

DE
INCIDENDO OESOPHA-
GO AD CORPORA ALIENA
EX IPSO REMOVENDA.

DISSERTATIO INAUGURALIS
MEDICO-CHIRURGICA,

QUAM

CONSENSU ATQUE AUCTORITATE AMPLISSIMI
MEDICORUM ORDINIS

IN

UNIVERSITATE CAESAREA LITERARUM
DORPATENSI,

UT GRADUM

DOCTORIS MEDICINAE

RITE ADIPISCATUR,

LOCO CONSUETO PUBLICE DEFENDET

AUCTOR

MAURITIUS ADOLPH. SVERDSJOE,

REVALIA - ESTHONUS,



DORPATI LIVONORUM.

TYPIS J. C. SCHÜNMANNI, TYPOGRAPHI ACADEMICI.

MDCCGXXX.



PRAECEPTORIBUS

**HONORATISSIMIS, DILECTIS-
SIMIS,**

**INSIGNIUM PLURIMORUMQUE BENE-
FICIORUM MEMORIA**

COMMOTUS,

PUBLICE

GRATIAS QUAM MAXIMAS AGIT

AUCTOR.

I m p r i m a t u r

haec dissertatio ea lege, ut, simulac typis excusa fuerit,
quinque ejus exempla collegio explorandis libris consti-
tuto tradantur.

Dorpati Livonorum die x. mens. Maj. MDCCLXXX.

Dr. Joann. Christ. Moier,
Ord. Med. h. t. Decanus.

D16709

Oesophagotomia illam oesophagi spectat incisionem, qua corpora aliena, parietibus adhaerentia, educantur, seu, aegroti talibus laborante oesophagi stricturis 1), ut operatione omissa fame periret, nutrimenta 2) per aperturam factam praebeantur. — Mirabile sane dictu, tot tantosque chirurgos operationem timuisse, quae certe, oesophagi modo partiumque adjacentium situ rite percepto, nec difficilis, nec periculosa vocari licet, praecipue cum ne sequelae 3) quidem operationis, legibus artis etiamsi repugnantis 4), sint

-
- 1) Anleitung zur Anatomie von John Shaw. Weimar 1823. pag. 397.
Traité de chirurgie de B. Bell. tom. III. pag. 281 et suiv.
 - 2) Darstellung blutiger Operationen von C. B. Zang. Wien 1818. Bd. 3. Abth. 1. pag. 38.
 - 3) Magazin für die gesammte Heilkunde von J. N. Rust. Berlin 1820. Bd. 7. pag. 287.
 - 4) Garengot: chirurgia practica. Berolini 1783. Tom. II. pag. 470.
Poncenard: mémoires de l'académie roy. de chirurg. de Paris. Tom. I. pag. 588 et suiv.

timendae, cura tantum ita instituta, ut inflammatio partium adjacentium, sane gravissima, modum excedere nequeat. Itaque, descriptione partium illarum, ad quas animum hac in operatione attendamus oportet, praemissa, tum operationis pericula monstrare, tum sententiam: „oesophagotomiam quamvis non simplicissimam, nec periculosissimis tamen, nec difficillimis operationibus esse adnumerandam, ideoque saepius instituentiam,“ afferre et defendere liceat 5).

Sectio I.

De situ relativo partium oesophagotomiam spectantium.

Oesophagus, pars continua pharyngis, inter quartam seu quintam vertebrae cervicalem et marginem inferiorem cartilaginis cricoideae initium capit; tum descendens paulatim ita deflectit, ut initio medium tenens ad laevam vertatur; in cavo vero thoracis rursus ad mediam tendit lineam,

Schmucker's vermischte Schriften. 1782. Bd. 3. pag. 162.

Schenckius: observ. med. lib. III. pag. 301.

Pelletan: clin. chirurg. vol. I. pag. 38.

Hennen: military surgery. pag. 364.

Heister: instit. chirurg. vol. I. pag. 114.

G. de la Faye: principes de chirurgie. pag. 381.

5) Allan Burns Bemerkungen über die chirurgische Anatomie des Kopfes und Halses. Halle 1821. pag. 70.

quam etiam in ea regione, ubi vasa pulmonalia oriuntur et bronchiae dividuntur 6), rursus attingit; in inferiore vero cavi thoracis parte ad laevam denique, per foramen oesophageum diaphragmatis in cavum abdominale pervasurus, deflectit. Quam ob causam omnes fere oesophagotomiam in laevo latere 7) esse instituendam contendunt, quod certe multo est facilius; fieri tamen potest, oesophago ad dextrum latus secundum formam corporis alieni ejusque adhaesionis locum propulso, ut in hac quoque parte instituat operatio 8).

Cohaeret quidem oesophagus retrorsum laminae cellulosis, dilatatae facillimis, cum textu illo fibroso, quo vertebrae nectuntur; sensim sensimque ad laevam descendens, musculum longum colli ejusdem lateris paene tegit et tum in cavo thoracis venam hemiazygam, quae sub illo et supra vertebrae ad dextram venam azygam tendit, decussans, ductui denique thoracico et aortae incumbit 9). —

Ad dextram partem trachea tegitur oesophagus et in eodem latere remotius has invenimus partes: arteriam carotidem communem, venam jugularem internam, nervum descendentem noni, nervum vagum praeterea cum ramis

6) Traité d'anatomie descriptive par Xav. Bichat. Tom. III. p. 339.

7) Guattani: Scriptorum latinorum de aneurysmatibus collectio ed. Th. Lauth. Argentorati 1785. pag. 192.

8) Boyer: Traité des maladies chirurgicales. Tom. VII. pag. 192.

9) Bichat l. c. Tom. III. pag. 389.

laryngeis, quorum inferior sive nervus recurrens parti anteriori adjacet; sub nervo vago denique sympathicum maximum.

A parte anteriore rursus cum trachea et immediate quidem per telam cellulosa[m] laxam conjungitur, ita ut corpora adhaerentia ex oesophago in tracheam et vice versa 10) facillime migrare possint; praeterea nervus recurrens parti anteriori, ut jam monui, propius accedit, quod in operatione quam maxime est respiciendum.

Ad sinistram eadem fere partes, quae dextrorsum, adjacent oesophago, qui ad laevam deflectens trachea non tegitur, ita ut lobus sinister glandulae thyreoideae ei incumbat et nervi vasaque propius ei accedant, quam in dextra parte. Pertinent ad musculos superficiales partis hujus in utroque latere musculus sternocleidomastoidei et omohyoidei, in parte anteriore musculus sternohyoidei et sternothyreoidei et in toto ambitu sub ipsa cute musculus platysmamyoides. —

Quae cum ita sint, jam illarum partium situm, quae in operatione perficienda majoris sunt momenti, et primum quidem incisionis locum perscrutari liceat. Percinditur vero illa oesophagi pars, cui corpus alienum adhaeret, quae simul, ut experientia edocti scimus, plerumque pars est maxime adstricta. Cuique vero oesophagum intuenti, hanc partem ipso initio apud inferiorem cartilaginis cricoideae marginem esse, eluceat,

10) *Traité d'anatomie chirurgicale* par Velpeau. Paris 1826. Tom. I. pag. 219.
Magazin d. g. H. von Rust. Bd. 7. pag. 274.

necesse est, ita ut equidem incisionem oesophagi in loco monito ad corpora aliena digitis vel — si profundius jaceant — forcipe removenda fere semper sufficere contendam. — Alia certe est res, si strictura major et remotior forsan ventricululum versus sese ostendens, nutrimentorum praebendorum causa, quod rarissime occurrit, requirit incisionem; tum enim operationem, quae loco inferiore sub strictura institui debeat, periculosissimam reddi fateor, ut vel anatomia docet; atque hic etiam, ut etiam clar. Bell 11) monet, fines praescribuntur, et forte fortuna, ut jam dixi, ejusmodi rarissime inveniuntur casus. — Ut oesophagum autem ex regione cartilaginis cricoideae deorsum unum digitum vel sesquidigitum discindas, incisura fiat, necesse est, per musculum platysmamyoiden, quae dimidio pollice supra superiorem cartilaginis cricoideae marginem incipiat et secundum anteriorem marginem musculus sternocleidomastoidei eo usque deducatur, ut tertia pollicis parte ante insertionem in sternum finiatur 12). — Hac in ope-

11) *Traité de chirurgie opératoire* par Ch. Bell. Tom. I. pag. 9 et suiv.

12) Hac in descriptione anatomica praeparato praesertim usus sum, ab amico meo N. Pirogoff hunc in usum confecto. Praeterea conferantur:
Anatomie de l'homme par Jules Cloquet. Paris 1827. pl. 158. 159, 162, 163 et 190 ième.
Traité d'anatomie topographique par Blandin. Paris 1826. pl. 5 ième.
Sull' aneurisma di Antonio Scarpa. Pavia 1804. Tab. V.

ratione plures persectentur nervi, necesse est, quorum quidem maximus est superficialis colli, qui ad parotidem ascendit, et plures rami plexus cervicalis levioris quidem momenti. Quo facto, parte exigua telae cellulosa caute disjuncta, statim ad fasciam pervenimus cervicalem, quae, in duas divisa laminas, omnibus colli vasibus, nervis et musculis fascias praebet cellulosas. Si ad hunc pervenimus locum, triangulare ostendi potest spatium 13), cujus in superficie optime fit oesophagotomia, quodque externa parte musculo sternocleidomastoideo formatur, superiore musculo omohyoideo, interiore denique musculis sternohyoideo et sternothyreoideo. In ea autem regione, in qua musculus omohyoideus et sternocleidomastoideus triangulum claudunt, parvos animadvertimus ramos musculares arteriae thyreoideae superioris et illico sub his nervum descendente hypoglossi, qui per carotidem descendens saepius cum hac apparet quasi concretus 14), interdum quoque in una cum ea versatur fascia, interdum vero sua fruitur, et hic quidem cum ramo descendente interno plexus cervicalis conjungitur 15). Etiam magis autem in oculos hic cadit arteria carotis communis, quae hoc in triangulo nullus emitit ramos, quam ob causam hic quoque ligaturae locus est eligendus;

13) Secundum Velpeau: région sous-hyoïdienne. l. c. Tom. I. pag. 188.

14) Velpeau l. c. Tom. I. pag. 210.

15) Quae ex consociatione oriuntur fila, in nonnullis hominibus plexum quandam efficiunt, quem nonnulli plexum cervicalem superficialem vocant.

magis deinde extrinsecus et paululo profundius jacens, nervus conspicitur vagus, qui omnium nervorum colli est maximus; et denique omnino extrinsecus vena jugularis interna, quae non mediocri est circuitu et magis etiam, dum aer expiratur, augetur. Ambo haec vasa una cum nervo vago communi involuta sunt fascia celluloso-fibrosa; quaevis autem suam praeterea habet vaginam cellulosam. Funiculus igitur hic magis minusve musculo sternocleidomastoideo obductus descendit partim secundum anteriorem ejus marginem, partim sub eo, et paulatim, quo magis appropinquat sterno, portione ejus sternali omnino tegitur. Ubi musculus omohyoideus cum musculis sternohyoideo et sternothyreoideo triangulum claudit, parvos nonnullos videmus ramos musculares arteriae thyreoideae superioris; magis autem deorsum ad marginem muscoli sternohyoidei glandulam thyreoideam et quidem ejus lobos, qui nonnunquam arteriam attingunt carotidem communem, et quorum sinister ipsi oesophago incubat. — Haec glandula involuta est bursa quadam celluloso-fibrosa, interdum quoque perdensa, et anastomosis innumeris quatuor vel quinque 16) arteriarum thyreoidearum penetrata, quarum utraque arteria thyreoidea superior ex carotide externa, utraque autem arteria inferior ex arteria subclavia utriusque lateris, et arteria quinta thyreoidea denique ex arteria anonyma vel saepius ex ipso aortae arcu exoriuntur. Magis etiam venis haec abun-

16) Velpeau l. c. Tom. I. pag. 203.

dat glandula, quae quidem in duo redigi possunt ordines; alterae enim arteriarum suarum sequuntur cursum, paulo magis in superficie jacent et carotidum secant cursum, ut supra has in venam jugularem internam effundantur, — quod autem ad oesophagotomiam spectat, supra incisuram jacent; — alterae autem, profundius jacentes, sub glandula in tres, quatuor vel quinque majores congregantur ramos, qui inter musculum sternohyoideum et sternothyroideum per tracheam descendunt et plexum, qui dicitur, subthyroideum formantes, in venam subclaviam sese conferunt. — Lobo glandulae thyreoideae praejacente sublato, statim ramum laryngeum inferiorem vel recurrentem nervi vagi infra oesophagum et tracheam ascendentem videmus, qui, quo magis descendit, magis quoque magisque oesophagum relinquit atque, propius ad arteriam carotidem communem accedens, facile in oesophagotomia percinditur. — Si oculos magis adhuc in inferiorem vertimus partem per marginem musculi sternohyoidei, arteria nobis occurrit thyreoidea inferior, cui prae ceteris summopere hac in operatione parcere debemus. Illa, ut supra jam diximus, originem suam ducit ex arteria subclavia, sub arteria carotide communi, vena jugulari interna, nervo vago et sympathico maximo, et supra musculos scalenum et longum colli, sinuata percurrit post partes inferiores lobi cujusque glandulae thyreoideae, et hic finem quoque habet, magnam ramorum vim emittens, qui cum ramis lateris alterius arteriaeque thyreoideae superioris conflunt; — nervus recurrens sub eadem est positus. — Nunc demum ad complures pervenimus ramos nervi sympathici ma-

ximi, qui a ganglio ejus cervicali infimo — hic profundius jacent — ascendentes partim ad arteriam thyreoideam inferiorem et ad oesophagum se convertunt, partim utrumque formant nervum cardiacum, quibus, cum incisio ipsam hanc transit partem, non nisi summa attentione parci potest. Ipse autem nervus sympathicus maximus sub nervo positus est vago et paulo quidem inferiorem versus partem; cujus tamen propter situm profundiorum in operatione ratio non est habenda.

Ex hac brevi descriptione situs relativi partium elucet, oesophagum summa incolumitate percindi posse, quod in sectione sequente, quae ipsam tractat operationem, etiam accuratius demonstrabo. — Quod igitur ad oesophagotomiam pertinet periculum, nullum omnino est, dummodo glandula thyreoidea, arteria thyreoidea inferior, nervus recurrens atque rami nervi sympathici maximi servantur. Ut nonnulli affirmant, ne harum quidem partium vulneratio nocet 17), cum sanguinis ejectio ligaturis impediri possit, nervorum vero actio, etsi aliquamdiu impedita, mox restitatur 18). Quibus tamen ut parcat, quod facillime hic fieri potest, semper studeat chirurgus. Sic omnia, operationis saltem, evitantur pericula; de sequelis vero ejus jam supra (pag. 5.) tractavimus et infra agemus. — Ridendus ejus est metus, qui pertimescit, ne vulnerentur ramus descendens noni, vel arteria carotis communis, vel vena jugula-

17) Burns l. c. pag. 71.

18) Handbuch der Chirurgie von M. J. Chelius. Heidelberg 1828. Bd. 1. Abth. 1. pag. 275.

ris interna, vel nervus vagus. Hae enim partes non modo jam per se remotae sunt ab incisione ad externam versus regionem, sed magis etiam re-
moventur oesophagi ambitu aucto vel corporibus infixis, vel instrumento per pharyngem hocconsilio inducto. Denique ad cutem et musculum platysmamyoiden persecandum cultro utimur, quo facto securitatis causa 19) cum manubrio facile usque ad oesophagum penetramus, eumque, glandula, nervis vasisque remotis, demum aperimus.

Section II.

De variis oesophagotomiae methodis.

Antequam varias operationis instituendae methodos accuratius percensemus, nonnulla de oesophagotomiae indicationibus in medium proferramus. Collatis indicationibus, in omnibus fere enchiridiis 20) propositis, ex cujuslibet arbitrio patet potissimum pendere, num in casu quodam certo instituenda sit oesophagotomia, cum alii chir-

19) Burns l. c. pag. 72.

20) Zang l. c. Bd. 3. Abth. 1. pag. 39.

Chelius l. c. Bd. 2. Abth. 1. pag. 108.

Burns l. c. pag. 70.

C. Averill: Kurze Abhandlung der Operativ-Chirurgie. Weimar 1824. p. 142.

S. Cooper: Dictionnaire de chirurgie pratique. Paris 1828. Tom. II. pag. 180.

urgi indicationes incertissimas proponant, alii ad operationem suscipiendam propensiores esse videntur, alii denique infaustis multis vitaeque infestis rebus vix adducantur, ut oesophagum extrinsecus aperiri posse concedant. — Quoniam hujus operationis pericula nulla fere esse, tum ex argumentis anatomicis 21), tum ex ipsa experientia 22) discimus, cur ultimum sit remedium oesophagotomia ad corpora aliena ex oesophago retrahenda, vix comprobaveris, cum potius — sit tamen modus in rebus — corporis oesophago inhaerentis quoad formam, magnitudinem et hincdolem chemicam ratione habita, operatio omnino instituenda sit 23), siquidem nonnulla corporis educendi, vel, si in ventriculum et tractum intestinorum inferri liceat, retrudendi experimenta irrita fuerint. Tum operatio nostra celeriter institui debet, priusquam oesophagus et partes vicinae inflammantur, quo facto eventus incertior redditur, cum saepe partium tumore impediatur, quominus corpora illa submoveantur, et tali modo

21) Guattani l. c. pag. 194.

22) Goursaud et Roland: mémoires de l'académie de chirurgie, Tom. III. pag. 1.

A. G. Richter: Anfangsgründe der Wundarzneikunst. Göttingen 1786. Bd. 4. pag. 190.

Mélanges de chirurgie étrangère. Genève 1824. Tom. 1. pag. 89.

23) Huc pertinent multa exempla, ubi mora consecuta est ex oesophagotomia neglecta, quae enarravit Vacca Berlinghieri in scripto: „Della esofagotomia e di un nuovo metodo di eseguirla. Pisa 1820. pag. 18 et seqq.

oesophagotomia sero instituta, nullum habeat fructum. Nihil faciendi et exspectandi ratio, donec suppurationis ope corpus alienum se solverit, ipsaque naturae conamine oesophagum reliquerit 24), nimis dubia et periculosa evadit; nam, etsi haud raro prospere rem cessisse nequamus, ex altera parte satis compertum est, corpora vel minima, levioribus cum molestiis per diu oesophago inhaerentia, subito mortem adduxisse, cum, perforatis oesophagi parietibus, tetanum provocarent, partiumque vicinarum inflammationem, suppurationem et gangraenam excitarent 25). Quae cum praevideri nequeant, unicam operationis instituendae indicationem constitui non licet, si tantum corpus oesophago inhaerit, quantum respirationem ita aggravet, ut transitus omnino intercludatur. Aliquamdiu ut exspectes, tum etiam, cum corporis vel extrahendi vel retrudendi pericula-frustra sint suscepta, omnino suadendum est, nisi symptomata graviora, ut extemplo perficiatur operatio, poscant, cum saepius observatum sit, aegrotum, corpus alienum jam remotum adhuc inesse in oesophago, putasse ejusque sedem accurate designasse, eo fortasse adductum, quod in extrahendo corpore alieno membrana mucosa magis minusve laesa fuerit, cujus

- 24) S. Cooper l. c. Tom. II. pag. 177.
Nosographie chirurgicale par Richerand. Paris 1821. Tom. III. pag. 257.
- 25) Mélanges de chirurgie étrangère. Tom. I. p. 127.
Guattani l. c. pag. 194.

tamen doloris sensus mox evanescat. Sunt 26), qui tum demum oesophagotomiam fieri praecipiant, cum tanto gaudeat volumine corpus alienum, ut extra tactu percipiatur; sed, ut supra vidimus, minoribus etiamsi ingestis corporibus, operatio saepe non diu prolatanda est, dummodo illa, ut clar. Zang optime monet 27), prorsus affixa sint, atque operationem suscepturus sedem exacte cognoverit. Quod quidem semper fieri debere, nemo sane negabit, qui aliquoties susceperit operationem nostram in cadavere, cum, oesophago jam aperto, corpus alienum gulae forcipe apprehendere difficile, illius vero sede non probe cognita, difficile esse videatur 28). Cum negari tamen nequeat, oesophagotomiam, repleto per corpus alienum oesophago eoque prominente 29), facilius ac fortasse certius perfici posse, ut hoc semper consequamur, optandum est; itaque, si minus est, quam ut hoc efficiat, arte hoc perfici studemus, quod mox demonstrabitur. Restat, ut videamus, num, si talis ambitus corpus inhaerit oesophago, ut respirationem prorsus turbet, tracheotomia ante oesophagotomiam, an haec sola sit suscipien-

- 26) Bertrandi: traité des opér. de chirurg. pag. 424.
A. G. Richter l. c. Bd. 4. pag. 191.
Callisen à l'article: oesophagotomie. Tom. II. pag. 343.
Boyer: traité des maladies chirurgicales. Tom. VII. p. 192.
- 27) l. c. Bd. 3. Abth. 1. pag. 40.
- 28) Corpore alieno nondum affixo, emetica potius praebentur.
- 29) A. G. Richter l. c. Bd. 4. pag. 191.

da. A multis chirurgis 30), ex impeditae respirationis gradu id pendere arbitrantibus, ego omnino dissentio atque tracheotomiam sub conditione ejusmodi nunquam suscipiendam censeo. Nam cum, sanguine in tracheam effuso 31), ne suffocatio exoritur, verendum sit, respiratio omnino non statim sublevatur, et tempus, quo oesophagotomia, ne nunc quidem omittenda, institui potuisset, frustra consumitur, cui accedit, quod duplex laesio exoritur.

Singulas nunc methodos, ut melius spectentur, dividimus

- a) in tales, ubi operatio perficitur in triangulo supra (pag. 10) descripto, quod externa parte musculo sternocleidomastoideo formatur, superiore musculo omohyoideo, interiore denique musculis sternohyoideo et sternothyreoideo.
- b) in tales, ubi alia quaedam via ad oesophagum aperitur.

Quam quidem ut proponam divisionem eo adducor, quod illam methodum longe praestare putem

-
- 30) Monteggia: instit. de chirurg. Tom. III. leçon. II. p. 129.
S. Cooper l. c. Tom. II. pag. 180.
M. Rossi: élémens de méd. opératoire. Tom. II. pag. 76.
Sabatier: médecine opératoire. vol. III. pag. 20.
 - 31) Haemorrhagia hoc in casu major est, quam si tracheotomia, ut plerumque, inter cartilaginem thyreoideam et cricoideam instituitur, quoniam loco infastiore, sub corpore incarcerato, ubi glandula thyreoidea praecipue solet, operatio est facienda.

ceteris, quarum vitia uberius exponentur, ubi de singulis sermo erit. Revera quidem eam praestare nemo negaverit, cum in hoc triangulo descripto sine dubio facillime atque aptissime operatio perfici possit, deinde cum maximum adsit spatium ad extrahendum corpus, quod interdum majus reperitur, denique cum vulnus commode augeri liceat, si opus fuerit.

Ceterae operationis methodi, in quibus operatio non in hoc loco descripto peragitur, cum longe prius in usu fuerint, a nobis antea pertractabuntur.

Guattani 32) primus 33) est auctor, qui non solum accurate descripsit oesophagotomiam, sed in vivis etiam hominibus perfecit. Ipsa ejus verba sunt: „chirurgus colli tegumenta scalpello recto per longitudinem ab asperae arteriae superiori parte usque ad partem sterni superiorem praecidet, amovebit deinde cellularem textum, pinguedinem, membranas et alia, quae inter sternothyreo-

32) L. c. pag. 191.

33) Verduc ante eum modo mentionem fecit oesophagotomiae, eamque suavit, neque tamen, quomodo sit instituenda, accuratius descripsit. (Patholog. chirurg. Tom. II. cap. XXVII.) Eodem modo Hévin, qui in tractatu de hoc argumento composito (Mémoires de l'académie. Tom. I. pag. 444.) capiti uni ita inscripsit: „corps étrangers, qui sont arrêtés dans les premières voyes, et qu'il faut tirer par incision (l. c. p. 575);“ in quo tamen exempla tantum enarrantur, in quibus corpora per incisionem remota sunt, descriptione anatomica accuratior non exhibita.

oideos musculos cornes; cavet tamen, ne scalpellum nisi inter sinistros sternothyreoideos et sternocricoides musculos asperaeque arteriae corpus ejusdem lateris adigat. — Inter tracheam et musculos sternohyoideum et sternothyreoideum ad oesophagum penetrat. Qui semel in cadavere suscepit hanc operationem, vitia mox reperiet. Primum haemorrhagia molestior sequi posset ex glandula thyreoidea, plexu venoso subthyreoideo (pag. 12) et ex ipsa arteria thyreoidea inferiore, quae facile hic scalpello laeduntur, praesertim si subtus oesophagus est aperiendus. Tum nervus recurrens, qui in anteriore oesophagi parte reperitur, facile dissecatur, cum hic tantum aperiiri possit oesophagus in hac methodo. Tum musculorum tracheam obtegentium brevitatis ac situs et trachea ipsa, firmius constructa minusque recedens, impediunt, quominus hae partes satis dilatentur, ut tale inde exoriatur spatium, quod ad liberum cultri usum nec non ad corpus alienum extrahendum opus sit, quippe quod maximum saepius reperitur, ideoque in extrahendo suffocationis periculum cieat et pressum in vasa et nervos vicinos exerceat. Quid tunc tandem facies, si in parte dextra operatio erit instituenda, cum in hac etiam minus reperitur spatium propter oesophagi in laevam partem declinationem?

Nauta 34) incisionis per integumenta com-

34) De corporibus peregrinis ex oesophago removens. Specimen chirurgico-medicum inaugurate. Workum 1803.

muia locum non accurate designat, sed illam quam proxime tracheae vel quodammodo supra eam fieri jubet, ita ut sinistra ejus pars denudetur; tum eam circumit, telam cellulosa inter tracheam et oesophagum separat, eumque a parte anteriore aperit. Non solum, quae modo attulimus, vituperanda hic occurrunt, sed tracheam etiam, ab oesophago sejunctam, inflammatione sequente corripit, verisimile est, quod ne accidat, omnium vel maxime est verendum. Aliud eo constat vitium, quod, suppuratione incipiente, pus non commode effluit, cum, ubi accumulatur, spatium inter tracheam et oesophagum supersit. —

Van Gesscher 35) mirum proposuit consilium oesophagum ex parte anteriore per tracheam aperiendi, hoc scilicet sine ullo fere periculo perfici. Hac quidem ratione oesophagotomia semper una eademque via institueretur, sive laeva, sive dextra parte prominere corpus alienum; sed cum permulta inde nascantur incommoda, ab hac methodo omnino abstinendum est. Nam ex quibus laboravit Guantani, non tolluntur vitia, sed potius accedit, quod chirurgus haemorrhagiam ex oesophago inciso exortam nullo modo coercere valet, quin effundantur in tracheam sanguis et pus postea conformatum, quae, ut corpora aliena, symptomata in trachea provocant gravissima. —

Eckold 36), incisionem primam facit super

35) Hedendaagsche Heekunde.

36) Ueber das Ausziehen fremder Körper aus dem Speisekanale. Leipzig 1799. pag. 152. —

musculus sternocleidomastoideum, ubi dividitur in utramque suam portionem, usque ad claviculam, atque inter portionem utramque penetrat ex latere ad oesophagum. Vel ipse fatetur, musculus sternocleidomastoideus sursum findatur, plerumque oportere, cum saepe magis in parte inferiore dividatur in portiones suas, quam ut supersit spatium ad operationem instituendam et ingestum corpus extrahendum. Aliud, quod ab hac methodo nos omnino detertere valet, vitium in eo versatur, quod funiculari, ex arteria carotide, nervo vago et vena jugulari interna compositum, omnium facillime hic attingis, ubi musculo sternocleidomastoideo omnino obtegatur atque corporis alieni mole fortius ad hunc apprimitur, ita ut jam prima incisione laedi possit. Denique, si dextra parte operatio instituenda est, portio sternalis magis impedit, quominus ad oesophagum perveniamus, vel sic ad laevam vergentem. —

Quae commendavit clar. Zang 57), in medio rem relinquens, huc pertinere mihi videntur, cum ab illis, quae professus est Gnaiani, non discrepent, quamobrem iisdem laborant vitiiis. Ipsa eius verba haec sunt: „man bilde eine quere Hautfalte, deren Mittelpunkt neben der linken Seite der Luftröhre besteht, dem fremden Körper gegenüber; trenne diese so mit dem Scalpell, daß beim Losgelassensein derselben ein Schnitt von $2\frac{1}{2}$ — 3 Zoll Länge, bei Erwachsenen, zwischen dem Kehlkopfe und dem vordern Ende des Schlüsselbeins, gebildet erscheint, und trenne hierauf

57) L. c. Bd. 3. Abth. 1. pag. 44.

weiter das Zellgewebe und den muscl. sternohyoideus und sternohyoideus bis zur Schilddrüse etc.“

Omnes modo nominatos chirurgos generaliter tantum monuisse, addendum est, ut oesophagus supra corpus alienum aperiatur, omisise vero, eum, si minoris voluminis inhaeserit corpus, artis subsidiis extollendum esse, quod usui fore nemo negaverit, partim ad attingendas partes vicinas, partim ad nervos et vasa magis ad latus removenda, ne cultro laedantur, partim ad alterum oesophagi parietem ab altero separandum, ut posterior in secundo anteriore simul detrimentum capiat.

Ad alteram sectionis hujus partem pervenientes, primum de variis oesophagi extollendi modis disseremus, quoniam in omnibus hic commemorandis methodis id fieri debet, etiamsi majoris ambitus inhaeserit corpus alienum.

Oesophagus extollitur instrumenti cujusdam inflexibilis ope, quod secundum linguae convexitatem atque pharyngis et oesophagi directionem curvatum est, per oris et faucium cavitatem ingeritur, ita ut facies concava in partem anteriorem spectet, et quod, altero fine ex ore prominente, ad latus conversum, per alterum finem oesophagum elevat. Instrumenta priora simplicia erant, ex filis ferreis constructa, ad vulgaris specilli pro lithotomia morem, sed aliter curvata; tum catheteribus 58) argenteis utebantur, postea ita emen-

58) Journal der Chirurgie von Graefe und Walther. Berlin 1823. Bd. 5. pag. 712.

dati, ut sulcus 39) adderetur in parte concava ad oesophagum diffundendum; denique mucro mobilis immittebatur, apice acuto 40) instructus, cujus ope oesophagus intrinsecus aperiretur. Quae quidem omnia instrumenta oesophagum extollunt, ejus parietes vero non satis separant, quamobrem vitium hoc emendare studuerunt. Vacca Berlinghieri hoc consilio instrumentum 41) quoddam parandum curavit, quod hoc modo exstructum est: ex duabus praecipue partibus componitur, ex cannula atque ex scapo elastico; haec tredecim vel quatuordecim pollices longa, paulo crassior est cathetere vulgari; alter finis apertus annulis duobus instruitur, quibus immitti possunt chirurgi digiti; alter est clausus. Cannula, per longitudinem leviter curvata, si finis apertus sursum spectat et facies concava vergit ad eum, qui operationem suscepturus est, latam ad illius dextram partem ostendit fissuram, quae lineae spatio a fine clauso incipiens ad mediam instrumenti longitudinem porrigitur, cujusque latitudo cum scapi permeantis ambitu congruit. Scapus cylindrum ex chalybe paratum format, cujus alteri fini annulus, alteri globulus, olivae haud dissimilis, annectantur; tum ad cannulae modum curvatus, scapus a parte media globulum versus per longitudinem fissus est, unde brachia duo conformantur, quae

39) Averill l. c. pag. 143.

40) Averill l. c. pag. 143.

41) Hoc instrumentum, quod „Ectropoesophago“ appellavit, depictum invenimus in: Chirurgische Kupfertafeln von Froriep. tab. 135. —

semper divergi studeant, necesse est, et quorum finibus globulus, in duas partes aequales divisus, adaptatur. Hoc instrumentum si in usum vocatur, scapi brachia comprimuntur, ut in cannulam inferantur, et tum scapus in eam inferitur, donec globulus cannulae finem clausum attingat, qui brachia conjuncta cohibeat; tum instrumentum in oesophagum ingeritur atque, si is extollendus est, scapus paululum sursus trahitur, quo facto altera globuli pars ex cannulae fissura protruditur.

Simpliciore aptioremque, ut mihi videtur, se nobis praestat gulae forceps, qui rotundatus et satis curvatus esse debet (quod in ectropoesophago omnino desideratur); tum induci possit usque ad pollicem saltem infra cartilagineam cricoideam, atque in concava cujusvis brachii parte canali instructus sit, necesse est. Si in usum vocatur, brachiis clausis in oesophagum inductus, finis ex ore prominentis ope ad latus movetur, ut oesophagus e vulnere extollatur, et quidem dextrorsum, si instituitur operationem in parte sinistra, et vice versa; deinde aperitur, quo facto brachia divergentia oesophagi parietes dimovent. In forcipis laude pono, quod eo ipso corpus alienum quoque, inferius fortasse positum, e vulnere educi potest; quod in findendo oesophago ducem sequimur certum, caulem illum; denique quod, cum in utroque forcipis brachio talis sit canalis, oesophagotomia in quolibet latere institui potest. Eodem sane consilio utrumque instrumentum exstructum est, nisi quod forceps oesophagum magis extollat parietesque dimoveat, quia forcipe manu aperte majorem sine dubio exercebis vim in oesophagum, quam ectropoesophagi elater exhibebit, quod in-

strumentum aliam ob causam quoque castigandum est, quia, si non convenit nobis locus elevatus, educi rursus debet, ut elater in cannulam inferatur, qua re supersedemus in forcipe adhibendo.

Operationis methodos quod attinet, institundas in triangulo illo conformato ex musculis sternohyoideo et sternothyreoideo ad partem anteriorem, ex musculo omohyoideo sursum et sternocleidomastoideo extra spectantibus, — in eo tantum discrepant chirurgi, quod vel longius vel brevius, vel propius vel remotius a trachea cutem dissecant, et quod alius alio ad oesophagum extolendum utitur instrumento. Operatio instituitur hoc modo: aegrotus in mensa ponitur, quoniam ita, ne defugiat cultrum, manibus facilius teneri potest, quam si sederet, atque operationem suscepturo ita melius res cedit; caput modice sustentatur, atque, ex qua parte instituitur operatio, facies removetur. Tum cutis et musculus platysmamyoides cultro acie convexo dissecantur inde a pollice dimidio supra marginem superiorem cartilaginis cricoideae atque in margine inferiore musculi sternocleidomastoidei secundum hujus musculi marginem interiorem usque ad pollicis partem tertiam a sterno. Vasa minora dissecta extemplo ligentur, quod omnino ab initio usque ad finem operationis sedulissime fieri debet, ut quaecunque in conspectum veniant organa, quam accuratissime distinguantur. Tum ad partem anteriorem magis conversus, telam cellulosa praeficientem, tenaculo suspensam, disseca planis, cultri sectionibus, ut in herniotomia mos est, vel ipso cultri manubrio disjunge, atque ita sensim sensimque penetra inter musculus sternohyoideum

tracheamque et vasorum et nervorum funiculum communem, adhibita cura, ne glandulae thyreoideae lobus obvius laedatur. Tum forceps, leviter calefactus et clausus in oesophagum inducitur, lingua, ex nonnullorum sententia, porrecta, ut partes magis intendantur et pharynx propius accedat. Potius digitum in os immittas usque ad epiglottidem, eo tuendam, atque supra hunc ingeras forcipem, quare potissimum, ne in tracheam illabatur, praecaveri potest. Fine inferiore satis profunde immisso, forceps ad latus dirigitur, quo facto oesophagus e vulnere prodit atque forceps aperitur. Vulneris labium alterum ab altero hamulis separatur (42), tum, glandulae thyreoideae lobo opposito elevato, arteria thyreoidea inferiore et nervo recurrente, magis intus relinquendo, evitatis, alter oesophagi paries cultro recto transfigitur ad forcipis canalem, atque dissecatur sursum eo usque, ut specillum sulcatum per incisionem inducatur in oesophagum. Si profundius infixeris, ne statim ex apertura evadat forceps, verendum erit; itaque magis superne incipias, cum, forcipe elapso, oesophagi parietes ita collabuntur, ut vix per vulnus in inferiorem oesophagi partem ad corpus alienum extrahendum pervenias. Specillo sulcato per vulnus in oesophagum immisso ac, ne elabatur, affixo, forceps educitur atque oesophagus in specillo sulcato deorsum finditur pro corporis alieni volumine, arte

42) Vacca Berlinghieri musculum omohyoideum forte obvius dissecari jubet, quod raro sane tumque cautissime erit faciendum, quia arteria thyreoidea superior, infra eum posita, facile laeditur. —

ria thyreoidea inferiore evitata, et glandula thyreoidea, ut oportet, elevata; tum in vulnus ingeritur ad corpus alienum extrahendum vel digitus solus, vel forceps, si profundius situm est. Si oesophagus, corpore alieno majore repletus, satis prominet ex vulnere, forceps, ad partes remittentes affigendas modo inductus, non est aperiendus, atque tum oesophagus non supra canalem, sed supra corpus alienum ipsum finditur.

Qui hanc methodum sequuntur chirurgi, sunt: Vacca Berlinghieri, Lisfranc, Boyer, Richerand, Jourdan et alii. Re ipsa quidem omnes consentiunt, cum in triangulo illo instituant operationem; discrepant vero in determinanda incisione cutanea. Cum in dubium vocari nequeat, magnam cutis incisionem multum conferre ad operationem commode et — quod maxime respiciatur — certo perficiendam, major potius, quam minor cutis incisio fiat, incipiens pollice dimidio supra marginem cartilaginis cricoideae superiorem et desinens pollicis parte tertia ante sternum. Porro differunt in eo, quod vel propius vel remotius a trachea incidunt. Primo adspectu quidem, incisionem prope tracheam institui, maxime convenire videtur; sed primum incisionis punctum tam certum hic desideratur, quam quod designat musculus sternocleidomastoideus, in obesitas quoque hominibus satis perspicuus; tum glandulam thyreoideam hic fortasse laederes ac musculos sternothyroideum et sternothyroideum finderes, quo facto sine ullo fructu trachea nudaretur; deinde in extrahendo corpore alieno trachea magis fortasse hic premeretur; denique, si caput moveatur ad laus oppositum, marginem musculi sternocleidomastoi-

del interiorum tracheae appropinquare, non est omitendum. —

Alius praeterea alio usus est instrumento ad oesophagum extollendum; Vacca Berlinghieri specillum proposuit curvatum, priusquam invenit ectropoesophagum; alii vel catheteres canaliculatos, vel specilla sagittata (sonde à dard) adhibuerunt ad oesophagum intra aperiendum. Quod vituperandum est, cum, et ubi penetret specillum, constitui non possit, itaque laedi queant organa nobilia, et cannula extemplo ex vulnere proveniat, unde alia existunt incommoda. De oesophagi extollendi modis quum uberius supra disseruerimus, fore speramus, ut laudatum ibi forcipem dignum putes, qui ceteris praeferatur instrumentis 43).

Dissertatiunculae nostrae addere in animo est nonnulla de cura sequente, eo consilio, ut plerique opinantur chirurgi, instituenda, ut inflammatio exorta compescatur, atque vulnus per primam intentionem sanetur. Apparatum antiphlogisticum gravissimum — venaesectioes tum universales tum topicas atque clysteres solventes — in usum vocare nemo sane dubitaverit, quippe quo partium tumor leniatur, propter impeditam respirationem omnium maxime verendus. Sanationem vero per primam intentionem nunquam esse periclitandam contendo, cum per sex vel octo dies cibi aegroto denegentur 44), scilicet qui

- 43) Velpeau. (l. c. Tom. 1. pag. 227.) instrumenti cuiusdam, quod clar. Dupuytren paravit, mentionem fecit, neque tamen usquam illud descriptum inveni.
 44) Mélanges de chirurgie étrangère. Tom. I. p. 145. Zang. l. c. Bd. 3. Abth. 1. pag. 50.
 Chelius. l. c. Bd. 2. Abth. 1. pag. 112.]

has partes nimie lacesant, unde sequuntur oesophagotomiam incommoda gravissima. Nam rarissime per primam intentionem sanatio continget, quod, ex membranarum mucosarum indole pendens, experientia plane affirmatur (45). Nonnunquam vero per primam intentionem vulnus sanari posse, puto immo contendo. Nec tamen, ut hoc, quamquam maxime optandum, assequare, aegrotum clysteribus solum balneisque per sex dies alas, praesertim cum fortasse ne sic quidem partes laesae omnino non turbentur, quia aegrotus interdum, quod in te ipso expertus fueris, salivam invite absorbet. Quid, si hoc modo ageres? Operatione instituta, num effluat humor ex oesophago aperto, periculum facias, aqua, ne noceatur, usus mera, quae effluens, vulnus modo purgaret. Hoc tamen repetas variis colli positionibus mutatoque aegroti situ, quorum aptissimus mihi esse videtur, ubi caput paulum retroversum et ad latus, illi, quo instituitur operatio, oppositum, inclinatur, ut oesophagus magis attendatur et fibrae longitudinales praevalent prae circularibus. Nam etsi oesophagus, si humor absumtus ex colli vulnere effluat, laesum esse constat, eum tamen, si retineantur cibi, vulnere semper vacare non sequitur. Quod ex multis liquet observationibus, ubi ex oesophago re vera laeso paululum modo vel nihil liquoris effluxit, dummodo varias aegroti

45) Mélanges de chirurgie étrangère. Tom. I. pag. 144 et seqq.
Magazin f. d. gesam. H. v. Rust, Bd. 7. pag. 265. 279. 285.

assumpserint positiones, ab ipsis potissimum inventas, atque hauserint aliquantulum humoris (46). Si nihilominus effluat humor, in oesophagum inferri alimenta fluida mitiora, ne irritetur vulnus, necesse est, v. c. lac, vitellum ovi, mucilagines vegetabiles etc., et quidem longioribus temporis intervallis, semel intra viginti quatuor horas.

Hoc modo non impediatur, quominus vulnus in cicatricem abeat, atque sustentabuntur aegroti vires. Vulnus externum, ne claudatur, donec oesophagi cicatricem esse formatam, tibi sit persuasum, sedulo cura, tumque respice, ut ex fundo prorsus vulnus impleatur granulatione. Si in triangulo illo, ubi partes superficiales, minus tensae, magis distent, operatio instituitur, facilius hoc assequi possumus, quam ullo alio loco, quippe in quo vulnus externum facillime clauderetur et abscessus et profundiores puris accumulationes formarentur. —

46) Magazin f. d. gesammte Heilkunde von Rust. Bd. 7. pag. 271, 282.

Figurarum explicatio.

Fig. 1.

- a) musculus sternocleidomastoideus.
- b) musc. omohyoideus.
- c) musc. sternohyoideus.
- d) musc. sternothyroideus.
- A) oesophagus.
- B) trachea.
- D) cartilago thyroidea.
- 1) arteria carotis communis.
- 2) art. thyroidea inferior.
- 3) vena jugularis interna.
- α) nervus vagus.
- β) nerv. recurrens.
- γ) nerv. descendens hypoglossi.
- δ) nerv. superficialis colli.

Fig. 2.

- a) musc. sternocleidomastoideus.
- b) musc. omohyoideus.
- c) musc. sternohyoideus.
- d) musc. sternothyroideus.
- A) oesophagus.
- B) trachea.
- C) lobus sinister glandulae thyroideae.
- D) cartilago thyroidea.
- β) nerv. recurrens.
- γ) nerv. descendens hypoglossi.
- e) nervi ex ganglio cervicali infimo sympath. max.

Fig. 3

gulae forcipis curvaturam necessariam ostendit.

Fig. 1.

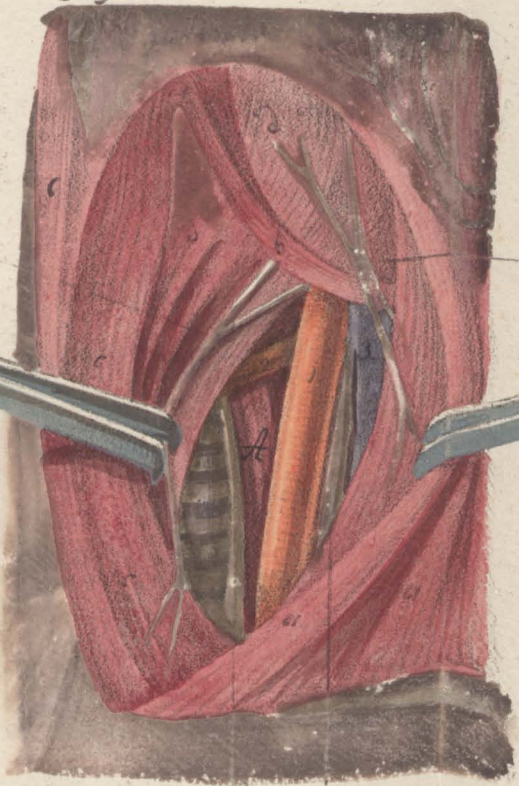


Fig. 2.

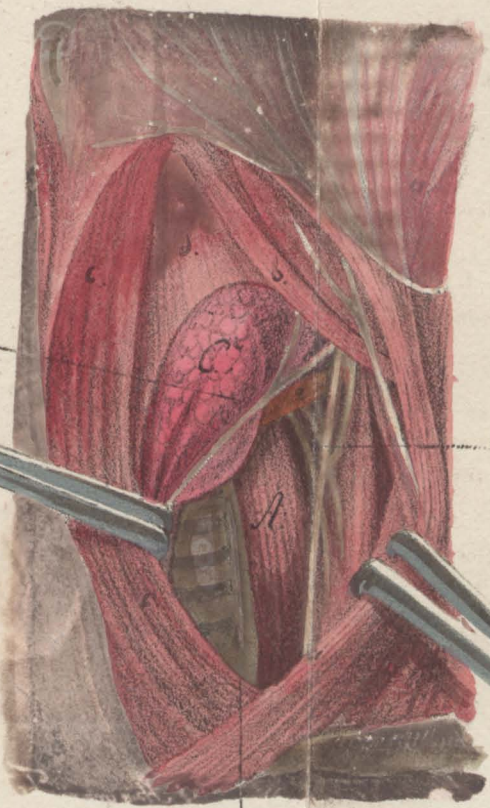
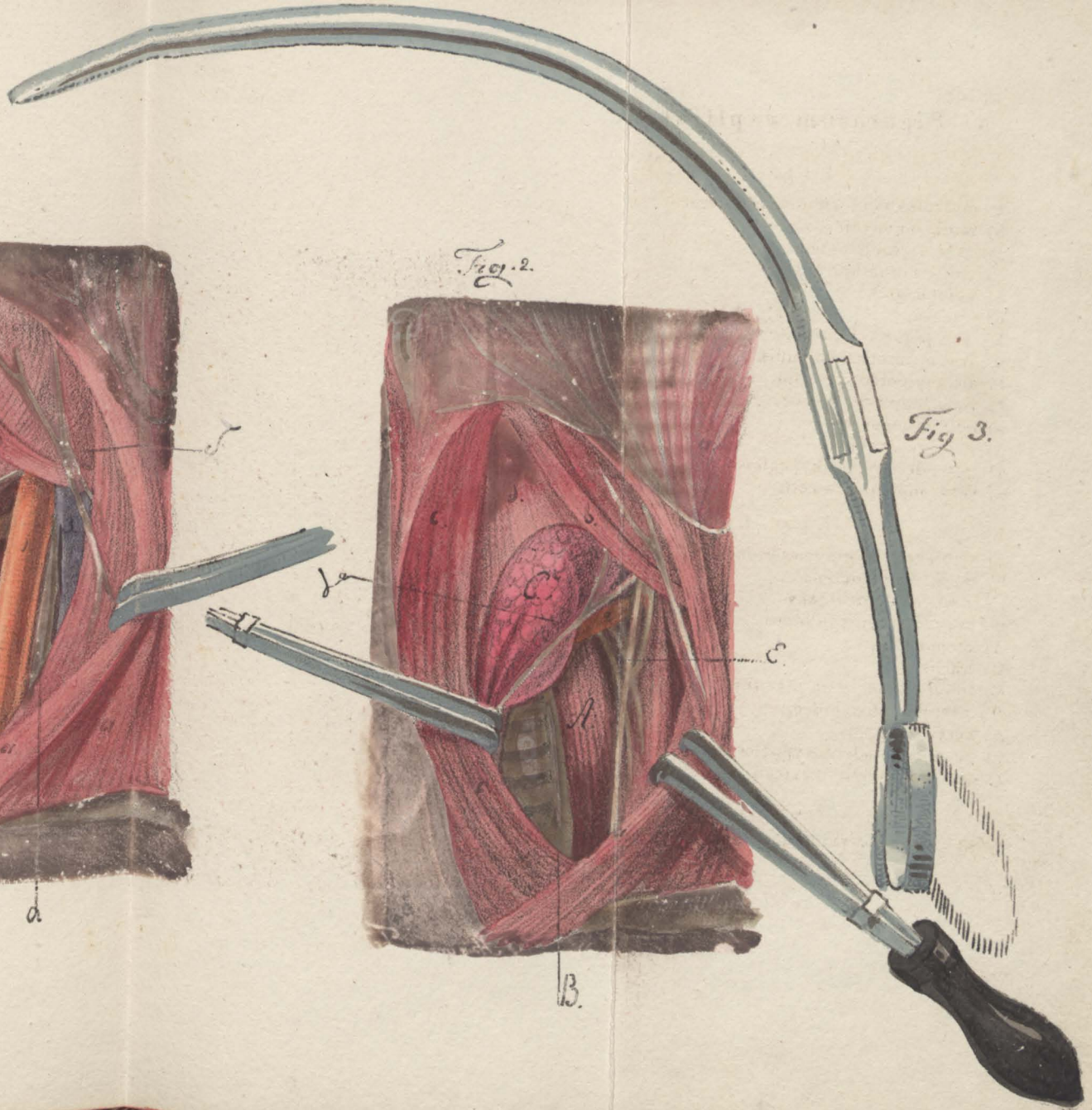


Fig. 3.



Auf Stein gezeichnet von F. Schlichter.

B. a.

B.