

142,349^{б.}

Изъ Госпитальной клиники проф. К. К. Дегіо въ Юрьевъ.

Myofibrosis cordis.

(Диффузная фиброзная дегенерация сердечной мышцы.)

Патолого-анатомическое изслѣдованіе.

ДИССЕРТАЦІЯ

на степень


ДОКТОРА МЕДИЦИНЫ

Александра Бройде

бывшаго ассистента Госпитальной клиники.

Официальные оппоненты:

Проф. В. Г. Цѣге фонъ Мантейфель, проф. В. А. Афанасьевъ и проф. К. К. Дегіо



Юрьевъ.

Типографія К. Маттисена.

1901.

154941

Дорогой матери

въ знакъ благодарности

и

Памяти незабвеннаго отца


посвящаетъ свой трудъ

авторъ.

Печатано съ разрѣшенія Медицинскаго факультета
ИМПЕРАТОРСКАГО Юрьевскаго Университета.

Г. Юрьевъ, 16 марта 1901 года.
№ 340.

Декавъ : В. Курчипскій.



154941

Пользуюсь пріятнымъ случаемъ выразить на этомъ мѣстѣ свою искреннюю благодарность всѣмъ моимъ бывшимъ академическимъ учителямъ, которые во все время моего пребыванія въ здѣшнемъ Университетѣ многократно поощряли меня къ замятіямъ и которымъ я обязанъ моею научною подготовкой.

Въ особенности да будетъ мнѣ позволено здѣсь выразить мою глубочайшую благодарность и признательность моему бывшему шефу и учителю, многоуважаемому профессору Карлу Константиновичу Дегіо, какъ за предоставленіе мнѣ темы для диссертации, за руководство во время выполненія данной работы и за крайне цѣнныя и существенныя указанія, сдѣланныя мнѣ при просмотрѣ микроскопическихъ препаратовъ, такъ и за тѣ совѣты и руководства, которыми я пользовался съ самаго начала моей дѣятельности въ качествѣ ассистента при Госпитальной Клиникѣ.

Отъ всей души благодарю моего многоуважаемаго учителя, профессора Вячеслава Алексѣевича Афанасьева, въ институтѣ котораго я работалъ, за любезный просмотръ важнѣйшихъ препаратовъ и за разъясненіе нѣкоторыхъ неясностей.

Сердечное спасибо уважаемому товарищу Кранцу за многочисленныя услуги, оказанныя мнѣ при исполненіи этой работы.

Оглавление.

	Стр.
Введение	1
Исторический обзор	10
Литература	20
Собственные изслѣдованія	100
Заключение	194
Выводы	209
Литературный указатель	210
Положенія	215

Замѣченныя опечатки.

Стр. :	Строка :	Напечатано :	Должно читать :
5	1 сверху	автора	авторы
7	10 снизу	названія	название
8	6 сверху	заболѣванія	заболеваніе
15	14 снизу	симтомы	симптомы
24	15 сверху	подтверждаетъ	подтверждаетъ
24	20 "	оказалось	оказалась
30	12 снизу	міокардіа	миокардія
30	4 "	послѣдствіи	послѣдствіе
31	6 сверху	интерстиціальной	интерстиціальной
39	12 "	этого	этомъ
39	8 снизу	распространіе	распространеніе
43	11 "	соединительной	соединительной
47	17 сверху	работъ	работъ
49	8 снизу	соединительной	соединительной
50	10 "	valvularum	valvularum
62	15 "	старости	старости
64	11 "	они	они
76	5 "	миѣнію	миѣнію
116	14 "	эндокардь	эндокардь
119	8 сверху	myomalaciae	myomalaciae
123	5 снизу	разъединенными	разъединенными
137	15 "	Анатомическій	Анатомическій
143	3 "	развитіе	развитіе
168	1 "	Эндокаръ	Эндокардь
174	1 сверху	имѣется	имѣется
177	3 "	каждомъ	каждомъ
184	" снизу	исполне	исполнѣ

I. Введеніе.

Въ 1898 году появилась работа профессора Дегио подъ заглавіемъ „Myofibrosis cordis“, въ которой авторъ, на основаніи своихъ изслѣдованій и многочисленныхъ изслѣдованій своихъ учениковъ, доказываетъ, что кромѣ узлового міокардита и обыкновеннаго паренхиматознаго, развивающагося послѣ заразныхъ болѣзней, существуетъ еще болѣе распространенное разращеніе соединительной ткани въ сердечной мышцѣ, выражающееся утолщеніемъ соединительнотканыхъ перегородокъ не только между отдѣльными пучками мышцъ, но перѣдко и между отдѣльными мышечными волокнами. Первое авторъ называетъ „интерфасцикулярнымъ или межпучковымъ міофиброзомъ“, второе — „интерстиціальнымъ или межволоконцевымъ“. Изслѣдуя нормальныя сердца дѣтей, взрослыхъ и стариковъ, Дегио убѣдился, что къ старости наблюдается диффузное увеличеніе соединительной ткани, которая уже нормальнымъ образомъ встрѣчается въ видѣ перегородокъ между отдѣльными мышечными пучками и между отдѣльными мышечными волокнами. Затѣмъ, изслѣдовавши по методу Krehl'я 22 сердца, которыя находились въ состояніи гипертрофіи и расширенія вслѣдствіе различныхъ причинъ, авторъ пришелъ къ слѣдующимъ заключеніямъ: при гипертрофіи безъ совмѣстнаго расширенія находятъ очень небольшое количество

вновь образованной соединительной ткани, или ее нѣтъ вовсе; тамъ же, гдѣ гипертрофированное сердце и расширено, постоянно находятъ и выраженный диффузный миофиброзъ. Такимъ образомъ автору сплошь и рядомъ приходилось наблюдать описанный склерозъ сердечной мышцы при старческихъ измѣненіяхъ сердца, при болѣзняхъ сердца у молодыхъ субъектовъ, при идиопатической гипертрофії и гипертрофії сердца отъ сморщенной почки, также у эмфизематиковъ отъ переполненія кровью праваго сердца, — вообще во всѣхъ тѣхъ случаяхъ, гдѣ затрудненная работа сердца вела къ гипертрофії и расширенію всего сердца или одной какой-нибудь его части, гдѣ слѣдовательно сердечная мышца долгое время подвергалась значительному растяженію. Въ этомъ-то перерастяженіи, которому подвѣяніемъ повышеннаго внутрисердечнаго давленія подвергается гипертрофированная мышца, авторъ и видитъ причину атрофії мускульной ткани и диффузнаго развитія на ее мѣсто соединительной ткани.

Рѣзче всего фиброзный процессъ, по наблюденіямъ автора, выраженъ на мышцахъ сердца въ предсердіяхъ, такъ какъ онѣ меньше всего могутъ противодѣйствовать долго продолжающемуся повышенному въ сердцѣ давленію и вслѣдствіе этого сильнѣе расширяются. Благодаря значительной гиперплазії соединительной ткани главнымъ образомъ въ предсердіяхъ, но также и въ желудочкахъ, развивается большая прочность ихъ стѣнокъ, которая препятствуетъ ихъ дальнѣйшему растяженію накопляющейся въ нихъ кровью. Такимъ образомъ myofibrosis можно отчасти разсматривать какъ явленіе компенсаторное; но въ виду того, что при этомъ теряется болѣе важная составная часть — сокращающееся вещество, выгода эта однако незначительна: такое гипертрофированное сердце, понятно, менѣе способно къ работѣ, чѣмъ здоровое, и при всякомъ напряженіи гораздо легче утомляется. — По мнѣнію автора, myofibrosis cordis и есть анатомическое выраженіе клиническаго

понятія „недостаточность сердца“ или „сердечная слабость“.

Само собою разумѣется, что это открытіе проф. Degio, вносящее прогрессъ и значительно расширяющее наши знанія о заболѣваніяхъ сердца, должно было обратить на себя вниманіе ученаго міра. И дѣйствительно, уже на медицинскомъ конгрессѣ въ Карлсбадѣ въ 1899 году вопросъ этотъ неоднократно затрагивался при обсужденіи и разборѣ вопроса о недостаточности сердечной мышцы. Не доставало только провѣрки и подтвержденія высказанныхъ Degio фактовъ, но и это не заставило себя долго ждать. Къ сожалѣнію, и тутъ, какъ это всегда бываетъ при разработкѣ новаго вопроса, появились противорѣчія и несогласія авторовъ.

Главными противниками по этому вопросу является нѣмецкая школа, которая продолжаетъ упорно настаивать на томъ, что диффузной гиперплазії соединительной ткани въ сердечной мышцѣ не существуетъ, что тамъ, гдѣ соединительная ткань разрастается, имѣется только уже давно всѣмъ извѣстное гнѣздное распределеніе ее въ видѣ отдѣльныхъ мозолей (Schwiele).

Такъ, въ 1899 году проф. Hochhaus и его ученикъ Dr. Reineske, желая провѣрить приведенныя Degio новыя данныя въ его работѣ о миофиброзѣ сердца, предприняли рядъ изслѣдованій, результаты которыхъ и описаны ими въ статьѣ „Ueber chronische Degeneration des Herzmuskels“. Авторы изслѣдовали всего 14 сердецъ (3 старческихъ, 6 случаевъ пороковъ клапановъ и миокардита, 1 отъ скарлатинознаго больного, 2 отъ дифтеритныхъ, 1 — отъ больной съ септическимъ послѣродовымъ заболѣваніемъ и 1 — отъ туберкулезнаго) и ни въ одномъ изъ нихъ не могли найти указанныхъ Degio измѣненій. Авторы говорятъ: „Das Resultat unserer Untersuchungen können wir kurz dahin zusammenfassen, dass in allen unseren Praeparaten eine Myofibrosis nicht zu finden war, sondern im wesentlichen die be-

kannte herdwaise Vertheilung des Bindegewebes". Такъ, въ старческихъ сердцахъ, по описанію авторовъ, соединительная ткань распредѣлялась островками, которые находились въ непосредственной связи съ измѣненными сосудами или съ утолщеннымъ эндокардіемъ и перикардіемъ. Болѣе всего соединительной ткани находилось въ глубокихъ слояхъ мышцъ сердца и въ сосковидныхъ мышцахъ, но здѣсь и въ нормальномъ состояніи соединительной ткани больше, чѣмъ въ другихъ мѣстахъ сердечной мышцы. Хотя мѣстами можно было дѣйствительно замѣтить диффузное распредѣленіе соединительной ткани, но оно всегда находилось въ связи съ болѣе старымъ рубцомъ. Наибольшее развитіе соединительной ткани, по наблюденіямъ авторовъ, было въ лѣвомъ желудочкѣ; чтобы соединительная ткань развивалась преимущественно и сильнѣе всего въ предсердіяхъ, авторы наблюдать не могли.

Въ сердцахъ, гдѣ имѣлся порокъ клапановъ или миокардитъ, авторами при изслѣдованіи относительно распредѣленія въ нихъ соединительной ткани наблюдалось въ общемъ то же самое, что и въ сердцахъ стариковъ, а именно: и здѣсь соединительная ткань распредѣлялась въ видѣ отдѣльныхъ островковъ, въ видѣ мозолей, находившихся въ связи или съ измѣненными сосудами, или съ измѣненнымъ эндокардіемъ. Правда, въ нѣкоторыхъ препаратахъ было и диффузное распредѣленіе соединительной ткани, но авторы не позволяютъ себѣ дѣлать какихъ-либо заключеній изъ этихъ единичныхъ наблюденій: „Auch hier müssen wir“, говорятъ эти авторы, „jedoch constatiren, dass verschiedentlich allerdings auch an umschriebenen Partien die Verbreitung des Bindegewebes eine mehr diffuse war, so dass auf einzelnen Schnitten wohl von Myofibrosis zu sprechen war, indessen würden wir uns wohl hüten, solche vereinzelt Befunde zu verallgemeinern.“

Кромѣ этихъ измѣненій автора находили зернистое помутненіе сердечной мышцы, жировое перерожденіе и некрозъ мышечныхъ волоконъ. И тутъ рѣзче всего измѣненія были выражены въ лѣвомъ желудочкѣ, затѣмъ въ правомъ и меньше всего въ предсердіяхъ.

Въ сердцахъ отъ больныхъ, умершихъ отъ острыхъ инфекціонныхъ болѣзней (дифтеритъ, скарлатина, sepsis), авторы видѣли такое-же распредѣленіе соединительной ткани, какъ и въ предыдущихъ случаяхъ, т. е. въ видѣ отдѣльныхъ гнѣздъ. И здѣсь лѣвый желудочекъ былъ сильнѣе всего пораженъ. Въ одномъ сердцѣ правда, (а именно послѣ дифтерита), было найдено авторами диффузное распредѣленіе соединительной ткани, такъ что можно было думать, что, если-бы жизнь въ этомъ случаѣ продолжилась далѣе, то несомнѣнно развился бы диффузный миофиброзъ; но такіе случаи, по мнѣнію авторовъ, въ общемъ довольно рѣдки. Авторы выражаются такъ: „... nur Fall 12 mit Diphtherie und Emyem war insofern sehr interessant, als es bei ihm in der That die interstitielle Entzündung auf grossen Strecken durchaus diffus war, so dass, wenn die Krankheit zur Ausheilung gekommen wäre, sicher eine diffuse interstitielle Myocarditis daraus geworden wäre; solche Fälle sind im Allgemeinen recht selten.“ Еще далѣе авторы говорятъ: „Die Möglichkeit, dass also durch eine sogenannte infectiöse Myocarditis eine Myofibrosis entsteht, muss nach diesen Beobachtungen zugegeben werden, doch scheint dieselbe ausserordentlich selten zu sein. Jedenfalls sind unsere Resultate nicht geeignet, die von Dehio beschriebene Erkrankungsart des Herzmuskels zu stützen, sondern lassen dieselbe nur als gelegentliches Vorkommnis muthmassen.“

Наконецъ авторы возстаютъ и противъ теоріи Dehio о происхожденіи миофиброза: по ихъ мнѣнію тутъ играетъ роль не перерастяженіе гипертрофированной сердечной мышцы, но состояніе сосудовъ. Пока сосуды здоровы, гипертрофированная мышца, получая достаточно питательнаго матеріала, даже при сильномъ расширеніи и растяженіи ея не претер-

иѣваетъ никакихъ подобныхъ измѣненій, но тамъ, гдѣ имѣется эндартеритъ и мышца вслѣдствіе этого начинаетъ плохо питаться, мало-по-малу развивается анемическій некрозъ даннаго участка сердечной мышцы, а впослѣдствіи на этомъ мѣстѣ начинаетъ появляться гиперплазія соединительной ткани и въ концѣ концовъ тутъ образуется мозоль. Такимъ образомъ авторы склонны думать, что первичныя измѣненія лежатъ не въ развитіи соединительной ткани, а въ заболѣваніи сосудовъ. —

Въ отвѣтъ на эту работу, вполне почти отрицающую существованіе диффузнаго размноженія соединительной ткани въ сердечной мышцѣ и совершенно опровергающую теорію Дегио о происхожденіи миофиброза, проф. Дегио написалъ въ 1900 году новую статью „Ueber die bindegewebige Induration des Herzfleisches (Myofibrosis cordis)“, въ которой авторъ повторяетъ и подтверждаетъ всѣ описанные имъ въ первой работѣ факты и положенія. Будучи твердо убѣжденъ въ непреложности описанныхъ имъ фактовъ и опираясь на то, что даже противники видѣли и допускаютъ, если не всегда, то, по крайней мѣрѣ, въ рѣдкихъ случаяхъ, существованіе миофиброза при указанныхъ измѣненіяхъ сердечной мышцы, Дегио предпринялъ провѣрку всѣхъ своихъ старыхъ препаратовъ и кромѣ того занялся изслѣдованіемъ нѣсколькихъ новыхъ сердецъ, результатомъ чего, какъ выражается самъ авторъ, было: „... und das Ergebniss dieser meiner wiederholten Controlle, die sich nunmehr auf 36 genau untersuchte Fälle bezieht, besteht zu meiner Beruhigung darin, dass ich Alles, was ich in meiner citirten Arbeit gesagt und behauptet habe, in vollem Maasse aufrecht erhalte“. Описывая еще разъ вкратцѣ всю микроскопическую картину сердечной мышцы при миофиброзѣ и теорію его происхожденія, указывая затѣмъ, въ какихъ случаяхъ и какъ часто миофиброзъ развивается, авторъ вмѣстѣ съ тѣмъ подчеркиваетъ, что описанный имъ миофиброзъ не есть вполне новое и никому неизвѣстное измѣненіе сердечной мышцы,

но что такое диффузное разрастаніе соединительной ткани въ мышцѣ сердца уже извѣстно было и описано французами. Въ доказательство авторъ приводитъ работы двухъ новѣйшихъ представителей французской школы: Merklen'a и Huchard'a.

Merklen, описывая измѣненія мышцы предсердіи при хроническомъ миокардитѣ, подтверждаетъ, на основаніи своихъ наблюденій, взглядъ Radasewsky'аго, что при сильномъ пораженіи этимъ процессомъ предсердіи наблюдается аритмія дѣятельности сердца. Причину неправильной дѣятельности сердца авторъ объясняетъ такимъ образомъ, что импульсъ къ движеніямъ сердца долженъ проходить черезъ предсердія и, при развитіи соединительной ткани въ этомъ послѣднемъ, долженъ, слѣдовательно, потерпѣть измѣненія. Что же касается самаго распредѣленія соединительной ткани въ мышцѣ сердца, то авторъ различаетъ: 1) „Myocardite circonscrite sous forme de foyers“ — форма вполне соответствующая и тождественная съ мозолистымъ миокардитомъ при склерозѣ вѣнечныхъ артерій, и 2) „Sclérose diffuse“, который, какъ видно изъ его описанія, представляетъ собой ни что иное, какъ тотъ же миофиброзъ.

Huchard, пользующійся авторитетомъ и въ Германіи, подчеркиваетъ, что въ настоящее время діагнозъ миокардита ставится очень часто и нерѣдко даже тамъ, гдѣ его нѣтъ. Объясняется это тѣмъ, что названія это прилагаютъ безъ различія и къ развитію соединительной ткани, и къ измѣненіямъ сосудовъ и т. д. Авторъ различаетъ слѣдующія 4 формы хроническаго миокардита: 1) „Sclérose en foyers“ или „artério-sclérose du coeur“ характеризуется дегенеративными измѣненіями, расположенными островками и зависящими отъ эндартерита (склероза) вѣнечныхъ сосудовъ и ихъ мелкихъ вѣтвей; другими словами, это есть тотъ же мозолистый миокардитъ. 2) „Sclérose diffuse rayonnante“ или „Sclérose péri vasculaire“,

который характеризуется диффузным развитием склерозированной ткани, разрушающей мышечные волокна, и начинающимся вокруг сосудов, но эндартериита нѣтъ. — Въ этихъ измѣненіяхъ каждый, безъ сомнѣнія, узнаетъ тотъ же миофиброзъ.

3) „Coeur cardiaque“ — заболѣванія миокардіа, отличающееся диффузнымъ развитиемъ соединительной ткани зависящимъ отъ застоя въ сосудахъ - ціаноза - сердечной мышцы при недостаточности сердца. При этой формѣ миокардита микроскопически находятъ расширение сосудовъ, интерстиціальныи отекъ, перерожденіе мышечныхъ волоконъ вблизи сосудовъ съ послѣдовательнымъ развитиемъ періартеріической соединительной ткани. — И эта форма напоминаетъ собой также миофиброзъ.

4) Coeur sénile — старческій склерозъ, характеризуется исчезновеніемъ мышечныхъ волоконъ и замѣною ихъ соединительной тканью; — картина, которая вполне походитъ на старческій миофиброзъ.

Такимъ образомъ, уступая французамъ первенство описанія этой патолого-анатомической картины измѣненія сердечной мышцы, авторъ всетаки оставляетъ за собой первенство въ томъ, что онъ является первымъ, указавшимъ на миофиброзъ какъ на послѣдствіе и какъ на патолого-анатомическое выраженіе хронической недостаточности и перерастяженія сердечной мышцы. Въ доказательство вѣрности этой теоріи авторъ приводитъ результаты изслѣдованій другихъ мышцъ тѣла, подвергавшихся продолжительному перерастяженію и напряженію. Исходя изъ той точки зрѣнія, что при хроническомъ перерастяженіи сердечной мышцы образуется миофиброзъ ея, авторъ рѣшилъ, что и въ другихъ мышцахъ тѣла должны при тѣхъ же условіяхъ оказываться такіа же точно измѣненія. И дѣйствительно, изслѣдуя мышцы у субъектовъ, брюшные покровы которыхъ были сильно растянуты: въ одномъ случаѣ — беременностью, въ другомъ — туберкулезнымъ асцитомъ и въ

третьемъ — большою опухолью яичника, и, для сравненія, брюшныя мышцы двухъ лицъ, умершихъ отъ острого прободного перитонита (одинъ — во время тифа, другой — вслѣдствіе перфорации круглой язвы duodeni), авторъ нашелъ слѣдующее: въ двухъ послѣднихъ случаяхъ, равно какъ у беременной мышцы эти не представляли никакихъ измѣненій; у асцитика — на многихъ срѣзахъ видно было значительное разрастаніе интерстиціальной соединительной ткани, причемъ сосуды были все въполнѣ здоровы; наконецъ, у больной съ опухолью яичника видна была атрофія и исчезновеніе мышечныхъ волоконъ и одновременная гиперплазія интерстиціальной и интерфасцикулярной соединительной ткани, т. е. картина, вполне соответствующая измѣненіямъ сердечной мышцы при миофиброзѣ; при этомъ сосуды были также безъ всякихъ измѣненій.

Такимъ образомъ вопросъ о миофиброзѣ и его происхожденіи до сихъ поръ еще не рѣшенъ окончательно. Дегіо въ своей второй работѣ въ отвѣтъ Hochhaus'у говоритъ: „Mögen Dritte entscheiden, wer von uns Recht hat; ich hoffe, dass Nachuntersuchungen, deren die Frage wohl werth ist, nicht ausbleiben werden.“ — Поэтому то проф. Дегіо, горячо интересуясь этимъ вопросомъ и желая имѣть еще доказательства вѣрности своихъ положеній и взглядовъ, предложилъ мнѣ, не смотря на имѣющіяся уже по этому вопросу работы Radasewsky'аго, Sack'a и Гурвича, написанныя подъ его же руководствомъ, эту тему и вмѣстѣ съ тѣмъ далъ мнѣ совѣтъ обращать при моихъ изслѣдованіяхъ главнымъ образомъ вниманіе на состояніе предсердій въ каждомъ отдѣльномъ случаѣ.

II. Историческій обзоръ и литература.

На сердце, чуть ли не вплоть до XVII столѣтія, смотрѣли какъ на органъ, который заболѣвать вообще не можетъ, такъ какъ въ немъ видѣли все сосредоточіе и мѣстопребываніе животной жизни; понятно, что при такомъ взглядѣ на отправление органа о болѣзняхъ сердца не могло быть и рѣчи. Въ этомъ отношеніи изъ древнихъ авторовъ составляетъ исключеніе Galen. Встрѣчая при многочисленныхъ вскрытіяхъ труповъ животныхъ различныя патологическія измѣненія сердца и сердечной сорочки, Galen считалъ себя выравѣ утверждать, что подобныя патологическія состоянія возможны и у человѣка; онъ даже указалъ для нѣкоторыхъ изъ нихъ апріористическіе признаки, но они, понятно, не могли имѣть важнаго значенія.

Старое мнѣніе, что сердце, какъ мѣстопребываніе жизни, заболѣвать не можетъ, было поколеблено уже въ концѣ XVI вѣка Donato, Foreest'омъ, Schenk, von Graefenburg'омъ, которые показали, что часто на вскрытіяхъ въ сердцѣ находятъ значительныя измѣненія у такихъ лицъ, у которыхъ при жизни не замѣчалось никакихъ измѣненій со стороны этого органа. Но собственно развитіе ученія о болѣзняхъ сердца начинается со времени открытія кровообращенія и дѣятельности сердца Harvey'емъ въ 1619 году. Послѣ того какъ Vesal, Benivieni, Bonnet уже открыли важныя измѣненія въ сердцѣ и признали ихъ

за причину трудныхъ явленій и даже внезапной смерти, въ первой половинѣ XVIII столѣтія начинаютъ появляться отдѣльныя выдающіяся для того времени работы.

Въ продолженіе нѣсколькихъ десятковъ лѣтъ появились превосходныя работы Valsalva, Vieussens'a, Lancisi, Albertini, Senac'a и Morgagni. Намъ завело бы слишкомъ далеко, еслибъ мы взяли здѣсь прослѣдить шагъ за шагомъ тѣ приобрѣтенія и пользу, которую принесли наукѣ каждый изъ этихъ авторовъ; для нашихъ цѣлей мы считаемъ вполне достаточнымъ ограничиться только слѣдующими указаніями: Въ превосходномъ сочиненіи Vieussens'a объ анатоміи сердца встрѣчаются начала истинной патологіи сердца. Еще важнѣе сочиненіе ученика Malpighi Lancisi; въ своемъ сочиненіи о причинахъ внезапной смерти Lancisi указываетъ на гипертрофію, аневризмы сердца и большихъ сосудовъ какъ на причины внезапной смерти. Въ другомъ сочиненіи о движеніи сердца и аневризмѣ Lancisi различаетъ двоякаго рода аневризмы сердца: расширение съ гипертрофіей сердца, или съ утонченіемъ его стѣнки. Астму, palpitatio cordis и нѣкоторыя другія страданія, которыя прежде считались за самостоятельныя болѣзни, Lancisi ставитъ въ зависимости отъ болѣзни сердца. Наконецъ, Lancisi первый обращаетъ особенное вниманіе у сердечныхъ больныхъ на пульсъ, осмотръ сосудовъ шеи, ундуляцію яремныхъ венъ и т. д.

Главная заслуга Albertini заключается въ его стараніи дать основы діагностики сердечныхъ болѣзней, и его дѣйствительно нужно считать основателемъ діагностики болѣзни сердца. Основной формой сердечныхъ болѣзней онъ считаетъ аналогичную расширеніямъ большихъ сосудовъ аневризматическую и варикозную дилатацию; подъ первой онъ разумѣетъ расширеніе лѣваго сердца и аорты, подъ второй праваго сердца и легочной артеріи. Главными причинами сердечныхъ болѣзней Albertini считаетъ наследственность и сифилисъ.

Труды Senac'a и Morgagni значительно выдаются среди ихъ современниковъ и трудно рѣшить, кому изъ нихъ отдать пальму первенства. Въ то время какъ Senac исключительно занимается клиникой сердечныхъ болѣзней, постановкой точнаго діагноза и правильнаго леченія, Morgagni посвятилъ себя изученію патологической анатоміи, благодаря чему онъ имѣлъ возможность дѣлать краткія указанія, проливающія свѣтъ на сущность и леченіе болѣзненныхъ состояній. Благодаря отчасти и трудамъ предшественниковъ и современниковъ, Morgagni были извѣстны почти всѣ главныя страданія сердца. При этомъ мы у него находимъ не только описаніе патолого-анатомическихъ картинъ, но и указанія на тѣ многочисленныя измѣненія, которыя вызываются въ организмъ разными заболѣваніями сердца, напр. при сращеніи листковъ сердечной сорочки, при накопленіи въ ней жидкости, при гипертрофії сердца, аневризмѣ аорты и т. дал.

Но всѣ эти важныя пріобрѣтенія въ области патологій сердца нисколько не подвинули ученія о болѣзняхъ сердца впередъ; всѣ эти свѣдѣнія были удѣломъ лишь избранныхъ, большинство же врачей все-таки продолжало еще оставаться почти въ полномъ невѣдѣніи, изслѣдователямъ этого періода все-таки не доставало способности связать свои наблюденія въ одну непрерывную цѣпь явленій; все это оставалось для нихъ, какъ и прежде, загадкой. Это явствуетъ уже изъ того, что изслѣдователи того времени обрацали главнымъ образомъ вниманіе на такія явленія, которымъ мы теперь удѣляемъ гораздо меньше вниманія или даже рѣшительно не придаемъ никакого значенія, большинство врачей этого періода пробавлялось полипами сердца, водянкой сердечной сорочки и аневризмами сердца, между тѣмъ какъ измѣненія на клапанахъ и въ самой мышцѣ сердца, играющія теперь такую важную роль, оставались на заднемъ планѣ и вызывали очень мало интереса. Къ тому же всѣмъ врачамъ и даже корифеямъ того времени было

почти вполне неизвѣстно, какое участіе принимаютъ и какъ отражаются воспалительные процессы въ сердцѣ на его дѣятельность; въ этомъ отношеніи исключеніе составляетъ только Senac, который первый призналъ и указалъ на то, какія послѣдствія имѣютъ воспалительные процессы для сердца и особенно для сердечной сорочки.

Новая эра въ исторіи болѣзней сердца наступаетъ, со времени открытія Auenbrugger'омъ въ 1761 г. перкуссіи. Это „inventum novum“ Auenbrugger'a было фундаментомъ величественнаго зданія, окончаніе, котораго произошло, къ сожалѣнію, только полстолѣтія спустя. Дѣло въ томъ, что открытіе это было вскорѣ оставлено и предано забвенію, и только Corvisart, лейбъ-медикъ Наполеона, воскресилъ его вновь, разработавъ и дополнивъ ученіе о перкуссіи, и такимъ образомъ это открытіе мало извѣстнаго до того времени врача, благодаря стараніямъ Corvisart'a, сдѣлалось достояніемъ всѣхъ націй. Въ своемъ сочиненіи Corvisart даетъ намъ описаніе сущности и точное раздѣленіе болѣзненныхъ формъ и первый указываетъ на разумное пользованіе физическими признаками болѣзней. Онъ первый въ особенности точно описываетъ pericarditis, различаетъ его отдѣльные виды, указываетъ на его причины и дифференцируетъ его отъ водянки въ около-сердечной сумкѣ; онъ первый указываетъ на то, что увеличеніе сердца можетъ быть какъ вслѣдствіе гипертрофії его, такъ и вслѣдствіе расширенія (активная и пассивная аневризма), приводитъ физическіе признаки этихъ состояній и первый описываетъ уже и пороки клапановъ, равно какъ зависящія отъ нихъ расстройства кровообращенія. Онъ первый обращаетъ вниманіе на то, что апоплексія находится въ зависимости отъ заболѣванія сердца и что врожденная синюха есть ничто иное, какъ послѣдствіе врожденныхъ пороковъ въ развитіи сердца. Наконецъ, онъ первый приводитъ новый цѣнный физическій признакъ характерный для суженія устья сердца, — оцущеніе при оцущиваніи области

сердца шума въ видѣ кошачьяго мурлыканья. (Laennec впоследствии назвалъ этотъ признакъ — „frémissement cataire“).

Дальнѣйшій успѣхъ въ ученіи о болѣзняхъ сердца начинается со времени открытія Laennec'омъ, ученикомъ Corvisart'a, аускультации. Именно Laennec былъ первымъ, который при помощи этого новаго метода изслѣдованія былъ въ состояніи нѣсколько разъ съ увѣренностью при жизни сдѣлать правильное распознаваніе заболѣваній клапановъ. Ученики Laennec'a и его послѣдователи разработали дальше ученіе объ аускультации и показали, какое громадное и важное значеніе имѣетъ этотъ методъ изслѣдованія при постановкѣ діагноза заболѣванія сердца. Но на еще болѣе прочное физическое основаніе поставилъ Laennec'овское открытіе знаменитый вѣнскій клиницистъ Scoda, а впоследствии Zehetmayer, Kiwisch, Nega, Wachsmuth и въ особенности Hamernik дополнили еще труды Scoda.

Само собой разумѣется, что этими двумя новыми физическими методами изслѣдованія дана была возможность и болѣе простой и удобный способъ опредѣленія патологическихъ состояній сердца и вызываемыхъ ими клиническихъ симптомовъ, а благодаря этому и ученіе о болѣзняхъ сердца все болѣе и болѣе развивалось. И дѣйствительно, съ этихъ поръ начинаютъ появляться выдающіяся въ области изслѣдованій по болѣзнямъ сердца сочиненія и работы, которыя и теперь, спустя много лѣтъ послѣ ихъ появленія, не только сохранили за собой одинъ историческій интересъ, но и могутъ служить настольной книгой для каждаго желающаго основательно ознакомиться съ патологіей центральнаго органа кровообращенія. Таковы труды Stokes'a, Vamberger'a, Friedreich'a, Dusch'a etc.

Но необыкновенные успѣхи и громадная польза, которую принесло клинической діагностикѣ примѣненіе этихъ новыхъ методовъ изслѣдованія, открывшихъ недоступныя намъ до того области, и послужили причиною того, что все

вниманіе изслѣдователей долгое время было обращено почти исключительно на пороки клапановъ, что изъ всѣхъ болѣзней сердца ихъ интересовали почти только заболѣванія клапановъ. При каждой болѣзни сердца старались объяснить всѣ встрѣчающіяся въ картинѣ болѣзни патологическія явленія и клиническіе симптомы исключительно измѣненіями клапановъ и вызываемымъ ими механическимъ препятствіемъ у устьевъ сердца. О томъ, что воспалительный процессъ, благодаря столь тѣсной связи между частями органа, можетъ очень легко распространиться съ одной части на другую, какъ это ни кажется простымъ и вполне возможнымъ, никому и въ голову не приходило и этому никакого значенія не придавалось.

Вмѣстѣ съ тѣмъ разнообразнѣйшія картины сердечныхъ болѣзней уже и тогда заставляли предполагать, что всякое заболѣваніе этого органа представляетъ болѣзнь очень сложную. Клиническія наблюденія сердечныхъ больныхъ съ пороками клапановъ уже и тогда показали, что характеръ и трудность теченія болѣзни не всегда находится въ непоколебимомъ соотвѣтствіи и полной зависимости отъ силы и характера заболѣванія клапановъ, что объяснять всѣ симптомы и трудныя явленія исключительно силою и степенью измѣненія клапановъ не всегда возможно. Уже и тогда знали много примѣровъ и видѣли съ одной стороны, что у нѣкоторыхъ сердечныхъ больныхъ даже трудныя пороки клапановъ вызываютъ иногда самыя ничтожныя явленія и нисколько не мѣшаютъ имъ продолжать ихъ обыкновенную тяжелую работу, а съ другой стороны, что у нѣкоторыхъ больныхъ незначительныя измѣненія клапановъ вызываютъ иногда трудныя явленія съ расстройствомъ компенсаціи сердца и даже смерть. Эти заслуживающіе удивленія, но несомнѣнные факты старались объяснить способностью нашего сердца отвѣчать на всякое болѣе или менѣе продолжительное нарушеніе въ его дѣятельности вторичной компенсаціей — расширеніемъ его

полостей и гипертрофіей мускулатуры. Но при такомъ объясненіи оставалось непонятнымъ, почему такое приспособленіе, оказывая хорошія услуги во многихъ тяжелыхъ случаяхъ сердечныхъ болѣзней, отказывается часто служить въ случаяхъ съ болѣе легкимъ порокомъ клапановъ.

Такое положеніе дѣла, понятно должно было заставить изслѣдователей искать дальнѣйшія причины и моменты, которые до такой степени осложняютъ картину болѣзней у сердечныхъ больныхъ, и вслѣдствіе этого неминуемо долженъ былъ наступить переворотъ въ ученіи о болѣзняхъ сердца. Этимъ и объясняется то обстоятельство, что мало-по-малу установилось мнѣніе, что въ сердцѣ кромѣ клапановъ имѣется еще собственно двигательный аппаратъ — мышца, которая можетъ также различнымъ образомъ измѣняться и заболѣвать, и что измѣненія этой послѣдней должны имѣть нисколько не меньшее, если не большее, патологическое значеніе, чѣмъ измѣненія клапановъ. Такимъ образомъ, съ этихъ поръ предметомъ многочисленныхъ изслѣдованій становится заболѣваніе сердечной мышцы и связанныя съ нимъ расстройства дѣятельности сердца.

Лаенне и впоследствии William Stokes были первыми, которые въ анатомическихъ условіяхъ сердечной мышцы искали ключъ къ патологій сердца. Въ слѣдующее затѣмъ время появилось много работъ выдающихся авторовъ, каковы труды Virchow'a, Traube, Bamberger'a, Friedreich'a, Rühle, которые занимаются изслѣдованіемъ измѣненій мышцы сердца при порокахъ клапановъ; но все-таки большинство этихъ авторовъ и при разборѣ этого вопроса больше интересуются измѣненіями самихъ клапановъ. Только въ новѣйшее время начинаютъ обращать при изслѣдованіяхъ особенное вниманіе на состояніе мышечнаго аппарата сердца при различныхъ сердечныхъ болѣзняхъ¹⁾.

1) Всѣ эти данныя цитированы по Bamberger'у и Трахтенбергу.

Этимъ мы главнымъ образомъ обязаны авторамъ Лейпцигской школы: His jun., Romberg, Krehl, Kelle. Изслѣдованія этихъ авторовъ показали, что ганглии сердца имѣютъ, по всей вѣроятности, чисто чувствительный характеръ, и кромѣ того подтвердили теорію Engelmann'a, что автоматическая ритмическая дѣятельность сердца обусловливается специфической способностью сердечной мышцы къ автоматическимъ движеніямъ, безъ всякаго содѣйствія со стороны нервныхъ моторныхъ элементовъ, и что патологическія измѣненія дѣятельности сердца, и въ особенности аритмія, не есть послѣдствіе заболѣванія моторныхъ ганглий, но находятся въ зависимости отъ анатомическихъ измѣненій сердечной мышцы, отъ заболѣванія міокардія. Такимъ образомъ, по мнѣнію этихъ авторовъ, міокардитическія измѣненія сердечной мышцы играютъ въ высшей степени важную роль при всѣхъ расстройствахъ сердечной дѣятельности.

Эти воззрѣнія, понятно, должны были дать новое направленіе ученію о болѣзняхъ сердца, и этимъ именпо объясняется, почему изслѣдователи за послѣднее время стали обращать въ каждомъ случаѣ особенное, и даже наибольшее, вниманіе на состояніе сердечной мышцы. Если даже нѣкоторые и допускали, что нервы сердца и его ганглии принимаютъ нѣкоторое участіе въ дѣятельности сердца, но о нихъ говорить перестали. Выяснилось, что не только при различныхъ заболѣваніяхъ самого сердца, не только при порокахъ его клапаннаго аппарата, но въ большинствѣ случаевъ и при инфекціяхъ и интоксикаціяхъ сердечный мускулъ оказывался измѣненнымъ въ своей паренхимѣ или въ интерстиціи. Вслѣдствіе этого къ измѣненіямъ сердечной мышцы начали относить очень многія наблюдавшіяся при жизни явленія расстройства дѣятельности сердца. Главные симптомы при порокахъ сердца, всѣ явленія со стороны сердца при его переутомленіи, неправильности въ его дѣятельности послѣ инфекціонныхъ болѣзней начали объяснять главнымъ образомъ измѣненіями въ сердечной мышцѣ.

Изъ всѣхъ имѣющихся въ этомъ направленіи наблюденій и изслѣдованій, начиная съ работъ цитированныхъ выше авторовъ Лейпцигской школы, видно, что авторы при своихъ многочисленныхъ изслѣдованіяхъ сердечной мышцы отъ субъектовъ, страдавшихъ различными пороками клапановъ, неоднократно находили въ то же время значительныя измѣненія въ мышцѣ сердца, причемъ измѣненія эти макроскопически были иногда совершенно незамѣтны, мышца сердца казалась совершенно нормальной, и только при тщательномъ микроскопическомъ изслѣдованіи удавалось найти и доказать патологическое состояніе ея. Къ сожалѣнію, всѣ эти очень интересныя изслѣдованія касаются почти исключительно мускулатуры желудочковъ сердца, и благодаря имъ мы теперь знаемъ, что послѣдняя вовлекается и поражается болѣзненнымъ процессомъ гораздо чаще и сильнѣе, чѣмъ это до сихъ поръ предполагалось и допускалось. Относительно же того, что въ такихъ случаяхъ дѣлается съ мышцей предсердій, подвергается ли и она измѣненіямъ и какъ часто, мы въ этихъ работахъ почти нигдѣ не находимъ указаній и до сихъ поръ не имѣемъ объ этомъ подробныхъ свѣдѣній.

Это должно намъ казаться тѣмъ болѣе удивительнымъ и страннымъ, что уже давно установленъ физиологическій фактъ, что исходнымъ пунктомъ ритмическихъ сокращеній сердца являются предсердія, что изъ предсердій исходитъ первый толчекъ къ ритмической дѣятельности сердца. Фактъ этотъ въ новѣйшее время вновь подтвержденъ опытами Krehl'я и Romberg'a. Эти оба автора въ своей работѣ „Ueber die Bedeutung des Herzmuskels und der Herzanglien für die Herzthätigkeit des Säugethiers“ между прочимъ говорятъ: „Wir haben gesehen, dass wir zweifelhaft bleiben mussten, ob die Ventrikelmuskulatur unter normalen Kreislaufverhältnissen automatisch thätig sein kann. Sicher erscheint die Befähigung der Vorhofsmuskulatur an der Atrioventriculargrenze. Die automatischen

Eigenschaften der Herzmuskulatur nehmen also nach der Einmündung der grossen Venen hin zu. Das ist aber die Stelle, von der, wie schon Haller wusste, die Contraction des Herzmuskels ausgeht“, и далѣе въ другомъ мѣстѣ: ob die Ventrikel unter den gewöhnlichen Circulationsbedingungen zu automatischer Thätigkeit befähigt sind, bleibt zweifelhaft.“ А если это возрѣніе вѣрно и если дѣйствительно аритмія и неправильности въ сердечной дѣятельности обязаны своимъ происхожденіемъ патологическимъ измѣненіямъ миокардія, то сама собою напрашивается мысль и становится вполне понятнымъ что эти измѣненія слѣдовало бы прежде всего и главнымъ образомъ искать въ мышцѣ предсердій, а не желудочковъ. Вѣдь мы знаемъ не мало примѣровъ и клинически вполне установленъ фактъ, что нерѣдко въ случаяхъ, гдѣ патолого-анатомически констатируется миокардитъ и присутствіе мозолей въ стѣнкахъ и перегородкѣ желудочковъ, неправильности въ дѣятельности сердца не наступали до конца жизни; говоритъ же Hampeln вопреки мнѣніямъ Rosenstein'a и Riegel'я: „was speciell den leicht controllirbaren Rythmus des Pulses betrifft so schliesse ich aus der Beobachtung des bis zum Tode regelmässigen Pulses in fünf Fällen exquisiter sehniger Myocarditis auf die Unzuverlässigkeit auch dieses scheinbar prägnanten Zeichens. Wenigstens gestattet der regelmässige Puls keinen Anschluss selbst hochgradiger Myocarditis.“

Поэтому намъ должно тѣмъ болѣе казаться удивительнымъ, что названные авторы не обращали никакого вниманія и не считали нужнымъ предпринять такое же тщательное изслѣдованіе мышцы предсердій и изучить измѣненія послѣдней въ такой же степени, какъ и измѣненія мышцы желудочковъ. Таковое изслѣдованіе являлось тѣмъ болѣе необходимымъ, что до тѣхъ поръ въ литературѣ вообще не имѣлось никакихъ указаній на заболѣваніе мышцы предсердій.

Это и заставило впервые проф. Derio въ 1894 г.

предложить сдѣлать въ пяти случаяхъ хроническаго заболѣванія сердечной мышцы подробное и систематическое микроскопическое изслѣдованіе всей мускулатуры сердца, и въ особенности предсердій, его ученику Radasewsky'ому, который первый и нашелъ что мышца предсердій въ такихъ случаяхъ заболѣваетъ, по крайней мѣрѣ, такъ-же часто и въ такой же степени, если не большей, какъ и мышца желудочковъ. Послѣ Radasewsky'аго разработкой этого же вопроса занимались, по предложенію и подъ руководствомъ проф. Дегио, въ томъ же 1894 г. Sack и въ 1896 г. Гурвичъ. Эти авторы подтверждаютъ фактъ, установленный Radasewsky'имъ, и кромѣ того такъ же, какъ и Radasewsky, нашли неописанныя еще до того времени измѣненія сердечной мышцы, а именно: „диффузную фиброзную дегенерацию ея“, или такъ называемый „Myofibrosis cordis“, причемъ этими авторами доказано, что этимъ миофиброзомъ предсердія поражаются гораздо сильнѣе, чѣмъ желудочки. (Подробнѣе объ этихъ работахъ я скажу ниже.)

Наконецъ, въ 1898 году проф. Дегио, собравъ всѣ сдѣланныя имъ и его учениками изслѣдованія по этому вопросу, написалъ приведенную уже въ началѣ работу о „Myofibrosis cordis“, и такимъ образомъ, развилось мало-по-малу ученіе о миофиброзѣ сердца, какъ о самостоятельной формѣ заболѣванія, что и вызвало возраженіе со стороны представителей нѣмецкой школы, не согласующихся съ проф. Дегио.

Давъ такимъ образомъ краткій историческій очеркъ развитія ученія о болѣзняхъ сердца вообще и сердечной мышцы въ частности, я перейду теперь къ разбору литературы по вопросу о тѣхъ заболѣваніяхъ мускулатуры сердца, которыя представляютъ интересъ для нашей темы. Разсматривая имѣющіяся въ литературѣ по этому вопросу данныя, мы видимъ что до появленія названныхъ работъ Дегио и его

учениковъ, интересующія насъ здѣсь измѣненія сердечной мышцы были почти совсѣмъ неизвѣстны и никѣмъ не описаны. Всѣ авторы описываютъ только жировое и амилоидное перерожденіе, бурю атрофію сердечной мышцы, затѣмъ миокардиты острый и хроническій, изъ которыхъ послѣдній, по мнѣнію авторовъ, ведетъ къ образованію либо частичной аневризмы сердца, либо рубца въ видѣ соединительнотканнаго фокуса, извѣстнаго подъ названіемъ сердечной мозоли (Schwiele), о диффузномъ же развитіи соединительной ткани почти никто изъ нихъ не упоминаетъ. Только въ нѣкоторыхъ старыхъ руководствахъ по патологической анатоміи мѣстами есть нѣсколько словъ о диффузномъ разрастаніи межмышечной соединительной ткани; но не желая забѣгать впередъ и этимъ нарушить хронологическій порядокъ, я о нихъ скажу впоследствии на соответствующемъ мѣстѣ. Въ всѣхъ же остальныхъ литературныхъ источникахъ до этого времени тамъ, гдѣ дѣло идетъ о новообразованіи и разрастаніи соединительной ткани въ сердечной мышцѣ, авторы всегда подъ этимъ подразумѣваютъ только упомянутый уже мозолистый миокардитъ. Слѣдующій краткій литературный очеркъ можетъ служить этому доказательствомъ. Начнемъ въ хронологическомъ порядкѣ съ древнихъ временъ.

Возможность воспаленія сердечной мышцы, какъ я уже сказалъ, древнимъ врачамъ была совершенно неизвѣстна; только въ средніе вѣка появились тамъ и сямъ отдѣльныя наблюденія. Хотя уже у Флорентійскаго врача Benivieni (1529) встрѣчается описаніе мозоли сердца, а у Rot'a (1555), Mass'a (1559), Fernelius'a (1656) — рассказы о язвахъ сердца, тѣмъ не менѣе первымъ серьезнымъ изслѣдователемъ этого вопроса долженъ считаться Morgagni, который написалъ о воспаленіяхъ, образованіи мозолей, язвахъ и разрывахъ сердца. Senac (1749) считаетъ основаніе сердца за наиболѣе частое нахожденіе гнойниковъ и язвъ и прямо называетъ одной изъ главныхъ причинъ этихъ про-

цессовъ страданіе сосѣднихъ органовъ, особенно сердечной сорочки.

Corvisart (1806), имѣвшій случай сдѣлать цѣлый рядъ наблюденій, все еще говоритъ о кардитѣ, котораго онъ никакъ не можетъ себѣ представить безъ одновременнаго воспаленія наружной и внутренней оболочекъ; ему же принадлежитъ ученіе объ активной и пассивной аневризмѣ.

Kreysig, установившій полинозный кардитъ, считаетъ вещество сердца за наименѣе склонное къ воспаленію между всѣми другими заболѣваніями сердца, но вмѣстѣ съ тѣмъ признаетъ, что эта болѣзнь часто оставалась нераспознанной.

Laennec (1832), очень подробно изучившій миокардитъ, признаетъ вполне только частичную форму его, объ общей же формѣ высказывается крайне осторожно, при этомъ онъ утверждаетъ, что при жизни невозможно распознать ни тотъ, ни другой.

Andral (1832), установилъ весьма сложную классификацію различныхъ воспалительныхъ процессовъ сердца, но нельзя сказать, чтобы онъ этимъ много помогъ дѣлу.

Nore (1833), дѣлалъ попытки отличить припадки размягченія вслѣдствіе хроническаго воспаленія сердечной мышцы отъ припадковъ перикардита.

Hildebrand (1833), различаетъ carditis и myocarditis; подъ первымъ онъ разумѣетъ воспаленіе endo-, myo- и pericardium'a, подъ вторымъ — воспаленіе одной сердечной мышцы.

Bouillaud (1836), высказываетъ предположеніе, что миокардитъ можетъ встрѣчаться независимо отъ эндо- и перикардита; онъ говоритъ о размягченіи сердца, какъ исходѣ воспаленія сердечной мышцы, о нагноеніи, затвердѣніи сердечной мышцы, объ изъязвленіяхъ и разрывѣ ея безъ или съ образованіемъ аневризмы.

Sobernheim (1837), описываетъ весьма подробно признаки миокардита, очевидно собранные имъ изъ наблюденій другихъ авторовъ, патолого-анатомическихъ же измѣненій онъ касается только поверхностно. Достоинъ вниманія

только то, что онъ не употребляетъ больше названія carditis для обозначенія воспаленія мышечной ткани сердца, но называетъ его myocarditis.

Cramer (1839), напротивъ, отождествляетъ понятіе carditis съ myocarditis и утверждаетъ, что самостоятельнаго воспаленія мышцы сердца быть не можетъ, одновременно непременно въ заболѣваніе вовлекаются и серозныя оболочки его; кромѣ того онъ подробно излагаетъ признаки, теченіе и причины разрывовъ сердца.

Cruveilhier (1842), кромѣ разрывовъ сердца приводитъ случай образованія апоплектическихъ гнѣздъ на сердечныхъ стѣнкахъ съ послѣдовательнымъ изліяніемъ крови въ полость сердечной сорочки; онъ указываетъ также на то, что подобная апоплексія сердца часто обусловливается особенной дряблостью его стѣнокъ, которою можетъ поражаться или все сердце, или одна только какая-нибудь часть его; кромѣ того онъ подробно описываетъ и приводитъ рисунки аневризмъ сердца.

Hamernyk описалъ въ 1844 году первую микроскопическую картину воспаленія сосочковыхъ мышцъ: помутнѣніе мышечныхъ волоконъ и скопленіе лимфатическихъ тѣлецъ.

За нимъ въ томъ же году Dubini описалъ свое новое микроскопическое изслѣдованіе сердечной мышцы отъ 50-ти лѣтней женщины, умершей отъ миокардита: въ мышцѣ сердца большія темножелтыя пятна, въ центрѣ представлявшія полужидкія массы, состоявшія изъ круглыхъ гнойныхъ клѣтокъ отчасти съ примѣсью кровяныхъ шариковъ.

Latham (1846), описалъ существованіе гнойнаго воспаленія сердечной мышцы и кромѣ того приводитъ микроскопическую картину сердца одного 60-ти лѣтняго старика, умершаго отъ разрыва въ перегородкѣ желудочковъ: мышечная ткань въ области разрыва была размягчена и покрыта многими жировыми капельками, сама мышца была сильно измѣнена и имѣла видъ неправильныхъ зернистыхъ полосъ

безъ всякой поперечной полосатости, которая на другихъ мѣстахъ была очень ясно видна.

Craigie (1849), описываетъ 16 собранныхъ имъ изъ французской и англійской литературы случаевъ общаго кардита и на основаніи ихъ приходитъ къ заключенію, что сердечная мышца можетъ подвергаться воспаленію и его послѣдствіямъ: размягченію, гнойной инфильтраціи и образованію абсцесса, что воспаленіе это можетъ протекать какъ въ острой, такъ и въ болѣе хронической формѣ.

По Dittrich'у (1852), миокардитъ встрѣчается въ видѣ образованія абсцессовъ на перегородкѣ желудочковъ, и именно у ея основанія болѣе часто, чѣмъ у верхушки сердца; онъ описалъ также истинное суженіе сердца вслѣдствіе миокардита праваго желудочка.

Buhl (1852) подтверждаетъ изслѣдованія Dittrich'a, и въ доказательство приводитъ одно изъ собственныхъ наблюденій, гдѣ у дѣвочки 14 лѣтъ съ врожденнымъ порокомъ сердца, умершей отъ разрыва на мѣстѣ образовавшагося абсцесса въ верхней части перегородки желудочковъ, сердечная мышца оказалось въ общемъ гипертрофичной, но мышечная ткань желудочковой перегородки мѣстами оказалась превращенной въ плотную сухожильную ткань, мѣстами же въ очень тонкую, прозрачную ткань; точно также и въ правомъ предсердіи среди раздвинутыхъ гипертрофированныхъ мышечныхъ пучковъ находились очень тонкіе, почти просвѣчивающіе участки ткани. — Какъ на характерный признакъ воспаленія сердечной мышцы, кромѣ экхимозовъ и помутнѣнія перикардія, Buhl указываетъ на уменьшеніе до полного исчезновенія жира подъ эпикардіемъ, тогда какъ при всѣхъ другихъ болѣзняхъ, даже тамъ, гдѣ имѣется на лицо сильное исхуданіе и истощеніе организма, жиръ этотъ никогда не исчезаетъ.

Stokes (1855), считаетъ воспаленіе мышечнаго вещества безъ воспаленія наружной и внутренней оболочки за очень рѣдкую болѣзнь, патологическая анатомія и распознаваніе

которой покрыты еще мракомъ; только при мѣстномъ, ограниченномъ миокардитѣ можно, по его мнѣнію, изучить патолого-анатомическія измѣненія сердечной мышцы, которыя заключаются въ слѣдующемъ: 1) гиперемія съ послѣдательной серозной инфильтраціей мышечныхъ волоконъ, 2) жировое перерожденіе ихъ, придающее ткани гомогенный видъ, но сами мышечныя волокна при этомъ показываютъ еще нормальное строеніе и форму, 3) интерстиціальная гнойная инфильтрація, 4) образованіе абсцесса въ мышечной ткани сердца, 5) изъязвленія. — Чаще и сильнѣе всего, по мнѣнію автора, поражается лѣвый желудочекъ.

Такимъ образомъ, Stokes описываетъ только острый миокардитъ, о хроническихъ же интерстиціальныхъ измѣненіяхъ сердечной мышцы ничего не упоминаетъ.

Skoda (1855), говоря о діагностикѣ миокардита, указываетъ на невозможность его распознаванія: „Die Erweichung, Verhärtung der Herzsubstanz, kalkartige Concremente in derselben, Ossification der Kranzarterien geben keine Erscheinung, die sie charakterisiren könnte“.

Rokitansky (1856), который занимается главнымъ образомъ патологической анатоміей миокардита, даетъ подробное описаніе его результатовъ по отношенію къ образованію аневризмы сердца; онъ говоритъ: „воспаленіе сердечной мышцы встрѣчается почти такъ же часто, какъ и воспаленіе эндокардія. Любимѣйшимъ мѣстопребываніемъ его является лѣвый желудочекъ и въ особенности его верхушка. Оно вызываетъ расширеніе или образованіе частичной аневризмы сердца въ острой формѣ. Обычнымъ исходомъ его является образованіе мозоли, замѣняющей мышечную ткань сердца, или нагноеніе. Мозолистое же перерожденіе можетъ вызвать образованіе хронической частичной аневризмы сердца, обуславливая мѣстное, органическое расширеніе его. Исходъ въ нагноеніе бываетъ гораздо рѣже, онъ и служитъ причиной образованія абсцесса или сердечной язвы“. Такимъ образомъ, Rokitansky считаетъ

новообразование соединительной ткани при заболѣваніи сердечной мышцы вторичнымъ явленіемъ и рассматриваетъ его какъ *substituens* погибшей вслѣдствіе паренхиматознаго воспаленія мышечной ткани, причемъ эта новообразованная соединительная ткань занимаетъ въ стѣнкѣ желудочковъ цѣлыя полосы или даже слои, или же образуетъ большіе кругловатые или развѣтвляющіеся узлы.

Но въ то же время мы у Rokitansky'аго находимъ кое-какія указанія и на болѣе или менѣе разлитое разрастаніе межмышечной соединительной ткани; такъ, въ главѣ о гипертрофіи поперечно-полосатыхъ мышцъ и мышцы сердца авторъ говоритъ: „Die Hypertrophie besteht höchstwahrscheinlich sowohl in einer Vermehrung der Muskelfasern durch Neubildung, als auch in einer Vergrößerung derselben. Einen wesentlichen Antheil hat dabei in den meisten Fällen eine Massenzunahme des Bindegewebes.“

Vamberger (1857), подтверждая взгляды Rokitansk'аго, считаетъ самостоятельное заболѣваніе міокардіа болѣзью въ высшей степени рѣдкою, обыкновенно міокардитъ, по его мнѣнію, комбинируется съ воспаленіемъ пери- и эндокардіа и съ зависящими отъ послѣдняго пороками клапановъ, а иногда также и съ заболѣваніемъ сосудистыхъ стѣнокъ. Авторъ въ свою очередь опять-таки указываетъ на то, что интерстиціальная мелкоклеточковая инфильтрація ведетъ либо къ нагноенію, либо къ образованію рубцовъ въ видѣ отдѣльныхъ мозолей. Встрѣчаются эти мозоли, по его мнѣнію, главнымъ образомъ въ стѣнкѣ лѣваго желудочка¹⁾.

Весьма подробной разработкѣ подвергнута вся приведенная до сихъ поръ литература въ превосходномъ сочиненіи Stein'a о міокардитѣ, которое появилось въ 1861 году, гдѣ у него отлично и подробно собрана вся литература

1) Большинство названныхъ до сихъ поръ авторовъ цитированы по Stein'у.

по этому вопросу до его времени и прекрасно изложены всѣ возрѣнія тогдашнихъ ученыхъ на заболѣванія мышцы сердца.

Самъ Stein (1861), на основаніи своихъ многочисленныхъ изслѣдованій, описываетъ подъ именемъ міокардита только паренхиматозное воспаленіе сердечной мышцы, причемъ воспаленіе это бываетъ собственно паренхиматозное и гнойное; о возможности же хроническаго интерстиціального заболѣванія сердечной мышцы мы у него не находимъ ни одного слова. И онъ считаетъ образованіе мозолей, аневризмы или разрывъ сердца послѣдствіемъ и конечнымъ исходомъ паренхиматознаго воспаленія мышечной ткани сердца. Кромѣ того, Stein совершенно не упоминаетъ о томъ, что подобнымъ процессомъ могутъ поражаться и стѣнки предсердій; если онъ чисто теоретически и допускаетъ эту возможность, то только при общемъ міокардитѣ, когда заболѣваетъ все сердце цѣликомъ.

Fuller (1864), разбирая причины расширенія и гипертрофіи сердца, упоминаетъ лишь о жировомъ перерожденіи мышцы; подъ міокардитомъ же онъ понимаетъ воспаленіе сердечной стѣнки, ведущее къ образованію абсцессовъ или гнойной инфильтраціи мышечной ткани, послѣдствіемъ которыхъ бываетъ либо аневризма, либо разрывъ. Авторъ думаетъ, что міокардитъ при жизни распознать невозможно и вслѣдствіе этого онъ не можетъ имѣть особеннаго клиническаго значенія.

Duchek (1862) и Wagner (1864) придерживаются того же мнѣнія и изъ всѣхъ измѣненій сердечной мышцы указываютъ также лишь на жировое перерожденіе ея. О диффузномъ развитіи соединительной ткани мы и у этихъ авторовъ не находимъ ни одного слова.

Klob (1866) вполне присоединяется и соглашается съ мнѣніемъ Rokitansk'аго, но только онъ даетъ кругловатымъ и развѣтвляющимся узламъ мозолистой соединительной ткани особое названіе: „*fibroma diffusum cordis*“.

Oppolzer (1866), описывая интерстициальный миокардитъ считаетъ его встрѣчающимся либо въ видѣ абсцессовъ, либо въ видѣ мозолей.

Pelvet (1867) въ своей обстоятельной и солидной работѣ объ аневризмахъ сердца, говоря о развитіи хроническихъ истинныхъ аневризмъ сердечныхъ стѣнокъ, считаетъ одной изъ главныхъ причинъ ихъ образованія интерстициальный миокардитъ. По его мнѣнію, медленный процессъ раздраженія, недостаточное питаніе сердечной мышцы даетъ поводъ къ образованію и разрастанію соединительной ткани, которая мало-по-малу замѣняетъ собою мышечныя волокна; благодаря такому измѣненію сердечной стѣнки сопротивляемость ея уменьшается, она начинаетъ уступать давленію крови, слѣдствіемъ чего и является образованіе дивертикула или мѣшка.

Friedreich (1867) указываетъ уже на существованіе первичнаго хроническаго миокардита, но все-таки говоритъ только объ образованіи мозолей; онъ считаетъ образованіе этихъ мозолей самостоятельнымъ процессомъ и рассматриваетъ его какъ хроническое интерстициальное воспаленіе, вполне аналогичное циррозу печени и хроническому сморщиванію почекъ.

Того же взгляда придерживается и Dusch (1868).

По мнѣнію Niemeyer'a (1874), хроническій миокардитъ есть ничто иное, какъ ограниченное или лучеобразное про-ростаніе сердечной мышцы соединительной тканью; слѣдовательно, и этотъ авторъ говоритъ въ данномъ случаѣ только о мозоляхъ.

Quain, разбирая вопросъ о жировомъ перерожденіи сердечной мышцы, указываетъ на то, что послѣднее не всегда является послѣдствіемъ паренхиматознаго воспаленія, но что такое же жировое перерожденіе наблюдается и при склерозѣ вѣнечныхъ артеріальныхъ сосудовъ. Говоря о гипертрофіи сердца, Quain различаетъ три вида ея: гипертрофію мускулатуры, гипертрофію жировой ткани и гипертрофію соединительной ткани.

Allbut, говоря о переутомленіи сердца и его послѣдствіяхъ, описываетъ микроскопическую картину сердечной мышцы, указывая кромѣ жирового перерожденія между прочимъ и на то, что поперечная полосатость мышечныхъ волоконъ становится неопредѣленной, а мѣстами ткань, благодаря этому, получаетъ видъ обыкновенныхъ бѣлыхъ волоконъ. Allbut называетъ это измѣненіе сердечной мышцы фибрознымъ перерожденіемъ и приводитъ это какъ новое, до тѣхъ поръ еще никѣмъ не описанное явленіе. Но и изслѣдованія Allbut'a касаются только желудочковъ, а о предсердіяхъ онъ ничего не упоминаетъ.

Напротивъ, J. Seitz (1875), который также занимается вопросомъ о переутомленіи сердца, описываетъ какъ послѣдствіе его, на основаніи своихъ микроскопическихъ изслѣдованій, либо жировое перерожденіе, либо мелкозернистый распадъ мышечныхъ волоконъ, и при этомъ обращаетъ особенное вниманіе на то, что ему не приходилось замѣчать умноженія соединительной ткани.

Lancereaux (1875), говоря о гипертрофіи сердца, объясняетъ ее увеличеніемъ мышечныхъ волоконъ и при этомъ замѣчаетъ: „le tissu conjonctif, qui réunit ces éléments, les vaisseaux et les nerfs subissent également un accroissement de volume.“

Münzinger въ своей работѣ „das Tübinger Herz“ разбираетъ только этиологию, патолого-анатомической же стороны дѣла совершенно не занимается, и поэтому работа эта для насъ не имѣетъ никакого значенія.

Rühle (1878), работа котораго „zur Diagnose der Myocarditis“ цѣликомъ помѣщена Fraentzel'емъ въ его „Vorlesungen über die Krankheiten des Herzens“ и взгляды котораго вполне раздѣляетъ Koester, описываетъ кромѣ остраго ограниченнаго (абсцессъ), остраго диффузнаго (вторично при пѣміи) и хронически ограниченнаго (такъ называется истинная аневризма сердца) миокардита, еще одну форму его, которую онъ называетъ хроническимъ диффуз-

нымъ миокардитомъ. Онъ говоритъ: „es giebt aber diesen umschriebenen, weit gediehenen, abgelaufenen Entzündungen gegenüber noch eine Form, die man chronische diffuse Myocarditis nennen muss. Hier sind es nicht nur fertig ausgebildete Narben, sondern auch frühere Stadien, nicht auf eine Stelle zusammengehäufte, sondern an viele Stellen vertheilte Herde.“

Изъ сказаннаго мы видимъ, что Rühle допускаетъ существованіе болѣе диффузнаго хроническаго интерстиціального воспаления сердечной мышцы, но при болѣе подробномъ описаніи этой формы заболѣванія онъ всетаки говоритъ опять только о разрастаніи соединительной ткани. въ видѣ отдѣльныхъ гнѣздъ, въ видѣ отдѣльно стоящихъ очаговъ, а собственно разлитымъ диффузнымъ называетъ такое развитіе соединительной ткани, которое распространяется въ мышцѣ сердца въ видѣ сѣти.

И изслѣдованія этого автора касаются только стѣнки желудочковъ, на состояніе предсердій и у него нѣтъ никакихъ указаній.

Schroetter (1879) считаетъ самостоятельное развитіе интерстиціального миокардита съ образованіемъ, часто глубоко пропикающихъ, мозолей болѣзнью рѣдкою, въ большинствѣ случаевъ такое заболѣваніе миокардіа является вторично, какъ послѣдствіе эндо- и перикардитическихъ процессовъ, которые съ поверхности стѣнки желудочковъ распространяются и проникаютъ въ промежутки между мышечными волокнами.

Въ этой же работѣ мы находимъ и мнѣнія Rindfleisch'a и Luken'a объ этомъ процессѣ: они смотрятъ на хроническій миокардитъ, подъ которымъ они разумѣютъ образованіе сердечныхъ мозолей какъ на послѣдствіи перикардита, распространяющагося на подѣни — или подѣндокардіальную и интерстиціальную соединительную ткань.

Letulle (1879) различаетъ въ развитіи гипертрофіи сердца двѣ стадіи: въ первой — кромѣ гипертрофіи мышечныхъ волоконъ, вызываемой усиленнымъ питаніемъ и выражающейся удлиненіемъ и утолщеніемъ, а не образованіемъ новыхъ, волоконъ, имѣется на лицо въ то же время и гиперплазія интерстиціальной соединительной ткани; во второй же стадіи начинается гибель специфической мышечной ткани, причемъ мышечныя волокна вслѣдствіе нарушеннаго питанія перерождаются, и въ то же время начинаютъ утолщаться и еще болѣе разрастаться интерстиціальная соединительная ткань, благодаря чему развивается диффузный циррозъ сердечной стѣнки ¹⁾.

Новое ученіе о развитіи и значеніи хроническаго миокардита начинается со времени появленія превосходной работы Weigerta (1880). Онъ былъ первымъ, который видѣлъ и считалъ главной причиной образованія мозолей, въ ихъ конечной формѣ, закупорку вѣчныхъ сосудовъ сердца. Такимъ образомъ онъ является первымъ, который ведетъ начало мозолистаго миокардита отъ заболѣванія артеріальныхъ вѣтвей сердечной мышцы. Онъ первый указалъ на то, что вызванная суженіемъ или закупоркой артерій мѣстная ишемія ведетъ къ некрозу плохо питающейся при такихъ условіяхъ мышечной ткани; при этомъ продукты распада разсасываются, мышечныя волокна исчезаютъ и на ихъ мѣсто начинаетъ разрастаться соединительная ткань которая мало-по-малу и ведетъ къ образованію ограниченнаго рубца, соединительнотканной мозоли. О самой же

1) Въ своей работѣ о „Myofibrosis cordis“ Lerio говоритъ: „... Offenbar hat Letulle hier dieselben Veränderungen beschrieben, die auch ich gefunden habe Ich habe von Ihnen erst Kenntniss erlangt, nachdem wir schon einen grossen Teil unserer Untersuchungen ausgeführt haben. Ich bin daher von der Letulle'schen Arbeit vollkommen unbeeinflusst geblieben. . . . Wenngleich ich in Bezug auf die Pathogenese und der Deutung der Befunde meine eigenen Wege wandle und von Letulle abweiche, so erkenne ich doch für die anatomische Beschreibung gern die Priorität meines französischen Collegen an.“

формъ и расположеніи новообразованной соединительной ткани внутри сердечной мышцы авторъ ничего не упоминаетъ.

Samuelson (1881), при микроскопическомъ изслѣдованіи сердечной мышцы находилъ мѣстами разрастаніе соединительной ткани, поступившей на мѣсто исчезнувшихъ мышечныхъ волоконъ.

Martin (1881), изучая вліяніе склероза вѣнечныхъ артерій на мышцу сердца, нашелъ, что послѣдствіемъ заболѣванія этихъ сосудовъ является разрастаніе соединительной ткани въ видѣ отдѣльныхъ островковъ, въ видѣ ограниченныхъ очаговъ, и назвалъ это явленіе „sclérose dystrophique“.

Такіе же ограниченные, отдѣльные островки разросшейся соединительной ткани и опять-таки на почвѣ склероза вѣнечныхъ артерій находилъ при своихъ микроскопическихъ изслѣдованіяхъ и Fraenkel (1882).

Huber (1882), въ своей статьѣ о вліяніи заболѣванія вѣнечныхъ артерій на сердце излагаетъ послѣдовательно всѣ измѣненія сердечной мышцы, ведущія къ образованію мозолей. Всего онъ изслѣдовалъ 18 случаевъ склероза вѣнечныхъ артерій. Въ сердечной мышцѣ прежде всего появляются островки мозолистой ткани, занимающіе то центральную, то внутреннюю или наружную часть толщи мышцы. Это измѣненіе миокардіа, по мнѣнію автора, не есть хроническій интерстиціальнй миокардитъ, а коагуляціонный некрозъ ограниченныхъ участковъ мышечнаго слоя, зависящій отъ анеміи, вызванной суженіемъ или облитераціей сосуда, и отъ новообразованія соединительной ткани, какъ продукта реактивнаго воспаленія. Расположеніе мозолей соотвѣтствуетъ области развѣтвленія заболѣващаго сосуда. Если склерозъ поражаетъ большое число артеріальныхъ вѣточекъ, то образующіяся маленькія мозоли могутъ быть тѣсно сжаты и своими отростками касаться другъ-друга, или даже сливаться между собою. Въ такомъ случаѣ часто можно встрѣтить многочисленныя полосы

(Züge) плотной соединительной ткани, по соосѣдству съ которой мышечныя волокна оказываются потерявшими свою поперечную исчерченность и превращены въ блестящія глыбки. Но и при этомъ мы не должны забывать, что здѣсь все-таки дѣло идетъ только о тѣсно сжатыхъ, ограниченныхъ гнѣздныхъ очагахъ, лежащихъ въ области измѣненныхъ сосудовъ. Эти островки мозолистой ткани чаще всего встрѣчаются въ лѣвомъ желудочкѣ, особенно въ нижней половинѣ его передней стѣнки. --- О предсердіяхъ же и этотъ авторъ совершенно не упоминаетъ.

Conheim (1882), высказывается о хроническомъ миокардитѣ подобно Weigert'y и Huber'y. И онъ принимаетъ гиперплазію соединительной интерстиціальной ткани, образующей мозоль, какъ конечный результатъ сердечнаго инфаркта или черезъ слияніе, заболѣванію вѣнечныхъ сосудовъ.

Duplaix (1883), въ своей диссертации „Contribution à l'étude de la sclérose“, описывая склерозъ сердца, даетъ намъ хорошее описаніе интересующаго насъ здѣсь процесса, которое показываетъ намъ несомнѣнное знакомство его съ диффузнымъ фибрознымъ перерожденіемъ сердечной мышцы. Но, къ сожалѣнію, авторъ обращаетъ очень мало вниманія на эти измѣненія, какъ съ клинической, такъ и съ патолого-анатомической точки зрѣнія, и только указываетъ, что такой совершенно разлитой склерозъ найденъ имъ лишь при сифилисѣ и хроническомъ отравленіи свинцомъ; при ревматизмѣ же, по мнѣнію автора, склерозъ сердечной мышцы появляется всегда въ видѣ отдѣльныхъ островковъ. Описываетъ этотъ диффузный склерозъ сердца при сифилисѣ авторъ слѣдующимъ образомъ: „Il ya bien toujours une centre, un point où le tissu conjonctif prenant naissance forme une masse assez considérable, mais de ces parties s'étendent au loin de nombreux tractus fibreux qui se divisent à l'infini, et finissant par constituer une véritable resseau fibrillaire comprenant dans ses mailles les fibres musculaires“.

Ebstein (1883), занимаясь изслѣдованіемъ вопроса о вліяніи образованія мозолей въ мышцѣ сердца на его ритмическую дѣятельность, находилъ при микроскопическомъ изслѣдованіи сердечной мышцы разрастаніе соединительной ткани только въ видѣ отдѣльныхъ мозолей, причемъ онъ главное вниманіе обращалъ опять-таки только на стѣнки желудочковъ. Такимъ образомъ его работа не принесла ничего новаго въ патологической анатоміи хроническаго фиброза миокардита; заслуга же его заключается въ томъ, что онъ опровергъ старое мнѣніе, будто-бы аритмія есть неизбежное послѣдствіе мозолистого перерожденія миокардія желудочковъ, и наоборотъ доказалъ, что такой миокардитъ далеко не всегда вызываетъ неправильности въ сердечной дѣятельности. По мнѣнію автора, аритмія обуславливается не измѣненіемъ сердечной мышцы — миокардитомъ, но измѣненіями въ первомъ аппаратѣ сердца, вызванными патологическимъ процессомъ въ сердечной мышцѣ.

Leuden (1884), разбирая патологическую анатомію мышцы сердца при склерозѣ вѣнечныхъ артерій, говоритъ преимущественно о гнѣздномъ развитіи соединительной ткани. Точно также и въ его другой работѣ о болѣзняхъ сердца вслѣдствіе его переутомленія, появившейся двумя годами позже, нѣтъ никакихъ указаній на существованіе диффузной фиброзной дегенерации сердечной мышцы. О предсердіяхъ авторъ также ничего не упоминаетъ.

Eichhorst (1884) въ своемъ учебникѣ, описывая хроническій миокардитъ и разбирая его патологическую анатомію, начинаетъ эту главу слѣдующими словами: „Das eigenthümliche einer chronischen Herzmuskelentzündung besteht darin, dass sie zur Bildung von bindegewebigen Platten, Herzschielen, führt, woher auch ihr Name Myocarditis interstitialis fibrosa (M. productiva, s. sclerosa) . . . Die Ausdehnung von Herzschielen unterliegt grossen Schwankungen. An manchen Stellen scheint es sich fast nur um eine Verbreitung des intermuskulären Binde-

gewebes zu handeln, während man es an andern — mit strahlig verzweigten und 3—4 cent. erreichenden Plaques zu thun bekommt.“ Чаще всего эти мозоли находятъ въ стѣнкѣ лѣваго желудочка, особенно вблизи верхушки, затѣмъ въ перегородкѣ желудочковъ. О предсердіяхъ и Eichhorst не упоминаетъ ни одного слова. Въ этиологій образованія мозолей, по его мнѣнію, главнымъ образомъ играетъ роль склерозъ вѣнечныхъ сосудовъ.

Ziegler (1885) въ своемъ учебникѣ по общей и частной патологической анатоміи при описаніи миокардитическихъ измѣненій фиброза характера упоминаетъ только о мозоляхъ сердца. Точно также и приведенные имъ рисунки для этихъ измѣненій говорятъ въ пользу того, что онъ имѣлъ въ виду только гнѣздное ограниченное умноженіе соединительной ткани внутри сердечной мышцы. На какія-нибудь миокардитическія измѣненія въ стѣнкахъ предсердій у него также не находимъ никакихъ указаній.

Goldenberg (1885) въ своей диссертации очень ясно указываетъ на то, что гипертрофія мышечныхъ волоконъ сердца сопровождается расширеніемъ соединительнотканыхъ перегородокъ, находящихся между отдѣльными мышечными волокнами. Кромѣ того, Goldenberg упоминаетъ, что это умноженіе интерстиціальной соединительной ткани было диффузное и что оно было замѣтно на всѣхъ мѣстахъ, откуда были взяты кусочки мышцы для изслѣдованія.

Hoffmann (1886), занимаясь изслѣдованіемъ патологической анатоміи сердца при склерозѣ вѣнечныхъ артерій, находилъ всегда разращеніе соединительной ткани преимущественно въ видѣ мозолей.

Haushalter (1886), въ своей диссертации говоритъ всюду только объ отдѣльныхъ островкахъ соединительной ткани, расположенныхъ вокругъ измѣненныхъ сосудовъ. Въ одномъ мѣстѣ онъ, правда, приводитъ описаніе, вполне напоминающее собой диффузное разрастаніе соединительной ткани, но все-таки авторъ настойчиво указываетъ на то, что

разростаніе соединительной ткани онъ видѣлъ лишь въ формѣ отдѣльныхъ, ограниченныхъ островковъ (ilots).

Birch-Hirschfeld (1887) въ своемъ учебникѣ по патологической анатоміи описываетъ хроническій миокардитъ подобно Eichhorst'у и Ziegler'у, указывая на то, что вызываемыя имъ измѣненія въ сердечной мышцѣ состоятъ только въ образованіи мозолей. Онъ его даже называетъ „мозолистымъ“ миокардитомъ, и причиной его считаетъ въ большинствѣ случаевъ заболѣваніе вѣнечныхъ сосудовъ, послѣдствіемъ котораго является нарушение питанія и въ концѣ концовъ некрозъ мышечной ткани въ области заболѣвшихъ артеріальныхъ вѣточекъ.

Болѣе подробно мы должны остановиться на работѣ Demange'a (1887), въ которой авторъ между прочими измѣненіями органовъ въ старческомъ возрастѣ очень обстоятельно и подробно описываетъ и старческія измѣненія сердца. Demange и его ассистентъ Haushalter предприняли патолого-анатомическое изслѣдованіе 23 сердецъ пожилыхъ людей въ возрастѣ отъ 70 до 90 лѣтъ, причемъ они брали только сердца такихъ людей, которые до конца своей жизни не представляли никакихъ патологическихъ явленій кромѣ чисто физиологическаго состоянія, вызываемаго старческимъ возрастомъ, и у которыхъ главнымъ образомъ не было какихъ-либо клиническихъ симптомовъ заболѣванія сердца. Такимъ образомъ, они исключили изъ круга своихъ изслѣдованій сердца субъектовъ, страдавшихъ при жизни какой-нибудь болѣзью сердца, эмфиземой, нефритомъ, ожирѣніемъ, также сердца лицъ, злоупотреблявшихъ спиртными напитками, и т. д., словомъ всѣ тѣ случаи, гдѣ могло быть подозрѣніе на какое-либо болѣзненное измѣненіе сердца. При своихъ изслѣдованіяхъ авторы обращали главнымъ образомъ вниманіе на состояніе сосудовъ, и вслѣдствіе этого они не довольствовались изслѣдованіемъ артерій только въ начальныхъ ихъ частяхъ, но подвергали тщательному изслѣдованію всю артерію на всемъ ея протяженіи со всѣми

ея мельчайшими развѣтвленіями. Въ 22 сердцахъ уже микроскопически видны были атероматозныя измѣненія большихъ вѣнечныхъ сосудовъ или ихъ болѣе мелкихъ вѣточекъ, только у одной 75-лѣтней старухи вѣнечныя артеріи сердца и ихъ болѣе мелкія вѣтви казались невооруженному глазу нормальными, но при микроскопическомъ изслѣдованіи и здѣсь можно было констатировать эндартеритическія измѣненія въ сосудахъ сердечной мышцы. Intima мельчайшихъ вѣточекъ вѣнечныхъ сосудовъ всюду представляется утолщенной, иногда вдаваясь въ видѣ бугра въ просвѣтъ сосуда, который вслѣдствіе этого оказывается суженнымъ. Одновременно съ этимъ эндартеритомъ почти постоянно имѣется на лицѣ и гиперплазія адвентиціи, равно какъ болѣе или менѣе рѣзко выраженное соединительнотканное утолщеніе собственной tunica media сосудистой стѣнки, мышечныя клѣтки которой частью замѣнены новообразованной соединительной тканью. Demange называетъ этотъ процессъ эндоперіартеритомъ и думаетъ, что имъ можно объяснить всѣ остальные измѣненія въ сердечной мышцѣ. Маленькія мышечныя артеріи окружены сѣроватымъ блестящимъ вѣнчикомъ, состоящимъ изъ соединительной ткани. Это и есть, по мнѣнію Demange'a то же самое, что Letulle назвалъ периваскулярнымъ склерозомъ. Начинающіяся отсюда полосы соединительной ткани тянутся между мышечными волокнами, вытѣсняя, такъ сказать, и замѣщая ихъ. Сами мышечныя волокна отчасти погибаютъ, подвергаясь либо простой, либо бурой атрофіи, либо даже жировому перерожденію; другія мышечныя волокна, наоборотъ, гипертрофируются и достигаютъ довольно значительной толщины. Мы имѣемъ, такимъ образомъ, предъ собой картину образованія периваскулярныхъ гнѣздъ изъ соединительной ткани, которыя безъ рѣзкихъ границъ теряются въ окружающей мышечной ткани. — Приложенные Demange'емъ къ этому рисунку прекрасно иллюстрируютъ всѣ эти измѣненія. Кромѣ описанныхъ измѣненій въ мышечной ткани одновременно

имѣются склеротичное утолщеніе и атероматозныя измѣненія на эндокардіи и клапанахъ сердца, а также и соединительно-тканное утолщеніе перикардія, которое Demange описываетъ подъ названіемъ молочныхъ пятенъ.

Такимъ образомъ, описанныя Demange'емъ старческія измѣненія въ сердцѣ заключаются въ слѣдующемъ: 1) гипертрофія и дилатация сердца, 2) атероматозъ большихъ вѣнечныхъ сосудовъ и Endo-periarteriitis мелкихъ мышечныхъ артеріальныхъ вѣтвей, 3) периваскулярный склерозъ и склерозъ сердечной мышцы вмѣстѣ съ атрофіей и жировымъ перерожденіемъ мышечныхъ волоконъ, 4) соединительно-тканное утолщеніе перикардія, утолщеніе и атероматозныя измѣненія на эндокардіи и клапанахъ.

Всѣ эти измѣненія въ сердцѣ пожилыхъ людей, по мнѣнію Demange'a, обусловливаются первичнымъ склерозомъ и атероматозомъ большихъ и меньшихъ вѣнечныхъ сосудовъ, и такимъ образомъ они въ этомъ отношеніи вполне походятъ на описанные пѣмцами процессы подъ именемъ міомалации и мозолистаго міокардита. И въ самомъ дѣлѣ, периваскулярный склерозъ французовъ можно только тогда отличить отъ мышечной мозоли, вызванной тромбозомъ и эндартеритомъ сердечныхъ сосудовъ, если удастся найти находящійся въ центрѣ склероза сосудъ; если же разрѣзъ попадаетъ такъ, что лежащій внутри склероза сосудъ не затрогивается имъ, то такой соединительно-тканный очагъ ничѣмъ не отличается отъ обыкновенной мышечной мозоли. — Стоитъ только сравнить приведенные Demange'емъ рисунки съ периваскулярнымъ склерозомъ съ имѣющимися въ учебникѣ Ziegler'a рисунками сердечной мозоли, чтобы убѣдиться въ томъ, что на этихъ рисункахъ изображены одинаковыя измѣненія и что здѣсь дѣло идетъ только о различномъ толкованіи и наименованіи идентичныхъ патологическихъ измѣненій.

Появившаяся въ 1888 году работа Riegel'я „Zur Lehre von chronischer Myocarditis“ не даетъ по

интересующему насъ здѣсь вопросу ничего новаго, такъ какъ авторъ вполне соглашается съ воззрѣніями Rühle и Köster'a.

Köster (1888), разбирая вопросъ о міокардитѣ очень подробно, говоритъ при описаніи хронической интерстиціальной формы его только о распространеніи на большомъ протяженіи отдѣльныхъ маленькихъ соединительно-тканныхъ очаговъ въ видѣ отдѣльныхъ мозолей.

Steffen (1889), описывая хроническій міокардитъ, указываетъ опять-таки только на образованіе мозолей въ сердечной мышцѣ, причемъ разрастаніе соединительной ткани можетъ быть при этомъ двоякаго рода: либо въ видѣ отдѣльныхъ небольшихъ гнѣздъ, либо въ видѣ большихъ полосъ рубцовой соединительной ткани, проникающихъ черезъ сердечную мышцу. Последнюю форму онъ называетъ диффузнымъ умноженіемъ соединительной ткани.

Точно также описываетъ хроническій интерстиціальный міокардитъ и Jurgenson (1889).

По мнѣнію Nuchard'a (1889), хроническій міокардитъ находится въ прямой зависимости отъ заболѣванія сердечныхъ сосудовъ. Склерозъ артеріальныхъ вѣтвей вѣнечныхъ сосудовъ вызываетъ ишемію и, слѣдовательно, недостаточное питаніе даннаго участка сердечной мышцы, чѣмъ и обусловливается гибель мышечныхъ волоконъ, подвергающихся сначала жировому, а потомъ соединительно-тканному, склеротичному перерожденію, а на мѣсто погибшихъ волоконъ появляется такимъ образомъ всюду соединительная ткань. Распространеніе и распредѣленіе послѣдней авторъ всегда видѣлъ въ видѣ отдѣльныхъ большихъ или меньшихъ очаговъ.

Browicz (1889), въ своей работѣ „Ueber das Verhalten der Kittsubstanz der Muskelbalken des Herzens in pathologischen Zuständen“ говоритъ главнымъ образомъ о фрагментации мышечныхъ волоконъ и, какъ на послѣдствіе ея, указываетъ на фиброзное перерожденіе сердечной мышцы; но, къ сожалѣнію, авторъ не дѣлаетъ никакихъ указаній отно-

сительно ея распространения, диффузно ли развивается соединительная ткань, или въ видѣ отдѣльныхъ гнѣздъ.

Germain Sée (1890) въ XXIV. главѣ своей книги о болѣзняхъ сердца, разбирая измѣненія сердечной мышцы, даетъ намъ болѣе точныя указанія на интересующія насъ здѣсь измѣненія. Всѣ заболѣванія миокардіа авторъ рассматриваетъ какъ слѣдствіе одного и того же процесса — нарушенія питанія его, которое дѣйствуетъ во всѣхъ случаяхъ одинаково, все равно, обуславливается ли оно облитерацией вѣнечныхъ сосудовъ не инфекціоннаго происхожденія, или же общими инфекціонными болѣзнями. Такимъ образомъ всѣ, на видѣ столь разнообразныя, анатомическія измѣненія сердечной мышцы, какъ-то: мутное набуханіе, паренхиматозная дегенерация, жировая инфильтрація представляютъ собой только разныя стадіи и степени одного и того же трофическаго расстройства. Слѣдовательно, по мнѣнію Sée, острой или хронической формы при этомъ не бываетъ. На такъ называемую фиброзную дегенерацию — фиброзный миокардитъ — авторъ смотритъ въ большинствѣ случаевъ не какъ на самостоятельное заболѣваніе сердечной мышцы, но какъ на результатъ предшествовавшаго перерожденія мышечныхъ пучковъ, какъ на продуктъ замѣщенія погибшихъ мышечныхъ волоконъ соединительной, фиброзной тканью. Поэтому авторъ и считаетъ новообразование соединительной ткани въ мышцѣ сердца какъ бы процессомъ заживленія, вызваннаго регрессивнымъ преобразованиемъ мускулатуры. Въ тѣхъ случаяхъ, гдѣ мышечная ткань разрушена на значительномъ пространствѣ, масса новообразованной соединительной ткани, по мнѣнію автора, производитъ настоящую гипертрофію, циррозъ органа, подобный тому, который образуется и встрѣчается и въ другихъ органахъ. Называя этотъ видъ гипертрофіи гиперсаркозомъ, авторъ различаетъ еще другую форму гипертрофіи, которой онъ даетъ названіе гиперплазіи соединительной ткани и которая характеризуется значительными измѣненіями мышечныхъ волоконъ, а именно:

съ одной стороны происходитъ перерожденіе и пигментная или зернистая жировая атрофія мышечныхъ волоконъ, причемъ мышечныя клѣтки распадаются и погибаютъ, а съ другой стороны появляется утолщеніе соединительной ткани главнымъ образомъ между мышечными волокнами, и вотъ это-то разрастаніе межмышечной соединительной ткани мѣстами вызываетъ диффузный интерстиціальныи склерозъ сердечной стѣнки. Встрѣчается этотъ склерозъ преимущественно при порокахъ клапановъ, главнымъ образомъ въ стѣнкахъ желудочковъ. О предсердіяхъ и этотъ авторъ почти ничего не упоминаетъ.

Такимъ образомъ, изъ этого явствуетъ, что Sée, было извѣстно интересующее насъ здѣсь расположеніе соединительной ткани въ видѣ диффузнаго разрастанія, но онъ только иначе объясняетъ происхожденіе его.

Oertel (1890) при описаніи фиброзной дегенерации сердечной мышцы, фиброзаго миокардита, говоритъ опять-таки только о мозоляхъ сердца и указываетъ на то, что число, форма и величина ихъ могутъ быть различны.

Langerhans (1891) въ своемъ учебникѣ по патологической анатоміи говоритъ о myocarditis interstitialis fibrosa chronica съ исходомъ ея въ рубцы или частичную аневризму сердца.

Liebermeister (1891), разбирая вопросъ о диффузномъ перерожденіи сердечной мышцы, подъ которымъ онъ главнымъ образомъ подразумѣваетъ паренхиматозную и жировую дегенерацию, указываетъ между прочимъ на то, что въ рѣдкихъ случаяхъ встрѣчается и фиброзная дегенерация сердечной мышцы, притомъ иногда она развивается такъ диффузно, что можетъ служить причиной расширенія сердца или его отдѣльныхъ частей. Но, за исключеніемъ этого намека на диффузное умноженіе соединительной ткани, мы и у Liebermeister'a находимъ указаніе на образованіе при хроническомъ интерстиціальномъ миокардитѣ преимущественно отдѣльныхъ мозолей.

Chargin (1891), вызывая искусственно миокардитъ у кроликовъ, заражая ихъ путемъ впрыскиванія bacilli pyocyanei и другихъ бактерій, нашелъ, что въ зависимости отъ количества и качества virus'a и отъ продолжительности заболѣванія, сердце при этомъ въ разной степени поражается. Къ числу найденныхъ имъ измѣненій относятся: гипертрофія мышечныхъ волоконъ, амилоидное перерожденіе, воспаленіе въ разной степени и склерозъ сердечной мышцы. Послѣдній развивается только тогда, когда болѣзнь продолжалась мѣсяцами или годами, даже и въ томъ случаѣ, если бактеріи и продукты ихъ жизнедѣятельности уже давно исчезли изъ организма. — Къ сожалѣнію, изъ реферата, по которому я цитирую эту работу, не видно, какая гистологическая картина представлялась автору въ видѣ упоминаемаго имъ склероза сердечной мышцы.

Schemm (1891) въ своей работѣ объ измѣненіи сердечной мышцы при дифтеритѣ зѣва указываетъ какъ на постоянное явленіе только на жировое перерожденіе мышечныхъ волоконъ, которое было выражено тѣмъ сильнѣе, чѣмъ дольше продолжалась болѣзнь; но кромѣ этого иногда встрѣчаются и другія измѣненія, какъ-то: набуханіе и размноженіе мышечныхъ ядеръ, легкое гіалиновое перерожденіе и атрофія мышцы, въ нѣкоторыхъ случаяхъ имѣлись и кровоизліянія. Въ какомъ состояніи находится при этомъ соединительная ткань, у автора нѣтъ никакихъ указаній.

Bard и Philipp (1891), говоря о хроническомъ интерстиціальномъ миокардитѣ, указываютъ только на образованіе мозолей, и слѣдовательно, въ этомъ отношеніи не даютъ намъ ничего новаго. Интереснымъ въ ихъ работѣ является только то, что они не считаютъ склерозъ вѣнечныхъ артерій за общую причину мозолистаго миокардита. Послѣдній, по ихъ мнѣнію, можно найти, по крайней мѣрѣ, въ столь же большомъ числѣ случаевъ и безъ доказательнаго суженія или закупорки артерій, и въ такомъ случаѣ онъ обязанъ своимъ происхожденіемъ первичнымъ воспалитель-

нымъ процессамъ въ сердечной мышцѣ, какъ это бываетъ, напримѣръ, при интерстиціальномъ нефритѣ. Первичное воспаленіе сердечной мышцы, ведущее къ образованію мозолей, можетъ быть вызвано хроническими отравленіями (алкоголь, свинецъ), конституціональными болѣзнями (подагра) или инфекціонными процессами (острый суставной ревматизмъ, тифъ, дифтеритъ, сифилисъ и туберкулезъ). Разбирая симптомы, авторы указываютъ главнымъ образомъ на неправильность пульса, причиной которой они считаютъ именно заболѣваніе сердечной мышцы, а не измѣненіе сердечныхъ ганглій или расстройство иннерваціи. Вопреки мнѣнію Nuchard'a они доказываютъ, что миокардитъ, вызванный склерозомъ вѣнечныхъ артерій, не вызываетъ никакихъ клиническихъ симптомовъ; въ тѣхъ же случаяхъ, гдѣ таковыя имѣются, причину ихъ слѣдуетъ искать не въ заболѣваніи сердечной мышцы вслѣдствіе склеротическаго измѣненія сосудовъ сердца, но въ истинномъ миокардитѣ т. е. въ мозолистомъ миокардитѣ, вызванномъ первичнымъ воспаленіемъ.

Graenzel (1892), подобно Rühle и Koester'у, взгляды которыхъ вообще вполне сходны, допускаетъ существованіе разлитого хроническаго интерстиціальнаго воспаленія сердечной мышцы, но при подробномъ описаніи этой формы заболѣванія ея упоминаетъ только о мозоляхъ; собственно-же разлитымъ, диффузнымъ онъ называетъ такое развитіе интерстиціальной соединительной ткани, которое распространяется въ мышцѣ сердца въ видѣ сѣти.

Bauer и Bollinger (1893), говорятъ главнымъ образомъ о клинической сторонѣ идиопатической гипертрофіи и расширенія сердца. О патолого-анатомической сторонѣ ея говоритъ, правда, немного Bollinger, но и онъ даетъ только описаніе макроскопической картины измѣненій, упоминая лишь изрѣдка о констатированномъ имъ микроскопически жировомъ перерожденіи сердечной мышцы.

Strümpell (1893), называя хроническій интерстиціальный миокардитъ-мозолистымъ, описываетъ его такимъ

образомъ. Анатомическія измѣненія при мозолистомъ миокардитѣ состоятъ въ томъ, что сердечная мышца пронизана бѣловато-блестящими, неправильной формы, часто весьма многочисленными гнѣздами, въ которыхъ мышечныя волокна большей частью или даже совершенно уничтожены и замѣнены мозолистой, рубцовой, плотной соединительной тканью. Эти гнѣзда попадаются особенно часто въ стѣнкѣ лѣваго желудочка и при томъ преимущественно въ его верхушкѣ и передней стѣнкѣ, но могутъ встрѣчаться и на сосцевидныхъ мышцахъ. Эти измѣненія мышцы сердца находятся, какъ выяснено изслѣдованіями Weigert'a и Ziegler'a и др., въ непосредственной связи съ измѣненіями вѣнечныхъ артерій и ихъ вѣтвей (артеріосклерозъ). Въ тѣхъ мѣстахъ, гдѣ это измѣненіе артерій привело къ сильному суженію ихъ просвѣта, соотвѣтствующая часть сердечной мышцы недостаточно снабжается артеріальной кровью. Мышечныя волокна вслѣдствіе этого постепенно погибаютъ, теряютъ свои ядра и распадаются въ крошковатую массу. На мѣстѣ погибшихъ мышечныхъ элементовъ происходитъ тогда новообразование соединительной ткани, и такимъ образомъ въ результатѣ образуется мозоль.

За послѣдніе годы наши знанія объ анатомическихъ измѣненіяхъ сердечной мышцы значительно расширились и приняли другое направленіе благодаря работамъ, вышедшимъ изъ Лейпцигской медицинской клиники (1893). Изъ нихъ особенно обращаютъ на себя вниманіе работы Krehl'a, Romberg'a и Kelle, которыми доказано было, что заболѣваніе сердечной мышцы не обуславливается исключительно склерозомъ вѣнечныхъ артерій, но что миокардитъ имѣется и во всѣхъ почти случаяхъ пороковъ сердца (Krehl), что болѣе или менѣе выраженный миокардитъ встрѣчается нерѣдко и при многихъ инфекціонныхъ заблѣзаніяхъ (Romberg), и наконецъ, что часто наблюдается и первичный идиопатическій хроническій миокардитъ (Kelle).

Въ своей первой работѣ Krehl говоритъ объ идиопатичес-

тическихъ заболѣваніяхъ сердечной мышцы. По мнѣнію автора, въ происхожденіи идиопатической гипертрофіи и расширенія сердца играютъ роль не только переутомленіе или злоупотребленіе спиртными напитками или никотиномъ, но тутъ должны имѣться еще особыя условія, которыя вліяя вреднымъ образомъ на дѣятельность сердца, могли бы вызвать данную степень гипертрофіи; можетъ быть, такое ослабленіе дѣятельности сердца вызывается выпаденіемъ рефлексовъ, зависящимъ отъ того или другого процесса. Авторъ указываетъ затѣмъ на то, что такая гипертрофированная сердечная мышца можетъ очень легко и скоро сдѣлаться недостаточной и что наступающія подъ вліяніемъ этого сплошь и рядомъ разстройства въ сердечной дѣятельности, ведущія къ хронической недостаточности сердца, обуславливаются не переутомленіемъ мышцы и не жировымъ перерожденіемъ ея или заболѣваніемъ сердечныхъ ганглій, но анатомическими измѣненіями, поражающими сердечную мышцу, частью паренхиматознаго, частью интерстиціального характера. При микроскопическомъ изслѣдованіи 9 такихъ сердецъ Krehl всюду нашелъ кромѣ паренхиматозныхъ измѣненій сердечной мышцы и интерстиціальныя, которыя проявлялись въ видѣ разрастанія соединительной ткани то вокругъ сосудовъ, то въ видѣ отдѣльныхъ очаговъ — мозолей, то въ видѣ диффузнаго склероза. Повсюду авторъ между мышечными волокнами находилъ бѣдную ядрами соединительную ткань, но гораздо чаще встрѣчается молодая, богатая клѣтками, соединительная ткань, а особенно часто интерстиціальныя процессы имѣли видъ круглоклѣтчатковой инфильтраціи. Krehl подчеркиваетъ, что онъ изслѣдовалъ только желудочки, на предсердія онъ, къ сожалѣнію, не обращалъ вниманія, и при этомъ отмѣчаетъ: „Wenn zufällig Theile derselben mitgeschnitten waren, so war in ihnen die Rundzelleninfiltration besonders stark ausgeprägt.“ Причины этихъ измѣненій неизвѣстны (можетъ быть, какіе-нибудь инфекціонные про-

цессы), поэтому приходится предполагать, что такое гипертрофированное сердце имѣетъ особенное предрасположеніе къ такого рода заболѣваніямъ.

Во второй своей работѣ Krehl занимается изученіемъ патологіи пороковъ сердца. При своихъ изслѣдованіяхъ онъ нашелъ, что вызванные эндокардитомъ пороки клапановъ очень часто комбинируются съ измѣненіями сердечной мышцы, появляющимися въ видѣ отдѣльныхъ гнѣздъ и заключающимися въ мелкоклѣтчатую инфильтраціи мышечной ткани съ одновременной гибелью мышечныхъ волоконъ; эти измѣненія и ведутъ къ образованію соединительно-тканыхъ мозолей. Krehl тщательно изслѣдовалъ 8 сердецъ съ пороками клапановъ и во всѣхъ этихъ сердцахъ нашелъ значительныя анатомическія измѣненія перикардія (болѣе или менѣе сильно выраженный перикардитъ), эндокардія (круглоклѣтчатая инфильтрація), мышцы (перерожденіе и гибель мышечныхъ волоконъ, на мѣсто которыхъ развивается соединительная ткань, въ концѣ концовъ ведущая къ образованію мозолей), и сосудовъ (иногда настоящій артеріосклерозъ вѣнечныхъ сосудовъ и ихъ вѣтвей, иногда же эндартеритъ и періартеритъ маленькихъ мышечныхъ вѣтвей). Авторъ особенно подчеркиваетъ, что это хроническое воспаленіе сердечной мышцы всегда имѣетъ прогрессивный характеръ, стремясь распространиться все дальше и сильнѣе, и причиной его считаетъ инфекціонное начало, которое лежитъ въ основѣ сопутствующаго эндокардита. Понятно, что такое прогрессивное воспаленіе органа должно произвести пагубное вліяніе на его дѣятельность и значительно ослабляетъ его работоспособность.

Romberg продолжилъ изслѣдованія Krehl'я относительно патологіи пороковъ сердца. Съ этой цѣлью онъ изслѣдовалъ по способу Krehl'я семь сердецъ съ пороками клапановъ, и полученные имъ результаты вполне подтверждаютъ описанные Krehl'емъ факты. Во всѣхъ сердцахъ онъ находилъ какъ паренхиматозныя, такъ и

главнымъ образомъ интерстиціальныя измѣненія въ сердечной мышцѣ въ видѣ образованія отдѣльныхъ соединительно-тканыхъ мозолей. Авторъ на основаніи своихъ изслѣдованій приходитъ къ заключенію, что при хроническихъ порокахъ клапановъ состояніе мышцы сердца играетъ, если не большую, то во всякомъ случаѣ такую же выдающуюся роль, какъ и форма и степень заболѣванія самихъ клапановъ, что болѣзненное измѣненіе міокардія въ такихъ случаяхъ слѣдуетъ разсматривать какъ осложненіе, которое не находится ни въ какой зависимости отъ пороковъ клапановъ и клиническое значеніе котораго зависитъ не отъ степени его распространенія, но отъ его характера и, по всей вѣроятности, отъ его локалізаціи. Клинически такое болѣзненное состояніе сердечной мышцы характеризуется аритміей, слабостью сердца и мышечной недостаточностью его устьявъ.

Во второй своей работѣ о заболѣваніяхъ сердечной мышцы при тифѣ, скарлатинѣ и дифтеритѣ, Romberg указываетъ на то, что заболѣванія мышцы сердца являются довольно частымъ осложненіемъ при этихъ болѣзняхъ, но чѣмъ они обуславливаются, сказать трудно; очень можетъ быть, что они обязаны своимъ происхожденіемъ специфическимъ для этихъ болѣзней токсинамъ, или же поселенію въ мышцѣ сердца самихъ бактерій, хотя онѣ тамъ при изслѣдованіи не могутъ быть обнаружены. Изслѣдуя сердца одиннадцати лицъ, страдавшихъ брюшнымъ тифомъ, 10 — скарлатиной и 8 — дифтеритомъ, авторъ убѣдился, что при этихъ инфекціонныхъ болѣзняхъ въ сердечной мышцѣ имѣются какъ паренхиматозныя, такъ и не стояція съ ними ни въ какой причинной связи, интерстиціальныя измѣненія. Первые состоятъ въ мутномъ набуханіи, жировомъ, гіалиновомъ или восковидномъ перерожденіи сердечной мышцы, кромѣ того автору приходилось также при нихъ замѣчать на мышечныхъ ядрахъ описанныя уже раньше Наяе'm'омъ измѣненія, то въ видѣ удлиненія ихъ,

то въ видѣ набуханія (Aufblähung). Интерстиціальныи процессъ представлялся автору въ видѣ болѣе или менѣе обильной мелкоклѣточной инфильтраціи, которая больше всего была замѣтна въ наружныхъ и внутреннихъ слояхъ мышцы, меньше въ срединныхъ. Такой перевѣсъ первыхъ двухъ слоевъ авторъ объясняетъ себѣ тѣмъ, что интерстиціальныи миокардитъ весьма часто является послѣдствіемъ пери- или эндокардита, хотя связь его съ послѣдними не необходима, такъ какъ онъ можетъ встрѣчаться и совершенно самостоятельно. Обыкновенно лѣвый желудочекъ оказывался болѣе пораженнымъ, чѣмъ правый. Папиллярныи мышцы не отличались особой силой пораженія, развѣ только у мѣста прикрѣпленія ихъ къ стѣнкѣ сердца. О предсердіяхъ же авторъ ничего не упоминаетъ. Romberg указываетъ на то, что такой инфекціонныи миокардитъ есть явленіе очень частое; при дифтеритѣ онъ никогда не отсутствуетъ, при скарлатинѣ почти никогда, при тифѣ только въ меньшей половинѣ случаевъ. Причиной такого миокардита авторъ считаетъ инфекцію сердечной мышцы возбудителями лежащаго въ основѣ заболѣванія организма. Изъ исходовъ его авторъ приводитъ либо расщепленіе и *restitutio ad integrum*, либо образованіе абсцесса, либо образованіе рубцовъ въ видѣ соединительнотканныхъ мозолей. При этомъ авторъ обращаетъ вниманіе и на то, что онъ не находилъ въ такихъ сердцахъ на мелкихъ сосудахъ сердечной мышцы никакихъ измѣненій, за исключеніемъ періартерита въ нѣкоторыхъ случаяхъ. Отсюда онъ выводитъ заключеніе, что образованіе соединительнотканныхъ мозолей въ сердечной мышцѣ не должно обязательно находиться въ зависимости отъ склероза вѣнечныхъ артерій.

Въ дополненіе къ этимъ изслѣдованіямъ послѣднихъ двухъ авторовъ, Kelle описываетъ особую форму заболѣванія сердечной мышцы — первичныи хроническій миокардитъ, который анатомически выражается описанными Krehl'емъ и Romberg'омъ паренхиматозными и интерстиціальными

измѣненіями мышцы сердца. Авторъ указываетъ на то, что такое первичное хроническое воспалительное заболѣваніе сердечной мышцы встрѣчается вовсе не такъ рѣдко, какъ это до сихъ поръ предполагалось. Болѣзнь эта поражаетъ людей всякаго возраста, но преимущественно встрѣчается въ первой половинѣ жизни, что и можетъ служить отличіемъ ея отъ миокардита на почвѣ склероза вѣнечныхъ артерій. Предрасполагающимъ моментомъ къ этому заболѣванію часто являются перенесенныи раньше инфекціонныи болѣзни, но рѣдко не удается найти никакихъ указаній на какую-нибудь бывшую инфекцію. Описывая всѣ характерныи для этой болѣзни клиническіи симптомы, авторъ замѣчаетъ, что при этой формѣ миокардита никогда не бываетъ склероза сосудовъ. При вскрытіи обыкновенно находятъ гипертрофію и дилатацию желудочковъ, а при микроскопическомъ изслѣдованіи наблюдаются признаки воспалительныхъ паренхиматозныхъ и интерстиціальныхъ измѣненій. Изъ паренхиматозныхъ измѣненій авторъ при своихъ изслѣдованіяхъ встрѣчалъ главнымъ образомъ мелкозернистую жировую инфильтрацію многихъ мышечныхъ волоконъ, причѣмъ мышца мѣстами казалась какъ-бы набухшею и мутною; на многихъ мѣстахъ поперечная полосатость мышечныхъ волоконъ представлялась неясною. Очень часто имѣются и значительныи измѣненія мышечныхъ ядеръ. Интерстиціальныи измѣненія проявляются въ трехъ видахъ: 1) въ видѣ круглоклѣточной инфильтраціи между вполне сохранившимися мышечными волокнами; во вторыхъ, въ видѣ очаговъ чрезвычайно богатой ядрами и сосудами, очевидно еще совершенно молодой, соединительной ткани, среди которой еще видно много остатковъ мышечныхъ волоконъ и ядеръ безъ или съ пигментомъ; и 3) въ видѣ очаговъ богатой волокнами и бѣдной ядрами соединительной ткани, въ видѣ всѣмъ извѣстныхъ мозолей. При этомъ авторъ обращаетъ вниманіе на то, что сосуды, даже внутри такихъ очаговъ, большею частью не представляютъ ничего ненормальнаго, только иногда замѣчаются самыи незначительныи

измѣненія отдѣльныхъ вѣтвей вѣнечныхъ артерій. Кромѣ этихъ трехъ видовъ интерстиціальныхъ измѣненій имѣются еще различные переходы, которые, очевидно, представляютъ разныя фазы одного и того же патологическаго процесса.

Всѣ описанныя здѣсь измѣненія касаются главнымъ образомъ желудочковъ, мышцу предсердій Kelle не изслѣдовалъ.

Такимъ образомъ, этими работами авторовъ Лейпцигской школы было окончательно установлено, что заболѣванія сердечной мышцы, по своей частотѣ и трудности вызываемыхъ ими разстройствъ въ кругу кровообращенія, имѣютъ не только не меньшее, но даже большее значеніе, чѣмъ заболѣваніе клапаннаго аппарата сердца. Но всѣ эти работы, какъ мы видѣли, были основаны на изученіи измѣненій мышечныхъ волоконъ желудочковъ сердца, измѣненія же мышцы предсердій до этого времени, къ сожалѣнію, не изучались.

Radasewsky (1894), по предложенію проф. Дегио, своими изслѣдованіями, можно сказать первый, пополнилъ этотъ пробѣлъ. На этой-то работѣ Radasewsky'аго, положившей начало ученію о миофиброзѣ, мы должны остановиться нѣсколько подробнѣе.

Авторъ изслѣдовалъ по методу, указанному Krehl'емъ, состояніе мышечной стѣнки желудочковъ и пресердій у 6 субъектовъ, страдавшихъ при жизни: одинъ — *insufficiencia et stenosis valvularum aortae*, одинъ — *insufficiencia valv. mitralis*, два — *myocarditis chronica*, а двое остальныхъ не имѣли пораженія клапаннаго аппарата сердца, но болѣзнь протекала съ симптомами сердечной слабости-ціанозомъ, одышкой и проч. — (*haemisystolia et dilatatio ventriculi dextri* при эмфиземѣ легкихъ и остро наступившая слабость сердца при инфлюенцѣ). Главнымъ образомъ авторъ при изученіи патологическихъ измѣненій въ сердечной мышцѣ обращалъ вниманіе на измѣненія соединительной ткани. Оказалось, что въ начальныхъ стадіяхъ эти измѣненія

состояли въ накопленіи между мышечными пучками молодыхъ соединительнотканыхъ клѣтокъ, иногда въ такомъ громадномъ количествѣ, что получалась, такъ называемая, мелкоклѣточковая инфильтрація. При дальнѣйшемъ развитіи процесса клѣтки эти мало-по-малу превращались въ стойкую, очень бѣдную клѣтками и сосудами, плотную соединительную ткань, въ такъ называемую мозоль. Отъ такой мозоли идутъ обыкновенно отростки, въ видѣ лучей вдвигающіеся между мышечными волокнами. Мозоли эти — результатъ гнѣздныхъ заболѣваній мышечной ткани сердца — находятся по преимуществу въ стѣнкѣ желудочковъ около верхушки сердца или вблизи выхода крупныхъ сосудовъ, но онѣ находятся также и въ стѣнкахъ предсердій.

Но кромѣ этихъ гнѣздныхъ заболѣваній сердечной мышцы, встрѣчаются и диффузные измѣненія ея въ видѣ диффузнаго фиброзаго перерожденія миокардія, характеризующагося разращеніемъ соединительной ткани повсюду, гдѣ она только находится въ нормальномъ состояніи. При этомъ получается утолщеніе соединительной ткани, лежащей подъ наружной и внутренней оболочками сердца, и образуются ясно видныя и бросающіяся въ глаза перегородки между отдѣльными мышечными пучками. Стенны разращенія соединительной ткани при этомъ могутъ быть различны: отъ чуть замѣтнаго увеличенія ея до такого увеличенія, которое во много разъ превосходитъ толщину этой ткани въ нормальномъ состояніи. Въ виду того, что при этой формѣ измѣненій соединительная ткань лежитъ все-таки преимущественно тамъ, гдѣ она еще встрѣчается и въ нормальномъ состояніи, мышечные же пучки при ней только очень мало затрогиваются, то вся эта форма пораженія съ патолого-анатомической точки зрѣнія можетъ быть названа разрастаніемъ, гиперплазіей межпучковой соединительной ткани — *Myofibrosis*

interfascicularis — и въ этомъ отношеніи она отличается отъ другой формы, такъ называемой интерстиціальной, при которой новообразование соединительной ткани идетъ не только между мышечными пучками, но и между отдѣльными мышечными волокнами — *Myofibrosis interstitialis*. Мышечныя волокна представляются при этомъ отодвинутыми другъ отъ друга, а въ нѣкоторыхъ мѣстахъ мышечныя волокна даже оказываются лежащими какъ-бы въ капсулѣ изъ молодыхъ соединительнотканыхъ клѣтокъ, какъ-бы зарытыми въ соединительную ткань. Самая мышечная ткань при этомъ процессѣ въ дальнѣйшемъ теченіи болѣзни начинаетъ подвергаться дегенеративной атрофійи и можетъ даже совершенно исчезнуть, замѣняясь новообразованною соединительною тканью. Межпучковая и интерстиціальная форма разращенія соединительной ткани обыкновенно встрѣчается одновременно на одномъ и томъ же сердцѣ; послѣдняя форма преимущественно встрѣчается въ предсердіяхъ. Одновременно съ этими измѣненіями въ сердечной мышцѣ происходитъ и разращеніе соединительной ткани въ адвенциціи сосудовъ, проходящихъ черезъ измѣненныя въ мышечной стѣнкѣ мѣста. Авторъ подчеркиваетъ, что всѣ эти измѣненія бывають гораздо рѣзче выражены въ мышцахъ предсердій, чѣмъ въ мышечной стѣнкѣ желудочковъ. Этимъ измѣненіямъ мышцы сердца авторъ далъ названіе „диффузное фиброзное перерожденіе сердечной мышцы“.

Сопоставляя далѣе клиническія наблюденія съ найденными посмертными измѣненіями въ сердечной мышцѣ, авторъ приходитъ къ заключенію, что въ тѣхъ случаяхъ, гдѣ имѣлись сильныя измѣненія въ стѣнкахъ предсердій, все равно сопровождалось ли они одновременными измѣненіями въ стѣнкахъ желудочковъ, или нѣтъ, тамъ всегда наблюдалась и рѣзко выраженная аритмія; въ тѣхъ же случаяхъ, гдѣ измѣненія со стороны предсердій были незначительны, хотя-бы въ это же время измѣненія въ стѣнкахъ

желудочковъ были даже очень сильны, ритмъ сердечныхъ сокращеній оставался правильнымъ до самой смерти субъекта. Такимъ образомъ, авторъ смотритъ на аритмію сердечной дѣятельности какъ на послѣдствіе болѣзненныхъ измѣненій главнымъ образомъ стѣнокъ предсердій.

На основаніи этихъ данныхъ и своихъ микроскопическихъ изслѣдованій авторъ и дѣлаетъ слѣдующіе выводы: 1) независимо отъ много разъ описаннаго разсѣяннаго, гнѣзднаго, мозолистаго міокардита существуетъ еще диффузная фиброзная дегенерация сердечной мышцы, которая до сихъ поръ или недостаточно описывалась, или даже совершенно проходила молчаніемъ; 2) эта диффузная фиброзная дегенерация сердечной мышцы часто встрѣчается одновременно съ мозолистымъ міокардитомъ; 3) это диффузное соединительнотканное перерожденіе мышцы сердца часто бываетъ въ стѣнкахъ предсердій выражено гораздо сильнѣе, чѣмъ въ стѣнкахъ желудочковъ; 4) неправильность ритма сердечныхъ сокращеній при хроническомъ интерстиціальномъ міокардитѣ зависитъ, по видимому, отъ локализаци болѣзненныхъ измѣненій въ мышечной стѣнкѣ предсердій, а не желудочковъ.

Приведенный до сихъ поръ литературный обзоръ, такимъ образомъ, дѣйствительно показываетъ намъ, что до Radasewsky'аго почти ни одинъ изъ авторовъ не обращалъ при своихъ изслѣдованіяхъ вниманія на измѣненія предсердій, ограничиваясь только изслѣдованіемъ мышечной стѣнки желудочковъ, и что до появленія описанной работы Radasewsky'аго о диффузной фиброзной дегенерации сердечной мышцы авторы описывали только мозолистый міокардитъ, а диффузное разрастаніе соединительной ткани имъ, по видимому, было вполне неизвѣстно; даже тамъ, гдѣ имѣются нѣкоторыя указанія на такой диффузный процессъ въ сердечной мышцѣ, авторы ограничиваются только нѣкоторыми словами, не придавая этимъ измѣненіямъ особеннаго значенія. Слѣдовательно, Radasewsky дѣйствительно

является первымъ, указавшимъ и подробно описавшимъ это диффузное измѣненіе сердечной мышцы, обращая при этомъ главнымъ образомъ вниманіе на предсердія; онъ же является первымъ, объяснившимъ значеніе этого патолого-анатомическаго процесса въ сердечной мышцѣ.

Теперь мы перейдемъ къ разбору слѣдующихъ работъ, появившихся послѣ диссертациі Radasewsky'аго.

Schamschin (1895) въ своей работѣ объ измѣненіяхъ сердечной мышцы при дифтеритѣ описываетъ результаты своихъ изслѣдованій, обнимающихъ 12 случаевъ смерти отъ дифтерита. Въ тѣхъ случаяхъ, гдѣ смерть была слѣдствіемъ задушенія, микроскопическое изслѣдованіе сердца дало автору отрицательные результаты; точно также и у тѣхъ субъектовъ, которые жили не больше трехъ дней отъ начала заболѣванія дифтеритомъ, авторъ не находилъ при микроскопическомъ изслѣдованіи никакихъ измѣненій со стороны сердца, развѣ только жировое перерожденіе стѣнокъ мелкихъ артеріальныхъ сосудовъ. Во всѣхъ другихъ случаяхъ авторъ находилъ жировое и гіалиновое перерожденіе сердечной мышцы которое рѣдко имѣло диффузный характеръ, но большей частью было выражено въ видѣ отдѣльныхъ островковъ. Интерстиціальная соединительная ткань въ свою очередь, какъ оказалось, также претерпѣваетъ въ такихъ случаяхъ измѣненія, а именно авторъ почти всегда при этомъ находилъ картину интерстиціального міокардита. Любимымъ мѣстомъ всѣхъ этихъ измѣненій являются папиллярныя мышцы. По мнѣнію автора, разстройство сердечной дѣятельности при дифтеритѣ зависитъ исключительно отъ измѣненій мышцы сердца, а не, какъ другіе думаютъ, отъ пораженія нервныхъ узловъ его; автору, по крайней мѣрѣ, не удалось найти какія-либо патологическія измѣненія въ гангліозныхъ клѣткахъ.

Schmaus (1895) въ своемъ учебникѣ патологической анатоміи, говоря о хроническомъ интерстиціальномъ міокардитѣ, упоминаетъ лишь о мозоляхъ.

Banti (1895), желая опредѣлить анатомическія причины, вызывающія при порокахъ клапаннаго аппарата сердца разстройство компенсаціи, предпринялъ цѣлый рядъ изслѣдованій, на основаніи которыхъ онъ доказываетъ, что самый механизмъ разстройства компенсаціи при этомъ не всегда бываетъ одинъ и тотъ же, смотря по тому, какіе именно клапаны поражены — аортальные или митральные. Заболѣванія клапановъ аорты, какъ извѣстно, являются большею частью слѣдствіемъ атероматознаго процесса, распространяющагося съ аорты на ея полулушныя клапаны. Какое-бы ни было развитіе склероза въ артеріальной сосудистой системѣ, этимъ процессомъ въ концѣ концовъ всегда поражаются и вѣнечныя артеріи. Обусловленное этимъ послѣднимъ суженіе или даже полная закупорка меньшихъ артеріальныхъ вѣточекъ, питающихъ сердечную мышцу, вызываетъ простую или дегенеративную атрофію мышечной ткани съ послѣдовательной гиперплазіей соединительной ткани. Кромѣ того, въ сердечной мышцѣ могутъ образоваться небольшія некротическія гнѣзда, на мѣстѣ которыхъ затѣмъ развивается настоящій рубецъ. Разращеніе соединительной ткани при этомъ бываетъ или только вокругъ сосудовъ въ видѣ періартерита, или же въ видѣ отдѣльныхъ островковъ, соответствующихъ области развѣтвленія небольшой облитерированной артеріи (Sclerosis dystrophica Nuchard'a). Такимъ образомъ разыгрывающійся въ міокардіи патолого-анатомическій процессъ представляетъ собою ничто иное, какъ циррозъ, который можно назвать артеріальнымъ, такъ какъ новообразование соединительной ткани здѣсь обусловливается измѣненіемъ артеріальныхъ сосудовъ. Само собою разумѣется, что, по мѣрѣ увеличенія измѣненій и исчезновенія мышечныхъ волоконъ будетъ уменьшаться и работоспособность сердечной мышцы и въ концѣ концовъ долженъ будетъ наступить моментъ, когда сердце больше не будетъ въ состояніи уравновѣшивать имѣющей порокъ клапановъ и компенсація будетъ нарушена. Но именно при порокахъ

аортальныхъ клапановъ до появленія этой конечной стадіи проходятъ обыкновенно многіе годы и больные все время бываютъ въ состояніи продолжать свою обыкновенную работу. Объясняется это не только способностью лѣваго желудка въ сильной степени гипертрофироваться, но и тѣмъ, что такая гипертрофированная мышца обладаетъ и достаточною запасною силою, дающей ей возможность преодолѣть всѣ вызываемыя этими пороками клапановъ препятствія и разстройства въ кругу кровообращенія. А это, понятно, возможно до тѣхъ поръ, пока такая мышца получаетъ достаточно питательнаго матеріала и благодаря этому не претерпѣваетъ еще никакихъ измѣненій; но стоитъ только заболѣть вѣнечнымъ сосудамъ или ихъ вѣтвямъ, питающимъ мышечную ткань сердца, какъ вся картина въ короткій срокъ начнетъ измѣняться и быстро наступитъ разстройство компенсаціи.

Совсѣмъ другія причины разстройства компенсаціи сердца имѣются при порокахъ митральныхъ клапановъ. Въ большинствѣ случаевъ, какъ извѣстно, пороки этихъ клапановъ обязаны своимъ происхожденіемъ не атероматозному процессу, но инфекціонному эндокардиту, и вслѣдствіе этого они не могутъ имѣть послѣдствіемъ склеротическія измѣненія вѣнечныхъ артерій и зависящій отъ нихъ артеріальный циррозъ сердечной мышцы. Понятно поэтому, что наступающее въ такихъ случаяхъ разстройство компенсаціи не можетъ зависѣть отъ какихъ-нибудь матеріальныхъ измѣненій сердечной мышцы; на это намъ указываетъ и самая картина и теченіе болѣзни при такихъ порокахъ сердца. Каждому извѣстно, во-первыхъ, что въ такихъ случаяхъ болѣзнь въ общемъ продолжается недолго и, во-вторыхъ, что компенсація при порокахъ этихъ клапановъ никогда не бываетъ волигъ совершенной: малѣйшее усиліе, ничтожное напряженіе можетъ вызвать припадокъ асистолии съ образованіемъ застоя въ легкихъ, въ печени и т. д. Вначалѣ такіе припадки бываютъ скоропреходящи и легко поддаются вліянію соответствующихъ терапевтическихъ пріемовъ, но съ теченіемъ

времени припадки эти появляются все легче и повторяются все чаще, причемъ и продолжительность ихъ увеличивается, такъ что въ концѣ концовъ больной, въ продолженіе сравнительно короткаго срока, впадаетъ въ состояніе постоянной асистолии, которое Andral назвалъ „*Cachexia cordis*.“

Такое теченіе болѣзни зависитъ отчасти отъ разстройства кровообращенія въ маломъ кругу, какъ неминуемаго и ранняго послѣдствія порока митральнаго клапана, но главнымъ образомъ отъ того, что болѣе слабый правый желудочекъ не можетъ достигнуть столь значительной степени компенсаторной гипертрофіи, какъ это бываетъ съ лѣвымъ желудочкомъ при порокѣ аортальныхъ клапановъ, и при томъ, даже при самой сильной гипертрофіи, онъ не обладаетъ въ достаточно мѣрѣ запасною силою. Понятно поэтому, что всякое, даже незначительное, увеличеніе препятствій въ кругу кровообращенія будетъ, да и должно, вредно отзываться на дѣятельности сердца и черезъ нѣкоторое время непременно вызоветъ разстройство компенсаціи. Последнее, слѣдовательно, является не послѣдствіемъ анатомическихъ измѣненій сердечной мышцы, но исходомъ того состоянія, которому нѣкоторые патологи дали названіе „*peruтомленіе сердца*“.

Соотвѣтственно этому и микроскопическое изслѣдованіе сердецъ, одержимыхъ пороками митральнаго клапана, даетъ совсѣмъ другую картину, а именно: здѣсь, за исключеніемъ гипертрофіи мышечныхъ волоконъ, прежде всего бросается въ глаза значительное расширеніе вѣнечныхъ венъ и всѣхъ ихъ вѣтвей, особенно внутримышечныхъ. Стѣнки венъ и ихъ мелкихъ вѣточекъ представляются утолщенными, плотными и бѣлыми, такъ что онѣ больше походятъ на артеріальныя, чѣмъ на венозныя. Такое состояніе стѣнокъ зависитъ отъ разращенія въ нихъ соединительной ткани, которая не только проникаетъ въ *tunica media*, вызывая этимъ гибель и исчезновеніе въ ней мышечныхъ волоконъ, но и образуетъ вокругъ каждой вены

большее или меньшее кольцо изъ фиброзной соединительной ткани. Такой же точно склерозъ замѣчается и на венозныхъ вѣточкахъ, лежащихъ въ промежуткахъ между мышечными волокнами, причемъ и самая интерстиціальная ткань между волокнами сердечной мышцы становится значительно толще и шире, представляя собою плотную фиброзную ткань. Мало-по-малу соединительная интерстиціальная ткань разрастается между всѣми мышечными волокнами, такъ что каждое мышечное волокно кажется какъ бы лежащимъ въ футлярѣ изъ соединительной ткани. — Исходнымъ пунктомъ этого новообразования соединительной ткани слѣдуетъ, повидимому, считать маленькія вены, лежація въ интерстиціяхъ между мышечными волокнами, такъ какъ именно отсюда тянутся толстыя фиброзныя полосы, проникающія во внутрь отдѣльныхъ мышечныхъ пучковъ, гдѣ онѣ, развѣтвляясь и анастомозируя между собой, образуютъ кольца вокругъ каждаго мышечнаго волокна. По мѣрѣ удаленія отъ снабжающаго ихъ источника-вены, полосы эти становятся все тоньше и меньше. На стѣнкахъ артерій при этомъ не замѣтно никакихъ измѣненій. Впослѣдствіи начинаютъ страдать и мышечныя волокна, претерпѣвая измѣненія регрессивнаго характера (атрофія, иногда жировое перерожденіе, вакуолярная дегенерация). Вокругъ измѣненныхъ венъ мышечныя пучки часто бываютъ почти вполне разрушены; нѣсколько дальше отъ нихъ мышечныя волокна представляются гораздо меньшими и болѣе тонкими, чѣмъ въ нормальномъ состояніи, но поперечная исчерченность ихъ сохранена. Вакуолярная дегенерация больше всего тамъ замѣтна, гдѣ гиперплазія соединительной ткани менѣе развита.

Всѣ эти измѣненія, по указанію автора, бываютъ выражены сильнѣе и чаще всего въ стѣнкахъ желудочковъ, затѣмъ въ перегородкѣ ихъ и меньше всего въ предсердіяхъ.

Такова микроскопическая картина сердечной мышцы

при такъ называемой *Kachexia cardiaca*. Въ начальныхъ же, болѣе свѣжихъ, стадіяхъ болѣзни, за исключеніемъ склероза венъ и гипертрофіи мышечныхъ волоконъ, не находятъ почти никакихъ измѣненій, развѣ только иногда жировое перерожденіе и вакуолизацию мышечныхъ волоконъ. Гиперплазія же соединительной ткани обыкновенно почти не бываетъ; если же она имѣется, то только между отдѣльными мышечными пучками (интерфасцикулярно), не проникая въ самыя промежутки между отдѣльными мышечными волокнами.

Резюмируя всѣ найденныя при порокахъ митральнаго клапана измѣненія сердечной мышцы, авторъ приходитъ къ заключенію, что они принадлежатъ къ классу циррозовъ, причемъ исходнымъ пунктомъ новообразования соединительной ткани являются измѣненія венозныхъ сосудовъ (сначала расширение венъ, затѣмъ склерозъ ихъ и образование соединительнотканнаго кольца вокругъ измѣненныхъ такимъ образомъ венъ, а отъ послѣдняго начинается дальнѣйшее разрастаніе соединительной ткани прежде всего между мышечными пучками, при дальнѣйшемъ же развитіи процесса и между мышечными волокнами, вызывая гибель послѣднихъ), и потому авторъ называетъ его „венознымъ циррозомъ“.

Такимъ образомъ, мы изъ этой работы видимъ, что Ванті кроме мозолистаго миокардита допускаетъ и существованіе диффузной гиперплазіи соединительной ткани въ сердечной мышцѣ, микроскопическую картину которой онъ очень подробно и ясно описываетъ, но только онъ иначе объясняетъ ея происхожденіе. Это и заставило насъ такъ подробно остановиться на его работѣ.

Папковъ (1895), занимаясь вопросомъ объ измѣненіи сердечной мышцы при дифтеріи, подвергалъ микроскопическому изслѣдованію сердца дѣтей отъ 1½ до 9 лѣтъ, умершихъ къ тому же вскорѣ послѣ заболѣванія дифтеріею (отъ 3-хъ до 12-ти дней). Во всѣхъ случаяхъ уже

макроскопическіи видъ сердца указывалъ на значительное поражение его мускулатуры. Сердце представлялось вялымъ, дряблымъ; сердечная мышца довольно легко разрывалась и на разрѣзѣ имѣла сѣрый или желтоватый цвѣтъ, въ случаяхъ же съ болѣе продолжительнымъ теченіемъ (10—12 дней) почти равномерный желтый цвѣтъ. При микроскопическомъ изслѣдованіи прежде всего бросалась въ глаза рѣзко выраженная фрагментация сердечной мышцы, такъ что авторъ склоненъ, по крайней мѣрѣ, въ нѣкоторыхъ быстро окончившихся смертью случаяхъ, при отсутствіи или незначительности другихъ измѣненій въ сердцѣ, видѣть въ ней причину смертельнаго исхода. Кроме того авторъ наблюдалъ также жировое и восковидное перерожденіе сердечной мускулатуры, но они наблюдались только въ тяжелыхъ случаяхъ, и при томъ жировое перерожденіе никогда не достигало значительныхъ размѣровъ, восковидное же бывало выражено довольно рѣзко и обыкновенно выступало болѣе или менѣе обширными очагами, чаще всего одновременно съ измѣненіями, имѣвшими свойства межуточнаго миокардита. При микроскопическомъ изслѣдованіи дифтерійныхъ сердецъ, пораженныхъ межуточнымъ миокардитомъ, оказывалось, что межмышечное вещество чрезвычайно сильно пропитано круглыми клѣтками, которыя не только помѣщались въ промежуткахъ между пучками, но вѣдрялись и между отдѣльными мышечными волокнами. Такія скопленія круглыхъ клѣтокъ были видны въ формѣ отдѣльныхъ гнѣздъ различной величины. Независимо отъ описанныхъ измѣненій замѣчалась еще вакуолизация мышечныхъ волоконъ, даже такихъ, поперечная исчерченность которыхъ была хорошо выражена. — Резюмируя свои изслѣдованія, авторъ между прочими своими положеніями высказываетъ и такое: „въ болѣе позднихъ случаяхъ дифтерита на первое мѣсто выступаютъ явленія межуточнаго миокардита.“

Aufrecht (1895) въ своихъ работахъ объ алкоголь-

номъ миокардитѣ указываетъ на то, что при этой болѣзни страдаетъ только сердечная мышца, соединительная же ткань нисколько не измѣняется. Патолого-анатомическія измѣненія сердечной мышцы при хроническомъ алкоголизмѣ, по описанію автора, слѣдующія: подъ вліяніемъ алкоголя сначала развивается простое расширеніе сердечныхъ полостей, которое затѣмъ ведетъ за собой вторичную гипертрофію съ утолщеніемъ мышечныхъ волоконъ и съ увеличеніемъ мышечныхъ ядеръ. Далѣе развивается утолщеніе стѣнокъ мелкихъ артеріальныхъ сосудовъ съ увеличеніемъ въ нихъ числа ядеръ, и наконецъ — фрагментация сердечной мышцы; увеличенія же соединительной ткани въ толщѣ сердечной мышцы обыкновенно не бываетъ. — Всю эту анатомическую форму авторъ называетъ „алкогольнымъ миокардитомъ.“

Вавсск (1895) въ своей работѣ дѣлаетъ нѣсколько замѣчаній по поводу такъ называемаго „старческаго сердца.“ Авторъ прежде всего возстааетъ противъ этого названія, считая его неудачнымъ, такъ какъ тѣ же самыя дегенеративныя измѣненія сердечной мышцы, которыя лежатъ въ основѣ этого страданія, встрѣчаются не только въ старости, но и въ юные еще годы. По мнѣнію автора, наблюдаемыя при этой формѣ измѣненія сердечной мышцы представляютъ собой ничто иное, какъ послѣдствіе хроническаго миокардита. Измѣненія эти чаще всего бываютъ соединительнотканнаго характера и локализируются главнымъ образомъ въ предсердіяхъ, хотя могутъ встрѣчаться и въ желудочкахъ. При этомъ авторъ отмѣчаетъ, что только при пораженіи предсердій наблюдается при жизни аритмія сердца. — Къ сожалѣнію, изъ имѣющагося въ моихъ рукахъ реферата, по которому я цитирую эту работу, не видно, говоритъ ли авторъ о гнѣздномъ развитіи соединительной ткани, или же о диффузной фиброзной дегенерации сердечной мышцы.

Перейдемъ теперь къ слѣдующей работѣ по вопросу о диффузномъ соединительнотканномъ перерожденіи мышцы

сердца, написанной Sack'омъ (1895), также подъ руководствомъ проф. Дегіо. Авторъ изслѣдовалъ 12 сердецъ, изъ которыхъ 4 были отъ субъектовъ различнаго возраста, не представлявшихъ при жизни никакихъ признаковъ сердечныхъ заболѣваній, а остальные 8 отъ лицъ, страдавшихъ при жизни: четверо — пороками митрального клапана, причемъ у одного кромѣ этого порока была еще *insufficiencia et stenosis valv. aortae*, а у другого былъ еще миокардитъ, двое — хроническимъ миокардитомъ, одинъ — склерозомъ вѣнечныхъ артерій и циррозомъ печени, одинъ — сморщенной почкой съ послѣдовательной гипертрофіей сердца и недостаточностью митрального клапана. И этотъ авторъ при своихъ изслѣдованіяхъ обращалъ главнымъ образомъ вниманіе на патологическія измѣненія въ мышцѣ предсердій, особенно интересуясь измѣненіями соединительной ткани. Оказалось, что не только въ больныхъ, но къ старости и въ нормальныхъ сердцахъ наблюдается гиперплазія соединительной ткани, уже нормальнымъ образомъ встрѣчающейся между отдѣльными мышечными пучками и волокнами. Авторъ считаетъ это разрастаніе соединительной ткани къ старости явленіемъ физиологическимъ и указываетъ при этомъ, что оно, въ отличіе отъ патологическаго, характеризуется чрезвычайной равномерностью, поражая стѣнки предсердій обыкновенно сильнѣе, чѣмъ стѣнки желудочковъ. — Что же касается сердецъ съ пороками, то Sack, на основаніи своихъ изслѣдованій, подтверждаетъ все, описанное уже Radsewsky'имъ. Sack еще разъ даетъ опредѣленіе диффузной фиброзной дегенерациі сердечной мышцы: „Die diffuse fibröse Degeneration des Herzfleisches kennzeichnet sich durch Veränderungen, die das intramuskuläre, normal praeformirte Bindegewebe erfährt, mag dieses zwischen den Muskelbündeln oder zwischen den einzelnen Muskelfasern liegen“, и обращаетъ вниманіе на то, что измѣненія

эти могутъ проявляться въ разной степени и формѣ. Въ начальныхъ стадіяхъ измѣненія состоятъ въ обильномъ размноженіи ядеръ соединительной ткани между мышечными пучками, иногда въ такомъ количествѣ, что получается картина, напоминающая собой мелкоклѣтчатковую инфильтрацію; впрочемъ, иногда одновременно съ этими измѣненіями въ самомъ дѣлѣ наблюдается болѣе или менѣе сильная мелкоклѣтчатковая инфильтрація. При болѣе сильномъ развитіи процесса находятъ молодую волокнистую, богатую ядрами, соединительную ткань, которая можетъ представлять всевозможныя переходныя формы до превращенія въ плотную, бѣдную ядрами, соединительную ткань. При этомъ утолщеніе соединительной ткани замѣтно не только между мышечными пучками, но и подъ наружной и внутренней оболочками сердца и въ *adventitia* сосудовъ. Авторъ также различаетъ интерфасцикулярную и интерстиціальную форму гиперплазіи соединительной ткани, но кромѣ того еще и периваскулярную. При интерстиціальной формѣ — размноженіе молодыхъ соединительнотканыхъ клѣтокъ или развитіе старой соединительной ткани замѣтно между отдѣльными мышечными волокнами, тогда какъ при интерфасцикулярной — гиперплазія ея бываетъ главнымъ образомъ въ перегородкахъ между мышечными пучками. Къ этимъ двумъ формамъ обыкновенно присоединяется разращеніе соединительной ткани вокругъ сосудовъ, исходнымъ пунктомъ которой является *adventitia* мышечныхъ артеріальныхъ вѣтвей. Авторъ обращаетъ вниманіе и на то, что соединительная ткань не всегда имѣетъ всюду одинъ и тотъ же видъ, но очень часто наряду съ мѣстами, гдѣ имѣется еще молодая богатая ядрами соединительная ткань, находятся мѣста съ бѣдной ядрами, плотной соединительной тканью. При интерстиціальномъ процессѣ постоянно наблюдались измѣненія и самихъ мышечныхъ волоконъ: они представляются утонченными, обыкновенно съ неясно видной поперечной исчерченностью, а иногда даже

и совсѣмъ погибають, какъ бы уступая мѣсто разросшейся соединительной ткани. — Предсердія этимъ процессомъ поражаются сильнѣе и чаще, чѣмъ желудочки.

Авторъ подчеркиваетъ, что, какъ интерстиціальная, такъ и интерфасцикулярная форма этихъ патологическихъ измѣненій имѣють всегда разлитой, диффузный характеръ, хотя и могутъ быть не одинаково сильно выражены въ разныхъ отдѣлахъ сердца, чѣмъ онѣ рѣзко отличаются отъ развивающихся въ видѣ отдѣльныхъ островковъ соединительнотканыхъ мозолей въ сердечной мышцѣ. При этомъ авторъ отмѣчаетъ, что эти два совершенно разнородныхъ процесса могутъ встрѣчаться одновременно въ одномъ и томъ же сердцѣ. — На сосудахъ авторъ или совсѣмъ не замѣчалъ никакихъ измѣненій, или же самыя незначительныя, такъ что описываемыя имъ измѣненія въ сердечной мышцѣ онъ не ставитъ въ какую-либо связь съ измѣненіями сосудовъ.

По мнѣнію автора, въ данномъ процессѣ дегенерацию сердечной мышцы слѣдуетъ считать явленіемъ вторичнымъ, вызываемымъ разрастаніемъ соединительной ткани, послѣдовательно производящимъ исчезновеніе мускулатуры.

Разбирая этиологию даннаго болѣзненнаго измѣненія сердечной мышцы, авторъ указываетъ, что измѣненія эти не могутъ зависѣть отъ склероза вѣнечныхъ артерій, такъ какъ онѣ въ большинствѣ случаевъ не представляетъ особенныхъ измѣненій; не могутъ онѣ зависѣть и отъ разныхъ ядовитыхъ дѣйствующихъ веществъ (алкоголь, сифилисъ) и отъ инфекціонныхъ болѣзней, такъ какъ въ такомъ случаѣ было бы непонятно, отчего предсердія поражаются обыкновенно сильнѣе желудочковъ, да и нерѣдко въ анамнезѣ не имѣются никакія указанія на перенесенныя какія-либо инфекціонныя болѣзни. Встрѣчая обыкновенно диффузную фиброзную дегенерацию сердечной мышцы въ тѣхъ отдѣлахъ сердца, которые въ теченіе долгаго времени были сильно растянуты, авторъ считаетъ себя вправѣ заключить, что между этими двумя явленіями — расширеніемъ сердца

или его отдѣльныхъ частей и диффузной дегенерацией — есть причинная связь и что, слѣдовательно, эти измѣненія мышцы при расширеніи каково-нибудь отдѣла или всего сердца являются какъ бы компенсаторнымъ процессомъ, вызваннымъ недостаточностью сердечной мышцы.

Основываясь на работахъ Radasewsky'аго и Sack'a, вышедшихъ подъ его руководствомъ, Деріо сдѣлалъ на XIII конгрессѣ по внутренней медицинѣ въ Мюнхенѣ въ 1895 г. докладъ о міофиброзѣ сердца, указавъ главнымъ образомъ на слѣдующіе пункты: Кромѣ уже давно извѣстнаго мозолистаго міокардита существуетъ еще разлитой, образующійся изъ преформированной соединительной ткани, каковому процессу авторъ даетъ названіе „диффузнаго фиброзаго міокардита или міофиброза сердца“. Деріо обращаетъ вниманіе на то, что такое разрастаніе соединительной ткани наблюдается какъ въ старческихъ сердцахъ, такъ и въ сердечной мышцѣ молодыхъ людей; въ первомъ случаѣ оно является процессомъ, такъ сказать, физиологическимъ, во второмъ — несомнѣнно патологическимъ. Разбирая этиологию, авторъ говоритъ: „ich vermuthe, dass in der Ueberdehnung des Herzmuskels das mechanische Moment zu suchen ist, welches den Anstoss zur Vermehrung des interstitiellen Bindegewebes desselben giebt.“ Такимъ образомъ, авторъ смотритъ на міофиброзъ, какъ на послѣдствіе перерастяженія сердечной мышцы.

Слѣдующей работой по этому же вопросу является диссертация Гурвича „Myofibrosis cordis“ (1896), написанная также подъ руководствомъ проф. Деріо. Авторъ изслѣдовалъ всего 21 сердце: 7 сердецъ отъ людей различнаго возраста, клинически не представлявшихъ никакихъ симптомовъ сердечнаго заболѣванія, а остальные 14 отъ людей, насчетъ сердца которыхъ слѣдовало предполагать, что оно или цѣликомъ, или въ отдѣльныхъ своихъ частяхъ въ те-

ченіе болѣе или менѣе продолжительнаго времени подвергалось сильному напряженію, производило усиленную работу (З сердца алкоголиковъ, 5 --- отъ субъектовъ, страдавшихъ пороками клапаннаго аппарата сердца, 3 --- легочныхъ больныхъ и 3 --- больныхъ острыми инфекціонными болѣзнями). Резюмируя результаты микроскопическихъ изслѣдованій всѣхъ нормальныхъ сердецъ, авторъ указываетъ, что въ сердцѣ плода соединительнотканная перегородка совершенно не дифференцируется и мышечныя волокна плотно прилегаютъ одно къ другому. Въ сердцѣ совершенно молодого ребенка соединительнотканная перегородка является въ высшей степени тонкими и нѣжными. Въ сердцѣ зрѣлаго человѣка прослойка соединительной ткани, особенно между мышечными пучками, ясно видна, слои ея равномерны и раздѣляютъ поперечный срѣзь сердечной мышцы на хорошо отграниченные другъ отъ друга мышечныя пучки; мышечныя же волокна плотно прилегаютъ другъ къ другу. Наконецъ, къ старости появляется разрастаніе преформированной соединительной ткани, сначала межпучковой, а затѣмъ и межволоконцевой, такъ что въ совершенно преклонномъ возрастѣ мы находимъ не только мышечныя пучки, но и отдѣльныя мышечныя волокна значительно разъединенными одно отъ другого. Въ мѣстахъ наибольшей диффузной фиброзной дегенераціи сердечной мышцы появляется и вакуолярная дегенерація отдѣльныхъ мышечныхъ волоконъ.

При изслѣдованіи сердецъ алкоголиковъ авторъ во всѣхъ нашелъ болѣе или менѣе сильно выраженные дегенеративныя процессы, состоящіе въ разрастаніи межпучковой и межволоконцевой соединительной ткани, причемъ въ желудочкахъ оказывались наиболѣе пораженными внутренніе слои мускулатуры. Предсердія, которыя уже отъ природы снабжены болѣе слабой мускулатурой, соотвѣтственно даннымъ, полученнымъ авторомъ и при изслѣдованіи нормальныхъ сердецъ,

всегда поражаются диффузной фиброзной дегенераціей въ большей степени, чѣмъ болѣе мускулистые желудочки. Одновременно съ этими измѣненіями были найдены и соединительнотканная мозоли.

Сердца больныхъ, страдавшихъ пороками клапановъ, все дали автору картину диффузной фиброзной дегенераціи сердечной мышцы въ различныхъ стадіяхъ ея развитія, какъ это было описано уже Radasewsky'имъ и Sack'омъ. При этомъ авторъ замѣтилъ, что обыкновенно миофиброзъ развитъ наиболѣе сильно какъ разъ въ тѣхъ отдѣлахъ сердца, которые подвергались при жизни, въ силу механическихъ условій кровообращенія, наибольшему растяженію. Авторъ также отмѣчаетъ, что измѣненія эти въ мышцѣ сердца нисколько не зависятъ отъ склероза вѣнечныхъ артерій; они очень часто наблюдаются и въ такихъ случаяхъ, гдѣ вѣнечныя сосуды не представляютъ никакихъ измѣненій. — Наряду съ диффузнымъ разрастаніемъ авторъ находилъ въ этихъ сердцахъ и отдѣльные очаги изъ соединительной ткани мозолистаго характера, ничего общаго съ миофиброзомъ не имѣющіе и рѣзко отъ него отличающіеся. Кроме того авторъ въ нѣкоторыхъ случаяхъ наблюдалъ и вакуолярную дегенерацію мышечныхъ волоконъ.

На основаніи этихъ данныхъ авторъ приходитъ къ заключенію, что причиной миофиброза является расширение сердечной мышцы; „я думаю“, говоритъ авторъ, „что растяженіе известной части производитъ первичное нарушеніе питанія соотвѣтствующей мышцы, а оно, въ свою очередь, производитъ известное раздраженіе соединительной ткани и даетъ толчекъ къ разрастанію ея; такимъ образомъ, я полагаю, что диффузная фиброзная дегенерація сердечной мышцы есть явленіе несомнѣнно вторичнаго характера.“

Дальнѣйшимъ матеріаломъ для изслѣдованія автору

послужили сердца легочныхъ больныхъ, у которыхъ вслѣдствіе нарушеннаго въ маломъ кругу кровообращенія слѣдовало предполагать преимущественное пораженіе правой половины сердца. И тутъ автору удалось констатировать во всѣхъ сердцахъ диффузную фиброзную дегенерацию сердечной мышцы, причемъ наиболѣе пораженными оказались опять-таки предсердія, изъ нихъ правое обыкновенно сильнѣе лѣваго. Что касается желудочковъ, то значительной разницы въ степени дегенерации мускулатуры лѣваго и праваго авторъ не замѣтилъ; получалось, правда, впечатлѣніе, какъ будто правый желудочекъ пораженъ немного больше лѣваго, но при незначительности этой разницы авторъ не придаетъ ей никакого значенія. Такимъ образомъ, и тутъ подтвердилось такъ ясно обнаружившееся на сердцахъ сердечныхъ больныхъ правило, что диффузный миофиброзъ находится преимущественно въ тѣхъ отдѣлахъ сердца, которые подвергались большому перерастяженію.

Наконецъ, авторъ изслѣдовалъ еще сердца отъ большихъ инфекціонныхъ болѣзнями, отчасти для сравненія получающихся при этомъ патолого-анатомическихъ измѣненій съ таковыми, найденными имъ при изслѣдованіи сердецъ, подвергавшихся перерастяженію, но главнымъ образомъ съ цѣлью доказать, что теоріи авторовъ Лейпцигской школы о происхожденіи миокардита при инфекціонныхъ болѣзняхъ и описанные ими исходы его въ образованіе соединительнотканыхъ мозолей (см. выше) не совсѣмъ вѣрны. Во всѣхъ этихъ случаяхъ авторъ нашелъ уже хорошо описанную *Rombegg*'омъ мелкоклеточковую инфильтрацію, но предсердія и здѣсь были поражены сильнѣе желудочковъ, причемъ правое сердце оказывалось болѣе пораженнымъ, чѣмъ лѣвое. Относительно этой мелкоклеточковой инфильтраціи авторъ отмѣчаетъ, что она имѣла диффузный характеръ и что, если бы въ этихъ случаяхъ насту-

пило исцѣленіе, то изъ этой инфильтраціи, по всей вѣроятности, получилась бы прочная соединительная ткань, но не въ видѣ отдѣльныхъ мозолей, но въ видѣ болѣе или менѣе значительнаго диффузнаго миофиброза сердечной мышцы. Авторъ не рѣшается отнести и въ этихъ случаяхъ преобладаніе заболѣванія предсердій на счетъ механическихъ моментовъ и охотно соглашается съ тѣмъ, что здѣсь диффузный миофиброзъ могъ образоваться вслѣдствіе различныхъ общихъ инфекціонныхъ заболѣваній; но онъ не допускаетъ, чтобы инфекціонныя болѣзни были единственной причиной миофиброза, какъ это описываютъ авторы Лейпцигской школы.

На основаніи своихъ изслѣдованій Гурвичъ дѣлаетъ слѣдующіе выводы: 1) существуетъ диффузная фиброзная дегенерация — миофиброзъ — сердечной мышцы, не зависящая отъ склероза вѣнечныхъ артерій; 2) степень развитія миофиброза въ извѣстномъ отдѣлѣ сердца пропорціональна силѣ расширенія его; 3) миофиброзъ есть патолого-анатомическій субстратъ слабости переобремененнаго и расширеннаго сердца; 4) такая ведущая къ миофиброзу слабость сердца обуславливается: 1) старостью, 2) механическими причинами, 3) интоксикаціей и 4) инфекціей.

Такимъ образомъ, благодаря этимъ работамъ учениковъ Дегіо, диффузная фиброзная дегенерация сердечной мышцы была впервые установлена какъ самостоятельная форма заболѣванія. Но не смотря на это, авторы въ своихъ послѣдующихъ работахъ все-таки обращаютъ мало вниманія на эти измѣненія сердечной мышцы или даже совсѣмъ ихъ обходятъ молчаніемъ.

Такъ, Трахтенбергъ (1896) въ своихъ лекціяхъ по болѣзнямъ сердца, говоря о хроническомъ миокардитѣ, опять-таки упоминаетъ только о соединительнотканыхъ мозоляхъ, развивающихся изъ гнѣздъ размягченія въ сердечной мышцѣ. Причиной его авторъ считаетъ склерозъ вѣнечныхъ артерій, сифилисъ и инфекціонныя болѣзни. Излюбленными мѣстами

этихъ гнѣздъ миокардита являются главнымъ образомъ желудочки, при томъ лѣвый чаще праваго, а также папиллярныя мышцы, особенно лѣвыя. Причину обыкновенно наблюдаемой при хроническомъ миокардитѣ аритміи авторъ ищетъ въ заложеномъ въ сердцѣ регулирующемъ нервномъ аппаратѣ, въ его гангліяхъ, въ выпаденіи ихъ функціи. О предсердіяхъ же авторъ вообще ничего не упоминаетъ.

Renzoldt и Stintzing (1897) въ руководствѣ къ частной терапіи внутреннихъ болѣзней описываютъ въ нѣсколькихъ словахъ и хроническій интерстиціальній миокардитъ, который они иначе называютъ мозолистымъ. По мнѣнію авторовъ, онъ встрѣчается въ формѣ блестящихъ мозолей (такъ называемыя „сердечныя мозоли“), сидящихъ на ограниченномъ мѣстѣ или распространяющихся на значительный отдѣлъ сердца; эти мозоли находятся обыкновенно въ связи съ расстройствами кровообращенія въ сердечной мышцѣ, которыя вызываются склерозомъ вѣнечныхъ сосудовъ, эмболией и тромбозомъ и ведутъ къ ограниченной міомалеціи; на мѣстѣ размягченныхъ мышечныхъ участковъ развивается соединительная ткань. Иногда мозолистый миокардитъ развивается на сифилитической почвѣ.

По Павинскому (1897) *myocarditis fibrosa interstitialis* въ типической формѣ характеризуется сѣробѣлыми или красноватосѣрыми сухожильными мозолями, величина и форма которыхъ весьма разнообразна. Чаще всего мозоли эти сидятъ въ лѣвомъ желудочкѣ и желудочковой перегородкѣ, а также и на сосцевидныхъ мышцахъ, особенно лѣвыхъ. При этомъ авторъ отмѣчаетъ, что иногда, хотя и рѣдко, рядомъ съ указанными измѣненіями удается еще замѣтить болѣе свѣжій періодъ развитія, то прямо по сосѣдству съ рубцовой тканью, то на болѣе отдаленныхъ мѣстахъ, а именно: мѣлкоклеточное пропитываніе межмышечной соединительной ткани (періодъ грануляціи). — Это рубцовое перерожденіе сердечной мышцы, по мнѣнію автора, есть вторичный процессъ и главной причиной его нужно считать измѣненія въ

вѣнечныхъ сосудахъ; поэтому-то это перерожденіе и встрѣчается главнымъ образомъ въ пожиломъ возрастѣ. — Что же касается первичнаго миокардита, развивающагося безъ предшествовавшихъ измѣненій въ сосудахъ сердца, то авторъ ссылается на Kelle. Относительно сифилитическаго миокардита авторъ говоритъ: „онъ появляется въ видѣ фибрознаго миокардита, слѣдовательно въ видѣ мозолей или въ видѣ гуммозныхъ узловъ, разсѣянныхъ въ межмышечной соединительной ткани“.

Scagliori (1897), занимавшійся изученіемъ измѣненій сердечной мышцы при дифтеритѣ, нашелъ при изслѣдованіи шести сердецъ дифтеритныхъ больныхъ, что прежде всего поражаются циркулирующими въ крови токсическими веществами сосудистыя стѣнки, на что указываетъ набуханіе, а иногда и жировое перерожденіе эндотеліальныхъ клетокъ, неясность ихъ контуровъ и плохая окраска ихъ ядеръ. Изъ сосудовъ ядовитыя вещества проникаютъ въ сердечную мышцу, гдѣ они на разныхъ, неправильно разбросанныхъ, мѣстахъ вызываютъ помутнѣніе и жировое перерожденіе мышечныхъ волоконъ, постепенно переходящее въ восковидное, исчезновеніе поперечной исчерченности, словомъ картину напрежматознаго миокардита. Реактивныя же интерстиціальныя воспалительныя явленія замѣчаются лишь въ болѣе позднихъ стадіяхъ болѣзни. — Такимъ образомъ и этотъ авторъ говоритъ не о диффузномъ развитіи процесса въ сердечной мышцѣ, но объ образованіи отдѣльныхъ разбросанныхъ гнѣздъ.

René Marie (1897) въ своей монографіи объ инфарктахъ миокардіа дѣлитъ хроническіе миокардиты на два существенныхъ типа: 1) склерозирующій гипертрофичный разлитой миокардитъ и 2) локализованный миокардитъ или *plaques fibreuses*, проникающій, по мнѣнію автора, именно въ слѣдствіе измѣненія или облитераціи вѣнечныхъ сосудовъ. Авторъ въ своей работѣ нѣсколько разъ указываетъ, что причиной всѣхъ

найденныхъ имъ при микроскопическомъ изслѣдованіи измѣненій въ сердечной мышцѣ было во всѣхъ случаяхъ страданіе вѣнечныхъ артерій. Между прочимъ, очень интересна гипотеза автора для объясненія всѣхъ тѣхъ случаевъ, гдѣ при наличности склероза сердечной мышцы нельзя обнаружить никакихъ измѣненій въ артеріяхъ, ни тромбоза, ни облитерации ихъ. Авторъ говоритъ, что образующійся въ вѣнечныхъ сосудахъ тромбъ не всегда организуется, такъ какъ иногда артеріи бываютъ настолько измѣнены, что въ извѣстномъ мѣстѣ не оказывается ни одной живой эндотелиальной клетки, а вслѣдствіе этого образовавшійся въ такомъ мѣстѣ тромбъ не можетъ организоваться, но, подвергаясь распаду, уносится кровянымъ теченіемъ, а артерія, становится снова проходимою!

Бондаревъ (1897), занимаясь изслѣдованіемъ измѣненій автоматическихъ нервныхъ узловъ и мышцы сердца подъ вліяніемъ алкоголя, находилъ при микроскопическомъ изслѣдованіи сердечной мышцы, что въ острыхъ и подострыхъ случаяхъ отравленія алкоголемъ измѣненія сказывались только легкимъ жировымъ перерожденіемъ, расширеніемъ лимфатическихъ щелей между пучками, почему послѣдніе въ своемъ расположеніи мѣстами теряли свою правильность. Но сильныхъ патолого-анатомическихъ измѣненій въ мышечной ткани ему въ такихъ случаяхъ ни разу не удавалось встрѣтить, даже въ опытахъ, продолжавшихся около мѣсяца. — Что же касается случаевъ хроническаго отравленія, то авторъ наблюдалъ въ такихъ случаяхъ гораздо болѣе рѣзкія измѣненія: кромѣ описанныхъ явленій онъ находилъ сильную жировую инфильтрацію и жировое перерожденіе, которое, впрочемъ, не распространялось по всей мышцѣ, а только, такъ сказать островками. Но кромѣ того автору приходилось въ такихъ случаяхъ наблюдать развитіе стойкой соединительной ткани, въ особенности въ нѣкоторыхъ случаяхъ, причѣмъ авторъ говоритъ: „И намъ, какъ д-ру Гурвичу, кажется, что обра-

зованіе соединительной ткани больше наблюдается въ предсердіи, чѣмъ въ желудочкахъ.“ Самое расположеніе соединительной ткани авторъ описываетъ слѣдующимъ образомъ: „Новообразованная соединительная ткань представляется въ видѣ болѣе или менѣе обширныхъ тяжей Если внимательно слѣдить за этими тяжами, то оказывается, что они идутъ отъ кровеносныхъ сосудовъ, вѣдряясь между мышцъ. Эти послѣднія при этомъ представляются какъ бы растрепанными. Отдѣльныя мышечныя волокна въ нѣкоторыхъ мѣстахъ распались, и слѣды ихъ можно только замѣтить по отдѣльнымъ зернышкамъ, правильно расположеннымъ въ рядъ.“

Абрамовъ (1897) въ своей работѣ къ казуистикѣ первичныхъ миокардитовъ описываетъ случай диффузно-интерстиціального миокардита, отличавшіяся острымъ теченіемъ и окончившіяся смертью. Клиническій діагнозъ гласилъ: *Insuff. valv. aortae et Endocarditis subacuta*, но вскрытіе показало, что полулунные клапаны аорты не запирали отверстія только вслѣдствіе чрезмѣрнаго расширенія сердца. Все сердце было сильно увеличено въ объемѣ, лѣвый желудочекъ былъ очень сильно растянутъ, представляя огромный мясистый мѣшокъ съ дряблыми стѣнками; емкость его превосходила емкость всѣхъ трехъ остальныхъ полостей сердца, вмѣстѣ взятыхъ. При микроскопическомъ изслѣдованіи различныхъ отдѣловъ сердца, въ лѣвомъ желудочкѣ на первый планъ выступала гибель мускулатуры; затѣмъ наблюдалось разращеніе соединительной ткани, которая не походила на новообразованную, но скорѣе получалось впечатлѣніе, будто это есть основная ткань миокардіа, обнажившаяся вслѣдствіе гибели мускулатуры. Въ остальныхъ отдѣлахъ сердца

распадения мускулатуры на лицо не имѣлось, послѣдняя сохранилась довольно хорошо, и главнымъ образомъ обращало на себя вниманіе разращеніе соединительной ткани. Авторъ исключаетъ возможность возникновенія данного миокардита вслѣдствіе имѣвшагося на лицо заболѣванія вѣнечныхъ сосудовъ и эндокардія и приходитъ къ заключенію, что имѣлъ дѣло съ первичнымъ миокардитомъ, предполагая, что этиологическимъ моментомъ въ этомъ случаѣ было инфекціонное заболѣваніе, можетъ быть незамѣченный суставной ревматизмъ, на каковую мысль наводитъ его склерозъ эндокардія.

Но какова бы ни была причина этого первичнаго миокардита, мы, судя по этому описанію, можемъ сказать, что передъ нами случай диффузнаго миофиброза, рѣзче всего выраженнаго въ лѣвомъ желудочкѣ, который былъ и сильнѣе всего растянутъ, — фактъ, который вполне соответствуетъ и подтверждаетъ высказанную проф. Дегіо и его учениками теорію о происхожденіи миофиброза.

Теперь мы, придерживаясь хронологическаго порядка, должны были бы перейти къ работѣ Дегіо о „Myofibrosis cordis“. Краткій рефератъ ея уже нами приведенъ въ началѣ нашей работы. Болѣе подробное же описаніе миофиброза по Дегіо и всѣхъ изслѣдованныхъ имъ случаевъ мы, во избѣжаніе повторенія, приведемъ ниже въ концѣ настоящей главы.

По Ивановскому (1898) Myocarditis chronica является какъ исходъ остраго разлитого и гнѣзднаго воспаленія, или съ самаго начала имѣетъ медленное развитіе, а иногда развивается самостоятельно подъ вліяніемъ общихъ причинъ. Вслѣдъ за періодомъ грануляціонной инфильтраціи между мышечными волокнами образуется новая соединительная ткань, принимающая видъ плотныхъ рубцовъ. Мышечныя клетки подвергаются атрофіи и мѣстами совершенно исче-

заютъ. -- При разлитомъ пораженіи мышечный слой представляется болѣе плотнымъ и блѣднымъ, при гнѣздномъ въ толщѣ мышцы замѣчаются бѣлаго цвѣта плотные островки различной формы, состоящіе изъ одной волокнистой, бѣдной ядрами и сосудами, соединительной ткани. Наблюдается хроническій миокардитъ въ стѣнкѣ лѣваго желудочка, особенно въ папиллярныхъ мышцахъ v. mitralis. Послѣдній, вслѣдствіе разрастанія соединительной ткани и исчезновенія мышечныхъ элементовъ, принимаютъ видъ сухожильныхъ пучковъ. При значительномъ распространеніи процесса результатомъ ослабленія сократительности сердечной мышцы могутъ быть разстройства кровообращенія въ видѣ общаго венознаго застоя.

Слѣдующей работой по интересующему насъ здѣсь вопросу является „Xérose du coeur“ — Boy-Teissier et Sesquès (1899). Желая выяснить характеръ нормальныхъ, если можно такъ сказать, старческихъ измѣненій въ сердцѣ, авторы эти изслѣдовали сердца старыхъ людей между 70 и 90 годами, при томъ они брали только такіе случаи, гдѣ при жизни не было никакихъ клиническихъ симптомовъ заболѣванія сердца. Оказалось, что къ старости сердце подвергается незначительной гипертрофіи, главнымъ образомъ правый желудочекъ, и вслѣдствіе этого оно немного тяжелѣе, чѣмъ сердца молодыхъ субъектовъ. При микроскопическомъ изслѣдованіи авторы нашли, что въ большинствѣ случаевъ мышечная ткань не представляетъ какихъ-либо замѣтныхъ измѣненій, какъ длина волоконъ такъ и поперечная и продольная исчерченность ихъ въ общемъ вполне нормальны, но зато всюду имѣется равномерное увеличеніе соединительной ткани, но только на тѣхъ мѣстахъ, гдѣ она встрѣчается въ нормальномъ состояніи, а именно она развивается перифасцикулярно, перифибриллярно и периваскулярно. Это диффузное разрастаніе соединительной ткани авторы считаютъ явленіемъ,

характернымъ для старческаго сердца, и такое состояніе сердца они называютъ — ксерозомъ (*ξηρός* = сухой, плотный). По мнѣнію авторовъ, этотъ процессъ вполне аналогиченъ артеріосклерозу и представляетъ поэтому не физиологическое состояніе сердца у стариковъ, но его болѣзненное измѣненіе.

Такимъ образомъ мы видимъ, что найденные этими авторами результаты вполне согласуются и подтверждаютъ указанныя Дегио и его учениками измѣненія въ старческихъ сердцахъ.

Теперь мы должны, придерживаясь хронологическаго порядка, привести нѣкоторые доклады, прочитанные на XVII конгрессѣ въ Карлсбадѣ, о недостаточности сердечной мышцы (1899). Правда, доклады эти не имѣютъ непосредственнаго отношенія къ занимающему насъ здѣсь вопросу, но они представляютъ для насъ интересъ 1) потому, что въ нѣкоторыхъ изъ нихъ мы находимъ взгляды авторовъ на міофиброзъ, и 2) потому, что въ нихъ авторы стараются доказать, что находимыя при самомъ тщательномъ изслѣдованіи анатомическія измѣненія въ міокардіи не всегда бываютъ достаточны для объясненія всѣхъ прижизненныхъ явленій со стороны сердца и что иногда между первыми и вторыми существуетъ значительное несоотвѣтствіе. Авторы указываютъ на „функциональную недостаточность сердечнаго мускула“, которую трудно себѣ представить безъ вліянія нервной системы.

Такъ, Schrötter въ своемъ докладѣ объ инсuffициенціи сердечной мышцы говоритъ главнымъ образомъ о функциональной недостаточности ея и подробно разбираетъ ея этиологію. Такая слабость сердечной мышцы очень часто бываетъ, по мнѣнію докладчика, врожденной, и на этой почвѣ, вѣроятно, развиваются болѣе рѣдкіе случаи идиопатической гипертрофіи сердца у молодыхъ субъектовъ. Довольно часто развивается подобная недостаточность сердца на нервной почвѣ; сюда относится развивающаяся иногда послѣ тяж-

кихъ инфекціонныхъ болѣзней, какъ напр. послѣ пневмоніи, слабость сердечной мышцы. Такие случаи иногда невозможно бываетъ объяснить иначе, какъ вліяніемъ нервовъ, такъ какъ изслѣдованіе сердца не открываетъ никакихъ измѣненій въ сердечной мышцѣ. Также и слабость сердца, развивающаяся при тахикардіи, по мнѣнію докладчика, чисто нервнаго происхожденія. Далѣе, докладчикъ указываетъ и на то, что за послѣднее время главной причиной недостаточности сердечной мышцы начали считать анатомическія измѣненія сердечной мышцы, которыя могутъ являться или какъ послѣдствіе заболѣванія вѣчныхъ артерій, или какъ первичная самостоятельная болѣзнь, или же какъ послѣдствіе инфекціонныхъ болѣзней (Romberg, His, Krehl, и др. авторы). Исходомъ этихъ измѣненій бываетъ либо расщепленіе и *regstitutio ad integrum*, либо образованіе сердечной мозоли. Гангліи при этомъ не представляютъ никакихъ замѣтныхъ измѣненій. Докладчикъ при этомъ обращаетъ вниманіе на то, что между прижизненными явленіями и находимыми при изслѣдованіи патологическими измѣненіями сердечной мышцы бываетъ иногда полнѣйшее несоотвѣтствіе: рѣзко выраженной при жизни слабости сердца могутъ соотвѣтствовать незначительныя измѣненія сердечной мышцы, и въ такихъ случаяхъ очень важно обращать вниманіе на локализацию послѣднихъ, поражено ли основаніе, или верхушка сердца. — Далѣе, докладчикъ считаетъ травму сердца причиной слабости его; такъ, инсuffициенція сердца можетъ наступить вслѣдствіе разрыва въ міокардіи съ послѣдовательнымъ образованіемъ мозолей. Наконецъ, послѣдняя большая группа недостаточности сердечной мышцы вызывается переутомленіемъ сердца, вслѣдствіе ли непосильныхъ упражненій, или вслѣдствіе продолжительныхъ усилій преодолѣть тѣ или другія препятствія въ кругу кровообращенія. Вначалѣ запасная сила сердца въ состояніи побороть эти обстоятельства и возстановить правильное кровообращеніе (дилатация и гипертрофія),

но при частомъ повтореніи этой усиленной работы въ концѣ концовъ настаетъ періодъ продолжительнаго стойкаго расширения сердца, особенно если оно уже и раньше было не совсѣмъ здорово.

Martius на томъ же конгрессѣ прочиталъ докладъ о недостаточности сердца съ клинической точки зрѣнія. По мнѣнію автора, эта инсуффициенція обусловливается главнымъ образомъ состояніемъ сердечной мышцы. Пока послѣдняя здорова и вполне способна къ дѣятельности, она въ состояніи преодолевать въ теченіе долгаго времени всѣ возникающія при всякомъ пороцѣ сердца препятствія, но если она болѣзненно измѣнена, то, даже при совершенно нормальныхъ клапанахъ, она можетъ вполне изнемочь отъ самаго незначительнаго усилія. Разбирая причины, вызывающія такую недостаточность сердечной мышцы, авторъ не соглашается съ Vamberger'омъ, который считалъ причиной ея жировое перерожденіе мышцы сердца, но, по его мнѣнію, тутъ роль играютъ: 1) заболѣваніе вѣнечныхъ сосудовъ съ ихъ давно уже извѣстными послѣдствіями для сердечной мышцы, 2) воспалительные процессы въ сердечной мышцѣ, указанные Лейпцигской школой, а именно: острый инфекціонный миокардитъ при тифѣ, скарлатинѣ, дифтеритѣ и т. дал., 3) обширныя измѣненія сердечной мышцы, вызванныя пороками клапановъ и такъ называемыми идиопатическими увеличеніями сердца, 4) описанный DeGIO и его учениками миофиброзъ, встрѣчающійся нормальнымъ образомъ въ старческихъ сердцахъ и какъ явленіе патологическое въ сердцахъ молодыхъ субъектовъ, страдавшихъ какимъ-нибудь хроническимъ пораженіемъ сердца. Этотъ миофиброзъ, по мнѣнію докладчика, долженъ быть разсматриваемъ какъ компенсаторное явленіе, а не какъ самая причина недостаточности. Но этимъ еще не исчерпываются всѣ причины недостаточности сердца; существуютъ указанія Bollinger'a и его учениковъ, не опровергнутыя до сихъ поръ, что при идиопатической гипертрофій сердца могутъ

отсутствовать всѣ указанныя патологическія измѣненія, которыя могли бы вызвать ослабленіе сердечной дѣятельности; это допускаютъ и авторы Лейпцигской школы. Поэтому Martius считаетъ недоказаннымъ тотъ взглядъ, будто бы въ основѣ наблюдаемыхъ при жизни разстройствъ дѣятельности сердца непременно должны лежать какія-нибудь бросающіяся въ глаза измѣненія сердечной мышцы, и именно въ такихъ случаяхъ, гдѣ грубыя анатомическія измѣненія отсутствуютъ, причину недостаточности сердца слѣдуетъ, по мнѣнію докладчика, искать въ функциональномъ переутомленіи и перерастяженіи сердечной мышцы. Но этимъ, понятно, еще не сказано, что при такой функциональной недостаточности мышцы исключаются и должны отсутствовать всякія анатомическія измѣненія; очень можетъ быть, что болѣе тонкими и болѣе совершенными способами изслѣдованія удалось бы найти и въ подобныхъ случаяхъ какія-нибудь протоплазматическія или химическія измѣненія. Но вмѣстѣ съ тѣмъ не подлежитъ никакому сомнѣнію, что вполне неизмѣненное анатомически сердце можетъ при переутомленіи сдѣлаться недостаточнымъ, вѣдь и у здороваго сердца есть граница его работоспособности; въ доказательство этого положенія авторъ приводитъ много примѣровъ. Это состояніе сердца авторъ называетъ „Die primäre dilatative Herzschwäche“ и различаетъ 4 вида ея: 1) чистое расширение сердца, развивающееся первично какъ послѣдствіе чрезвычайнаго перерастяженія сердечной мышцы при всякаго рода злоупотребленіяхъ относительно работы и спорта; 2) острое расширение сердца, развивающееся при тахикардій; 3) раппиреніе сердца, наступающее иногда у молодыхъ анемичныхъ субъектовъ подъ вліяніемъ какихъ-нибудь вредныхъ моментовъ; 4) расширение сердца, развивающееся у слабыхъ, особенно золотушныхъ, дѣтей подъ вліяніемъ посѣщенія школы. Главной причиной такой недостаточности сердца у взрослыхъ людей авторъ считаетъ злоупотребленіе алкоголемъ (Bierherz).

Такимъ образомъ, изъ этихъ докладовъ видно, что Schroetter указываетъ только на сердечныя мозоли какъ на одну изъ причинъ недостаточности сердечной мышцы, тогда какъ Martius считаетъ и миофиброзъ одной изъ ея причинъ.

Huchard на V французскомъ терапевтическомъ съѣздѣ въ Лиллѣ (1899) прочелъ докладъ о хроническихъ миокардитахъ. Краткій рефератъ этой работы нами уже приведенъ выше, здѣсь мы для большей полноты считаемъ не лишнимъ интереса прибавить еще слѣдующее: Кромѣ указанных 4 формъ хроническаго миокардита — *Sclérose en foyer* (мозолистый миокардитъ или сердечный склерозъ), *Sclérose périvasculaire* (околососудистый склерозъ), *cœur cardiaque* (застойное сердце), *cœur sénile* (старческое сердце), авторъ различаетъ еще: 5) *myocardite segmentaire* (сегментарный миокардитъ), описанный Renault и Landouzy, при которомъ цементъ, соединяющій мышечныя волокна, какимъ-то образомъ разрушается. Эта форма встрѣчается при переутомленіи сердца, при раковомъ худосочіи, при чахоткѣ, при Brigh'овой болѣзни и т. дал., но иногда впрочемъ бываетъ и самостоятельной болѣзью. 6) Вторичный миокардитъ, являющійся послѣдствіемъ сифилиса, рака или бугорчатки сердца. — Клинически нѣтъ возможности распознавать всѣ эти формы миокардитовъ, почему и приходится довольствоваться подраздѣленіемъ ихъ на двѣ группы: 1) сердечный склерозъ и 2) собственно хроническіе миокардиты. Послѣдніе можно въ свою очередь клинически подраздѣлить на три группы, а именно: 1) склеротическій гипертрофическій, 2) хроническій межучочный и 3) сегментный миокардитъ. Авторъ перечисляетъ всѣ характерныя для каждой изъ этихъ формъ клиническіе симптомы, а также указываетъ на этиологію ихъ: ревматизмъ, особенно хроническій, подагра, диабетъ, разныя заразныя болѣзни, сифилисъ, бугорчатка, алкоголь, свинецъ и т. дал.

Dieulafoy (1899) различаетъ двѣ формы хроническаго

миокардита или, какъ онъ называетъ его, склероза сердца: ограниченный и разлитой склерозъ. Ограниченный — развивается, по мнѣнію автора, вокругъ инородныхъ тѣлъ, проникшихъ въ самыя стѣнки сердца, а также вокругъ эхинокковыхъ пузырьковъ или сифилитическихъ гуммъ сердечной мышцы; кромѣ того онъ наблюдается по сосѣдству съ перикардитическими (перикардогенный интерстиціальныи миокардитъ) или эндокардитическими (эндокардогенный интерстиціальныи миокардитъ); послѣдній встрѣчается гораздо рѣже. — Разлитой склерозъ сердца, или склерозъ въ собственномъ смыслѣ этого слова, развивается преимущественно при хроническомъ отравленіи алкоголемъ, свинцомъ и табакомъ, при подагрѣ, сифилисѣ, Brigh'овой болѣзни и малярийной кахекеи; кромѣ того, въ старческомъ возрастѣ и у субъектовъ, изнуренныхъ чрезмѣрнымъ трудомъ, а иногда встрѣчается въ видѣ вторичнаго осложненія и при порокахъ клапановъ. Онъ почти всегда находится въ зависяности отъ склероза вѣнечныхъ артерій.

Разлитой склерозъ сердца Dieulafoy описываетъ слѣдующимъ образомъ: „Склерозированное сердце увеличено въ объемѣ, представляется буроватаго цвѣта, не поддается давленію пальца, трудно рѣжется, причемъ на поверхности разрѣза, соотвѣтственно наиболѣе пораженнымъ мѣстамъ сердечной мышцы, замѣчаются сѣровато-бѣлыя бляшки, которыя служатъ выраженіемъ воспалительнаго процесса, развившагося на упомянутыхъ мѣстахъ. Эти бляшки встрѣчаются въ лѣвомъ сердцѣ чаще, чѣмъ въ правомъ, и представляются болѣе замѣтными на уровнѣ сосцевидныхъ мышцъ въ перегородкѣ желудочковъ, а особенно близъ верхушки. Въ нѣкоторыхъ случаяхъ эти склеротическіе „островки“ незамѣтны для невооруженнаго глаза и могутъ быть открыты только подъ микроскопомъ. Они состоятъ, смотря по своей давности, изъ болѣе или менѣе плотной волокнистой соединительной ткани, перемѣшанной съ эластическими волокнами (Lectulle). Одни изъ нихъ расположены въ окружности

какой-нибудь мелкой артерии, пораженной эндо-периа́ртери́томъ (периваскулярный или воспалительный склерозъ), а другіе — далеко отъ артерій (дистрофическій склерозъ). Въ послѣднемъ случаѣ артерія не представляютъ никакихъ признаковъ периа́ртери́та, существуетъ одинъ только эндартеритъ, выражающійся суженіемъ просвѣта артерій. Каждая изъ этихъ двухъ разновидностей склероза можетъ существовать въ изолированномъ видѣ, но иногда онѣ обѣ встрѣчаются совмѣстно — смѣшанный склерозъ (Weber, Nuchard). Мышечные пучки, лежащіе по окружности склеротическихъ островковъ, атрофированы и расщеплены, а въ центрѣ островка они оказываются совершенно исчезающими. Мышечныя волокна же за предѣлами этихъ островковъ увеличены въ объемъ, но часто оказываются жирно-перерожденными, а иногда даже подвергаются и амилоидному перерожденію (Lettulle). Эти измѣненія сердечной мышцы могутъ имѣть своимъ результатомъ образованіе аневризмы сердца“.

Такимъ образомъ, мы видимъ, что Dieulafoy, различая ограниченную и разлитую форму хроническаго интерстиціального миокардита, разумѣетъ и подъ послѣдней только образованіе островковъ изъ соединительной ткани, т. е. тѣ же мозоли.

Михайловъ (1899) желая изучить измѣненія сердца при заболѣваніяхъ почекъ, предѣлалъ цѣлый рядъ опытовъ на кроликахъ и собакахъ, перевязывая одинъ мочеточникъ или одну почечную артерію. Животныя были затѣмъ въ различные сроки послѣ операціи убиваемы и при этомъ опредѣлялись измѣненія въ мышцѣ, сосудахъ и нервныхъ узлахъ сердца. Авторъ, дѣлая изъ своихъ наблюденій разные выводы, указываетъ между прочимъ на то, что гипертрофія сердца при нефритахъ зависитъ сначала отъ размноженія мышечныхъ волоконъ, а потомъ также отъ утолщенія и разрастанія соединительной ткани. — Слѣдовательно, опыты и изслѣдованія Михайлова могутъ намъ служить доказательствомъ, что диффузное раз-

растаніе соединительной ткани въ сердечной мышцѣ дѣйствительно существуетъ.

Теперь по порядку слѣдуетъ работа Hochhaus'a и Reineske, но о ней мы уже подробно говорили въ началѣ этой работы. Точно также мы уже говорили и о работѣ Merklen'a (1899). Здѣсь мы считаемъ не безынтереснымъ привести еще самое описаніе „Sclérose diffuse“ по Merklen'у, помѣщенное въ *Traité de médecine et de thérapeutique* Brouardel'я и Gilbert'a. Диффузный склерозъ часто встрѣчается“, говоритъ авторъ, „въ изолированномъ видѣ, но часто присоединяется и къ сердечнымъ мозолямъ. Онъ состоитъ въ утолщеніи соединительной ткани миокардія, вслѣдствіе чего образуются соединительнотканныя полосы (bandes), которыя располагаются въ окружности пораженныхъ периа́ртери́томъ сосудовъ и отсюда распространяются по всѣмъ направленіямъ, окутывая, такъ сказать, не только мышечные пучки, но и отдѣльныя мышечныя волокна. Въ случаяхъ съ хроническимъ миокардитомъ видны плотныя соединительнотканныя полосы съ многочисленными эластическими волокнами; въ случаяхъ же съ острымъ или подострымъ миокардитомъ волокна менѣе плотны и перемѣшаны съ отдѣльно разбросанными или лежащими цѣлой группой эмбриональными клѣтками. . . . Диффузный склерозъ имѣетъ совсѣмъ другое значеніе, чѣмъ ограниченныя мозоли, не смотря на то, что они часто встрѣчаются совмѣстно.“ — Этотъ диффузный склерозъ авторъ считаетъ послѣдствіемъ протекшаго инфекціоннаго миокардита, или же онъ является послѣдствіемъ венознаго застоя (Nuchard, Lettulle) при разстройствѣ компенсаціи и хронической слабости сердца.

Roynon (1899), разбирая вопросъ о страданіяхъ миокардія, указываетъ на то, что чаще всего сердечная мышца заболѣваетъ при ревматизмѣ. Результатомъ этого заболѣванія, по мнѣнію автора, являются воспаленіе, фибринозная

экссудация, превращеніе мышечныхъ волоконъ въ соединительную ткань. Прежде всего болѣзненные измѣненія сердечной мышцы являются вокругъ сосудовъ, а отсюда они распространяются по разнымъ направленіямъ. Очень рѣдко при этомъ встрѣчается гиалиновое перерожденіе и вакуолярная дегенерация мышечныхъ волоконъ. — Принимаютъ ли въ этомъ страданіи участіе и нервные узлы сердца, для автора осталось нерѣшеннымъ вопросомъ, такъ какъ онъ при этомъ встрѣтился съ непреодолимыми техническими трудностями.

Очень интересный случай описываетъ Fletcher (1899): у одной 47-лѣтней женщины, у которой при жизни слышны были у верхушки сердца пресистолическій и систолическій шумъ, при вскрытіи найдено было колоссальное расширение лѣваго предсердія, причемъ *ostium atrio-ventriculare sinistrum* оказалось совершенно неизмѣненнымъ, свободно пропускавшимъ 3 пальца. Предсердіе это было больше, чѣмъ все остальное сердце (5 дюймовъ въ длину и 7 въ поперечникѣ). Оба желудочка были немного расширены и гипертрофированы. При микроскопическомъ изслѣдованіи лѣваго предсердія почти не было мышечныхъ волоконъ и нормальная ткань его была почти вся замѣнена фиброзной тканью.

Интересные результаты получилъ Tallquist (1899), вызывая у животныхъ экспериментально миокардитъ выпрыскиваніемъ въ вены стрептококковъ и ихъ токсиновъ. Животныя были затѣмъ въ различные сроки послѣ выпрыскиванія убиваемы и при этомъ опредѣлялись измѣненія въ мышцѣ сердца. При микроскопическомъ изслѣдованіи сердечной мышцы у животныхъ, которымъ выпрыскивались стрептококки, авторъ находилъ реактивный воспалительный процессъ съ гипереміей и инфильтраціей мелкими клѣтками, за которыми слѣдовало развитіе соединительной ткани. При этомъ и сосуды представляли измѣненія: периваскулярную инфиль-

трацію и утолщеніе *adventitiae*. — При выпрыскиваніи же животнымъ стрептококковыхъ токсиновъ авторъ находилъ жировое, гиалиновое и восковидное перерожденіе, некрозъ мышечныхъ волоконъ, а затѣмъ и измѣненія въ интерстиціальной ткани. — На основаніи этихъ наблюденій, авторъ приходитъ къ заключенію, что мозолистый миокардитъ, а также и диффузный миокардитъ могутъ быть вызваны какъ инфекціей, такъ и интоксикаціей.

Hallwachs (1899), желая выяснитъ причину смерти отъ дифтерита, изслѣдовалъ 17 сердецъ по методу Кгеһлія. Авторъ во всѣхъ случаяхъ, гдѣ смерть нужно было приписать слабости сердца, нашелъ развитіе паренхиматознаго и интерстиціальнаго миокардита, главнымъ образомъ въ лѣвомъ желудочкѣ, въ той формѣ, какъ ихъ описалъ и Romberg. Авторъ поэтому утверждаетъ, что взгляды Romberg'a совершенно вѣрны. — Въ тѣхъ случаяхъ, гдѣ слабость сердца при жизни была слабо выражена или совсѣмъ отсутствовала, измѣненія въ сердцѣ были очень различны: то рѣзки, то едва намѣчены. Въ одномъ случаѣ, гдѣ появившаяся, было, слабость сердца впоследствии уменьшилась и смерть наступила только черезъ 3 недѣли отъ паралича діафрагмы, авторъ нашелъ излечивающійся миокардитъ. На основаніи этихъ изслѣдованій, авторъ дѣлаетъ выводъ, что смерть при дифтеритѣ, равно какъ слабость сердца, развивающаяся во время выздоровленія отъ дифтерита, несомнѣнно зависитъ отъ заболѣванія сердечной мышцы.

Rosenstein (1899) въ своей статьѣ „Ueber chronische Myocarditis mit Herzaneurysma im Kindesalter“ описываетъ случай хроническаго миокардита и сердечной аневризмы, который онъ наблюдалъ у мальчика 11 лѣтъ, страдавшаго туберкулезомъ тазобедреннаго сустава, равно какъ туберкулезомъ почки, и умершаго черезъ день послѣ сдѣланной ему на больномъ суставѣ операціи при явленіяхъ ціаноза и одышки. Ближайшей причиной смерти,

какъ показало вскрытіе, оказался интерстиціальный миокардитъ и аневризма лѣваго желудка у верхушки его. Образование аневризмы авторъ разсматриваетъ, какъ послѣдствіе хроническаго туберкулезнаго миокардита, не смотря на то, что тщательное микроскопическое изслѣдованіе болѣе 600 препаратовъ не обнаружило специфическаго туберкулезнаго характера пораженія сердечной мышцы.

Очевидно, здѣсь дѣло идетъ объ ограниченномъ соединительнотканномъ перерожденіи сердечной мышцы, повешемъ къ образованію частичной аневризмы. Причиной же этого мозолистаго миокардита была инфекция сердечной мышцы, вѣроятно, туберкулезными токсинами, а не склерозъ вѣнечныхъ артерій или ихъ вѣтвей.

Benvenuti (1900), разбирая вопросъ объ измѣненіяхъ сердечно-сосудистой системы при заразныхъ болѣзняхъ, описываетъ изслѣдованные имъ случаи: разрывъ сердца вслѣдствіе тифознаго миокардита, послѣмиокардитическая аритмія послѣ дифтерита, артеритъ и самопроизвольная гангрена послѣ инфлюэнцы, флебитъ и закупорка лѣвой внутренней подвздошной вены также послѣ инфлюэнцы. Послѣ подробнаго описанія и разбора этихъ случаевъ авторъ приходитъ къ заключенію, что всѣ измѣненія, какъ сердца, такъ и периферическихъ сосудовъ, при заразныхъ болѣзняхъ должны быть объяснены однимъ патологическимъ моментомъ, именно артеритомъ токсически заразнаго происхожденія. Захватывая сосуды сердечной мышцы, какъ это и бываетъ при многихъ острыхъ формахъ миокардита, онъ послѣдовательно можетъ дать поводъ къ разрыву сердца. Если же исходомъ этого артерита является заживленіе миокардитическаго процесса, то онъ можетъ оставить по себѣ на довольно продолжительное время слѣды въ видѣ аритміи. Наконецъ, при пораженіи периферическихъ сосудовъ слѣдствіемъ артерита можетъ быть закупорка сосудовъ и послѣдовательная самопроизвольная гангрена.

Изъ этого описанія слѣдуетъ, что авторъ, повидимому,

встрѣчалъ только отдѣльные очаги, ограниченные островки съ миокардитическимъ процессомъ, расположенные вокругъ заболѣвшихъ и измѣненныхъ сосудовъ.

Никифоровъ (1900) въ своемъ новомъ учебникѣ по патологической анатоміи различаетъ какъ мозолистый миокардитъ, такъ и диффузное разрастаніе соединительной ткани въ сердечной мышцѣ. Приведемъ дословно его описаніе: „Исходомъ острыхъ воспаленій сердца можетъ быть разрастаніе соединительной ткани. Аналогичная картина развивается послѣ заживанія некротическихъ участковъ послѣ суженія и закупорки вѣточекъ вѣнечныхъ артерій. Замѣщеніе мышечныхъ волоконъ соединительной тканью происходитъ иногда исподволь безъ предшествовавшаго остраго періода и развивается незамѣтно, присоединяясь къ заболѣванію мелкихъ развѣтвленій сосудовъ или замѣщая гибнущія подъ вліяніемъ хроническихъ отравленій мышечныя волокна. Измѣненія въ миокардіи, заключающіяся въ разрастаніи въ немъ соединительной ткани, замѣщающей мышечную, относятся многими къ хроническому воспаленію сердечной мышцы и носятъ названіе хроническаго интерстиціального или фиброзаго миокардита, или склероза миокардіа. Видъ измѣненнаго сердца при склерозѣ бываетъ различенъ въ случаяхъ гнѣзнаго или диффузнаго развитія его. При диффузномъ — сердце иногда для невооруженнаго глаза измѣненій не представляетъ; при очаговомъ распространеніи процесса въ мышцѣ сердца находятся плотныя бѣлыя островки изъ соединительной ткани. Микроскопическое изслѣдованіе показываетъ въ такихъ мѣстахъ разросшуюся соединительную ткань, очень плотную въ случаѣ давности процесса, среди которой можно встрѣтить остатки атрофированныхъ мышечныхъ волоконъ.“

Fujinami (1900) изслѣдовалъ связь между заболѣваніемъ сосудовъ сердца и соединительнотканнымъ перерожденіемъ его мышечныхъ стѣнокъ. Желая опредѣлить локализацию перерожденныхъ участковъ сердечной мышцы,

авторъ предпринялъ цѣлый рядъ изслѣдованій и, помимо своихъ собственныхъ наблюдений, собралъ данныя о подобныхъ же случаяхъ въ литературѣ. Въ общемъ онъ приводитъ 52 случая; и на основаніи найденныхъ имъ результатовъ авторъ приходитъ къ слѣдующимъ выводамъ: нерѣдко приходится наблюдать, что въ сердцахъ, которыя при изслѣдованіи невооруженнымъ глазомъ представляются вполне здоровыми, подъ микроскопомъ находятъ рѣзкое перерожденіе мышечныхъ волоконъ или болѣе или менѣе сильное разрастаніе соединительной ткани. Эти перерожденные участки находятся въ лѣвомъ желудочкѣ либо въ нижней половинѣ передней, либо въ верхней половинѣ задней его стѣнки. Хроническій фиброзный миокардитъ можетъ развиваться при разныхъ условіяхъ, наиболѣе же частой причиной его — склерозъ вѣнечныхъ артерій. Но при этомъ авторъ обращаетъ вниманіе на то, что считать непосредственной причиной миокардита измѣненія вѣнечныхъ сосудовъ можно только тогда, когда пораженный участокъ мышцы совпадаетъ съ областью развѣтвленія пострадавшей артеріальной вѣточки; въ большинствѣ случаевъ такого пространственнаго совпаденія закупореннаго сосуда и перерожденнаго участка сердечной мышцы не бываетъ, но измѣненный сосудъ находится на любомъ мѣстѣ вдали отъ миокардитическаго очага. Поэтому авторъ склоненъ придавать первенствующее значеніе въ возникновеніи описываемаго страданія, т. е. соединительнотканнаго перерожденія сердечной мышцы, артеріосклеротическимъ измѣненіямъ корня аорты.

Такимъ образомъ мы видимъ, что Fujinami подъ соединительнотканнымъ, фибрознымъ перерожденіемъ сердечной мышцы разумѣетъ только ограниченное разрастаніе соединительной ткани въ видѣ отдѣльныхъ миокардитическихъ гнѣздъ.

Троицкій (1900), описывая гистологическія измѣненія въ мышцахъ, сосудахъ и нервныхъ узлахъ сердца при

гипертрофіи лѣваго желудочка послѣ искусственно вызванной недостаточности клапановъ аорты у кроликовъ, указываетъ на то, что гипертрофія сердца въ такихъ случаяхъ идетъ главнымъ образомъ насчетъ утолщенія мышечныхъ волоконъ лѣваго желудочка; происходитъ ли и размноженіе волоконъ, авторъ съ увѣренностью сказать не можетъ, такъ какъ ему не удалось видѣть митозовъ. Кромѣ того, авторъ при такой чисто экспериментальной механической гипертрофіи сердца наблюдалъ кромѣ этихъ явленій еще и интерстиціальныя процессы въ видѣ разрастанія соединительной ткани, а также и измѣненія въ сосудахъ.

Таранухинъ (1900), изслѣдуя сердечную мышцу отъ трупа скоропостижно умершаго отставнаго писаря, 65 лѣтъ отъ роду, нашелъ, кромѣ сильнаго склероза вѣнечныхъ сосудовъ и ихъ вѣтвей, а также чрезвычайно сильно выраженной фрагментации мышечныхъ волоконъ, еще слѣдующее: „Подъ эпикардомъ жировая клѣтчатка глубоко прорастаетъ вглубь мышечнаго слоя, сдавливая и раздвигая отдѣльныя группы мышечныхъ волоконъ. Отъ атрофированныхъ мышцъ остались только кучки темно-бураго пигмента, свободно лежащаго между пучками соединительной ткани или въ клѣткахъ и волокнахъ послѣдней. Миокардъ повсюду представляетъ картину разлитого миофиброза... Въ папиллярныхъ мышцахъ фрагментации не было; но зато мышечныя волокна во всю толщю папиллярной мышцы разбиты были на острова, отдѣленные другъ отъ друга волокнистой соединительной тканью. Мышечныя ядра совершенно не красились, поперечная исчерченность сохранена...“

Приведенный при этомъ авторомъ рисунокъ прекрасно иллюстрируетъ всѣ найденныя имъ измѣненія сердечной мышцы, представляя собой картину сильнаго диффузнаго миофиброза, вполне соответствующую опи-

саннимъ Дегіо при этомъ процесѣ характернымъ измѣненіямъ и напоминающую собой приведенную Дегіо въ числѣ его рисунковъ 12-ую фигуру.

Къ сожалѣнію, авторъ только не указываетъ, откуда именно имъ были взяты для изслѣдованія эти кусочки сердечной мышцы, и ничего не говоритъ о томъ, гдѣ эти измѣненія были сильнѣе всего выражены, въ предсердіяхъ ли, или въ желудочкахъ

Вотъ все, что мнѣ удалось отыскать въ доступной мнѣ литературѣ вплоть до нашего времени по интересующему насъ здѣсь вопросу¹⁾. Изъ этого литературнаго очерка мы видимъ, что цѣлый рядъ авторовъ говоритъ о диффузномъ размноженіи интерфасикулярной и интерстиціальной соединительной ткани, но всегда, за исключеніемъ работъ, посвященныхъ спеціально этому вопросу, лишь между прочимъ; даваемая авторами описанія большей частью очень коротки и не точны, нѣкоторые изъ нихъ считаютъ эту диффузную фиброзную дегенерацию сердечной мышцы за особую форму хроническаго интерстиціальнаго міокардита, большинство же отождествляютъ ее съ такъ называемымъ мозолистымъ міокардитомъ нѣмецкихъ авторовъ.

Въ общемъ, на основаніи приведенныхъ здѣсь данныхъ, можно сказать, что въ настоящее время вопросъ о міофиброзѣ представляется въ слѣдующемъ видѣ: Французская школа и ея представители, Nuchard и Merklen, различаютъ двоякую форму разрастанія соединительной ткани въ сердечной мышцѣ: 1) въ видѣ отдѣльныхъ островковъ, въ видѣ ограниченныхъ мозолей — *Sclerose en foyers*, причиной образованія которыхъ является въ большинствѣ случаевъ склерозъ вѣнечныхъ сосудовъ, и 2) въ видѣ диффузной гиперплазіи соединительной ткани, диффузнаго склероза сердечной мышцы — *Sclerose diffuse*, встрѣчаю-

1) Къ сожалѣнію, я часть приведенныхъ здѣсь работъ достать не могъ и долженъ былъ ограничиться только имѣвшимися въ моихъ рукахъ краткими рефератами этихъ работъ.

щагося какъ въ пожиломъ возрастѣ, такъ и у молодыхъ субъектовъ при разныхъ заболѣваніяхъ сердца и независимо отъ заболѣванія вѣнечныхъ артерій.

Въ нѣмецкой литературѣ господствуетъ, можно сказать, всеобщій взглядъ, что хроническое перерожденіе сердечной мышцы обязано своимъ происхожденіемъ главнымъ образомъ двоякаго рода причинамъ. Оно вызывается либо впервые описаннымъ Weigert'омъ атероматознымъ или артеріосклеротическимъ измѣненіемъ (суженіемъ или закупоркой) артеріальныхъ вѣточекъ мышечной ткани сердца (хроническая дегенерация сердечной мышцы вслѣдствіе склероза вѣнечныхъ артерій), либо оно является послѣдствіемъ разнообразнѣйшихъ токсическихъ и инфекціонныхъ вредныхъ вліяній, которыя, дѣйствуя черезъ кровь пагубнымъ образомъ на сердечную мышцу, вызываютъ такъ называемый хроническій міокардитъ. Этотъ послѣдній можетъ развиваться послѣ остраго сочленовнаго ревматизма, тифа, оспы, скарлатины, дифтерита, а также послѣ хроническаго отравленія свинцомъ или алкоголемъ и т. д., или же можетъ развиваться незамѣтнымъ образомъ, какъ бы украдкой, безъ какой-нибудь опредѣленной, доказательной причины. Какъ склерозъ вѣнечныхъ артерій, такъ и хроническій міокардитъ обуславливаютъ стойкія измѣненія сердечной мышцы тѣмъ, что на мѣстѣ погибшихъ мышечныхъ волоконъ начинается на ограниченныхъ мѣстахъ плотная, бѣдная ядрами, соединительная ткань въ видѣ отдѣльныхъ островковъ, которымъ дано названіе сердечныхъ мозолей. Вслѣдствіе этого всѣ эти измѣненія въ сердечной мышцѣ обозначаются однимъ именемъ „мозолистый міокардитъ“. Анатомическая разница между „міокардитическими“ мозолями, вызванными токсическими или инфекціонными вредными началами, и „артеріосклеротическими“ мозолями, развивающимися на почвѣ склероза вѣнечныхъ артерій, по указаніямъ Rothberg'a, состоитъ только въ томъ, что въ первомъ случаѣ артеріальныя вѣточки вѣнечныхъ сосудовъ, питающія пора-

женные участки мышцы, не представляют измѣненій, тогда какъ во второмъ случаѣ эти сосуды и ихъ развѣтвленія всегда бываютъ измѣнены. Во всемъ же остальномъ анатомическая картина хронической мозолистой дегенерации сердечной мышцы настолько известна, что было бы излишнимъ на ней здѣсь подробнѣе останавливаться.

Въ противоположность этимъ взглядамъ, Дегио съ его учениками доказалъ, что этимъ мозолистымъ перерожденіемъ сердечной мышцы на почвѣ склероза вѣнечныхъ артерій или хроническаго миокардита токсическаго или инфекціоннаго происхожденія еще не исчерпываются все анатомическія измѣненія, которыя можно найти при систематическомъ и тщательномъ изслѣдованіи сердечной мышцы, въ особенности когда она находится въ состояніи гипертрофіи и расширенія. Дегио, на основаніи изслѣдованій своихъ учениковъ и своихъ собственныхъ, доказалъ, что существуетъ также и разлитое умноженіе соединительной ткани въ сердечной мышцѣ, которое своимъ равномернымъ распространеніемъ на большіе отдѣлы мышечной ткани сердца или по всей стѣнкѣ сердца рѣзко отличается отъ такъ называемой мозолистой дегенерации сердечной мышцы, при которой процессъ локализуется на изолированныхъ, ограниченныхъ мѣстахъ мышечной ткани въ видѣ отдѣльныхъ островковъ. Въ отличіе отъ этой послѣдней Дегио диффузное разрастаніе соединительной ткани въ сердечной мышцѣ назвалъ „Myofibrosis cordis“.

Этотъ миофиброзъ Дегио описываетъ слѣдующимъ образомъ: „При микроскопическомъ изслѣдованіи нормальнаго сердца здороваго молодого человѣка, какъ известно, находятъ, что вся мышечная ткань сердца раздѣлена посредствомъ соединительнотканыхъ перегородокъ на отдѣльные пучки, которые въ свою очередь посредствомъ тонкихъ, нѣжныхъ соединительнотканыхъ прослоекъ распадаются на отдѣльные фасцикулы. Эти нор-

мально преформированныя соединительнотканная прослойки и перегородки берутъ свое начало частью отъ подѣпи- и подѣндокардіальной соединительной ткани, частью отъ adventitiae мышечныхъ сосудовъ и отсюда онѣ проникаютъ въ мышечную ткань, какъ въ промежутки между мышечными пучками, такъ и въ самые пучки ея, раздѣляя ихъ на болѣе тонкіе фасцикулы. Эти прослойки я назову „интерфасцикулярной“ соединительной тканью. Внутри этихъ фасцикулъ видно въ высшей степени правильное и равномерное расположеніе мышечныхъ волоконъ, плотно прилегающихъ другъ къ другу и имѣющихъ одинаковую толщину. Perimysium отдѣльныхъ мышечныхъ волоконъ до того нѣжно и тонко, что при слабомъ увеличеніи оно иногда едва замѣтно и судить о немъ можно только по имѣющимся между мышечными волокнами соединительнотканнымъ ядрамъ. Эту соединительную ткань между отдѣльными мышечными волокнами я назову „интерстиціальной“ въ болѣе тѣсномъ смыслѣ. При этомъ слѣдуетъ отмѣтить, что эти соединительнотканная перегородки и прослойки въ предсердіяхъ нѣсколько шире, чѣмъ въ желудочкахъ, такъ какъ предсердія всегда, и въ нормальномъ состояніи, содержатъ нѣсколько больше соединительной ткани, чѣмъ желудочки. — Сами мышечныя волокна представляются вполнѣ равномерными и имѣютъ на продольныхъ срѣзахъ призматическую форму, а на поперечныхъ представляются въ видѣ небольшихъ полигональныхъ полей. Ядра ихъ хорошо окрашены и все одинаковой величины, поперечная полосатость ихъ вездѣ ясно видна“.

„Совсѣмъ другая картина получается при изслѣдованіи старческихъ сердецъ. На поперечныхъ срѣзахъ очень ясно видно, что интерфасцикулярная соединительнотканная перегородки стали толще и шире, что соединительная ткань проникла и въ промежутки между отдѣльными мышечными волокнами, такъ что послѣднія тутъ уже не

прилегаютъ плотно другъ къ другу, образуя какъ въ нормальномъ состояніи правильные пучки, но представляются совершенно разъединенными и рѣзко ограниченными одно отъ другого. Здѣсь, слѣдовательно, имѣется на лицо гиперплазія не только интерфасцикулярной, между отдѣльными мышечными пучками лежащей, но и собственно интерстиціальной, между отдѣльными мышечными волокнами лежащей, соединительной ткани. — Это диффузное разрастаніе соединительной ткани въ старческихъ сердцахъ, которое слѣдуетъ отнести къ старческимъ измѣненіямъ органовъ и которое поэтому можно разсматривать какъ физиологическое явленіе, уже прекрасно описано *De-
shange* емъ. Къ его описанію слѣдовало бы только еще прибавить, что при этомъ постоянно въ тѣхъ мѣстахъ, гдѣ соединительная ткань подвергается такому значительному умноженію, и мышечныя волокна претерпѣваютъ характерныя измѣненія. Въ то время какъ они у молодыхъ субъектовъ расположены въ высшей степени правильно и равномерно, плотно прилегая другъ къ другу, они въ старческихъ сердцахъ имѣютъ неравномерный калибръ: рядомъ съ тонкими и атрофичными, почти уже вполнѣ погибшими, волокнами встрѣчаются въ большомъ количествѣ и толстыя, на поперечныхъ срѣзахъ необыкновенно широкія мышечныя волокна, какъ они обыкновенно встрѣчаются только въ гипертрофированныхъ сердечныхъ стѣнкахъ. — Этимъ измѣненіямъ въ старческихъ сердцахъ я далъ названіе „старческой міофиброзы“.

„Точно такія же измѣненія, только болѣе рѣзко выраженные, мы можемъ найти и въ большихъ сердцахъ у субъектовъ всякаго возраста, и не подлежитъ никакому сомнѣнію, что мы въ такихъ случаяхъ имѣемъ дѣло съ патологическимъ процессомъ. Нормально преформированная соединительнотканная перегородка и прослойки находятся въ состояніи гиперпластическаго разрастанія. Эпи- и эндокардіальная соединитель-

ная ткань представляется утолщенной, а также и соединительнотканная оболочка сосудистыхъ стѣнокъ стали толще и шире. Получая тутъ свое начало, главнымъ образомъ отъ утолщенной *adventitiae* сосудовъ, разрастаніе соединительной ткани распространяется дальше, проникая и въ промежутки между мышечными пучками, причемъ процессъ совершается въ такомъ видѣ: сначала въ нормально преформированныхъ соединительнотканныхъ перегородкахъ происходитъ размноженіе ихъ ядеръ, а иногда мѣстами замѣтна и круглоклеточковая инфильтрація, а вполнѣ превращаются въ толстые слои плотной соединительной ткани. Въ болѣе трудныхъ случаяхъ мышечные пучки и фасцикулы, которые въ нормальномъ состояніи лежатъ одинъ около другого и вслѣдствіе этого на поперечномъ срѣзѣ представляютъ полигональную форму, оказываются вполнѣ разъединенными новообразованной соединительной тканью и рѣзко ограниченными другъ отъ друга. Но не всегда процессъ ограничивается только интерфасцикулярными соединительнотканными перегородками; въ болѣе позднихъ стадіяхъ онъ появляется и между отдѣльными мышечными волокнами, обуславливая тогда значительныя измѣненія мышечной ткани. Въ такихъ случаяхъ начинается новообразованіе соединительной ткани между отдѣльными мышечными волокнами, которыя вслѣдствіе этого представляются отодвинутыми другъ отъ друга и совершенно разрозненными. Въ концѣ концовъ всѣ мышечныя волокна оказываются окруженными со всѣхъ сторонъ молодой или плотной соединительной тканью. Сами мышечныя волокна также представляются измѣненными: большая часть ихъ толще и больше, чѣмъ въ нормѣ; на тѣхъ же мѣстахъ, гдѣ гиперплазія соединительной ткани достигла высокой степени, мышечныя волокна напротивъ большею частью атрофичны, утончены, свѣтлѣе окрашены, безъ ясно видной поперечной исчерченности, мѣстами пропитаны маленькими пигментными зернышками. Мышечныя волокна лежатъ не-

правильно, заключены въ новообразованную интерстиціальную соединительную ткань, такъ что получается впечатлѣніе, будто бы многія мышечныя волокна совершенно погибли и замѣнены соединительной тканью, а имѣющіяся еще на лицо волокна какъ бы представляютъ послѣдніе остатки исчезнувшей мышечной ткани.“

„При этомъ я долженъ обратить вниманіе на то, что весь описанный здѣсь процессъ, если онъ и не всюду, и не во всѣхъ отдѣлахъ сердца одинаково сильно развитъ, все-таки имѣетъ постоянно диффузный характеръ. Именно этимъ онъ рѣзко отличается отъ мозолистого миокардита или мозолистой дегенерации сердечной мышцы, при которой дѣло идетъ объ образованіи только отдѣльных или также сливающихся между собой, но всегда болѣе или менѣе рѣзко отграниченныхъ отъ окружающей мышечной ткани, соединительнотканыхъ мозолей, а не о такихъ диффузныхъ измѣненіяхъ, какъ при миофиброзѣ. Только въ такихъ случаяхъ, гдѣ одновременно имѣется, какъ это довольно часто встрѣчается, мозолистый миокардитъ и миофиброзъ, можетъ представиться затруднительнымъ отличить, въ какой степени и въ какомъ количествѣ каждый изъ этихъ процессовъ послужилъ причиной новообразованія соединительной ткани.“

„Что касается причинъ и происхожденія миофиброза, то это могутъ разъяснить слѣдующія два обстоятельства: во 1) я постоянно находилъ миофиброзъ въ такихъ сердцахъ или ихъ отдѣлахъ, гдѣ стѣнки были въ состояніи гипертрофіи и дилатации; и я думаю, что эта дилатативная гипертрофія, по крайней мѣрѣ, въ ея болѣе сильной степени и при ея продолжительномъ существованіи, постоянно патолого-анатомически ведетъ къ развитію миофиброза, точно такъ же, какъ она обыкновенно клинически выражается симптомами хронической слабости сердца. Во 2) я нашелъ, что миофиброзомъ пре-

имущественно и сильнѣе всего поражаются предсердія, т. е. тѣ отдѣлы сердца, стѣнки которыхъ при всѣхъ порокахъ сердца раньше и сильнѣе, чѣмъ во всѣхъ остальныхъ мѣстахъ, подвергаются растяженію и напряженію. Но, хотя желудочки обыкновенно заболѣваютъ въ меньшей степени, я все-таки могъ констатировать и тутъ, что и въ нихъ миофиброзъ бываетъ тѣмъ сильнѣе развитъ, чѣмъ болшему расширенію подверглись подъ вліяніемъ повышеннаго внутрисердечнаго давленія ихъ стѣнки. При недостаточности клапановъ аорты, при которой больше всего расширяется лѣвый желудочекъ, наисильнѣйшія измѣненія встрѣчаются именно въ миокардіи этого желудочка; при дилатации и гипертрофіи праваго желудочка, вызванной эмфиземой легкихъ, измѣненія сильнѣе всего выражены именно въ правомъ желудочкѣ. Изъ того факта, что миофиброзъ бываетъ сильнѣе всего развитъ въ тѣхъ отдѣлахъ сердца, которые раньше всего становятся недостаточными и вслѣдствіе этого подвергаются сильному расширенію, я заключаю, что между расширеніемъ и растяженіемъ сердечной стѣнки и миофиброзомъ имѣется причинная связь.“ —

Говоря далѣе о томъ, какъ часто миофиброзъ встрѣчается, авторъ указываетъ, что кромѣ старческаго миофиброза онъ его часто встрѣчалъ при различнѣйшихъ хроническихъ болѣзняхъ сердца, по скольку онъ великъ къ гипертрофіи и расширенію сердечныхъ стѣнокъ. Въ 10 случаяхъ хроническихъ пороковъ клапановъ авторъ нашелъ ясно выраженный, иногда даже очень сильный, миофиброзъ, причемъ онъ всюду могъ констатировать фактъ, что послѣдній въ мышцѣ предсердій достигалъ болѣе сильной степени, чѣмъ въ желудочкахъ; въ 4-хъ случаяхъ мозолистого миокардита на почвѣ склероза вѣнечныхъ артерій авторъ рядомъ съ мозолями нашелъ въ сердечной мышцѣ и умѣренный или даже сильный миофиброзъ, который былъ

также въ предсердіяхъ выраженъ сильнѣе, чѣмъ въ желудочкахъ; въ 5 случаяхъ гипертрофіи и дилатаціи праваго желудочка у эмфизематиковъ и чахоточныхъ авторъ нашелъ рѣзко выраженный міофиброзъ въ предсердіяхъ, незначительный въ желудочкахъ; то же самое авторъ нашелъ въ одномъ случаѣ сморщенной почки съ гипертрофіей лѣваго желудочка и общимъ расширеніемъ всѣхъ полостей сердца.

На основаніи этихъ данныхъ авторъ дѣлаетъ слѣдующіе выводы:

1) Въ тѣхъ случаяхъ, гдѣ гипертрофія и дилатація совсѣмъ отсутствуютъ или только слабо выражены, и міофиброза не имѣется или же онъ очень слабо выраженъ.

2) Гдѣ имѣется одна только гипертрофія безъ одновременной дилатаціи, гдѣ, слѣдовательно, сердце еще имѣетъ достаточно мышечной силы и компенсація еще не нарушена, тамъ міофиброзъ можетъ также отсутствовать; но въ большинствѣ случаевъ и такая гипертрофированная мышца уже въ этой стадіи даетъ картину міофиброза въ умѣренной степени.

3) Гдѣ, наоборотъ, имѣется сильная дилатація, тамъ и міофиброзъ постоянно сильно выраженъ. Соотвѣтственно этому, при порокахъ митральнаго клапана, когда, слѣдовательно, имѣется обыкновенно гипертрофія и дилатація праваго желудочка, тогда какъ лѣвый желудочекъ гораздо меньше или даже совсѣмъ не измененъ, міофиброзъ бываетъ въ правомъ желудочкѣ сильнѣе выраженъ, чѣмъ въ лѣвомъ. Напротивъ, при порокахъ аортальныхъ клапановъ, вызывающихъ гипертрофію и дилатацію лѣваго желудочка, міофиброзъ бываетъ сильнѣе выраженъ въ лѣвомъ желудочкѣ.

4) Вслѣдствіе этого можно предположить, что всѣ причины, ведущія къ перерастяженію сердечныхъ полостей, въ то же время даютъ толчекъ и къ развитію міофиброза.

5) Міофиброзъ въ предсердіяхъ обыкновенно бываетъ гораздо сильнѣе выраженъ и достигаетъ гораздо большей степени, чѣмъ въ желудочкахъ, — фактъ, который на основаніи всего вышесказаннаго становится вполне понятнымъ и яснымъ.

Но, къ сожалѣнію, и этими данными вопросъ о міофиброзѣ не былъ окончательно рѣшенъ, такъ какъ вскорѣ появилось, какъ я уже сказалъ, возраженіе со стороны нѣмецкихъ авторовъ, продолжающихъ упорно настаивать на томъ, что диффузной фиброзной дегенераціи сердечной мышцы почти никогда не встрѣчается, что существуетъ только мозолистый міокардитъ, вызываемый склерозомъ вѣнечныхъ артерій или инфекціонными болѣзнями.

Это заставило проф. Дегіо предложить мнѣ, для окончательнаго выясненія вопроса о міофиброзѣ, предпринять изслѣдованіе цѣлой серіи новыхъ сердецъ, къ описанію которыхъ я теперь и перейду.

III. Собственные изслѣдованія.

Для полученія точнаго и яснаго представленія объ имѣющихся въ сердечной мышцѣ патологическихъ измѣненіяхъ и объ ихъ распространеніи ни въ коемъ случаѣ нельзя считать достаточнымъ микроскопическое изслѣдованіе отдѣльныхъ кусочковъ, вырѣзанныхъ изъ разныхъ мѣстъ сердечной стѣнки. Чтобы не было риска пропустить какое-нибудь патологическое измѣненіе, даже если бы оно занимало очень незначительное пространство, необходимо тщательно просмотрѣть все сердце, начиная съ его основанія до верхушки; вотъ только такимъ способомъ возможно рѣшить, каково анатомическое состояніе сердечной мышцы. Съ этой цѣлью Кгеhl предложилъ слѣдующій способъ: „все сердце разрѣзывается перпендикулярно къ продольной оси лѣваго желудочка на слои 1—1,5 см. толщины; каждый слой, въ свою очередь, дѣлится на разное число, смотря по его величинѣ, отдѣльныхъ кусочковъ. Кусочки помѣщаются въ целлоидинъ; готовятся тонкіе срѣзы, которые окрашиваются Grenacher'овскимъ Alauncatmin'омъ и разсматриваются другъ за другомъ подъ микроскопомъ, но мѣръ ихъ изготовленія.“

Этимъ способомъ пользовались при своихъ изслѣдованіяхъ какъ Radasewsky, такъ и Sack, причемъ первый систематически изслѣдовалъ въ такомъ порядкѣ все сердце,

послѣдній же примѣнялъ этотъ способъ только при изслѣдованіи предсердій. Гурвичъ облегчилъ себѣ этотъ хлопотливый, отнимающій много времени, способъ изслѣдованія тѣмъ, что онъ вырѣзывалъ отдѣльные кусочки изъ всѣхъ отдѣловъ сердца, но на правильномъ разстояніи одинъ отъ другого; это можно было себѣ позволить, не принося никакого ущербъ дѣлу, потому, что интересующія насъ здѣсь измѣненія, какъ оказалось изъ изслѣдованій предшественниковъ, имѣютъ диффузный характеръ.

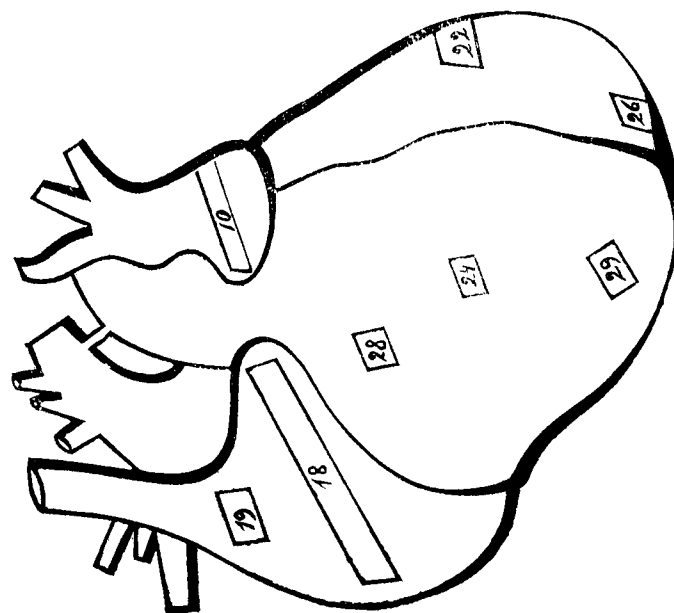
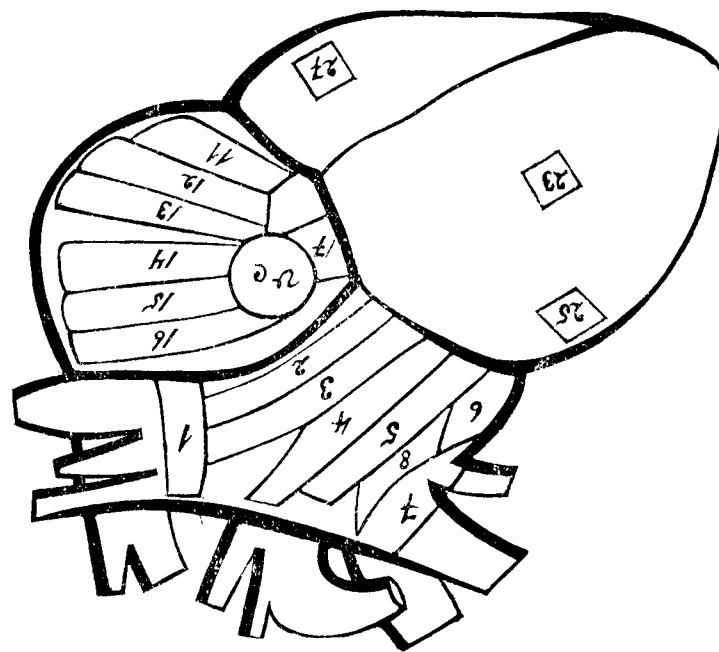
Я при своихъ изслѣдованіяхъ, по предложенію проф. Дегио, поступалъ слѣдующимъ образомъ: Интересуясь главнымъ образомъ состояніемъ мускулатуры предсердій, я каждое предсердіе разрѣзалъ почти все цѣликомъ на известное число кусковъ, но не по методу Кгеhl'я, а для того, чтобы облегчить себѣ эту кропотливую работу, я бралъ длинные куски соотвѣтственно всей длинѣ или поперечнику предсердія и такой кусокъ складывалъ вдвое, втрое или даже вчетверо, смотря по его длинѣ и толщинѣ (благодаря сравнительной тонкости стѣнокъ предсердій это удается очень легко) и, въ такомъ видѣ уплотнивъ его, подвергалъ дальнѣйшей обработкѣ. Преимущество этого способа заключается въ томъ, что 1) получается меньшее число кусковъ и микроскопическихъ препаратовъ, слѣдовательно тратится меньше времени и работа не такъ хлопотлива, и 2) можно сразу осмотрѣть въ данномъ мѣстѣ всю стѣнку предсердія. Оба предсердія разрѣзались такимъ образомъ всего на 19—20 кусковъ и изъ каждаго куска брались для микроскопическаго изслѣдованія 3 срѣза: одинъ — сверху, одинъ — изъ середины, одинъ — снизу. Окраска Alauncatmin'омъ и иногда по van-Gieson'у. Такимъ образомъ изъ обоихъ предсердій получалось всего до 60 микроскопическихъ препаратовъ.

Изъ желудочковъ же, которые меня меньше интересовали, я бралъ только отдѣльные куски, но во всякомъ

случаѣ въ такомъ количествѣ, которое можно было считать достаточнымъ для полученія представленія о состоянїи ихъ мышечныхъ стѣнокъ. Складывать эти куски, при несравненно большей толщинѣ стѣнокъ желудочковъ, понятно, очень трудно или даже невозможно; во всемъ же остальномъ я съ этими кусками поступалъ по предыдущему.

Каждый вырѣзанный кусокъ отмѣчался за извѣстнымъ номеромъ на приготовленныхъ съ этой цѣлью рисункахъ соотвѣтственно мѣсту, откуда онъ былъ взятъ; такимъ образомъ, можно было при микроскопическомъ изслѣдованїи препаратовъ и подробномъ обсужденїи найденныхъ измѣненїй точно опредѣлить и указать, откуда изслѣдованный кусокъ вырѣзанъ и въ какомъ мѣстѣ данныя измѣненія находятся. Каждый микроскопическій препаратъ тщательно просматривался и все найденное въ немъ при этомъ отмѣчалось въ особыхъ таблицахъ.

Для большей наглядности и лучшаго уразумѣнїя всѣхъ этихъ манипуляцій я приведу, какъ примѣръ, одинъ случай (см. ниже II-ой случай.):



№ 9. Передняя стѣнка лѣваго предсердія за art. pulmonal, — № 20. Передняя стѣнка праваго предсердія.

№ 21. Septum atriorum. — № 30. Septum ventriculorum.

№ сръза	Миофиброзъ == Mfbr.	Мозоли.	Артериосклерозъ.		Инфильтрація.	Особыя замѣчанія.
			Большіе суды.	Меньшіе суды.		
1.	Mfbr. нѣтъ, мышечн. волокна тонки, одинаковы, ядра хорошо окрашены, полосатость видна.	нѣтъ	не видны	нормальны	нѣтъ	—
2.	idem	нѣтъ	здоровы	idem	нѣтъ	—
3.	Mfbr. нѣтъ. Незначительная вакуолизация.	нѣтъ	idem	idem	нѣтъ	Почувствительный при- мѣръ 2-хъ тонкихъ слоевъ мышцы, во- локна которыхъ ле- жатъ въ разныхъ на- правленияхъ.
4.	idem	нѣтъ	idem	idem	нѣтъ	Не измѣненный нервъ и ганглии.
5.	idem	нѣтъ	idem	idem	нѣтъ	idem
6.	Mfbr. нѣтъ, вакуолизация нѣтъ.	нѣтъ	idem	idem	нѣтъ	—
7.	idem	нѣтъ	idem	idem	нѣтъ	Нервъ и гангл. узелъ не измѣн.
8.	На одномъ мѣстѣ сръза волокна не- много гипертроф. и соед. ткань не- много умножена. Видна и вакуоли- зация.	нѣтъ	нормальны	idem	нѣтъ	—
9.	Mfbr. нѣтъ, волокна нормальны. Въ одной части центральная вакуолиза- ція иныхъ волоконъ.	нѣтъ	idem	idem	нѣтъ	—
10.	Mfbr. нѣтъ. Все нормально.	нѣтъ	idem	idem	нѣтъ	—

*лены на много трабекулъ, которая
очень богаты интерстиціальной
тканью; но все-таки мышечн. во-
локна лежатъ и въ трабекулахъ не
отдѣльно, а по 5—10—20 вмѣстѣ
фасикулами и не показываютъ ни-
какихъ признаковъ гипертрофи.
имѣя всюду одинаковую толщину.
Кое-гдѣ въ нихъ замѣтна централь-
ная вакуолизация.*

12. Сильное умноженіе соединит. ткани,
какъ интерфасикул., такъ и интер-
стиціальной. Вакуолярная дегене-
рація мышечн. волоконъ, которая
не гипертроф., главнымъ образомъ
въ подъэпикардіальн. слояхъ (Myofibrosis ex apactia). Большинство во-
локонъ имѣютъ набухшія ядра. Во-
локна слабо окрашены, поперечная
полосатость ихъ мѣстами исчезла.

13. idem

14. Слабый mfbr., особенно въ подъэпи-
кард. слояхъ, съ вакуолизацией мы-
шечныхъ волоконъ

15. idem

16. Самый незначительный mfbr.

17. Яснаго mfbr. нѣтъ (продольный разрѣзъ)

№ сръза	Миофиброзъ == Mfbr.	Мозоли.	Артериосклерозъ.		Инфильтрація.	Особыя замѣчанія.
			Большіе суды.	Меньшіе суды.		
12.	Сильное умноженіе соединит. ткани, какъ интерфасикул., такъ и интер- стиціальной. Вакуолярная дегене- рація мышечн. волоконъ, которая не гипертроф., главнымъ образомъ въ подъэпикардіальн. слояхъ (Myofibrosis ex apactia). Большинство во- локонъ имѣютъ набухшія ядра. Во- локна слабо окрашены, поперечная полосатость ихъ мѣстами исчезла.	нѣтъ	здоровы	здоровы	нѣтъ	—
13.	idem	нѣтъ	idem	idem	нѣтъ	—
14.	Слабый mfbr., особенно въ подъэпи- кард. слояхъ, съ вакуолизацией мы- шечныхъ волоконъ	нѣтъ	не видны	idem	нѣтъ	—
15.	idem	нѣтъ	здоровы	idem	нѣтъ	—
16.	Самый незначительный mfbr.	нѣтъ	не измѣн.	не измѣн.	нѣтъ	Нервъ не измѣненъ. Art. coronaria имѣетъ нѣсколько утолщен- ную intima. Membrana elastica хорошо видна.
17.	Яснаго mfbr. нѣтъ (продольный разрѣзъ)	нѣтъ	не измѣн.	нормальны	нѣтъ	Нервы не измѣнены.

№ сръза	Миофиброзъ = Mfbr.	Мозоли.	Артериосклерозъ.		Инфиль-трация.	Особыя замѣчанія.
			Большіе со-суды.	Меньшіе со-суды.		
18.	Слабый и средней мѣр. описанной формы. Вакуолизация мышечныхъ волоконъ.	нѣтъ	idem	idem	нѣтъ	—
19.	Совсѣмъ слабый мѣр., вакуолизации почти нѣтъ.	Въ окружности одного здороваго артеріальнаго сосуда одна довольно большая мозоль изъ молодой соединит. ткани (послѣдствіе шумале-сіае).	здоровы	idem	нѣтъ	—
20.	Mfbr. слабый, вакуолизации нѣтъ, мышечныя волокна тонки, атрофичны.	нѣтъ	idem	idem	нѣтъ	—
21.	Яснаго мѣр. нѣтъ	нѣтъ	idem	idem	нѣтъ	—
22.	Mfbr. нѣтъ. Волокна нормальны.	нѣтъ	idem	idem	нѣтъ	—
23.	Idem. Segmentatio волоконъ.	нѣтъ	idem	idem	нѣтъ	—
24.	Незначительное умноженіе подъэпикардіальной соединительной ткани, но сама мышечн. волокна нормальна.					

волокна слабо окрашены. Поперечная полосатость исчезла. Набуханіе и слабая окраска ядеръ (Alaemisches Fettheiz.)

26.	Mfbr. нѣтъ. Мѣстами вакуолизация. Сегментация мышечныхъ волоконъ.	нѣтъ	idem	idem	нѣтъ	—
27.	Въ трабекулахъ умноженіе интерстиціальной ткани, въ остальныхъ мѣстахъ все нормально (хорошій примѣръ).	нѣтъ	idem	idem	нѣтъ	—
28.	Mfbr. нѣтъ. Все нормально.	нѣтъ	idem	idem	нѣтъ	—
29.	idem	нѣтъ	idem	idem	нѣтъ	—
30.	Mfbr. нѣтъ. Мышечныя волокна довольно тонки, одинаковы, поперечная полосатость хорошо видна, ядра хорошо окрашены. Подъ эндокардемъ съ обѣихъ сторонъ вакуолизация волоконъ (хорошій примѣръ вакуолизации).	нѣтъ	idem	idem	нѣтъ	—

Вотъ въ такомъ видѣ изслѣдовались, просматривались и обсуждались всѣ изслѣдованныя нами сердца.

Материаломъ для моихъ изслѣдованій мнѣ такъ же, какъ и моимъ предшественникамъ Radasewsky'ому, Sack'у и Гурвичу, послужили частью спиртовые препараты сердецъ, частью же совершенно свѣжія сердца, отъ наблюдавшихся мною больныхъ. Уплотнѣнiе и дальнѣйшая обработка и тѣхъ и другихъ сердецъ ничѣмъ не отличались отъ таковыхъ у названныхъ авторовъ.

Всего мною было изслѣдовано 12 сердецъ. Главнымъ образомъ меня интересовали сердца тѣхъ больныхъ, у которыхъ уже *intra vitam* констатировано было заболѣванiе сердца, все равно были ли это пороки клапановъ или заболѣванiе сердечной мышцы. Но, соотвѣтственно возложенной на меня задачѣ, я, понятно, не могъ ограничиться ими одними и долженъ былъ, какъ это дѣлали и другiе авторы, занимавшiеся изученiемъ этого вопроса, заняться изслѣдованiемъ сердецъ и другихъ лицъ, у которыхъ клинически либо совсѣмъ не было констатировано симптомовъ сердечнаго заболѣванiя, либо можно было предполагать, что у нихъ сердце все цѣликомъ или въ отдѣльныхъ его частяхъ въ теченiе болѣе или менѣе продолжительнаго времени подвергалось сильному напряженiю и должно было въ силу разныхъ условiй производить усиленную работу. Такимъ образомъ, мною изслѣдовались въ общемъ сердца:

- 1) Нормальныя, т. е. такія, гдѣ при жизни не было никакихъ симптомовъ сердечнаго заболѣванiя, отъ людей различнаго возраста,
- 2) алкоголиковъ,
- 3) легочныхъ больныхъ,
- 4) больныхъ, страдавшихъ пороками клапаннаго аппарата сердца, и
- 5) больныхъ острыми инфекционными болѣзнями.

I. Исторiя болѣзни М. Ш. 16 а. п.

Клиническiй диагнозъ: Tuberculosis pulmonum.

Анамнезъ: Больной М. Ш. портной, 16 лѣтъ отъ роду, эстонецъ изъ Юрѣва, поступилъ въ Госпитальную клинику въ декабрь 1898 г. Въ дѣтствѣ перенесъ корь и еще какую-то лихорадочную болѣзнь, о которой теперь ничего сказать не можетъ. До 3 лѣтъ больной жилъ въ деревнѣ, затѣмъ переѣхалъ вмѣстѣ съ родителями въ городъ. Жилъ все время въ довольно хорошихъ условiяхъ. На 10 году поступилъ въ народное училище, но могъ учиться только одинъ годъ, такъ какъ у него вскорѣ умеръ отецъ и обстоятельства перемѣнились. Отецъ страдалъ долго чахоткой, мать вполне здоровая женщина. Сестра больного слабая дѣвушка, но въ общемъ вполне здорова. Послѣ смерти отца больной сталъ заниматься теперешнимъ ремесломъ; съ этихъ поръ ему пришлось жить и работать въ очень душной комнатѣ при крайне печальной обстановкѣ.

Настоящая болѣзнь началась въ июль сего года, какъ больной думаетъ, послѣ простуды. Появился кашель, сначала сухой, мучительный, а впоследствии начало отдѣляться немного мокроты сѣроватаго цвѣта. Иногда были при кашлѣ и боли въ груди. Кашель становился все сильнѣй, больной началъ понемногу худѣть. Тогда онъ обратился за врачебной помощью въ Поликлинику, гдѣ получилъ какое-то лекарство, но состоянiе не улучшалось. Между тѣмъ больной все слабѣлъ и худѣлъ, кашель не унимался, мокрота стала зеленоватой, отхаркивалась, какъ больной говоритъ, цѣлыми кусками, но безъ крови. Въ началѣ ноября къ этому присоединились сильные ночные поты, иногда больному приходилось за ночь мѣнять 2—3 раза бѣлье. Больной продолжалъ все время брать лекарство, но безъ пользы: состоянiе нисколько не улучшалось, напротивъ со дня на день становилось все хуже, больной долженъ былъ бросить работу и слечь въ постель. Но не имѣя средствъ лечиться дома, онъ принужденъ былъ поступить въ клинику.

Status praesens: Больной находится въ кровати въ полусидячемъ положенiи. Очень исхудалый субъектъ, представляющей собой только кожу и кости, не высокаго роста. Кожа чиста, крайне блѣдна; подкожный жировой слой совершенно отсутствуетъ, мышцы атрофированы, вялы и дряблы. Видимыя слизистыя оболочки очень блѣдны. На щекахъ сильный румянецъ. Febris hectica. Цианоза и отековъ нѣтъ.

Больной жалуется на одышку, кашель съ обильнымъ отдѣленіемъ мокроты пѣлыми комками, на жаръ, ночные поты, отсутствіе аппетита и крайнюю слабость.

Насморка нѣтъ, голосъ чистъ, дыханіе учащено (32), поверхностно. Частый мучительный кашель. Мокрота слизисто-гнойнаго характера, содержитъ массу туберкулезныхъ бациллъ и эластическихъ волокогъ. Грудная клѣтка очень плоска, но симметрична; над- и подключичныя ямки рѣзко выражены, ключицы и ребра сильно выдаются, межреберныя пространства ясно замѣтны, *scapulae alatae*. Экскурсія легкихъ ничтожна. При перкуссии на обѣихъ половинахъ груди получается притупленный звукъ спереди сверху до 4 ребра, сзади до *spina scapulae*. Книзу отсюда перкуторный звукъ имѣетъ слегка тимпаническій оттѣнокъ. Во второмъ правомъ межреберномъ промежуткѣ перкуссія даетъ Винтриховское измѣненіе звука, а сзади надъ *angulus scapulae dextrae* — шумъ треснувшего горшка. При аускультациі слышно въ верхней и средней долѣ праваго легкаго бронхіальное дыханіе и мелкопузырчатые влажные созвучные хрипы, имѣющіе во 2 межреберьѣ металлическій оттѣнокъ; въ нижней долѣ слышно жесткое везикулярное дыханіе и масса сухихъ хриповъ. Надъ лѣвымъ легкимъ на мѣстахъ притупленія имѣется бронхіальное дыханіе и тѣ же хрипы, какъ справа; надъ нижней долей слышенъ жесткій везикулярный дыхательный шумъ съ значительно удлиненнымъ выдохомъ и масса свистящихъ хриповъ, какъ и съ правой стороны.

Пульсъ правильный, частый, очень слабого наполненія, немного *celer*. Ненормальныхъ пульсацій нигдѣ не замѣтно. Артеріи всѣ мягки, не извилисты. Толчекъ сердца не видимъ и не ощущимъ. Границы сердечной тупости не увеличены, скорѣе даже немного уменьшены. Тоны сердца чисты, но тихи.

Аппетитъ плохой, сильная жажда. Языкъ слегка обложенъ и довольно сухъ. Диспептическихъ явленій нѣтъ. Животъ представляется впавшимъ, нигдѣ не чувствителенъ къ давленію, всюду даетъ при перкуссии тимпаническій звукъ. Стулъ ежедневно одинъ разъ мягкой консистенціи.

Границы печеночной тупости нормальны, край печени не прощупывается. Селезенка также ни перкуторно, ни пальпаторно не представляется увеличенной.

При изслѣдованіи мочи никакихъ ненормальныхъ составныхъ частей въ ней не найдено; суточное количество ея уменьшено, цвѣтъ темно-желтый.

Со стороны нервной системы отмѣчается апатичное состояніе.

иногда головныя боли, головокруженіе и плохой сонъ изъ-за кашля и ночныхъ потовъ.

Decursus morbi: Больному назначена молочная діета, вино, креозоть и подкожно морфій по 0,01 *pro dosi* — одинъ, два раза въ день. Подъ влияніемъ послѣдняго кашель немного успокоился и сонъ сталъ лучше, но въ остальномъ болѣзнь продолжала все прогрессировать, силы все болѣе и болѣе слабѣли, кахексія все увеличивалась. Больной началъ часто впадать въ сопорозное состояніе, дыханіе становилось неправильнымъ, нерѣдко можно было наблюдать Хейнъ-Штокесовскій феноменъ, причѣмъ пульсъ былъ все это время очень малымъ, а иногда даже еле прощупывался. Наконецъ 7 февраля больной скончался. Вскрытіе было произведено въ патолого-анатомическомъ институтѣ проф. В. А. Афанасьева.

Анатомическій діагнозъ: *Pneumonia tuberculosa cavernosa duplex, Bronchitis purulenta, Pleuritis adhaesiva chronica, Infarcti lienis et renum, Colitis follicularis, Oedema piae matris cerebri.*

Протоколъ вскрытія сердца. Въ полости сердечной сумки около 4 унцій прозрачной серозной жидкости. Сердце уменьшено въ объемѣ: длинникъ — $7\frac{1}{2}$, поперечникъ — 8 см. Жиръ по бороздамъ его совершенно исчезъ, только на верхушкѣ замѣчается остатокъ жира въ видѣ полипа на тонкой ножкѣ. Эпикардій мутенъ, непрозраченъ. Полость лѣваго желудочка уменьшена въ объемѣ, стѣнка его имѣетъ толщину отъ 5 до 8 мм. Эндокардій и клапаны безъ измѣненій. Сердечная мышца довольно плотна, блѣдносѣраго цвѣта. *Intima aortae* безъ измѣненій. Полость праваго желудочка также уменьшена; толщина его стѣнки 3 мм. Эндокардій и клапаны безъ измѣненій.

Результаты микроскопическаго изслѣдованія.

Желудочки: Мѣстами замѣчается утолщеніе эпикардія, но во всемъ остальномъ онъ измѣненій не представляетъ. Субэпикардіальный жировой слой почти совершенно отсутствуетъ. Мышечныя волокна лежатъ правильными пучками, отдѣленными одинъ отъ другого тонкими полосками соединительной ткани. Мышечныя волокна въ общемъ всюду тонки, но имѣютъ въ высшей степени правильную форму, всѣ одинаковыхъ ровныхъ размѣровъ; поперечная полосатость ихъ хорошо видна; на препаратахъ

бросается въ глаза обиліе хорошо окрашенныхъ мышечныхъ ядеръ, которыя лежатъ гуще, чѣмъ обыкновенно. Соединительной ткани мало, перегородки между мышечными пучками очень тонки, а мышечныя волокна весьма плотно прилегаютъ другъ къ другу, такъ что ни объ интерфасцикулярномъ, ни объ интерстиціальномъ разрастаніи соединительной ткани не можетъ быть и рѣчи. Соединительно-тканныя ядра не умножены. Вѣнечныя артеріи и всѣ ихъ вѣтви не представляютъ никакихъ измѣненій.

Предсердія: Эпикардій мѣстами также немного утолщенъ. Субэпикардіальнаго жира также почти нѣтъ. Мышечныя волокна здѣсь представляютъ ту же картину, что и въ желудочкахъ. На поперечныхъ срѣзахъ видно въ высшей степени правильное и равномерное расположеніе тонкихъ мышечныхъ волоконъ, соединенныхъ въ мышечные пучки, отдѣленные одинъ отъ другого нѣжными соединительно-тканными перегородками; но эта межпучковая соединительная ткань здѣсь нѣсколько шире, чѣмъ въ желудочкахъ. Поперечная полосатость вездѣ ясно видна, ядра хорошо окрашены и обильны. Между отдѣльными мышечными волокнами замѣтны очень тощкія и нѣжныя соединительно-тканныя прослойки, но и сѣтъ этихъ соединительно-тканныхъ прослоекъ здѣсь гуще, чѣмъ въ желудочкахъ, что всегда наблюдается и въ нормальномъ состояніи. Сосуды и здѣсь оказались безъ всякихъ измѣненій.

Epicrisis.

Мы имѣемъ передъ собой картину общей простой, не дегенеративной атрофіи мускулатуры сердца безъ всякаго миофиброза. Это атрофичное состояніе мышечныхъ волоконъ было, очевидно, послѣдствіемъ плохого питанія сердца и всего тѣла и вполне соответствовала уже микроскопически констатированной малости сердца и тонкости его стѣнокъ. Во всемъ же остальномъ данныя микроскопическаго изслѣдованія вполне подтвердили наше пред-

положеніе, что сердце это вполне здорово. Какъ въ желудочкахъ, такъ и предсердіяхъ мы находимъ сердечную мышцу въ такомъ видѣ, какъ она описывается въ учебникахъ нормальной анатоміи. Мышечные пучки отдѣлены одинъ отъ другого нѣжными, тонкими соединительно-тканными перегородками. Мышечныя волокна имѣютъ въ высшей степени правильное и равномерное расположеніе, плотно прилегая другъ къ другу и имѣя одинаковые размеры. Поперечная полосатость ихъ хорошо сохранена и ясно видна, мышечныя ядра хорошо окрашены. Нигдѣ нѣтъ даже намека на патологическое умноженіе соединительной ткани, нигдѣ не видно мелкоклеточковой инфильтраціи ея. Всѣ сосуды вполне нормальны.

Поэтому-то это сердце послужило намъ примѣромъ нормальнаго препарата и было положено нами въ основу сужденій нашихъ о патологическихъ измѣненіяхъ другихъ изслѣдованныхъ нами сердецъ.

II. Исторія болѣзни Г. К. 32 а. п.

Клиническій діагнозъ: *Ulcus ventriculi rotundum. Haematemesis.*

Анамнезъ: Больной Г. К. 32 лѣтъ отъ роду, работникъ, эстонецъ, изъ Юрьева, поступилъ въ клинику 24 марта 1899 г. До настоящаго заболѣванія, за исключеніемъ перенесенныхъ въ дѣтствѣ кори и вѣтрянной оспы, былъ всегда вполне здоровъ и отличался своимъ хорошимъ развитіемъ. Отецъ больного умеръ еще 20 лѣтъ тому назадъ отъ неизвѣстной болѣзни, мать вполне здоровая женщина пожилыхъ лѣтъ. Сестры и братья больного всѣ живы, здоровы. Больной женатъ, имѣетъ двухъ дѣтей; жена и дѣти здоровы. Сифилисъ отрицаетъ, спиртными напитками никогда не злоупотреблялъ.

Начало своего настоящаго заболѣванія больной относитъ къ 1895 г., когда онъ послѣ поднятія тяжести началъ впервые ощущать боли подъ ложечкой. Боль эта была въ началѣ не особенно сильна, но послѣ ѣды обыкновенно обострялась; нѣсколько разъ бывала рвота, одинъ разъ будто-бы съ незначительной примѣсью

крови, но больной этому не придавалъ никакого значенія. Но съ теченіемъ времени боль значительно усилилась, появилась сильная изжога и кислая отрыжка. Послѣ ѣды, особенно послѣ грубой пищи, всѣ эти явленія обыкновенно ухудшались, вслѣдствіе чего больной принужденъ былъ принимать только легкую пищу, особенно молоко. Больной лечился, но послѣ непродолжительнаго улучшенія состояніе его опять ухудшалось. 2 года тому назадъ у больного была сильная кровавая рвота, вышло больше 2 стакановъ крови. Послѣ этого больной значительно ослабѣлъ и не могъ уже такъ работать, какъ прежде. Тутъ больной началъ серьезно лечиться, но все было безъ успѣха, такъ какъ боли подлѣжечкой не проходили и стоило больному сдѣлать малѣйшую погрѣшность въ діетѣ, какъ состояніе опять ухудшалось. Но кровавой рвоты больше не было, хотя рвало больного довольно часто. Въ послѣднее время боли такъ усилились, что больной долженъ былъ отказаться отъ работы и слезъ. Каждый разъ послѣ ѣды, черезъ 30—40 минутъ, появлялась жгучая боль въ подлѣжечной области, которая отсюда распространялась въ спину, лѣвую руку и ногу; въ это же время обыкновенно бывала сильная изжога. Больному было трудно всякое положеніе въ кровати, нѣкоторое облегченіе онъ чувствовалъ только въ колѣбно-локтевомъ положеніи. Больной началъ изъ-за болей отказываться отъ пищи, хотя аппетитъ у него былъ довольно сносный, вслѣдствіе чего появились залоры и больной началъ худѣть и слабѣть. Тогда онъ по совѣту пользовавшаго его врача поступилъ въ Госпитальную клинику подлѣ наше наблюденіе.

Status praesens: Больной лежитъ въ кровати въ активномъ положеніи на спинѣ, жалуясь на сильную жгучую боль въ подлѣжечной области, на кислую отрыжку, довольно частую рвоту, изжогу и общую слабость.

Больной выше средняго роста, правильнаго тѣлосложенія, умереннаго питанія. Кожа чиста, блѣдна. Подкожный жировой слой слабо развитъ. Мышцы довольно хорошо развиты. Видимыя слизистыя оболочки очень блѣдны. Цианоза и отековъ нѣтъ. T° нормальна. Руки и ноги холодны на ощупь.

Со стороны органовъ дыханія нѣтъ никакихъ отклоненій отъ нормы.

Пульсъ правильный, средней частоты, довольно слабого наполненія, легко сдавимъ. Артеріосклероза нѣтъ. Толчекъ сердца не видимъ, но ощутимъ на нормальномъ мѣстѣ. Границы сердечной тупости вполне нормальны. Тоны сердца чисты, но немного тихи, шумовъ нигдѣ не слышно.

Аппетитъ не особенно плохъ, языкъ обложенъ сѣровато-бѣлымъ налетомъ и влаженъ. Во рту ощущеніе кислаго вкуса. Послѣ ѣды часто бываетъ отрыжка кислой жидкостью и изжога, а черезъ $\frac{1}{2}$ —1 часъ послѣ принятія пищи появляется тошнота, а иногда и рвота, но безъ крови. Постоянныя боли въ подлѣжечной области, значительно усиливаются послѣ ѣды, принимая, какъ больной говоритъ, острый жгучій характеръ, и отдающія въ спину и лѣвыя конечности; боль также усиливается и при положеніи на правомъ боку. Область желудка немного вздута, нижняя граница его доходитъ до пупка, а послѣ выпитаго стакана воды опускается почти на $1\frac{1}{2}$ пальца ниже пупка. При пальпации вся область желудка болѣзненна, но особенно въ *scrobiculum cordis*, гдѣ при дотрогиваніи больной каждый разъ вскрикиваетъ. — Животъ не вздутъ, но чувствителенъ, при перкуссии даетъ всюду тимпаническій звукъ, опухолей и флюктуации въ немъ нигдѣ не прощупывается. Стулъ задержанъ, испражненія бываютъ одинъ разъ въ 2—3 дня, твердой консистенціи, нормальнаго цвѣта.

Печень и селезенка ни пальпаторно, ни перкуторно не представляются увеличенными.

Моча выдѣляется въ достаточномъ количествѣ, прозрачна, кислой реакціи, не содержитъ никакихъ ненормальныхъ составныхъ частей.

Со стороны нервной системы отмѣчаются: головокруженіе, шумъ въ ушахъ, иногда головная боль и изъ-за болей плохой сонъ.

Decursus morbi: Больному назначенъ покой и абсолютная молочная діета: на область желудка — Лейбовскія горячія припарки и внутрь *Mag. Bismuthi 0,3 + Morphii mur. 0,01* — три раза въ день по 1 порошку. Черезъ нѣсколько дней подлѣ влияніемъ этого леченія состояніе больного значительно улучшилось: боли стали гораздо меньше, а припадки сильныхъ болей почти совсѣмъ прекратились, рвоты и тошноты больше не было. Тогда было приступлено къ изслѣдованію желудочнаго содержимаго: данъ былъ пробный обѣдъ и осторожно добыто желудочное содержимое посредствомъ выкачиванія. Оказалось, что желудочный сокъ содержитъ большое количество соляной кислоты и общая кислотность его значительно повышена — 125. При микроскопическомъ изслѣдованіи желудочн. содержимаго, кромѣ отдѣльныхъ дрожжевыхъ грибовъ, ничего ненормальнаго не найдено. — Но такое состояніе больного продолжалось не долго. Вѣроятно, послѣ погрѣшности въ діетѣ, больному стало опять хуже. Боли значительно обострились, по-

явилась тошнота и позывы на рвоту; больной начал слабѣть. 19-го апрѣля у больного вдругъ появилась сильная кровавая рвота, отъ которой онъ и скончался сейчасъ же.

Анатомическій діагнозъ: Общее сильное малокровіе всѣхъ органовъ. *Ulcus rotundum ventriculi*, переходящее на *pancreas*. *Perforatio vasis sanguiferi*. *Dilatatio atrii dextri cordis levis gradus*.

Протоколъ вскрытія сердца: Въ околосердечной сумкѣ небольшое количество свѣтлой серозной жидкости. Сердце умѣренной величины, обложено небольшимъ количествомъ жира. Полости сердца пусты. Поверхность сердца гладкая, безъ измѣненій. Мускулатура очень блѣдна. Стѣнки лѣваго желудочка не утолщены, стѣнки праваго тоньше обыкновеннаго. Лѣвое предсердіе не представляетъ макроскопическихъ измѣненій, правое предсердіе немного расширено, въ остальномъ безъ замѣтныхъ измѣненій. Верхняя часть лѣваго предсердія отрѣзана. Эндокардій, клапаны сердца и большихъ сосудовъ никакихъ измѣненій не представляютъ. Вѣнечные сосуды имѣютъ тонкія стѣнки, макроскопически никакихъ измѣненій не представляютъ. *Arteria coronaria cordis sinistra (ramus descendens)* содержитъ красный тромбъ, въ остальномъ измѣненій никакихъ не представляетъ.

Результаты микроскопическаго изслѣдованія.

Лѣвый желудочекъ. Эпи- и эндокрадь утолщеній не представляютъ. Субэпикардіальнаго жира немного. Мышечныя волокна въ общемъ довольно хорошо сохранены, лежатъ правильными пучками, отдѣленными одинъ отъ другого тонкими полосками соединительной ткани. Мышечныя волокна расположены правильно, плотно прилегая другъ къ другу; поперечная полосатость на нихъ замѣтна, ядра довольно хорошо окрашены. Только на отдѣльныхъ мѣстахъ, главнымъ образомъ въ верхней части задней стѣнки, встрѣчаются слабо окрашенные волокна, исчезновеніе поперечной полосатости, набуханіе и слабая окраска ядеръ (*anaemisches Fettherz*). На многихъ срѣзахъ, встрѣчаются волокна, особенно подъ эпи- и эндокрадіемъ, центръ которыхъ занятъ пустымъ пространствомъ, окруженнымъ

мышечными фибриллами; можетъ быть, это измѣненіе представляетъ собой ничто иное, какъ жировое перерожденіе мышечныхъ волоконъ, изъ которыхъ жиръ вслѣдствіе обработки алкогелемъ и эфиромъ былъ извлеченъ. На препаратахъ бросается въ глаза фрагментация мышечныхъ волоконъ. Сосуды не представляютъ никакихъ измѣненій.

Правый желудочекъ. Эпи- и эндокрадій также измѣненій не представляютъ. Субэпикардіальный жиръ довольно богато развитъ. И здѣсь замѣчается въ общемъ довольно правильное расположеніе мышечныхъ пучковъ и волоконъ; однако, здѣсь имѣется уже нѣсколько болѣе обильная прослойка соединительной ткани между пучками мышечныхъ волоконъ, особенно подъ эпикардіемъ. Количество ядеръ въ послѣдней весьма умѣренное. Нѣсколько больше пострадали папиллярныя мышцы; въ нихъ замѣчается легкое проростаніе соединительной ткани и между отдѣльными мышечными волокнами; на нѣкоторыхъ срѣзахъ попадаются даже отдѣльныя мѣста, гдѣ нормальная интерстиціальная ткань очень обильна, такъ что получается картина, напоминающая собой переходъ мускулатуры въ сухожиліе. Во всемъ остальномъ мышечныя волокна ничѣмъ не отличаются отъ таковыхъ въ лѣвомъ желудочкѣ: мѣстами вакуолизация, мѣстами фрагментация, на нѣкоторыхъ мѣстахъ слабая окраска волоконъ, неясность ихъ поперечной исчерченности, набуханіе и болѣе слабая окраска мышечныхъ ядеръ. Сосуды и здѣсь вполне нормальны.

Лѣвое предсердіе. Тутъ измѣненія носятъ тотъ же характеръ, что и въ лѣвомъ желудочкѣ. Мышечныя волокна въ общемъ довольно тонки и всѣ одинаковыхъ размѣровъ. Мѣстами замѣчается и здѣсь паренхиматозная дегенерация волоконъ и образованіе въ нихъ пустыхъ пространствъ. Фрагментации не видно. Межпучковья полосы соединительной ткани, какъ это бываетъ и въ нормальномъ состояніи, нѣсколько шире, чѣмъ въ желудочкѣ. Только на одномъ мѣстѣ, а именно на задней стѣнкѣ предсердія

недалеко отъ одной изъ лѣвыхъ пульмональныхъ венъ, и то не на всемъ срѣзѣ, а только на одной части его встрѣчаются нѣсколько гипертрофичныя волокна, между которыми и соединительной ткани немного больше, чѣмъ это должно быть въ предсердіи въ нормальномъ состояніи. Сосуды и здѣсь не представляютъ измѣненій. Эндокардіи не утолщенъ и ничего ненормальнаго не представляетъ.

Правое предсердіе. Тутъ замѣчаются болѣе сильныя измѣненія, чѣмъ во всѣхъ остальныхъ отдѣлахъ сердца. Эпи- и эндокардъ не измѣнены. Мышечныя волокна въ общемъ довольно тонки и представляютъ здѣсь тѣ же измѣненія, что и въ лѣвомъ предсердіи. Но за то здѣсь замѣчается въ умѣренной степени разрастаніе соединительной ткани какъ между мышечными пучками, такъ и между отдѣльными мышечными волокнами; строеніе ткани очень пѣжное, количество ядеръ порядочное. Эти измѣненія главнымъ образомъ замѣтны въ субъэпикардіальномъ слоѣ. Тутъ мы на срѣзахъ изъ задней стѣнки праваго предсердія видимъ мѣстами много довольно толстыхъ интерфасцикулярныхъ соединительнотканыхъ перегородокъ; внутри этихъ фасцикулъ волокна лежатъ не отдѣльно, но группами по 5—10—20 вмѣстѣ и между этими отдѣльными группами находится довольно много интерстиціальной соединительной ткани. Но все-таки сами мышечныя волокна не представляютъ никакихъ признаковъ гипертрофіи и всѣ имѣютъ одинаковую толщину, и только кое-гдѣ въ нихъ замѣчается центральная вакуолизациа. На нѣкоторыхъ мѣстахъ имѣется даже значительное разрастаніе соединительной ткани, особенно интерстиціальной; волокна здѣсь немного атрофичны, тонки, слабѣе окрашены, поперечная полосатость ихъ мѣстами исчезла, большинство волоконъ имѣютъ набухшія ядра и центральную вакуолизациу. Но и на всѣхъ остальныхъ мѣстахъ этого предсердія въ подъэпикардіальномъ слоѣ какъ интерфасцикулярной, такъ и интерстиціальной соединительной ткани нѣсколько больше, чѣмъ въ нормальномъ со-

стояніи. Сосуды и здѣсь не представляютъ никакихъ измѣненій. Надъ правымъ ушкомъ, недалеко отъ мѣста впаденія *venae cavae superioris*, въ окружности одного вполне здороваго сосуда волокна почти совсѣмъ не окрашены и находятся въ состояніи паренхиматознаго распада; мелко-клеточнаго инфильтрата на этомъ мѣстѣ нѣтъ, но видно довольно сильное размноженіе интерстиціальныхъ ядеръ — начало образованія мозоли на мѣстѣ бывшей *myomalaciæ*.

Epicrisis.

Резюмируя полученныя данныя, мы можемъ сказать, что въ только-что рассмотрѣнномъ нами сердцѣ мы имѣемъ процессъ не особенно сильнаго диффузнаго разрастанія соединительной ткани, локализирующійся преимущественно въ правомъ предсердіи и въ папиллярныхъ мышцахъ праваго желудочка. Среднее количество ядеръ и отсутствіе волокнистости въ соединительной ткани даютъ намъ право предполагать, что процессъ въ сердцѣ не законченъ, а продолжался до самой смерти. Кромѣ этого диффузнаго разрастанія соединительной ткани мы имѣемъ здѣсь еще одну форму размноженія ея, обнаруженную только микроскопически, въ видѣ мозоли, разившейся на мѣсто погибшихъ вслѣдствіе міомалации мышечныхъ волоконъ въ передней стѣнкѣ праваго же предсердія.

Такимъ образомъ, мы въ данномъ случаѣ имѣемъ передъ собой сердце съ паренхиматозной и жировой дегенерацией сердечной мышцы, какъ это бываетъ при *Anæmia gravis* (*Anæmische Fettherz*); при томъ въ правомъ предсердіи, которое было сильнѣе всего поражено, соединительная ткань, какъ интерфасцикулярная, такъ и интерстиціальная, также умножилась (*Myofibrosis ex anæmia*). Все это произошло безъ всякаго измѣненія со стороны вѣчныхъ сосудовъ и ихъ вѣтвей.

Спрашивается только, чѣмъ объяснить развитіе міофиброза въ правомъ предсердіи и въ папиллярныхъ мышцахъ праваго желудочка? Въ отвѣтъ на это я долженъ указать, что мы имѣемъ въ данномъ случаѣ дѣло съ сердцемъ, которое вслѣдствіе тяжелаго хроническаго малокровія все время плохо питалось, послѣдствіемъ чего и явилось жировое перерожденіе его мышцы. Понятно, что при такихъ условіяхъ въ такомъ слабо работающемъ сердцѣ одновременно съ недостаточной работой желудочковъ должно было развиваться переобремененіе и растяженіе предсердіи, особенно праваго, какъ принадлежащаго къ болѣе слабой половинѣ сердца. Съ этими функціональными измѣненіями предсердія совпадаетъ и развитіе въ немъ міофиброза, который у здоровыхъ людей въ этомъ возрастѣ не бываетъ.

III. Исторія болѣзни М. Ю. 87 а. п.

Клиническій діагнозъ: *Carcinoma ventriculi*.

Анамнезъ. Больная М. Ю., вѣтъ 87 лѣтъ, прислуга изъ Юрьева поступила въ Госпитальную клинику 12 ноября 1899 г. Болѣзней дѣтства не помнитъ. Увѣряетъ, что до настоящаго заболѣванія никогда ничѣмъ не страдала. Больная имѣла 6 дѣтей, изъ которыхъ четверо умерли отъ неизвѣстныхъ ей болѣзней, одно родилось мертвымъ; оставшаяся въ живыхъ дочь здорова. Мужъ больной умеръ въ глубокой старости. Родители, братья и сестры также уже давно умерли, но отъ какихъ болѣзней больная сказать не можетъ. Относительно настоящей болѣзни пациентка даетъ очень неясныя анамнестическія данныя. Знаетъ только, что она больна уже нѣсколько лѣтъ, но какъ началась болѣзнь и отъ какой причины, больная не даетъ никакихъ болѣе или менѣе точныхъ указаній. Она уже давно страдаетъ отсутствіемъ аппетита и рвотой, которая появляется обыкновенно послѣ ѣды и состоитъ изъ массы то желтаго, то зеленоватаго цвѣта. За послѣднее время рвота стала гораздо обильнѣй, такъ что больная не знаетъ, откуда у нея берется столько содержимаго въ желудкѣ, тѣмъ болѣе, что она ѣсть очень мало. Очень часто у больной послѣ ѣды бываетъ тяжесть и непріятное ощущеніе въ области желудка, болѣе же при этомъ не бываетъ; только при надавливаніи рукой иногда въ области же-

лудка ощущается болѣзненность. Со времени заболѣванія стулъ сталъ неправильнымъ: то запоры, то поносы. За послѣдній годъ сильно исхудала и ослабѣла. Больная лечилась какими-то домашними средствами, но такъ какъ это не помогло, то она рѣшила поступить въ клинику.

Status praesens. Крайне исхудалая женщина средняго роста, слабого тѣлосложенія. *Habitus cachecticus.* *Tremor senilis.* Бросается въ глаза блѣдный цвѣтъ наружныхъ покрововъ и видимыхъ слизистыхъ оболочекъ. Кожа всюду очень морщиниста, а на животѣ образуетъ даже довольно большія складки — слѣды атрофированной, раньше довольно хорошо развитой жировой подкладки. Цианоза нѣтъ, отеки также отсутствуют. Т° нормальна. Лимфатическія железы, паховыя и подкрыльцовыя, увеличены и довольно тверды.

Больная лежитъ въ полуактивномъ положеніи въ кровати, жагуясь главнымъ образомъ на слабость и отсутствіе аппетита.

Со стороны органовъ дыханія, за исключеніемъ незначительной старческой эмфиземы, ничего ненормальнаго не отмѣчается. Иногда бываетъ слабый сухой кашель.

Пульсъ неправильный (*arythmicus et inaequalis*), приблизительно до 84 ударовъ въ минуту, слабого наполненія, довольно твердый. Доступныя ощущиванію артеріи представляются въ видѣ плотныхъ, твердыхъ шнурковъ, сильно извилисты. Сердечный толчекъ не видимъ, но прощупывается въ 5 межреберья, онъ довольно разлитой, и не сильный. Перкуторныя границы сердечной тупости изъ-за эмфизематознаго состоянія легкихъ кажутся немного уменьшенными. Тоны сердца чисты, но очень тихи; иногда впрочемъ бываетъ слышенъ очень слабый шумъ въ видѣ легкаго дуновенія (анемичный шумъ) у верхушки сердца.

Аппетитъ отсутствуетъ. Зубы почти все отсутствуютъ. Языкъ обложенъ и довольно сухъ. Глотаніе свободно, пища проходитъ безпріяетственно. Иногда бываетъ непріяетная тухлая отрыжка, довольно часто рвота темными массами, напоминающими кофейную гущу. Во рвотныхъ массахъ найдено множество сарцинъ, дрожжевыхъ грибовъ, бактерій молочнокислоты и порядочное количество крови. — Животъ не особенно вздутъ и въ общемъ не чувствителенъ. Область желудка какъ бы нѣсколько выпячена, нижняя граница его въ довольно пустомъ состояніи доходитъ до пупка. При пальпаціи прощупывается справа отъ *linea alba* въ области *epigastrii*, на 3 поперечныхъ пальца кверху отъ пупка, опухоль твердой, не совѣсь бугристой консистенціи, величиной нѣсколько больше ку-

ринаго яйца. Опухоль эта при ощупываніи немного болѣзненна. — Стулъ въ послѣднее время задержанъ.

Печень и селезенка оказались при объективномъ изслѣдованіи не увеличенными.

Моча въ общемъ никакихъ отклоненій отъ нормы не представляетъ и, за исключеніемъ реакціи на индиканъ, въ ней ничего ненормальнаго доказать нельзя.

Со стороны нервной системы отмѣчается полная апатія, сонливость и жалобы на частое головокруженіе.

Recursus morbi. Больной назначена молочная діета и внутрь *Spiritus aethereus Hoffmanni* каждые 2 часа по 20 капель и *Extractum fluidum Condurango* 3 раза въ день по 30 капель. Понятно, что подъ вліяніемъ такого леченія могло только улучшиться самочувствіе больной, но болѣзнь продолжала прогрессировать, вызывая все большую кахексію и слабость. Объективно можно было констатировать улучшение только въ томъ отношеніи, что пульсъ мало-по-малу становился правильнѣе и черезъ нѣкоторое время сталъ вполне правильнымъ, оставшись таковымъ до конца жизни. Больная пробыла въ такомъ состояніи въ клиникѣ больше 2-хъ мѣсяцевъ, и подъ вліяніемъ сильного истощенія умерла 18-го января 1900 г.

Анатомическій діагнозъ: *Atrophia omnium organorum. Carcinoma ventriculi* въ области привратника. Метастазы въ печени. *Atheromatosis diffusa et nodosa omnium arteriarum. Dilatatio aortae ascendentes levis gradus. Dilatatio et hypertrophia ventriculi sinistri levis gradus, dilatatio atrii sinistri. Atheromatosis arteriarum coronariarum cordis. Emphysema pulmonum senile. Oedema piae matris cerebri.*

Протоколъ вскрытія сердца: Въ сердечной сумкѣ немного прозрачной серозной жидкости. *Pericardium* въ общемъ гладко, только на передней поверхности праваго желудочка замѣчается одно сухожильное пятно. Сердце довольно объемисто; во всѣхъ полостяхъ его жидкая кровь и агональные тромбы, а также сальные свертки. Лѣвый желудочекъ нѣсколько расширенъ и стѣнки его умеренно утолщены; правый желудочекъ не особенно расширенъ, стѣнки его не особенно утолщены, покрыты жиромъ. Мышца праваго желудочка скорѣе даже представляется сравнительно тонкой. Оба предсердія объемисты; лѣвое — значительно расширено, въ лѣвомъ ункѣ старый, частью обезцвѣченный тромбъ. Такіе же маленькіе свертки находятся и на нитяхъ папиллярныхъ мышцъ. Правое предсердіе также расширено, но, безъ сомнѣнія, менѣе

объемисто, чѣмъ лѣвое. Мускулатура сердца довольно блѣдная, дряблая; рубцовъ и мозолей въ ней макроскопически не замѣчается. *Endocardium* безъ перемѣны; клапаны безъ измѣненій, обызвествленій на нихъ нѣтъ. Края митральныхъ клапановъ плотны. *Aorta ascendens* нѣсколько широка, *intima* ея гладка. На высотѣ выхода *art. anonymae* начинается на *intima aortae* узловатый склерозъ, но безъ обызвествленій и безъ язвъ. Всѣ вѣнечныя артеріи, даже и ихъ болѣе мелкія вѣтви, распространяющіяся подъ эпикардіемъ, сильно извилисты, туго и просвѣтъ ихъ мѣстами значительно суженъ. Стѣнки артеріи тверды. Вѣнечныя вены макроскопически кажутся не измѣненными, но довольно широки.

Результаты микроскопическаго изслѣдованія.

Лѣвый желудочекъ. Эпикардіи измѣненія не представляетъ. Субэпикардіальный жиръ достаточно развитъ. Мышечныя волокна на поперечномъ разрѣзѣ различной толщины, многія гипертрофированы, многія въ состояніи атрофіи. Поперечная полосатость ихъ ясно видна, ядра довольно хорошо окрашены. Что касается соединительной ткани, то размноженіе ея мы находимъ въ данномъ сердцѣ въ двухъ формахъ: въ видѣ маленькихъ мозолей и въ видѣ диффузнаго разрастанія. Мозоли видны лишь микроскопически и расположены главнымъ образомъ у верхушки сердца; въ центрѣ одной такой мозоли находится маленькій артеріальный сосудъ съ хорошо сохранившимся просвѣтомъ. Диффузная фиброзная дегенерация, которая выражена здѣсь отчасти въ слабой, отчасти въ средней степени, представляется намъ въ видѣ интерфасцикулярнаго и интерстиціального разрастанія соединительной ткани. Гораздо сильнѣе этотъ диффузный фиброзный процессъ выраженъ на папиллярныхъ мышцахъ: здѣсь мышечныя волокна оказываются совершенно разбѣдиненными другъ отъ друга, а края этихъ мышцъ состоятъ преимущественно изъ соединительной ткани, среди которой лежатъ только отдѣльныя атрофированныя волокна, слабо окрашенные и съ неясной поперечной полосатостью. Какъ въ мозоляхъ, такъ и въ

диффузно разросшейся соединительной ткани ядеръ мало, приче́мъ ткань имѣетъ ясно волокнистый характеръ, такъ что никакого воспалительнаго процесса въ данномъ случаѣ предполагать нельзя. Большіе, средніе и мелкіе артеріальныя сосуды почти вездѣ имѣютъ утолщенную *intimam* и довольно толстую *adventitiam*, но просвѣтъ ихъ не представляется значительно суженнымъ. Мышечныя вѣтви имѣютъ особенно утолщенную *adventitiam* и въ окружности нѣкоторыхъ изъ нихъ замѣчается довольно сильное умноженіе соединительной ткани. Эндокардіи гладокъ, измѣненій не представляетъ.

Правый желудочекъ. Въ общемъ картина та же самая, что и въ лѣвомъ желудочкѣ, здѣсь только мозолей меньше, но за то мѣстами имѣются пристѣночныя тромбы. И здѣсь диффузная фиброзная дегенерація выражена въ слабой степени; нѣсколько сильнѣе поражены этимъ процессомъ подэпикардіальный слой мускулатуры и папиллярныя мышцы. Перикардій немного утолщенъ мѣстами. Эндокардіи гладокъ. Во всемъ остальномъ мышечныя волокна ничѣмъ не отличаются отъ таковыхъ въ лѣвомъ желудочкѣ.

Лѣвое предсердіе. Эпикардій не утолщенъ. Субэпикардіальный жиръ богато развитъ. Нѣкоторыя мышечныя волокна значительно гипертрофированы, другія опять-таки совершенно атрофичны; мѣстами мышечныя волокна почти совсѣмъ исчезли, остатки ихъ плохо окрашены и безъ ясной поперечной исчерченности, весь слой ихъ замѣщенъ плотной соединительной тканью. На нѣкоторыхъ мѣстахъ попадаются также настоящія микроскопическія маленькія мозоли. Замѣчается сильное разрастаніе соединительной ткани, какъ межпучковой, такъ и межволоконцевой; ткань эта бѣдна ядрами и довольно плотна. Этотъ разлитой міофиброзъ выраженъ въ сильной степени въ горизонтальныхъ слояхъ подъ эпи- и эндокардіемъ, средній же вертикальный слой мускулатуры измѣненъ значительно меньше. Кромѣ этого замѣчаются разбросанныя мѣста сильнѣйшаго

локализованнаго міофиброза въ видѣ маленькихъ пятенъ, которыя напоминаютъ собой отдѣльныя мозоли, но въ нихъ нигдѣ вполнѣ волокна не исчезли. Въ атрофичныхъ мышцахъ небольшое количество бурога пигмента. На большинствѣ мышечныхъ волоконъ поперечная полосатость ясно видна, ядра ихъ довольно хорошо окрашены. На мѣстахъ наиболѣе выраженнаго міофиброза замѣчается вакуолярная дегенерація нѣкоторыхъ мышечныхъ волоконъ. Эндокардіи мѣстами утолщенъ. Большіе сосуды имѣютъ большей частью утолщенную *intimam*, но и *adventitia* ихъ также довольно толста. Мелкіе сосуды всѣ показываютъ разращеніе *adventitiae*, просвѣтъ ихъ сохраненъ.

Правое предсердіе. Эпикардъ измѣненій не представляетъ. Субэпикардіальный жиръ очень сильно развитъ и мѣстами прорастаетъ въ перегородки между мышечными пучками. Тутъ разница въ толщинѣ мышечныхъ волоконъ еще болѣе значительна, мѣстами подэпикардіальный слой мускулатуры совершенно исчезъ. Разлитое разрастаніе соединительной ткани очень сильно развито. И здѣсь, какъ интерфасцикулярная, такъ и интерстиціальная соединительная ткань очень бѣдна ядрами. Въ мѣстахъ наиболѣе сильно выраженнаго міофиброза и тутъ имѣется центральная вакуолизация многихъ мышечныхъ волоконъ. На мѣстахъ, гдѣ мышечныя волокна совершенно исчезли, стѣнка предсердія оказывается состоящей изъ одной лишь волокнистой бѣдной ядрами соединительной ткани. Настоящихъ мозолей здѣсь гораздо меньше, чѣмъ въ лѣвомъ предсердіи; и здѣсь невозможно доказать зависимость ихъ отъ измѣненія артеріальныхъ сосудовъ, такъ какъ попадающіеся въ центрѣ нѣкоторыхъ изъ нихъ сосуды какъ разъ оказываются наименѣе измѣненными. Въ общемъ сосуды здѣсь представляютъ тѣ же измѣненія, что и въ другихъ отдѣлахъ сердца. Фрагментации мышечныхъ волоконъ и инфильтраціи нигдѣ не замѣтно.

Не безынтересно отмѣтить здѣсь, что найденные въ

лѣвомъ предсердіи въ области легочныхъ венъ и въ правомъ предсердіи въ окружности *venaе савае inferioris* сердечные ганглиозные узлы состоятъ почти исключительно изъ соединительной ткани и содержатъ только очень немногія ганглиозныя клѣтки, которыя хорошо окрасились *Alaun-carmin*'омъ.

Epicrisis.

Резюмируя полученные данныя, мы видимъ, что въ данномъ случаѣ имѣется разрастаніе соединительной ткани, отличающееся своей равномерностью. Не только интерфасцикулярное, но и интерстиціальное разрастаніе соединительной ткани достигло здѣсь довольно сильной степени своего развитія; особенно сильно пораженными оказываются предсердія, причемъ правое больше лѣваго, и напиллярныя мышцы лѣваго желудочка. Бѣдность соединительной ткани ядрами даетъ намъ право заключить, что процессъ міофиброза въ данномъ сердцѣ довольно стараго происхожденія, а такъ какъ при этомъ нигдѣ не замѣтно мелкоклѣточной инфильтраціи, то мы имѣемъ право предположить, что здѣсь никакого воспалительнаго процесса не было. Кромѣ этой диффузной фиброзной дегенерациі сердечной мышцы найдены въ данномъ случаѣ еще микроскопическія соединительнотканныя мозоли, которыя отчасти расположены вокругъ, а отчасти заключаютъ въ себѣ немного измененные сосуды, у которыхъ главнымъ образомъ замѣчалось сильное утолщеніе *adventitiae*, *intima* же представляла только незначительное утолщеніе, такъ что просвѣтъ сосудовъ былъ почти всюду довольно широкъ, особеннаго суженія нигдѣ не было найдено. Мозоли эти нами констатированы какъ въ желудочкахъ, такъ и предсердіяхъ, но въ лѣвомъ сердцѣ больше, чѣмъ въ правомъ.

Принимая во вниманіе, что въ данномъ случаѣ расширение полостей, за исключеніемъ лѣваго предсердія, и гипертрофія стѣпокъ были весьма умѣренныя; зная далѣе,

что больная за все время своей жизни никогда не страдала особыми нарушеніями кровообращенія и не имѣла никакихъ инфекціонныхъ болѣзней; имѣя, кромѣ того, въ виду, что клинически въ данномъ сердцѣ, за исключеніемъ скоро прошедшей аритміи, нельзя было доказать ничего ненормальнаго и что больная умерла отъ сильнаго истощенія вслѣдствіе рака, но сердце до конца жизни работало довольно хорошо, мы имѣемъ право заключить, что найденныя здѣсь въ сердцѣ измененія, какъ въ сосудахъ, такъ и въ мускулатурѣ, представляютъ собой ничто иное, какъ измененія старческія, которыя не могутъ быть обозначены чисто болѣзненными. Данныя эти совершенно согласуются съ результатами изслѣдованій *Demange'a* и *Haushalter'a*, *Sack'a*, *Babcock'a*, *Гурвича*, *Boy-Teissier et Sesquès* и *DeGIO*.

Очень можетъ быть, что здѣсь этотъ міофиброзъ сердечной мышцы зависитъ отъ измененія вѣчныхъ артерій и обусловленнаго имъ недостаточнаго питанія мышцы сердца. Вообще въ данномъ случаѣ, при разсмотрѣніи результатовъ микроскопическаго изслѣдованія, представляется труднымъ рѣшить вопросъ, сколько изъ найденныхъ измененій сердечной мышцы слѣдуетъ отнести къ обыкновеннымъ старческимъ измененіямъ и сколько относится уже къ области патологическихъ процессовъ.

Такимъ образомъ, мы въ данномъ сердцѣ нашли тѣ же измененія, на какія указали и наши предшественники, и можемъ поэтому подтвердить 3 факта, а именно: 1) что существуетъ старческій міофиброзъ, 2) что этимъ міофиброзомъ предсердія поражаются сильнѣе, чѣмъ желудочки и 3) что міофиброзъ можетъ встрѣчаться одновременно съ мозолями, которыя ничего общаго съ нимъ не имѣютъ.

IV. Исторія болѣзни А. В. 60 а. п.

Клиническій діагнозъ: Pneumonia crouposa. Bradycardia.

Анамнезъ: Больной А. В. 60 лѣтъ отъ роду, работникъ изъ Юрьевского уѣзда, поступилъ въ Госпитальную клинику 25 февраля 1898 г. Больной былъ привезенъ въ тяжеломъ лихорадочномъ состояннн, такъ что добыть точныя анамнестическія данныя было очень трудно. По его словамъ, онъ былъ всегда здоровъ, только 1½ года тому назадъ онъ послѣ простуды заболѣлъ сильной болью въ груди, кашлемъ, причемъ мокрота была кровянистая, и одышкой; была ли при этомъ и лихорадка, онъ не помнитъ (можетъ быть, pneumonia crouposa?). Межалъ онъ тогда не долго, но съ тѣхъ поръ онъ себя чувствуетъ все время не вполне здоровымъ. Обращался нѣсколько разъ въ Поликлинику, но все безуспѣшно. Слабость все увеличивалась, такъ что онъ за 3 недѣли до настоящаго заболѣванія долженъ былъ уже бросить свою работу и большей частью лежать въ кровати. Кашель также все время не прекращался. Больной женатъ, имѣетъ 4 дѣтей; жена и дѣти здоровы. Родители больного умерли въ глубокой старости; о своихъ родныхъ онъ ничего опредѣленнаго сказать не можетъ. Сифилисъ отрицаетъ, спиртными напитками не злоупотреблялъ.

Настоящая болѣзнь началась, какъ больной думаетъ, приблизительно двѣ недѣли тому назадъ; но онъ при этомъ замѣчаетъ самъ, что это будетъ не совсемъ точно, такъ какъ онъ уже до этого чувствовалъ себя не вполне здоровымъ. Какъ началась болѣзнь, онъ также не можетъ сказать опредѣленно; онъ знаетъ только, что въ теченіе 1—2 дней ему было очень холодно, такъ что онъ даже дрожалъ. Въ это же время онъ началъ сильно кашлять, причемъ кашель былъ сухой. Вскорѣ появились колющія боли въ правой половинѣ груди, стало трудно дышать. Вечеромъ всегда бывалъ сильный жаръ, такъ что голова и все кости болѣли. Черезъ нѣсколько дней больной началъ отхаркивать мокроту, но онъ не замѣтилъ, какого она цвѣта. Состояніе больного все ухудшалось и это заставило его поступить въ клинику.

Status praesens: Больной находится въ полусидячемъ положеннн въ кровати; сознаніе ясно. Онъ средняго роста, правильнаго тѣлосложенія, довольно плохого питанія. Кожа тѣла по-

крыта хронической экземой, особенно на конечностяхъ и спинѣ. Подкожный жировой слой развитъ слабо, мускулатура довольно слаба и вяла. Незначительный цианозъ носа и рукъ, которыя холодноваты. T° повышена — 39,1, причемъ пульсъ отъ 52 до 60 ударовъ въ минуту, а дыханіе — 32.

Жалуется больной на мучительный кашель и трудное выдѣленіе мокроты, на колотье въ лѣвой половинѣ грудной кѣтки, отсутствіе аппетита и на общую слабость тѣла, которая до того сильна, что ему даже трудно садиться.

Дыханіе черезъ носъ и гортань свободно, голосъ чистъ. Дыханіе очень поверхностно и часто. Мучительный кашель съ отдѣленіемъ тягучей мокроты — sputum rubiginosum. Грудная кѣтка бочкообразна, окружность ея на высотѣ сосковъ 96 см; sterno-vertebralный діаметръ — 35½ см. Грудная кѣтка симметрична, объ половины груди дышать довольно равномерно. Перкуссия даетъ спереди громкій звукъ съ коробочнымъ отгѣнкомъ. Границы праваго легкаго стоятъ на два пальца ниже нормальнаго. Границы лѣваго легкаго также на два пальца ниже обыкновеннаго. Сзади имѣется громкій звукъ только въ верхней части грудной кѣтки, а начиная съ 4-го груднаго processus spinosus перкуссия даетъ на лѣвой половинѣ груди притупленіе, простирающееся до нижняго края лѣваго легкаго. На правой половинѣ — громкій звукъ. — При аускультацин слышно спереди вездѣ слабое везикулярное дыханіе, на нижнемъ краѣ праваго легкаго — мелкіе, а на нижнемъ краѣ лѣваго — среднепузырчатые песозвучные влажные хрипы. Сзади на правомъ легкомъ сверху — везикулярное, а въ нижнихъ частяхъ — тихое неопредѣленное дыханіе; на лѣвомъ легкомъ на верхней границѣ притупленія — бронхиальное дыханіе, а въ центрѣ и нижнихъ частяхъ притупленія — слабое неопредѣленное дыханіе, тамъ же немного влажныхъ хриповъ. Fremitus pectoralis на мѣстѣ притупленія усиленъ. Пробная пункція здѣсь даетъ отрицательный результатъ.

Пульсъ рѣдкій, средней полноты, немного celer. На груди и на шеѣ ненормальныхъ пульсацій не замѣчается. Доступныя ощущенія артерн ригидны, нѣсколько извилисты и расширены. Толчекъ сердца не видимъ и не ощущимъ. Границы тупости сердца изъ-за эмфиземы легкихъ очень малы. Тоны сердца довольно тихи, но чисты.

Аппетитъ плохой. Языкъ обложенъ, но влаженъ. Диспептическихъ явленій нѣтъ. Животъ не вздутъ, не чувствителенъ,

даетъ вездѣ тимпаническій звукъ. Испражненія нормальны, ежедневно одинъ разъ.

Печень не увеличена. Селезенка не прощупывается, но граница ея при перкуссии переходитъ почти на 3 пальца *lin. costo-clavicularis*.

Моча выдѣляется въ нѣсколько меньшемъ количествѣ, даетъ обильный красноватый кирпичный осадокъ, содержитъ немного бѣлка (лихорадочная альбуминурия).

Со стороны нервной системы — по вечерамъ головная боль, плохой сонъ.

Decursus morbi: Больному назначены холодныя обтиранія груди и каждый разъ послѣ нихъ согрѣвающей компрессъ на грудную клѣтку, а внутрь вино и Гофманскія капли, а подкожно *ol. camphorati* 0,1 пять разъ въ день. Подъ вліяніемъ леченія больной началъ скоро поправляться: кашель сталъ меньше, начало выдѣляться больше мокроты, которая потеряла свой ржавчинный цвѣтъ, притупленіе начало проясняться и появилась *crepitatio redux*. 6/III у больного вдругъ появился колыпецъ, продолжавшійся около $\frac{1}{2}$ часа и уступившій наконецъ подкожнымъ впрыскиваніямъ камфоры. Послѣ этого больной чувствовалъ себя вполне хорошо, но въ нижней долѣ лѣваго легкаго осталось притупленіе, все время не исчезающее, и при аускультации слышны были еще неопредѣленное дыханіе и хрипы. Кашель сталъ все-таки гораздо меньше и легче; ночью больной могъ хорошо спать. Пульсъ за все это время былъ правильный, но очень рѣдкій 30—48 въ мин. 23/III больной, чувствуя себя почти вполне здоровымъ, легъ вечеромъ спать, но на слѣдующее утро былъ найденъ въ кровати мертвымъ.

Вскрытіе было произведено 26-го марта въ Патолого-анатомическомъ институтѣ Проф. В. А. Афанасьева.

Анатомическій діагнозъ: *Pneumonia crouposa lobii inferioris pulmonis sinistri (stadium III), Myocarditis parenchymatosa gradus maximi. Dilatatio cordis. Incalcinatio septi atriorum sub valvula mitrali. Tumor lienis acutus. Perisplenitis chronica.*

Протоколъ вскрытія сердца. Въ полости сердечной сумки около 20 куб. ст. серозной жидкости. Сердце увеличено въ объемъ. На *pericardium viscerale* нѣкоторое соединительно-тканное молочно-бѣлаго цвѣта разрастаніе. Мышца сердца крайне дряблая, блѣдно-глинистаго цвѣта. Одинъ клапанъ *valv. mitralis* укороченъ. Изъявленій на клапанѣ не замѣтно, но на всемъ протяженіи основанія его, именно въ центрѣ стѣнки между лѣвымъ и правымъ предсердіемъ ощущается твердая известковая масса на

протяженіи 4 ст. Масса эта при разрѣзѣ ножомъ крошится. Въ эндокардіи на мѣстѣ, соответствующемъ этому известковому отложенію, поверхность втянута. Эти известковыя массы выпячиваются также въ полость лѣваго желудочка подъ вторымъ здоровымъ клапаномъ *valv. mitralis*. Желудочки и предсердія сильно расширены. *Intima* сосудовъ пропитана кровью. Ни на *intima aortae*, ни на *ostium* обѣихъ *coronariae* склеротическихъ бляшекъ не замѣтно.

Результаты микроскопическаго изслѣдованія.

Лѣвый желудочекъ: Эпикардъ немного утолщенъ. Субэпикардіальный жиръ въ весьма умѣренномъ количествѣ. Мускулатура желудочка мутна, поперечная полосатость мышечныхъ волоконъ трудно различима, ядра замѣчаются въ достаточномъ количествѣ. Въ мышечныхъ волокнахъ оказывается разсѣяннымъ довольно много коричневаго пигмента въ видѣ мелкихъ зернышекъ. Сами волокна на срѣзѣ оказываются неодинаковой величины, они частью толсты, гипертрофированы, частью тонки. На препаратахъ бросается въ глаза сильнѣйшая фрагментация мышечныхъ волоконъ. Разрастаніе соединительной ткани является лишь въ видѣ диффузной фиброзной дегенерации, соединительно-тканыхъ мозолей же не видно. Дегенерация выражена въ общемъ въ умѣренной степени; интерстиціальное умноженіе соединительной ткани сильнѣе интерфасцикулярнаго; количество ядеръ въ соединительной ткани немного увеличено. Внутренніе слои мускулатуры болѣе перерождены, чѣмъ наружные. Папиллярныя мышцы поражены процессомъ также лишь въ умѣренной степени. На мелкихъ мышечныхъ сосудахъ замѣтны явленія эндо-періартерита въ легкой степени, но далеко не на всѣхъ срѣзахъ. Большіе эпикардіальные сосуды только частью показали умѣренное утолщеніе *intimae*. Эндокардіи особенныхъ измѣненій не представляетъ.

Правый желудочекъ. Эпикардъ также немного утолщенъ. Субэпикардіального жира немного больше. Характеръ мускулатуры здѣсь тотъ же, что и въ лѣвомъ

желудочкѣ. Фрагментация здѣсь не такъ сильна. Что касается соединительной ткани, то она здѣсь также представляется намъ только въ видѣ диффузнаго разрастанія ея, но въ этомъ желудочкѣ оно выражено немного слабѣе, чѣмъ въ лѣвомъ. Кромѣ того, диффузный миофиброзъ здѣсь оказывается больше выраженнымъ между мышечными пучками, чѣмъ между отдѣльными волокнами. Сильный миофиброзъ мы находимъ здѣсь только на папиллярныхъ мышцахъ; на нихъ разстоянія между отдѣльными мышечными волокнами, заполненныя соединительной тканью, немногимъ уже поперечнаго разрѣза самихъ волоконъ. Соединительная ткань содержитъ порядочное количество ядеръ и представляется нѣжной. Сосуды здѣсь представляютъ тѣ же измѣненія, что и въ лѣвомъ желудочкѣ.

Лѣвое предсердіе. Эпикардъ измѣненій не представляетъ. Мускулатура также паренхиматозно перерождена. Что касается соединительной ткани, то здѣсь диффузная фиброзная дегенерация, какъ интерстиціальная, такъ и интерфасцикулярная, выражена сильнѣе, чѣмъ въ желудочкахъ, и главнымъ образомъ въ подѣндокардіальномъ слое.

При этомъ слѣдуетъ отмѣтить, что въ лѣвомъ предсердіи задняя стѣнка ея и верхняя часть оказались меньше задѣтыми и тутъ встрѣчается преимущественно интерфасцикулярное умноженіе соединительной ткани; ушко же, боковая часть и передняя стѣнка поражены гораздо сильнѣе, причѣмъ здѣсь замѣчается средний и сильный интерфасцикулярный миофиброзъ. Интерстиціальныя ядра немного и соединительная ткань имѣетъ болѣе волокнистый характеръ. Эпикардій на нѣкоторыхъ мѣстахъ утолщенъ. Въ этомъ предсердіи сосуды не представляютъ никакихъ особенныхъ измѣненій.

Правое предсердіе. Эпикардій образуется довольно широкимъ слоемъ волокнистой соединительной ткани. Субэпикардіальный жиръ въ большомъ количествѣ, мѣстами онъ встрѣчается въ толщѣ мускулатуры и вокругъ сосу-

довъ. Мышечныя волокна порядочно гипертрофированы и имѣютъ такой же характеръ, какъ и во всѣхъ остальныхъ отдѣлахъ сердца, только здѣсь имѣются отдѣльныя мѣста, гдѣ волокна довольно хорошо сохранились, довольно сильно окрашены и поперечная полосатость ихъ довольно ясно видна. На нѣкоторыхъ мѣстахъ встрѣчается и фрагментация мышечныхъ волоконъ. Диффузная фиброзная дегенерация развита здѣсь сильнѣе, чѣмъ въ лѣвомъ предсердіи и въ обонхъ желудочкахъ. Въ общемъ можно сказать, что тутъ интерстиціальныя ядра больше бросаются въ глаза, чѣмъ интерфасцикулярныя, но какъ тотъ, такъ и другой здѣсь развиты очень сильно. Наибольшей силой пораженія отличается задняя стѣнка предсердія, но при этомъ слѣдуетъ отмѣтить, что процессъ здѣсь не всюду былъ одинаково сильно выраженъ: рядомъ съ мышечными пучками, въ которыхъ разрастаніе соединительной ткани достигло почти своего максимума, лежатъ пучки, гораздо меньше задѣтые миофиброзомъ. Съ другой стороны здѣсь также отмѣчается тотъ фактъ, что наиболѣе пораженными оказываются подѣндокардіальные слои, гдѣ больше выраженъ интерстиціальныя ядра миофиброза. Количество ядеръ въ соединительной ткани нѣсколько меньше, чѣмъ въ желудочкахъ, сама ткань производитъ впечатлѣніе нѣсколько болѣе твердой. Сосуды, попадающіеся здѣсь на препаратахъ, почти все безъ измѣненій; только въ перегородкѣ предсердій, со стороны праваго предсердія, нами найденъ одинъ маленькій вполне закупоренный сосудъ, въ окружности котораго видна одна маленькая микроскопическая настоящая соединительнотканная мозоль. Эпикардій мѣстами немного утолщенъ.

Epicrisis.

Итакъ, въ данномъ случаѣ мы имѣемъ дѣло съ диффузнымъ фибрознымъ процессомъ, поразившимъ мускулатуру всего сердца; предсердія опять-таки оказываются больше перерож-

денными, чѣмъ желудочки, причемъ правое предсердіе болѣе поражено чѣмъ лѣвое, а въ желудочкахъ, наоборотъ, лѣвый оказывается пораженнымъ больше праваго. Кромѣ интерстиціального процесса во всѣхъ отдѣлахъ сердца имѣется и сильно развитый паренхиматозный, выражающійся въ помутнѣніи мышечныхъ волоконъ и неясности поперечной полосатости ихъ. Послѣдній, по всей вѣроятности, обуславливается здѣсь инфекціей (пневмоніей). Волокнистый характеръ соединительной ткани и меньшее количество ядеръ ея въ предсердіяхъ даютъ намъ поводъ полагать, что измѣненія въ нихъ болѣе стары, чѣмъ въ желудочкахъ, въ которыхъ имѣется умноженіе ядеръ въ соединительной ткани и въ которыхъ, слѣдовательно, процессъ, повидимому, еще не законченъ. — Кромѣ этихъ измѣненій мы въ данномъ случаѣ замѣтили еще обильную фрагментацію мышечныхъ волоконъ, особенно въ лѣвомъ желудочкѣ; очень можетъ быть, что наблюдавшаяся при жизни у больного *Bradycardia* находилась въ зависимости отъ этой фрагментаціи мышцъ.

Если мы примемъ во вниманіе всѣ анатомическія данныя и клиническое теченіе болѣзни, то намъ станутъ вполне понятными всѣ найденныя въ этомъ сердцѣ измѣненія. Сердце, въ которомъ, вѣроятно, имѣлись уже и кое-какія старческія измѣненія, должно было бороться въ данномъ случаѣ съ 3-мя факторами: съ одной стороны, съ эмфиземой легкихъ, обуславливавшей мало-по-малу недостаточность праваго сердца, съ другой стороны, съ общимъ артеріосклерозомъ и измѣненіемъ на митральномъ клапанѣ, поведшими къ гипертрофіи и дилатации лѣваго сердца, и наконецъ съ третьей стороны, съ присоединившейся острой пневмоніей, вызвавшей сильную паренхиматозную дегенерацию и безъ того уже не вполне достаточной мышцы. Поставленное въ такія условія сердце не могло бы, понятно, такъ долго исполнять возложенную на него задачу, еслибъ не появилась компенсаторная гипертрофія съ послѣдовательнымъ

расширеніемъ его стѣнокъ. Этимъ-то и объясняется, почему здѣсь всѣ 4 отдѣла сердца были расширены. Одновременно съ этимъ расширеніемъ мы находимъ во всѣхъ отдѣлахъ сердца и разлитой міофиброзъ ихъ стѣнокъ, при томъ онъ распределенъ такъ, что степень развитія диффузной фиброзной дегенерации въ общемъ вполне соответствуетъ силѣ расширенія данного отдѣла сердца. Такимъ образомъ, это вполне подтверждаетъ найденное моими предшественниками правило, что диффузный міофиброзъ находится преимущественно и въ большей степени въ тѣхъ отдѣлахъ сердца, которые подвергались большому перерастяженію. Смерть здѣсь, понятно, произошла отъ паралича сердца; такая внезапная смерть при *Bradycardia* есть явленіе довольно частое.

V. Исторія болѣзни Д. Ю. 51 а. п.

Клиническій діагнозъ: *Potatorium, Pleuro-pneumonia duplex, Hypertrophia et dilatatio cordis.*

Анамнезъ: Больной Д. Ю. 51 года, служитель университетской библиотеки, изъ Юрьева, поступилъ въ Госпитальную клинику 8/IV 1899 г. За исключеніемъ перенесенной въ дѣтствѣ кори былъ всегда здоровъ. Жилъ все время въ довольно хорошихъ условіяхъ, но злоупотреблялъ спиртными напитками. Днемъ добросовѣстно исполнял свои обязанности, а вечеромъ обыкновенно пьянствовалъ, причемъ пилъ не пиво, но преимущественно крѣпкіе напитки. Заболѣлъ недѣли 4 тому назадъ совершенно внезапно послѣ простуды, вѣроятно. Послѣ сильнаго озноба у больного поднялась температура, появилась головная боль и ломота во всѣхъ членахъ. На другой день больной началъ кашлять, но не особенно сильно еще, и ощущать колотье въ правой половинѣ груди, вслѣдствіе чего ему стало трудно дышать. Кашель все усиливался, появилась тягучая мокрота желтоватаго цвѣта, по словамъ больного. Черезъ нѣсколько дней появилось колотье и въ лѣвомъ боку, дыханіе стало еще затруднительнѣе и вообще состояніе значительно ухудшилось. Въ такомъ состояніи онъ пролежалъ нѣсколько недѣль дома безъ замѣт-

наго улучшения, не смотря на врачебную помощь. Видя, что болезнь не проходит, он решился поступить к нам в клинику.

Status praesens. Больной находится в беспокойном состоянии, не хочет лежать в кровати и, разгуливая по палате, разговаривает сам с собой, припоминая разные сцены, пережитые им за последнее время. Т^о всего 38,1. — Больной среднего роста, крепкого телосложения, довольно хорошего питания. Кожа в общем чиста, на носу *Aene rosacea*. Мышцы хорошо развиты. Замечается цианоз губ и пальцев рук и ног, которые холодны на ощупь. Нижняя конечности слегка отечны. Лимфатические железы не увеличены.

Наморка явля, голос чист, дыхание свободно, но учащено. Довольно частый кашель с отделением мокроты, смешанной с кровью. Грудная клетка хорошо развита, симметрична; при дыхании правая половина груди заметно отстает. При перкуссии правое легкое спереди дает до 4-го ребра громкий легочный звук, книзу отсюда абсолютную тупость; сзади до *spina scapulae* громкий звук а ниже также абсолютную тупость. Левое легкое спереди дает всюду громкий легочный звук и нижняя граница его в общем нормальна; сзади громкий звук получается только на мѣстѣ, соответствующем верхней доле, нижняя же доля, дает притупление перкуторного звука. *Fremitus pectoralis* на мѣстѣ тупости правого легкого значительно ослаблен, на мѣстѣ притупления левого легкого, наоборот, усилен. При аускультации в области нормального легочного звука слышно везикулярное дыхание и отдельные свисты; на мѣстѣ тупости — дыхательный шум еле слышен, в области же притупления левого легкого — бронхиальное дыхание и масса созвучных влажных мелко- и среднепузырчатых хрипов. Пробная пункция указывает на присутствие геморрагического экссудата в правой плевральной полости.

Пульс правильный, немного учащенный, довольно плохого наполнения, твердый. Доступные ощущению артерии ригидны и извилисты. Ненормальных пульсаций не заметно. Толчек сердца видим в 6-м межреберье за *l. mamillaris sin.*, тут же он и прощупывается. Границы сердечной тупости: сверху — 3-е ребро, слева — не доходит на $1\frac{1}{2}$ —2 пальца до *l. axillaris anterior*, нижняя — в 6-м межреберье; правую определить невозможно, так как она сливается с тупостью от правого легкого. Тоны сердца чисты, но тихи; шумов явля.

Язык слегка обложен и довольно сух. Аппетита явля. В остальном органы пищеварения не представляют отклонений

от нормы. Испражнения кашцеобразной консистенции до 2 раз в сутки.

Живот не вздут, не болезнен, опухолей и флюктуации в нем не замечается. Печень значительно увеличена, выдается на 4 пальца из подреберной дуги, край ее ясно прощупывается; он округлен и плотен. Селезенка перкуторно также немного увеличена, но не прощупывается.

Моча выделяется в меньшем количестве, темножелтого цвета, прозрачна, никаких ненормальных составных частей не содержит.

Со стороны нервной системы отмечается спутанность мыслей, легкий бред и плохой сон.

Decursus morbi. Первое время больной получал *Digitalis* (infus. ex 0,6:150,0 + *Liquor Hoffmanni* 4,0 через 2 часа по столовой ложке), а на ночь морфия подкожно 0,01. Больной стал немножко спокойнее, но сердце продолжало слабо работать и явления на легких не проходили, и даже не уменьшались. Тогда мы начали больному врыскивать подкожно *ol. camphorat.* через 3 часа по 2 шприца. Но и это не оказало никакого успеха. Наоборот, начали припухать ноги, цианоз стал сильнее. Вследствие этого больному было назначено *Pulv. fol. Digitalis* 0,1 + *Diuretini* 1,0 — три раза в день по порошку. Состояние все-таки не улучшалось, на легких изменения не проходили, пульс оставался слабым, отеки росли. Сделанный кожный дренаж был вполне безуспешен. Состояние больного все ухудшалось и 22 апреля последовала смерть.

Анатомический диагноз: *Hypertrophica et dilatatio cordis (cor bovinum)*, *Pneumonia crouposa lobi inferioris pulmonis utriusque*, *Infarctus haemorrhagicus* в центр нижней доли правого легкого, *Pleuritis exsudativa haemorrhagica dextra*, *Nephrolithiasis*, *inde Hydronephrosis*, *Cirrhosis hepatis*, *Tumor lienis acutus*, *Oedema cerebri*.

Протокол вскрытия сердца. В околосердечной сумке порядочное количество серозной жидкости. Сердце сильно увеличено в объеме — *cor bovinum*. Конеч его и часть нижней периферии образуется исключительно левым желудочком. Поверхность сердца гладкая. Стенка левого желудочка повсюду очень толста, приблизительно вдвое толще нормального. Полость левого желудочка умеренно расширена. Правый желудочек расширен, объемист; стенка его гипертрофирована, но относительно меньше, чем левая, не достигая двойной толщины. Левое предсердие

умѣренно расширено, стѣнка его вездѣ, также и въ верхнихъ частяхъ, содержитъ мышечный слой и нигдѣ не утолщена. Правое предсердіе объемистѣе лѣваго, значительно расширено. Стѣнка его вездѣ имѣетъ толстые трабекулы и толстую мускулатуру. Между трабекулами и надъ трехстворчатымъ клапаномъ праваго желудочка, точно также въ правомъ ушкѣ и между трабекулами праваго предсердія сидятъ много пристѣночныхъ тромбовъ темнаго цвѣта. Въ лѣвомъ желудочкѣ и предсердіи ихъ нѣтъ. Эндокардій не измѣненъ. Клапаны всѣ здоровы. *Ostium atrioventriculare sinistrum* довольно широко; *ostium aortae* не расширено, аортальные клапаны нормальны, нѣжны и не срослены. *Arcus aortae* не особенно расширенъ, на *intima* ея нѣсколько желтыхъ пятенъ, но атероматозныхъ язвъ и обызвествленій нѣтъ. *Ostium atrioventriculare dextrum* шире лѣваго, клапаны не измѣнены. *Ostium art. pulmonalis* и сама артерія не расширены, безъ измѣненій; клапаны нѣжны, не сморщены. Большіе стволы коронарныхъ артерій не представляютъ макроскопическихъ измѣненій.

Результаты микроскопическаго изслѣдованія.

Лѣвый желудочекъ. Эпикардій утолщенія не представляетъ; субъэпикардіальный жиръ въ достаточномъ количествѣ. Мышечныя волокна всѣ сильно гипертрофированы, въ общемъ довольно равномерны, только кое-гдѣ, главнымъ образомъ въ подъэндокардіальномъ слоѣ, они представляются на поперечномъ срѣзѣ не одинаковой толщины. Поперечная полосатость ихъ ясно видна, ядра хорошо окрашены. Фрагментация мышечныхъ волоконъ имѣется только на нѣкоторыхъ мѣстахъ и то въ очень слабой степени. На всѣхъ почти срѣзахъ встрѣчаются микроскопическія соединительнотканныя мозоли, то большей, то меньшей величины; главнымъ образомъ онѣ расположены у верхушки сердца и въ трабекулахъ. Сосуды, въ окружности которыхъ эти мозоли находятся, большею частью не представляютъ особенныхъ измѣненій, *intima* ихъ не утолщена, просвѣтъ вполне сохраненъ. Соразмѣрно съ гипертрофіей волоконъ и интерстиціальная ткань до извѣстной степени умножена. Но ясный миофиброзъ замѣтенъ только

въ трабекулахъ и папиллярныхъ мышцахъ, и то только въ слабой степени; мѣстами замѣчается также незначительное диффузное разрастаніе соединительной ткани и въ подъэндокардіальномъ слоѣ. Признаки дегенеративныхъ процессовъ и послѣдовательной атрофіи волоконъ отсутствуютъ. Что касается сосудовъ, то большія вѣтви вѣнечныхъ артерій представляютъ здѣсь главнымъ образомъ періартеріитъ, имѣя только слегка утолщенную *intimam*. Видная здѣсь на одномъ срѣзѣ большія вѣнечная артерія имѣетъ значительно утолщенную *intim'u*; подъ эпикардіемъ одна большая вѣтвь *art. coronariae* почти закупорена вслѣдствіе эндартеріита. Мелкія вѣтви частью также поражены эндартеріитомъ, но большей частью безъ особенныхъ измѣненій. Очень многія вены представляются расширенными, но стѣнки ихъ безъ измѣненій. Эндокардій въ общемъ вполне нормаленъ.

Правый желудочекъ. Утолщенія эпикардія не замѣчается. Субъэпикардіальный жиръ богаче развитъ, чѣмъ въ лѣвомъ желудочкѣ; мѣстами онъ даже просовъ въ толщу стѣнки. Мышечныя волокна также всѣ гипертрофированы, но не въ такой сильной степени, какъ въ лѣвомъ желудочкѣ; они хорошо окрашены съ ясно видной поперечной исчерченностью. Волокна большей частью лежатъ правильными пучками, отдѣленными другъ отъ друга тонкими, нѣжными, соединительнотканными перегородками; въ пучкахъ волокна довольно плотно прилегаютъ другъ къ другу. Яснаго диффузнаго разрастанія соединительной ткани почти нигдѣ не замѣтно; только въ нѣкоторыхъ трабекулахъ замѣчается гиперплазія соединительной ткани, преимущественно интерфасцикулярнаго характера. Но за то мы и здѣсь встрѣчаемъ, но только въ задней стѣнкѣ желудочка, довольно много соединительнотканныхъ мозолей, причемъ имѣющіеся въ нихъ сосуды здѣсь представляютъ относительно толстую *muscularis*, но неизмѣненную *intim'u*. Соединительная ткань нѣкоторыхъ мозолей довольно богата ядрами (свѣжія мозоли). Сосуды здѣсь ничѣмъ не отли-

чаются отъ таковыхъ въ лѣвомъ желудочкѣ. Инфильтрацій нигдѣ нѣтъ. Эндокардъ измѣненій не представляетъ.

Въ перегородкѣ желудочковъ имѣется одна большая, уже макроскопически видная соединительнотканная мозоль, но сосудовъ здѣсь не видно. Мышечныя волокна всѣ очень гипертрофированы, но миофиброза нигдѣ нѣтъ.

Лѣвое предсердіе. Эпикардъ мѣстами утолщенъ. Субъэпикардіальный жиръ богато развитъ. Мышечныя волокна гипертрофированы, но толщина ихъ не вездѣ одинаковая. Въ общемъ характеръ мускулатуры тотъ же, что и въ желудочкахъ. Соединительнотканнхъ мозолей не замѣчается. Вездѣ видна диффузная фиброзная дегенерация въ формѣ интерфасцикулярнаго и интерстиціального разрастанія соединительной ткани, но только въ слабой степени; болѣе сильный миофиброзъ имѣется только въ передней стѣнкѣ предсердія и въ ушкѣ. Но во всякомъ случаѣ здѣсь миофиброзъ болѣе выраженъ, чѣмъ въ лѣвомъ желудочкѣ. Ни вакуолизации, ни инфильтраціи нигдѣ не видно. Большія артеріальныя вѣтви представляютъ сильный періартеритъ и только въ нѣкоторыхъ изъ нихъ имѣется умѣренное разращеніе intimaе. Мелкіе сосуды большей частью не представляютъ никакихъ измѣненій. Эндокардъ мѣстами немного утолщенъ. Попадающіеся здѣсь гангліозные узлы не представляютъ особенныхъ измѣненій.

Правое предсердіе. Эпикардъ и субъэпикардіальный жиръ ничѣмъ не отличаются отъ таковыхъ въ лѣвомъ предсердіи. Мышечныя волокна также гипертрофированы, какъ и въ лѣвомъ предсердіи, но здѣсь еще больше бросаются въ глаза ихъ неодинаковые размѣры. На отдѣльныхъ мѣстахъ задней стѣнки встрѣчаются соединительнотканнныя мозоли, но въ общемъ ихъ гораздо меньше, чѣмъ въ желудочкахъ. Въ центрѣ одной такой мозоли лежитъ довольно большой сосудъ съ немного разросшейся intima'ой, въ другихъ этого доказать нельзя. Диффузная фиброзная дегенерация здѣсь очень сильно выражена. На препаратахъ

мы почти всюду видимъ обильное разрастаніе какъ межпучковой, такъ и межволоконцевой соединительной ткани. Разрастаніе это настолько значительно, что ширина соединительнотканнхъ промежутковъ между отдѣльными мышечными волокнами часто значительно превышаетъ ширину самихъ мышечныхъ фибриллъ. Въ высшей степени сильно выраженъ миофиброзъ въ ушкѣ праваго предсердія; здѣсь же на нѣкоторыхъ мѣстахъ попадаютъ полуорганизованныя пристѣночные тромбы. Въ диффузно разросшейся соединительной ткани количество ядеръ немного увеличено. Въ сильно измѣненныхъ мѣстахъ встрѣчается и вакуолизация немногихъ волоконъ, а въ правомъ ушкѣ, гдѣ измѣненія достигли высшей степени развитія, вакуолярная дегенерация такъ сильна, что мускулатура благодаря ей кажется совѣмъ исчезнувшей, оставшаяся же только соединительная ткань образуетъ какъ бы сито съ пустыми дырочками. — Сосуды здѣсь представляютъ тѣ же измѣненія, что и въ лѣвомъ предсердіи, но кромѣ этого замѣтно на нѣкоторыхъ мѣстахъ довольно сильное расширеніе мельчайшихъ вѣтвей и капилляровъ. Эндокардій мѣстами сильно утолщенъ.

Epicrisis.

Только-что разсмотрѣнное сердце опять показываетъ намъ, что диффузная фиброзная дегенерация въ предсердіяхъ достигаетъ бѣльшей степени развитія, чѣмъ въ желудочкахъ. Изъ предсердій правое оказалось болѣе пораженнымъ, чѣмъ лѣвое; изъ желудочковъ, наоборотъ, лѣвый сильнѣе праваго. Принимая во вниманіе, что макроскопически лѣвое предсердіе оказалось не особенно расширеннымъ, тогда какъ правое было значительно расширено и что изъ желудочковъ лѣвый былъ болѣе расширенъ, чѣмъ правый, мы и въ данномъ случаѣ можемъ констатировать и подтвердить тотъ фактъ, на который указали мои предшественники, что степень развитія миофиброза находится обыкновенно въ соотвѣтствіи съ силою расширенія соотвѣтствующихъ отдѣловъ сердца. Богатство

соединительной ткани ядрами и довольно пѣжрый видъ ея даютъ намъ право заключить, что процессъ этотъ довольно свѣжаго происхожденія и принадлежитъ, главнымъ образомъ, послѣднему періоду жизни; а это вполне соотвѣтствуетъ анамнестическимъ даннымъ и клиническому теченію болѣзни. Въ самомъ дѣлѣ, до заболѣванія пневмоніей явленій со стороны сердца никакихъ не было, больной чувствовалъ себя вполне здоровымъ, и даже въ первое время своей настоящей болѣзни сердце работало довольно хорошо; только когда присоединилась пневмонія и въ другомъ легкомъ, да еще развился плевритическій экссудатъ, когда слѣдовательно появились немовѣрные препятствія въ маломъ кругу кровообращенія, работа и безъ того уже переобремененнаго и сильно гипертрофированнаго сердца, (больной, какъ мы знаемъ, былъ сильный пьяница, а что у такихъ людей развивается сильная гипертрофія и мало-по-малу и недостаточность сердца, отражающаяся, понятно, прежде всего на работоспособности предсердій, явленіе хорошо извѣстное), начала становиться недостаточной. А такъ какъ препятствія эти въ кругу кровообращенія въ теченіе довольно продолжительнаго времени не уменьшались, то, понятно, недостаточность сердечной мышцы должна была все болѣе увеличиваться и неминуемо должно было наступить расширение всѣхъ полостей сердца и, главнымъ образомъ, праваго предсердія. Но именно довольно хорошее состояніе желудочковъ и только незначительный міофиброзъ лѣваго предсердія позволяютъ намъ предположить, что съ этимъ сердцемъ больной могъ бы еще довольно долго жить, еслибъ интеркуррентная плевропневмонія не положила преждевременный предѣлъ его жизни.

Кромѣ этой диффузной фиброзной дегенерации сердечной мышцы найдены въ данномъ случаѣ еще микроскопическія свѣжія и старыя соединительнотканныя мозоли въ довольно большомъ числѣ какъ въ обоихъ желудочкахъ и ихъ перегородкѣ, такъ и въ правомъ предсердіи. Мозоли эти расположены большею частью вокругъ сосудовъ, имѣю-

щихъ утолщенную адвентицію и мало измѣненную intima. только въ нѣкоторыхъ мѣстахъ просвѣтъ сосудовъ былъ уменьшенъ приблизительно на $\frac{1}{4}$ нормы.

Такимъ образомъ, сердце это намъ также показываетъ что мозолистый міокардитъ и міофиброзъ очень хорошо могутъ встрѣчаться въ одномъ и томъ же сердцѣ; но все-таки изъ этого нельзя заключить, что оба эти заболѣванія развиваются благодаря одной и той же причинѣ. И дѣйствительно, найденныя здѣсь мозоли большей частью находятся въ связи съ заболѣвшими сосудами, причиной ихъ образованія, слѣдовательно, въ данномъ случаѣ является склерозъ вѣчныхъ сосудовъ и ихъ вѣтвей. Еслибъ эти измѣненія сосудовъ послужили и причиной развитія міофиброза, то въ такомъ случаѣ этой диффузной фиброзной дегенерацией всѣ отдѣлы сердца должны были бы быть поражены въ одинаково сильной степени, такъ какъ заболѣваніе сосудовъ вездѣ было одинаково выражено. На самомъ же дѣлѣ этого нѣтъ; какъ мы видѣли, предсердія поражены міофиброзомъ сильнѣе желудочковъ и изъ нихъ правое сильнѣе лѣваго. Слѣдовательно, тутъ должна быть какая-нибудь другая причина, какое-нибудь другое условіе, вызвавшее столь неравномерное распределеніе процесса. Стоитъ только сравнить данныя макроскопическаго осмотра сердца и результаты микроскопическаго изслѣдованія, чтобы убѣдиться въ томъ, что причину этого міофиброза слѣдуетъ искать не въ чемъ другомъ, какъ лишь въ перерастаженіи сердечной мышцы. Въ самомъ дѣлѣ, мы видѣли, что въ лѣвомъ предсердіи, которое оказалось не особенно расширеннымъ, и міофиброзъ былъ слабо выраженъ, тогда какъ въ правомъ предсердіи, которое было сильно расширено, и міофиброзъ былъ сильно развитъ; такимъ образомъ, большее развитіе диффузной фиброзной дегенерации въ однѣхъ частяхъ сердца, чѣмъ въ другихъ, совпадаетъ съ болѣшимъ расширеніемъ этихъ частей, вызваннымъ тѣмъ

или другимъ обстоятельствомъ. А такое соотвѣтствіе въ степени развитія міофиброза съ силой расширенія соотвѣтствующихъ отдѣловъ сердца возможно и понятно только въ томъ случаѣ, если между ними есть причинная связь, если первое является послѣдствіемъ второго.

Такимъ образомъ, мы на основаніи этихъ данныхъ можемъ подтвердить констатированный уже нашими предшественниками фактъ, что міофиброзъ является слѣдствіемъ перерастяженія сердечной мышцы.

Достоинъ вниманія еще и то, что и здѣсь въ наиболѣе пораженныхъ міофиброзомъ мѣстахъ имѣлась вакуолярная дегенерация мышечныхъ волоконъ.

VI. Исторія болѣзни С. М. 39 а. п.

Діагнозъ: *Obesitas, cor adiposum.*

Сердцемъ этимъ я обязанъ любезности проф. Дегіо, давшаго мнѣ его въ видѣ хорошо оплотненнаго спиртового препарата и сообщившаго мнѣ объ этомъ случаѣ слѣдующее: Присяжный повѣренный С. М. изъ Юрьева, 39 лѣтъ отъ роду. Въ юные годы больной былъ довольно слабого тѣлосложенія и питанія, но мускулатура его была довольно хорошо развита. Когда онъ, будучи уже студентомъ, началъ пить довольно много пива, питаніе его начало мало-по-малу улучшаться и онъ началъ толстѣть. Въ слѣдующее затѣмъ время больной пополнилъ еще больше, и такимъ образомъ у него въ концѣ концовъ развилась сильная тучность. Ожирѣніе достигло такихъ размѣровъ, что больной долженъ былъ избѣгать всякаго тѣлеснаго напряженія; вслѣдствіе этого онъ началъ вести больше сидячій образъ жизни, мало ходилъ, а когда нужно было идти по дѣламъ службы, онъ долженъ былъ больше пользоваться извозчиками. Но на особенныя сердечныя явленія онъ не жаловался. Въ послѣднемъ году жизни онъ для устраненія своей чрезмѣрной тучности, началъ меньше ѣсть и пить, благодаря чему вѣсъ тѣла за этотъ годъ дѣйствительно значительно убавился. Но не смотря на это, больной остался все еще толстымъ и имѣлъ большой, жирный животъ. Больной все-таки долженъ былъ избѣгать всякихъ движеній и тѣлесныхъ напряженій, такъ какъ онъ при этомъ скоро уставалъ и у него довольно легко появлялась одышка. Это заставляло его все больше отка-

зывать отъ прогулокъ и сидѣть дома. Въ этомъ и заключались все его жалобы постоянно, другихъ явленій у него никакихъ не было. Въ послѣдніи 2 недѣли своей жизни онъ чувствовалъ себя въ общемъ плохо; иногда жаловался на предсердную тоску, противъ чего онъ употреблялъ *Strophantus*. Отъ спиртныхъ напитковъ онъ вполне отказался и почти совсѣмъ не курилъ больше, такъ какъ онъ самъ убѣдился, что это на него дурно вліяетъ. За три дня до кончины онъ ночью имѣлъ одинъ скоро прошедшій припадокъ одышки. Въ послѣднюю ночь жизни онъ спалъ хорошо. Проснувшись утромъ, онъ всталъ, ни на что не жаловался, и во время бесѣды съ своей супругой вдругъ упалъ навзничь, и не прошло и одной минуты, какъ послѣдовала смерть.

При вскрытіи оказалось слѣдующее: Жирный трупъ. Темно-ціанотичная окраска лица и ногтей. При вскрытіи грудной клетки бросается въ глаза очень сильное развитіе жира въ средостѣніи около сердца и большихъ сосудовъ.

• Въ сердечной сумкѣ небольшое количество прозрачной жидкости. Сердце очень большое, почти вполне покрыто громадными массами подѣнникардіального жира. Поверхность сердца вполне гладкая и блестящая. Все полости сердца расширены и наполнены большими количествами крови. Оба предсердія объемисты. Полость лѣваго желудочка больше полости праваго. Стѣнка лѣваго желудочка значительно гипертрофирована, мускулатура ея очень толста: отграниченіе міокардія отъ подѣнникардіального жира не ясно вслѣдствіе того, что жиръ почти вездѣ проросъ въ толщу мускулатуры. Правый желудочекъ немного меньше расширенъ, гипертрофія его также явна. Мѣстами разраженіе жира и проростаніе его такъ сильно, что мышечный слой представляется на этихъ мѣстахъ довольно тонкимъ; особенно это наблюдается на передней его части. На разрѣзъ мускулатура праваго желудочка оказывается пронизанной громаднымъ количествомъ мелкихъ мозолей, которыя впрочемъ только въ меньшемъ количествѣ находятся и въ мускулатурѣ лѣваго желудочка. *Septum ventriculorum* также содержитъ очень много мелкихъ мозолей. — *Endocardium* и клапаны не измѣнены. Обѣ вѣнечныя артеріи находятся въ состояніи сильнаго диффузнаго и узловатаго склероза съ мѣстными обызвѣствленіями ихъ стѣнокъ и образованіемъ артеріосклеротическихъ изъязвленій. Измѣненія эти распространяются и на болѣе тонкія ихъ вѣтви. Въ вѣтви лѣвой вѣнечной артеріи, приблизительно на 2 см. отъ мѣста ея выхода изъ общаго ствола этой артеріи, находится съ-

ровато-красный, довольно свѣжій, но несомѣнно еще при жизни образовавшийся тромбъ, который плотно прикрѣпленъ къ одному шероховатому мѣсту *intimae*, вполне закупоривая просвѣтъ артеріи.

Aorta ascendens и *arcus aortae* не расширены, но ихъ *intima* покрыта желтыми, немного выдающимися, пятнами (*Endarteriitis chronica incipiens*).

Всѣ остальные внутренніе органы были здоровы и находились въ состояніи сильной венозной гипереміи. Въ брюшной полости громадныя массы подперитонеального, мезентеріального и ретроперитонеального жира.

Въ головномъ мозгу кромѣ общаго венознаго застоя никакихъ измѣненій не замѣчается.

Результаты микроскопическаго изслѣдованія.

Въ общемъ во всѣхъ отдѣлахъ сердца микроскопическая картина получается одна и та же. Мы имѣемъ передъ собой въ высшей степени жирное сердце. Жиръ не только покрываетъ толстыми слоями все сердце, но онъ сильно проросъ и въ толщю мускулатуры. Это проростаніе жиромъ особенно сильно развито въ предсердіяхъ, гдѣ отдѣльные пучки и слои мускулатуры отдѣлены другъ отъ друга довольно толстыми слоями жира. Въ желудочкахъ ожирѣніе тоже имѣется, но не въ такой сильной степени. Мышечныя волокна всѣ сильно гипертрофированы, но большею частью одинаковыхъ размѣровъ, хорошо окрашены, поперечная полосатость ихъ ясно видна, мышечныя ядра нормальны. Сильнѣе всего гипертрофія выражена въ лѣвомъ желудочкѣ; въ правомъ желудочкѣ мышечныя волокна немного менѣе гипертрофированы; въ обоихъ предсердіяхъ гипертрофія развита въ одинаковой степени. Мышечныя волокна лежатъ во всѣхъ отдѣлахъ сердца почти всюду правильными пучками, довольно плотно прилегая другъ къ другу, причемъ перегородки между пучками тонки и нѣжны. Разлитого умноженія соединительной ткани здѣсь нигдѣ не видно, за исключеніемъ верхней части лѣваго предсердія и ушка праваго предсердія, гдѣ соеди-

нительнотканныя прослойки между мышечными пучками и волокнами нѣсколько шире нормальнаго (слабый миофиброзъ). Какъ въ желудочкахъ, такъ и въ предсердіяхъ мускулатура находится въ состояніи фрагментации. *Endarteriitis*, который въ большихъ сосудахъ и ихъ бо́льшихъ вѣтвяхъ былъ уже макроскопически ясно виденъ, при микроскопическомъ изслѣдованіи замѣчается и въ среднихъ и мелкихъ артеріяхъ; въ послѣднихъ утолщеніе *intimae* мѣстами доходить до полной закупорки сосудовъ. Но нужно замѣтить, что не всѣ мелкіе сосуды показываютъ это измѣненіе; встрѣчаются, и даже въ довольно большомъ числѣ, и такія мышечныя вѣточки, которыя сохранили свой нормальный или почти нормальный просвѣтъ. Соотвѣтственно этимъ измѣненіямъ сосудовъ во всѣхъ отдѣлахъ сердца встрѣчаются настоящія соединительнотканныя мозоли въ довольно большомъ числѣ. Нѣкоторыя изъ нихъ видны только микроскопически, большинство было замѣтно и макроскопически. Въ лѣвомъ желудочкѣ попадаются также отдѣльные свѣжіе очаги міомалации, которые еще не превратились въ настоящія соединительнотканныя мозоли. Ни вакуолизации, ни инфильтраціи нигдѣ не видно. Эпикардъ и эндокардъ никакихъ измѣненій не представляютъ.

Epicrisis.

Итакъ, мы имѣемъ въ данномъ случаѣ сердце съ очень сильнымъ склерозомъ вѣчныхъ артерій и ихъ вѣтвей, поведшимъ къ образованію многочисленныхъ бо́льшихъ и меньшихъ мозолей во всѣхъ отдѣлахъ сердца. Міофибротическія измѣненія здѣсь почти вполне отсутствуютъ; первыя начала ихъ видны только около праваго ушка и въ верхней части лѣваго предсердія. Такимъ образомъ, это опять доказываетъ намъ, что связи между артеріосклерозомъ и миофиброзомъ не существуетъ, что вѣчный артеріосклерозъ самъ по себѣ еще не достаточенъ, чтобы вызвать диффузный миофи-

брозъ. А это въ свою очередь можетъ намъ служить доказательствомъ, что мозолистый миокардитъ и миофиброзъ — два совершенно разнородныхъ процесса, ничего общаго не имѣющіе и вызываемые разными причинами, — фактъ, на который указалъ уже Дегио съ его учениками.

Спрашивается, чѣмъ объяснить въ данномъ случаѣ отсутствіе миофиброза? Раньше мы видѣли, что миофиброзъ развивается при хронической недостаточности сердца или его отдѣльныхъ частей, ведущей къ перерастяженію сердечной мышцы. Въ данномъ же случаѣ, какъ это видно изъ исторіи болѣзни, ничего подобнаго не было; мы знаемъ, что у больного никогда не было никакихъ явленій хронической недостаточности сердца, онъ никогда не страдалъ отеками, ціанозомъ, застоємъ и т. дал. Смерть послѣдовала совершенно внезапно, безъ всякихъ признаковъ недостаточности сердца, и причиной ея, какъ оказалось при вскрытіи, было образованіе свѣжаго тромба въ лѣвой вѣнечной артеріи. Ничего удивительнаго поэтому нѣтъ, что въ данномъ случаѣ сердце еще не успѣло претерпѣть миофибротическихъ измѣненій и сердечная мышца сохранилась еще въ довольно хорошемъ состояніи.

УІІ. Исторія болѣзни Д. І. 19 а. п.

Клиническій діагнозъ: Наemorтоѳ.

Анамнезъ. Больная Д. І., еврейка 19 лѣтъ, дѣвица изъ Поневѣжа, поступила въ клинику 10 ноября 1900 года. Въ дѣтствѣ перенесла корь. Другихъ болѣзней никогда не имѣла, но вообще была слаба и малокровна. Родители больной живы, здоровы; имѣетъ 6 братьевъ и двухъ сестеръ, которые также совершенно здоровы. Одинъ братъ умеръ на 8 году жизни, по рассказамъ больной, отъ кровотечения горломъ. — Регулы у больной появились только на 16 году и шли неправильно, иногда проходило нѣсколько мѣсяцевъ и крови не показывались; во время мѣсячныхъ постоянно бываютъ боли въ крестцѣ и въ нижней части живота.

Настоящая болѣзнь началась приблизительно годъ тому назадъ, какъ больная думаетъ, послѣ простуды. Появился кашель съ мокротой, который не уступалъ никакимъ средствамъ. Иногда бывали и боли въ груди при кашлѣ. Лѣтомъ больная, по совѣту врача, отправилась на дачу, гдѣ пробыла два мѣсяца и немного поправилась. На дачѣ она себя чувствовала даже очень хорошо, кашель сталъ значительно меньше, силы увеличились, такъ что она даже ни на что не жаловалась. Но, по возвращеніи домой, она себя начала чувствовать хуже и состояніе ея значительно измѣнилось; кашель съ мокротой началъ усиливаться, потеряла аппетитъ, начала слабѣть и худѣть. Семь-восемь дней тому назадъ появился у больной жаръ, головная боль и ломота во всѣхъ членахъ, причѣмъ кашель значительно усилился, а черезъ нѣсколько дней начала показываться кровь въ мокротѣ; въ настоящее время больная отхаркиваетъ почти чистую кровь. Это и заставило ее поступить сюда въ клинику.

Status praesens ¹⁾. Т° — 39,0; Р. — 120; R. — 40. Больная лежитъ въ кровати въ полуактивномъ положеніи на спинѣ съ приподнятой верхней половиной тѣла. Она средняго роста, нѣжнаго тѣлосложенія, слабаго питанія. Наружные покровы блѣдной окраски, чисты, сухи, горячи на ощупь. Подкожная клѣтчатка тонка и бѣдна жиромъ, мускулатура развита слабо. Видимыя слизистыя оболочки блѣдны. Губы, кончикъ носа, пальцы рукъ и ногъ немного ціанотичны, отековъ нѣтъ.

Больная производитъ впечатлѣніе тяжелой больной, говорить съ трудомъ. Жалуется на кровохарканье, общую слабость и недомоганіе, головную боль и боли въ правой нижней части груди.

Дыханіе черезъ носъ не затруднено, голосъ чистъ. Частый кашель съ отдѣленіемъ кровавой мокроты, выдѣляется почти чистая кровь. Дыханіе очень частое, поверхностное. Грудная клѣтка нормально развита, обѣ половины ея при дыханіи расширяются равномерно. Над- и подключичныя впадины выражены нормально. Поверхностная перкуссия даетъ спереди на обѣихъ половинахъ груди нормальный легочный звукъ, притупленія нигдѣ не замѣчается; сзади — въ верхнихъ частяхъ груди также нормальный легочный звукъ, а начиная приблизительно отъ середины лопатокъ на той и другой сторонѣ, перкуторный звукъ получаетъ немного притупленно-тимпаническій оттѣнокъ. При аускультации слышно

1) Изъ-за кровохарканья изслѣдованіе больной было только поверхностное.

спереди вездѣ везикулярное дыханіе и масса влажныхъ несозвучныхъ хриповъ; сзади вверху аускультация даетъ то же самое, только здѣсь мѣстами дыхательный шумъ имѣетъ жесткій характеръ. Въ нижнихъ частяхъ обонхъ легкихъ сзади слышно ослабленное везикулярное дыханіе и масса влажныхъ мелко- и среднепузырчатыхъ хриповъ. — Изслѣдованіе мокроты на Коховскія палочки давало каждый разъ отрицательный результатъ; эластичныя волокна въ мокротѣ также не найдены.

Pulsus parvus, regularis, frequens et mollis. На шеѣ видна пульсация яремныхъ венъ. Толчекъ сердца не видимъ, по простушивается въ 5 межреберья; онъ разлитой и переходитъ l. mamill. sin. на 1½ пальца. Перкуторныя границы сердечной тупости: верхняя — нижній край 4 ребра, правая — l. sternalis dextra, лѣвая — на 1½ пальца кнаружи отъ l. mamillaris. Тоны сердца чисты; систолическіе слышны ясно, диастолическіе — слабо, но шумовъ не слышно.

Полное отсутствіе аппетита. Губы сухія, языкъ немного обложенъ и сухъ. Глотаніе свободно. Диспептическихъ явленій нѣтъ. Животъ не представляетъ ничего ненормальнаго. Стулъ нормальный, ежедневно одинъ разъ.

Печень немного увеличена, область ея болѣзненна; край ея выдается на 1½ пальца ниже реберной дуги. Селезенка также перкуторно увеличена, но не простушивается.

Моча выдѣляется въ маломъ количествѣ, темножелтаго цвѣта, мутновата, содержитъ слѣды бѣлка (лихорадочная альбуминурия).

Со стороны нервной системы отмѣчается апатичное состояніе, головная боль и плохой сонъ. Больная вполне спокойна и не бредитъ.

Decursus morbi: Больной назначенъ полный покой, абсолютная молочная діета и подкожныя впрыскиванія *Cornutini citrici* à 0,005 (Kobert) два раза въ день. Но все это осталось безъ успѣшнымъ. Кровохарканье не уменьшалось, лихорадка продолжалась, имѣя видъ *febris continuae* и колеблясь между 38,8 и 39,2; слабость все увеличивалась. Въ такомъ состояніи больная пробыла три дня въ клиникѣ и при явленіяхъ сильнѣйшей слабости и сильнаго цианоза вечеромъ 13-го ноября скончалась.

Анатомическій діагнозъ: *Stenosis ostii venosi sinistri, Myocarditis parenchymatosa, Dilatatio atrii sinistri levis gradus, Hyperaemia organorum cyanotica, Bronchitis catarrhalis chronica, Oedema pulmonum, застойныя печень и почки, Tumor lienis acutus.*

Протоколъ вскрытія сердца. Въ сердечной сумкѣ незначительное количество серозной жидкости. Соответственно росту трупа, сердце въ общемъ имѣетъ довольно малые размѣры. Поверхность въ общемъ совершенно гладкая, только на верхушкѣ лѣваго желудочка находится одно сухожильное пятно величиной въ серебряный гривенникъ. Лѣвый желудочекъ обыкновенной емкости, правый желудочекъ немного расширенъ. Лѣвое предсердіе также нѣсколько расширено и немного больше праваго. *Endocardium* лѣваго желудочка въ общемъ не измѣнено. *Endocardium* лѣваго предсердія немного мутновато. Митральные клапаны срослись своими краями, такъ что *ostium atrio-ventriculare sinistrum* еле проходимо даже для обыкновеннаго карандаша; сами клапаны утолщены и на своихъ краяхъ сильно обызвествлены. *Fila tendinea* сморщены и большей частью между собою срослись. Папиллярныя мышцы въ своей верхней части бѣлаго сухожильнаго цвѣта. Клапаны въ родѣ воронки втянуты въ желудочекъ. Стѣнка лѣваго желудочка, можетъ быть, весьма незначительно гипертрофирована. — Клапаны аорты также незначительно утолщены, не прозрачны, съ плотными краями, довольно туги, но между собой не срослись и только въ незначительной степени сморщены. *Endocardium* праваго сердца не измѣнено. *Ostium atrio-ventriculare dextrum* довольно широко, свободно проходимо для 2-хъ пальцевъ. Трикуспидальные и легочныя клапаны безъ измѣненій. *Aorta* и *art. pulmonalis* довольно узки, эластичны, стѣнки ихъ и особенно *intima* не измѣнены. Стѣнка лѣваго предсердія темнаго толще нормальнаго. Большія вѣтви вѣнечныхъ артерій нѣжны съ тонкой стѣнкой и безъ всякихъ признаковъ артеросклероза.

Результаты микроскопическаго изслѣдованія.

Лѣвый желудочекъ. Эпикардій измѣненій не представляетъ. Субэпикардіальный жиръ слабо развитъ. Незначительная гипертрофія мышечныхъ волоконъ. Мускулатура довольно слабо окрашена, поперечная полосатость волоконъ неясна, мышечныя ядра плохо окрашены и большей частью представляются набухшими. Размѣры волоконъ довольно одинаковы. Интерфасцикулярная и интерстиціальная соединительная ткань не умножена, но за то здѣсь имѣется несомнѣнное размноженіе ядеръ, главнымъ

образомъ интерстиціальной ткани; мѣстами ядра эти лежатъ цѣлыми рядами между мышечными волокнами. Бросается въ глаза громадное количество расширенныхъ и наполненныхъ кровью капилляровъ, главнымъ образомъ между волокнами. Накопленіе соединительнотканнхъ ядеръ замѣчается преимущественно въ окружности этихъ сосудовъ. Вакуолизаци и фрагментаци нигдѣ нѣтъ. Артеріальные сосуды не представляютъ никакихъ измѣненій. Эндокардіи не утолщенъ.

Правый желудочекъ. Въ общемъ картина та же самая, что и въ лѣвомъ желудочкѣ. Характеръ мускулатуры такой же, только въ трабекулахъ мышечныя волокна гораздо толще и болѣе гипертрофированы, и здѣсь интерфасцикулярныя перегородки немного утолщены. Здѣсь размноженіе ядеръ видно не только въ интерстиціальной, но и въ интерфасцикулярной соединительной ткани; мѣстами замѣтна даже настоящая мелкоклѣтчатая инфильтрація. И здѣсь это размноженіе ядеръ сильнѣе всего выражено въ соединительнотканнхъ влагалищахъ сосудовъ. Мелкоклѣтчатая инфильтрація встрѣчается главнымъ образомъ въ подѣэпикардіальномъ жирѣ, особенно въ окружности расширенныхъ мелкихъ сосудовъ. Эндокардіи и сосуды ничѣмъ не отличаются отъ таковыхъ въ лѣвомъ желудочкѣ. Фрагментаци и вакуолизаци здѣсь также не видно.

Лѣвое предсердіе. Субѣэпикардіальнаго жира больше, чѣмъ въ желудочкахъ. Бросается въ глаза громадное количество расширенныхъ и наполненныхъ кровью венъ большаго и средняго калибра въ подѣэпикардіальномъ слое. Мѣстами кажется, что и мелкіе сосуды сильнѣе обыкновеннаго наполнены кровью. То же самое замѣчается и на внутримышечныхъ венахъ. Артеріальные сосуды безъ измѣненій. Мускулатура вездѣ въ состояніи мутнаго набуханія и мелкозернистаго перерожденія. Мышечныя волокна здѣсь, безъ сомнѣнія, толще и болѣе ги-

пертрофированы, чѣмъ въ желудочкахъ. Мышечныя волокна слабо окрашены, поперечная исчерченность ихъ или неясно выражена, или даже совсѣмъ исчезла; ядра ихъ болышею частью слабо тингированы и въ набухшемъ состояніи. Диффузнаго разрастанія соединительной ткани и здѣсь не замѣтно, но за то размноженіе ядеръ интерстиціальной и интерфасцикулярной соединительной ткани здѣсь выражено гораздо сильнѣе, чѣмъ въ желудочкахъ. Тутъ мы встрѣчаемъ периваскулярную инфильтрацію не только въ щеляхъ ткани субѣэпикардіальнаго жира, но и въ окружности сосудовъ въ толщѣ мускулатуры. Мѣстами здѣсь встрѣчается и фрагментаци мышечныхъ волоконъ. Эндокардіи мѣстами немного утолщенъ. Вакуолизаци нѣтъ.

Правое предсердіе. Измѣненія всѣ тѣ же самыя, но всѣ еще болѣе рѣзко выраженыя. Но фрагментаци здѣсь не имѣется.

Отмѣтимъ при этомъ, что найденные здѣсь на многихъ препаратахъ въ подѣэпикардіальномъ жирѣ сердечныя ганглиозныя узлы и отходящіе отъ нихъ нервы, также пронизаны мелкоклѣтчатымъ интерстиціальнымъ инфильтратомъ, который лежитъ между отдѣльными ганглиозными клѣтками.

Epicerisis.

Мы имѣемъ въ данномъ случаѣ передъ собою сердце, въ которомъ найдено незначительное расширеніе праваго желудочка и предсердій и умѣренная гипертрофія мышечныхъ волоконъ въ обоихъ предсердіяхъ и трабекулахъ праваго желудочка. вмѣстѣ съ тѣмъ въ этомъ сердцѣ имѣлось острое паренхиматозное перерожденіе мускулатуры, а въ стѣнкахъ его сильная венозная гиперемія. Диффузной фиброзной дегенерациі сердечной мышцы мы здѣсь нигдѣ не встрѣтили, но за то найдено повсюду, особенно въ мышечной мякоти предсердій, сильное размноженіе интерстиціальныхъ ядеръ. Соединительнотканныя перегородки и особенно соединительнотканныя вла-

галища сосудовъ почти сплошь были мелкоклеточково инфильтрованы. Все эти изменения напоминаютъ собой диффузный миокардитъ, какъ онъ обыкновенно наблюдается при острыхъ инфекціонныхъ болѣзняхъ и какъ онъ нерѣдко присоединяется, какъ интеркуррентное заболѣваніе, къ хроническимъ порокамъ клапановъ вслѣдствіе эндокардита.

Спрашивается, почему въ данномъ случаѣ имѣющаяся на лицо недостаточность сердца не повела къ развитію миофиброза? Отвѣтомъ на это можетъ служить приведенная выше исторія болѣзни. Мы знаемъ, что больная, не смотря на то, что она долго уже страдала порокомъ митрального клапана, все-таки никогда не имѣла признаковъ болѣе или менѣе рѣзко выраженной хронической инкомпенсаціи; никогда она не страдала водянкой, до послѣднихъ недѣль жизни была на ногахъ и занималась своей работой (домашнимъ хозяйствомъ). Въ послѣднее время она заболѣла лихорадочной болѣзью и съ этихъ только поръ у нея начали обнаруживаться явленія недостаточности сердца: появилось кровохарканье, не особенно сильный ціанозъ и застой во внутреннихъ органахъ. Очевидно, вслѣдствіе какой-то общей инфекціи, вѣроятно же всего вслѣдствіе инфлюэнцы, развился въ уже до этого больномъ сердцѣ инфекціонный миокардитъ, который и положилъ предѣлъ этой молодой жизни еще прежде, чѣмъ успѣли развиться тѣ анатомическія измѣненія, которыя свойственны хронической недостаточности сердечной мышцы.

Слѣдовательно, этотъ случай доказываетъ намъ, что при отсутствіи хронической недостаточности сердца и миофиброзъ отсутствуетъ; а отсюда слѣдуетъ, что причиной диффузной фиброзной дегенерации сердечной мышцы является именно „хроническая“ недостаточность сердца или его отдѣловъ и обусловленное ею перерастяженіе и переобремененіе сердечной мышцы.

Если бы больная перенесла присоединившуюся лихорадочную болѣзнь и вызванный ею миокардитъ, то, по всей вѣроятности, изъ диффузной мелкоклеточковой инфильтраціи, которую мы въ данномъ случаѣ констатировали, произошелъ бы диффузный миофиброзъ, который анатомически ничѣмъ не отличался бы отъ тѣхъ формъ разлитой фиброзной дегенерации, которыя мы нашли въ гипертрофированныхъ и перерастянутыхъ отдѣлахъ другихъ сердецъ.

Въ общемъ мы можемъ сказать, что сердце это дало намъ картину диффузной мелкоклеточковой инфильтраціи, такъ хорошо описанную Romberg'омъ при инфекціонныхъ болѣзняхъ, съ тою только разницей, что въ данномъ случаѣ, въ противность высказанному названнымъ авторомъ положенію, правый желудочекъ оказался нѣсколько болѣе пораженнымъ, чѣмъ лѣвый; предсердія же и здѣсь поражены больше желудочковъ, изъ нихъ больше правое.

VIII. Исторія болѣзни И. А. 54 а. п.

Клиническій діагнозъ: Emphysema pulmonum. Hydrothorax. Hydrops anasarca universalis.

Анамнезъ. Больной И. А., еврей 54 лѣтъ, торговецъ изъ Ковенской губ., поступилъ въ клинику 25 января 1900 г. Въ дѣствѣ перенесъ корь. Другими болѣзнями до настоящаго заболѣванія не страдалъ, только довольно часто кашлялъ. Больной женатъ, имѣетъ 8 человекъ дѣтей. Жена и дѣти вполне здоровы. Родители давно умерли отъ неизвѣстныхъ болѣзней. Спиртными напитками не злоупотреблялъ; сифилисъ отрицаетъ. Больной жилъ все время въ очень бѣдныхъ условіяхъ, занимаясь продажей стараго платья. Послѣдній годъ былъ въ Африкѣ, откуда вернулся обратно изъ-за войны въ октябрѣ 1899 года. Въ дорогѣ, по его описанію, и началась его настоящая болѣзнь. Кашель, существовавшій уже раньше, вдругъ усилился, появилась одышка, начали припухать ноги и въ это же время уменьшилось количество мочи. Черезъ недѣли 2—3 послѣ этого у больного появилась кровь въ мокротѣ, иногда отхаркивалъ даже чистую кровь, но въ небольшомъ количествѣ. Одышка все-таки иногда проходила, но въ послѣднее

время она достигла такой степени, что больному все кажется, что вот-вот он задохнется.

Во время же этого путешествия у него заболели два последних пальца правой ноги; отсюда боль распространилась на соседние пальцы и всю ступню, причем все эти части сильно покраснели, а пальцы даже начали чернеть. — Все это вместе заставило его теперь поступить в клинику.

Status praesens. Так как больной на другой день после поступления в клинику умер, то подробное клиническое исследование не могло быть сделано; и вследствие этого мы должны здесь ограничиться теми немногими данными, которые нами получены были при бѣгломъ и поверхностномъ исследованіи передъ поступленіемъ больного в клинику.

Больной довольно высокаго роста, нормальнаго тѣлосложенія, умѣреннаго питания. Кожа чиста, мускулатура слабо развита и вяла; подкожная клетчатка умѣренно развита. Носъ, а также губы и пальцы рукъ цианотичны. Ноги отечны. У больного ортопноэ, частый кашель съ выдѣленіемъ кровавой мокроты. Больной еле говоритъ и часто стонетъ. Грудная клетка имѣетъ бочкообразную форму, при дыханіи мало расширяется. При перкуссии въ верхнихъ частяхъ обоихъ легкихъ спереди и сзади получается легочный звукъ, а, начиная приблизительно отъ 3-го ребра справа и 4-го слева, абсолютная тупость. Сзади эта абсолютная тупость начинается: справа — у 3-го грудного позвонка, а слева приблизительно у 5-го *proc. spinosus*. Здѣсь *fronitus pectoralis* и дыхательный шумъ отсутствуютъ, а на мѣстахъ нормальнаго легочнаго звука слышно жесткое везикулярное дыханіе и масса свистовъ и хриповъ.

Пульсъ малый, правильный, частый, довольно мягкій. Пульсация венъ на шеѣ. Границы сердечной тупости опредѣлить невозможно было изъ-за присутствія тупости на обоихъ легкихъ. Тоны сердца были тихи, но шумовъ нигдѣ не слышно было. Остальные органы не были исследованы. На основаніи этихъ данныхъ и былъ поставленъ приведенный здѣсь діагнозъ.

Къ сожалѣнію, мы по независящимъ отъ насъ обстоятельствамъ не могли произвести и подробнаго вскрытія и должны были ограничиться только интересовавшими насъ грудными органами. Тутъ мы нашли: *Bronchitis catarrhalis chronica*, *Emphysema pulmonum*, *Infarctus haemorrhagicus* въ нижней дольѣ праваго легкаго, *Hydrothorax*, *hyperaemia venosa et oedema pulmonum*. Въ сердцѣ же мы нашли слѣдующія измѣненія:

Протоколъ вскрытія сердца. Въ сердечной сумкѣ около 200 куб. ст. прозрачной серозной жидкости. Сердце очень большое, благодаря преобладающему увеличенію праваго желудочка и обоихъ предсердій. Поверхность сердца въ общемъ гладкая, блестящая, только на передней поверхности праваго желудочка эпикардъ немного мутенъ и имѣетъ молочный цвѣтъ на разстояніи 3—4 кв. ст. Полость праваго желудочка приблизительно вдвое больше лѣваго, хотя и полость лѣваго желудочка не меньше нормы. Мускулатура лѣваго желудочка немного толще нормальнаго, мышца праваго и особенно перегородка желудочковъ несомнѣнно гипертрофична. Трабекулы праваго желудочка значительно толще трабекулъ лѣваго. Стѣнка лѣваго предсердія значительно расширена и, какъ кажется, толще обыкновеннаго. Правое предсердіе также значительно расширено, трабекулы его очень толсты, между ними имѣются крошковатые тромбы. Митральные клапаны превращены въ толстыя твердыя пластинки, края которыхъ такъ тѣсно сросены, что оставшееся между ними отверстіе едва пропускаетъ мизинецъ. Сросшіеся клапаны образуютъ воронку, въ которой со стороны предсердія сидитъ красный, частью уже обезцвѣченный, сердечный тромбъ, величиной приблизительно въ грецкій орѣхъ. Тамъ, гдѣ этотъ тромбъ сидитъ, поверхность клапановъ шероховата, изъязвлена и частью обызвествлена. Тромбъ лежитъ главнымъ образомъ на лѣвомъ заднемъ митральномъ клапанѣ. Маленькій красный тромбъ виденъ также подъ трабекулами лѣваго предсердія, а также и въ лѣвомъ ушкѣ сердца. Въ лѣвомъ желудочкѣ находится красный свѣжій тромбъ, очевидно образовавшійся въ послѣдніе дни жизни, между стѣнкой и папиллярными мышцами передне-праваго митральнаго клапана. *Fila tendinea* сморщены, срослись и такъ коротки, что края клапановъ почти дотрагиваются до папиллярныхъ мышцъ. Аортальные клапаны не сморщены, но свободные края ихъ довольно тверды и толсты. Окружность аорты на высотѣ клапановъ на $1\frac{1}{2}$ см. больше окружности *art. pulmonalis*. Кольцо трикуспидальныхъ клапановъ значительно расширено, сами клапаны тонки и нѣжны, *fila tendinea* не измѣнены. Пульмональные клапаны тонки и нѣжны, отверстіе *art. pulmonalis* не расширено. — Эндокардій желудочковъ не измѣненъ. *Intima aortae et art. pulmonalis* гладкая. *Aorta ascendens* нѣсколько расширена. Бѣльшія вѣтви вѣнечныхъ артерій тонки и гладки, безъ склероза. Въ мускулатурѣ макроскопически мозолей не видно.

(NB! При вскрытіи правый желудочекъ былъ сильно переполненъ кровью, лѣвый почти пустъ).

Результаты микроскопическаго изслѣдованія.

Лѣвый желудочекъ. Эпикардій не измѣненъ. Субъэпикардіальный жиръ въ весьма умѣренномъ количествѣ. Мышечныя волокна немного гипертрофированы, особенно въ папиллярныхъ мышцахъ они толще и шире нормальнаго, а ихъ поперечный разрѣзъ варьируетъ въ небольшихъ предѣлахъ; поперечная полосатость почти всюду ясно видна, ядра хорошо окрашены. Мѣстами замѣчается фрагментация отдѣльныхъ мышечныхъ волоконъ, мѣстами размноженіе ядеръ, но инфильтраціи нигдѣ не видно. Соединительная ткань оказывается разросшеюся только въ незначительной степени, главнымъ образомъ между отдѣльными мышечными волокнами. Въ папиллярныхъ мышцахъ, гдѣ волокна сильнѣе гипертрофированы, и соединительной ткани оказывается также немного больше. Строеніе интерстиціальной ткани очень нѣжное, количество ядеръ порядочное. Такихъ мѣсть, въ которыхъ миофиброзъ былъ бы настолько силенъ, чтобъ онъ повлекъ за собой исчезновеніе мышечныхъ волоконъ, мы здѣсь нигдѣ не находимъ. Вакуолизации нигдѣ не замѣтно. Вѣнечные сосуды всякаго калибра не представляютъ никакихъ измѣненій, только нѣкоторые мелкіе сосуды имѣютъ утолщенную интиму и въ окружности ихъ видны маленькія микроскопическія настоящія соединительнотканная мозоли. Эпикардій нигдѣ измѣненій не представляетъ.

Правый желудочекъ. Эпикардъ мѣстами немного утолщенъ. Мышечныя волокна довольно гипертрофированы съ хорошо выраженной поперечной полосатостью и рѣзко окрашенными ядрами. И тутъ гипертрофія сильнѣе всего выражена въ папиллярныхъ мышцахъ. Явленій эндартерита нигдѣ не видно. Разростаніе соединительной ткани нѣсколько бѣльшее, чѣмъ въ лѣвомъ желудочкѣ. Въ папиллярныхъ мышцахъ миофиброзъ выраженъ нѣсколько сильнѣе. И здѣсь, какъ и въ лѣвомъ желудочкѣ, диф-

фузное разростаніе соединительной ткани выражено не во всей стѣнкѣ въ одинаковой степени. Тамъ, гдѣ миофиброзъ сильнѣе развитъ, замѣчается и вакуолизация нѣкоторыхъ мышечныхъ волоконъ. Мѣстами и тутъ замѣтна фрагментация отдѣльныхъ волоконъ. Круглоклѣточной инфильтраціи нигдѣ не имѣется, но размноженіе ядеръ и тутъ мѣстами замѣтно. Соединительнотканныхъ мозолей здѣсь нигдѣ не видно. Эпикардъ также безъ измѣненія.

Лѣвое предсердіе. Эпикардъ и эндокардъ не утолщены. Мышечныя волокна несомнѣнно гипертрофированы, характеръ ихъ такой же, какъ въ желудочкахъ. Диффузная фиброзная дегенерация развита гораздо сильнѣе, чѣмъ въ желудочкахъ, но и здѣсь мускулатура не вездѣ одинаково задѣта миофиброзомъ. Сильный миофиброзъ имѣется въ ушкѣ этого предсердія и въ верхней части его стѣны, находящейся между мѣстами впаденія легочныхъ венъ; отсюда сильный миофиброзъ распространяется еще на верхнюю часть задней стѣнки предсердія. Въ этихъ мѣстахъ замѣчается сильное разростаніе и интерфасцикулярной и интерстиціальной соединительной ткани; мышечныя волокна вслѣдствіе этого являются сильно разъединенными другъ отъ друга. Количество ядеръ порядочное, мѣстами же имѣется такое обильное размноженіе ядеръ, что получается видъ круглоклѣточной инфильтраціи. Совсѣмъ другая картина имѣется въ нижней половинѣ задней стѣнки предсердія: тутъ почти всюду встрѣчается довольно хорошо сохранившаяся мускулатура, въ которой интерстиціальная ткань только незначительно увеличена, а на нѣкоторыхъ мѣстахъ этого отдѣла предсердія мускулатура даже совершенно нормальна. Въ мѣстахъ сильнаго миофиброза имѣется и вакуолизация многихъ мышечныхъ волоконъ. Фрагментации не видно. На нѣкоторыхъ мѣстахъ имѣется размноженіе ядеръ и въ подъэпикардіальномъ жирѣ. Сосуды не представляютъ никакихъ измѣненій. Соединительнотканная мозолей нѣтъ.

Правое предсердіе. И здѣсь не всѣ части предсердія поражены въ одинаковой степени міофиброзомъ, хотя послѣдній здѣсь еще сильнѣе развитъ, чѣмъ въ лѣвомъ предсердіи. Сильный міофиброзъ здѣсь найденъ только въ верхней части его стѣнки у мѣста впаденія *venaе савае superioris*; въ остальныхъ же частяхъ мускулатуры праваго предсердія, которыя, правда, также не свободны отъ міофиброза, онъ все-таки значительно меньше развитъ. Тамъ, гдѣ диффузная фиброзная дегенерація сильно выражена, мы между мышечными пучками находимъ цѣлыя полосы гнѣзной соединительной ткани, иногда чрезвычайно широкия. А на нѣкоторыхъ мѣстахъ развитіе соединительной ткани настолько сильно, что отъ мышечныхъ волоконъ остались лишь маленькіе кусочки, безформенные и потерявшіе свою поперечную полосатость, или даже они совершенно погибли. Количество ядеръ и здѣсь значительно умножено. Мѣстами видна круглоклѣточная инфильтрація, главнымъ образомъ въ ушкѣ этого предсердія, гдѣ встрѣчаются мѣстами и полуорганизовавшіеся тромбы. На мѣстѣ наиболѣе сильнаго міофиброза мы и тутъ имѣемъ вакуолярную дегенерацію многихъ мышечныхъ волоконъ. Во всемъ остальномъ картина ничѣмъ не отличается отъ приведеннаго описанія лѣваго предсердія.

Отмѣтимъ здѣсь еще, что и передняя часть перегородки предсердій, а именно тамъ, гдѣ лѣвый и правый желудочекъ между собою сливаются, также сильно поражена міофиброзомъ.

Epicrisis.

Итакъ, мы въ данномъ случаѣ имѣемъ передъ собою сердце, на которомъ, какъ и въ предыдущемъ случаѣ, вскрытіемъ констатировано было суженіе лѣваго венознаго отверстія. При жизни оно не было констатировано, потому что на сердцѣ, какъ это нерѣдко бываетъ при *Stenosis valv. mitralis*, не слышно было никакого шума. Уже макроскопически сердце это представляется болѣе измѣненнымъ, болѣе

расширеннымъ, чѣмъ въ предыдущемъ случаѣ; соответственно этому и микроскопическія измѣненія тутъ выражены сильнѣе. Тамъ міофиброзъ вполне отсутствовалъ, здѣсь онъ во всѣхъ отдѣлахъ имѣется, если и не всюду въ одинаково сильной степени.

Изъ анамнеза видно, что больной за исключеніемъ послѣднихъ мѣсяцевъ жизни все время былъ въ состояніи ходить и работать, никогда раньше не замѣчалъ у себя ни отековъ, ни синюхи; изъ этого мы можемъ заключить, что компенсація сердца до послѣднихъ 2—3 мѣсяцевъ жизни никогда не была сильно нарушена; и дѣйствительно, больной себя раньше всегда считалъ здоровымъ. Только въ послѣдніе мѣсяцы, подъ вліяніемъ переутомленія отъ продолжительной поѣздки, онъ заболѣлъ сильнымъ кашлемъ, одышкой, кровохарканьемъ, т. е. признаками, которые главнымъ образомъ указываютъ на застойное переполненіе малаго круга кровообращенія. Вслѣдствіе этого мы имѣемъ право предполагать, что недостаточность сердца у больного развилась только въ послѣдніе мѣсяцы жизни и продолжалась, слѣдовательно, сравнительно короткое время. Съ этимъ вполне согласуются и найденныя нами въ этомъ сердцѣ при микроскопическомъ изслѣдованіи измѣненія: главнымъ образомъ гипертрофія мышечныхъ волоконъ и соответствующее ей умѣренное размноженіе интерстиціальной соединительной ткани, очень богатой ядрами, что указываетъ на свѣжее происхожденіе этихъ измѣненій. Настоящей же сильной міофиброзъ съ атрофіей и исчезновеніемъ мышечныхъ волоконъ былъ найденъ нами только въ отдѣльныхъ частяхъ предсердій, да и тутъ онъ не занималъ всю ихъ стѣнку, ограничившись только верхними частями ихъ.

Спрашивается, чѣмъ объяснить преимущественное пораженіе міофиброзомъ этихъ мѣстъ? Очень можетъ быть, что это зависитъ отъ того, что эти части главнымъ образомъ и раньше всего подвергаются при недостаточности

сердца расширенію и перерастяженію. Намъ такое объясненіе кажется возможнымъ потому, что, какъ увидимъ ниже, мы еще въ одномъ случаѣ stenosis valv. mitralis (см. слѣдующій случай) наблюдали вполне аналогичное явленіе: тамъ міофиброзъ былъ сильно развитъ во всемъ лѣвомъ предсердіи, въ верхней же части его этотъ міофиброзъ былъ такъ сильно развитъ, что вызвалъ полное исчезновеніе мышечной ткани и все это мѣсто оказалось состоящимъ почти исключительно изъ соединительной ткани.

Такимъ образомъ, и это сердце показываетъ намъ, что причиной образованія міофиброза является именно обусловленная тѣмъ или другимъ порокомъ сердца хроническая недостаточность его или его отдѣльныхъ частей и связанное съ послѣдней расширеніе, перерастяженіе сердечной мышцы. И дѣйствительно, стоитъ только сравнить предыдущій случай съ даннымъ, чтобы убѣдиться въ томъ, что положеніе это вполне вѣрно: въ томъ случаѣ, гдѣ при такомъ же суженіи лѣваго венознаго отверстия смерть послѣдовала вслѣдствіе остраго инфекціоннаго миокардита въ той стадіи болѣзни, когда сердце было еще почти вполне компенсировано, когда, слѣдовательно, недостаточность сердца только начала развиваться, міофиброза совсѣмъ не было; здѣсь же, когда смерть наступила только черезъ болѣе продолжительное время послѣ появленія недостаточности сердца, съ этой нѣсколько дольше продолжавшеюся недостаточностью сердца совпадаетъ и слабое развитіе міофиброза.

Кромѣ того, сердце это опять показываетъ намъ, что въ предсердіяхъ, какъ мы уже видѣли и въ предыдущихъ случаяхъ, диффузная фиброзная дегенерация достигаетъ бѣльшей степени развитія, чѣмъ въ желудочкахъ. На мѣстѣ наиболѣе сильнаго міофиброза мы и тутъ имѣемъ вакуолярную дегенерацию, правда, въ не очень сильной степени.

Наконецъ, данный случай можетъ служить и подтвержденіемъ того факта, что для появленія въ сердечной мускулатурѣ диффузной фиброзной дегенерации въ склерозѣ вѣнечныхъ артерій нѣтъ рѣшительно никакой надобности.

IX. Исторія болѣзни А. М. 37 а. п.

Клиническій діагнозъ: Stenosis valv. mitralis.

Анамнезъ. Больная А. М., крестьянка 37 а. п. изъ Юрьева, эстонка, проститутка, поступила въ клинику въ сентябрѣ 1900 года. Кромѣ перенесенной въ дѣтствѣ Erysipelas faciei никакихъ болѣзней за собой не помнитъ. Была замужемъ, но вскорѣ разошлась съ мужемъ. Дѣтей не имѣла, только одинъ разъ былъ выкидышъ на третьемъ мѣсяцѣ беременности, который больная объясняетъ поднятіемъ тяжести. Никакими венерическими болѣзнями не страдала, сифилиса не имѣла. Спиртными напитками не злоупотребляла, но позволяла себѣ нѣкоторыя излишества in Venere. — Отецъ больной умеръ на 63 году жизни отъ какой-то грудной болѣзни, а мать отъ рака желудка. Братъ и сестра здоровы.

Настоящая болѣзнь началась у больной собственно болѣе 6 лѣтъ тому назадъ, когда она впервые заболѣла острымъ суставнымъ ревматизмомъ, охватившимъ сразу все суставы конечностей. Больная приписываетъ это заболѣваніе сырой квартирѣ. Послѣ семимѣсячнаго тщательнаго леченія саллициловыми препаратами и массажемъ она до того поправилась, что пользовавшій ее докторъ позволилъ ей встать съ постели и она больше не чувствовала боли; припухлость суставовъ также прошла. Но больная все еще была очень слаба и по временамъ у нея бывали припадки сильнаго сердцебиенія, появившіеся главнымъ образомъ послѣ всякаго физическаго напряженія. Съ теченіемъ времени сердцебиеніе все усиливалось, причемъ появилась и сильная одышка, такъ что больная не бывала въ состояніи ходить. Мало-по-малу въ теченіе 3 слѣдующихъ мѣсяцевъ у больной припухли ноги и животъ; скоро припухлость дошла даже до самихъ грудей. Поэтому больная поступила въ сентябрѣ 1895 г. въ здѣшнюю Госпитальную клинику, гдѣ у нея констатированъ былъ порокъ митральнаго клапана (стенозъ) въ стадіи разстройтва компенсации. Здѣсь она лечилась Digitalis'омъ, причемъ водянка черезъ

3 недѣли почти совсѣмъ прошла, и мало-по-малу компенсація сердца была вновь восстановлена. Одышка и сердцебиеніе гораздо легче стали. Когда она выписалась изъ клиники и начала вести свой старый образъ жизни, состояніе ея скоро опять ухудшилось, почему она принуждена была снова поступить въ клинику. Послѣ 3-х-мѣсячнаго пребыванія здѣсь она значительно поправилась, водянка опять прошла, осталось только легкое сердцебиеніе. Больше трехъ лѣтъ она послѣ этого была въ довольно сносномъ состояніи, такъ какъ жила гораздо скромнѣе и осторожнѣе, отказавшись почти совсѣмъ отъ половыхъ сношеній, которыя ей были очень вредны. Отъ времени до времени принимала *digitalis* и еще какую-то микстуру. — Въ ноябрѣ прошлаго года она опять заболѣла суставнымъ ревматизмомъ, отъ котораго она лечилась дома препаратами салициловой кислоты, массажемъ и потогонными кроватями. Подъ вліяніемъ этого леченія припухлость суставовъ прошла, но боли не совсѣмъ проходили; сердцебиеніе же и одышка становились все сильнѣе и сильнѣе. А когда у больной начала развиваться водянка, она опять поступила къ намъ въ клинику, гдѣ у нея впервые была констатирована сильная аритмія. Здѣсь она лечилась наперстянкой, ландышемъ, потогонными кроватями и опять значительно поправилась, хотя аритмія все еще продолжалась. Больная выписалась изъ клиники и первое время дома чувствовала себя довольно хорошо. Но вскорѣ состояніе ея начало ухудшаться, опять появилась водянка, одышка и сердцебиеніе усилились. Она все время лечилась въ поликлиникѣ, но на этотъ разъ безъ всякаго успѣха. Со дня на день больной становилось хуже, одышка достигла своего максимума, отеки росли и распространялись все дальше, слабость все болѣе увеличивалась. Наконецъ у больной появилась желтая окраска всей кожи и показалась кровь въ мокротѣ. Въ такомъ крайне плачевномъ состояніи больная опять пришла къ намъ въ клинику.

Status praesens. Больная крайне слаба и жалка, съ трудомъ отвѣчаетъ на вопросы, такъ какъ сильнѣйшая одышка не даетъ ей возможности говорить. Очень часто стонетъ. Лежать совсѣмъ не можетъ, чувствуетъ себя нѣсколько лучше, сидя въ креслѣ.

Больная средняго роста, правильнаго тѣлосложенія, довольно плохого питанія. Бросается въ глаза желтушная окраска наружныхъ покрововъ и склеръ глазъ. *Hydrops anasarca universalis.* Цианозъ носа, губъ, пальцевъ рукъ и ногъ. T^0 нормальна.

Жалуется на крайнюю слабость, невозможность дышать и общую водянку.

Насморка нѣтъ, голосъ чистый, но слабый. Довольно частый кашель. Мокрота смѣшана съ кровью. Дыханіе затруднено и очень поверхностно. Грудная клетка симметрична, довольно хорошо развита; при дыханіи обѣ половины ея расширяются равномерно. При перкуссии на той и другой сторонѣ, начиная съ 5-го ребра книзу, получается абсолютная тупость, на остальныхъ мѣстахъ притупленія нигдѣ нѣтъ. При аускультации на мѣстахъ абсолютной тупости дыхательный шумъ отсутствуетъ, на остальныхъ частяхъ легкихъ слышно везикулярное дыханіе, мѣстами жесткое и масса влажныхъ хриповъ. *Fremitus pectoralis* въ области тупости отсутствуетъ (*Hydrothorax*).

Пульсъ неправильный (*arythmicus et inaequalis*), очень малый, трудно сосчитываемый. На шеѣ венный пульсъ. Признаковъ артерioskлероза не имѣется. Толчекъ сердца не видимъ и слабо ощущимъ въ 6-мъ межреберьяхъ. Границы сердечной тупости опредѣлить трудно изъ-за присутствія на обѣихъ легкихъ тупости, сливающейся съ тупостью сердца. При аускультации слышенъ у верхушки первый чистый тонъ, а вмѣсто второго тона диастолическій дуящій шумъ; остальные тоны чисты, но тихи. Первый пульмональный тонъ иногда расщепленъ, второй — акцентированъ.

Аппетитъ отсутствуетъ, губы сухи, языкъ довольно чистъ. Жѣлъ нормаленъ. Глотаніе свободно, безболѣзненно. Со стороны желудка нѣтъ никакихъ явленій.

Животъ увеличенъ въ объемѣ, но симметриченъ. Начиная отъ пупка книзу, даетъ тупой звукъ и при пальпации здѣсь ощущается зыбленіе (*Ascites*). — На низѣ — поносы; водянистыя испражненія бываютъ 2—3 раза въ день.

Область печени чувствительна. Печень увеличена, край ея выдается изъ-подъ реберной дуги на 2 пальца; она твердъ и закругленъ. Селезенка объективно не представляется увеличенной.

Моча отдѣляется въ скудномъ количествѣ, имѣетъ цвѣтъ чернаго пива, съ желтой пѣной. Содержитъ довольно много бѣлку, но цилиндровъ и почечнаго эпителия въ ней довольно мало (застойная почка). *Gmelin*'овская реакція даетъ рѣзко положительный результатъ.

Со стороны нервной системы — полная апатія, головная боль и плохой сонъ.

Decursus morbi. Больной назначена абсолютная молочная діета и внутрь наперстянка, а затѣмъ подкожныя впрыскиванія *Digitoxin*'а. Но успѣха никакого не было. Сердце до того слабо работало, что даже предпринятое механическое леченіе подкожной

водняки дали очень плохія результаты. Не смотря на все терапевтическія мѣры и приемы, больная черезъ нѣсколько дней скончалась.

Къ сожалѣнію, мы и тутъ должны были ограничиться только вскрытіемъ одного сердца, которое насъ главнымъ образомъ и интересовало.

Протоколъ вскрытія сердца. Въ сердечной сорочкѣ довольно много серозной жидкости. Сердце объемистое, главнымъ образомъ вслѣдствіе сильнаго расширенія обоихъ предсердій и болѣе умѣренного расширенія обоихъ желудочковъ. Поверхность гладкая, только на правомъ желудочкѣ спереди одно сухожильное пятно. Лѣвый желудочекъ показываетъ умѣренное расширение. Мускулатура его довольно толста, но макроскопическихъ измѣненій въ ней не замѣчается. Правый желудочекъ объемистѣе лѣваго, мускулатура его гипертрофична, также безъ макроскопическихъ измѣненій. Оба предсердія сильно расширены. Въ верхней части лѣваго предсердія, лежащей между устьями лѣвыхъ и правыхъ легочныхъ венъ замѣчается уже макроскопически отсутствіе мускулатуры на довольно большомъ протяженіи, такъ что этотъ отдѣлъ предсердія (куполь его) какъ-будто состоитъ только изъ *peri- и endocardium'a*; вслѣдствіе этого онъ представляетъ собой просвѣчивающую тонкую перепонку бѣловато-желтаго цвѣта.

Митральные клапаны утолщены и краями своими такъ срослись между собой, что между ними осталось отверстіе, которое съ трудомъ пропускаетъ кончикъ указательнаго пальца. *Fila tendinea* утолщены и укорочены. Клапаны аорты на своихъ краяхъ также нѣсколько утолщены и сморщены, тверды и тугоподвижны и боковыми частями срослись между собой. *Ostium atrio ventriculare dextrum* широко, свободно пропускаетъ 3 пальца; клапаны трикуспидальные безъ измѣненій. *Ostium pulmonale* и клапаны легочной артеріи безъ измѣненій. *Endocardium* всѣхъ 4 отдѣловъ сердца въ остальномъ измѣненій не представляетъ. Большія вѣнечныя артеріи широки, *intima* нѣжна и гладка. Въ лѣвомъ ушкѣ старый приросшій тромбъ.

Результаты микроскопическаго изслѣдованія.

Лѣвый желудочекъ. Эпикардъ утолщеній не представляетъ. Субэпикардіальнаго жира немного. Мышечныя волокна довольно толсты и почти всѣ одинаковаго

калибра; поперечная полосатость на нихъ хорошо выражена, мышечныя ядра хорошо окрашены. Мѣстами имѣется фрагментация мышечныхъ волоконъ. Ни вакуолярной дегенерации, ни круглоклетчаточковой инфильтраціи нигдѣ не замѣтно. Сосуды нѣжны. Мелкіе мышечные сосуды не представляютъ рѣшительно никакихъ измѣненій. Соединительнотканыхъ мозолей нигдѣ не видать. Между мышечными пучками и отдѣльными волокнами замѣчается нѣкоторое умноженіе соединительной ткани, содержащей среднее количество ядеръ. Вслѣдствіе этого отдѣльныя мышечныя волокна не совсѣмъ плотно прилегаютъ другъ къ другу, какъ это бываетъ въ нормальномъ состояніи, и соединительнотканныя перегородки ихъ представляются нѣсколько расширенными. Немного сильнѣе это диффузное разрастаніе соединительной ткани выражено на папиллярныхъ мышцахъ и въ подѣндокардіальномъ слоѣ мускулатуры. Эпикардій измѣненій не представляетъ.

Правый желудочекъ. Эпикардъ мѣстами утолщенъ. Въ субэпикардіальномъ слоѣ больше жира. Мускулатура въ общемъ всюду гипертрофирована. Самыя мышечныя волокна также не измѣнены, на ядрахъ лишь очень рѣдко удается видѣть незначительное набуханіе. Разрастаніе соединительной ткани здѣсь выражено нѣсколько сильнѣе, чѣмъ въ лѣвомъ желудочкѣ; мы имѣемъ передъ собой довольно широкія полосы соединительной ткани, проникающей какъ между мышечными пучками, такъ и между отдѣльными мышечными волокнами; ткань эта содержитъ небольшое только количество ядеръ. На такихъ мѣстахъ, гдѣ срѣзь проходитъ поперечно къ продольной оси мышечныхъ волоконъ, ясно видно, что отдѣльныя мышечныя волокна лежатъ не такъ близко другъ къ другу, какъ это бываетъ въ нормѣ, но довольно сильно разъединены другъ отъ друга интерстиціальной соединительной тканью; вслѣдствіе этого волокна потеряли свое обоюдное уплощеніе и на поперечномъ разрѣзѣ представляются не угловатыми, по

круглыми или овальными. И здѣсь эта диффузная фиброзная дегенерация выражена сильнѣе въ подѣндокардіальномъ слое. Вакуолярной дегенерации и круглоклеточковой инфильтрации и въ этомъ желудочкѣ не замѣтно. Сосуды не представляютъ никакихъ явленій эндопериартерита. Эндокардіи вполне нормальны.

Лѣвое предсердіе. Незначительное утолщеніе энкарда. Калибръ мышечныхъ волоконъ чрезвычайно разнообразенъ: многія волокна очень сильно гипертрофированы, другія меньше, иныя довольно значительно атрофированы, а мѣстами, главнымъ образомъ въ самой верхней части, отъ нихъ остались лишь маленькіе кусочки. Поперечная полосатость въ общемъ ясно выражена, только на тѣхъ мѣстахъ, гдѣ мускулатура очень сильно пострадала, волокна потеряли свою поперечную исчерченность. Соединительнотканыхъ мозолей нигдѣ не видно, но диффузная фиброзная дегенерация развита всюду очень сильно, а въ верхнемъ отдѣлѣ предсердія даже черезчуръ сильно, такъ что она повела тамъ почти къ полному исчезновенію мышечной ткани и вся эта часть оказывается состоящею почти изъ одной только волокнистой, бѣдной ядрами, соединительной ткани, какъ это было уже констатировано и макроскопически. Во всѣхъ остальныхъ частяхъ этого предсердія такого сильнаго измѣненія мускулатуры не видно, но мышечныя волокна представляются сильно разъединенными другъ отъ друга разросшеюся соединительной тканью; попадаются здѣсь такія мѣста, гдѣ промежутки между мышечными волокнами, запятыя соединительной тканью, имѣютъ почти такую же ширину, какъ поперечный разрѣзъ самихъ волоконъ. Мѣстами здѣсь имѣется и вакуолярная дегенерация мышечныхъ волоконъ. Инфильтраціи и фрагментации не видать. Сосуды имѣютъ нѣжную *intima*, *adventitia* же ихъ представляется довольно сильно утолщенною, какъ это всегда наблюдается при сильномъ миофиброзѣ. Эндокаръ мѣстами утолщенъ.

Правое предсердіе. Здѣсь измѣненія также выражены сильно, но нѣсколько слабѣе, чѣмъ въ лѣвомъ предсердіи: такихъ мѣстъ, гдѣ бы мышечная ткань почти совсѣмъ исчезла, мы здѣсь почти нигдѣ не встрѣчаемъ. Соединительная ткань и здѣсь, какъ и въ лѣвомъ предсердіи, бѣдна ядрами и кажется довольно плотною; на основаніи этого мы можемъ заключить, что мы въ данномъ случаѣ имѣемъ дѣло уже съ довольно старымъ процессомъ. Въ остальномъ мы находимъ здѣсь все то же самое, что и въ лѣвомъ предсердіи.

Epicrisis.

Итакъ, мы въ данномъ случаѣ имѣемъ дѣло съ диффузнымъ фибрознымъ процессомъ, поразившимъ мускулатуру всего сердца. Предсердія опять - таки оказываются больше перерожденными, чѣмъ желудочки; лѣвое предсердіе болѣе поражено, чѣмъ правое, въ желудочкахъ, наоборотъ, правый оказывается пораженнымъ больше лѣваго. Такимъ образомъ, большее развитіе миофиброза въ однѣхъ частяхъ сердца, чѣмъ въ другихъ, совпадаетъ съ обусловленнымъ суженіемъ лѣваго венознаго отверстія перерастяженіемъ этихъ частей сердца, производившихъ усиленную работу, а потому гипертрофированныхъ и расширившихся.

Этотъ случай принадлежитъ между изслѣдованными нами сердцами къ такимъ, гдѣ диффузное размноженіе соединительной ткани въ предсердіяхъ достигло особенно высокой степени. Въ виду того, что здѣсь мы измѣненія эти находимъ у сравнительно молодого индивидуума, у котораго о старческихъ измѣненіяхъ не можетъ быть и рѣчи, этотъ случай является для насъ особенно важнымъ.

Вмѣстѣ съ тѣмъ случай этотъ для насъ важенъ какъ доказывающій, что міофиброзъ можетъ образоваться и безъ всякаго склероза вѣнечныхъ сосудовъ: послѣдніе, какъ мы видѣли, были въ данномъ сердцѣ въ общемъ совершенно нормальны.

Считаемъ лишнимъ здѣсь еще разъ болѣе подробно разобрать вопросъ, почему въ данномъ сердцѣ, гдѣ имѣется такой же порокъ клапановъ, какъ и въ двухъ предыдущихъ случаяхъ, міофиброзъ былъ, въ противоположность тѣмъ случаямъ, такъ сильно развитъ. Объясненіе этого явленія имѣется уже въ предыдущихъ эпикризисахъ. Здѣсь мы ограничимся только указаніемъ, что найденныя нами въ данномъ сердцѣ измѣненія находятся въ полномъ соотвѣтствіи съ данными исторіи болѣзни, изъ которой ясно видно, что мы имѣемъ передъ собой случай хронической недостаточности сердца, продолжавшейся цѣлые годы и въ концѣ концовъ поведшей къ смерти.

Итакъ, мы разсмотрѣли 3 случая съ *stenosis ostii venosi sinistri*. Мы видѣли, что въ первомъ случаѣ, гдѣ недостаточность сердечной мышцы продолжалась только недѣлями и, слѣдовательно, расширение сердца было незначительное, міофиброзъ совсѣмъ отсутствовалъ; во второмъ случаѣ, гдѣ недостаточность сердца продолжалась мѣсяцами и расширение полостей его вслѣдствіе этого было сильнѣе, міофиброзъ былъ развитъ только въ умѣренной степени; и наконецъ, въ третьемъ случаѣ, гдѣ недостаточность сердца продолжалась цѣлыми годами и полости сердца вслѣдствіе этого были очень сильно расширены, міофиброзъ былъ развитъ въ очень сильной степени, мѣстами достигнувъ даже своего максимума.

Намъ кажется, что именно эти 3 случая, какъ нельзя лучше и яснѣе, указываютъ на этиологію міофиброза. Мы, по крайней мѣрѣ, уже на основаніи этихъ случаевъ позволяемъ себѣ считать вполне доказаннымъ и не подлежащимъ

никакому сомнію фактъ, что причиной міофиброза является именно хроническая недостаточность сердца и вызываемое ею расширение всего сердца или его отдѣльныхъ частей, какъ на это указалъ уже Дегіо съ своими учениками

Х. Исторія болѣзни Т. Н. 35 а. н.

Клиническій діагнозъ: *Stenosis valv. mitralis, Pneumonia catarrhalis.*

Анамнезъ. Больная Т. Н., вѣстка 35 лѣтъ, прачка изъ Юрьева, поступила въ клинику 31-го декабря 1896 года. Больная происходитъ отъ здоровыхъ родителей. Дѣтскихъ болѣзней не помнитъ. Менструировать начала на 18 году жизни. Вышла замужъ 21-го года отъ роду. До и послѣ замужества менструировала черезъ каждыя 4 недѣли по 4 дня безъ болей. 10 лѣтъ тому назадъ родила ребенка, который спустя 19 дней умеръ. 3 года тому назадъ и въ іюль мѣсяцѣ нынѣшняго года у больной были выкидыши; послѣдній на 6 мѣсяцѣ беременности. Послѣ этого у больной появились боли въ нижней части живота и въ крестцѣ. Помимо этихъ болей больная могла работать. Больная отмѣчаетъ, что послѣ перваго выкидыша она начала страдать припадками сердцебіенія, а послѣ втораго иногда появлялась и одышка и кромѣ того у нея припухли немного ноги. Но она этому не придавала никакого значенія, думая, что это отъ усиленной работы.

Начало настоящей болѣзни больная относитъ къ началу октября сего года. Заболѣла внезапно ознобомъ, поносомъ, рвотой и жестокими болями по всему животу. Рвота повторялась до 5 разъ въ сутки, но головной боли не было. Въ это же время припадки сердцебіенія стали чаще и сильнѣе, а бывшая уже раньше опухоль ногъ начала увеличиваться. Черезъ нѣсколько времени боли въ области живота значительно ослабли, но остальные явленія, особенно сердцебіеніе, одышка и отеки ногъ все продолжали усиливаться. Это заставило ее 19-го ноября въ первый разъ поступить въ клинику, гдѣ она пробыла до 21-го декабря. Тамъ у нея констатировано было *Stenosis valv. mitralis* въ періодѣ расстройства компенсаціи (общая водянка, асцитъ, большая застойная печень и застойная моча). Послѣ леченія наперстянкой и другими сердечными средствами состояніе больной значительно улучшилось: водянка почти совсѣмъ прошла, одышка уменьшилась, сердцебіеніе

повторялось не такъ часто. Выписавшись въ такомъ состояніи изъ клиники, больная дома чувствовала себя въ теченіе нѣсколькихъ дней здоровой, ходила и даже пыталась немного работать; по отъ работы она должна была сейчасъ же отказаться. Вскорѣ состояніе опять ухудшилось и больная должна была лечь въ кровать и съ тѣхъ поръ уже больше не вставала. Опять сильно припухли ноги, одышка и сердцебиеніе усилились, словомъ опять наступили всѣ признаки *insufficienciae cordis*, причемъ появился еще жаръ и кашель. Это заставило ее теперь во второй разъ поступить въ клинику.

Слѣдуетъ здѣсь отмѣтить, что больная не могла дать точнаго отвѣта, былъ ли у нея когда-нибудь ревматизмъ; ей кажется, что нѣтъ. Сифилисъ она настойчиво отрицаетъ.

Status praesens. Больная находится въ полуположеніи въ кровати. Т° 38,0; Р. 100; R. 36. Больная средняго роста и тѣлосложенія. Кожа блѣдногрязноватаго цвѣта, горяча на ощупь. На шеѣ и спинѣ *Leucoderma syphiliticum*. Мускулатура слабо развита, *panniculus adiposus* развитъ умеренно. Лицо одутливато. Носъ, губы, пальцы рукъ и ногъ цианотичны, холодны на ощупь. Нижнія конечности довольно сильно отечны. На шеѣ, подъ мышками, въ пахахъ и въ *fossa cubiti* прощупываются твердыя увеличенныя железы.

Жалуется больная на сильную слабость, одышку, сердцебиеніе, жаръ и водянку; кромѣ того на кашель, который ей не даетъ покою.

Насморка нѣтъ. Голосъ чистъ, дыханіе часто, поверхностно. Частый кашель съ отдѣленіемъ густой слизисто-гноной мокроты. Грудная клітка правильно развита, симметрична, при дыханіи расширяется равномерно. При перкуссии границы легкихъ оказываются нормальными; спереди получается какъ справа, такъ и слѣва, всюду громкій легочный звукъ, сзади на нижнихъ частяхъ — тимпаничный оттѣнокъ перкуторнаго звука, на правой сторонѣ сильнѣе, гдѣ онъ даже кажется и слегка притупленнымъ. При аускультации спереди всюду и сзади въ верхнихъ частяхъ слышно везикулярное дыханіе, мѣстами жесткое, и масса свистовъ. Слѣва сзади внизу ослабленное везикулярное дыханіе и мелкопузырчатые влажные хрипы, справа сзади внизу дыхательный шумъ имѣетъ неопредѣленный характеръ и вмѣстѣ съ нимъ слышны субкрепитирующие хрипы. *Fremitus pectoralis* на этомъ мѣстѣ кажется немного усиленнымъ.

Пульсъ правильный, частый и малый. На шеѣ замѣчается ундуляція яремныхъ венъ. Толчекъ сердца не видимъ, но прощупывается диффузно въ 4-мъ, 5-мъ и 6-мъ межреберьяхъ. Границы

сердечной тупости: верхняя — нижній край 3-го ребра, правая — *l. mediana*, лѣвая — на 1 см. кнаружи отъ *l. m. s.*, нижняя — 6 межреберье. При аускультации у верхушки слышенъ диастолическій шумъ, остальные тоны чисты. Иногда замѣчается расщепленіе перваго тона надъ *art. pulmonalis*, второй тонъ ея акцентуированъ.

Аппетитъ плохой. Языкъ слегка обложенъ и сухъ. Диспептическихъ явленій нѣтъ. Животъ увеличенъ, начиная отъ середины разстоянія между пупкомъ и симфизомъ даетъ тупость при перкуссии и здѣсь ощущается зыбленіе (*Ascites*). Испраженія нормальны, ежедневно одинъ разъ. Печень перкуторно увеличена на 2—3 пальца, закругленный ея край прощупывается. Область печени при ощупываніи чувствительна. Селезенка не прощупывается, да и перкуторно не кажется увеличенной.

Количество мочи уменьшено; моча содержитъ слѣды бѣлка.

Со стороны нервной системы — головокруженіе и плохой сонъ.

Decursus morbi: Больная прожила всего 4 дня въ клиникѣ. Не смотря на всѣ терапевтическіе приемы, состояніе ея не улучшалось и 5-го января 1897 г. она умерла.

Анатомическій діагнозъ: *Pneumonia lobularis lobi inferioris pulmonis utriusque, Dilatatio cordis, Hypertrophia ventriculorum cordis, Stenosis ostii atrioventricularis sinistri, Hepar moschata, Tumor lienis hyperplasticus, Oedema pulmonum, Hydrops anasarca et Ascites.*

Протоколъ вскрытія сердца: Въ полости сердечной сумки около 300 куб. см. желтоватой прозрачной жидкости. Сердце значительно увеличено въ объемъ. Оба предсердія содержатъ большія количества жидкой крови, желудочки умеренно наполнены такою же жидкой кровью. Перикардіальный покровъ гладокъ. Предсердія оказываются сильно расширенными; лѣвый желудочекъ умеренно расширенъ, полость праваго несомнѣнно шире лѣваго. Стѣнки предсердій безъ макроскопическихъ измѣненій. Мускулатура лѣваго желудочка гипертрофирована въ средней степени, мускулатура праваго сильно гипертрофирована. Сердечная мышца въ общемъ мѣтка, диффузно помутнѣна. Митральные клапаны фиброзно утолщены, пронизаны отложениями извести, сухожильныя нити сморщены; края клапановъ втянуты въ желудочекъ, такъ что получается воронкообразное суженіе лѣваго венознаго отверстія, пропускающаго съ трудомъ кончикъ указательнаго пальца. Заслонки аорты, какъ и заслоночный аппаратъ праваго сердца, нормальны. Эндокардъ въ общемъ безъ измѣненій. *Intima aortae* покрыта желтыми пятнами въ довольно большомъ количествѣ, но

изъязвленій и облизвествленій не измѣтается. Соединительнотканнхъ мозолей макроскопически нигдѣ не видно. Вѣнечныя артеріи гладки, только въ началѣ ихъ атероматозныя пятна.

Результаты микроскопическаго изслѣдованія.

Лѣвый желудочекъ: Утолщенія эпикарда не замѣчается. Субэпикардіальный жиръ въ весьма умѣренномъ количествѣ. Мускулатура желудочка умѣренно гипертрофирована. Сами мышечныя волокна на срѣзахъ оказываются въ общемъ всѣ одинаковой величины. Мышца въ состояніи мутнаго набуханія и зернистаго перерожденія; поперечная полосатость волоконъ трудно различима, ядра замѣчаются въ достаточномъ количествѣ, но они большей частью плохо окрашены. На мелкихъ мышечныхъ сосудахъ, да и на многихъ сосудахъ ббльшаго калибра, замѣтны явленія эндо-періартерита въ довольно сильной степени, мѣстами доходящаго до полной закупорки сосуда. Соответственно этому здѣсь встрѣчаются въ довольно большомъ количествѣ маленькія микроскопическія соединительнотканныя мозоли, которыя большею частью расположены вблизи или вокругъ измѣненныхъ сосудовъ. Ясныхъ миофиброзныхъ измѣненій здѣсь нигдѣ не видать, но за то здѣсь имѣется повсюду сильное размноженіе ядеръ интерстиціальной и интерфасцикулярной соединительной ткани. Всѣ соединительнотканныя перегородки, какъ и соединительнотканныя влагалища сосудовъ, почти сплошь представляются мелкоклѣтково инфильтрованными. Мѣстами имѣется даже настоящая круглоклѣтчатая инфильтрація. Эндокардъ измѣненій не представляетъ.

Правый желудочекъ. Паренхиматозная дегенерация мышечныхъ волоконъ не такъ сильно выражена, поперечная полосатость ихъ яснѣе видна, ядра лучше окрашены. Сами волокна очень толсты, гипертрофированы, а ихъ поперечный разрѣзъ варьируетъ въ небольшихъ предѣлахъ. Здѣсь круглоклѣтчатой инфильтраціи совсѣмъ

не видно, а размноженіе интерстиціальныхъ ядеръ гораздо меньше, чѣмъ въ лѣвомъ желудочкѣ. Мелкіе сосуды здѣсь въ общемъ менѣе задѣты эндартеритомъ, но все-таки и здѣсь попадаютъ почти вполнѣ закупоренныя мышечныя вѣточки. Что касается фиброзной дегенерации, то она представляется здѣсь намъ и въ видѣ маленькихъ микроскопическихъ соединительнотканнхъ мозолей, и въ видѣ диффузнаго разрастанія соединительной ткани. Ближе къ верхушкѣ сердца число мозолей больше, чѣмъ въ прочихъ мѣстахъ стѣнки праваго желудочка. Диффузный миофиброзъ оказывается выраженнымъ всюду въ слабой степени, но въ одномъ мѣстѣ передней стѣнки въ верхней боковой части имѣется болѣе сильный миофиброзъ. Диффузное разрастаніе соединительной ткани больше выражено между мышечными пучками, чѣмъ между отдѣльными мышечными волокнами. Эндокардъ и здѣсь вполнѣ нормаленъ.

Лѣвое предсердіе. Эпикардъ мало утолщенъ. Субэпикардіальный жиръ въ умѣренномъ количествѣ. Мышечныя волокна неодинаковаго калибра, гипертрофированы, нѣкоторыя довольно сильно; поперечная полосатость ихъ довольно ясно выражена. Мѣстами имѣется, главнымъ образомъ въ ушкѣ лѣваго предсердія, паренхиматозная дегенерация мышечныхъ волоконъ; тутъ они плохо окрашены и лишены поперечной исчерченности. Мельчайшіе сосуды расширены. На сосудахъ ббльшаго калибра выраженный артеріосклерозъ, особенно силенъ періартеритъ. Диффузная фиброзная дегенерация въ верхней и задней частяхъ лѣваго предсердія выражена въ средней и сильной степени, въ нижнихъ же частяхъ и ушкѣ миофиброзъ выраженъ слабѣе. Кромѣ того, въ задней стѣнкѣ предсердія, приблизительно въ ея серединѣ, имѣется одна микроскопическая мозоль. Здѣсь, какъ и въ лѣвомъ желудочкѣ, бросается въ глаза размноженіе интерстиціальныхъ ядеръ, мѣстами сильно, мѣстами слабѣе выраженное, преимущественно около сосудовъ; а въ верхней части предсердія замѣчается также

и круглоклѣточковая инфильтрація въ подѣпикардіальномъ жирѣ. Endocardium и здѣсь не представляется измѣненнымъ.

Правое предсердіе. Тутъ находимъ почти ту же картину, что и въ лѣвомъ предсердіи. У мѣста впаденія v. cavae inferioris и въ частяхъ, примыкающихъ къ этой области миофиброзъ развитъ сильно, въ остальныхъ частяхъ диффузное разрастаніе, какъ интерфасцикулярной, такъ и интерстиціальной, соединительной ткани выражено въ средней степени. На многихъ мѣстахъ имѣются здѣсь и круглоклѣточные инфильтраты, главнымъ образомъ вокругъ сосудовъ подѣпи- и подѣндокардіального слоя. Размноженіе интерстиціальныхъ ядеръ, какъ и въ лѣвомъ предсердіи. И тутъ мѣстами встрѣчаются отдѣльныя микроскопическія мозоли. Мелкіе артеріальные сосуды въ этомъ предсердіи частью не измѣнены, частью съ утолщенной интимой.

Въ обоихъ предсердіяхъ на мѣстахъ сильнаго миофиброза имѣется вакуолярная дегенерация, правда, въ незначительной степени.

Epicrisis.

Мы имѣемъ въ данномъ случаѣ передъ собой сердце, опять съ стенозомъ лѣваго венознаго отверстия, въ которомъ, повидимому, разыгрались три процесса: во 1) эндартеритъ, по всей вѣроятности, сифилитическаго происхожденія, поведшій къ образованію мозолистаго міокардита, во 2) миофиброзъ, вызванный хроническимъ порокомъ митральнаго клапана, и въ 3) инфекціонный міокардитъ. Это и заставило насъ выдѣлить его изъ числа тѣхъ случаевъ съ стенозомъ митральнаго клапана. По силѣ миофиброза случай этотъ занимаетъ мѣсто между двумя послѣдними случаями (случай VIII и IX): диффузная фиброзная дегенерация въ немъ выражена сильнѣе, чѣмъ въ VIII-мъ, но не достигла такой сильной степени, какъ въ

IX случаѣ. Причина этого явленія вполне понятна на основаніи всего вышеизложеннаго.

Степень развитія миофиброза въ каждомъ отдѣлѣ сердца здѣсь опять-таки вполне соотвѣтствуетъ степени раширенія его; слѣдовательно, и тутъ бѣльшее развитіе диффузной фиброзной дегенерации въ однихъ частяхъ сердца, чѣмъ въ другихъ, совпадаетъ съ обусловленнымъ, и въ данномъ случаѣ, суженіемъ лѣваго венознаго отверстия перерастяженіемъ этихъ частей сердца.

И здѣсь миофиброзъ развитъ въ предсердіяхъ сильнѣе, чѣмъ въ желудочкахъ. — Такимъ образомъ, и это сердце вполне подтверждаетъ всѣ констатированные нами относительно миофиброза факты.

Все сердце производитъ впечатлѣніе, какъ-будто въ немъ разыгрался острый интерстиціальный міокардитъ, какъ онъ бываетъ при инфекціонныхъ болѣзняхъ. Сильнѣе всего это замѣтно въ лѣвомъ желудочкѣ, въ которомъ мышечныя волокна почти всюду, но особенно въ его нижней части, поражены паренхиматозной дегенерацией. На инфекціонное происхожденіе этого міокардита указываетъ и круглоклѣточковая инфильтрація, которая также сильнѣе всего выражена въ лѣвомъ желудочкѣ.

Имѣющійся здѣсь миофиброзъ не могъ зависѣть отъ этого острого міокардита; это явствуетъ изъ того, что какъ разъ въ лѣвомъ желудочкѣ, который былъ сильнѣе всего пораженъ этимъ острымъ процессомъ, миофиброза совсѣмъ не оказалось. Не могъ онъ зависѣть и отъ констатированнаго здѣсь Endarteriit'a мелкихъ сосудовъ, такъ какъ мы, на основаніи приведенныхъ уже выше случаевъ, знаемъ, что для появленія въ сердечной мускулатурѣ диффузной фиброзной дегенерации въ склерозѣ вѣчныхъ артерій нѣтъ никакой надобности (въ случаѣ VI, гдѣ имѣлся сильный склерозъ сердечныхъ сосудовъ, миофиброза, можно сказать, совсѣмъ не

было; наоборот, въ случаѣ IX, гдѣ артеріи и ихъ вѣтви были всѣ нормальны, міофиброзъ былъ очень сильно развитъ). Очевидно, этотъ міофиброзъ зависитъ здѣсь только отъ *Stenosis valv. mitralis*, которое и вызвало сильное расширение обоихъ предсердій.

То обстоятельство, что здѣсь міофиброзъ предсердій не достигъ еще очень сильной степени, даетъ намъ право предположить, что съ этимъ сердцемъ больная могла бы еще жить, можетъ быть, нѣсколько лѣтъ, еслибъ не присоединился острый разлитой инфекціонный міокардитъ, который и положилъ конецъ этой молодой еще жизни.

XI. Исторія болѣзни Э. Я. 50 а. п.

Клиническій діагнозъ: *Insufficiencia valv. aortae*.

Анамнезъ. Больная Э. Я., эстонка 50 лѣтъ изъ Юрьева, поступила въ клинику 13 апрѣля 1899 г. Болѣзней дѣтства не помнитъ. Увѣряетъ, что до настоящей болѣзни была всегда здорова. Больная замужемъ, имѣла всего двухъ дѣтей. Мужъ и дѣти здоровы. Выкидышей не было. Регулы начались на 13-омъ году, шли правильно черезъ 3—4 недѣли съ продолжительностью въ 4 дня. Послѣднія были около 6 лѣтъ тому назадъ. Родители умерли отъ неизвѣстныхъ ей болѣзней.

Начало настоящей болѣзни больная относитъ къ январю 1899 г. 7-го января она простудилась и черезъ нѣсколько дней замѣтила, что животъ началъ увеличиваться. Вскорѣ начали припухать и ноги. Мало-по-малу припухлость эта распространилась на всѣ нижнія конечности, а со временемъ начали припухать и предплечья. Все это время у больной была довольно сильная боль въ области сердца и припадки сильного сердцебиенія. Весь процессъ протекалъ медленно, но все къ худшему. Больная лечилась, но безъ замѣтнаго успѣха. Въ послѣднее время состояніе значительно ухудшилось: сердцебиеніе стало постояннымъ, появилась одышка, а отеки значительно увеличились. Это и заставило ее поступить въ клинику.

Status praesens. Больная находится въ полудлежащемъ положеніи въ кровати и производитъ впечатлѣніе трудно больной. Она средняго роста, хорошаго тѣлосложенія, умѣренного питанія. Наружные покровы чисты, *panniculus adiposus* развитъ въ умѣренной степени. Мускулатура слаба и вяла. Т° нормальна, Р. 80—88, R. — 36. Сильный ціанозъ лица, носа, голеней, ступней и рукъ; всѣ эти части холодны на оцупь. Слизистыя оболочки крайне ціанотичны. Нижнія конечности и спина сильно отекли (*Hydrops anasarca*); меньшая отечность замѣчается на предплечьяхъ.

Больная жалуется на боли въ области сердца, сердцебиеніе, сильную одышку и водянку.

Насморка нѣтъ, голосъ чистъ, дыханіе учащено, поверхностно. Незначительный кашель, причѣмъ выдѣляется довольно много слизистой и пѣнистой мокроты. Грудная клетка правильной, симметричной формы, при дыханіи расширяется равномерно. При перкуссіи легкихъ получается всюду громкій легочный звукъ, только въ нижнихъ частяхъ, какъ спереди, такъ и сзади, имѣется тупость, начинающаяся спереди съ 5-го ребра, а сзади приблизительно съ *angulus scapulae*; на лѣвой половинѣ груди тупость начинается нѣсколько ниже. При аускультациі слышно всюду везикулярное дыханіе, тамъ и слытъ отдѣльные свисты и не особенно много влажныхъ хриповъ. На мѣстахъ тупости, какъ дыхательный шумъ, такъ и голосовое дрожаніе, отсутствуютъ. Пробная пункция здѣсь даетъ положительный результатъ (*Hydrothorax*).

Пульсъ правильный, малый, довольно мягкій, средней частоты. Сердечный толчекъ расширенъ, видимъ и оцутимъ въ 6 межреберномъ промежуткѣ и доходитъ до *l. axillaris anterior*. При перкуссіи верхняя граница сердечной тупости — на 4 ребрѣ, правая доходитъ до середины *sterni*, лѣвая — до *l. axill. ant.*, нижняя — въ 6 межреберьѣ. При аускультациі слышенъ слабый дуоцій систолическій шумъ у верхушки, простирающійся, но слабѣе становящійся, до аорты. На аортѣ слышенъ довольно сильный діастолическій шумъ. Остальные тоны чисты.

Аппетитъ отсутствуетъ. Языкъ обложенъ и сухъ. Диспептическихъ явленій нѣтъ. Животъ увеличенъ, въ нижней своей части даетъ при перкуссіи тупость, доходящую до середины между пупкомъ и симфизомъ. При ощупываніи въ этой области имѣется флюктуация (*Hydrops ascites*). Стулъ больше задержанъ.

Печень увеличена, край ея выдается на 3 пальца изъ-подъ реберной дуги и ясно прощупывается; онъ закругленъ и чувстви-

теленъ. Селезенка перкуторно немного увеличена, но не прощупывается.

Моча выдѣляется въ маломъ количествѣ, мутна, темножелтаго цвѣта, содержитъ бѣлку по Esbach'у — $\frac{1}{2}$ ‰; при микроскопическомъ изслѣдованіи видны отдѣльные гіалиновые цилиндры и очень мало почечнаго эпителия (застойная моча).

Со стороны нервной системы отмѣчается сонливость; головныхъ болей нѣтъ, но голова какъ бы въ туманѣ.

Decursus morbi. Больной назначенъ абсолютный покой, строгая молочная діета, и внутрь наперстянка. Сначала казалось, было, что ціанозъ становится меньше и что больная понемногу начинаетъ поправляться; количество мочи немного увеличилось. Но вскорѣ состояніе больной значительно ухудшилось: отеки начали расти, одышка и ціанозъ все увеличивались. Ни строфантъ, ни другія мочегонныя и сердечныя средства не были больше въ состояніи оказать какую-нибудь помощь. Болѣзнь медленно прогрессировала, пульсъ становился все меньше, слабость и одышка усиливались, и наконецъ 27-го апрѣля больная скончалась при явленіяхъ крайней слабости сердца.

Анатомическій діагнозъ. *Hyperaemia organorum cyanotica, Oedema pulmonum. Hypertrophia cordis. Dilatatio ventriculorum cordis. Insufficiencia aortae, застойная печень, застойная почка, Hydrothorax, Ascites et Hydrops anasarca.*

Протоколъ вскрытія сердца. Въ сердечной сумкѣ около стакана прозрачной, желтоватой жидкости. Сердце значительно увеличено въ объемѣ. Поверхность его въ общемъ гладкая, только на нѣкоторыхъ мѣстахъ поверхности лѣваго желудочка имѣются отдѣльныя небольшія молочнаго цвѣта пятна. Оба желудочка наполнены свернушеюся кровью. Лѣвый желудочекъ сильно расширенъ, стѣнки его порядочно утолщены; правый желудочекъ также значительно расширенъ, полость его нѣсколько объемистѣе, чѣмъ въ лѣвомъ желудочкѣ, но мышца его менѣе гипертрофирована. Полость лѣваго предсердія немного расширена, полость праваго довольно широка. Стѣнки предсердій макроскопическихъ измѣненій не представляютъ. Двухстворчатый клапанъ нѣженъ и не измѣненъ; аортальные клапаны утолщены, склеротичны и сморщены, неплотно закрываются. Клапаны праваго сердца не представляютъ измѣненій. Просвѣтъ аорты нормаленъ; *arcus aortae*, можетъ быть, немного расширена. На *intima aortae* замѣчается масса склеротическихъ бляшекъ, но атероматозныхъ язвъ

не видно. Вѣнечные сосуды макроскопически никакихъ измѣненій не представляютъ.

Результаты микроскопическаго изслѣдованія.

Лѣвый желудочекъ. Эпикардъ мѣстами утолщенъ. Субэпикардіальный жиръ въ умѣренномъ количествѣ. Мышечныя волокна сильно гипертрофированы; поперечная полосатость ихъ довольно ясно видна. Мѣстами встрѣчаются набухшія мышечныя ядра. На нѣкоторыхъ мѣстахъ замѣчается фрагментация отдѣльныхъ мышечныхъ волоконъ. Мелкіе мышечные сосуды не представляютъ никакихъ измѣненій. Въ верхней части задней стѣнки желудочка имѣется одна маленькая микроскопическая соединительнотканная мезоль, въ центрѣ которой лежитъ одинъ маленькій сосудъ безъ утолщенной *intimae*. На нѣкоторыхъ бѣльшихъ сосудахъ замѣчается утолщеніе *adventitiae*. За исключеніемъ указанной мезоли, развитіе соединительной ткани представляется намъ лишь въ видѣ диффузнаго фиброзаго разрастанія ея, которое впрочемъ здѣсь не всюду одинаково сильно выражено. Распространеніе соединительной ткани и межпучковое, и межволоконцовое; сама ткань довольно нѣжна, богата ядрами и мелкими сосудами. Сильнѣе всего міофиброзъ здѣсь выраженъ въ трабекулахъ и папиллярныхъ мышцахъ; въ нихъ калибръ отдѣльныхъ мышечныхъ волоконъ не вездѣ одинаковъ, такъ что на ряду съ гипертрофированными встрѣчаются и отдѣльныя атрофированныя мышечныя волокна, лежація разсѣянно среди соединительной ткани. Отдѣльныя волокна представляются порядочно разъединенными, имѣя между собой довольно широкія полосы изъ соединительной ткани. Но такихъ мѣстъ, въ которыхъ міофиброзъ былъ бы на столько силенъ, чтобы онъ повлекъ за собой полное исчезновеніе мышечныхъ волоконъ, мы здѣсь нигдѣ не находимъ. Болѣе глубокіе слои стѣнки лѣваго желудочка также поражены міофиброзомъ, но только частью въ средней (ближе къ верхушкѣ),

частью даже въ слабой степени (въ остальныхъ мѣстахъ мышечной стѣнки). — На мѣстахъ, гдѣ миофиброзъ выраженъ въ болѣе сильной степени, мы встрѣчаемъ и довольно сильную вакуолярную дегенерацию. Эндокардъ на трабекулахъ и сосочковыхъ мышцахъ мѣстами утолщенъ. Кругло-локѣточковой инфильтраціи нигдѣ не видно.

Правый желудочекъ. Утолщенія эпи- и эндокарда здѣсь не замѣчается. Въ субъэпикардіальныхъ слояхъ довольно много жиру. Мышечныя волокна оказываются нѣсколько гипертрофированными, но менѣе чѣмъ въ лѣвомъ желудочкѣ. Волокна всѣ приблизительно одинаковой толщины, поперечная полосатость ихъ ясно видна, ядра хорошо окрашены, нормальной величины и формы. Типъ фиброзной дегенерации лишь диффузный, соединительнотканыхъ мозолей нигдѣ не видно. Диффузный миофиброзъ здѣсь выраженъ немного сильнѣе, чѣмъ въ лѣвомъ желудочкѣ. Развитіе соединительной ткани какъ интерфасцикулярное, такъ и интерстиціальное; ткань и здѣсь нѣжна и богата ядрами. И тутъ на нѣкоторыхъ мѣстахъ имѣется вакуолизация мышечныхъ волоконъ. Сосуды и здѣсь также въ общемъ не измѣнены, имѣютъ только довольно толстую adventitiam. Фрагментации и инфильтраціи нигдѣ не видать.

Лѣвое предсердіе. Оно въ общемъ представляетъ немного отступленій отъ нормы. Мышечныя волокна не измѣнены, на ядрахъ лишь очень рѣдко удается видѣть незначительное набуханіе. Волокна въ общемъ довольно плотно прилегаютъ другъ къ другу, оставляя между собой промежутки, ничѣмъ не отличающіеся отъ таковыхъ въ нормальномъ состояніи. Диффузнаго разрастанія соединительной ткани здѣсь почти нигдѣ не видно; только въ верхней части задней стѣнки, находящейся между устьями правыхъ и лѣвыхъ легочныхъ венъ, имѣется слабо выраженный, какъ интерстиціальный, такъ и интерфасцикулярный, миофиброзъ. И здѣсь имѣется вакуолярная дегенерация многихъ мышечныхъ волоконъ, но фрагментации и

инфильтраціи нигдѣ не видно. Сосуды здѣсь не представляютъ рѣшительно никакихъ измѣненій. Эндокардъ нормаленъ.

Правое предсердіе. Здѣсь измѣненія выражены сильнѣе всего, но и тутъ они не вездѣ одинаково развиты. Такъ, въ окружности устья въ обѣихъ полыхъ венъ имѣется сильный миофиброзъ со всѣми характерными для него явлениями; въ остальныхъ частяхъ задней и боковыхъ стѣнокъ диффузная фиброзная дегенерация выражена въ средней степени, а въ ушкѣ и передней части этого предсердія миофиброзъ развитъ только въ слабой степени. Соединительнотканыхъ мозолей или особаго накопленія, въ видѣ отдѣльныхъ очаговъ, круглыхъ ядеръ мы здѣсь нигдѣ не видимъ. И тутъ, какъ и во всѣхъ остальныхъ отдѣлахъ сердца, встрѣчается довольно много вакуолярно дегенерированныхъ мышечныхъ волоконъ. Сосуды въ общемъ не измѣнены; въ нѣкоторыхъ изъ нихъ, особенно въ мѣстахъ сильнаго миофиброза, замѣчается размноженіе соединительной ткани adventitiae, но muscularis и intima вполне нормальны. Соединительная ткань и здѣсь всюду довольно богата ядрами и имѣетъ въ общемъ нѣжный видъ.

Epicrisis.

Какъ видимъ, данное сердце представляетъ намъ картину довольно свѣжей диффузной фиброзной дегенерации сердечной мышцы, причемъ опять-таки предсердіе, а именно правое, оказалось пораженнымъ больше желудочковъ; изъ послѣднихъ правый немного больше пораженъ, чѣмъ лѣвый, чего и можно было, впрочемъ, ожидать при констатированномъ вскрытіемъ большимъ расширеніемъ праваго желудочка. И въ данномъ случаѣ, слѣдовательно, степень развитія миофиброза вполне соответствуетъ силѣ расширенія отдѣльныхъ частей сердца.

Миофиброзъ праваго сердца показываетъ на недостаточность его отдѣловъ, которая и клинически была ясно

выражена: сильный цианозъ и общая застойная водянка. Отчего лѣвое предсердіе находилось въ относительно хорошемъ состояніи, остается неразъясненнымъ.

Въ общемъ миофиброзъ въ данномъ сердцѣ былъ не особенно сильно развитъ, что и здѣсь вполне соответствуетъ анамнестическимъ даннымъ и всему теченію болѣзни: мы знаемъ, что явлениями сердечной недостаточности больная страдала сравнительно не долгое время. Если принять во вниманіе послѣднее обстоятельство и отсутствіе склероза вѣнечныхъ артерій въ данномъ сердцѣ, то, намъ кажется, каждый долженъ согласиться съ тѣмъ, что причиной миофиброзныхъ измѣненій здѣсь могла быть только недостаточность сердца и вызванное ею расширение полостей и перерастяженіе сердечной мышцы, такъ какъ другихъ причинъ здѣсь на лицо не было и быть не могло.

Интересно здѣсь отмѣтить, что въ правомъ предсердіи самый сильный миофиброзъ находился вокругъ устьевъ полыхъ венъ и что въ лѣвомъ предсердіи, которое въ общемъ было почти безъ измѣненій, въ верхней части стѣнки, находящейся между мѣстами впаденія легочныхъ венъ, все-таки слабый миофиброзъ имѣлся. Явленіе это почти вполне аналогично тому, что мы видѣли въ случаѣ VIII, а отчасти и въ IX. Объяснить это мы и въ данномъ случаѣ могли бы только тѣмъ, что, по всей вѣроятности, эти части предсердій раньше и сильнѣе всего подвергаются при недостаточности сердца расширенію и перерастяженію, — обстоятельство, которое и теоретически представляется вполне возможнымъ.

ХІІ. Исторія болѣзни Ю. К. 20 а п.

Клинической діагнозъ: *Typhus abdominalis*.

Анамнезъ. Дѣвица Ю. К., вѣтъ 20 лѣтъ изъ Юрьева, поступила въ клинику 18-го октября 1900 г. До настоящаго за-

болѣванія была совершенно здорова. Регулы появились на 14 году и идутъ правильно черезъ 4 недѣли по 3 дня, безъ болей. Отца, умершаго отъ чахотки, больная не помнитъ; мать — здоровая женщина. Братъ и сестра совершенно здоровы.

Настоящая болѣзнь началась въ первыхъ числахъ октября сего года. Больная 7-го октября ходила въ баню, находящуюся на разстояніи $\frac{1}{2}$ версты отъ дома, въ которомъ она живетъ. Идя домой, она себѣ сильно промочила ноги, а послѣ этого дома еще выпила много холодной воды. Черезъ день послѣ этого она почувствовала головную боль, общую слабость и недомоганіе и лишилась аппетита. Днемъ она себя чувствовала еще сносно, но къ вечеру она должна была изъ-за слабости и сильной головной боли лечь въ постель. Съ тѣхъ поръ она уже больше не вставала. По ночамъ спала очень плохо. 10-го и 11-го октября имѣла рвоту и чувствовала сильныя боли въ животѣ, а 13 и 14 октября былъ сильный поносъ съ кровью, разъ 5—6 въ день. Все время чувствуетъ сильную жажду. Сыпи на тѣлѣ не замѣтила. Такъ какъ болѣзнь не проходила, то она рѣшила поступить въ клинику.

Status praesens. Больная лежитъ въ полуактивномъ положеніи въ постели, апатично относясь къ окружающей ее обстановкѣ. Односложно и нехотно отвѣчаетъ на вопросы, не обращая вниманія на разговаривающихъ съ ней. Сознаніе, повидимому, сохранено, хотя больная съ большимъ трудомъ припоминаетъ и рассказываетъ исторію своей болѣзни. Т^н—39,1; Р—100; R—24. Больная ниже средняго роста съ правильно развитымъ скелетомъ. Кожа суха, горяча на ощупь, вездѣ чиста. Подкожный жирный слой и мускулатура средняго развитія. Лицо ярко-краснаго цвѣта. Видимыя слизистыя оболочки блѣдноваты. Цианоза и отековъ нѣтъ.

Насморка нѣтъ, голосъ чистый, дыханіе свободно, нѣсколько учащено. Не особенно частый сухой кашель. Грудная клѣтка хорошо развита, симметрична; объѣмъ половины ея при дыханіи расширяется равномерно. При перкуссии легкихъ слышенъ вездѣ спереди и сзади нормальный легочный звукъ. Границы легкихъ нормальны. При аускультациі слышно вездѣ везикулярное дыханіе. Сзади у угла лопатокъ съ той и другой стороны имѣются незначительныя мелкіе хрипы.

Пульсъ — *regularis, parvus, frequens, dicroticus*. На шеѣ замѣтна пульсація каротидъ, дикротизмъ и здѣсь ясно видимъ. Сердечный толчекъ слабо прощупывается на нормальномъ мѣстѣ. Перкуссия сердечной тупости даетъ нормальныя границы ея. Тоны сердца чисты, но тихи; шумовъ нѣтъ.

Аппетитъ совершенно отсутствуетъ. Во рту горькій вкусъ и сухость. Сильная жажда. Слизистая губъ и языкъ покрыты фулигинознымъ налетомъ. На диспептическія явленія не жалуется. Животъ немного вздутъ, при легкой пальпаціи нигдѣ не болѣзненъ, при болѣе же сильной, но все же осторожной пальпаціи, вызывается въ правой подвздошной впадинѣ болѣзненность и здѣсь же ощущается gargouillement. Стулъ послѣ клизмы — жидкій сѣровато-темнаго цвѣта.

Границы печени нормальны. Селезеночная тупость имѣеть слѣдующія границы: верхняя — въ 8 межреберья, нижняя — 12-е ребро, передняя — на одинъ поперечный палецъ кнаружи отъ l. axill. anterior. Область селезенки чувствительна; край ея не прощупывается.

Моча задержана. Выпущенная посредствомъ катетера имѣеть уд. в. 1015, кислую реакцію; бѣлка не содержитъ. Ehrlich'овская діазореакція очень рѣзко выражена. Реакція Видаля дала также положительный результатъ.

Со стороны органовъ чувствъ отмѣчается: пониженіе слуха и шумъ въ ушахъ. Зрачки неравномерно расширены, правый шире лѣваго; но видитъ хорошо.

Со стороны нервной системы — апатія, головная боль, сонливость и иногда легкій бредъ.

Decursus morbi. Больной назначена молочная діета, холодныя обтиранія всего тѣла 4 раза въ день, и внутрь вино и 1% Aq. chloroformii (каждые 2 часа по столовой ложкѣ). Въ первое время пребыванія въ клиникѣ болѣзнь протекала вполне правильно. T° имѣла характеръ febris continuae, колеблясь между 38,7 утромъ и 39,3 вечеромъ. Испражненія были жидкой консистенціи и были цвѣтомъ похожи на „гороховый супъ“, повторяясь 1—2 раза въ сутки. Со стороны нервной системы явленія всѣ оставались по прежнему. Только кашель сталъ немного сильнѣе. 24-го октября у больной было констатировано притупленіе надъ нижней задней частью праваго легкаго, гдѣ при аускультации слышно было ослабленное ноопредѣленное дыханіе и мелкопузырчатые хрипы. Вслѣдствіе этого больной назначены были ванны въ 24° R. съ холодными обливаніями груди, такъ чтобы T° воды въ ваннѣ понизилась до 20° R. Но не смотря на все это, больная не поправлялась и чувствовала себя все хуже. 28 и 29 октября (начало 4-ой недѣли болѣзни) больная жаловалась на очень сильныя боли въ животѣ; мышцы живота были довольно сильно напряжены, но при перкуссии и пальпаціи не замѣтно было усиленія боли. У больной появился бредъ и довольно безпокойное состояніе; начала пускать мочу и

каль подъ себя. 30-го октября состояніе больной еще хуже стало. Бредъ усилился; больная то и дѣло дѣлаетъ движеніе одной правой рукой, лѣвая же рука лежитъ совершенно неподвижно. Если поднять ее и оставить въ такомъ положеніи, то она какъ мертвая падаетъ сейчасъ же. То же самое замѣчается и на лѣвой ногѣ. При уколѣ этихъ конечностей булавкой больная не реагируетъ на боль, тогда какъ при уколѣ правыхъ — реакція имѣется. Въко лѣваго глаза опущено больше, чѣмъ на правомъ. Глаза больной не фиксируютъ предметовъ, но устремлены неподвижно въ одну точку. Языкъ невнятенъ. Больная находится въ безсознательномъ состояніи. Пульсъ нитевидный, 140 въ минуту. Въ нижнихъ частяхъ легкихъ сзади, особенно на правой сторонѣ замѣтно притупленіе перкуторнаго звука и дыхательный шумъ имѣеть неопредѣленный характеръ; тутъ же довольно много мелкихъ хриповъ. Вечеромъ того же дня больная скончалась.

Вскрытіе было произведено въ патолого-анатомическомъ институтѣ проф. В. А. Афанасьева.

Анатомическій діагнозъ: Typhus abdominalis, Degeneratio parenchymatosa organorum, Degeneratio parenchymatosa musculi cordis, Pneumonia hypostatica lobi inferioris utriusque lateris, Embolia art. fossae Sylvii, Tumor lienis acutus.

Протоколъ вскрытія сердца. Въ полости сердечной сумки небольшое количество серозной жидкости. Сердце нормальной величины (9×9); по бороздамъ его порядочное количество жира. Въ полостяхъ жидкая и отчасти свернувшаяся кровь. Эндокардій и клапаны безъ измѣненій. Стѣнки желудочковъ нормальной толщины. Мышца сердца блѣдна, мутна, довольно плотной консистенціи. Вѣнечные сосуды вполне нормальны.

Результаты микроскопическаго изслѣдованія.

Лѣвый желудочекъ. Эпикардъ утолщеній не представляетъ. Субэпикардіальный жиръ богато развитъ. Въ субэпикардіальныхъ слояхъ мѣстами умѣренная мелкоклетчаточковая инфильтрація; клетки довольно интенсивно окрашены Алаунсагмин'омъ. Мышечныя волокна въ общемъ оказываются довольно хорошо сохранившимися, поперечная полосатость на нихъ ясно видна. Мышечныя ядра мало из-

мѣнены, лишь изрѣдка замѣчается набуханіе ихъ. Только на нѣкоторыхъ мѣстахъ, главнымъ образомъ у верхушки сердца, въ мышечныхъ волокнахъ поперечная исчерченность представляется неясной и мышечныя ядра слабо окрашены. Фрагментация выражена въ очень умѣренной степени. Сосуды всякаго калибра измѣненій не представляютъ. Между мышечными пучками и отдѣльными волокнами замѣчается мелкоклѣтчатая инфильтрація въ умѣренной степени; вокругъ сосудовъ ея больше. Эта мелкоклѣтчатая инфильтрація здѣсь чрезвычайно равномерна, накопленій ея въ видѣ отдѣльныхъ очаговъ мы не замѣтили ни въ субъэпикардіальныхъ слояхъ, ни въ самой толщѣ мышцы. Эндокардъ утолщеній не представляетъ.

Правый желудочекъ. Въ общемъ правый желудочекъ представляетъ ту же картину, что и лѣвый, только мелкоклѣтчатая инфильтрація здѣсь нѣсколько значительнѣе, чѣмъ тамъ, особенно въ подъэпикардіальныхъ слояхъ. Но и тутъ получается лишь диффузная картина инфильтраціи, накопленія ядеръ въ видѣ отдѣльныхъ ограниченныхъ фокусовъ мы и здѣсь не встрѣчаемъ. Сосуды также не представляютъ никакихъ измѣненій.

Лѣвое предсердіе. Измѣненія имѣютъ такой же характеръ, какъ и въ желудочкахъ, но только мелкоклѣтчатая инфильтрація здѣсь нѣсколько сильнѣе. Характеръ инфильтраціи такой же, какъ и въ желудочкахъ. Здѣсь она также имѣется и въ субъэндокардіальныхъ слояхъ.

Правое предсердіе. Картина та же самая, какъ и только-что описанная въ лѣвомъ предсердіи. Измѣненія такъ же сильно выражены здѣсь, какъ и въ лѣвомъ предсердіи.

Заслуживаетъ вниманія, что найденные здѣсь въ обоихъ предсердіяхъ ганглиозные узлы также были мелкоклѣтчково инфильтрованы.

Epicrisis.

Какъ видимъ, кромѣ обыкновенно встрѣчающихся при инфекціонныхъ болѣзняхъ паренхиматозныхъ и интерстиціальныхъ измѣненій, которыя впрочемъ здѣсь были не особенно сильно выражены, въ данномъ сердцѣ нами ничего ненормальнаго не найдено. Полученные нами въ данномъ случаѣ результаты въ общемъ вполне сходны съ данными, найденными и описанными Romberg'омъ, и совершенно противоположны результатамъ, полученнымъ Hochhaus'омъ и Reineske.

Но въ то же время случай этотъ не позволяетъ намъ согласиться съ высказаннымъ Romberg'омъ положеніемъ, что лѣвый желудочекъ оказывается обыкновенно пораженнымъ больше праваго. Мы, по крайней мѣрѣ, въ этомъ нашемъ случаѣ такъ же, какъ и Дегио и Гурвичъ при своихъ изслѣдованіяхъ, могли убѣдиться, что дѣло обстоитъ совсѣмъ иначе: лѣвый желудочекъ оказался пораженнымъ менѣе праваго, а сильнѣе всего были поражены оба предсердія. Такимъ образомъ, мы и тутъ встрѣтились съ извѣстнымъ намъ уже фактомъ, что заболѣванія сердечной мышцы отражаются на предсердіяхъ въ большей степени, чѣмъ на желудочкахъ.

Не можемъ мы также, на основаніи этого же случая, согласиться ни съ Romberg'омъ, ни съ Hochhaus'омъ и Reineske и въ томъ, что такая круглоклѣтчатая инфильтрація, при склонности ея рубцеваться, ведетъ къ образованію соединительнотканыхъ мозолей. Такое явленіе было бы возможно только тогда, когда дѣло шло бы здѣсь о накопленіи ядеръ въ видѣ отдѣльныхъ ограниченныхъ очаговъ, какъ на это указываютъ Hochhaus и Reineske. Мы же въ нашемъ случаѣ, какъ и Дегио и Гурвичъ въ своихъ случаяхъ, такихъ гнѣздныхъ накопленій интерстиціальныхъ ядеръ не встрѣтили, мы видѣли

всюду только диффузное размножение клеточных ядеръ интерстиціальной соединительной ткани. А разъ процессъ имѣетъ диффузный характеръ, то и вызываемыя имъ измѣненія, равно какъ ихъ послѣдствія должны имѣть такой же разлитой характеръ; слѣдовательно, и изъ диффузной мелкоклѣточной инфильтраціи, при склонности ея рубцеваться, должна получиться всюду прочная соединительная ткань и конечнымъ результатомъ этого должна тогда быть уже хорошо знакомая намъ картина диффузной фиброзной дегенерации. Такимъ образомъ, мы на основаніи сказаннаго, считаемъ себя вправе предполагать, что, еслибъ въ данномъ случаѣ наступило выздоровленіе, то результатомъ этого инфекціоннаго миокардита могъ бы быть болѣе или менѣе значительный диффузный миофиброзъ сердечной мышцы.

Въ параллель къ этому случаю мы, для доказательства вѣрности высказанныхъ нами здѣсь положеній, могли бы привести еще нашъ VII случай, гдѣ дѣло шло также объ инфекціонномъ миокардитѣ, только присоединившемся къ имѣвшемуся уже пороку митральнаго клапана, но о немъ все уже сказано выше. Здѣсь мы только припомнимъ еще разъ, что и тамъ имѣлась диффузная мелкоклѣтчатая инфильтрація и что предсердія и тамъ были поражены сильнѣе желудочковъ.

Такимъ образомъ, мы предполагаемъ, что диффузный миофиброзъ можетъ образоваться и вслѣдствіе различныхъ общихъ инфекціонныхъ болѣзней; но изъ этого еще далеко не слѣдуетъ, что инфекціонные процессы являются единственной причиною миофиброза, какъ это утверждаютъ Noehaus и Reineske.

Относительно этого миофиброза инфекціоннаго происхожденія мы всецѣло присоединяемся къ мнѣнію Derio,

который говоритъ о немъ: „Die aus einer diffusen Myocarditis hervorgehende fibröse Induration des Myocardium wäre aber genetisch streng zu unterscheiden vor der im letzten Grunde auf mechanischen Ursachen beruhenden Myofibrosis cordis.“

Для болѣе наглядности мы приведемъ все изслѣдованные нами случаи и найденныя измѣненія въ слѣдующей таблицѣ:

Н. = гипертрофія, D. = дилатація, Mf. = міофіброз, А. = артеріосклероз, s. = мозоли.

Діагноз.	Лівий желудочекъ.	Правый желудочекъ.	Лѣвое предсердіе.	Правое предсердіе.
1. Tubercul. pulm. 16 а. п.	Н. нѣтъ D. нѣтъ Mf. нѣтъ	Н. нѣтъ D. нѣтъ Mf. нѣтъ	Н. нѣтъ D. нѣтъ Mf. нѣтъ	Н. нѣтъ D. нѣтъ Mf. нѣтъ
2. Ulcus ventriculi rotundum, Haematemesis, 32 а. п.	Н. нѣтъ D. нѣтъ Mf. нѣтъ	Н. нѣтъ D. нѣтъ Mf. слабій въ нѣмк. л. мовиц.	Н. нѣтъ D. нѣтъ Mf. нѣтъ	Н. нѣтъ D. умѣренная s. одна Mf. нѣтъ
3. Carcinoma ventric. 87 а. п.	Н. умѣренная D. умѣренная s. довольно много Mf. средній	Н. нѣтъ D. слабая Mf. слабій	Н. нѣтъ D. сильная s. мало Mf. сильнѣе	Н. нѣтъ D. умѣренная s. очень мало Mf. сильнѣе
4. Pneumonia supura. 60 а. п.	Н. умѣренная А. слабій D. сильная s. нѣтъ Mf. слабій	Н. умѣренная А. слабій D. сильная s. нѣтъ Mf. слабій	Н. нѣтъ D. сильная s. нѣтъ Mf. средній и сильнѣе	Н. умѣренная А. почти нѣтъ D. сильная s. одна въ перегородкѣ Mf. сильнѣе
5. Potatorum. Hypertroph. et dilatatio cordis. Pleuro-pneumonia duplex. 51 а. п.	Н. сильная D. сильная s. очень много Mf. много	Н. сильная А. слабій D. умѣренная s. много Mf. нѣтъ	Н. нѣтъ D. сильная s. много Mf. нѣтъ	Н. средняя А. средній D. очень сильная s. мало Mf. очень сильнѣе
6. Obesitas, cor adiposum, 39 а. п. Mf. нѣтъ D. нѣтъ Mf. нѣтъ	Н. сильная А. сильнѣе D. сильная s. очень много Mf. много	Н. сильная А. сильнѣе D. умѣренная s. много Mf. нѣтъ	Н. нѣтъ D. слабая s. много Mf. нѣтъ	Н. умѣренная А. сильнѣе D. умѣренная s. много Mf. нѣтъ

важ. нѣтъ, смерть отъ каторжуреганого инфекц. міокардита, 19 а. п.

8. Emphysema pulm. Stenosis valv. mitralis, 54 а. п.	Н. слабая D. нѣтъ Mf. слабій	Н. средняя А. нѣтъ D. сильная s. нѣтъ Mf. несколько сильнѣе	Н. слабая А. нѣтъ D. сильная s. нѣтъ Mf. слабій и средній	Н. средняя А. нѣтъ D. сильная s. нѣтъ Mf. средній и сильнѣе
9. Stenosis valv. mitral. 37 а. п.	Н. средняя А. нѣтъ D. умѣренная s. нѣтъ Mf. слабій	Н. средняя А. нѣтъ D. сильная s. нѣтъ Mf. средній	Н. средняя А. нѣтъ D. очень сильная s. нѣтъ Mf. очень сильнѣе	Н. слабая А. нѣтъ D. сильная s. нѣтъ Mf. сильнѣе
10. Stenosis valv. mitr., смерть отъ pneumon. catarrhal., 35 а. п.	Н. средняя А. сильнѣе D. умѣренная s. очень много Mf. нѣтъ	Н. сильная А. средній D. сильная s. довольно много Mf. слабій	Н. средняя А. средній D. очень сильная s. одна Mf. слабій, средній и сильнѣе	Н. слабая А. средній D. очень сильная s. немного Mf. средній и сильнѣе
11. Insuff. valv. aortae. 50 а. п.	Н. сильная А. нѣтъ D. сильная s. одна Mf. умѣреннѣе	Н. средняя А. нѣтъ D. сильная s. нѣтъ Mf. средній	Н. нѣтъ D. слабая s. нѣтъ Mf. нѣтъ, только въ верх. части слабій	Н. слабая А. нѣтъ D. средняя s. нѣтъ Mf. средній и сильнѣе
12. Typhus abdominal., 20 а. п.	Н. нѣтъ D. нѣтъ Mf. нѣтъ	Н. нѣтъ D. нѣтъ Mf. нѣтъ	Н. нѣтъ D. нѣтъ Mf. нѣтъ	Н. нѣтъ D. нѣтъ Mf. нѣтъ

IV. Заключение.

Окончивъ фактическую сторону работы и разобравъ подробно, и при томъ, по возможности, объективно, микроскопическую картину каждаго изъ изслѣдованныхъ нами сердецъ, мы въ нижеслѣдующемъ отдѣлѣ попытаемся вкратцѣ резюмировать и обсудить всѣ полученные нами при нашихъ изслѣдованіяхъ данныя.

Какъ уже сказано выше, работа наша является продолженіемъ, или вѣрнѣе сказать, провѣркой изслѣдованій Дегио и его учениковъ. Не должно поэтому казаться удивительнымъ, что мы при нашихъ изслѣдованіяхъ мало обращали вниманія на паренхиматозныя измѣненія мышечной ткани сердца и ограничились въ каждомъ случаѣ только нѣкоторыми указаніями относительно величины и толщины мышечныхъ волоконъ, относительно ихъ поперечной полосатости, окраски мышечныхъ ядеръ и самихъ волоконъ. Да и на нашихъ препаратахъ трудно было бы подмѣтить и точно распознать паренхиматозныя измѣненія, такъ какъ изслѣдованныя нами сердца долгое время сохранялись въ спирту.

Соотвѣтственно преслѣдуемой нами цѣли, мы главнымъ образомъ интересовались измѣненіями соединительной ткани въ сердечной мышцѣ, а именно ея разрастаніемъ, и въ этомъ отношеніи намъ удалось собрать много интересныхъ данныхъ, къ перечисленію которыхъ мы теперь и перейдемъ.

1. Наши изслѣдованія показали, что интересующія насъ измѣненія соединительной ткани могутъ проявляться въ двухъ видахъ: либо въ формѣ ограниченныхъ, чисто мѣстныхъ, очаговъ, въ видѣ всѣмъ извѣстныхъ соединительнотканыхъ мозолей, либо диффузно по всей стѣнкѣ сердца или цѣлой его части, въ видѣ такъ называемаго миофиброза, причемъ, какъ въ томъ, такъ и въ другомъ случаѣ, степень и сила разрастанія соединительной ткани могутъ быть различны даже въ одномъ и томъ же отдѣлѣ сердца. Самыя молодыя измѣненія при той и другой формѣ новообразования соединительной ткани состоятъ въ накопленіи юныхъ клѣтокъ, которыя при наличности мозолей образуютъ отдѣльныя, разбросанныя гнѣзда, имѣя всюду чисто мѣстный характеръ, тогда какъ при миофиброзѣ онѣ расположены диффузно, распространяясь какъ интерфасцикулярно — между мышечными пучками, такъ и интерстициально — между отдѣльными мышечными волокнами. При дальнѣйшемъ развитіи эта ограниченная или диффузная мелкоклѣтчатая инфильтрація мало-по-малу превращается въ молодую, нѣжную, богатую ядрами, соединительную ткань, которая въ свою очередь, при еще большей продолжительности этого процесса, постепенно переходитъ въ плотную, бѣдную ядрами и сосудами, волокнистую соединительную ткань.

Понятно поэтому, что, хотя въ обоихъ этихъ случаяхъ дѣло идетъ объ увеличеніи количества имѣющейся уже въ сердечной мышцѣ соединительной ткани, картины, получаемыя при каждой изъ этихъ формъ, представляются, да и должны быть, совершенно различными. Въ то время, какъ для мозолей, являющихся конечнымъ результатомъ гнѣздныхъ заболѣваній мышечной ткани сердца, характерно новообразование соединительной ткани на такихъ мѣстахъ, гдѣ мышечныя волокна почти или вполне погибли, мы при миофиброзѣ находимъ ги-

перплязію соединительной ткани не на некротическихъ, подвергшихся міомалациі, мѣстахъ, но всегда только тамъ, гдѣ соединительная ткань находится и въ нормальномъ состояніи, приче́мъ среди нея большинство мышечныхъ волоконъ еще оказываются сохраненными, а если этотъ диффузный процессъ еще довольно свѣжій, то даже и не особенно сильно измѣненными. Объясняется это тѣмъ, что при этомъ процессѣ мышечныя волокна не подвергаются быстрому некрозу, но только мало-по-малу подвергаются простой атрофіи, которая лишь въ пѣкоторыхъ мышечныхъ волокнахъ доходитъ до полного ихъ исчезновенія. Вслѣдствіе этого міофиброзъ представляетъ намъ картину разрастанія интерфасцикулярной и интерстиціальной соединительной ткани, среди которой имѣется еще большая часть мышечныхъ волоконъ, какъ мало измѣненныхъ, такъ и достаточно уже атрофированныхъ. Только очень рѣдко наблюдается при міофиброзѣ почти полное исчезновеніе мышечныхъ волоконъ или превращеніе ихъ въ маленькіе, безформенные кусочки безъ всякой поперечной исчерченности, которые кажутся буквально какъ-бы зарытыми въ соединительную ткань; но и въ такихъ случаяхъ измѣненія эти отличаются отъ мозолей тѣмъ, что они все-таки имѣютъ разлитой характеръ и только мало-по-малу, безъ ясныхъ границъ, переходятъ въ другіе участки ткани, гдѣ мышечныя волокна еще лучше сохранены.

При такомъ диффузномъ разрастаніи соединительной ткани мышца сердца представляется повсюду пронизанной цѣлыми полосами изъ соединительной ткани, вслѣдствіе чего мышечные пучки, которые въ нормальномъ состояніи отдѣлены другъ отъ друга только тонкими, нѣжными соединительнотканнми перегородками, оказываются при этомъ процессѣ болѣе или менѣе сильно раздвинутыми разросшеюся соединительной тканью, а мы-

шечныя волокна, въ нормальномъ состояніи плотно прилегающія другъ къ другу, представляются разъединенными, имѣя между собой ясно видныя и довольно широкія соединительнотканнныя прослойки. — Одновременно съ этими измѣненіями обыкновенно происходитъ и разращеніе соединительной ткани, какъ лежащей подъ наружной и внутренней оболочками сердца, такъ и находящейся въ adventitia сосудовъ, проходящихъ черезъ измѣненныя въ мышечной стѣнкѣ мѣста.

Степень разращенія соединительной ткани при этомъ процессѣ бываетъ даже въ одномъ и томъ же отдѣлѣ сердца различна: отъ чуть замѣтнаго увеличенія нормальной соединительной ткани до такого увеличенія ея, которое во много разъ превосходитъ толщину этой ткани въ нормальномъ состояніи. Кроме того, разросшаяся соединительная ткань не должна имѣть при этомъ всюду одинаковое строеніе: рядомъ съ мѣстами, которыя бываютъ заняты молодой и довольно богатой клѣтками соединительной тканью, могутъ находиться и такія, которыя пронизаны бѣдной ядрами, волокнистой, склеротичной соединительной тканью.

Такимъ образомъ, мы на основаніи этого можемъ сказать, что образованіе мозолей въ сердечной мышцѣ и диффузная фиброзная дегенерация ея суть два совершенно различныхъ процесса, анатомически всецѣло отличающихся одинъ отъ другого. — Мы не разъ имѣли возможность въ изслѣдованныхъ нами сердцахъ встрѣчаться съ мозолями, и теперь, на основаніи личнаго опыта, можемъ утверждать, что картина при нихъ совсѣмъ другая, вполне отличная отъ таковой при міофиброзѣ, и что смѣшать эти два процесса ни въ коемъ случаѣ невозможно.

2) Наши изслѣдованія показали, что сердечныя мозоли и диффузная фиброзная дегенерация (міо-

фиброзъ) могутъ встрѣчаться одновременно въ одномъ и томъ же сердцѣ; но это не даетъ намъ еще права считать или предполагать, что и причина ихъ происхожденія одна и та же (случаи II, III, IV, V, VI, VIII, X и XI).

3) Что касается сосудовъ, то мы не могли найти при нашемъ миофиброзѣ значительныхъ измѣненій ихъ. Интима сосудовъ была въ общемъ довольно нормальна, а если гдѣ-нибудь попадались въ мышечной ткани мелкія артеріи съ нѣскольکو утолщенной интимой, то во всякомъ случаѣ просвѣтъ ихъ почти постоянно оставался вполнѣ свободнымъ, не особенно уменьшеннымъ. Правда, мы находили миофиброзъ и въ сердцахъ отъ болѣе пожилыхъ людей, гдѣ имѣлся и настоящій артеріосклерозъ (случаи III, IV), но за то въ сердцахъ, просмотрѣнныхъ нами отъ людей юныхъ или среднихъ лѣтъ, этотъ склерозъ отсутствовалъ (VIII, IX и XI). Единственное, что мы находили въ такихъ случаяхъ, было болѣе или менѣе сильное разрастаніе *adventitiae* сосудовъ, отъ которой, какъ уже раньше сказано было, миофиброзъ, и главнымъ образомъ его интерфасцикулярная форма, беретъ свое начало. Но слѣдуетъ при этомъ отмѣтить, что и въ такихъ измѣненныхъ сосудахъ мы всегда находили еще вполнѣ свободные и въ общемъ совершенно нормальные просвѣты и почти нигдѣ намъ не удавалось при этомъ встрѣтить такія мѣста, гдѣ бы просвѣтъ сосуда оказался, вслѣдствіе ли разрастанія интимы, или вслѣдствіе образованія тромба, вполнѣ закупореннымъ.

4) Наши изслѣдованія далѣе показали, что такое диффузное соединительнотканное перерожденіе сердечной мышцы (*Myofibrosis cordis*) встрѣчается вовсе не такъ рѣдко, какъ на это указываютъ противники этого ученія — *Nochhaus* и *Reineske*; наоборотъ, какъ мы могли убѣдиться, оно встрѣчается очень часто, но понятно только въ такихъ случаяхъ, гдѣ

имѣются условія, необходимыя для развитія этого процесса. Оно не есть, подобно мозолистому миокардиту, болѣзнь только преклоннаго возраста, но встрѣчается во всякомъ возрастѣ, съ тою только разницей, что у людей старыхъ его можно, подобно артеріосклерозу, разсматривать какъ явленіе скорѣе фізіологическое — „старческой миофиброзъ“, тогда какъ у молодыхъ оно должно безъ сомнѣнія считаться явленіемъ чисто патологическимъ.

Очень хорошій примѣръ „старческаго миофиброза“ представляетъ нашъ III случай, который еще интересенъ и тѣмъ, что мы здѣсь, при склерозѣ вѣчныхъ артерій, встрѣчаемъ одновременно съ миофібротическими измѣненіями и образованіе мозолей въ сердечной мышцѣ.

Само собой разумѣется, что съ нашей стороны было бы черезчуръ смѣлымъ на основаніи этого одного случая утверждать, что дѣйствительно существуетъ „старческой миофиброзъ“; но мы этимъ случаемъ имѣли только въ виду внести и свою маленькую посильную лепту въ ученіе о старческихъ измѣненіяхъ сердечной мышцы, хотѣли только прибавить еще одинъ научно-обоснованный фактъ къ уже констатированнымъ раньше — *Demange*’емъ и *Haushalter*’омъ, *Sack*’омъ, *Babcock*’омъ, *Гурвичемъ*, *Boy-Teissier et Sesqués* и *Derio*.

5) Приведенная нами таблица показываетъ, что во всѣхъ изслѣдовавшихся нами случаяхъ, гдѣ мы только могли констатировать диффузное соединительнотканное перерожденіе сердечной мышцы (миофиброзъ), послѣднее всегда имѣлось и сильнѣе всего было развито въ предсердіяхъ. Мы видѣли, что даже въ такихъ случаяхъ, гдѣ другіе отдѣлы сердца оставались совсѣмъ не пораженными, оно все-таки имѣлось, если и не особенно сильно, въ предсердіяхъ (случаи II и VI), и что тамъ, гдѣ и желудочки оказывались довольно сильно пораженными, измѣненія въ нихъ все-таки никогда не дости-

гали такой степени развитія, какъ въ предсердіяхъ (случаи III, IV, V, VIII, IX, X и XI).

При этомъ мы могли также, въ противоположность многимъ другимъ авторамъ, убѣдиться и въ томъ, что и всѣмъ извѣстныя соединительнотканныя мозоли встрѣчаются не только въ желудочкахъ и ихъ перегородкѣ, но что онѣ довольно часто бываютъ и въ предсердіяхъ, если обыкновенно и не въ такомъ большомъ количествѣ, какъ въ желудочкахъ (случаи III, IV, V, VI и X). Мы даже имѣли одинъ случай, гдѣ соединительнотканная мозоль встрѣтилась только въ правомъ предсердіи, тогда какъ въ желудочкахъ таковыхъ не оказалось (случай II).

б) Что касается причинъ этого диффузнаго измѣненія сердечной мышцы, то мы въ этомъ отношеніи ограничимся только обсужденіемъ собственно нами изслѣдованныхъ случаевъ. — При той роли, которую играютъ въ вопросѣ о заболѣваніяхъ сердечной мышцы болѣзненные измѣненія вѣнечныхъ сосудовъ и ихъ вѣтвей, проще и естественнѣе всего, понятно, было бы, какъ это большинство авторовъ и дѣлаетъ, искать причину диффузной фиброзной дегенерации сердечной мышцы въ заболѣваніи сосудовъ сердца. Мы знаемъ тотъ біологическій законъ, что въ такихъ случаяхъ, когда, благодаря артеріосклеротическимъ измѣненіямъ вѣнечныхъ сосудовъ, извѣстная часть сердечной мышцы начинаетъ плохо питаться, то при продолжительномъ нарушеніи питанія ткань начинаетъ постепенно измѣняться и можетъ даже съ теченіемъ времени вполне погибнуть, послѣдствіемъ чего является при такихъ условіяхъ развитіе на мѣсто погибшихъ мышечныхъ волоконъ новообразованной соединительной ткани. Мы имѣемъ тогда предъ собою вполне репаративный процессъ, своего рода способъ заживленія, какъ это наблюдается, на примѣръ, при образованіи мозолей въ сердечной мышцѣ.

Если бы такъ дѣло обстояло и при рассматриваемыхъ нами измѣненіяхъ сердечной мышцы, то, само собой ра-

зумѣется, мы должны были бы считать связь и зависимость миофиброза отъ склероза вѣнечныхъ артерій не подлежащими никакому сомнѣнію. Но ничего подобнаго мы въ нашихъ случаяхъ видѣть не могли. Наоборотъ, намъ приходилось встрѣчать такіе случаи, гдѣ при наличности даже сильнаго склероза вѣнечныхъ сосудовъ и вызванныхъ ими мозолей, миофиброза почти совсѣмъ не имѣлось (случай VI), и напротивъ такіе случаи, гдѣ при полномъ отсутствіи артеріосклероза нами констатированъ былъ сильный миофиброзъ (случай IX и XI), наконецъ, намъ пришлось наблюдать и такіе случаи, гдѣ при довольно сильномъ склерозѣ вѣнечныхъ сосудовъ, который при этомъ во всѣхъ отдѣлахъ сердца былъ совершенно одинаково развитъ, миофиброзъ былъ не всюду одинаково сильно выраженъ (случай V и X). — Спрашивается, какъ можно было бы объяснить всѣ эти явленія, всѣ эти разновидности, еслибъ склерозъ вѣнечныхъ артерій и ихъ вѣтвей дѣйствительно былъ причиной миофиброза? —

Такимъ образомъ, мы изъ этого видимъ, что для развитія миофиброза въ сердечной мышцѣ нѣтъ никакой надобности въ склерозѣ вѣнечныхъ артерій, играющемъ такую важную роль въ происхожденіи сердечныхъ мозолей. А это въ свою очередь еще болѣе подтверждаетъ высказанное нами выше положеніе, что диффузный миофиброзъ и сердечныя соединительнотканныя мозоли суть два совершенно разнородныхъ процесса, ничего общаго другъ съ другомъ не имѣющіе.

Единственный случай, гдѣ можно было бы допустить нѣкоторую зависимость миофиброза отъ измѣненія вѣнечныхъ сосудовъ и обусловленнаго имъ недостаточнаго питанія сердечной мышцы, это есть старческій миофиброзъ. Я говорю „нѣкоторую“ потому, что, если объяснять миофиброзъ въ такихъ случаяхъ исключительно артеріосклерозомъ,

то и тутъ будетъ непонятно, почему онъ при такихъ условіяхъ развивается не во всѣхъ отдѣлахъ сердца одинаково, поражающая и здѣсь предсердія сильнѣе желудочковъ. — Мы склонны думать, что здѣсь играютъ важную роль и другія обстоятельства. Да и въ самомъ дѣлѣ, мы знаемъ съ одной стороны, что въ старческомъ возрастѣ кровяное давленіе въ аортѣ въ среднемъ бываетъ выше, чѣмъ у людей молодыхъ или средняго возраста, и съ другой стороны, что старческое сердце не обладаетъ уже больше способностью усиливать свою работу, въ случаѣ надобности, въ такой мѣрѣ, какъ это можетъ сдѣлать болѣе молодое сердце. Опытами доказано, что въ то время, какъ молодое сердце можетъ, въ случаѣ необходимости, повысить свою работу въ 5—6 и даже больше разъ, старческое сердце къ этому неспособно, и главнымъ образомъ потому, что у него меньше резервной силы. Оба эти обстоятельства указываютъ на то, что старческое сердце работаетъ постоянно съ бѣльшимъ усиленіемъ, вслѣдствіе чего его запасная сила все больше истощается. Въ силу этого старческое сердце въ этомъ отношеніи имѣетъ нѣкоторое сходство съ переутомленнымъ сердцемъ въ молодомъ возрастѣ. Не естественнѣе ли поэтому и здѣсь будетъ предполагать, что эти измѣненныя условія, подъ которыми работаетъ въ теченіе болѣе или менѣе продолжительнаго времени старческое сердце, это постоянное усиленіе его работы, являющееся какъ неизбежное послѣдствіе повышения давленія въ аортѣ, служатъ и въ старческихъ сердцахъ причиной для развитія міофиброза?

Точно также мы, на основаніи нашихъ изслѣдованій, не можемъ считать вполне вѣрнымъ предположеніе приверженцевъ Лейнцигской школы, что этиологическимъ моментомъ для диффузнаго умноженія соединительной ткани надо всегда считать инфекціонное зоболѣваніе. Мы, правда, на основаніи видѣнныхъ нами двухъ случаевъ (VII и XII) полагаемъ, что инфекція можетъ явиться причиной для развитія міофиброза, но все-таки мы не можемъ ее

считать единственной и постоянной причиной диффузной фиброзной дегенерации сердечной мышцы, такъ какъ въ трехъ изслѣдованныхъ нами случаяхъ (II, VIII, XI), не было рѣшительно никакихъ указаній на предшествовавшую инфекцію. Да и кромѣ того, при такихъ условіяхъ было бы опять-таки трудно объяснить себѣ преимущественное и большее пораженіе этимъ процессомъ предсердій.

Напротивъ, изслѣдованныя нами сердца, какъ видно изъ таблицы, указываютъ на то, что существуетъ совсѣмъ другая причина развитія міофиброза, которою можно во всѣхъ случаяхъ объяснить происхожденіе этого процесса въ сердечной мышцѣ. На эту причину указываетъ намъ одно важное обстоятельство, а именно то, что мы въ нашихъ случаяхъ, какъ и наши предшественники, находили міофиброзъ преимущественно въ тѣхъ отдѣлахъ сердца, которые при жизни сильнѣе всего бывали переутомлены и послѣ смерти, при вскрытіи, оказывались расширенными. Этотъ констатированный нами во всѣхъ изслѣдованныхъ нами случаяхъ фактъ заставляетъ насъ заключить, что именно функциональное переутомленіе и перерастяженіе сердечной мышцы является конечной причиной, вызывающей міофибротическія измѣненія сердца.

Въ полномъ согласіи съ проф. Дегіо мы себѣ представляемъ ходъ дѣла при этомъ слѣдующимъ образомъ: Если вслѣдствіе какихъ-нибудь механическихъ причинъ сердце или какой-нибудь отдѣлъ его принуждены усиленно работать, (какъ это, напримѣръ, требуется отъ различныхъ частей сердца при всякаго рода порокахъ его клапановъ), то такая производящая усиленную работу мускулатура начинаетъ гипертрофироваться, волокна ея дѣлаются болѣе и толще, а, можетъ быть, умножаются и въ числѣ. Увеличенія количества межмышечной соединительной ткани въ это время еще не замѣтно. Только, когда эта гипертрофія

просуществовала въ теченіе довольно продолжительнаго времени, начинаетъ мало-по-малу становиться замѣтной гиперплазія сначала интерфасцикулярной, а затѣмъ и интерстиціальной соединительной ткани. Но послѣдняя никогда при этомъ не достигаетъ значительныхъ размѣровъ и никогда не развивается на счетъ собственной сокращающейся мышечной ткани, которая при этомъ остается вполнѣ сохраненной и невредимой. Въ этомъ не можетъ быть ничего удивительнаго и несогласнаго съ истиной, такъ какъ мы знаемъ, что въ усиленно работающемъ органѣ, при достаточномъ снабженіи его кровью, гипертрофируютъ не только его специфическіе элементы, но, и въ болѣе слабой степени и остальные составныя части его ткани.

Только впослѣдствіи, когда эта гипертрофированная мышца дѣлается недостаточной, когда наступаетъ insufficiencia сердца, картина вполнѣ мѣняется: переутомленная мускулатура растягивается, переутомленные мышечныя волокна мало-по-малу атрофируются, на ихъ мѣсто и между ними начинаетъ разрастаться соединительная ткань, и въ концѣ концовъ получается такимъ образомъ та картина, которая извѣстна намъ подъ названіемъ „міофиброза“.

Тѣ части сердца, которыя сильнѣе и больше всего были подвергнуты переутомленію и растяженію, должны, понятно, показать самыя сильныя измѣненія, и такимъ образомъ намъ теперь понятно, отчего предсердія оказываются раньше и сильнѣе всего пораженными міофибротическими измѣненіями. Они, какъ самыя слабыя части сердца утомляются и расширяются прежде и въ большей степени, чѣмъ болѣе мускулистые и вмѣстѣ съ тѣмъ болѣе сильныя желудочки. Понятно намъ теперь стало и то, почему міофиброзъ преимущественно находится въ гипертрофированныхъ отдѣлахъ сердца и почему мы почти всегда въ пораженной міофиброзомъ мышечной ткани находимъ кромѣ атрофированныхъ и гипертрофированныхъ мышечныя волокна.

Такимъ образомъ, какъ видно изъ вышесказаннаго, и

я полагаю, что диффузная фиброзная дегенерация сердечной мышцы есть явленіе вторичнаго характера.

7. Для подтвержденія полученныхъ нами результатовъ, намъ интересно было изслѣдовать микроскопически и такія сердца, въ которыхъ расширеніе полостей сердца зависитъ не отъ пороковъ сердечныхъ клапановъ, а отъ какой-либо другой причины. Къ таковымъ принадлежитъ нашъ V случай, который представляетъ намъ общую гипертрофію и дилатацию сердца у пьяницы. И тутъ мы видѣли и могли убѣдиться, что сильный міофиброзъ предсердій находится въ соотвѣтствіи съ ихъ сильнымъ раширеніемъ и перерастяженіемъ, — обстоятельство, которое, по нашему мнѣнію, также разъясняется тѣми механическими моментами, которые нами только-что изложены. — Насколько въ образованіи найденныхъ нами здѣсь измѣненій причинную роль играетъ алкоголь, мы по этому одному случаю не позволяемъ себѣ судить. Очень можетъ быть, что благодаря интоксикаціи алкоголемъ происходятъ сначала поврежденіе мышечныхъ волоконъ и патологическія измѣненія мышечной ткани, которыя мало-по-малу ведутъ къ ослабленію всей мускулатуры сердца и обуславливаютъ этимъ ея повышенную растяжимость, но вмѣстѣ съ тѣмъ и пониженную сопротивляемость кровяному давленію, а послѣдствіемъ этого является постоянное перерастяженіе сердечной мышцы, которое и вызываетъ міофибротическія измѣненія въ ней.

8. Особенно интереснымъ для насъ является нашъ IX случай. Тутъ въ предсердіяхъ процессъ міофиброза дошелъ до такой сильной степени, какъ онъ до сихъ поръ еще не былъ описанъ. Верхняя часть лѣваго предсердія, уже макроскопически имѣвшая видъ тонкой бѣловатой перепонки, въ которой мускулатуры почти совсѣмъ не замѣчалось, оказалась и при микроскопическомъ изслѣдованіи не содержащей почти вовсе мышечныхъ волоконъ и состоя-

щей почти исключительно изъ соединительной ткани. — Случай этотъ напоминаетъ намъ приведенный уже нами въ отдѣлѣ литературы случай Fletcher'a, гдѣ также при микроскопическомъ изслѣдованіи лѣваго предсердія, которое оказалось въ высшей степени расширеннымъ, почти не было видно мышечныхъ волоконъ и почти вся нормальная ткань предсердія была замѣнена соединительной тканью (см. выше).

9. Нѣкоторые изъ нашихъ случаевъ намъ показали, что хотя миофиброзъ представляетъ собой процессъ диффузный, онъ все-таки не всегда занимаетъ цѣлыя отдѣлы сердца, но иногда ограничивается только отдѣльными областями сердечной мышцы. Такими, такъ сказать, излюбленными мѣстами, которыя чаще и раньше всего поражаются миофиброзомъ, являются ушко (случай VI и VIII), верхняя часть предсердія (случай VI, VIII, X и XI) и окружность устья въ большихъ полыхъ венъ (случай VIII, X и XI). Очевидно, это суть тѣ мѣста, которыя отличаются наименьшей сопротивляемостью и вслѣдствіе этого быстрее и раньше всего переутомляются и перерастягиваются; тутъ, вѣроятно, миофиброзъ и беретъ свое начало.

10. Наконецъ, что касается нашихъ случаевъ VII и XII, то въ нихъ мы миофиброза не нашли, но зато мы въ нихъ видѣли такъ хорошо и подробно описанную Rothberg'омъ мелкоклеточковую инфильтрацію. Но, въ противоположность высказанному этимъ авторомъ положенію, эти два сердца показали намъ, что правый желудочекъ оказался болѣе пораженнымъ, чѣмъ лѣвый, а предсердія и здѣсь были поражены сильнее желудочковъ.

Мы здѣсь привели эти два случая только какъ примѣръ остраго разлитого инфекціоннаго миокардита, который до сихъ поръ въ общемъ еще мало описанъ. Мы считаемъ возможнымъ и вѣроятнымъ, что тамъ,

гдѣ такіе случаи кончаются выздоровленіемъ, а имѣющаяся въ нихъ инфильтрація не исчезаетъ черезъ рассасываніе, такіе инфекціонные миокардиты могли бы дать поводъ къ разростанію интерстиціальной соединительной ткани и послужить причиной образованія разлитого миофиброза. — Очень можетъ быть, что остающаяся послѣ благополучно перенесенныхъ инфекціонныхъ болѣзней хроническая слабость сердца и объясняется именно присутствіемъ въ сердечной мышцѣ описанной нами диффузной дегенерациі ея.

Такимъ образомъ наши изслѣдованія подтверждаютъ во всѣхъ отношеніяхъ результаты, полученные и описанные проф. Дегио.

Въ заключеніе мы себѣ позволимъ сказать еще нѣсколько словъ. Если нѣмецкая школа не знакома еще съ этимъ диффузнымъ измѣненіемъ сердечной мышцы и не хочетъ признать существованія такого разлитого разростанія соединительной ткани въ мышечной ткани сердца, то она въ этомъ отношеніи вполне отличается отъ французовъ, которыми это измѣненіе было уже довольно обстоятельно и подробно описано. Нѣмцамъ же этотъ процессъ не извѣстенъ, по всей вѣроятности, потому, что они исключительно занимались изслѣдованіемъ только желудочковъ; а, какъ мы видѣли, миофиброзъ есть измѣненіе, которое въ желудочкахъ не такъ сильно бываетъ выражено, какъ въ предсердіяхъ. Чтобы точно обсудить количество интерстиціальной соединительной ткани требуется опытъ и навыкъ, а также и постоянное сравненіе съ совершенно нормальными сердцами, а то болѣе слабыя степени диффузнаго разростанія интерстиціальной соединительной ткани можно очень легко просмотрѣть.

Если въ будущемъ начнутъ обращать больше вниманія на микроскопическія измѣненія міокардія въ предсердіяхъ, то не подлежитъ никакому сомнѣнію, что такъ называемый міофиброзъ будетъ признанъ и тѣми авторами, которые до сихъ поръ его не признавали.

Выводы.

Подводя теперь итогъ результатамъ, полученнымъ нами при нашихъ изслѣдованіяхъ, мы приходимъ къ слѣдующимъ выводамъ:

1. Существуетъ диффузная фиброзная дегенерация — „міофиброзъ“ — сердечной мышцы, не имѣющая ничего общаго съ сердечными мозолями и вполнѣ отъ нихъ отличающаяся.

2. Myofibrosis cordis не зависитъ отъ склероза вѣнечныхъ артерій и ихъ вѣтвей.

3. Міофиброзъ и соединительнотканная мозоли могутъ встрѣчаться одновременно въ одномъ и томъ же сердцѣ.

4. Причиной міофиброза является хроническая недостаточность и вызываемое ею перерастяженіе сердечной мышцы.

5. Міофиброзомъ предсердія поражаются всегда сильнѣе, чѣмъ желудочки.

6. Но и въ предсердіяхъ есть излюбленныя мѣста, которыя претерпѣваютъ міофибротическія измѣненія раньше и сильнѣе другихъ частей.

7. Разлитой инфекціонный міокардитъ можетъ служить причиной развитія міофиброза.

8. Диффузное разрастаніе соединительной ткани (міофиброзъ) въ сердечной мышцѣ есть явленіе очень частое, встрѣчающееся во всякомъ возрастѣ, и при томъ не только при порокахъ клапановъ, но и при всякихъ другихъ болѣзняхъ, ведущихъ къ переутомленію и хронической недостаточности сердца.

Литературный указатель.

1. Абрамовъ, С. С. Къ казуетикъ первичныхъ миокардитовъ. Медицинское Обзоръне 1897 г. стр. 889.
2. Allbutt. Ueber die Folgen der Herzüberanstrengung. Въ сборникъ I. Seitz'a № 38.
3. Aufrecht. Myocarditis und Alkoholismus. Therapeutische Monatshefte 1895, November.
4. Idem. Die alkoholische Myocarditis mit nachfolgender Lebererkrankung und zeitweilige Albuminurie. Deutsch. Arch. f. klin. Med. Bd. 54, S. 615.
5. Babcock, R. H. Some considerations with regard of the senile heart. New-York med. Record Nov. 9.; цит. по реферату въ „Русскомъ Архивъ патологии и т. д.“ В. В. Подвысоцкого 1897 г. (Обзоръ важнейшихъ работъ по патол. и терап. сердечныхъ заболѣваній).
6. Bamberger H. Lehrbuch d. Krankheiten des Herzens. Wien 1857.
7. Banti, G. Ueber die anatomischen Ursachen der Compensationsstörungen bei Herzklappenfehlern. Ziegler's Centralblatt f. allgem. Patholog. u. pathol. Anatomie. 1895. Bd. VI. № 14/15.
8. Bard и Philipp. De la myocardite interstitielle chronique. Rev. de med. 10, 1891; цит. по „Fortschritte d. Medicin“ 1891.
9. Bauer и Bollinger. Ueber idiopatische Herzvergrößerung. München 1893.
10. Benvenuti, E. Sulle alterazioni del sistema cardio-vascolare nelle malattie infettive. Clin. med. italiana XXXIX, 1; цит. по „Fortschritte d. Medicin“ 1900.
11. Birch-Hirschfeld. Lehrbuch der pathologischen Anatomie Bd. II. Leipzig 1887.
12. Бондаревъ, П. Измѣненіе автомат. нервныхъ узловъ и мышцы сердца подъ вліяніемъ алкоголя. Юрьевъ. Дисс. 1897.
13. Browicz. Ueber das Verhalten d. Kittsubstanz der Muskelbalken des Herzens in pathologischen Zuständen. Wiener klin. Wochenschrift № 50, 1889.
14. Idem. Ueber die Bedeutung der Veränderungen der Kittsubstanz d. Muskelzellbalken des Herzmuskels. Virch. Arch. Bd. 134, 1893.
15. Charrin. Ueber experimentelle Myocarditis. Verhandlungen d. internationalen med. Congresses in Berlin 1891, Fortschritte d. Medicin 1891.
16. Conheim. Vorlesungen ueber allgemeine Pathologie, Bd. I. 1882, u. Virchow's Arch. Bd. 85, 1881.
17. Cramer. Krankheiten des Herzens. 1839.
18. Curschmann. Arbeiten aus d. medic. Klinik zu Leipzig. 1893.
19. Dehio. Die diffuse Vermehrung des Bindegewebes im Herzfleische (Myofibrose). Verhandl. des Congr. f. innere Medicin. XIII. Wiesbaden. 1895.
20. Idem. Myofibrosis cordis. Deutsch. Arch. f. klin. Medicin. 1898 Bd. LXII.
21. Idem. Ueber die bindegewebige Induration des Herzfleisches

- (Myofibrosis cordis). Sonderabdruck aus der „Deutschen Medicin. Wochenschrift“ № 47. 1900.
22. Idem. Myofibrosis cordis. Докладъ на XII международномъ съездѣ въ Москвѣ. Больн. газета Воткина № 38, стр. 1472.
23. Demange. Das Greisenalter. Deutsch von Dr. Spitzer. Leipzig u. Wien 1887.
24. Dieulafoy, G. Руководство къ внутренней патологии. СПб. 1899 Т. I., стр. 414.
25. Duchek. Die Krankheiten des Herzens, des Herzbeutels u. der Arterien. Erlangen 1862.
26. Duplaix. Contribution à l'étude de la sclérose. Th. doct. Paris 1883; цит. по Гурвичу (37).
27. Dusch. Lehrbuch d. Herzkrankheiten. Leipzig. 1868.
28. Ebstein. Ueber die Beziehung der Schwielenbildung im Herzen zu den Störungen seiner rythmischen Thätigkeit. Zeitschrift f. klin. Medicin, Bd. VI, 1883.
29. Eichhorst. Handbuch der speciellen Pathologie u. Therapie, Bd. I. Wien-Leipzig. 1884.
30. Fletcher, H. Morley Extreme dilatation of the left auricle without mitral stenosis. Pathol. soc. Transact. S. p. 48.; цит. по реферату въ рускомъ Архивъ патологии etc. Подвысоцкого, 1900 г. (обзоръ работъ по пат. и тер. аппарата кровообращ.)
31. Fraenkel. Ueber die klinischen Erscheinungen der Arteriosclerose und ihre Behandlung. Zeitschrift für klin. Medicin, Bd. IV. 1882.
32. Fraentzel. Vorlesungen über d. Krankheiten d. Herzens. Berlin. 1892.
33. Friedreich. Krankheiten d. Herzens. Erlangen 1867 und Virchow's Archiv Bd. V.
34. Fujinami, A. (Japan). Ueber d. Beziehungen der Myocarditis zu den Erkrankungen. d. Arterienwandungen. Virchow's Archiv Bd. 159. Heft III. 1900.
35. Fuller. Die Krankheiten des Herzens und der grossen Gefässe. Berlin 1864. Deutsch --- Dr. Schultzen.
36. Goldenberg, R. Untersuchungen über d. Grössenverhältnisse der Muskelfasern etc. Dorpat. Inaug.-Diss. 1885.
37. Гурвичъ, М. Myofibrosis cordis. Юрьевъ. Дисс. 1896.
38. Hallwachs, W. Ueber d. Myokarditis bei d. Diphtherie. Deutsch. Arch. f. klin. Med. LXIV, p. 770.
39. Hampeln. Ueber Erkrankungen d. Herzmuskels. Stuttgart. 1892.
40. Haushalter. Recherches sur le coeur sénile. Thèse inaug. Nancy. 1886.
41. His jun. Beiträge zur Herzinnervation. Arbeiten aus d. Medicin. Klinik zu Leipzig. Dr. H. Curschmann 1893, см. № 1.
42. Idem. Die Thätigkeit des embryonalen Herzens etc. Ibidem, см. № 2.
43. Hochhaus u. Reinecke. Ueber chronische Degeneration d. Herzmuskels. Sonderbadruck aus der „Deutschen Medicin. Wochenschrift“, № 46, 1899.

44. Гофманъ. Къ патологич. анатоміи сердца при склерозѣ вѣнечныхъ артерій. СПб. Дисс. 1886.
45. Норе, J. Krankheiten des Herzens und der grossen Gefässe. Uebersetzt von Dr. Becker. Berlin 1833.
46. Huber. Ueber den Einfluss d. Kranzarterienkrankung auf d. Herz u. d. chronische Myocarditis. Virchow's Arch. Bd. 89. 1882.
47. Huchard. Maladies du coeur et des vaisseaux. Paris 1889.
48. Idem. Des Myocardites. Rapport au Congrès français de médecine. Lille. 1899 u. Maladies du coeur et des vaisseaux 1900.
49. Ивановскій. Учебникъ частной патологической анатоміи. 1898.
50. Jurgenson. Lehrbuch d. Pathologie u. Therapie. Leipzig. 1889.
51. Kelle. Ueber primäre chronische Myocarditis. Arbeiten aus d. Medicin. Klinik zu Leipzig. Dr. H. Curschmann 1893, см. № V u. Deutsch. Arch. f. klin. Med. Bd. 49. 1892.
52. Klob. Zur patholog. Anatomie d. Myocarditis. Wiener Med. Wochenschrift 1866.
53. Köster. Ueber d. Myocarditis. Bonner Programm 1888.
54. Krehl. Beitrag zur Kenntniss d. idiopathischen Herzmuskelkrankungen. Arbeiten aus d. Medic. Klinik zu Leipzig. Dr. H. Curschmann 1893, см. № VI.
55. Idem. Beitrag zur Pathologie d. Herzklappenfehler. Ibidem № VII u. Deutsch. Arch. f. kl. Medic. Bd. 46, 1890.
56. Idem. Ueber fettige Degeneration d. Herzens. Deutsch. Arch. f. klin. Medic. Bd. 51, 1893.
57. Лансереаух. Traité d'anatomie pathologique. Tome I, 1875; цит. по Dehio (20)..
58. Langerhans. Compendium d. patholog. Anatomie. Berlin 1891.
59. Latham. Die Krankheiten d. Herzens. 1846.
60. Leyden. Ueber die Herzkrankheiten in Folge von Ueberanstrengung. Zeitschrift f. kl. Med. 1886.
61. Idem. Ueber d. Sclerose d. Coronararterien und die davon abhängigen Krankheitszustände. Zeitschrift f. klin. Medicin. Bd. VII. 1884.
62. Letulle. Recherches sur les hypertrophies cardiaques secondaires. Thèse de Paris 1879; цит. по Dehio (20).
63. Liebermeister. Vorlesungen über spec. Pathologie u. Therapie. Leipzig 1891.
64. Marie, René. L'infarctus du myocarde et ses conséquences. Ruptures, plaques fibreuses, aneurismes du coeur. Paris 1897; цит. по Подвысоцкому „Русскій Архивъ патологій“ etc. 1897 г. Т. IV, стр. 606.
65. Martin. Recherches sur la nature et la pathogénie des lésions viscérales consecutives à l'endarterite oblitérante et progressive. Rev. de med. 1881; цит. по Гурвичу (37).
66. Martius, F. Die Insufficienz d. Herzmuskels. Verhandl. d. XVII Congr. für innere Medicin. Centralblatt für innere Medicin № 17, стр. 427. 1899.

67. Merklen. Traite de medecine et de thérapeutique. Brouardel и Gilbert; цит. по Dehio (21) и по Подвысоцкому „Русскій Архивъ патологій etc.“ Т. X, 1900.
68. Михайловъ. Къ вопросу о гипертрофіяхъ сердца. Докладъ, читанный въ Обществѣ русскихъ врачей въ СІІБ. 14-го января 1899 г. Больничная газета Боткина №№ 15—16, 1899.
69. Münzinger. Das Tübinger Herz. Leipzig. 1877.
70. Никифоровъ. Учебникъ патологич. анатоміи. 1900.
71. Niemeуer. Pathologie и Therapie. 1874. Berlin.
72. Oertel. Allgemeine Therapie der Kreislaufstörungen. Ziemssen's Handbuch der allgemeinen Therapie, Bd. IV, 1890.
73. Oppolzer. Vorlesungen über spec. Pathologie и Therapie. Bd. I, Erlangen 1866.
74. Пашковъ. Къ вопросу объ измѣненіяхъ сердечной мышцы при дифтеріи. Врачъ. 1895 № 42.
75. Павинскій. Библиотека медицинскихъ наукъ Prof. Drasche. Внутреннія и дѣтскія болѣзни. Т. I, стр. 790. Переводъ подъ редакціей Д-ра Окса и Проф. Папутина. 1897.
76. Pelvét. Des aneurismes du coeur 1867; цит. по Левашову: „хроническая аневризма лѣваго желудочка сердца“. Русскій Архивъ патологій etc. Подвысоцкаго. 1898 г. Т. VI.
77. Penzoldt и Stintzing. Руководство къ частной терапіи внутреннихъ болѣзней 1897 г. Т. III.
78. Poynnton. Observations upon the pathology of the myocardium. Brit. med. Journ. Nov. 4. 1899; цит. по реферату въ Русскомъ Архивѣ Подвысоцкаго 1900 г. Т. X (обзоръ работъ по патол. и тер. аппарата кровообращенія).
79. Quain. On the diseases of the muscular walls of the heart. Med. Times и Gaz. London 1872; цит. по Гурвичу (37).
80. Radasevsky, M. Ueber d. Muskelerkrankungen der Vorhöfe des Herzens. Jurjew. Jnaug.-Dissert. 1894 и Zeitschrift für klin. Med. 1895 г. Bd. XXVII.
81. Riegel. Zur Lehre von d. chronischen Myocarditis. Zeitschrift f. klin. Med. Bd. XIV, 1888.
82. Rokitsansky. Lehrbuch d. patholog. Anatomie. Bd. II. Wien 1856.
83. Romberg. Ueber d. Erkrankungen d. Herzmuskels bei Typhus abdominalis, Scharlach u. Diphtherie. Arbeiten aus d. Medic. Klinik zu Leipzig. Dr. H. Curschmann 1893, № IV u. Deutsch. Arch. f. klin. Med. Bd. XLVIII—XLIX. 1892.
84. Idem. Ueber d. Bedeutung d. Herzmuskels für d. Symptome und den Verlauf d. acuten Endocarditis und d. chronischen Klappenfehler. Deutsch. Arch. f. klin. Med. Bd. 53.
85. Romberg und Krehl. Ueber die Bedeutung d. Herzmuskels und d. Herzganglien für die Herzthätigkeit des Säugethiers. Arbeiten aus d. Med. klinik zu Leipzig. Dr. H. Curschmann 1893, № III.
86. Rosenstein. Ueber chronische Myocarditis mit Herzaneurysma im Kindesalter. Zeitschr. f. klin. Medicin Bd. 39, стр. 142. 1899.
87. Rühle. Zur Diagnose d. Myocarditis. Deutsch. Arch. f. klin. Medicin Bd. XXII, 1878.

88. Sack, B. Ueber diffuse fibröse Degenerat. der Vorhöfe d. Herzens. Jurjew. Inaug.-Dissert. 1894.
89. Samuelson. Ueber d. Einfluss d. Coronararterienverschliessung auf d. Herzaction. Zeitschrift f. klin. Medicin 1881, Bd. II.
90. Scagliori, G. Ueber die Veränderungen des Herzmuskels bei Diphtherie. Virch. Arch. Bd. 146. 1897.
91. Schamschin. Ueber d. Veränderungen im Herzmuskel bei Diphtherie. Ziegler's Beiträge zur pathol. Anatomie und zur allgem. Pathologie Bd. XVIII, Heft I, 1895.
92. Schemm. Ueber d. Veränderungen d. Herzmuskulatur bei Rachendiphtherie. Virch. Arch. Bd. 121, 1890.
93. Schmaus. Общая патология и патологическая анатомія 1895.
94. Schroetter. Die Krankheiten des Herzfleisches. Ziemssens Handbuch d. spec. Pathologie und Therapie, Bd. VI. Leipzig 1879 г.
95. Schrötter, L. Die Insufficienz d. Herzmuskels. Verhandl. d. XVII Congr. für innere Medicin. Centralblatt f. innere Medicin № 17, стр. 425., 1899.
96. Sée, Germain. Klinik d. Herzkrankheiten. Deutsch. — Dr. Salomon. Berlin 1890.
97. Seitz. Zur Lehre von d. Ueberanstrengung d. Herzens. Въ его сборникъ: Die Ueberanstrengung d. Herzens. Berlin 1875.
98. Scoda. Abhandl. über Percussion u. Auscultation. Wien, 1864.
99. Steffen. Klinik d. Kinderkrankheiten. Wien-Leipzig 1889.
100. Stein, H. Untersuchungen über d. Myocarditis. Gekrönte Preisschrift. München, 1861.
101. Stokes. Die Krankheiten d. Herzens u. d. Aorta, Deutsch-Dr. Lindwurm. München.
102. Strümpell. Lehrbuch d. spec. Pathologie и Therapie Bd. I. Leipzig, 1892.
103. Tallquist. Ueber d. Einwirkung von Streptokokken und ihrer Toxine auf d. Herzmuskel. Ziegler's Beiträge zur patholog. Anatomie u. zur allgem. Pathologie, Bd. XXV, стр. 128. 1899.
104. Таранухинъ. Къ вопросу о фрагментации и бурой атрофии сердечной мышцы. Русскій Архивъ патологiи etc. Подвысоцкаго. Т. X, стр. 441. 1900.
105. Teissier (Boy-) et Sesquès. Xérose du coeur. Revue de méd. 1899.; цит. по реферату изъ Fortschr. d. Med.
106. Трахтенбергъ, М. Лекціи по болѣзнямъ сердца; ч. I. Харьковъ 1896.
107. Троицкій. Къ вопросу о гипертрофіяхъ сердца. Больничная газета Боткина, 1900 № № 35—39.
108. Wagner. D. Fettmetamorphose d. Herzfl. Leipzig, 1864.
109. Weigert. Ueber die pathologischen Gerinnungsvorgänge. Virchow's Archiv Bd. 79. 1880.
110. Ziegler. Lehrbuch d. allgemeinen u. spec. pathologischen Anatomie und Pathogenese. Theil II., Iena 1885.

Положенія.

1. Myofibrosis cordis есть патолого-анатомическое выраженіе клиническаго понятія „недостаточность“ или „слабость“ сердца.
2. При брюшномъ тифѣ общая картина и теченіе болѣзни зависятъ не столько отъ вирулентности и другихъ свойствъ Eberth'овской палочки, сколько отъ индивидуальныхъ свойствъ больного организма и его способности вести борьбу за существованіе.
3. Новый перкуторный признакъ при расширеніи желудка проф. Шервинскаго (появленіе притупленнаго звука подъ лѣвой лопаткой соотвѣтственно нижней границѣ лѣваго легкаго) имѣетъ практическое значеніе и поэтому заслуживаетъ вниманія.
4. Мнѣніе проф. Котовщикова и Губерта, что повторныя прививки сокращаютъ у оспенныхъ больныхъ теченіе процесса и могутъ, повидимому, оборвать болѣзнь въ самомъ началѣ, оправдывается далеко не во всѣхъ случаяхъ.
5. Широкий лентецъ (Botrioccephalus latus) вызываетъ картину малокровія, ничѣмъ, кромѣ этиологiи, не отличающуюся отъ картины злокачественнаго малокровія, и поэтому нѣтъ никакихъ оснований выдѣлять глистное малокровіе въ особую группу.

6. Механическое лечение подкожной водянки заслуживаетъ широкаго распространенія и примѣненія; взглядъ на него какъ на *ultimum refugium* долженъ быть оставленъ.
7. Діазореакція Ehrlich'a, хотя и даетъ возможность составить себѣ представленіе о будущей судьбѣ чахоточнаго, но все-таки не можетъ считаться безспорнымъ признакомъ имѣющаго вскорѣ наступить рокового исхода.
8. Повторное зараженіе (*Reinfectio*) сифилисомъ слѣдуетъ считать доказательствомъ излечимости его.
9. Устройство санаторій для чахоточныхъ, образованіе всякаго рода лигъ для борьбы съ туберкулезомъ — лучшія мѣры въ борьбѣ съ этимъ величайшимъ бичемъ человѣчества, съ этимъ социальнымъ бѣдствіемъ.
10. Аденоидныя разращенія въ носоглоточномъ пространствѣ имѣютъ огромное значеніе въ этиологіи многихъ дѣтскихъ болѣзней, и поэтому всякій больной ребенокъ долженъ быть изслѣдованъ въ этомъ отношеніи.