



E.Sepp P.Pree

**SÜDAME JA
VERESOONTE
OPERATSIOONID**

MIKK JÜRISSE

TARTU RIIKLIK ÜLIKOL

Operatiivkirurgia ja uroloogia
kateeder

Ennu Sepp. Peep Pree

SÜDAME JA VERESOONTE OPERATSIOONID

Eesti NSV Kõrg- ja Keskerihariduse Ministeerium
lubab kasutada õppevahendina kõrgkoolis
arstiteaduskonna erialadel.

TARTU 1984

Kinnitatud arstiteaduskonna nõukogus 17. aprillil 1984.a.

Kaane kujundanud A. Peegel

Retsenseerinud M. Ress, E. Rebane

SÜDAME OPERATSIOONID

KARDIOKIRURGIA

Viimase kümnendi saavutused rindkereorganite füsioloogia uurimise vallas, operatsioonitehnika täiustamine avatud pneumotooraksi tingimustes, šokivastaste vahendite kasutamine, narkoosimeetodite täiendamine ja müorelaksantide rakendamine, hüpotermia ja kunstliku vereringe küsimuste lahendamine on võimaldanud praktikasse juurutada operatiivse vahelesegamise südamehaiguste ravis.

Algul piirdusid südame operatsioonid perikardiitide ravi, südamehaavade õmblemise ja võõrkehade eemaldamisega. Käesoleval ajal on südamekirurgia iseseisev kirurgiaharu: südamel tehakse kümneid erinevaid kirurgilisi operatsioone. Kardiokirurgia arengu võib jagada kahte suurde perioodi: 1) operatsioonid suletud südamel - komissurotoomia, valvulotoomia, arteriaalse juha ligeerimine, 2) operatsioonid lahtisel südamel selle õõnte avamisega.

Esmakordselt õmbles südamehaava norra kirurg Capeller 1895. a., kuid haige suri kaks päeva peale operatsiooni perikardiidi tõttu.

Esimesena õmblesid südamehaavu edukalt: paremal vatsakesel saksa kirurg Rehn 1896. a., paremal koval Schwerin 1902. a. ja vasakul koval 1903. a. Capeller.

Venemaal õmbles esimesena südamehaava A. V. Podrez (A. B. Подрез).

1925. a. tegi Souttar esmakordselt kinnise komissurotoomia mitraalklapi stenoosi puhul.

1938. a. ligeeris Gross esimesena avatud arteriaalse juha. Mõni aeg hiljem sooritas Graford esmakordselt aordi resektsiooni.

KARDIOKIRURGIA ARENG

Kardiokirurgia hoogsaks arenguks olid olulised järgmised tähtsad avastused selles valdkonnas:

1) kunstliku vereringe aparraadi leiutamine nõukogude füsioloogi S. Brjuhhanenko (С.С. Брюханенко) poolt,

2) Šveitsi teadlaste Bigelow, Gollaghan'i ja Hopps'i poolt eksperimendis rea intrakardiaalsete operatsioonide sooritamine selgitamaks hüpotermia osa aja pikendamisel pärast südame vereringest väljalülitamist, et aju substant-sid ei häviks.

S. Brjuhhanenko konstrueeris kunstliku vereringe aparraadi aastail 1924 - 1928. See aparraat oli aluseks kardiokirurgia arengule. Tänu S. Brjuhhanenko eredale eksperimentaatoritalendile oli esimesena maailmas lahendatud keeruline ülesanne - pikaajalise ekstrakorporaalse vereringe loomine. Kunstliku vereringe aparraati, mida lühendatult nimetati AMK, on seejärel nii meil kui ka välismaal tunduvalt täiendatud.

Ülalpool mainitud teadlased tõestasid veenvalt, et hüpotermia, s. o. opereeritava keha jahutamine, võimaldab ilma tõsiste tagajärgedeta välja lülitada südant mitte 3-5, vaid 15 - 20 minutiks. Selle aja jooksul on aga võimalik juba sooritada mitmeid operatsioone avatud südameel. 50-ndail aastail astus kardiokirurgia areng uude, kõrgemasse arenguetappi: hakati tegema lahtisi operatsioone südameel, s. t. avati südameõõned.

1952. a. tegid Lewis ja Taufig esimestena kodadevahelise vaheseina õmbluse.

1955. a. sooritasid Glowes ja Newille esimestena maailmas klapistenoosi korral silma kontrolli all valvulotomia.

Nõukogude Liidus on kardiokirurgia areng seotud mitmete väljapaistvate teadlaste nimedega. A. Bakulev, (A. H. Бакулев) P. Kuprianov (П.А. Куприянов) B. Petrovski (B. B. Петровский), S. Kolesnikov (С.А. Колесников) A. Višnevski (А.А. Вишнеvский) jt.

A. Bakulev alustas operatiivse kardioloogia probleemi-
de uurimist 1948. a. 1952. a. tegi esimesena Nõukogude Liidus
kinnise komissurotoomia. Nüüdisaegne südamekirurgia on
võimalik üksnes keeruliste kirurgiliste aparaatide olemas-
olu korral. Seetõttu toimub nende operatsioonide metoodika
väljatöötamine mitmesuguste spetsialistide - füsioloogide,
klinitsistide, inseneride-elektroonikute, anesthesioloogide
jt. osavõtul. Operatsioone kuival südamel, s. t. verevoolu
juhtimisega südamest mööda, on tänapäeval võimalik teha ka-
hel meetodil:

1) kasutatakse regionaarse perfusiooni aparati АНК-ПП-62
koos pindmise hüpotermia (kehatemperatuur 29 - 30 °C raken-
damisega, kusjuures kõhu, vaagna ja alajäsemete vereringe-
süsteem on välja lülitatud (aort allpool aordikaart ja alu-
mine õõnesveen klemmitakse kinni) ning veri perfundeerub ret-
rograadselt aordikaarde ja selle harudesse, unearteritesse
ja rangluualustesse arteritesse, ning eemaldamisega plast-
masskateetri kaudu, mis on viidud läbi südame parema kõrva
ülemisse õõnesveeni; operatsioon sooritatakse kokkutõmbunud
südamel;

2) kasutatakse kunstliku vereringe aparati АНК totaal-
seks ekstrakorporaalseks kestvaks vereringeks samaaegse sü-
gava hüpotermiaga (kehatemperatuur 8 - 10 °C) koos järgneva
südamevereringe täieliku seiskuse ja aparadi ajutise väl-
jalülitamisega. Selle meetodi puhul hakatakse peale opera-
tiivse võtte lõpetamist pumpama taas sisselülitatud aparaa-
di abil organismi soojendatud verd ning elu pöördub haiges-
se aegamööda tagasi. Kui südametegevus ei taastu, mõjutatak-
se südant elektrivooluga vastava aparadi - defibrillaatori
abil, millega antakse 1/100 sekundi jooksul elektrilöök pin-
gega kuni 6000 volti.

Kunstliku vereringe aparaat АНК on mõeldud südame ja
kopsude ajutiseks asendamiseks. Sellest tuleneb ka tema kon-
struktsiooni kaks peamist lüli: 1) pump, mis suunab vere hai-
ge organismi ja 2) oksügenaator - seadeldis venoosse vere
hapnikuga rikastamiseks. Nüüdisaegne kunstliku vereringe
aparaat on keerukas seadeldis paljude abistavate ja regu-
leerivate lisaseadmetega.

Haige ühendamiseks kunstliku vereringe aparaadiga viiakse venoossed kateetrid ülemisse (läbi parema koja kõrva) ja alumisse (läbi parema koja seina) õõnesveeni ning ühendatakse aparaadi venoossesse süsteemi. Veri õõnesveenidest juhitakse oksügenaatoritesse, kus veri rikastatakse hapnikuga. Haige organismi juhitakse veri tagasi läbi kanüüli, mis on viidud reiearterisse.

Aparaadi sisselülitamisel on võimalik süda ajutiselt vereringest välja lülitada ja opereerida avatud südamel, sooritades sääraseid keerulisi kirurgilisi vahelesegamisi nagu kodade ja vatsakeste vaheseina defektide likvideerimine, patoloogiliselt muutunud südameklappide asendamine proteesidega, aortokoronaarne šunteerimine jt. Käesolevaks ajaks on kunstlik vereringe juurdunud kindlalt kliinilisse praktikasse, selle abil sooritatakse kümneid tuhandeid keerulisi operatsioone.

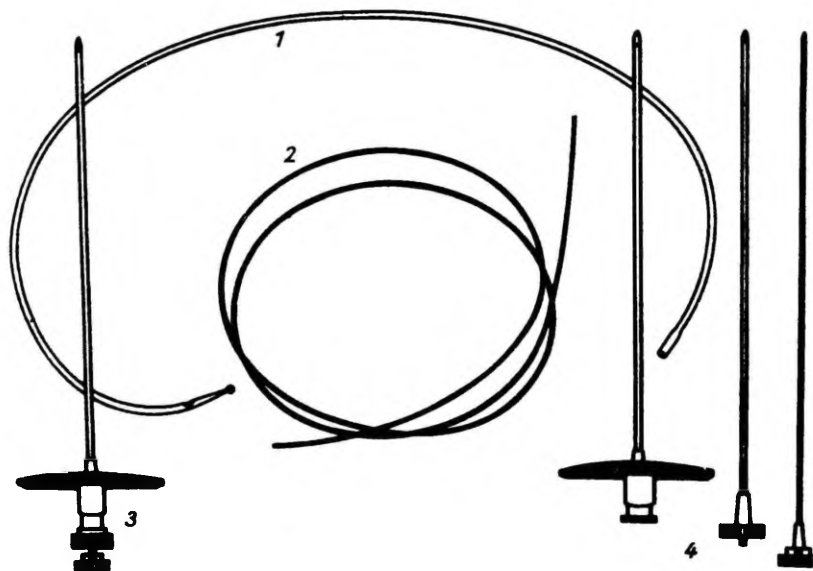
1.1

Südame kateteriseerimine

Südame kateteriseerimine kuulub spetsiaalsete südameuuringute hulka, mis võimaldavad otsustada südameõõnte hemodünaamiliste näitajate ja südame funktsionaalsete võimete üle.

Tänapäeval kasutatakse peamiselt Seldingeri meetodikat, mis on välja töötatud 1953. a. Seldingeri nõelaga punkteeritakse reieveen (joon. 1), läbi nõela viiakse juhtetraat alumisse õõnesveeni. Juhtetraadi peal viiakse sisse kateeter, mis pärast juhtetraadi eemaldamist viiakse alumise õõnesveeni kaudu paremasse südamekotta. Sealt edasi võib kateetri juhtida paremasse vatsakesse, viimasest aga kopsuarterisse või mõnda selle harudest. Praegusel ajal viiakse kateeter paremasse kotta rangluualuse veeni kaudu. Televisioonikaamera võimaldab jälgida kateetri teed. Ühendades kateetri välimise otsa elektromanomeetriga, on võimalik registreerida rõhku südameõõntes, aspireerida kateetri kaudu verd ja määrata selle rikastumist hapnikuga.

Südame vasaku poole kateteriseerimiseks viiakse kateeter sisse reiearteri kaudu, suundudes retrograadselt aordiklapini ja sealt edasi vasakusse vatsakesse.



Joon. 1. Seldingeri komplekt: 1 - veresoonekateeter;
2 - juhtetraat e. giid; 3 - punktsiooninoel
mandraaniga; 4 - punktsiooninoel.

Raskemaks ülesandeks on südame vasaku koja kateteriseerimine. Kasutatakse nn. transseptaalset kateteriseerimist, mille korral viiakse kateeter reieveeni kaudu paremasse kotta. Pika nõela (ca 50 cm) abil, mis paikneb kateetris, torgatakse läbi kodadevaheline sein ning seejärel viiakse kateeter nõela peal südame paremast kojast vasakusse kotta.

Nüüdisaegseks uurimismeetodiks on südame nn. sünkroonne kateteriseerimine, mille puhul üheaegselt viiakse südamesse 2 kateetrit - arteriaalse ja venoosse süsteemi kaudu. Neid kateetreid võib juhtida ühele ja teisele poole mingit kindlat klappi, näiteks mitraal- või aordiklappi, ja määrata rõhugradient.

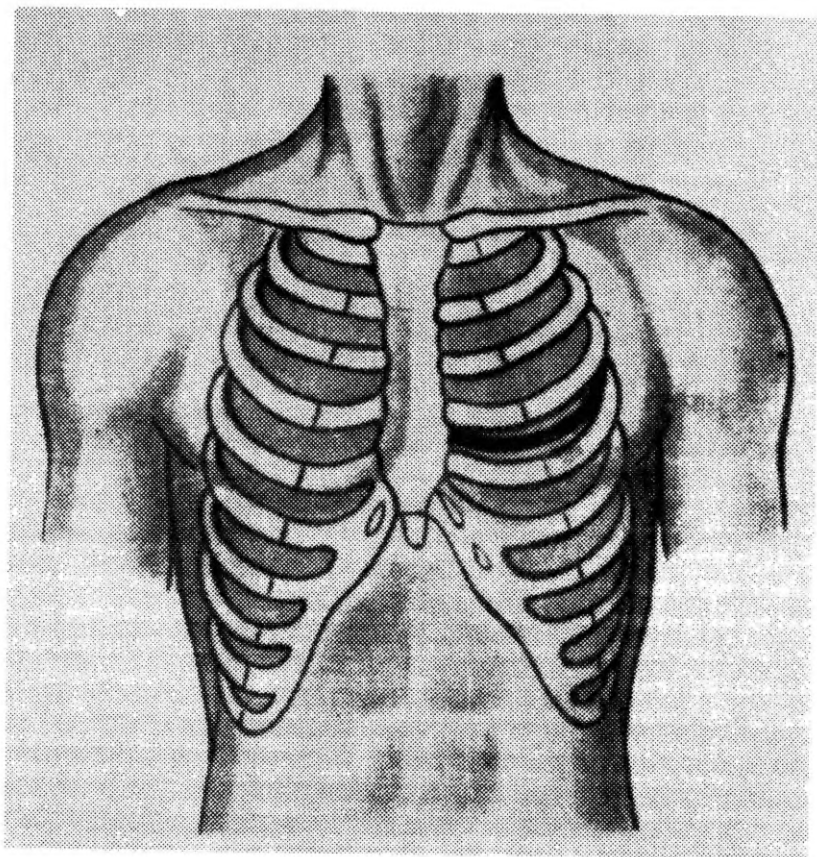
1.2

Kirurgilised juurdepääsuteed südamele

Vastavalt kirurgilise vahelesegamise ulatusele ja eesmärgile kasutatakse mitmeid juurdepääsuteid südamele.

Üheks lihtsamaks operatiivseks juurdepääsuteeks, mis võimaldab südant avastada, on vasakpoolne torakotoomia (joon. 2), mis teostatakse IV roidevahemikus koos IV, vajadusel ka III ja IV roidekõhre läbilõikamisega. Haige lamab selili. Vasak käsi painutatakse küünarliigesest ja fikseeritakse ülestõstetud asendis operatsioonilaua spetsiaalse aluse või kaare külge. Lõige algab III roidekõhre kohal linea parasternalis'el. Lõige kulgeb suunaga alla (meestel ümber rinnanibu, naistel ümber piimanäärme), edasi piki IV roidevahemikku kuni linea axillaris posterior'ini. Kihiti läbitakse nahk, nahaalne kude, fastsia ja osaliselt kaks lihast - m. pectoralis major ja m. serratus anterior. Lõike tagaservas paikneva m. latissimus dorsi serv tõmmatakse nüri haagiga lateraalsele. Edasi läbitakse vastavas roidevahemikus roietevahelised lihased, fastsia ja parietaalne pleura. Roietevaheline lõige peab olema ulatuslikum nahalõikest - peaaegu rinnaku servast kuni linea scapularis'eni. Haava mediaalses nurgas on oht vigastada seesmisi rindkere veresooneid. Rindkerehaava laiendatakse ühe või kahe haavalaiendajaga.

Hea ülevaate ja juurdepääsu südamele võimaldab sternumi läbimine - sternotoomia. Eristatakse piki-, risti- ja pi-



Joon. 2. Vasakpoolne torakotoomia.

ki-ristisuunalist sternotoomiat. Pikisuunalise sternotoomia korral läbitakse pehmed koed - nahk, fastsia ja periost - kogu sternumi ulatuses rinnaku keskjoonel. Sõrme ja korntangide vahele asetatud marlitupsu abil rajatakse retrosternaalselt tunnel. Rinnak läbitakse sternotoomi, Gigli sae, peitli või elektriketassee abil. Verejooks periosti äärtest likvideeritakse elektrokoagulatsiooniga, luud hõõrutakse parafiiniga. Eriti mugav on rinnaku läbimine ultraheli abil, verejooks selle meetodi korral praktiliselt puudub. Rinnaku servad laiendatakse haavalaiendajaga ja saadakse hea ülevaade eesmisest keskseinandist. Sternumi osalise pikisuunalise läbimise korral läbitakse rinnak ülevalt kuni III - IV roidevahemikuni. Pärast rinnaku servade laiendamist saadakse hea ülevaade eesmise keskseinandi ülemistest osadest. See juurdepääsutee on tunduvalt parem, kui rinnaku osalist pikilõiget kombineerida rinnaku ristilõikega III - IV roidevahemiku kõrgusel (piki- ja ristisuunaline sternotoomia).

Ristisuunalist sternotoomiat kombineeritakse mõlema pleuraõõne avamisega vastavates roidevahemikes. Selle juurdepääsutee korral on alati vaja ligeerida rindkere seesmised veresooned. Antud juurdepääsutee annab meile väga ulatusliku operatsioonivälja, kuid seda rakendatakse harva suure traumaatilise tõttu. Kõikide sternotoomiameetodite järgselt rinnakuosad ühendatakse ja fikseeritakse õmblustega, mis asetatakse läbi luu (joon. 3). Sternumi mulgustamiseks sel otstarbel kasutatakse naasklit, spetsiaalset perforaatorit või puuri. Õmblusmaterjalina tarvitatakse teras-, hõbe- või tantaaltraati, kapronit, lavsaani. On olemas ka spetsiaalne aparaat, mis õmbleb rinnaku tantaalklambritega.

Kardiokirurgilisteks operatsioonideks on vajalik spetsiaalne aparatuur ja spetsiaalse ettevalmistusega personal.

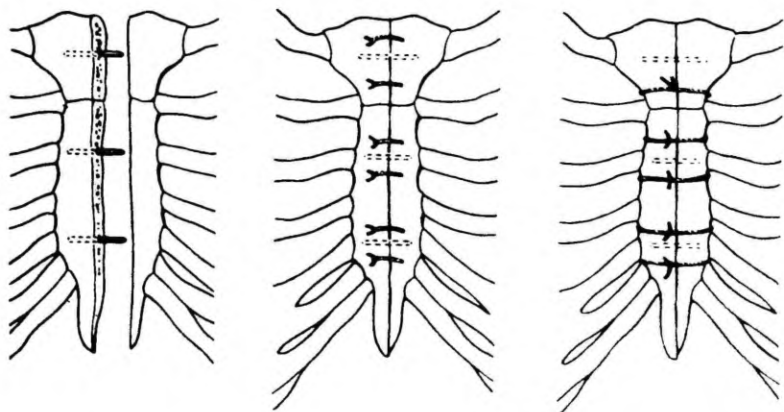
2

PERIKARDI OPERATSIOONID

2.1

Perikardi punktsioon (punctio pericardii)

Näidustused: vere, seroosse vedeliku või mäda kogunemine perikardiõõnde.



Joon. 3. Sternumi servade ühendamine
pärast sternotoomiat.

Haige asend poolistuv. Rakendatakse lokaalanesteesiast 0,5-% novokainiga. Punktisiooni võib teostada kolmel meetodil (joon. 4).

I. Larrey meetod. Nõelaga sisenetakse vasemal processus xiphoideus'e ja roidekaare vahel. Algul liigutakse ristisuunas, 1,5 - 2,0 cm sügavusel pööratakse nõel üles ja viiakse edasi 3 - 5 cm, nõelaga pidevalt aspireerides. Vedeliku ilmumisel süstlasse edasilükkamine katkestatakse, kuna on oht sattuda südamesse.

II. Sternumist paremal, vahetult selle serva juures V ja VI roide vahel sisenetakse nõelaga perpendikulaarselt nahaga ning läbitakse kõik kihid kuni perikardini.

III. Sisenetakse sternumist vasemal V roidevahemikus linea clavicularis media'l. Seda meetodit ei soovitata kasutada, kui on mädase perikardiidi kahtlus, kuna nõelaga läbime pleura siinuse ja võime seda infitseerida.

Perikardiõone punktisioonil evakueeritakse sealt vedelik, mille kogus võib ulatuda 1 - 2 l-ni.

2.2

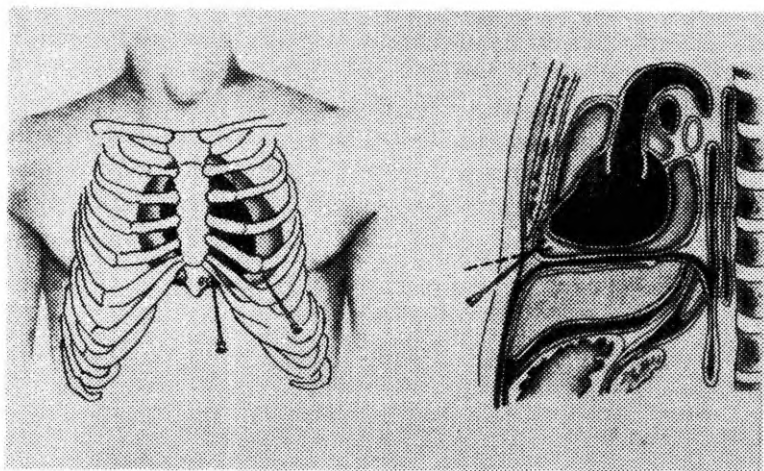
Perikardiotoomia (pericardiotomia)

Operatsioon on näidustatud mädase perikardiidi puhul. Peale selle läbitakse perikard kõikide südameoperatsioonide korral.

Mintz'i operatsiooni tehnika

Tehakse 6 - 8-cm põikilõige vasemal piki VII roidekõhre kulgu alates processus xiphoideus'est. VII roidekõhr resetseeritakse. Kahe ligatuuri vahelt lõigatakse läbi a. thoracica interna ja teda saatvad veenid. Surudes diafragma haava mediaalsesse nurka, avastatakse perikard.

Perikardi sein tõstetakse kahe hoideligaatööri vahel üles ja läbitakse nende vahel. Perikardiõõs tühjendatakse, loputatakse füsioloogilise lahusega ja dreenitakse. Haava servad õmmeldakse harvalt kinni. Drenaazi kaudu on võimalik mäda evakuatsioon perikardiõõnest, samuti antibiootikumide manustamine.



a

b

Joon. 4. Perikardi punktsioon.

2.3

Perikardektoomia (pericardectomy)

Operatsioon on näidustatud kroonilise liitelise perikardiidiga (pantserisüda) korral, mis tingib õõnesveenide ja südame kompressiooni.

Operatiivseks juurdepääsuteeks on pikisuunaline sternotoomia. Lähenedes südamele, on oluline leida perikardi ja epikardi vaheline kiht. Haarates kinni läbistatud perikardiseinast, osalt mürilt, osalt teravalt vabastatakse järkjärgult süda. Perikardi vabastamist alustatakse vasaku vatsakese piirkonnas, seejärel vabastatakse vasak koda, kopsuarterite suubumiskoht, parem vatsake ja viimasena parem koda ja õõnesveenid. Eriti ettevaatlik peab olema perikardi vabastamisel kopsuarterite ja õõnesveenide läheduses.

Skleroseerunud piirkonnad, mis on müokardiga sügavalt liitunud, jäetakse saarekestena alles. Keskseinandi eesmissesse ossa jäetakse dren.

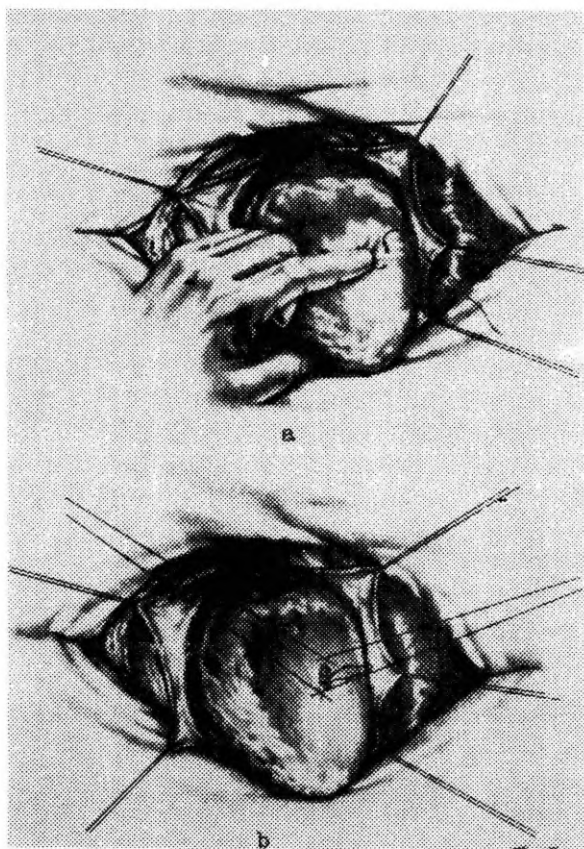
2.4

Südamehaava õmblus (cardioraphia vulneris)

Juurdepääsutee südamevigastuste korral sõltub haava lokaliseerimisest. Parema ülevaate annab lõige läbi mõlema pleuraõõne või sternotoomia. Enamikul juhtudel on küllaldane vasakpoolne torakotoomia IV roidevahemikus koos IV roidekõhre läbimisega.

Perikard avatakse laialt vertikaalsuunas 1 cm võrra eespool diafragmaalnärvist. Vasema käe nimetissõrmega suletakse südamehaav (joon. 5) ja epikardile asetatakse Π -kujulised õmblused atraumaatilise nõelaga, mille abil proovitakse südant fikseerida. Haav suletakse Π -kujuliste õmblustega, õmbluste vahe 0,5 cm.

Perikardiõõnest evakueeritakse veri ja hüübed, loputatakse füsioloogilise lahusega ja perikard suletakse harvade kätgutõmblustega ning dreeneeritakse võimaliku verejooksu puhul vere eemaldamiseks ja südametamponaadi vältimiseks.



Joon. 5. Südamehaava õmblus:
a - hoideniidid on asetatud vasakule yatsakesele, südamehaav on suletud sõrmeaga; b - südamehaav on suletud jooksva madratsõmblusega.

Operatsiooniaegse südameseisaku korral on vaja:

- 1) südamehaav tamponida sõrmega;
- 2) assistent peab kohe alustama südamemassaaži;
- 3) massaaživaheliste sekundite jooksul õmmelda kinni südamehaav.

3

KAASASÜNDINUD SÜDAMERIKETE KIRURGILINE RAVI

3.1

Avatud arteriaalse juha (Botalli)
ligeerimine (ligatura ductus arteriosi)

Normaalselt ühendab arteriaalne juha looteas kopsuarterit aordiga ja sulgub 2. - 3. päevaks pärast sündi. Mõningatel juhtudel jääb see juha aga avatuks, mis viib vere sattumisele aordist kopsuarterisse, vere segunemisele. See kaasasündinud anomaalia vajab operatiivset ravi. Lapsi opereeritakse tavaliselt 3 - 6 aasta vanuselt.

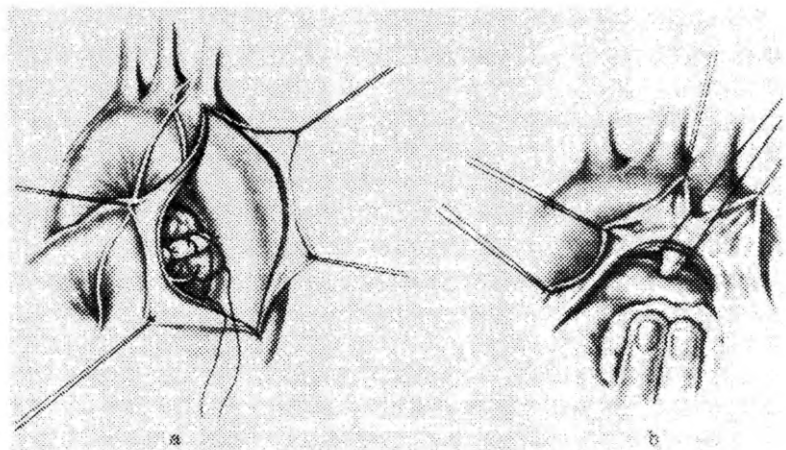
Juurdepääsuteeks vasakpoolne torakotoomia IV roidevahemikus. Mediastinaalne pleura avatakse aordikaare kohal. Pleuraservad laiendatakse ja avastatakse arteriaalse juha eesmine sein ning selle ühenduskohad aordil ja kopsuarteril. Väga ettevaatlikult vabastatakse arteriaalne juha, viiakse selle ümber kaks siidligatuuri (joon. 6, 6a). Esimesena sõlmatakse aordipoolne ning seejärel kopsuarteripoolne ligatuur. Seejärel õmmeldakse juha ligatuuride vahelt mõlemalt poolt kinni, kuna ainuüksi ligatuuride asetamine on ohtlik, sest ligatuurid võivad järele anda ja juha rekanaliseeruda.

Laia ja skleroseerunud arteriaalse juha korral lõigatakse juha läbi ja otsad õmmeldakse kinni veresooneõmblusega.

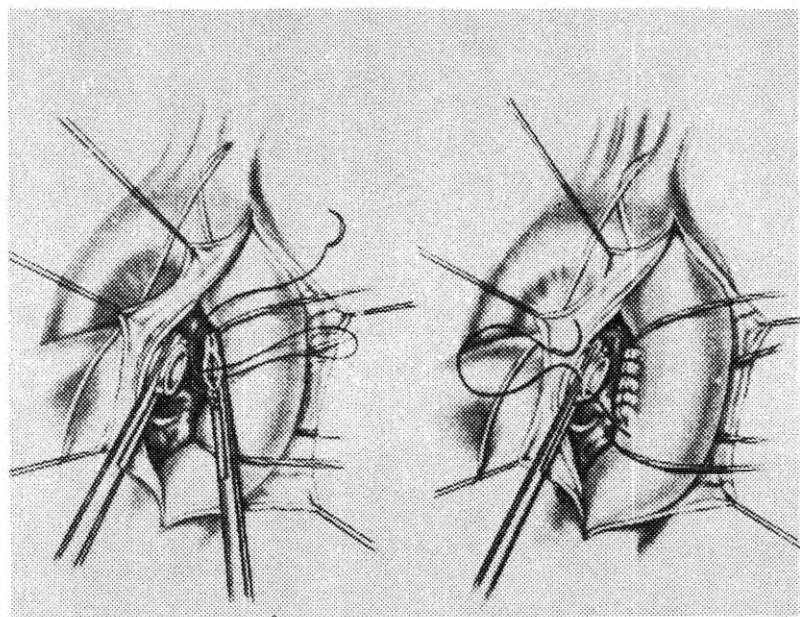
3.2

Operatsioonid kopsuarteri
stenoosi kõrvaldamiseks

Et suurendada verevoolu väikesesse vereringesse, on kopsuarteri stenoosi korral soovitatud mitmesuguseid anastomoose väikese ja suure vereringe vahel.



Joon. 6. Arteriaalse juha ligeerimine:
a - arteriaalse juha ligeerimine mitmekordsete
ligatuuridega, b - arteriaalse juha perikardi-
õõnesisene vabastamine ja ligeerimine.



Joon. 6a. Lâbilõigatud arteriaalse
juha otste sulgemine.

1. Blalock (1945. a.) - anastomoos vasaku rangluualuse arteri ja kopsuarteri põhitüve vahel.

2. Botts (1946. a.) - anastomoos alaneva aordi ja vasaku kopsuarteri vahel.

3. Schumacker (1955. a.) soovitas füsioloogilisema variandi - anastomoosi ülemise õõnesveeni ja kopsuarteri vahel.

Tänapäeval kasutatakse kopsuarteri stenoosi kõrvaldamiseks operatsioone. Need sooritatakse nn. kuival südamel, rakendades kunstlikku vereringet.

Pikisuunalise sternotoomia kaudu avastatakse kopsuarter ja avatakse selle valendik. Klapi komissuurid lõigatakse läbi. Kui sidemed puuduvad ja klapp kujutab endast ühtset membraani, luuakse kahehõlmaline klapp, lõigates selle membraani kaheks.

3.3

Operatsioonid aordikoarktatsiooni korral

Koarktatsiooniks nimetatakse kaasasündinud aordiahendumust (coarctatio aortae). Tavaliselt esineb ahendumus aordikaare ja alaneva aordi piiril, 1 - 2 cm allpool vasema a. subclavia alguskohta. Selles kohas või vahetult selle läheduses suubub aorti ka Botalli juha.

Operatiivne ravi seisneb ahenenud osa eemaldamises koos järgneva aordiotste vahetu ühendamise või vajaduse korral aordiproteesi asetamisega.

Esimesena maailmas sooritas operatsiooni aordiahendumuse korral Šveitsi kirurg Grafoord 1944. a., esimesena Nõukogude Liidus E. Mešalkin (Е.Н. Мешалкин) 1945. a.

Koarktatsiooni tüüpilise lokalisatsiooni korral on operatiivseks juurdepääsuteeks vasakpoolne torakotoomia koos IV roide resektsiooniga, lastel ei ole sageli vaja roiet resetseerida.

Operatsiooni iseärasuseks on arvukate suurte arteriaalsete kollateraalide ligeerimine, mis on arenenud rindkere seinas aordi ahenemisest tingituna.

Et pääseda ahenenud koha juurde, on vaja laialdaselt avada mediastinaalne pleura (joon. 7): vasakust rangluualusest arterist kuni 5 - 7 cm allpool koarktatsioonikohta. Vabastatakse vasak g. subclavia, aordikaar, ligeeritakse 2-3 paari roietevahelisi artereid. Aordile asetatakse ahendumuskohast kõrgemale ja madalamale veresooneklemmid ja ahenenud ala resetseeritakse. Seejärel tehakse veresoone anastomoos ots-otsaga. Kui see ei osutu võimalikuks, pannakse veresoone protees.

4

OMANDATUD SÜDAMERIKETE
KIRURGILINE RAVI

4.1

Mitraalkomissurotoomia
(comissurotomia mitralis)

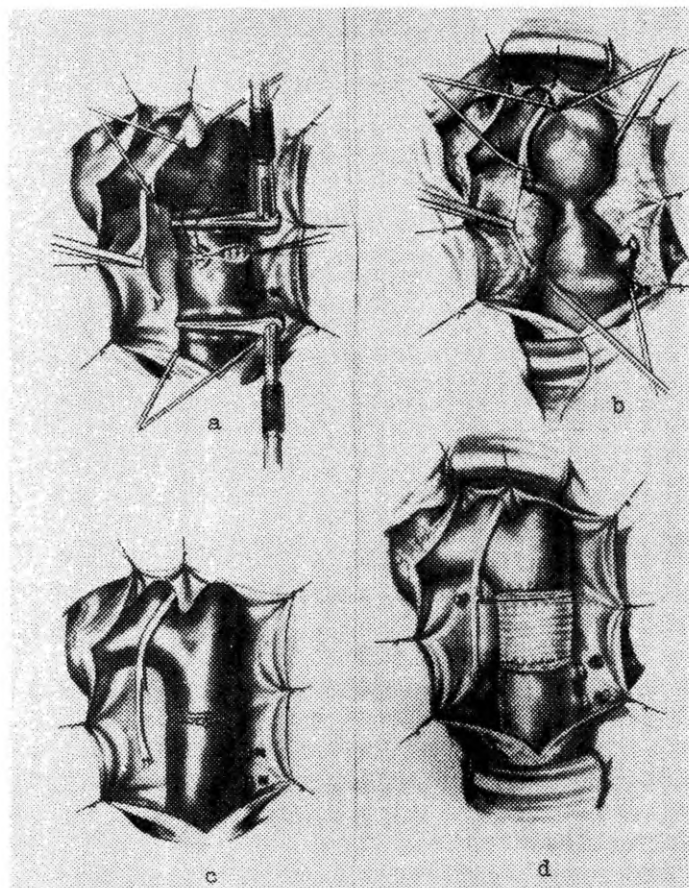
Operatsiooni näidustuseks on tavaliselt läbipõetud reumaatilise protsessi tagajärjel tekkinud armistumised, mis viivad mitraalklapi ava kitsenemisele.

Operatsiooni eesmärk on laiendada ava diameetrit 3,5 - 4 cm. Operatiivseks juurdepääsuteeks on tavaliselt vasakpoolne torakotoomia IV roidevahemikus (linea parasternalis'est kuni linea axillaris anterior'ini). Vajaduse korral läbitakse rinnaku juures III ja IV roide kõhred.

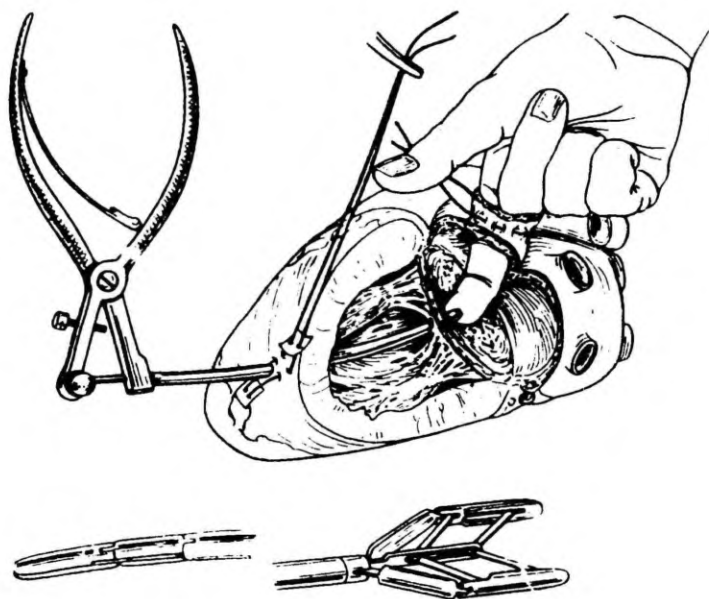
Perikard läbitakse diafragmaalnärviga paralleelselt, sellest veidi eespool. Vasaku koja auriculus'ele asetatakse klemm ja selle peale sooleõmblus.

Auriculus'e tipp avatakse kääridega ning loputatakse füsioloogilise lahusega, millele on lisatud hepariini. Klemm eemaldatakse ja läbi auriculus'e viiakse sõrm vasakusse kotta. Assistent pingutab samal ajal sooleõmbluse siide ümber kirurgi sõrme.

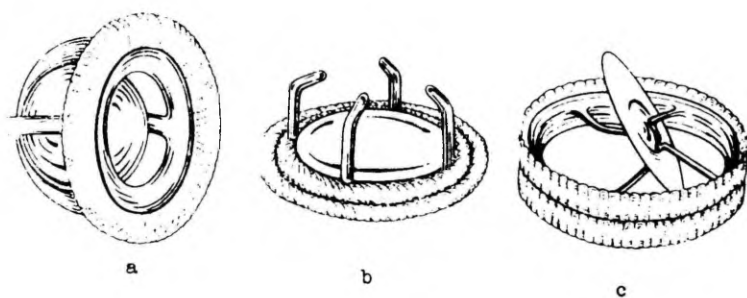
Pärast mitraalklapi digitaalset revisiooni vabastatakse sõrmega eesmine ja tagumine side. Kirurg eemaldab sõrme ning assistent sõlmab tubakakottõmbluse ning lisaks veel üksikõmblused.



Joon. 7. Operatsioonid aordikoarktatsiooni korral.
 a - mediaalne pleura on avatud, n. vagus tõmmatud
 mediaalsele, ümber aordi on ülal- ja allpool koark-
 tatsiooni viidud hoideligatuurid; b - anastomoo-
 si ventraalse seina õmblus; c - aort pärast anastomoo-
 si rajamist ja verevoolu taastamist; d - proteesi-
 tud aort pärast verevoolu taastamist.



Joon. 8. Mitraalsuistiku stenoos. Mitraalkomis-
surotoomia Tubbs'i dilataatori abil.
Dilataator suletud ja avatud kujul.



Joon. 9. Kunsttehislikud klapiproteesid metal-
list ja sünteetilisest materjalist:
a - Starri-Edwardsi; b - Grossi-Jonesi;
c - Björki-Shiley.

Kui sõrmega ei õnnestu suistikku küllaldaselt laiendada, kasutatakse spetsiaalseid instrumente - komissurotoome, mis viiakse sisse kas läbi vasaku auriculus'e (näiteks B. Petrovski (Б.В. Петровский) dilataator), või läbi vatsakeseõõne (comissurotomia mitralis transventricularis). Viimasel juhul nihutatakse südametipp haava ja vasaku vatsakese soontevabas alas tehakse pärast Γ -kujulise õmbluse asetamist lõige, mille kaudu viiakse sisse Tubbs'i dilataator ja vasaku kogas paikneva sõrme kontrolli all teostatakse komissurotoomia (joon. 8). Seejärel instrument eemaldatakse ja südamehaavad suletakse.

Postoperatiivsete retsidiivide ja klappide kaltsinoosi korral teostatakse mitraalkomissurotoomia lahtisel meetodil. Kunstliku vereringe tingimustes avatakse laialt vasak koda ning komissuurid lõigatakse läbi kuni fibroosrõngani.

Juhtudel, kui efektiivne komissurotoomia ei ole võimalik, eemaldatakse mitraalklapp ning asendatakse tehisklapiga. Viimased on metallist või sünteetilisest materjalist (Starr-Edwards'i, Cross-Jones'i, Björk-Shiley' jt. klapid) (joon. 9). Tehisklapi aluseks on metallrõngas, mis on kaetud sünteetilise materjaliga. See sünteetiline kate õmmeldakse südame külge. Kõigis ülalpool mainitud klappides täidab klapi funktsiooni kuul, sünteetilisest materjalist ketas või metallplaat. Tehisklappe toodetakse erinevates suurustes, mistõttu sobiv valitakse operatsiooni ajal.

Asendada võib ka bioloogiliste klappidega, mis on saadud sealt või vasikalt. Nende klappide kasutamine on seni veel katsetusjärgus.

4.2

Operatsioonid koronaarpuudulikkuse korral

Kõik üritused võitluses koronaarpuudulikkusega on suunatud müokardi verevarustuse parandamiseks. Sel eesmärgil on pakutud mitmesuguseid kirurgilisi meetodeid. Nende eesmärk seisneb müokardi revaskuleerimises. Südamelihasesse õmmeldakse erinevaid kudesid arvestusega, et neist kasvavad vereooned müokardi, parandades sellega lihase verevarustust.

Küllaltki laialdase leviku leidis suure rasviku külgeõmblemine - omentokardiopeksia (omentocardiopexia). B. Petrovski õmbles südamelihase külge diafragmaalse lapi jalal.

Laialdaselt on kasutatud ka Vineberg'i operatsiooni - a. thoracica interna implantatsiooni südamelihasesse. Fieschi soovitas südame kollateraalaringe tugevdamiseks a. thoracica interna harude kaudu a. thoracica interna kahepoolset ligeerimist.

Beck töötas välja meetodika aordi ja südame venoosse siinuse vahelise anastomoosi rajamiseks, kasutades transplantaadina konserveeritud veresoonetükki.

Tänapäeval levib üha laiemalt endarterektomia - operatsioon, mille puhul aterosklerootiline ahendumus likvideeritakse koronaararterite muutunud intima eemaldamisega.

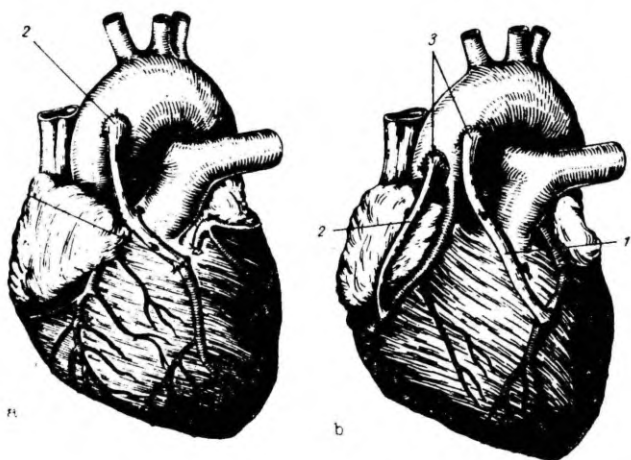
Laialdase oklusiooni korral koronaararterite algusosades ja distaalsetes osades arterite läbilaskvuse säilimisel rakendatakse aortokoronaarset šuntimist.

Operatiivne juurdepääsutee südamele on sel puhul piki-suunalise sternotoomia kaudu. Orienteerudes eelneva röntgenoloogilise uurimise (kronarograafia) andmete alusel, vabastatakse epikardiaalsest loožist vastav koronaararter, ligeeritakse see oklusioonikohast distaalsemal ja lõigatakse läbi. Suurte koronaararterite täieliku oklusiooni korral võib töötada ilma kunstliku vereringeta. Šuntimine toimub suurest nahaalusest veenist võetud tüki abil, vahel kasutatakse ka a. thoracica interna'st võetud transplantaati. Anastomoos rajatakse aordi üleneva ja koronaararteri distaalse osa vahel (joon. 10). Vajaduse korral toimub üheaegne kahe, kolme või enama koronaararteri šuntimine.

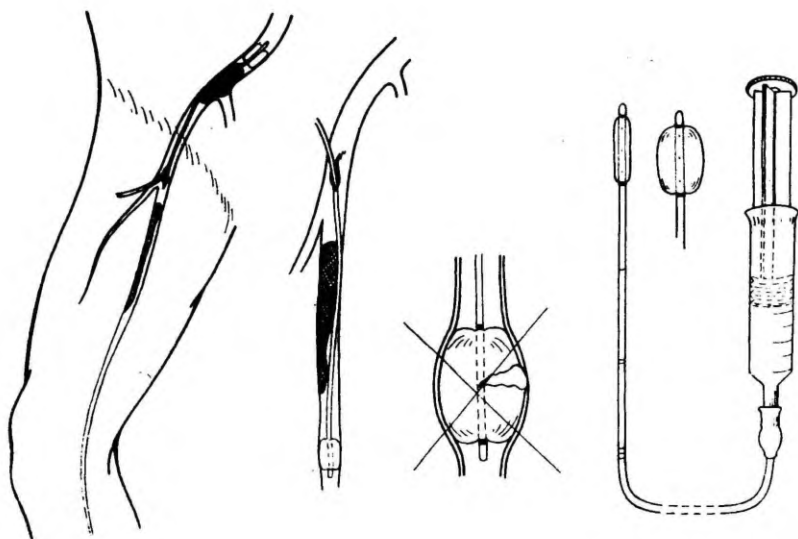
5

KOPSUARTERI EMBOOLIA (embolia a. pulmonalis)

Esimesena tegi eduka kopsuarteri-embolektomia Kirschner 1924. a. Nõukogude Liidus sooritas esimesena eduka operatsiooni 1966. a. N. Malinovski (Н.Н. Малиновский). Kopsuarteri emboolia haigel peab operatsioon rajanema angiograafi-



Joon. 10. Aordi ja koronaararterite vahelise šundi asetamine koronaarpuudulikkuse korral:
 a - eesmise koronaararteri suntimine:
 1 - arteri ja venoosse transplantaadi vaheline anastomoos, 2 - anastomoos aordiga;
 b - kahe koronaararteri suntimine: 1 - eesmise koronaararteri suntimine, 2 - parema koronaararteri suntimine, 3 - anastomoos aordiga.



Joon. 11. Fogarty kateeter.

lise uurimise andmetele. Operatsioon on näidustatud siis, kui angiograafil on tõestatud ühe kopsuarteri haru täielik sulgus või mõlema haru osaline ahendumus. Rasketel juhtudel ei kesta inimese elu kopsuarteri sulgusest surmani üle 30 minuti.

Rindkere avatakse pikisuunalise sternotoomiaga. Pärast perikardi avamist viiakse ligatuurid ülemise ja alumise õõnesveeni ümber ning pärast seda, kui ollakse valmis kopsuarteri avamiseks, surutakse kinni alguses ülemine, siis alumine õõnesveen. Pärast südame tühjenemist (3 - 4 südamsükli) avatakse kopsuarteri valendik ja Fogarty kateetri abil eemaldatakse embol (joon. 11). Kopsuarter õmmeldakse kinni ja eemaldatakse klemmid alumiselt ja ülemiselt õõnesveenilt. Vereringe katkestus ei tohi olla üle 3 minuti. Opereerides kunstliku vereringe tingimustes ei ole selline ajaline piirang loomulikult vajalik.

VERESOONTE OPERATSIOONID

Kirurgilisi manipulatsioone veresoontel rakendati juba möödunud sajandil, kuid need olid episoodilise iseloomuga ja teostati vaid üksikute väljapaistvate kirurgide poolt.

Juba N. Pirogov (Н.И. Пирогов) valis oma dissertatsiooni teemaks kõhuaordi ligeerimise. Käesoleva sajandi algul, tänu Leriche'i töödele rakendati veresoontekirurgias füsioloogilist lähenemisviisi. Leriche töötas välja sellised kirurgilised vahelesegamised nagu sumpatektoomia, arterektomia. Samal ajal sooritasid Carrel ja Cuthrie edukaid operatsioone katseloomadel (veresooneõmblus, veresoonte lapiplastika, veresoonte transplantatsioon jt.).

Juba käesoleva sajandi algul olid välja töötatud paljud veresoontekirurgia meetodid, kuid vajalikke tingimusi vere-

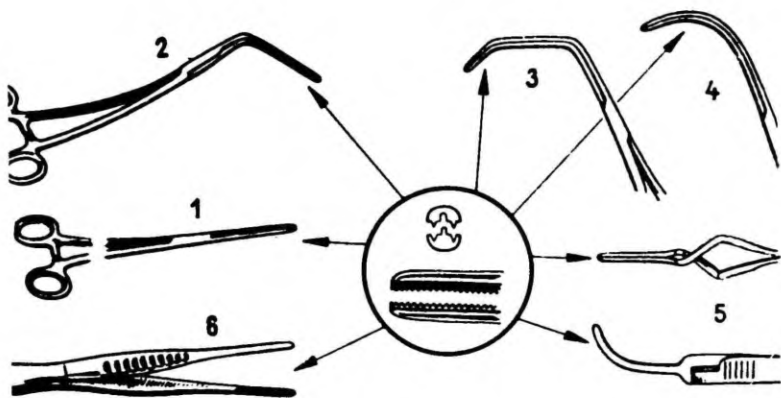
soontekirurgia arenguks ei olnud veel loodud.

Veresoontekirurgia tormiline areng algas pärast II maailmasõda. Siis loodi põhilised alused ja praktilised tingimused selle valdkonna arenguks. Nimetatud ajajärku kuulub taastava veresoontekirurgia sünn, tänu millele tänapäeval kirurgid taastavad kümnete tuhandete inimeste tervise ja ka elu.

1

INSTRUMENTAARIUM

Erakorralistel juhtudel võib veresoontekirurgias rakendada tavalist üldkirurgia instrumentaariumi, kuid loomulikult tuleb eelistada spetsiaalset atraumaatilist instrumentaariumi. Vastavalt oma eesmärgile peab hea instrument veresoone haaramiseks ja sulgemiseks vastama järgmistele nõuetele: ei tohi vigastada soont ja haaratud soon ei tohi instrumendi vahelt välja libiseda (joon. 12). Veresoonepintsetid on suuruselt väga varieeruvad ja vastavalt sellele saab nendega haarata ka väga erineva diameetriga veresooni. Pintseti otsad võivad olla ühenduses otse, nurga all või kaarjalt. On olemas pintsetid, mille otsad on erilise kujuga, nagu Sattinsky klemm veresoone külgmiseks haaramiseks. Väikeste veresoonte haaramiseks kasutatakse nn. bulldog-klemme, millede otsad on varustatud väikesehambalise pinnaga. Veresoontekirurgias kasutatakse eranditult atraumaatilisi nõelu. Ainult atraumaatiliste nõelte tõttu on võimalik asetada ühendatavatele pindadele vajalikul arvul õmblusi. Kasutatakse atraumaatilisi ümaraid nõelu. Õmblusmaterjal on nõela ühte otsa sisse pressitud, olles nagu nõela otsene jätk. Atraumaatiliste nõeltega töötades peab kasutama spetsiaalseid nõelahoidjaid, mis peavad nõela fikseerima kindlalt, kuid ei tohi seda muljuda ega purustada. Veresoontekirurgias kasutatav tehiskiust õmblusmaterjal on siidist tunduvalt vastupidavam, kuid puuduseks on see, et sõlm libiseb kergelt lahsti. Seetõttu tuleb otste ühendamisel asetada neli kirurgilist sõlme, niidiotsi ei tohi väga lühikeseks lõigata. Tä-



Joon. 12. Veresooneinstrumendid:
 1 - sirge klemm, 2 - nurgaga klemm, 3 - Statinsky klemm, 4 - kumer klemm, 5 - bulldog-klemm, 6 - veresoonepintsetid.

napäeval eelistatakse tehiskiust õmblusmaterjali (dakron, teflon, lavsaan jt.), kuna see kutsub esile minimaalse koe-reaktsiooni ja on samanimbrilisest siidist tunduvalt tugevam. Veresoonte ühendamisel valitakse nõela ja niidi suurus vastavalt soone suurusele ja tema seina tugevusele. Sünteetiliste proteeside ühendamisel kasutatakse samuti tehiskiust õmblusmaterjali, kuna vähem vastupidavast materjalist õmblusmaterjal võib saada kahjustatud proteesi seina poolt ja seetõttu katkeda.

2

VEREJOOKSU SULGEMINE

Kirurgiliste manipulatsioonide tehnika veresoontel on väga erinev. Praktilise kirurgia üheks aktuaalseks ülesandeks on verejooksu sulgemine ja vereringe taastamine suurtes veresoontes. Viimastel aastakümnetel on veresoontekirurgia oma arengus teinud suure sammu edasi. Kui alles hiljuti oli arterite vigastuste korral verejooksu sulgemine teostatav ainult ligeerimise teel, siis käesoleval ajal püütakse vere tsirkulatsioon taastada ka võrdlemisi väikeste vigastuste korral. Tänu mikrokirurgilisele tehnikale on võimalik veresoonevigastuse korral taastada vere tsirkulatsioon kuni sõrmedeni. Mikrokirurgiliste operatsioonide korral kasutatakse operatsioonimikroskoobe ja spetsiaalset mikrokirurgilist instrumentaariumi.

Eristatakse arteriaalset, venoosset, parenhümaatoosset ja kapillaarset verejooksu.

Arteriaalset verejooksu iseloomustab pulsatsioon ja vere helepunane värvus. Venoosne verejooks suurtest veenidest on massiivne, pidev või kergelt pulseeriv, kuid veri on tunduvalt tumedam. Parenhümaatoosset verejooksu iseloomustab pidev massiivne verejooks parenhümaatoosse organi vigastuse kogu alalt. Kapillaarne verejooks kujutab endast pidevat väikest verejooksu vigastatud naha pinnalt või vigastatud organi pinnalt.

Verejooksu sulgemine võib olla ajutine e. provisoorne ja lõplik e. definitiivne, mida tavaliselt teostab juba kirurg operatsioonilaul.

2.1

Verejooksu ajutine sulgemine

- 1) Vigastatud jäseme ülestõstmine.
- 2) Vigastatud jäseme tugev paimutamine (eriti põlve- ja küünarliigesest).

Need kaks võtet on tavaliselt küllaldased verejooksu sulgemiseks väiksematest arteritest või veenidest.

3) Komprimeeriva sideme asetamine. Seda meetodit võib kasutada venoosse või kapillaarse, mõnedel juhtudel aga ka nõrga arteriaalse verejooksu korral.

4) Veresoone digitaalne komprimeerimine verejooksu kohast proksimaalsemal punktides, kus arter on kergelt palpeeritav ja on võimalik suruda ta vastu luulist alust. Seda meetodit kasutatakse enam verejooksude korral kaela-, pea- ja jäsemete piirkonnas. Puuduseks on tugev valu kompressioonil ja meetodi rakendamise lühiajalisus. Arteri digitaalset komprimeerimist kasutatakse tüüpilistes kohtades: a. subclavia komprimeerida sõrmedega rangluupealse lohu keskosas vastu tuberculum scalenus't (Lisfranci), a. brachialis - vastu õlavarreluud kakspealihase mediaalses servas - sulcus bicipitalis medialis'es, a. femoralis - vastu vaagnaluud mõlema käe põidlagaga korraga lig. inguinale keskkohast allpool.

Teistes kohtades leiab arteri digitaalne kompressioon harva kasutamist.

5) Arteriaalse verejooksu kestvamaks sulgemiseks kasutatakse žgutti. Spetsiaalse kummist žguti (Esmarchi žguti) puudumisel võib kasutada muud käepärast materjali (pearätt, rihm jt.). Žgutt tuleb asetada ülestõstetud jäsemele. Žgutti ei ole soovitatav panna paljale nahale, žguti alla tuleb panna riie, marli. Žgutti pingutatakse, kuni verejooks täielikult lakkab (pealeasetatud žguti rõhk peab olema suurem arteriaalsest rõhust). Kuna üle 1 - 2 tunni kestev arteriaalse vereringe väljalülitamine kutsub esile tagasipöördu-

matu lihaskaralüüsi ja kudede kärbus, tuleb juhul, kui antud aja jooksul ei ole võimalik kannatamule kirurgilist abi anda, iga 15 - 20 min. järel äguti survet mõneks sekundiks vähendada. Äguti kasutamisel ei tohi umustada äguti külge kinnitamast sedelit, kuhu oleks märgitud äguti pealepanemise aeg.

6) Vigastatud arteri sulgemine veresooneklemmiga kuni kannatanu jõudmiseni kirurgilisse statsionaari, kus verejooks suletakse lõplikult.

7) Haava tamponaad - haava sügavuses või veritsevas organis tihe tamponeerimine marliga.

2.2

Verejooksu lõplik sulgemine

Verejooksu lõplikuks sulgemiseks on mehhaanilised, füüsikalised, keemilised ja bioloogilised meetodid.

Enam kasutatakse mehhaanilisi meetodeid, kuna need on kõige efektiivsemad.

Vigastatud veresoone ligeerimine on üheks kindlamaks verejooksu sulgemise võtteks. Veresoone ots haaratakse veresooneklemmidega ja ligeeritakse võimalikult isoleeritud ümbritsevatest kudedest.

Suurte veresoonte ligeerimisel on ligatuuri mahalibimise oht, mistõttu asetatakse veel teine, nn. ankuligatuur, mis õmmeldakse veresoone seinast läbi (asetatakse esimesest ligatuurist distaalsemale). Arteri peab alati ligeerima siidi või tehiskiust õmblusmaterjaliga, veeni võib ligeerida kätgutiga.

Kui ei ole võimalik haarata vigastatud soone otsa, asetatakse ligatuur, mille puhul nõel viiakse ümbritsevast koest läbi ja veresoone ligeeritakse koos ümbritsevate kudedega (en masse).

Kui ei ole näha veritseva soone otsa, võib asetada ka Z-kujulise õmbluse.

Veel võib rakendada veresoone torsiooni, aga ainult verejooksu korral väikestest arteritest. Niisugusel juhul kahjustatakse soone intimat, mis soodustab selle tromboseeru-

mist. Parema efekti annab nimetatud meetod siiski verejooksu sulgemisel veenidest ja veenulitest.

Mitte eriti kindla efekti annab verejooksu sulgumine veresooneklemmi abil pikema aja vältel (4 - 7 päeva), mistõttu seda meetodit kasutatakse väga harva.

Korduvate verejooksude korral, kui ei ole võimalik leida veresoone otsa haavas, eelnevalt asetatud ligatuur on aga maha libisenud, kasutatakse suurte arterite ligeerimist vigastuskohast eemal. Soon avastatakse haavast proksimaalsel kindlate reeglite järgi (vt. ptk. "Kaela- ja jäsemearterite avastamine").

Verejooksu sulgemise füüsikalistest meetoditest rakendatakse sagedamini kõrget temperatuuri (elektrinuga), mille tulemusena veresoone otsad koaguleeruvad. Samuti leiab kasutamist madal temperatuur. Keemilistest vahenditest on tarvitusel spetsiaalsete ainetega immutatud hemostaatilised kääbid, mis asetatakse peale tavaliselt parenhümatoomsete verejooksude korral. Kapillaarset verejooksu võib peatada näiteks 3-% H_2O_2 -lahusega immutatud tampooniga.

Bioloogilistest meetoditest kasutatakse väikestes kogustes (50 - 100 ml) vereülekanet. Hemofiiliahaigetel saavutatakse häid efekte otseste vereülekanetega, kuna sel puhul säilib antihemofiilne globuliin, mis vere konserveerimisel laguneb. Samuti tehakse K-vitamiini (Sql. Vicasolum) süste.

3

VERESOONEÕMBLUS

Veresooneõmblus on kõikidel veresoontel teostatavate operatsioonide aluseks. Omandades veresooneõmbluse tehnika, on kirurgidel saanud võimalikuks päästa haigeid veresoonte kaasasündinud ahendumuse või eluliselt tähtsate arterite sulguse korral nende patoloogiliste muutuste algfaasis ja seega vähem teha selliseid invaliidistavaid operatsioone nagu jäseme amputeerimine (pärast magistraalarteri ligeerimist).

Esmakordselt sooritas veresooneõmbluse inglise arst Hallowell a. brachialis'el 1759. a. Hiljem tegid veresoone-

õmbulusi edukalt mitmed väljapaistvad kirurgid (Schede, Jassinovski, V. G. Manteuffel, I. Sabanejev (И.Ф. Сабанеев) jt.). Kuid veresooneõmbus leidis laialdasemat levikut praktilises kirurgias alles XX sajandil, kui oli välja töötatud veresooneõmbuse kindel tehnika ja operatsioonijärgsete trombid moodustamise profülaktika. Suure töö veresooneõmbuse tehnika väljatöötamisel tegi Carrell, kellele 1912. a. anti tema tööde eest Nobeli preemia.

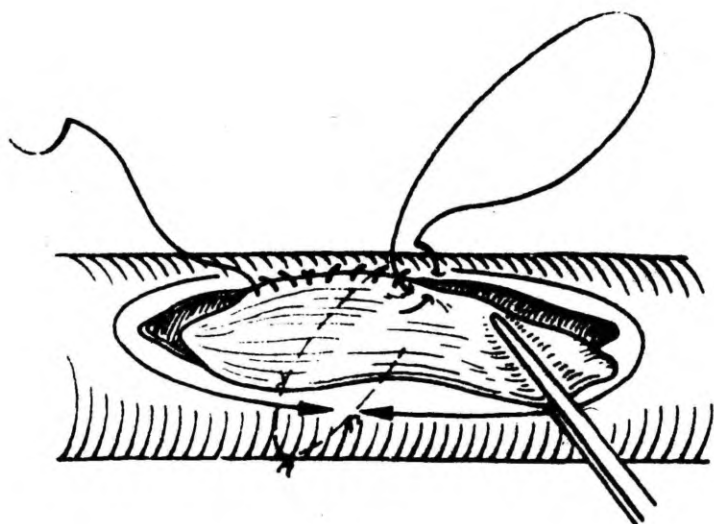
Veresooneõmbus peab vastama järgmistele nõuetele:

1) täielik hermetisatsioon kogu õmbuse ulatuses,
2) veresoonevalendik õmbuse piirkonnas ei tohi kitseneda,

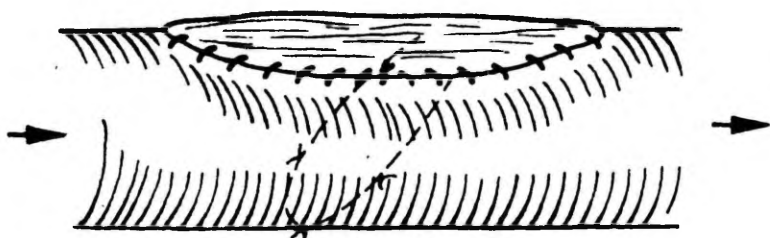
3) ühendatavate soonte otsad tohivad kokku puutuda ainult tunica intima't pidi, soonevalendikku ei tohi ulatuda veresooneesina ükski teine kiht ega õmblusmaterjal.

Nende nõuete mittejärgimine viib kas verejooksu jätkumisele või veresoone tromboseerumisele õmbuse kohal.

Veresoone õmblemiseks on vajalikud spetsiaalsed instrumendid, mis kindlustavad vähetraumeeriva ja kindla õmbuluse: spetsiaalsed veresoonepintsetid, elastne nõelahoidja (Hagedorn). Kasutatav õmblusmeetod oleneb veresooneesina vigastusest. Veresooneesina pikisuunalise haava õmblemisel asetatakse vigastuse kohast üles- ja allapoole veresooneklemmid. Atraumaatilise niidi abil õmmeldakse haav kinni jooksva pideva õmbusega läbi kõikide kihtide, nii et tunica intima'd pöörduksid välja ja oleksid kontaktis üksteisega. Õmblusniitide vahe ei tohi olla üle 1 mm. Tuleb silmas pidada, et ei tekiks valendiku stenoosi. Kui on olemas stenoosi tekkimise oht, tuleb asetada peale veenilapp (joon. 13) Veresoone ulatusliku ristisuunalise vigastuse puhul tehakse tsirkulaarne õmbus Carelli järgi (joon. 14). Veresoonte otsad lähendatakse kolme U-kujulise hoideniidi abil, millede pingutamisel õmmeldava veresoone otsa tunica intima'd on kontaktis. Seejärel tehakse hoideniitide vahel pidev õmbus. Võib teha ka Carelli õmbuluse Morozova modifikatsioonis, mille korral asetatakse kaks hoideniiti ja järgnevalt tehakse pidev õmbus atraumaatilise niidiga. Paljude käsitsi tehtavate erinevate veresooneõmbuluste (tavaline üksikõmbus, U-kujuline

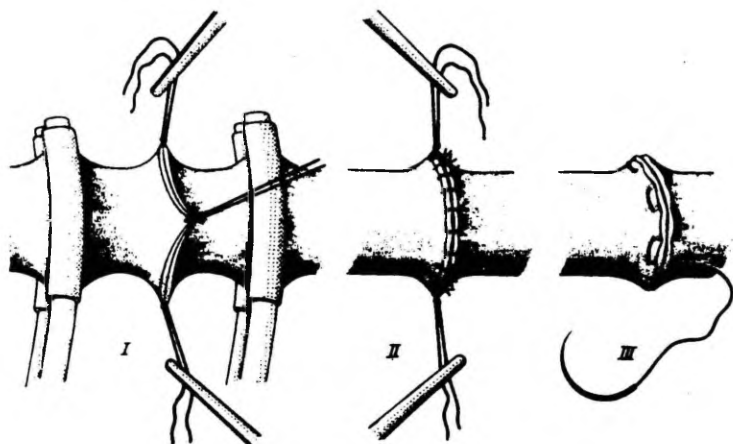


a



b

Joon. 13. Veresooneplapiplastika:
 a - veresooneplapp haaratakse pihktsettide vahele ja fikseeritakse omblustega läbi kõikide kihtide defekti keskosas; b - lõpetatud veresooneplapiplastika.



Joon. 14. Veresooneõmblus Carreli järgi:
 I - veresoone otsad on ühendatud kolme hojdeligatuuri abil; II - anastomoos on õmmeldud üksikomblustega;
 III - anastomoosile on asetatud jooksev madratsõmblus.

üksikõmblus, lihtne pidev õmblus, jooksev U-kujuline õmblus) kõrval kasutatakse ka spetsiaalset veresooneõmblusaparaati, mis on välja töötatud NSVL-s (joon. 15, 16). Veresoone õmblemisel kasutatakse sel juhul atraumaatilise õmblusmaterjali asemel U-kujulisi koobalt- või tantaalklambreid. Kuigi veresooneõmblusaparaadi abil tehtud anastomoos on küllalt kindel ja õmbluste asetamine on ühemomentne, leiab see aparaat vähest kasutamist, sest aparaadi tööks ettevalmistamine ja lahtiühendamine võtab palju aega. Samuti peavad ühendatavad veresooneotsad olema ühesuguse läbimõõduga.

Veresoone liimimine ei ole veel laialdast kasutamist leidnud, kuna ükski liim ei vasta vajalikele nõuetele. Siiski leiab veresoone liim kasutamist toetava vahendina peale veresooneõmbluse asetamist.

4

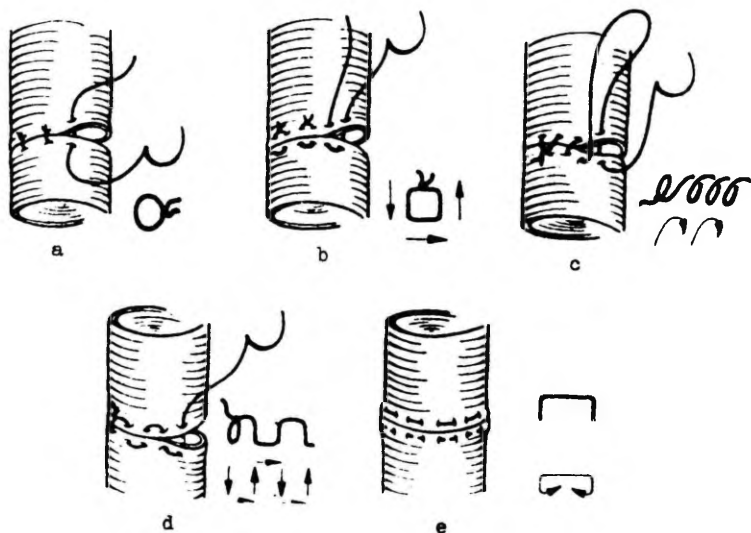
KOLLATERAALVERERINGE

Kollateraaltereringe kulgeb mööda magistraaltüvede kõrvalharusid, mis lähtuvad ülal- ja allpool põhitüve oklusiooni. Kollateraale võime leida arteriaalsest, venoossest ja lümfisüsteemidest. Kollateraaltereringe kulgeb enamasti anastomooside kaudu, mis ühendavad erinevate veresoonetüvede harusid. Pärast põhitüve ligeerimist või oklusiooni kulgebki distaalse osa verevarustus kollateraalide kaudu.

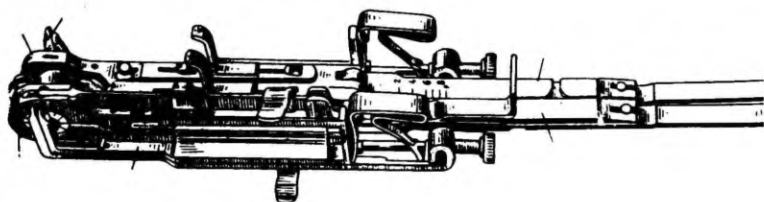
Funktsionaalses mõttes on tähtsamad lihaskoes paiknevad kollateraalid, kuna vastavalt füüsilisele koormusele võib nende valendik suurel määral laieneda. Põhitüve oklusiooni või ligeerimise korral kollateraalid laienevad, arterisein õheneb. Hiljem ehitub arterisein ümber nii, et tunica media e. lihaskiht pakseneb ja arterisein saavutab sellise paksuse, mis on vajalik uue funktsionaalse seisundi puhul.

Eristatakse süsteemseid ja süsteemidevahelisi anastomoose.

Süsteemseteks nimetatakse anastomoose, mis ühendavad ühe suure põhitüve harusid selle veresoone varustuspiirkonnas.



Joon. 15. Õmbluste asetamine veresoonele:
 a - üksikõmblus, b - üksik madratsõmblus,
 c - lihtne jooksevõmblus, d - jooksey
 madratsõmblus, e - mehaaniline õmblus.



Joon. 16. NSV Liidus kasutatav veresoone-
omblusaparaat (Gudov).

Süsteemidevahelised anastomoosid ühendavad erinevate veresoonetüvede harusid omavahel.

Süsteemsete anastomooside näiteks on rete articulare cubiti ja rete articulare genu. Selle võrgustiku proksimaalse osa moodustavad a. brachialis'est lähtuv a. profunda brachii, millest omakorda kulgevad distaalsemale a. collateralis medialis ja a. collateralis radialis. Rete cubiti distaalse osa moodustavad radiaalsel poolel a. radialis'est proksimaalsele lähtuv a. recurrens radialis ja ulnaarsel poolel a. recurrens ulnaris. Viimatimärgitud arter anastomoseerub a. collateralis ulnaris'ega, mis lähtub a. brachialis'est. Kirjeldatud kollateraalne vereringe kompenseerib hästi jäseme verevarustust, kui arteri peatüvi on ligeeritud.

Analoogiline arterite anastomooside võrgustik on ka põlvepiirkonnas - nn. rete articulare genu, kus hea kollateraalse vereringe kaudu toimub jäseme verevarustus nendel juhtudel, kui on olnud vaja ligeerida a. poplitea.

A. poplitea annab mitmeid harusid, mis varustavad lihasid ja põlveliigest. Kõik need harud anastomoseeruvad omavahel, moodustades rete articulare genu. Põhiliselt on need ülemised, keskmised ja alumised, lateraalsed ja mediaalsed põlvearterid. See võrgustik omakorda ühineb proksimaalsemate osadega a. femoralis'est lähtuva a. genus descendens'iga ja a. profunda femoris'est lähtuva ramus descendens a. circumflexa femoris lateralis'ega. Distaalsemalt ühineb põlveliigese veresoonevõrgustikuga: a. tibialis anterior'ist algavate aa. recurrens tibialis posterior et anterior'iga ja a. tibialis posterior'ist algava ramus circumflexus fibulae ehk ramus fibularis'ega.

Süsteemidevaheliste anastomooside näiteks võib tuua kollateraalse ringe kõhu eesseinal a. subclavia'st algava a. thoracica interna haru a. epigastrica superior'i ja a. iliaca externa'st algava a. epigastrica inferior'i vahel.

Mida ulatuslikum on veresoonesulguse ala, seda pikemad on kollateraalsed ja seda raskemalt taastub vereringe. Piiratud oklusioonide korral toimub vereringe enamkasulike anastomooside kaudu, mis moodustuvad lühikeste külgharude, ta-

valiselt lihasharude vahel. Kollateraaltereringe ulatus oleneb suurel määral ka sellest, kas arteri peatüvi ligeeritakse momentselt või see sulgub pika aja jooksul mingi patoloogilise protsessi tulemusena. Viimasel juhul areneb välja palju ulatuslikum kollateraaltereringe ja gangreenioht on palju väiksem, võrreldes sellega, kui verevool antud arteris katkeb järsult.

5

OPERATSIOONID VERESOONE-SULGUSE KORRAL

Veresoonesulguse sagedasemaks põhjuseks on veresooneseinast kulgevate patoloogiliste protsesside tulemusena moodustuvad embolid ja trombid.

Väikese diameetriga veresoonte emboolia (tromb südamest) või tromboosi korral teostatakse thromb-(embol-)ektomia. Otsese thrombektomia korral avatakse veresoonevalendik vahe- tult kahjustuse kohal ja tromb eemaldatakse piki- (sageda- mini) või ristisuunalise lõike kaudu. Seejärel asetatakse veresooneõmblus.

Kaudse, retrograadse embolectomia korral kasutatakse spetsiaalseid kateetreid (Fogarty kateeter). Veresoon avas- tatakse ja avatakse sobivas kohas ning kateeter viiakse embolist mööda. Seejärel puhutakse kateetri otsas olev balloon täis. Kateetri väljatõmbamisega nihutatakse embol veresoo- neseina tehtud lõike kohale ja eemaldatakse selle kaudu (joon. 11).

Arteri ulatusliku ateroskleroosi korral kahjustunud ala resetseeritakse koos järgneva transplantaadiga asendamisega või asetatakse kahjustunud kohast möödaviiv šunt. Transplan- taatide või šuntidena kasutatakse erinevaid materjale.

Autotransplantaat - tükk haige oma veenist (sageda- mini v. saphena magna).

Homotransplantaat - laipmaterjalilt võetud arterid, mis on konserveeritud külmutamise ja vaakumis kuivatamise teel.

Kunstkiust veresooneproteesid - enam on ennast õi-

gustanud proteesid lavsaanist, deflonist või dakronist. Proteesi sein on oma struktuurilt kas kootud, heegeldatud või homogeenne (veluur). Kootud, olemuselt poorsed proteesid on bioloogilises mõttes kasulikuma, kuna sidekoelendid kasvavad proteesi seinast rutemini läbi. Et proteesi läbilaskvus ei oleks liialt suur, immutatakse seda haige oma verega.

Heegeldatud sünteetiliste proteeside poorsus on väiksem, mistõttu nende läbikasv sidekoega kulgeb aeglasemalt ja sellest tulenevalt tekivad sagedamini ka tūsistused.

Homogeensed (veluursed) proteesid täituvad ja imbuvad verega hästi läbi. Homogeensed proteesid koondavad endasse mõlemate ülalpool nimetatud proteeside häid omadusi, kuid on hinnalt tunduvalt kallimad.

Sünteetilisest materjalist proteeside bioloogiliste omaduste parandamise eesmärgil on loodud nn. poolbioloogilised transplantaadid, kus tehiskiust proteesid immutatakse läbi erinevate ainete, näit. kollageenidega.

Veresoontel sooritatavate operatsioonide edu sõltub hea operatsioonitehnika kõrval suurel määral ka antikoagulantide ja fibrinolüütiliste preparaatide kasutamisest. Vähe tarvitatakse alla 6-mm diameetriga tehiskiust veresooneproteesi, kuna vaatamata pikaajalisele antikoagulantide kasutamisele need sageli umbuvad.

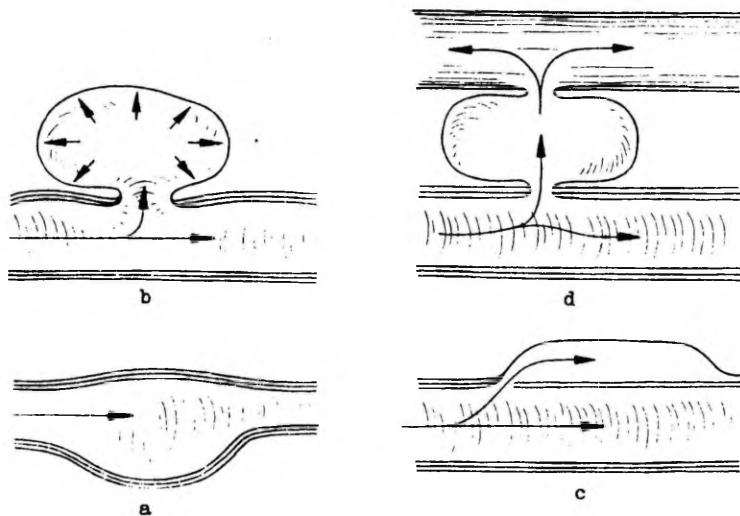
6

ANEURÜSMIDE OPERATIIVNE RAVI

Aneurüsmi all mõistetakse veresoone ulatuslikku laiendit. Morfoloogiliste tunnuste alusel eristatakse tõelisi ja pseudoaneürüsme, kihistunud ja arteriovenoosseid aneurüsme. Tõelise aneurüsmi seinaks on tugevalt muutunud veresoonesein.

Pseudoaneürüsm tekib veresoone seinaga kahjustuse tagajärjel. Aneurüsmi seinaks on sidekoeline kapsel, mis on moodustunud tihenenud veremassist ja seda ümbritsevatest kudedest (joon. 17).

Kihilise aneurüsmi korral on veresoone intima katkenud



Joon. 17. Aneurüsmid:
 a - tõeline aneurüsm, b - pseudoaneurüsm, c - veresooneseina kihtidevaheline aneurüsm, d - arteriovenoosne aneurüsm.

(skleroos, degeneratsioon) ja verd tungib veresooneseina erinevate kihtide vahele.

Arteriovenoosne aneurüsm kujutab endast arteri ja veeni vahelist pidevat ühendust.

Tänapäeval kasutatakse palliativsete operatsioonide (veresooneseina tugevdamine, aneurüsmi obliteerimine) asemel rekonstruktiivseid operatsioone, mis seisnevad aneurüsmi likvideerimises ja verevoolu taastamises.

Perifeersetel aneurüsmide - aordikaare harude ja jäsemearterite operatiivne ravi ei kujuta endast veresoonekirurgile mingeid raskusi. Pärast aneurüsmi eemaldamist taastatakse verevool ots-otsaga anastomoosi või veresoone transplantaadi asetamise teel. Kui aneurüsm paikneb kõhuaordil allpool neeruarterite alguskohta, seisneb kirurgiline ravi aordi kahjustunud ala eemaldamises ja verevoolu taastamises bifurkatsioonišundi abil. Tunduvalt raskem on niisuguse aneurüsmi eemaldamine, mis paikneb aordiklapist neeruarterite alguskohani. Operatsioonid aordi suprarenaalses osas sooritatakse hüpotermias või ekstrakorporaalse vereringe tingimustes, kuna koronaararterite, unearterite ja ajuarterite vereringest väljalülitamine võib põhjustada väga tõsiseid tagajärgi.

KAELA- JA JÄSEMEARTERITE AVASTAMINE

1

ÜLDNÕUDED OPERATSIOONIDEKS ARTERITEL

Jäsemete magistraalarterite avastamine on näidustatud järgmistel juhtudel: 1) traumad, 2) aneurüsmid, 3) ateroskleroosilised oklusioonid, 4) oblitereeruv endarteriit, 5) tromboosid, 6) emboolia, 7) tursed, 8) kaasasündinud südamerikked.

Üldised nõuded arterite avastamisel on järgmised.

- 1) Arter avastatakse alati tema projektsioonijoonel.
- 2) Läbitakse nahk, nahaalune kude ja pindmine fastsia.
- 3) Lihasfastsia läbitakse rennsondi peal.
- 4) Valdavas enamuses avastatakse arter lihaste vahel.
- 5) Arter, veen või närv lahutatakse üksteisest nürilt. Selleks viiakse närvi-veresoonekimpu rennsond, mille peal läbitakse sidekirmelised elemendid, mille järel vabastatakse nürilt veresooned ja närv.
- 6) Veresoon ligeeritakse Deschamps'i või Cooper'i ligatuuriõela abil. Nõelahooldja viiakse sisse alati veeni poolt, s. t. veeni ja arteri vahelt, et vältida veeni vigastamist ligatuuriõela väljatoomisel teiselpool soont.
- 7) Õmblusmaterjalina võib kasutada siidi või tehiskiuude (kapron jt.).
- 8) Arteri proksimaalsemale osale asetatakse kaks ligatuuri, distaalsemale üks ligatuur.
- 9) Kahekordse ligatuuri asetamisel arteri proksimaalsele otsale pannakse esimesena alumine ligatuur. Seda ligatuuri ei õmmelda läbi veresoone seina.
- 10) Ligatuur peab püsima kindlalt, mistõttu esimene sõlm peab olema kirurgiline, teine tavaline.
- 11) Pärast kirurgilist manipulatsiooni suletakse haav kihiti.

1.1

Tehnilistest vigadest tingitud tüsistused

- 1) Raskused veresoone avastamisel. Need tüsistused võivad tekkida järgmistel juhtudel:
 - a) nahalõiget ei sooritatud projektsioonijoonel, kuna suure lihasmassi ja tugevalt väljendunud rasvakihi tõttu ei olnud võimalik määrata orientiire;
 - b) nahaaluse koe kahekihilisuse ja kahe pindmise fascia lestme olemasolu tõttu (vaagnal);
 - c) kirurgi puudulikud teadmised sügavamatest orientiiridest, mis määravad suuna õigsuse.
- 2) Verejooks. Selle põhjuseks võivad olla:

a) rasykoe läbimine ühe lõikega, arvestamata selle khte;

b) lihasfastsia ettevaatamatu läbimine;

c) veresoone-närvikimpu ümbritseva rakustiku läbimine teravalt;

d) veresoonte hoidmine kirurgiliste pintsettidega;

e) veeni vigastamine ligatuurinõela otsaga, kui ligatuur asetatakse peale valelt poolt;

3) Lähedal asetseva närvi vigastamine.

4) Intima vigastamine, mis võib juhtuda veresoone forseeritud väljatoomisel haavast.

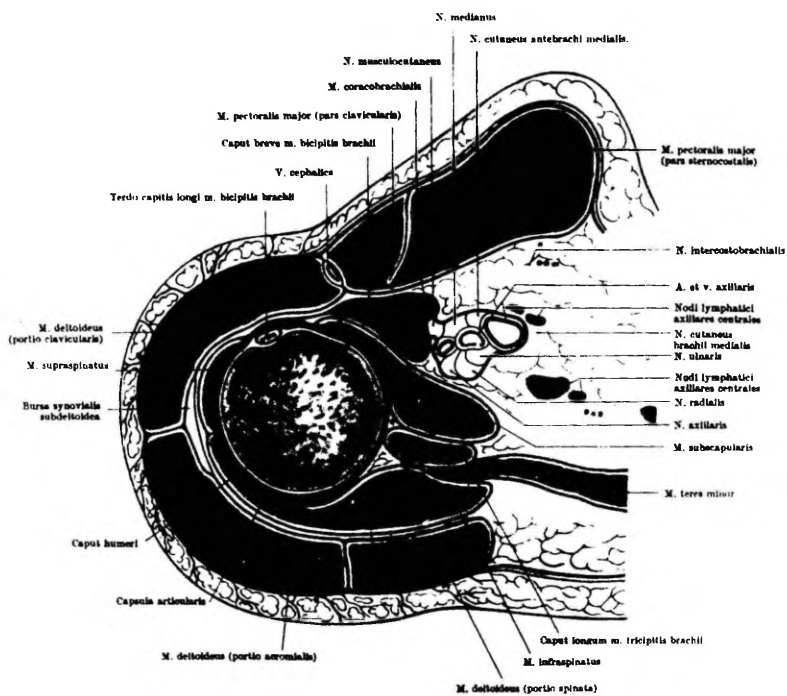
2

ÜLAJÄSEMEARTERITE AVASTAMINE

2.1

A. axillaris'e avastamine

A. axillaris paikneb fossa axillaris'es m. coracobrachialis'e serva all. Arteri projektsioonijoon kulgeb mööda lihasealuse lohku eesmise ja keskmise kolmandiku piiri e. kaenlaaluse karvkatte eesmist serva mööda (N. Pirogovi järgi). Haige lamab seljal, käsi viidud 95 ° kuni 100 ° eemale ja fikseeritud pronatsiooni ja supinatsiooni vahelisse seisundisse. 8 - 10-cm nahalõige tehakse projektsioonijoonest mõnevõrra lateraalsemalt, s. t. piki m. coracobrachialis'e mediaalset serva. Läbitakse nahk, nahaalune kude ja pindmine fastsia. M. coracobrachialis'e tupp läbitakse rennsondil, seejärel tõmmatakse nüri haavahaagiga lateraalsele poole. Paljastub veresoone-närvikimp, mille tupp läbitakse rennsondi peal ja vabastatakse veresooned (joon. 18). Kõige peale jääv v. axillaris tõmmatakse nüri haavahaagiga mediaalsele, n. musculocutaneus nüri haavahaagiga lateraalsele poole. A. axillaris jääb n. medianus'e fasciculus medialis'e ja fasciculus lateralis'e vahele. Närv tõmmatakse lateraalses suunas, arteri alla viime Deschamps'i ligatuurinõelaga siidi ning vajadusel saame arteri ligeerida. Arterist mediaalsemal paik-



Joon. 18. Õlavöötme sagitaallõige.

nevad a. ulnaris ja nn. cutanei brachii et antebrachii medialis, arterist tagapool a. radialis ja a. axillaris. A. axillaris'e ligeerimise korral kulgeb peamine kollateraaltereringe antud regioonis a. circumflexa scapulae ja truncus thyreocervicalis'est algava a. suprascapularis'e vaheliste anastomooside kaudu. A. axillaris'e ligeerimisel aa. circumflexa humeri ant. et post. alguskohast distaalsemal kulgeb kaudne verevarustus nende arterite anastomooside kaudu a. prof. brachii harudega, kuid need anastomoosid on sageli ebapiisavad jäsene täielikuks verevarustuseks.

2.2

A. brachialis'e avastamine

Arteri projektsioonijoon kulgeb fossa axillaris'e keskkohast kuni fossa cubiti'ni. Haige asend sama, mis a. axillaris'e avastamise puhul. A. brachialis kulgeb piki sulcus bicipitalis medialis't, mille kohal tehakse umbes 6-cm lõige (joon. 19, 20, 21, 22). Kohe pärast m. biceps brachii't katva fastsia läbimist tuleb nähtavale veresoone-närvikimp, mille tupp läbitakse rennsondil. N. medianus, mis kulgeb otse arteri peal, tõmmatakse kõrvale ja paljastub arter. A. brachialis'e ligeerimisel a. profunda brachii alguskohast distaalsemal kulgeb kollateraaltereringe: aa. collateralis radialis et media, a. collateralis ulnaris superior, a. recurrens radialis'e ning a. recurrens ulnaris'e ja a. ulnaris'est lähtuva a. interossea recurrens'i vaheliste anastomooside kaudu.

2.3

A. brachialis'e avastamine fossa cubitalis'es

Fossa cubitalis'es jääb a. brachialis m. biceps brachii'st mediaalsemale (joon. 23). Arteri avastamiseks tehakse lõige fossa cubitalis'e keskel piki m. biceps brachii mediaalset serva ja kôõlust. Aponeurosis m. bicipitis brachii läbitakse rennsondil. Arterist lateraalsemale jääb m. biceps brachii kôõlus, mediaalsemale n. medianus. Kollateraaltere-

reeringe pärast arteri läbimist kulgeb rohkearvuliste vere-soonte kaudu, mis moodustavad rete cubiti (vt. kollateraaltereringe).

2.4

A. ulnaris'e avastamine

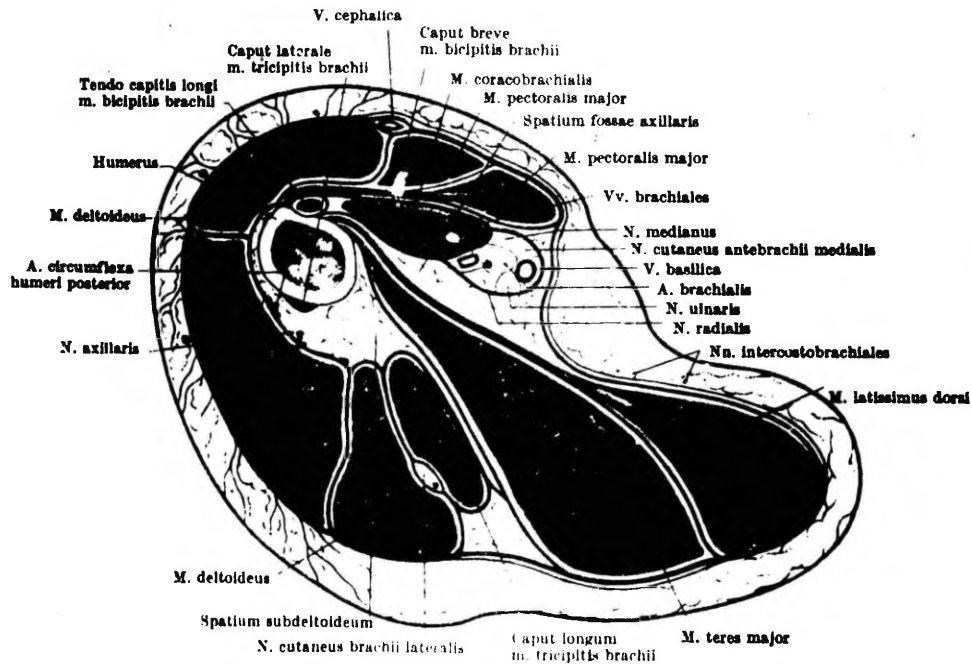
A. ulnaris'e projektsioonijoone saame, kui ühendame epicondylus medialis humeri os pisiforme'ga. Arteri avastamisel on käsi supinatsiooniseisus.

Antebrachium'i proksimaalses osas paikneb arter pindmiste ja süvade painutajate vahel (joon. 24, 25). Tehakse 6 - 8-cm nahalõige piki arteri projektsioonijoont. Läbitakse nahk, nahaalune kude ja pindmine fastsia. Süva fastsia läbitakse rennsondil. Arteri avastamiseks peab tungima läbi pindmiste painutajalihaste: tõmmatakse eemale m. flexor carpi ulnaris ja m. flexor digitorum superficialis. Arter paikneb m. flexor digitorum profundus'e peal. Arterist mediaalsemale jääb n. ulnaris. Antebrachium'i distaalses osas (joon. 26, 27) paikneb arter m. flexor carpi ulnaris'e ja m. flexor digitorum superficialis'e kõõluste vahel. Arterist mediaalsemal asetseb n. ulnaris. Kollateraaltereringe kulgeb n. palmaris profundus a. ulnaris'e kaudu, mis anastomoseerub a. radialis'ega.

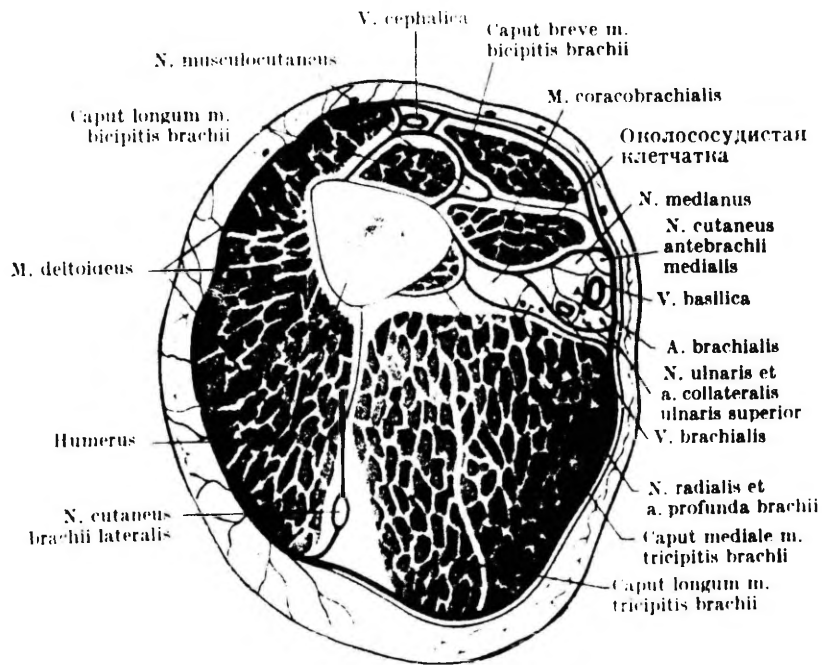
2.5

A. radialis'e avastamine

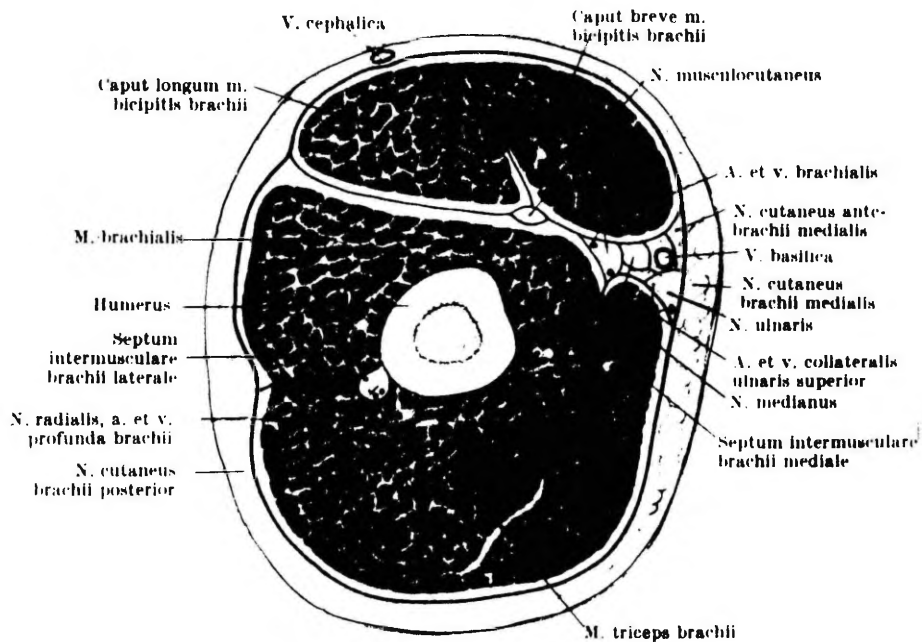
A. radialis'e projektsioonijoon kulgeb antebrachium'i eespinnaal fossa cubitalis'e keskkohast a. radialis'e pulsi palpeerimise kohani. Käsi on maksimaalselt supineeritud. Antebrachium'i proksimaalses osas katab arterit m. brachioradialis. Seega jääb arter m. brachioradialis ja m. pronator teres'e vahele (joon. 24, 25). 6 - 8-cm lõige tehakse arteri projektsioonijoonele. M. brachioradialis tõmmatakse lateraalsele, m. flexor carpi radialis ja sügavamal paiknev m. flexor digitorum superficialis mediaalsele. Tuleb nähtavale arter teda saatvate veenide ja lateraalsemale jääva ramus



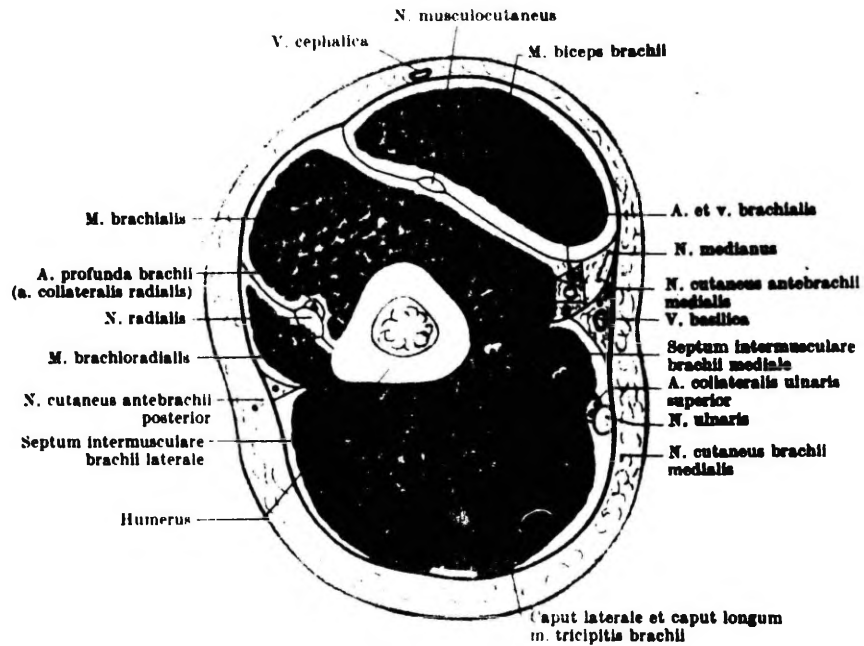
Joon. 19. Õlavöötme ristilõige m. biceps brachii kõõluse kinnituse keskkohal.



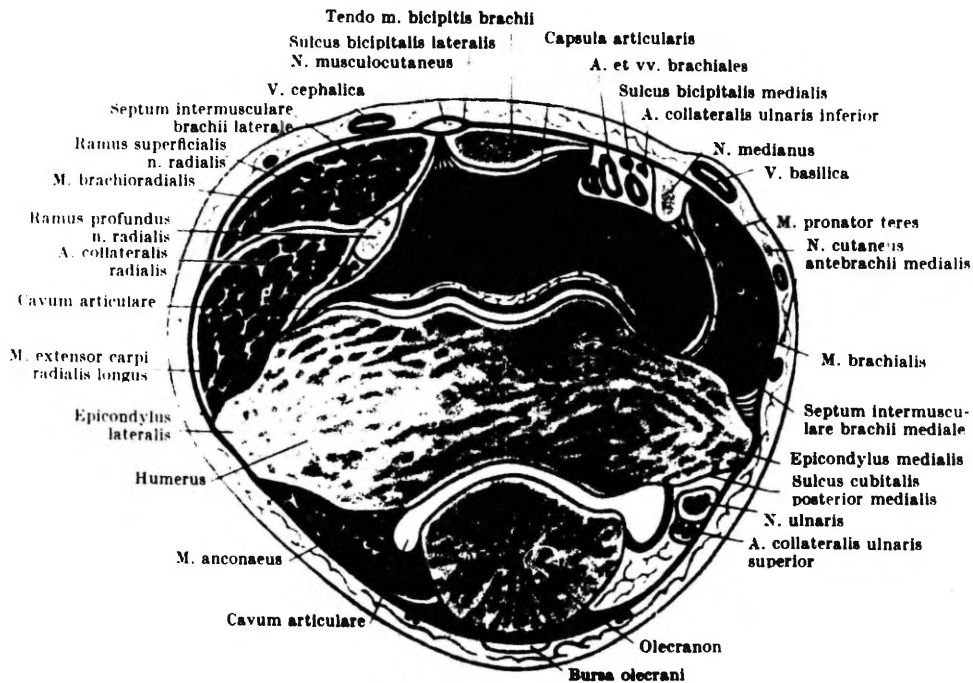
Joon. 20. Brachium'i ristilõige ülemises kolmandikus.



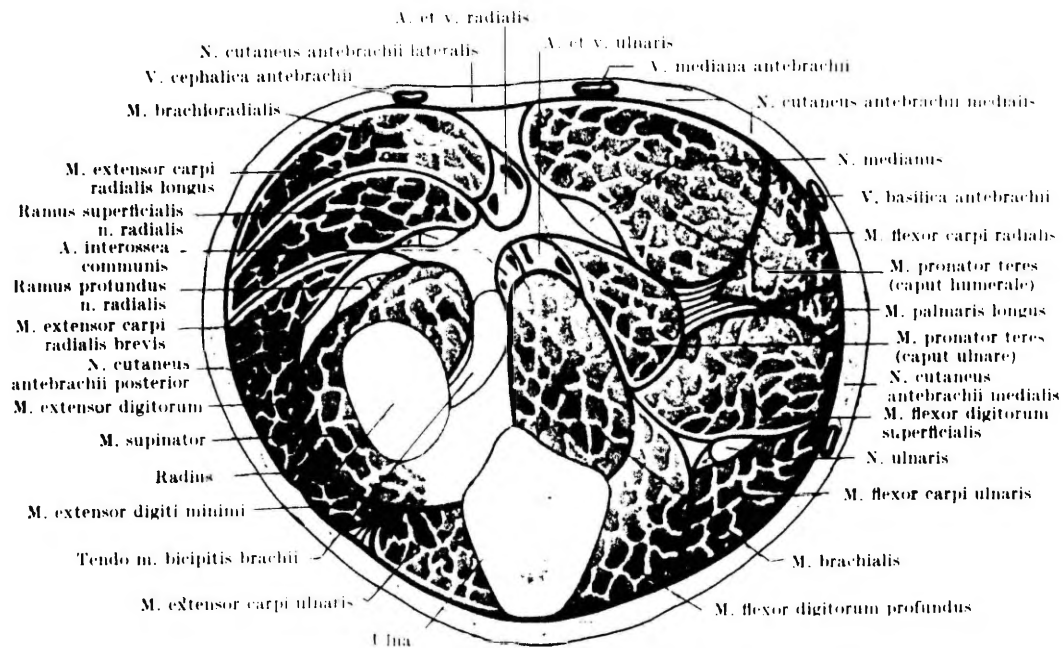
Joon. 21. Brachium'i ristilõige keskmises kolmandikus.



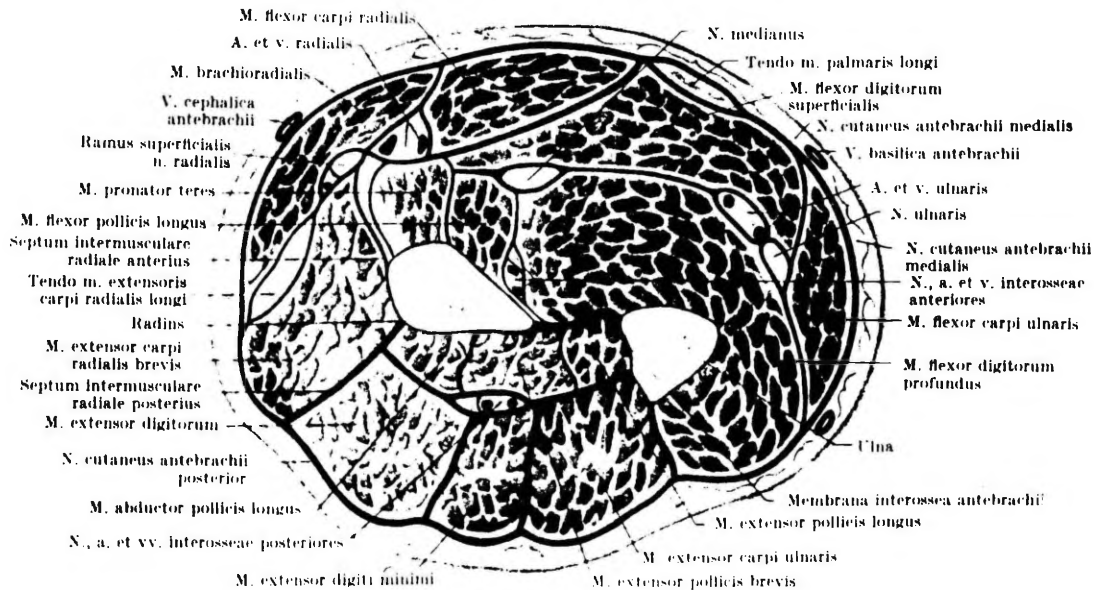
Joon. 22. Brachium'i ristilõige alumises kolmandikus.



Joon. 23. Ristilõige küünarliigese piirkonnas.



Joon. 24. Antebrachium'i ristilõige ülemises kolmandikus.



Joon. 25. Antebrachium'i ristilõige keskmises kolmandikus.

superficialis n. radialis'ega, mis antebrachium'i keskmise ja distaalse kolmandiku piiril pöördub dorsaalsele. Antebrachium'i distaalses osas paikneb a. radialis kahe kôõluse vahel: lateraalselt m. brachioradialis'e kôõlus ja mediaalselt m. flexor carpi radialis'e kôõlus (joon. 26, 27). Selles piirkonnas on arterit kerge isoleerida.

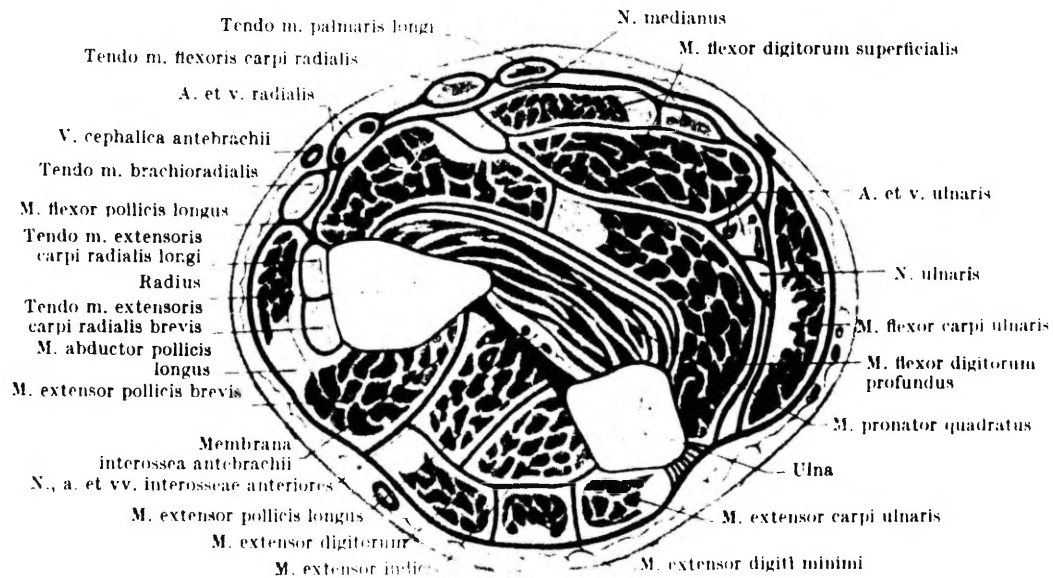
Kollateraavereringe kulgeb r. palmaris superficialis a. radialis'e kaudu, mis anastomoseerub a. ulnaris'ega.

2.6

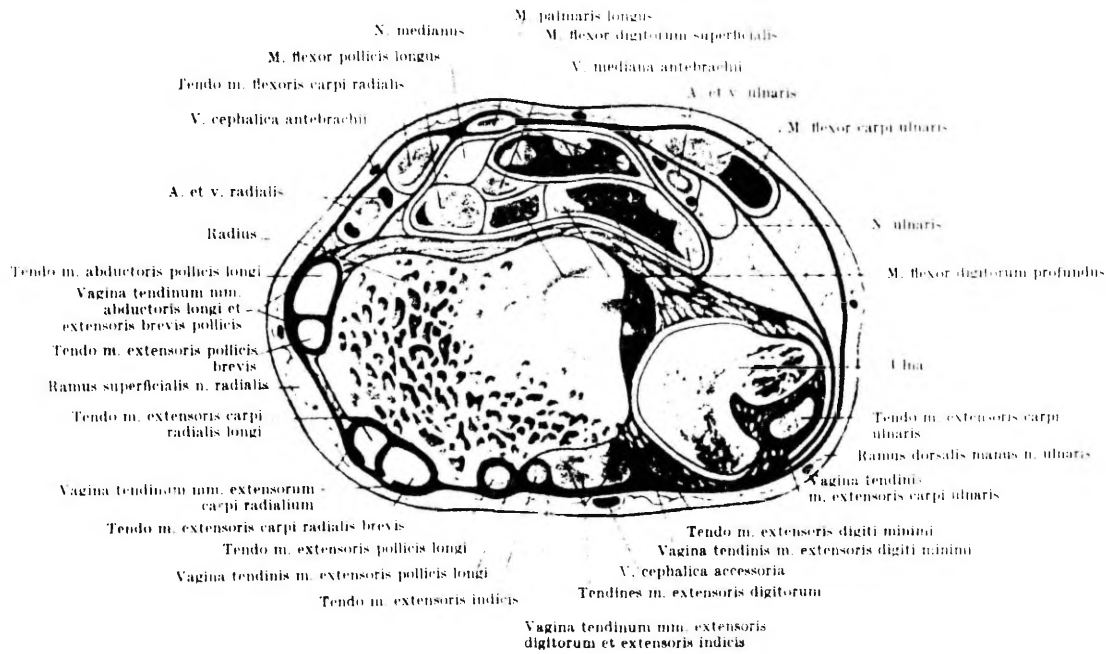
Arcus palmaris superficialis'e avastamine

Arcus palmaris superficialis kujutab endast a. ulnaris'e ja a. radialis'e vahelist ühendust. See ühendus asub peopesas pindmiselt. Arcus palmaris profundus moodustatakse peamiselt a. radialis'e poolt, arcus palmaris superficialis aga a. ulnaris'e poolt. Viimati nimetatud arcus omab väga suurt tähtsust igapäevases vältimatus kirurgias. Lôikevigastuste puhul, mil on läbitud arcus palmaris superficialis, tuleb avastada arteri mõlemad otsad ja need hoolikalt ligeerida, vastasel korral verejooks haavast ei lakka.

Arcus palmaris superficialis asub palmaaraponeuroosi ja pindmiste painutajate kôõluste vahel (joon. 28, 29). Tüüpiliseks avastamise kohaks on IV karpaalluu kohal paikneva painutaja kôõluse peal, mille kohal tehakse lôige, misjuures linea vitalis jääb lôike keskkoha. Läbitakse nahk, nahaalune kude ja palmaaraponeuroos, mille all paiknev arcus palmaris superficialis võib asetseda veidi proksimaalsel või distaalsel.



Joon. 26. Antebrachium'i ristilõige alumises kolmandikus.



Joon. 27. Ristilõige randmeliigese kõrgusel.

ALAJÄSEARTERITE AVASTAMINE

3.1

A. iliaca externa avastamine

A. iliaca externa avastamine võib toimuda intra- või ekst-raabdominaalselt. Viimati mainitu on anatoomiliselt enam põhjendatud (välja töötatud N. Pirogovi poolt).

A. iliaca externa projektsioonijooneks on joon, mis ühendab naba nabasideme keskkohaga. Haige on selili. 12 - 15-cm lõige tehakse paralleelselt nabasidemega nii, et lõike keskkohast läbiks arteri projektsioonijoont. Et vältida seemneväädi vigastamist, ei tohi lõike mediaalne serv ulatuda häbemekühmule lähemale kui 3 - 4 cm. Läbitakse nahk, nahaalune kude, kahe ligatuuri vahelt a. epigastrica superficialis. Lõike suunas läbitakse m. obliquus externus abdominis'e aponeuroos. Nüri haavahaagiga tõmmatakse eemale kõhupõikilihas ja kõhuristilihas. Läbitakse ristilihase fastsia. Vajadusel läbitakse kahe ligatuuri vahel a. epigastrica inferior. Haava mediaalse serva läheduses paiknebki a. iliaca externa. Arterist mediaalsemale jääb v. iliaca externa. A. iliaca externa ligeerimise korral taastub kollateraalvereringe a. obturatoria, a. glutea sup. et inf. vaheliste anastomoose kaudu. 20 %-l juhtudest põhjustab a. iliaca externa ligeerimine alajäseme gangreeni, mistõttu ligeerimise asemel kasutatakse veresooneõmblust, arteri defekti korral aga veresooneprotese.

3.2

A. glutea superior'i avastamine

Nahk, nahaalune kude ja pindmine fastsia läbitakse V lumbaallüli ja trochanter major'i tippu ühendava joone keskmises kolmandikus.

Haige lamab kõhuli. Pärast lõiget tuleb nähtavale m. gluteus maximus'e ülemine serv ja piki seda serva rennsondi

abil läbitakse lihasfatsia. M. gluteus maximus tõmmatakse nüri haavahaagiga allapoole. Paljastub m. gluteus medius, mis tõmmatakse üles lateraalsele nii, et tuleks nähtavale foramen suprapiriforme luuline serv. Tõmmates eemale m. gluteus minimus'e, paljastub a. glutea superior.

3.3

A. femoralis'e avastamine

Projektsioonijoone saame (Quaini järgi), kui ühendame kubemesideme mediaalse ja keskmise kolmandiku vahelise punkti condylus medialis femoris'ega.

Haige lamab seljal, reis vähesel määral välja roteeritud. Reie ülemises kolmandikus on arteri avastamine tehniliselt lihtne, kuna siin asub arter pindmiselt ega ole kaetud lihastega. 10-cm lõige tehakse projektsioonijoonel 2 cm distaalsemal kubemesidemest. Läbitakse nahk, nahaalune kude ja rennsondi peal fascia lata. Haavas paikneb arter lateraalsemalt, veen mediaalsemalt (joon. 30).

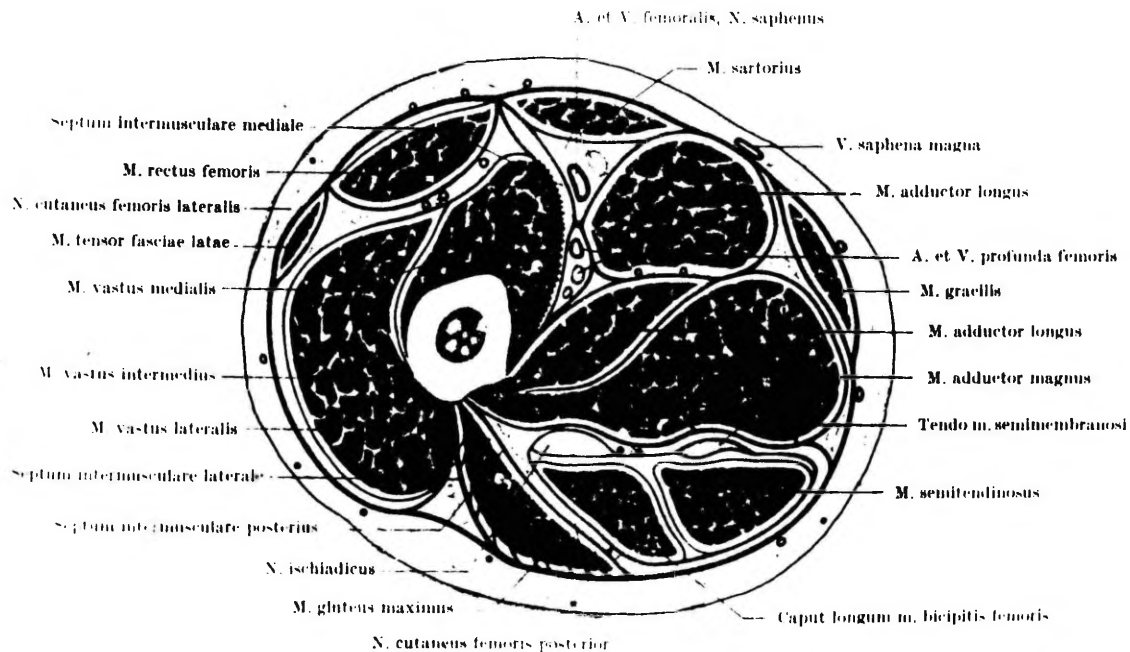
Kollateraaltereringe reie ülemises kolmandikus toimub a. iliaca interna ja a. femoralis'e harude ning a. profunda femoris'e vaheliste anastomooside kaudu.

1) A. pudenda interna, mis lähtub a. iliaca interna'st, anastomoseerub a. femoralis'est algava a. pudenda externa'ga.

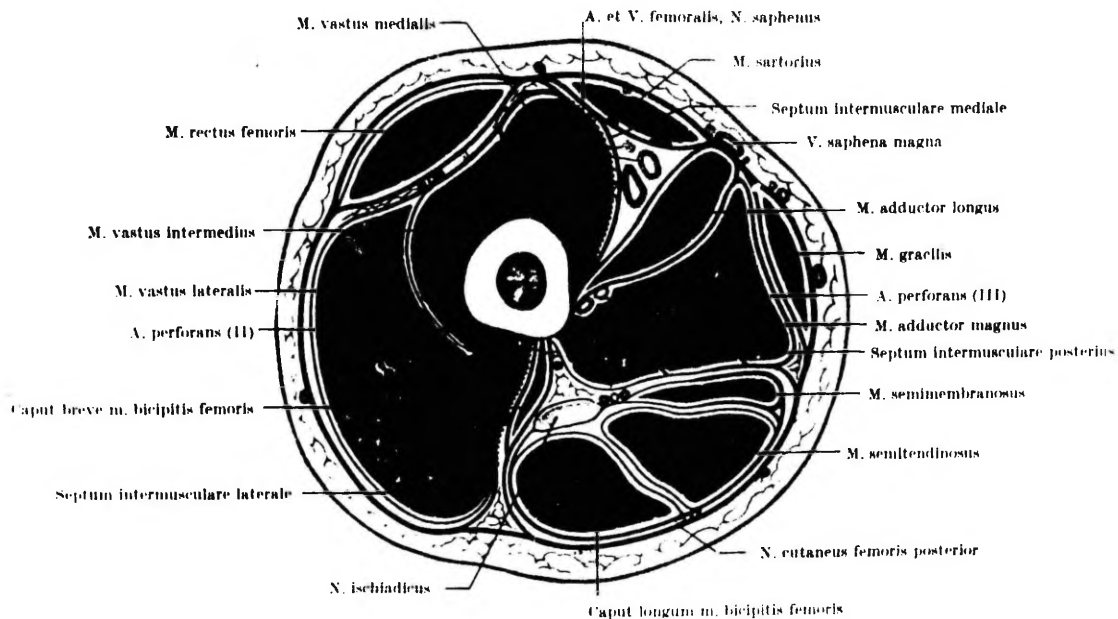
2) A. femoralis'est lähtuv a. circumflexa ilium superficialis anastomoseerub a. profunda femoris'est lähtuva a. circumflexa femoris lateralis'ega.

3) A. iliaca interna'st lähtuvad aa. gluteae sup. et inf. anastomoseeruvad a. prof. femoris'est lähtuvate aa. circumflexa femoris lat. et med-ga.

4) A. iliaca interna'st lähtuv a. obturatoria anastomoseerub a. prof. femoris'est algava a. circumflexa femoris medialis'ega. Reie keskmises kolmandikus katab veresoone-närvikimpu m. sartorius, mistõttu arteri avastamisel reie keskosas peame m. sartorius'e tõmbama nüri haavahaagiga ette ja lateraalsemale (joon. 31). Arterist mediaalsemal paikneb m. adductor longus, lateraalsemal m. vastus



Joon. 30. Reie ristilõige ülemise ja keskmise kolmandiku piiril.



Joon. 31. Reie ristilõige keskmises kolmandikus.

medialis. Arterist tahapoole jääb veen. Arteriga paralleelselt kulgeb n. femoralis'est lähtunud n. saphenus.

Reie distaalses kolmandikus kulgeb arter aduktorite kanal (canalis adductorius). Kanali eesmise seina moodustab lamina vastoadductoria, lateraalse seina m. vastus medialis, tagumise-mediaalse seina m. adductor magnus. Arteri avastamiseks tuleb m. sartorius (joon. 32) tõmmata eemale ja rennsondi peal teravalt läbida lamina vastoadductoria. N. saphenus jääb arterist ettepoole, reieveen (v. femoralis) taha ja lateraalsemale. Reiearteri ligeerimise korral kulgeb kollateraaltereringe reie keskmises ja alumises kolmandikus reie süvaveeni ning rete genu (vt. "Kollateraaltereringe") arvel.

3.4

A. poplitea avastamine

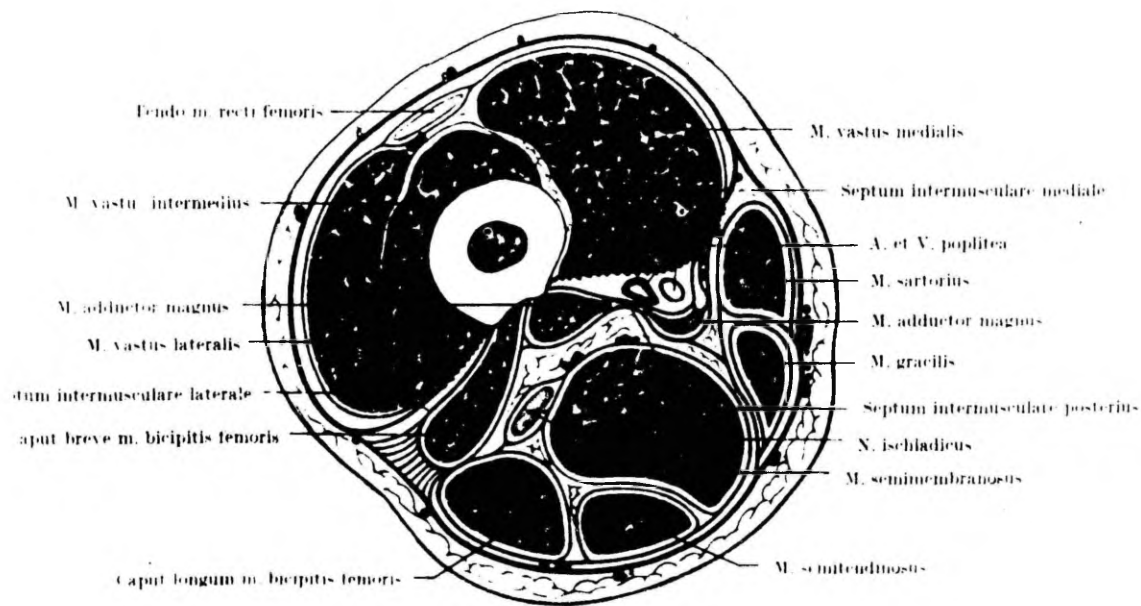
Projektsioonijoon paikneb fossa poplitea keskel. Haige on kõhuli. Fossa poplitea keskel tehakse 10 - 12 cm pikkune vertikaalne lõige. Võib teha ka S-kujulise lõike. Nahaaluses koes paikneb v. saphena parva. Rennsondil paralleelselt nahalõikega läbitakse fascia poplitea. Pindmisemalt paikneb n. tibialis, mis on vaja tõmmata lateraalsemale, edasi asetseb v. poplitea ning sügavamal ja veidi mediaalsemal - a. poplitea (joon. 33).

Kollateraaltereringe toimub rete genu arvel (vt. "Kollateraaltereringe").

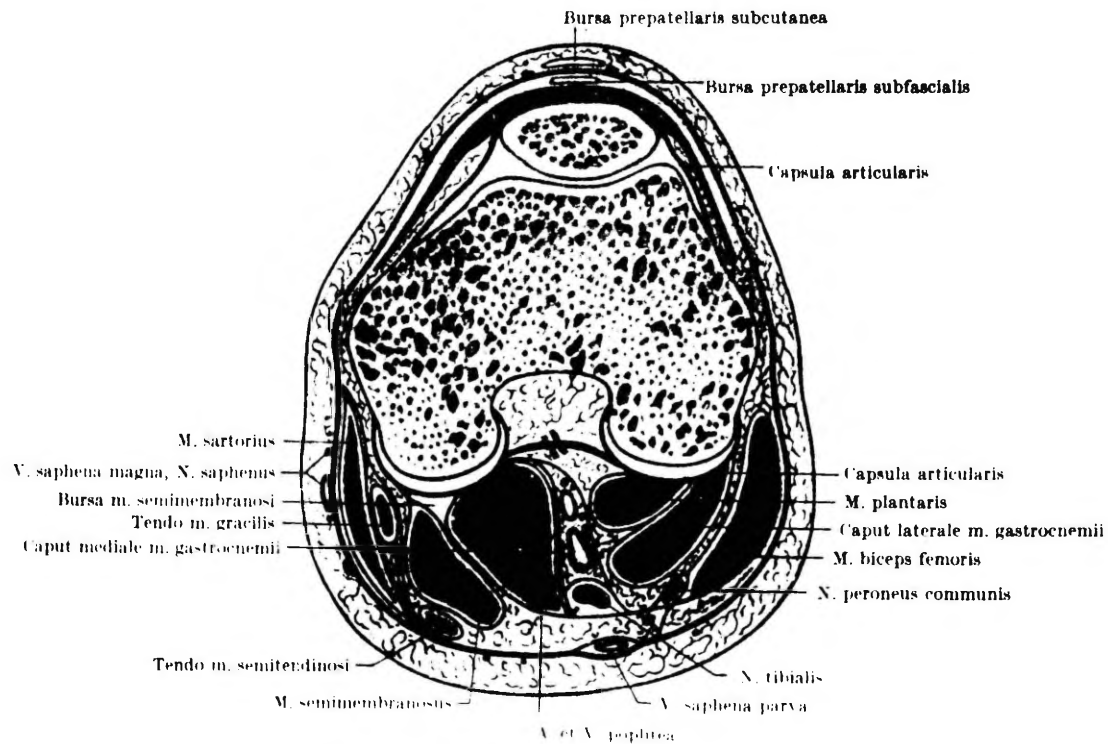
3.5

A. tibialis posterior'i avastamine

Arteri projektsioonijoon saame, kui ühendame ülal punkti 1 cm tagapool tibia mediaalsest äärest (fossa poplitea keskkohast) punktiga Achilleuse kõõluse ja malleolus medialis'e vahelise joone keskkohal. Arteri avastamisel sääre ülemises kolmandikus lamab haige kõhuli. Alates fossa poplitea keskkohast tehakse vertikaalne 10-cm lõige. Säärefastsia läbitakse rennsondiga ning tungitakse m. gastrocnemius'e peade vahele. M. soleus läbitakse pikisuunas, alates arcus tendi-



Joon. 32. Reie ristilõige põlveliigese piiril.



Joon. 33. Põlveliigese ristilõike reieluu kondülite kõrgusel.

neus'est ja avatakse canalis cruropopliteus. Lateraalselt paikneb n. tibialis, sellest mediaalsemal a. tibialis post. koos kahe saateveeniga.

Sääre keskmises kolmandikus tehakse 8 - 10 cm pikkune lõige projektsioonijoonel. Haige lamab sel juhul külli, jalg põlvest painutatud. Pärast naha, nahaaluse koe ja säärefast-sia läbimist tõmmatakse müri haavahaagiga m. gastrocnemius'e mediaalne pea taha. Edasi läbitakse m. soleus'e lihaskind 2 - 3 cm kaugusel kinnituskohast tibia'le. M. soleus tõmmatakse haavahaagiga taha, paljastub süva fastsia, mis läbitakse renn-sondil, jõudes seega a. tibialis posterior'i juurde, late- raalsemal ja arterist tagapool paikneb n. tibialis.

Sääre distaalses kolmandikus tehakse projektsioonijoonel 4 - 5 cm pikkune lõige. V. saphena magna tõmmatakse kõrvale ja rennsondi peal läbitakse fascia. M. flexor digitorum lon- gus'e peal paiknebki arter. Viimasest tagapool paikneb n. ti- bialis. Arteri avastamisel malleolus medialis'est tagapool tehakse kaarjas lõige regio retromalleolaris'es.

Retinaculum mm. flexorum tuleb läbida rennsondil. Ava- neb canalis malleolaris, milles paiknevad painutajate kõõlu- sed, veresooned ja närv järgmiselt: malleolus medialis'ele kõige lähemal m. tibialis posterior'i kõõlus, a. et v. ti- bialis posteriores, n. tibialis, m. flexor hallucis longus'e kõõlus ja kõige taha jääb Achilleuse kõõlus.

Kollateraaltereringe kulgeb a. tibialis anterior'i harude ja a. peronea anastomooside vahel (vt. a. tibialis an- terior).

3.6

A. tibialis anterior'i avastamine

Arteri projektsioonijoonel saame, kui tuberositas tibia ja ca- put fibula't ühendava joone keskkoha ühendame malleolus me- dialis't ja malleolus lateralis't ühendava joone keskkohaga. Sääre ülemises kolmandikus teeme nahalõike umbes kolme põi- kisõrme jagu lateraalsemal crista ant. tibia'st piki projekt- sioonijoonet. Arter paikneb siin membrana interossea peal m. tibialis anterior'i ja m. extensor digitorum longus'e vahel

(joon. 34). Pärast nahaaluse koe ja säärefastsia läbimist tõmmatakse ülalpool mainitud lihased haavahaakidega eemale. Paljastub arter koos teda saatvate veenide ja lateraalsemal paikneva n. peroneus profundus'ega.

Sääre keskmises kolmandikus tehakse nahalõige kahe põikisõrme võrra crista ant. tibiae'st lateraalsemal (joon. 35, 36). Selles piirkonnas paikneb arter m. tibialis anterior'i ja n. extensor hallucis longus'e vahel. Sääre keskmises kolmandikus ristub n. peroneus profundus arteriga ja paikneb temast mediaalsemal. Kollateraaltereringe kulgeb a. tibialis posterior'i ja a. peronea vaheliste anastomooside kaudu: 1) a. tibialis anterior'ist lähtuv a. malleolaris anterior med. anastomoseerub a. tibialis posterior'ist lähtuva rr. malleolares mediales'tega; 2) a. tibialis anterior'ist lähtuv a. malleolaris anterior lat. anastomoseerub a. peronea'st lähtuva rr. malleolares lateralis'tega.

3.7

A. dorsalis pedis'e avastamine

Arteri projektsioonijoon kulgeb malleolus'i ühendava joone keskkohast I metatarsaalluuni. Lõige tehakse piki projektsioonijoont. Arter paikneb m. extensor hallucis longus'e ja m. extensor digitorum longus'e kôõluste vahel. Arterist mediaalsemal kulgeb n. peroneus profundus (joon. 37, 38).

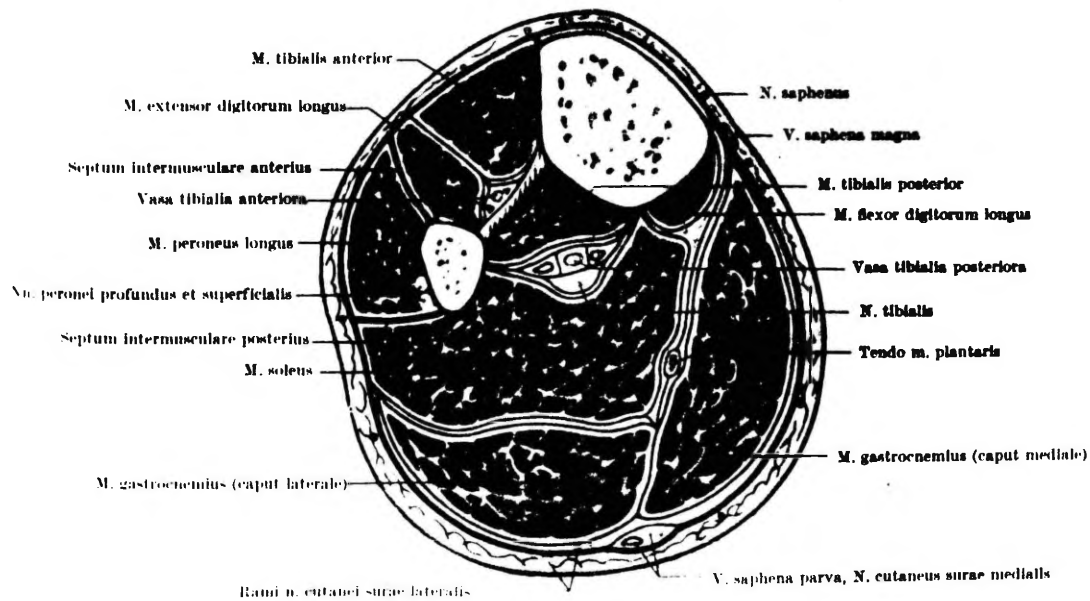
4

ARTERITE AVASTAMINE
KAELAL

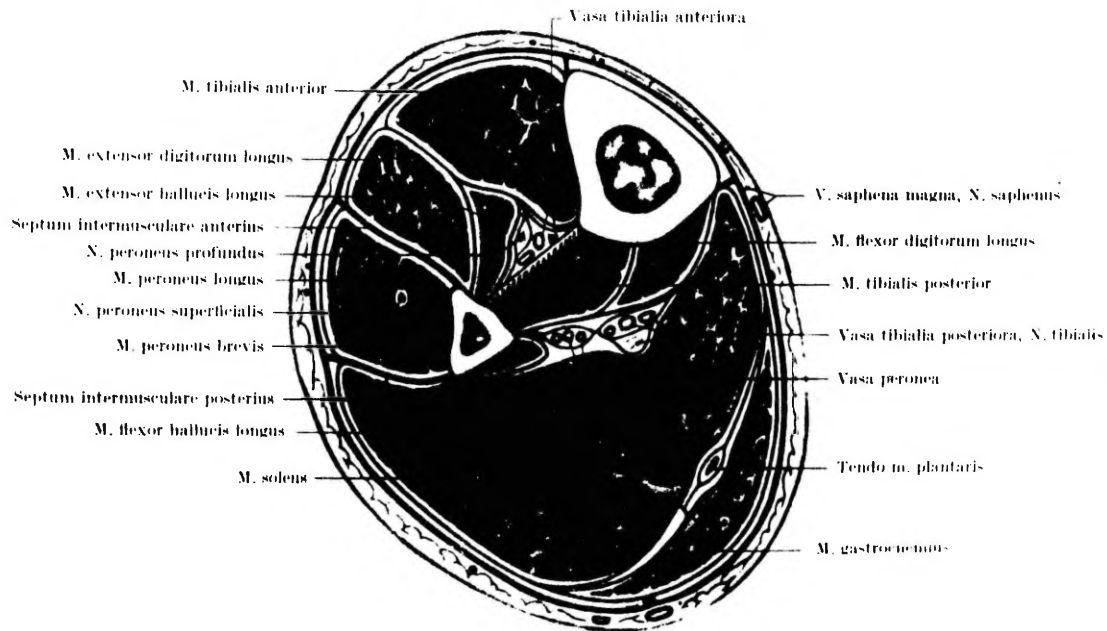
4.1

A. subclavia
avastamine

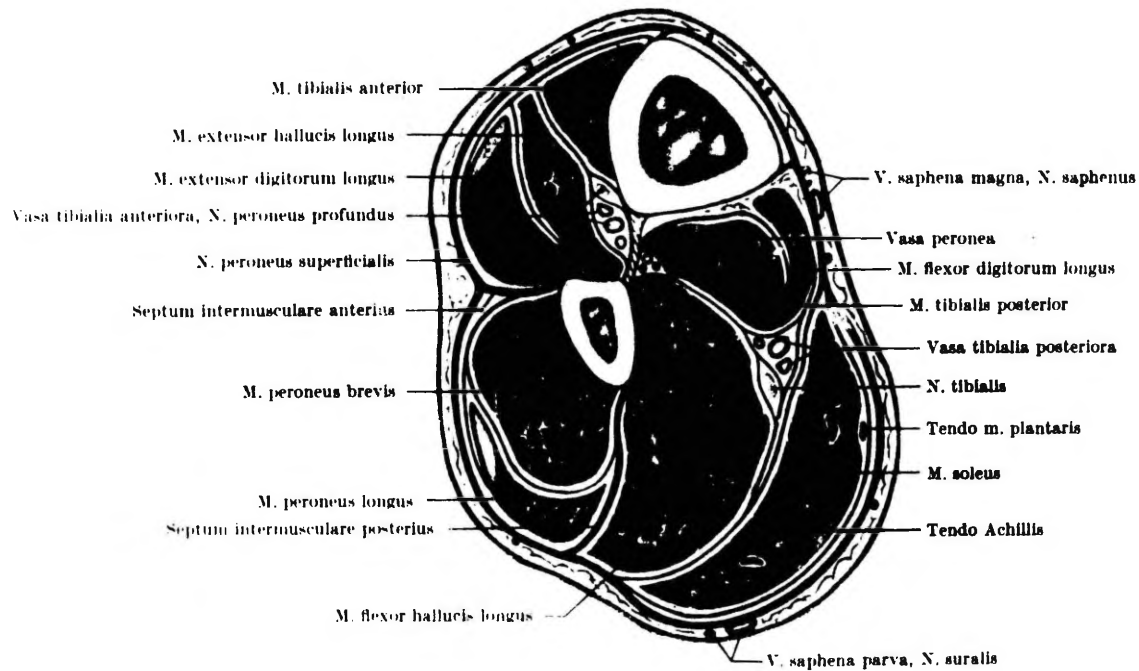
A. subclavia algab vasakul aordikaarelt, paremal truncus brachiocephalicus'est. Kaardudes üle I roide rangluu alt, läbib spatium interscalenum'i. jõuab regio axillaris'esse. Esmaabi puhul tuleb arter komprimeerida vastu I roiet.



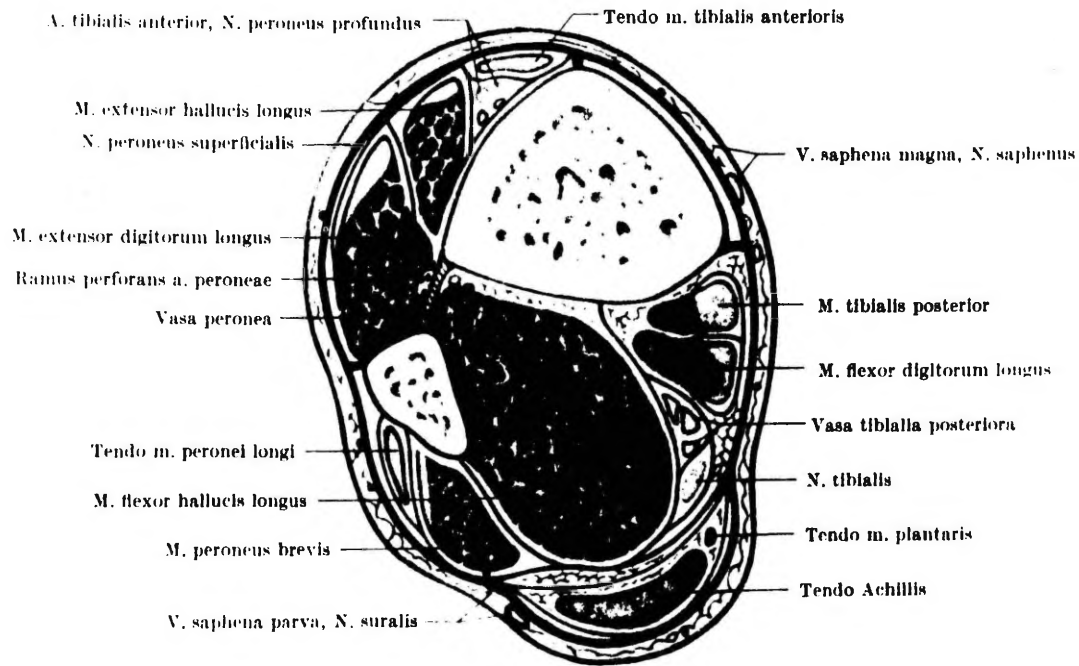
Joon. 34. Sääre ristilõige ülemises kolmandikus.



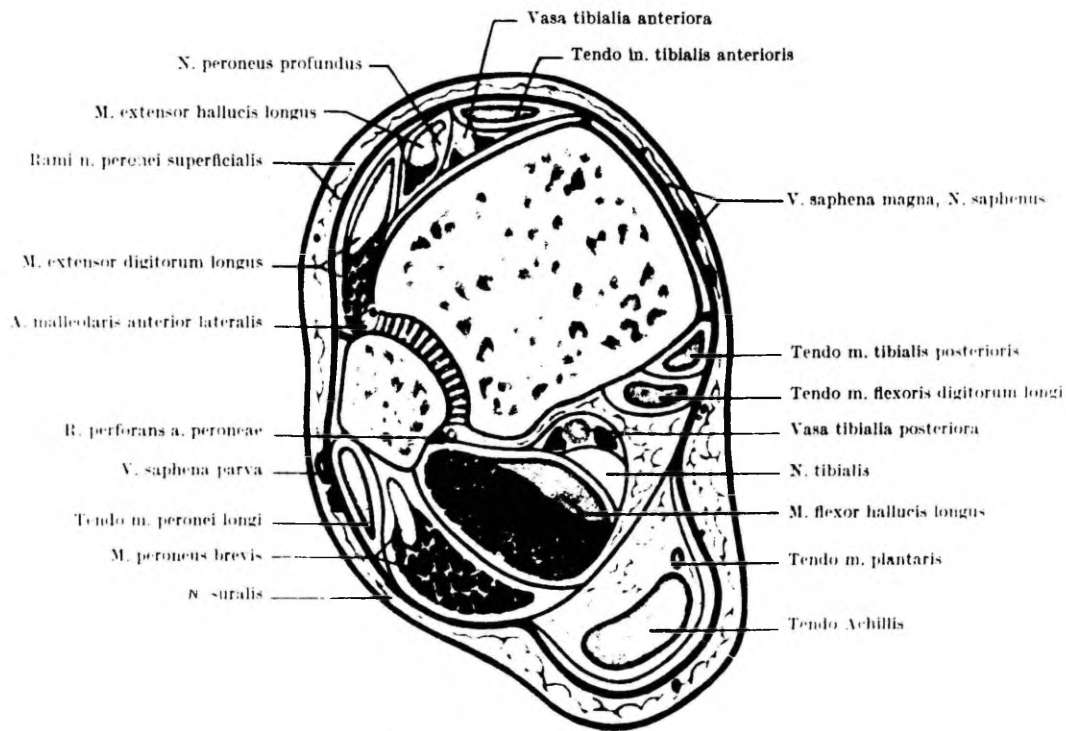
Joon. 35. Sääre ristilõige keskmises kolmandikus.



Joon. 36. Sääre ristilõige keskmise ja alumise kolmandiku piiril.



Joon. 37. Sääre ristilõige alumises kolmandikus.



Joon. 38. Lõige sääreluude malleoolide kõrgusel.

Projektsioonijooneks on rangluuga ristuv joon, mille saame, ühendades prominentia laryngea fossa axillaris'ega. Arteri avastamisel peab haige lamama selili, abaluude alla on asetatud padi. Lõige tehakse rangluu peal viimasega paralleelselt. Läbitakse nahk, platysma, nahaalune kude. Nahaalused veenid ligeeritakse. Fastsia läbitakse müriit arteri pulsatsiooni suunas. Avastatakse m. scalenus anterior, mille mediaalse serva all paikneb arter, asudes lihaste ja plexus brachialis'e vahel spatium interscalenum'is. Peab hoiduma vigastamast v. subclavia't, mispuhul võib tekkida õhkemboolia. Vasemal on oht vigastada ductus thoracicus't, mis paikneb arterist tagapool. Rangluualuse arteri avastamise korral on oht vigastada seal hulgaliselt paiknevaid peeni närviharusid, mis põhjustab postoperatiivseid tüsistusi.

Pärast naha ja nahaaluse koe läbimist tuleb nürilt piki kiude lahutada m. pectoralis major. Pärast m. pectoralis minor'i lihaskiudude lahutamist võib eriliste raskusteta leida rasvkoos paikneva veresoone-närvikimbu. Veresoone-närvikimbu avastamine on lihtsam, kui tõsta õlga üles ja ette.

Kasutamist leiab ka kaarjas lõige Džanelidze ja T-kujuline lõige Petrovski järgi. Mõlema meetodi puhul tuleb läbida rangluu.

4.2

A. carotis communis'e avastamine

A. carotis communis paikneb m. sternocleidomastoideus'e mediaalse serva all. Kilpnäärme ülemise serva kõrgusel jaguneb ta kaheks haruks: a. carotis externa ja a. carotis interna.

Haige lamab selili, õlgade all padi, pea painutatud taga ja nägu pööratud avastatavale arterile vastassuunas. Tehakse 6 - 8-cm lõige piki m. sternocleidomastoideus'e mediaalset serva. Tungitakse nimetatud lihase tuppe ja tõmmatakse lateraalsemale. M. sternocleidomastoideus'e lihastupe tagumine leste läbitakse, selle all tuleb nähtavale veresoone-närvikimp.

Haava alumises servas on nähtav m. omohyoideus. Late-
raalsemal paikneb v. jugularis interna, mediaalsemal a. ca-
rotis communis, nende vahel ja taga n. vagus. Arteri peal
asetseb n. hypoglossus'est lähtunud radix superior ansae
cervicalis, mis tuleb ettevaatlikult tõmmata mediaalsele
poole. Kui juhuslikult läbitakse närv, ei põhjusta see eri-
lisi tüsistusi (innerveerib keeleluu-aluseid kaela vöötlis-
haseid). Arteri avastamisel võime kokku puutuda v. facia-
lis'ega, mida on lubatud ligeerida ja läbi lõigata.

Tänapäeval tehakse a. carotis communis'e vigastuse
korral arteri õmblus või veresooneplastika. A. carotis com-
munis'e ligeerimine põhjustab peaaju pehmenemist (II MS and-
meil kuni 30 %-l juhtudest). Teatavate kirurgiliste vahe-
lesegamiste puhul a. carotis communis'el tuleb panna aju-
tine šunt. Viimane kujutab endast sünteetilist elastset to-
ru, mis viiakse a. carotis communis'e kaudu a. carotis in-
terna'sse, luues selle abil aju takistusteta verevarustuse
ja isoleerides operatsioonivälja.

4.3

A. carotis externa avastamine

Haige asend on sama, mis a. carotis communis'e avastamisel.
Tehakse 6 - 7-cm lõige piki m. sternocleidomastoideus'e ees-
mist serva, alates lõualuu alumisest nurgast. Rennsondil
avatakse selle lihase tupe eesmine sein, mis tõmmatakse la-
teraalsele poole. Seejärel avatakse rennsondil lihastupe
tagumine sein koos veresoone-närvikimbu tupega. A. carotis
externa ja tema harude peal paikneb v. facialis ja keele-
alune närv, millede vahelt avastatakse arter, mis määra-
takse kindlaks tema harude järgi (a. carotis interna kae-
lal harusid ei anna). Kui v. facialis segab operatsiooni
kulgu, võib ta kahe pealeasetatud ligatuuri vahelt läbi lõi-
gata. A. carotis externa ligeerimine on otstarbekam esi-
mestest hargnemistest kõrgemal, a. thyroidea superior'i ja
a. lingualis'e vahelt. A. carotis externa ligeerimine all-
pool a. thyroidea hargnemist võib põhjustada bifurkatsiooni
tromboosumist. Trombi sattumine a. carotis interna'sse
põhjustab peaaju isheemiat.

4.4

A. lingualis'e avastamine

A. lingualis on a. carotis externa teine haru. A. lingualis'e ligeerimine toimub tavaliselt Pirogovi kolmnurgas, mis paikneb alalõualuu all. Arteri ligeerimise näidustuseks on verejooks keelevigastuse korral.

Haige asend on analoogne a. carotis externa avastamise puhusega. 4 - 5-cm lõige tehakse alates alalõuanurgast paralleelselt selle alumise servaga. Läbitakse nahk, platüisma ja nahaalne kude. Rennsondil avatakse submandibulaarse näärme pindmine leste ja nääre nihutatakse haavast välja. Avatakse kapsli süvaleste ja Pirogovi kolmnurk, viimase moodustavad n. hypoglossus tagant-lateraalselt, m. myelohyoideus eest ja m. digastricus'e tagumine osa; põhja moodustab m. hyoglossus, mille kiude laiendades avastame a. lingualis'e. Kõri tagaseinal asetsevad n. hypoglossus ja v. lingualis paiknevad m. hyoglossus'e peal.

4.5

A. thyroidea inferior'i avastamine

A. thyroidea inferior algab truncus thyreocervicalis'est (a. subclavia'st). Haige asend analoogne eelmistega. Lõige tehakse piki m. sternocleidomastoideus'e mediaalset serva kilpnäärmest kuni lihaste kinnituskohani. M. homohyoideus, mis ristub haavaga selle ülaosas, tuleb tõmmata üles. Kilpnääre ja kaela sirglihased nihutatakse lateraalsele poole. Haava põhjas näeme veresoone-närvikimpu, mille tupp tuleb avada rennsondil. A. thyroidea inferior paikneb a. carotis communis'est tagapool. Söögitoru läheduses ristub a. thyroidea inferior'iga n. laryngeus inferior, mille vigastustest tuleb hoiduda (innerveerib häälepaelu).

4.6

A. vertebralis'e avastamine

A. vertebralis on a. subclavia esimene haru, suundudes piki lülisammast üles kuni VI kaelalülili processus transversus'es oleva avani ja siseneb canalis transversarius'se.

Tüüpiliseks arteri avastamise kohaks on tema suubumiskoht ca-
nalis transversarius'se. Seal täheldatakse sageli aneurüüs-
me, mille puhul osutubki vajalikuks arteri avastamine.

Haige lamab selili nagu teiste kaelaarterite avastamis-
tel. Tehakse 6 cm pikkune lõige alates rangluust m. sternoc-
leidomastoideus'e eesmist serva mööda üles. Läbitakse peh-
med koed, vabastatakse lihase eesmine serv. Haava ülemises
nurgas on näha m. homohyoideus, mille nihutamisel tuleb näh-
tavale kaelaveresoonte kimp, mis tõmmatakse lateraalsuunas.
A. carotis communis'est mediaalsemal paikneb a. thyroidea in-
ferior. Nüriilt suundutakse tuberculum caroticum'i suunas. La-
hutades m. longus colli ja fascia praevertebralis'e, jõutak-
se arterini.

Lõike võib sooritada ka paralleelselt rangluuga tema peal
nagu a. subclavia keskosa avastamisel. Ligeeritakse v. jugu-
laris externa. Vajadusel võib läbida m. sternocleidomastoide-
us'e, seejärel avastatakse m. scalenus anterior'i mediaalne
serv, piki mida a. vertebralis kulgeb ülespoole. Vasakpoolse
juurdepääsu korral peab jälgima, et ei vigastataks ductus
thoracicus't. Samuti peab hoiduma kahjustamast m. scalenus
anterior'i, a. phrenicus't. Peab teadma, et läheduses paikne-
vad ka a. subclavia, a. vertebralis'e alguskoht, truncus thy-
reocervicalis ja a. thoracica interna.

4.7

A. thoracica interna
avastamine

A. thoracica interna algab a. subclavia'st a. vertebralis'ega
samal kõrgusel ja suundub alla.

A. thoracica interna ligeerimise näidustuseks on müo-
kardi verevarustuse parandamine (rami mediastinales, a. pe-
ricardiophrenica, a. musculophrenica). Umbes 5 cm pikkune lõi-
ge tehakse II, III või IV roidevahemikus alates rinnakust.
Läbitakse pehmed koed, m. pectoralis major'i kiud. Edasi järg-
nevad membrana intercostalis externa ja mm. intercostales in-
terni. Paljastuvad a. ja v. thoracica interna. II ja III roi-
devahemikus paikneb arter rinnakule lähemal. III roide kõh-
rest kõrgemal paikneb a. thoracica interna süvade roietevah-

liste lihaste ja m. transversus thoracis'e vahel, III roidest madalamal süvade roietevaheliste lihaste ja fascia endothoracica vahel.

ÜLA- JA ALAJÄSEMETE NÄRVIDE AVASTAMINE

Närvitüvede avastamine on näidustatud traumaatiliste kahjustuste, kasvajate, neuralgiate ja kausalgiate korral. Üldised nõuded operatsioonideks närvitüvedel: maksimaalselt säästa närvi, vältida epineuriumi traumat ja hoolikalt teostada haava hemostaas. Närvi ei tohi haarata teravate konk-sude ega pintsettidega: teda võib hoida anatoomiliste pintsettidega, nüride haavahaakidega, marlist hoidjatega. Kui on vaja närv läbi lõigata, tuleb seda teha terava skalpelli või žiletiga.

1

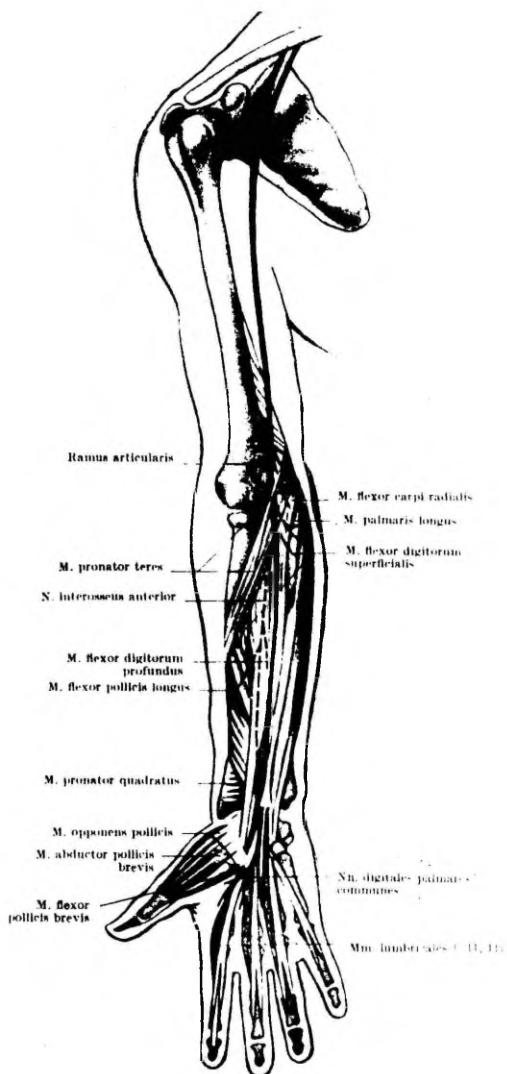
ÜLAJÄSEME NÄRVI-TÜVEDE AVASTAMINE

Ülajäsemel kulgevad põhilised närvitüved koos brachium'i ja antebrachium'i arteritega. Närvide avastamiseks kasutatavad lõiked on analoogsed lõigetega, mida kasutatakse vastavate arterite avastamiseks.

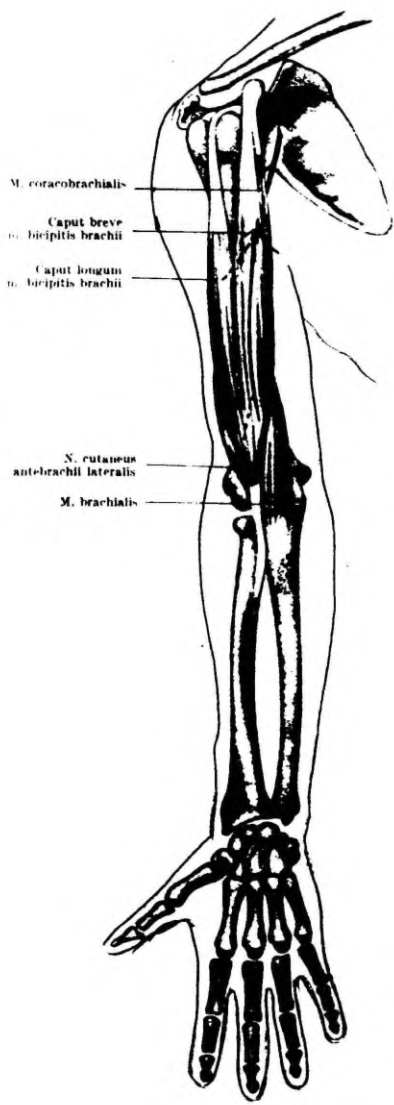
1.1

N. medianus'e avastamine

Närv avastatakse õlavarrel sama lõikega nagu a. brachialis. Õlavarre ülemises kolmandikus, kus paikneb ka n. musculocutaneus'e alguskoht, paikneb n. medianus arterist lateraalsemal (joon. 19, 20, 21, 22, 39, 40). Õlavarre keskmise ja alumise kolmandiku piiril ristub närv arteriga ning paikneb pärast seda arterist mediaalsemal.



Joan. 39. N. medianus'e motoorsed harud.



Joon. 40. N. musculocutaneus'e motoorsed harud.

Antebrachium'is kulgeb närv selle keskel, jäädes pindmiste ja süvade fleksorite vahele (joon. 24, 25, 26).

Tüüpiline koht n. medianus'e avastamiseks on randme-
piirkond. 3 cm pikkune lõige tehakse randmeliigese pilu ko-
hal painutusküljel. Närv asetseb m. palmaris longus'e ja m.
flexor carpi radialis'e kõõluste vahel.

1.2

N. ulnaris'e
avastamine

N. ulnaris kulgeb brachium'i proksimaalses osas koos a. bra-
chialis'ega, brachium'i distaalses osas kulgeb n. ulnaris
koos a. collateralis ulnaris superior'iga ja pöördub medi-
aalsuunas küünarliigese taha (joon. 18, 19, 20, 21, 22, 41).

Tüüpiline koht n. ulnaris'e avastamiseks on sulcus n.
ulnaris (joon. 23), mis jääb epicondylus medialis humeri ja
olecranon'i vahele, kust n. ulnaris't on väga kerge üles lei-
da.

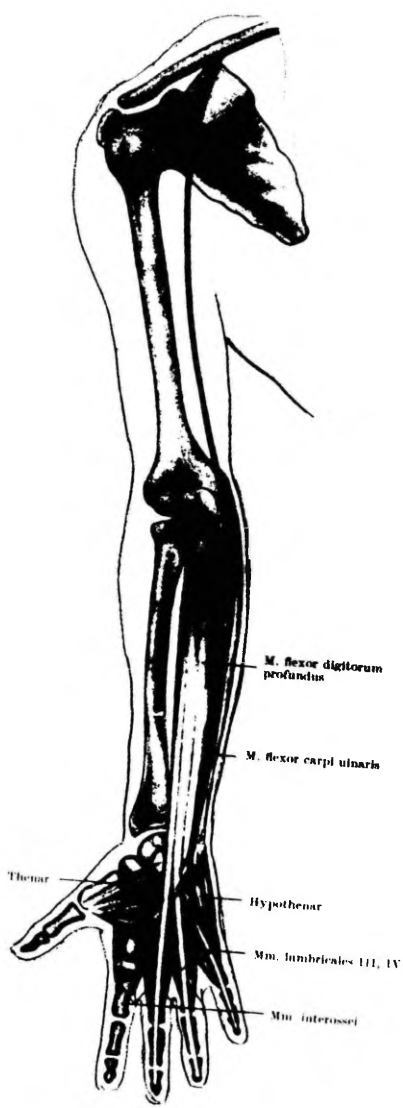
Antebrachium'is kulgeb n. ulnaris koos a. ulnaris'ega,
jäädes sellest mediaalsemale (joon. 24, 25, 26).

1.3

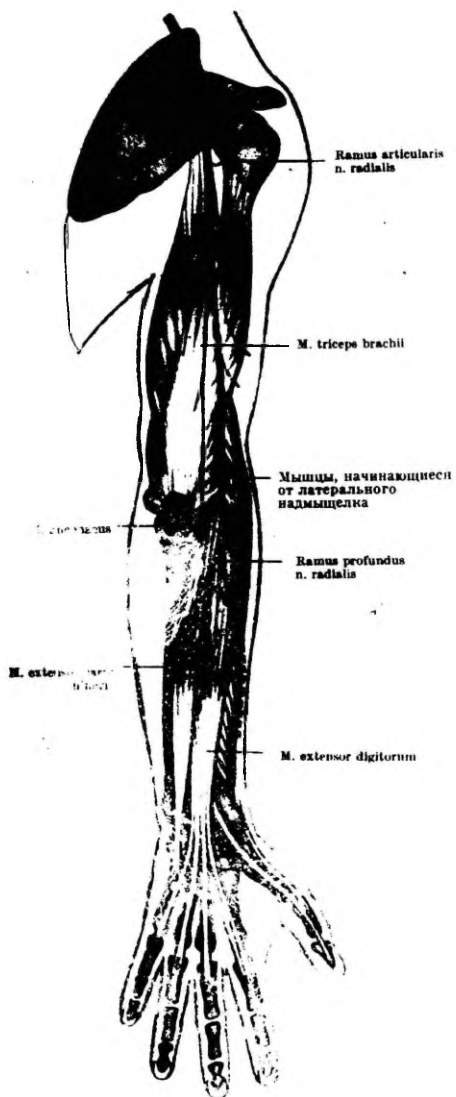
N. radialis'e
avastamine

N. radialis lähtub plexus brachialis'est. Regio axillaris'est
pöördub n. radialis spiraalselt ette sulcus n. radialis'es-
se, kus kulgeb koos a. profunda brachii'ga. Küünarliigese-
piirkonnas jaguneb närv ramus profundus n. radialis'eks, mis
suundub dorsaalsemale ja innerveerib ekstensoreid, ja ramus
superficialis n. radialis'eks, mis kulgeb koos a. radia-
lis'ega, jäädes arterist lateraalsemale. (joon. 18-23, 42).

Närvi avastamise tüüpiliseks kohaks on ülalpool küü-
narliigest õlavarre välisküljel. Käsi on küünarliigesest
painutatud täisnurga all. Õlavarre välisküljel palpeeritak-
se välja m. brachioradialis'e mediaalne serv ja tehakse spi-
raalne lõige tagant-ülalt ette-alla (8 cm kõrgemal epicon-
dylus lat. humeri'st). Närv paikneb m. brachialis'e ja m.
brachioradialis'e vahel. Läbides teravalt ülalpool nimeta-
tud lihaste vahelise ala, on närv peaaegu veretult avastatav.



Joon. 41. N. ulnaris'e motoorsed harud.



Жон. 12. N. radialis e motorised hand.

ALAJÄSEME NÄRVITÜVEDE AVASTAMINE

2.1

N. ischiadicus'e avastamine

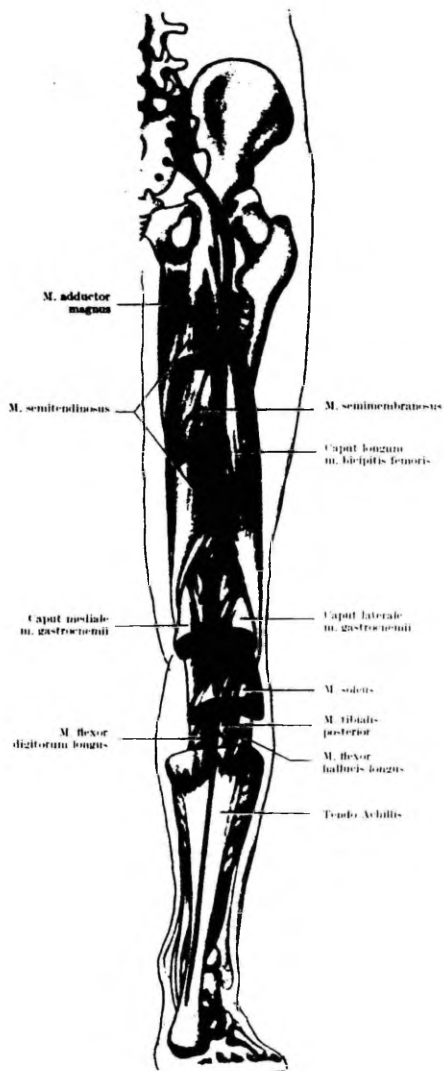
N. ischiadicus väljub vaagnast foramen infrapiriformis'e kaudu koos a. et v. glutea inferior'i ja n. cutaneus femoris posterior'iga. Projektsioonijooneline saame, ühendades tuber ischiadicum'i ja trochanter major'i vahelise joone mediaalse ja keskmise kolmandiku piiril oleva punkti fossa poplitea keskkohaga. Lõige tehakse antud joonel, s. o. sulcus gluteus'es. Reie ülemises kolmandikus, pärast naha, nahaaluse koe ja fastsia läbimist tõmbame nüri haavahaagiga m. gluteus maximus'e lateraalsuunas, m. biceps femoris caput longus'e aga mediaalsuunas ning sidekoes paiknebki n. ischiadicus (joon. 30, 43, 43a).

Reie keskosas asetseb närvist lateraalsemal m. biceps femoris'e caput longus, mediaalsemal m. semitendinosus ja m. semimembranosus (joon. 31). Reie keskmise ja alumise kolmandiku piiril jaguneb n. ischiadicus n. tibialis'eks, mis kulgeb koos a. tibialis posterior'iga, ja n. peroneus communis'eks, mis kulgeb lateraalsuunas ja, pöördudes ümber collum fibulae ette, hargneb n. peroneus superficialis'eks ja n. peroneus profundus'eks.

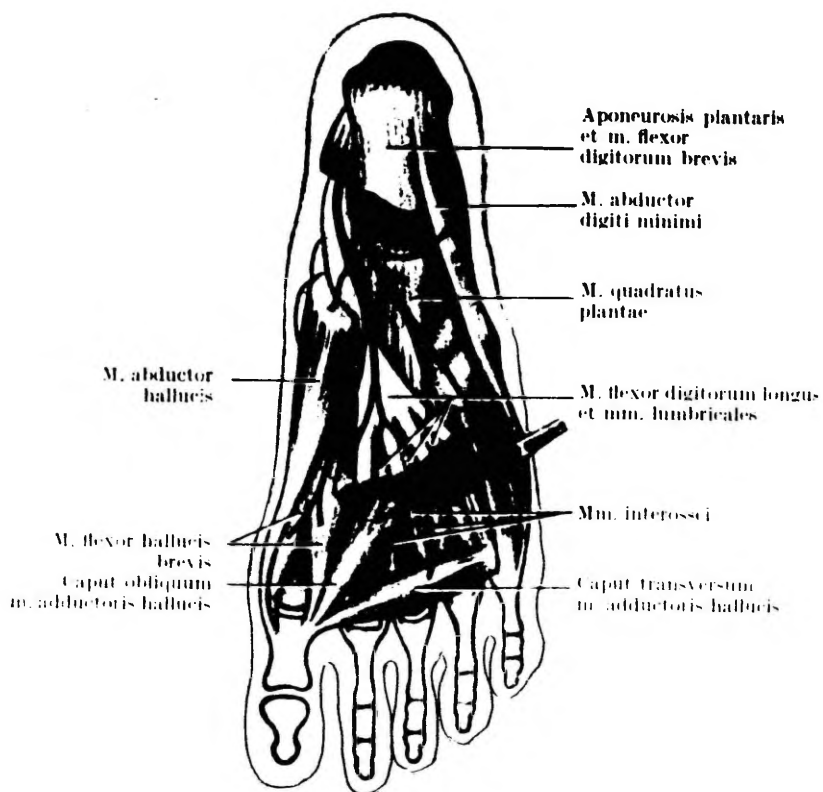
2.2

N. tibialis'e avastamine

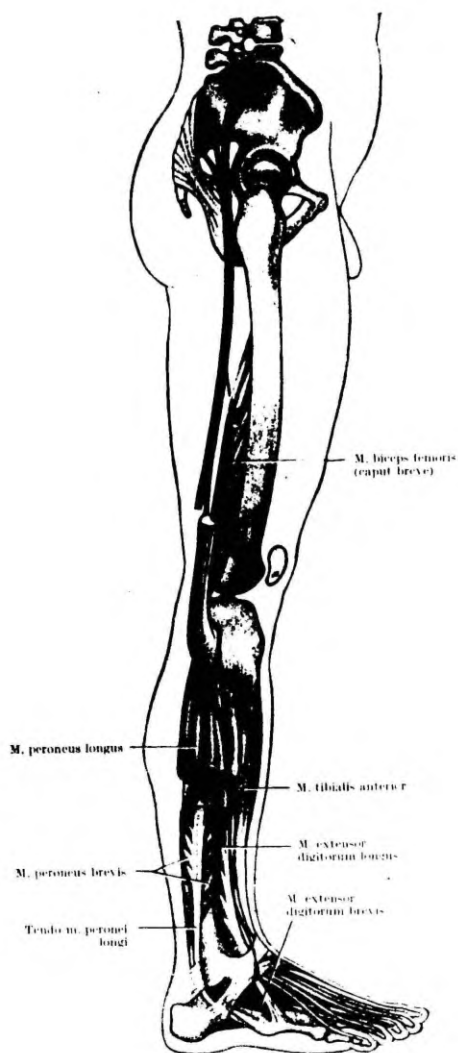
N. tibialis'e avastamine säärel toimub samade lõigete kaudu, millega avastatakse närvi saatvat arterit, s. t. lõiked tehakse projektsioonijoonel, mis ühendab fossa poplitea keskkoha Achilleuse kõõluse ja malleolus medialis'e vahelise joone keskkohaga. N. tibialis paikneb veresoontest tagapool (joon. 32, 33, 34, 35, 36, 37).



Joon. 43. N. ishiadicus'e ja n. tibialis'e motoorsed harud (vt. joon. 43 a).



Joon. 43 a.



Joon. 44. N. peroneus profundus'e ja superficialis'e motoorsed harud.

2.3

N. peroneus communis'e avastamine

Lõige tehakse sääre ülemises kolmandikus üle collum fibulae suunaga tagant-ülalt ette-alla (joon. 34, 35, 36, 44). M. peroneus longus läbitakse nürilt ning selle all luu peal paiknebki närv.

2.4

N. peroneus profundus'e avastamine

N. peroneus profundus asetseb koos a. tibialis anterior'iga ja avastatakse samade lõigete kaudu. Sääre ülemises kolmandikus paikneb närv arterist lateraalsemal, keskmises kolmandikus närv ja arter ristuvad ning alumises kolmandikus asetseb närv arterist mediaalsemal.

KAELANÄRVIDE BLOKAAD

1

VAGOSÜMPAATILINE BLOKAAD A. VIŠNEVSKI JÄRGI

Vagosümpaatilist blokaadi rakendati laialdaselt Suure Isa-
maasõja aastail rindkere läbistavate vigastuste puhul pleu-
ropulmonaalse šoki kupeerimise eesmärgil. Vagosümpaatilise
blokaadi korral A. Višnevski järgi blokeeritakse kaks ja va-
hel ka kolm refleksogeenset tsooni: uitnärv, sümpaatiline
piiriväärt ja diafragmaalnärv.

Blokaadi näidustused: traumaatilised kahjustused ja
rindkere haavad, lahtine ja kinnine pneumotooraks, rindkere
ja kõhuõõne kombineeritud vigastused ning postoperatiivne
šokk pärast rindkere- või kõhukoopaorganeil sooritatud tõ-
sist kirurgilist vahelesegamist.

Blokaadi tehnika. Haige lamab selili, õlgade alla on asetatud padi ja nägu pööratud blokaadi teostamise kohale vastassuunas (joon. 45). Palpeeritakse välja m. sternocleidomastoideus'e tagumine serv tema ristumiskohal v. jugularis externa'ga (V - VI kaelalüli kõrgusel). Pärast naha desinfitseerimist ja anesteesiast punkteeritakse antud kohta pika nõela ja süstlaga, mis on täidetud 0,25-% novokaiinilahusega, ning nihutades nõela üles ja mediaalsuunas lüüsisamba poole, süstitakse pidevalt novokaiini. Pärast seda, kui nõel satub vastu lüüsisammast, tõmmatakse see 0,5 cm tagasi, kontrollitakse, et nõelaots ei asuks veresoones, süstitakse 40 - 60 ml soojendatud 0,25-% novokaiinilahust. Blokaadi positiivsest toimest annab tunnistust Horneri sündroom: enophthalmus, miosis ja ptosis, samuti blokaadipoolse näo poole punetus. Blokaadi efekt kestab umbes 2 tundi.

2

N. VAGUS'E LAHTINE BLOKAAD
N. BURDENKO JÄRGI

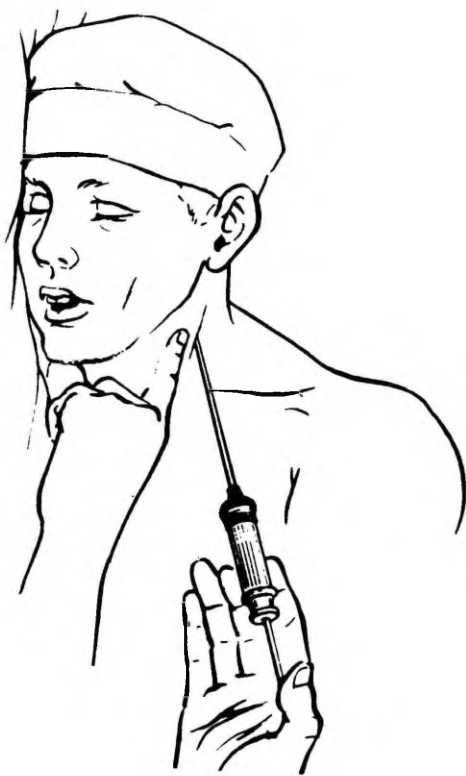Uitnärvi lahtist blokaadi N. Burdenko järgi kasutatakse mõnede rindkereorganitel teostatavate operatsioonide korral. Operatiivsel teel avatakse veresoone-närvikimp kaelal ja uitnärvi süstitakse perineuraalselt 2 - 5 ml 2-% novokaiinilahust, mille tulemusena areneb ülalpool mainitud sündroom. Süste kohta võib jätta peene kateetri novokaiini edasiseks manustamiseks.

3

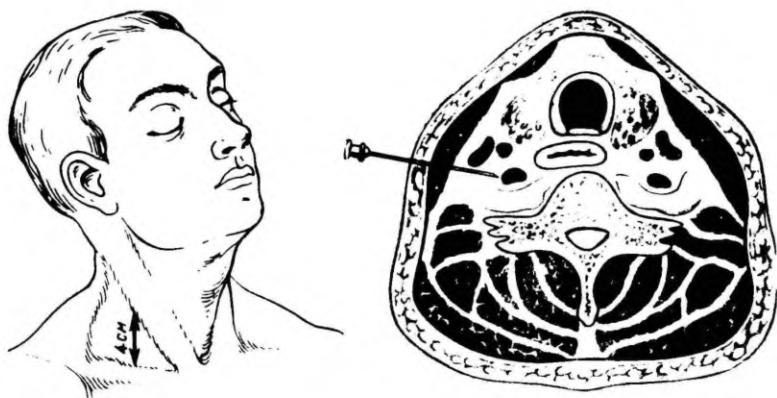
GANGLION CERVICOTHORACICUM'I
SEU GANGLION STELLATUM'I BLOKAAD

Rakendatakse ülajäseme vigastuste järgsete kausalgiliste valude korral, Raynaud' tõve korral.

Enamlevinud on Leriche'i meetod. Haige lamab selili, abaluude alla asetatakse padi (joon. 46), 4 cm rangluust kõrgemal m. sternocleidomastoideus'e tagumise serva kohal viiakse nõel sisse perpendikulaarselt kuni lüüsisambani, seejärel tõmmatakse mõnevõrra tagasi ja kallutades 30° võrra ta-



Joon. 45. Kaela vagoŝümpaatiline blokaad Viŝnevski järgi.



a

b

Joon. 46. Ganglion cervicothoracicum'i
(stellatum'i) blokaad:
 a - injektsiooni koht eesmise blokaadi
 korral, b - ganglion stellatum'i topo-
 graafia.

hapoole, viiakse ta suunaga alla ühe selgroolüli võrra. Ganglion stellatum'isse süstitakse 10 ml 0,5-% novokaiini- lahust. Areneb eespool mainitud sündroom.

Ganglion stellatum'i blokaad Minkini järgi. Haige asend sama. Orientiriks on VI kaelalüli tuberculum caroticum, mi- da võime palpeerida vasaku käe nimetissõrmega pärast ster- nocleidomastoideus'e tõmbamist kilpnäärme alumise servani. Sõrme peal viiakse nõel kuni luuni ja veendudes, et ta ei paikne soones, süstitakse 10 ml 0,5-% novokaiinilahust. No- vokaiin satub lüüsisamba-eelsesesse ruumi, valgub alla ja blo- keerib ganglion stellatumi. Areneb Horneri sündroom.

OPERATSIOONID JÄSEMEVEENIDEL

1

OPERATSIOONIDE ÜLDPRINTSIIBID

Veenide kirurgilises ravis ei ole viimasel ajal toimunud sel- list tormilist arengut, nagu arterite rekonstruktiivses ki- rurgias. Selle põhjuseks on venoosse ja arteriaalse vere- ringe oluline dünaamiline erinevus. Magistraalveenide pind- ala on kaks korda suurem kui aordi pindala. Kuna läbi aordi ja magistraalveenide voolab ühes ajahikus võrdne kogus verd, on seega verevoolu kiirus magistraalveenides tunduvalt aeg- lasem kui aordis. Seetõttu on venoosne rõhk palju kordi ma- dalam arteriaalsest rõhust. Erinev on ka arteri- ja veeni- seinahistoloogiline ehitus, oluliselt erineb ka arteriaal- se ja venoosse vere keemiline koostis.

Venoosse süsteemi kollateraalne võrgustik on tunduvalt ulatuslikum kui arteriaalsel süsteemil. Seetõttu ei ole vee- nide terviklikkuse taastamine kirurgias keskseks problee- miks. Enamlevinud operatsiooniks veenidel on alajäsemete va- rikoossete veenilaiendite ravi.

Üldalmainituga paralleelselt pööratakse tänapäeval üha

rohkem tähelepanu uuringutele veenide rekonstruktiivsete operatsioonide valdkonnas. Pidurdavaks asjaoluks on trombide tekke võimalus madala venoosse rõhu tõttu.

2

**RANGLUUALUSE VEENI PUNKTSIOON
JA KATETERISEERIMINE**
(punctio et catheterisatio v.
subclaviae)

Rangluualuse veeni punktsiooni ja kateteriseerimist kasutatakse pikaajaliseks infusioonraviks, ravimite manustamiseks südame paremasse poolde, tsentraalse venoosse rõhu mõõtmiseks, vere võtmiseks biokeemilisteks uuringuteks.

Rangluualust veeni võib punkteerida rangluust all- ja ülalpool.

Esimesel juhul punkteeritakse veeni 1 cm allpool rangluu mediaalse ja keskmise osa piiri. Pärast naha läbimist viiakse Seldingeri nõel rangluu alla ning suunaga taha sügavusse ja üles orienteerudes m. sternocleidomastoideus'e lateraalse osa keskkohale. Nõela sisseviimine peatatakse momendil, kui süstlasse ilmub veri. Pärast veeniseina läbimist süstal eemaldatakse ja läbi nõela viiakse veeni juhtetamiil, mille abil omakorda viiakse sisse kateeter.

V. subclavia't punkteeritakse rangluu pealt südame sondeerimiseks ja kontrasteerimiseks. Seldingeri nõel viiakse sisse m. sternocleidomastoideus'e lateraalse väädi välimise serva kohal 0,5 - 1 cm rangluust kõrgemal ning seejärel rangluu tagant mediaal- ja dorsaalsuunas kuni veenivalendikku jõudmiseni. Analoogselt viiakse veeni kateeter.

Olulisemad nõuded v. subclavia punkteerimisel ja kateteriseerimisel on järgmised:

- 1) aseptikanõuete range jälgimine;
- 2) haige kindel asend;
- 3) naha ja rangluu periosti lokaalanesteesia, kui haige ei ole üldnarkoosis;

- 4) ebaõnnestunud punktsiooni korral algul nõela, seejärel kateetri eemaldamine;

- 5) ebaõnnestunud punktsiooni korral ühel pool ei tohi punktsiooni korrata samal päeval teisel pool;

6) kateeter ei tohi ulatuda südame paremale kojale lähemale kui 2 cm (v. a. südame sondeerimine), kuna kontsentreeritud lahused mittefüsioloogilise pH-ga kutsuvad esile südamekoja endokardi ärrituse;

7) ei soovitata teha punktsiooni kõhival haigel ja poollamavas asendis haigel õhkemboolia ohu tõttu; veenist vere võtmisel ja vedeliku manustamisel veeni peab patsient olema lamavas asendis;

8) kateetri õiget asetust veenis määratakse vere liikumisega kateetris sünkroonselt südametugevusega 1 cm võrra. Vere liikumine kateetris sünkroonselt pulsiga näitab kateetri paiknemist südamevatsakeses. Kui sissehingamisel veri kateetris liigub, väljahingamisel aga mitte, tõendab see ventiilmehhanismi olemasolu. Nii ühel kui teisel juhul tuleb kohe muuta kateetri asendit.

Punktsioonitehnikaga seotud tüsistused:

1) a. subclavia punktsioon koos hematoomi moodustamisega;

2) nahaalune hematoom;

3) õhu aspiratsioon;

4) juhtetamiili viimine veresoonest mööda mediastiinummisse;

5) pneumo-, hemo- või hüdrotooraksi tekitamine pleura läbitorkamise tõttu;

6) südame tamponaadi teke perikardi läbitorkamise tõttu;

7) kateteriseerimise ebaõnnestumine esimesel katsel tingib haigele raskesti talutavat korduvat punkteerimist;

8) valu, nõrkus käes;

9) emboolia, mis on põhjustatud kateetri küljest tüki eraldumisest,

10) kateetri väljalibisemine veresoonest koos järgneva vedeliku paravasaalse manustamise ja kompressioonisündroomi tekkega rangluualusele veenile;

11) flebiit, tromboflebiit;

12) torakaaljuha vigastamine;

13) juhtetamiili väljumine naha alla;

14) trahhea, kilpnäärme vigastamine;

15) ekstrasüstoolia ja tahhükardia, mis võib tekkida kateetri liialt sügava asetsuse korral ning mis on kergelt kõrvaldatavad kateetri väljapoole nihutamisega.

Kateetri hooldusest tingitud tüsistused:

- 1) kateetri väljumine veenist;
- 2) rangluualuse veeni tromboos;
- 3) kateetri tromboseerumine;
- 4) lokaalne mädapõletik punktsiooni kohal;
- 5) septitseemia;
- 6) valu punktsiooni kohal;
- 7) y. subclavia flebiit;
- 8) kateetri purunemine ja sellest tingitud emboolia;
- 9) kateetri pääsemine venoossesse vereringesse;
- 10) õhu aspiratsioon.

3

VENOTOOMIA (venae sectio)

Üheks sagedamini teostatavaks operatsiooniks jäsemeveenidel on venae sectio - veeni avastamine ja tema valendiku avamine. Selleks kasutatakse antebrachium'i ja küünraaugu pindmisi veene, mediaalse paksi juures paiknevat suurt nahaalust veeni.

Operatsioonitehnika

Veeni projektsioonijoonel tehakse pärast naha ettevalmistamist ja anesteediat 3 - 4 cm pikkune lõige. Nahaaluses koes veen isoleeritakse ja viiakse ta ümber kaks ligatuuri, milledest perifeerne ligatuur sõlmatakse kohe. Veeniseina tehakse väike lõige, mille kaudu veenivalendikku viiakse jäme nõel või kateeter ning selle peal sõlmatakse proksiimaalne ligatuur. Nõel (kateeter) ühendatakse infusioonisüsteemiga, haav suletakse kihiti.

ALAJÄSEME VARIKOOSSETE VEENI- LAIENDITE OPERATIIVNE RAVI

Alajäsemel tekib varikoos peamiselt v. saphena magna süsteemis, harvematel juhtudel v. saphena parva süsteemis. Operatsiooni eesmärgiks on patoloogiliselt muutunud pindmiste veenide eemaldamine, et kõrvaldada venoosset paisu alajäsemes (joon. 47, 48).

Sõltuvalt süvaveenide ja pindmist ning süva venoosset süsteemi ühendavate veenide (v. communicantes) funktsionaalsest seisundist, nende klapiaparaadist ligeeritakse ka mittetäisväärtuslikud ühendusveenid koos varikooselt laienenud pindmiste veenide eemaldamisega. Kõik kirurgilised vahelesegamised varikooselt laienenud veenidel tehakse sel eesmärgil, et soodustada venoosse vere paremat äravoolu mööda süvaveene.

Sõltuvalt haige jäseme venoosse süsteemi erinevate lülide funktsionaalsest seisundist kasutatakse alajäseme varikooselt laienenud veenide kirurgilises ravis väga mitmesuguseid meetodeid.

4.1

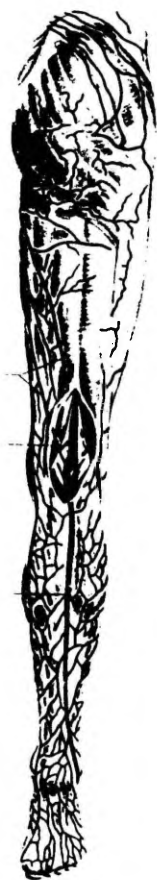Trendelenburgi operatsioon

Trendelenburgi operatsioon on näidustatud siis, kui esineb veeniklappide puudulikkus. Käesoleval ajal ainult iseseisva operatsioonina ei ole soovitatav.

Reie ülemises kolmandikus avastatakse v. saphena magna tema suubumiskohas v. femoralis'esse. Varem kasutati naha põikilõiget kubemesidemest allpool, tänapäeval soovitakse aga naha vertikaalset lõiget, mis annab operatsiooniväljast parema ülevaate. Veen avastatakse, asetatakse peale kaks ligatuuri ja veen lõigatakse kahe ligatuuri vahelt läbi.



Joon. 47. Alajäseme pindmised
veenid eestvaates.



Joon. 48. Alajäseme pindmised
veenid tagantvaates.

4.2

Y. saphena magna eemaldamine

a) Madelungi järgi: operatiivsel (lahtisel) meetodil eemaldatakse y. saphena magna kogu tema ulatuses.

Tehakse pikk nahalõige kogu veeni ulatuses reie ülemisselt kolmandikust kuni malleolus medialis'eni (lõige katkeb liigesepiirkonnas), veen eemaldatakse. See meetod on radikaalne, kuid puuduseks on see, et jäävad suured armid. Selle vältimiseks kasutatakse veeni eemaldamist tunnelimeetodil (Narath), mis jätab väiksemad armid.

b) Babcocki järgi: y. saphena magna avastatakse fossa ovalis'es, veen ligeeritakse ja lõigatakse kahe ligatuuri vahelt läbi. Veeni distaalsesse ossa viiakse spetsiaalne Babcocki sond või fleboekstraktor (võimalikult distaalsele). Sondi distaalse otsa kohal veen avastatakse uue nahalõike kaudu ja asetatakse ligatuur sondinupust proksimaalsemale. Veeni distaalsemale osale asetatakse veresooneklemm ning veen lõigatakse sondi otsa ja klemmi vahel läbi ning seejärel tõmmatakse veen retrograadselt välja.

Selle meetodi puuduseks on y. saphena magna külgharude vigastamine, mistõttu võivad tekkida rohked hemotoomid.

4.3

Perkutaansed ja teised meetodid

a) Schede järgi: veeni alt asetatakse perkutaanselt läbi kätgutõmblused, mis sulgevad veenivalendiku ja veenid tromboseeruvad. Võivad kujuneda retsidiivid, kuna kätgut resorbeerub enne, kui veen täielikult tromboseerub.

b) Kocheri järgi: asetatakse peale siidligatuurid, mis sõlmatakse vahetult nahale. Ligatuurid eemaldatakse pärast varikoossete laiendite tromboseerumist.

c) Sokolovi järgi: asetatakse siidligatuurid, mis jäävad nahaalusesse koesse.

d) Klappi järgi: asetatakse peale kätgutligatuurid, kusjuures õmblused jäävad nahaalusesse koesse (Klapp I). Hiljem soovitas Klapp asetada siidligatuurid, mis sõlmata naha

peale ja veen kahe ligatuuri vahelt spetsiaalse tenotoomi-
ga läbi lõigata, et vältida trombide rekanaliseerumist ja
seetõttu retsidiivide teket (Klapp II).

Praktikas kasutatakse Trendelenburgi operatsiooni kom-
bineeritult Babcocki operatsiooniga; suured varikoossed lai-
endid eemaldatakse Madelungi järgi ja üksikud varikoossed
sõlmed ligeeritakse perkutaansel meetodil.

Alates 1959. a-st rakendatakse varikoosselt laienenud
veenide ravis endovaskulaarset elektrokoagulatsiooni. Selle
meetodi korral viiakse veenivalendikku spetsiaalne sond, mille
abil kõrgsagedusvooluga koaguleeritakse veen, mille ta-
gajärjel tekib aseptiline põletik ja veen trombooseerub.

Kasutatakse ka fleboskleroseerivat ravi, mille puhul
viiakse veenivalendikku põletikku tekitavaid aineid (20-%
naatriumkloriid, viimasel ajal 5-% varikotsiid, 3-% sotra-
tekool, 5-% ätoksüsklerool, 5-% sklerovein jt.). Kuigi see
meetod annab hea kosmeetilise efekti, ei ole ta radikaalne
ja võivad tekkida tüsistused (skleroseeriva aine sattumine
puudulike ühendusveenide kaudu süvaveenidesse ja seal trom-
bide teke, kopsuemboolite teke). Fleboskleroseerivat ravi ra-
kendatakse vaid lisaks radikaalsetele meetoditele üksikute
varikoossete sõlmede skleroseerimiseks.

5

SÜVAVEENIDE KIRURGILINE RAVI

5.1

Veenitromboosi kirurgiline ravi

Veenitromboosi tekkimise korral on kirurgilise ravi eesmär-
giks jäseme vereringe parandamine ja trombimasside eraldu-
mise korral tekkida võiva pulmonaalarterite emboolia profü-
laktika. Nii üla- kui ka alajäseme pindmiste veenide umbu-
mine ei põhjusta vereringe häirumist sellisel määral nagu
süvaveenide umbumine. Seetõttu rakendatakse operatiivset ra-
vi üksnes süvaveenide trombooside, sagedamini niudeveeni ja
rieveeni piirkonnas. Pindmiste veenide tromboflebiidi kor-

ral kasutatakse konservatiivset ravi või kahjustatud veeni-osa eemaldatakse.

Süvaveenide tromboosi korral seisneb operatiivne ravi venooses trombektoomias. Operatsiooni võib sooritada lokaalanesteesias, kuna haige aktiivne tegutsemine (kõmulihas-te pingutamine) kergendab trombi eemaldamist niudeveenist ja alumisest õõnesveenist.

Ingvinaalpiirkonnas avastatakse pikilõike abil v. femoralis, v. saphena magna ja reie süvaveen. Releveeni valendik avatakse pikilõikega ja osa trombist eemaldatakse etevaatlikult. Seejärel kasutatakse trombektoomiaks Fogarty kateetrit (joon. 11), mis viiakse v. femoralis'e kaudu kuni v. cava inferior'ini. Kateetri balloon puhutakse täis ning jäetakse samasse asendisse. Selliselt takistab kateeter trombiosakeste kandumist õõnesveeni.

Lõpetanud trombimasside eemaldamise veeni proksimaalsest osast, eemaldatakse trombid ka distaalsest osast, kõrvalharudest ja reie süvaveenist. Fogarty kateetri nihkumist distaalsemale takistavad veeniklapid. Seetõttu surutakse trombimassid distaalsetest osadest välja, masseerides kätega intensiivselt säärelihaseid. Olles saanud küllaldase verevoolu veeni distaalsematest osadest, eemaldatakse Fogarty kateeter alumisest õõnesveenist. Kateeter eemaldatakse täispuhutud ballooniga, et koos kateetriga väljutada ka soonde jäänud trombiosakesed ja verehüübed. Veenihaav suletakse pideva a-traumaatilise õmblusega.

Kui ei ole võimalik eemaldada trombi niudesegmendist, teostatakse trombektoomia perifeersetes süvaveeni osades ja asetatakse šunt terve jäseme v. saphena magna arvelt (vt. Palma-Esperoni operatsioon).

5.2

Kirurgilised manipulatsioonid
alumisel õõnesveenil

Neid operatsioone sooritatakse, et ära hoida kopsuarterite embooliat põlve ja reie süvaveenide trombooside korral. Operatsioonid alumisel õõnesveenil võivad olla iseseisvad või täiendavad peale põhiliste trombimasside eemaldamist niude-

veenist. Juurdepääsuteeks alumise õõnesveeni avastamiseks on parempoolne transrektaalne või vahelduvlõige. Tõmmates peritoneumi nürilt eemale, jõutakse alumise õõnesveeni. Alumise õõnesveeni eesmine ja tagumine sein vabastatakse mõne sentimeetri ulatuses filtratsioonivõrgu asetamiseks. Filtratsioonivõrgu loomiseks on mitu erinevat võimalust (joon. 49). Üheks lihtsamaks meetodiks on hambulise teflonklipsi asetamine väljastpoolt veeni. Teiseks meetodiks on veeniseina voltimine. Selle puhul õmmeldakse alumise õõnesveeni valendik läbi üksikute U-õmblustega, mille tulemusena tekib veenivalendikku 3 - 4 kitsast kanalit. Tehniliselt kõige raskem on meetod, mille puhul atraumaatilise nõelaga asetatakse võrgutaoline pidev õmblus, ilma veenivalendikku ahendamata.

Pulmonaalarterite emboolia profülaktikaks kasutatakse ka spetsiaalseid diskitaolisi kokkupandavaid vihmavarjutoolisi plaadikesi. See filter viiakse sisse suletuna röntgenikontrolli all läbi v. jugularis interna alumisse õõnesveeni ja seal tehakse lahti ning plaadikese servades olevad konksukesed fikseerivad ta veenivalendikus. Seejärel eemaldatakse kateeter lahtikruvimise teel plaadikese keskosast.

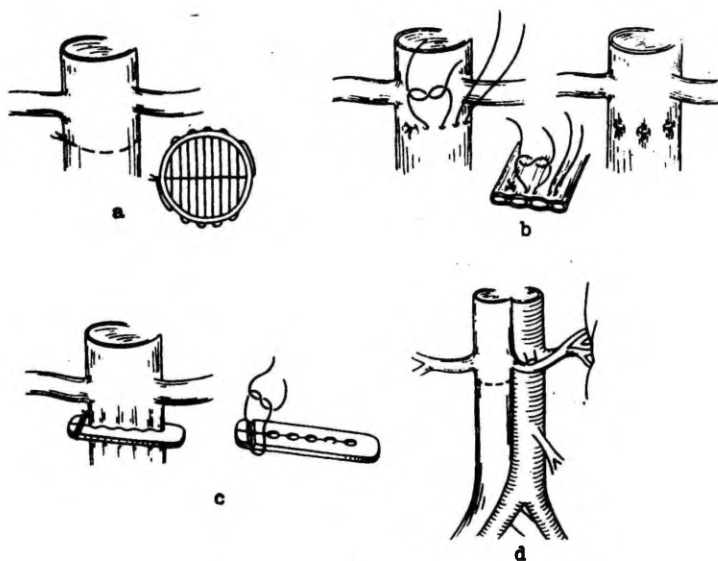
5.3

Posttromboflebiitilise sündroomi kirurgiline ravi

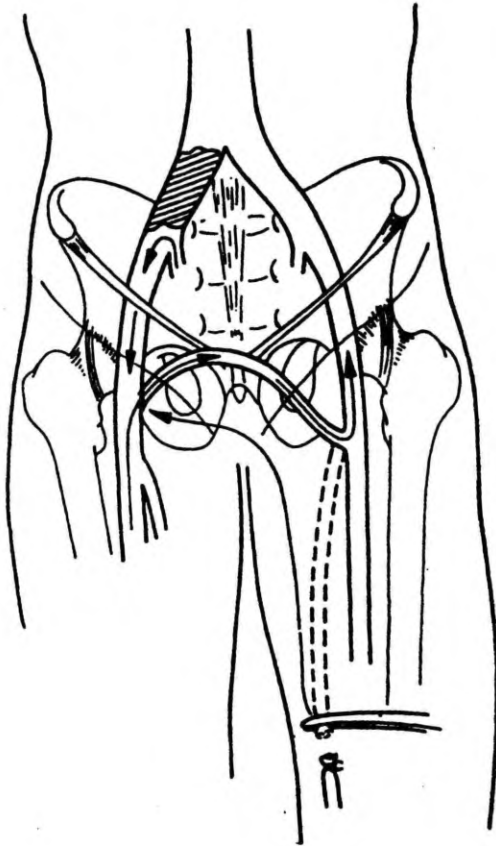
Selle sündroomi all mõistetakse alajäsemete kroonilist veennooset puudulikkust, mis areneb pärast süvaveenide tromboosi. Tavaliselt on enamikul juhtudel, eriti süvaveenosse süsteemi perifeersetes osades veenivalendik suuremal või vähemal määral rekanaliseerunud, kuid seejuures on tagasipöördumatult hävinud veeni klapiaparaat. Selle tagajärjel tekib retrograadne verevool ja vere paiskumine süvaveenidest pindmistesse veenidesse, mistõttu viimased laienevad ning neis tekib klappide puudulikkus (sekundaarne varikoos).

Flebograafia on ainukeseks diagnostiliseks meetodiks, mille abil on võimalik hinnata süvaveenide funktsionaalset seisundit.

Ühepoolse v. iliaca externa oklusiooni korral leiab enam kasutamist Palma-Esperoni operatsioon (joon. 50). Selle pu-



Joon. 49. Filtri asetamine alumisele õnesveenile:
 a - filtri moodustamine õmbluste abil,
 b - veenivalendiku kanalikeste rajamine,
 c - teflonklipside asetamine, d - alumisele õnesveenile asetatava filtri asukoht.



Joon. 50. V. saphena magna ristuv âuntimine
Palma-Esperoni operatsioonil.

hul vabastatakse v. saphena magna tervel jalal foramen ova-
le'st kuni reie alumise kolmandikuni, kus ta lõigatakse lä-
bi. Seejärel viiakse vabastatud v. saphena magna ots läbi
naha alla rajatud tunneli sümfüüsi pealt kuni tromboseeru-
nud v. iliaca externa'ni ja asetatakse anastomoos ots-kül-
jega.

Venoosse paisu vähendamiseks sääreosas ning venoosse
vere suunamiseks läbi rekanaliseerunud veenide kasutatakse
ühendusveenide subfastsiaalset ligeerimist Lintoni järgi.
Tehakse pikilõige sääre sisepinnal kogu ulatuses, läbides
korraga kõik kihid, kaasa arvatud fastsia. Selle alt avas-
tatakse ja kahe siidligatuuri vahelt läbitakse kõik puudu-
likud ühendusveenid. Operatsioonil eemaldatakse ka varikoos-
selt laienenud nahaalused veenid.

SISUKORD

SÜDAME OPERATSIOONID. KARDIOKIRURGIA	3
1. Kardiokirurgia areng	4
1.1. Südame kateteriseerimine	6
1.2. Kirurgilised juurdepääsuteed südamele ...	8
2. Perikardi operatsioonid	10
2.1. Perikardi punktsioon (<u>punctio pericardii</u>)	10
2.2. Perikardiotoomia (<u>pericardiotomia</u>)	12
2.3. Perikardektoomia (<u>pericardectomy</u>)	14
2.4. Südamehaava õmblus (<u>cardioraphia vulneris</u>)	14
3. Kaasasündinud südamerikete kirurgiline ravi ..	16
3.1. Avatud arteriaalse juha (Botalli) ligeerimine (<u>ligatura ductus arteriosi</u>)	16
3.2. Operatsioonid kopsuarteri stenoosi kõrvaldamiseks	16
3.3. Operatsioonid aordikoarktatsiooni korral.	19
4. Omandatud südamerikete kirurgiline ravi	20
4.1. Mitraalkomissurotoomia (<u>comissurotomia mitralis</u>)	20
4.2. Operatsioonid koronaarpuudulikkuse korral	24
5. Kopsuarteri emboolia (<u>embolia a. pulmonalis</u>)..	25
VERESOONTE OPERATSIOONID	28
1. Instrumentarium	29
2. Verejooksu sulgemine	31
2.1. Verejooksu ajutine sulgemine	32
2.2. Verejooksu lõplik sulgemine	33
3. Veresooneõmblus	34
4. Kollateraaltereringe	38
5. Operatsioonid veresoonesulguse korral	42
6. Aneurüsmide operatiivne ravi	43
KAELA- JA JÄSEMARTERITE AVASTAMINE	45

1. Üldnõuded operatsioonideks arteritel	45
1.1. Tehnilistest vigadest tingitud tüsistused	46
2. Ülajäsearterite avastamine	47
2.1. <u>A. axillaris</u> 'e avastamine	47
2.2. <u>A. brachialis</u> 'e avastamine	49
2.3. <u>A. brachialis</u> 'e avastamine <u>fossa cubitalis</u> 'es	49
2.4. <u>A. ulnaris</u> 'e avastamine	50
2.5. <u>A. radialis</u> 'e avastamine	50
2.6. <u>Arcus palmaris superficialis</u> 'e avastamine	58
3. Alajäsearterite avastamine	63
3.1. <u>A. iliaca externa</u> avastamine	63
3.2. <u>A. glutea superior</u> 'i avastamine	63
3.3. <u>A. femoralis</u> 'e avastamine	64
3.4. <u>A. poplitea</u> avastamine	67
3.5. <u>A. tibialis posterior</u> 'i avastamine	67
3.6. <u>A. tibialis anterior</u> 'i avastamine	70
3.7. <u>A. dorsalis pedis</u> 'e avastamine	71
4. Arterite avastamine kaelal	71
4.1. <u>A. subclavia</u> avastamine	71
4.2. <u>A. carotis communis</u> 'e avastamine	77
4.3. <u>A. carotis externa</u> avastamine	78
4.4. <u>A. lingualis</u> 'e avastamine	79
4.5. <u>A. thyroidea inferior</u> 'i avastamine	79
4.6. <u>A. vertebralis</u> 'e avastamine	79
4.7. <u>A. thoracica interna</u> avastamine	80
ÜLA- JA ALAJÄSEMETE NÄRVIDE AVASTAMINE	81
1. Ülajäseme närvitüvede avastamine	81
1.1. <u>N. medianus</u> 'e avastamine	81
1.2. <u>N. ulnaris</u> 'e avastamine	84
1.3. <u>N. radialis</u> 'e avastamine	84
2. Alajäseme närvitüvede avastamine	87
2.1. <u>N. ischiadicus</u> 'e avastamine	87
2.2. <u>N. tibialis</u> 'e avastamine	87
2.3. <u>N. peroneus communis</u> 'e avastamine	91
2.4. <u>N. peroneus profundus</u> 'e avastamine	91

KAELANÄRVIDE BLOKAAD	91
1. Vagosümpaatiline blokaad A. Višnevski järgi..	91
2. <u>N. vagus</u> 'e lahtine blokaad N. Burdenko järgi.	92
3. <u>Ganglion cervicothoracicum</u> 'i <u>seu ganglion stel-</u> <u>latum</u> 'i blokaad	92
OPERATSIOONID JÄSEMEVEENIDEL	95
1. Operatsioonide üldprintsibid	95
2. Rangluualuse veeni punktsioon ja kateterisee- rimine (<u>punctio et catheterisatio v. subcla-</u> <u>vise</u>)	96
3. Venotoomia (<u>venae sectio</u>).....	98
4. Alajäseme varikoossete veenilaiendite opera- tiivne ravi	99
4.1. Trendelenburgi operatsioon	99
4.2. <u>V. saphena magna</u> eemaldamine	102
4.3. Perkutaansed ja teised meetodid	102
5. Süvaveenide kirurgiline ravi	103
5.1. Veenitromboosi kirurgiline ravi	103
5.2. Kirurgilised manipulatsioonid alumisel õõnesveenil	104
5.3. <u>Posttromboflebiitilise sündroomi</u> kirurgi- line ravi	105

Энну Селп, Леап През.
СИБРАНИ НА СЯРДЦЕ И СОСУДАХ.
Учебное пособие для студентов медицинского факультета.
На эстонском языке.
Тартуский государственный университет.
300Р, 202400, г.Тарту, ул.Мликооли, 18.
Instutav toimetaja 7. 18kk.
Korrektor E. Jago.
Laijundarizele antud 30.07.1984.
Formaat 60x84/16.
Zirjutuspaber.
Masinakiri. Fotaprint.
Tingtrükipoognaid 6,51.
Arvestuspooznaid 6,84. Trükipoognaid 7,0.
Trükiarv 1500.
Tell. nr. 855.
Bind 25 kop.
TRÜKIKODA. 888IV, 202400 Tartu, Pälsoni t. 14.

25 kop.