

/3? 33* i

Къ вопросу

объ изм неніяхъ въ тканяхъ конечностей,
подвергавшихся замораживанію.

ДИССЕРТАЦІЯ

НА СТЕПЕНЬ

ДОКТОРА МЕДИЦИНЫ

И. . РУДНИЦКАГО. _____.

Тагіи Ріікііки ІЛікоо-

Ваатайікоди

Экспериментальное изсл довагіе.

[Съ одною таблицею рисункопъ.]

Юрьевъ.

Печатано въ типографіи К. Маглісена.

1899.

Печатано съ разр шенія Медицинскаго Факультета Император-
скаго Юрьевского Университета.

Юрьевъ, 10 декабря 18й9 г.

Деканъ: **А. Игнатовскій.**

№ 1182.

2



Тіажати

у аріи^Длекеандровны Комаровой,

нѣ долі которой

**трое сиротъ зел екаго праца ®. Ф. «Рудницкаго нашли
пріють и ласку и познали си те ученія,**

гюсвяидаеть свой трудъ

благодарный авторъ.

В в д н і е.

„На русскихъ врачахъ лежитъ обязанность выясненія этого вопроса, такъ какъ нигдъ такъ часто не встрѣчаются обмороженные носы, уши и пр., какъ у насъ на Руси“.

Соборовъ. Жур. Руднева 1870.

Въ 1879 году (іпіт яг г') описаль результаты микроскопическаго изсл дованія сосудовъ конечности, ампутированной всл дствіе такъ называемой даішгаепае зрпі;апеае. Въ сосудахъ найдены были склеротическія изм ненія. Посл работы \ іпі \ аг!;ег'а другі изсл дователи подтвердили въ главн йгаихъ чертахъ все найденное Т "і іі\? аг(;ег'омъ. (Студенскій²) Волковичъ³) Никольскій и Лавровскій⁴) Вейссъ⁶) Цеге фонъ Мантейфель⁷), Оіііі и Башу⁸), ВогсБаго!⁹), Лотинъ¹⁰) Кандаратскій¹¹), Японскій врачъ Нада^п) и др.) Такимъ образомъ стало изв стно, что въ основ этой формы омертв нія лежитъ ангиосклерозъ, Проф. Цеге фонъ Мантейфель предложилъ поэтому названіе „^ап^гавпа апдіозсіегаііса" для этой формы омертв нія. Проф. Ейдг п¹³) въ своей монографии приводитъ очень много причинъ для развитія склероза артерій и между прочими „сырое и холодное пом шеніе." Ш индлеръ ") собралъ *тѣ* литературы бол е 200 случаевъ ангиосклеротической гангрены. Просматривая, хотя и кратко приведенныя исторіи бол зней въ работ Ш индлера, можно усмотр ть ц лый рядъ случаевъ, гд въ прошломъ больныхъ значатся охлажденія и отмороженія конечностей. Невольно возникаетъ вопросъ, не им ютъ ли значенія этиологическаго момента для артеріосклероза эти охлажденія и отмороженія? Такая возможность была высказана въ печати (К анд аратскій, Ш индлеръ; Вгаип и Егъ^{7*}). Но это иредположеніе, вполне логичное, все же останется только въ высокой степени в роятною догадкою до т хъ поръ, пока оно не въ состояніи будетъ опереться на фундаментъ незыблемый — экспериментъ. Донын такихъ экспериментовъ повидимому не было.

По этому проф. Цеге фонъ Мантейфель и предложилъ мн произвести рядъ опытовъ для разъясненія этого вопроса. При этомъ р шено было, что я должепъ определить — служить ли замораживаніе этиологическимъ моментомъ для ангиосклероза.

Конечно, для р ш нія поставленнаго вопроса, а т мь бол для перен сенія результатовъ опытовъ на чело в ка, необходимы эксперименты надъ различны ми животными, произведенные по различны мь методамъ. Число опытовъ надъ каждымъ родомъ животныхъ должно быть значительное во изб жаніе случайностей. Очень возможно, что у бол е н жныхъ и непривычныхъ къ холоду животныхъ результаты могутъ получиться положительные, у другихъ же бол е привычныхъ къ холоду отрицательные. Во изб жаніе такихъ случайностей и противор чивыхъ результатовъ мы р шили экспериментировать съ однимъ родомъ животныхъ. По чисто вн шнимъ условіямъ выборъ натъ долженъ былъ остановиться на морскихъ свинкахъ.

Изъ ознакомленія съ литературою вопроса выяснилось, что почти вс изсл дователи изм неній тканей при замораживаніи пользовались для своихъ опытовъ эфиромъ, Чтобы им ть срав нимыя данныя мы р шили при своихъ опытахъ пользоваться исключительно эфиромъ.

Такимъ образомъ наши опыты произведены но одному методу и надъ однимъ родомъ животныхъ.

Глава I.

Изъ литературы объ изм неніяхъ въ тканяхъ, подвергавшихся замораживанію, мы узнаемъ сл дующее.

Кожа. Въ 1870 году Соборовъ¹⁶⁾ морозилъ эфиромъ уши кролика и напіель сл дующее: черезъ 3—5 часовъ посл опыта наступалъ отекъ, сказывавшійся подъ микроскопомъ отложеніемъ въ соединительнотканнхъ щеляхъ зернистыхъ массъ; при замораживаніи крови образуются такія же зернистыя массы; сосуды растянуты кровью; краевое стояніе лейкоцитовъ; черезъ сутки въ ткани около сосудовъ и въ отдаленіи отъ нихъ видны одноядерныя круглыя кл тки; въ эпителиальномъ сло образуются полости, внутри ихъ круглыя зернистыя элементы; черезъ 5—7 сутокъ кое-гд видны омертв вшія м ста и кровоизліянія съ хорошо сохранившимися красными кровяными шариками. Въ н которыхъ сосудахъ тромбы.

Въ 1873 году Сопбеіш и 8ашпел¹⁶⁾ ") производили такія же изсл дованія надъ ухомъ кролика и пришли къ заключенію, что въ ткани, подвергнутой замораживанію, наступаеъ воспаленіе, и лишь въ т хъ случаяхъ, когда сосуды настолько пострадали, что не въ состояніи бол е удерживать кровь въ жидкомъ вид , посл дня свертывается и наступаетъ омертв ніе.

Въ 1889 г. Кгіе¹⁸⁾ напечаталъ очень подробную работу объ изм нніяхъ въ ткани уха кролика при замораживаніи эфиромъ. Кг. произвелъ много опытовъ, морозилъ одно- и многократно, продолжительность опытовъ была различная. Главн йшіе результаты ; по оттаиваніи ухо опухаетъ, и развивается воспаленіе.

Если изсл довать черезъ **20** минутъ, когда кровообращеніе возстановилось, но отека еще н ть, то изм ненія зам тны лишь въ содержимомъ сосудовъ, именно, мелкіе сосуды наполнены безцв тными мелкозернистыми массами со включенными красными и б - лыми элементами крови. К г. считаетъ эти массы мелкозернистыми тромбами КекПпстЪаизе п'а⁶³) или тромбами изъ кровяныхъ пластинокъ въ смысл ЕБегіЬ и 8сЬівлте1Ьп 8сЬ'а⁶⁴). Черезъ $\frac{3}{4}$ часа начинается воспаление: переполненіе кровью сосудовъ съ краевымъ стояніемъ лейкоцитовъ; посл дніе видны и въ ткани около сосудовъ; зат мь наступаетъ отекъ, выраженный подь микроскопомъ отлож ніемъ зернистыхъ или волокнистыхъ массъ въ соединительнотканнхъ щеляхъ; но ткани уха разс яны красные кровяные шарики; въ мелкихъ артеріяхъ и венахъ мелкозернистые тромбы, иногда прист ночные, иногда виолн закупоривающіе просв ть; въ малыхъ артеріяхъ и особенно въ венахъ много лейкоцитовъ; черезъ **24** часа мелкозернистые тромбы гіалиново-перерождаются; черезъ **4—7** дней гиперэмія уже исчезаетъ; гіалиновые же тромбы еще видны; круглыя инфильтрировавшія ткань кл тки превратились въ веретенообразныя. — Если морозить ухо въ теченіи **У²—1** часа, то развивается гіалиновое перерожденіе соединительной ткани, лейкоцитовъ, сосудистаго эндотелія, тромбовъ, ст - нокъ малыхъ артерій и венъ. — При повторныхъ замораживаніяхъ съ короткими промежутками изм ненія въ общемъ т - же, лишь интенсивн е. [Мы должны зд съ же отм тить, что Кгіе§е красиль ср зы только алаип-сагтіп'омъ и не употреблялъ никакихъ специальныхъ окрасокъ на гіалинъ].

Въ **1893** году оиубликовалъ свою работу Ушинскій. Онъ морозилъ эфиромъ участки кожи морской свинки въ теченіи **2—8** минутъ однажды или ежедневно въ теченіи **2—10** дней. — У. пришелъ къ сл дующимъ выводамъ: кожа реагируетъ на замораживаніе весьма сильнымъ воспаленіемъ, выражающимся кл точною инфильтраціею и эксудатомъ; въ эпителиальныхъ кл ткахъ наблюдается вокуолизация и умираніе отд льныхъ кл токъ и ц лыхъ группъ ихъ. Это результатъ д йствія холода а не посл дствіе тромбоза сосудовъ. Глубокія кл тки волосяныхъ м шковъ и соединительной ткани страдаютъ мало. Тромбы образуются лишь при сильномъ замораживаніи и не во вс хъ сосудахъ. По большей части существу етъ лишь стазъ, который черезъ **40—50** часовъ разр шается. Обь гіали новомъ перерожденіи У. выражается осторожн е и вид ль его (специальныхъ реакцій не сд лано) лишь въ эпителии.

Въ **1896** году опубликовалъ свою работу Носіага (**20**). Эта работа распадается на дв части. — Въ первой описываются результаты микроскопическаго изсл дованія члов ческой кожи при отмороженіи, во второй — результаты экспериментальныхъ изсл дованій автора. — Сначала о первой части работы. Въ стадіи эритемы отъ замораживанія наблюдается: расширение сосудовъ, отекъ, кл точная инфильтрація, пролиферація соединительно тканнхъ кл - токъ, лейкоцитные тромбы въ сосудахъ, иногда подвергающіеся гіалиновому перерожденію; распадъ красныхъ кровяныхъ шариковъ; фибринные тромбы, гіалиново перерожденные; утолщеніе эластическихъ волоконъ, разшенленіе, вакуолизация и распадъ ихъ. — Въ

частяхъ кожи, совершенно омертв шпихъ, видны: гялиновое перерожденіе соединительной ткани, лейкоцитовъ и сосудовъ, закупоренныхъ гялиноными тромбами. — На м стахъ демаркаціи : расгаиреніс кашглляровъ, закупорка ихъ красными кровяными шариками, лейкоцитными и гялиновыми тромбами ; гомогенный струнь занимаетъ эпителий и кожу, подь нимъ слой полинуклеаровъ и пролиферація соединительно тканнхъ шгбтокъ ; въ бол е крупныхъ сосудахъ нодь струпомъ пролиферація эндотельяльныхъ кл токъ и организація тромбовъ.

Во второй части Н. описываетъ свои опыты; онъ морозилъ эфиромъ уши кролика въ теченіи 5—10 минутъ, изсл довалъ черезъ 3, 24 часа, 3—5 дней. Результаты опытовъ въ общемъ такіе же, какъ у другихъ авторовъ: развивается воспаление съ расширеніемъ и тромбозомъ сосудовъ, кл точною иифилтрадією, отекомъ; кл тки эпителияльнаго слоя по м стахъ плохо красятся; апастическія волокна гипертрофируются; соединительнотканнныя кл тки размножаются ; по м стахъ омертв ніе и гялиновое перерожденіе соединительной ткани; геморрагической иифилтраціи Н. не вид ль ни раза. Въ тромбахъ Н. могъ открыть фибринъ, Кгіе§е не могъ. Причиною омертв нія Н. считаетъ тромбозъ сосуодовъ.

Наконецъ, въ 1898 году онубликовалъ свои изсл дованія объ изм неніяхъ въ энителіи при замораживаніи Еиег⁵⁴³⁸). Онъ морозилъ уши кроликовъ и морскихъ свинокъ и нашель утолщеніе эпителия, гипертрофію его кл токъ, образование вакуолей въ нихъ, образование гигантскихъ кл токъ въ немъ, въ волосяныхъ м шкахъ и железахъ, митозы въ эпителияльныхъ кл ткахъ. Напомнимъ, что Соборовъ и Ушинскій вид ли въ эиителіи образование полостей съ ядрами внутри, а Гиег⁸¹; говоритъ объ гигантскихъ кл ткахъ; возможно, что они даютъ разное толкованіе однимъ и т мь-же картинамаъ.

Изъ всего изложеннаго мы можемъ вывести заключеніе, что авторы, занимавшіеся изученіемъ изм неній въ кож подь вліяніемъ замораживаній, пришли въ общемъ къ согласнымъ результатамъ. Эти авторы пытались даже установить схему, законом рность, въ наступленіи явленій. Но эта попытка должна быть признана неудачной. Причину этого, помимо индивидуальности животныхъ, сл дуеть искать въ иостановк опытовъ. Во 1-хъ, авторы морозили не всегда въ теченіи одного и того-же времени, во 2-хъ, морозили не одинаковые по величин участки кожи, въ 3-хъ, пользовались различными аппаратами, дававшими неодинаковую струю, держали ихъ на неодинаковомъ разстояніи отъ замораживаемаго участка и пр. Наконецъ, ни продолжительность опыта, ни количество израсходованнаго эфира не позволяютъ еще заключать объ интенсивности замерзанія, въ чемъ мы лично уб ждались не разъ. При одномъ и томъ-же аппарат намъ удавалось иногда заморозить конечность въ 2 минуты, иногда же на это шло 4 мин.; понятно, что въ первомъ случа и эфира шло меньше. По этому установленіе схемъ, какъ это будетъ видно и изъ нашихъ опытовъ, невозможно пока мы сжимаемъ баллонъ рукою.

Мышцы. Въ 1865 году Веп пгіогР¹) изсл довалъ мышцы голени челов ка, отморозившаго себ конечность, и нашель жировое

и восковидное, описанное въ 1864 г. 2 пкег'омъ, перерождения мышечныхъ волоконъ. На другихъ волокнахъ продольная исчерченность выступала ясн е поперечной. — Въ 1868 г. Веек") пом шаль конечности кролика въ см съ льда и сн га, держаль ихъ тамъ въ теченіи н сколькихъ часовъ, но не могъ достигнуть полного замораживанія. Подъ микроскопомъ В. вид ль зернистое перерожденіе мышечныхъ волоконъ, при чемъ опред лиль, что зерна эти не жировыя. Впосл дствіи, изсл дья мышцы челов ка изъ м сть. омертв вшихъ всл дствіе холода, онъ нашель тоже самое")₀ — Въ 1876 году Хорватъ") пытался определить, при какой t; наступаетъ смерть мышцы. Онъ призналь такую — 5⁰ Ц. для мышцы лягушки; ран е его Н ц ш Б о l i высказаль, что мышца не умираетъ даже при — 15⁰ Ц.; по КйБ. п е мышцы не выносятся; ниже — 7 — 10° Ц. Къ сожал нію Х. не произвелъ микроскопическаго изл дованія. — Въ 1879 г. Кгазке⁵) изсл доваль случай гангрены стопы и нижней 1/3 голени всл дствіе отмороженія и нашель потерю ядеръ многими мышечными волокнами, исчезаніе поперечной исчерченности при появленіи продольной исчерченности или зернистаго перерожденія; н которыя волокна съ зам тною поперечною и продольною исчерченностью но м стамъ вздуты, съ восковым!» блескомъ и трещинами въ перерожденной мышечной субстанции; н которыя волокна распались на глыбки различной величины; по м стамъ въ мышечныхъ волокнахъ увеличено количество ядеръ (регенерация), и даже можно вид ть новообразованныя волокна. Въ регітізіиш іпегпшп много круглыхъ кл токъ, апом стамъ между волокнами уже развилась соединительная ткань. — Въ 1882 году Назаровъ²⁶), производя обшія охлажденія животныхъ, находилъ въ мышечныхъ волокнахъ помутн ніе и появленіе пунктирныхъ линій (?) при потер поперечной исчерченности. — Въ 1893 г. Угаинскій¹⁹) при замораживаніи мышць нашель, что поперечная исчерченность хорошо сохраняется, но на н которыхъ волокнахъ зам тна и продольная; кое гд въ мышечныхъ волокнахъ видны гомогенныя глыбки и даже полное галиновое перерожденіе; регітізіиш пронизано круглыми кл тками; черезъ 4 — 5 дней заметно размноженіе мышечныхъ ядеръ, свидетельствующее объ регенерации. — Коб. оЧктап²⁷) въ 1893 г. изсл доваль мышцы отмороженныхъ конечностей челов ка и морозиль конечности морскихъ свинокъ, пом шая ихъ въ сн гъ съ солью на 10 мин.: въ большинстве случаевъ наступало омертвеніе стопы до голеностопнаго сустава. Изследование производилось спустя 2 — 3 — 13 — 17 — 40 дней после опыта. Авторъ видель потерю поперечной исчерченности. глыбчатый распадъ, сохранность поперечной исчерченности при потере ядеръ; некоторыя волокна атрофированы, некоторыя нормальны. Въ омертвевгаихъ частяхъ глыбчатый распадъ съ потерю ядеръ. Периферическіе слои мышць не всегда сильнее страдаютъ; но измененія значительнее около сосудовъ; вероятно, выпоть оказываетъ особенно вредное вліяніе. Затемъ наступаетъ регенерация.

Нервы. Микроскопичесшхъ исследованийъ объ измененіяхъ въ нервахъ подъ вліяніемъ замораживанія произіедено мало. Между темъ всякому врачу изъ личного опыта известны случаи парали-

чей посл охлажденій. Въ нашу задачу не входитъ собраніе та-
кнхъ случаевъ изъ литературы, но лишь для иллюстраціи мы упо-
мянемъ о двухъ сл дующихъ случаяхъ : Piai²⁸) наблюдалъ на-
раличъ предплечья у чело в ка, проспавшаго ночь на двор . Проф.
З а б л о ц к і й²⁹) приводитъ сл дующій, крайне интересный случай
д-ра Радзебора : к-нъ Курск, губ. Зубковъ былъ застигнутъ въ
дорог вьюгою, засыпанъ сн гомъ, гд и пробылъ съ 27/XI по
9/XII. Онъ остался живъ, но черезъ 2 м сяца осл пь.

Наконецъ у 8 o п п е п Б и г § a³⁰) описаны случаи параличей
отъ холода; Веек²²) въ своихъ опытахъ не нашель изм нен-
ній въ нервахъ, хотя наблюдалъ параличи движеній при сохран-
ности чувствительности. Гарлесъ²⁴) нашель, что замораживаніе
нерва до — 15 В. не убиваетъ его. По Бапсіоіз³¹) нервъ под-
вергнутый постепенному замораживанію сохраняетъ по оттаиваніи
свою возбудимость. Вели же внезапно и быстро охладить кролика,
бывшаго въ сред + 35°, то наряду съ перерожденіемъ внутреннихъ
органовъ, наступаетъ интерстиціальнй невритъ. — А l o p g o³²) въ
1889 г. морозилъ нервы кроликовъ и морскихъ свинокъ, изсл до-
валъ черезъ 20—30 дней и нашель: частичное набуханіе осевого
цилиндра, распадъ его и міэлина, Н которія волокна остаются
ц лыми.

Эповъ³³) въ 1891 г. обнажалъ с далищнй нервъ кролика,
прикладывая къ нему кусокъ льда на часъ, изсл довалъ черезъ
сутки и нашель: міэлинъ распался на капли, осевые цилиндры,
около иер хватовъ Ка п і г, набухли и зернисто распались. —
Ушинскій въ 1893 г. морозилъ эфиромъ обнаженные с далищ-
ные нервы; посл опыта наступалъ параличъ; на 5—6 день былъ
зам тенъ незначительный парезъ. Чтобы получить р зкія дегене-
ративнй изм ненія нервовъ, нужно ихъ морозить ежедневно по 5
мин. въ теченіи 10—15 дней, какъ то д лалъ Аіопхо. Ушин-
с к и м ъ найдено : кое гд распадъ міэлина; круглыя кл тки въ
эндо- и периневріи. — Читатель видитъ насколько искусствєнны
были условія опытовъ!

Сосуды. Относительно изм неній въ сосудахъ отъ замора-
живаній намъ почти ничего неизв стно; особенно объ изм неніяхъ
въ крупныхъ сосудахъ. Правда, Ушинскій") пробовалъ моро-
зить большіе сосуды, но его опыты им ютъ для насъ мало значенія,
прежде всего по искусствєнности условій опытовъ: Уш. обнажалъ
бедренные сосуды и тогда уже морозилъ ихъ эфиромъ. Въ венахъ
при такихъ опытахъ образовались тромбы, а въ артеріяхъ и того
не было, за исключеніемъ одного опыта, гд въ артеріи образовался
тромбъ; но Ушинскій объясняетъ его происхожденіе ошибкою
при пренаровк . Единственно, что зам тиль У., это то, что обо-
лочка сосудовъ потеряли свою правильность (?), эластическія волокна
раздвинуты экссудатомъ и получили, какъ и ядра, волнистый видъ (?).
Месіа и ай епШіа пронизаны лейкоцитами; ааа азогит расши-
рены; въ іпііта изм неній незам чено. Изсл дованіе производи-
лось черезъ 2—3—4 дня посл опыта; рана по окончаніи опыта
зашивалась и заживала рег ргішат.

Такимъ образомъ намъ приходится довольствоваться т мь,
что изв стно объ малыхъ сосудахъ, именно : Іпііта — Кгіе § е

видели галиновое перерождение кл токъ эндотелія; Нойага подь струпомъ вид ль пролиферацію эндотелія, чему *онъ* не придалъ значенія, да конечно и не могъ придать, т. к. ноль струпомъ сосуды должны были зарости. Ушинскій вид ль набухлость эндотелія въ мышечныхъ сосудахъ. Месіа — Кгіеде и Носіага вид ли галиновое перерождение; Ушинскій посл замораживаній обнаженныхъ сосудовъ вид ль кл точную инфильтрацію. АД еп-Шіа — Кгіеде и Нойага вид ли галиновое нерерождение; VІк-гаап кл точную инфильтрацію; Ушинскіі кл точную инфлтрацію и расширение аз. азогит.

Въ **околососудистой кл тчатк** приведенные изсл дователи вид ли отекъ, кровоизліянія, кл точную инфильтрацію и пролиферацію кл токъ. — Все сказанное относится къ артеріямъ и венамъ.

Капилляры. Беек вид ль разрывы канилляровъ; изъ описаній Кгіеде обь тотальномъ галиновомъ перерожденіи уха сл дуетъ заключить и о галиновомъ нерерожденіи канилляровъ.

Вотъ что известно о сосудахъ. Понятно, вооруженные такими св деніями мы не вправъ приписать отмороженіямъ значеніе причиннаго момента для развитія того ангиосклероза, который' лежитъ въ основ ^агшгаепае ап^іозсіеіоіісае!

Относительно **содержимаго** сосудовъ изъ работъ приведенныхъ авторовъ намъ изв стно сл дующее: н которые сосуды наполнены и растянуты кровью; другіе содержатъ тромбы — красные, б лые, галиновые; тромбы встречаются прист ночные и вполн закуроривающіе просв ть; тромбы встречаются въ артеріяхъ, венахъ и капиллярахъ.

Состояніе сосудовъ въ замороженныхъ частяхъ. При замораживаніи эфиромъ. кожа очень быстро бледнеетъ (черезъ 15-20 сек. по Ушинскому) — сосуды сокращаются; но оттаиваніи кожа краснеетъ — сосуды расширяются. Какъ долго продолжается это расширение съ точностью неизвестно. — РоисБей; и СгессБіо³⁴) наблюдали столь значительное сокращеніе сосудовъ, что не могло пройти ни одно кровяное тельце; по оттаиваніи сосуды расширились. Мозво³⁵) причину расгаиренія сосудовъ считаетъ наступающій параличъ мышць, а не сосудистыхъ нервовъ.. Саііапо³⁶) же нолагаетъ, что параличъ сосудовъ, наступающій при быстромъ оттаиваніи. зависитъ отъ измененій въ нервахъ, вызванныхъ теми неизвестными еще намъ процессами, которые наступаютъ въ нервахъ при оттаиваніи. Врядъ ли справедливо мн ніе Саііапо, т. к. параличъ сосудовъ можетъ наступать при⁰ еще выше 0". Дз дзюль") показали, что если держать уши кролика въ воде при -) - 15, то черезъ 1—2 часа наступаетъ расширение сосудовъ. Исследования же Мозво показали, что если конечность человека поместить въ воду при 4- 27.8° и затвмъ постепенно охлаждать, то при і 7.2° наступаетъ уже расширение сосудовъ.

Кровеобращеніе въ замораживаемыхъ тканяхъ. Хорватъ пробовалъ инъецировать сосуды плавательной перепонки лягушки после оттаиванія, но масса не проникла въ сосуды, на столько они были наполнены кровью. Х. не могъ также заметить возстановленія тока крови въ плавательной перепонкъ вскоре после

оттаивания: это подтвердили и Соборовъ. Аквилеву³⁸) принадлежит самая обстоятельная работа по изучению кровообращения при замораживании и оттаивании. Съ помощью придуманного аппарата А. под микроскопомъ проследили за изменениями въ ток крови при замораживании и оттаивании въ плавательной перепоночке и брюшке лягушки и сальник кролика; вотъ его выводы: **1)** при замораживании кровообращение сначала прекращается въ волосныхъ сосудахъ, потомъ въ венахъ, и затѣмъ уже въ артеріяхъ; **2)** при оттаивании токъ крови въ волосныхъ сосудахъ непосредственно подвергавшихся замерзанию уже болѣе не возобновляется (А. не говоритъ, сколько часовъ онъ наблюдалъ послѣ замораживанія; по Ушинскому стазъ разрѣшается черезъ **40—50** часовъ); **3)** при оттаивании въ венахъ кровообращение почти всегда возобновляется; исключенія редки и притомъ только въ маленькихъ венахъ; **4)** при оттаивании въ артеріяхъ кровообращение возобновляется вполнѣ; **5)** возобновление тока крови какъ въ артеріяхъ, такъ и въ венахъ возобновляется всякій разъ, хотя бы замораживаніе и оттаиваніе было произведено нѣсколько разъ; **6)** въ первый моментъ дѣйствія холода сосуды суживаются, при оттаивании значительно расширяются; **7)** при замерзании токъ крови прекращается сначала въ периферии, потомъ въ центрѣ сосудовъ; **8)** при оттаивании возобновление кровообращенія происходитъ такъ, что сначала отдѣляются отдельные шарики и кучки ихъ и уносятся въ потокъ кровообращенія и затѣмъ уже возобновляется кровообращение; **9)** въ частяхъ, лежащихъ ниже замораживаемаго места токъ крови останавливается прежде всего въ капиллярахъ, потомъ въ венахъ и, наконецъ, въ артеріяхъ; при оттаивании токъ крови возобновляется сначала въ артеріяхъ, потомъ въ венахъ и, наконецъ, въ капиллярахъ. Так. обр. возобновляется кровообращение во всѣхъ сосудахъ, хотя бы замораживаніе производилось неоднократно. — Отмѣтимъ, что въ моментъ замораживанія и вскорѣ послѣ оттаиванія въ сосудахъ не образуется тромбовъ.

Кровь. Рейсберга и Сгесспио³⁴), Соборовъ, Хорватъ, Шоппелъ, Зейтлицъ, Маиери и Пгарин, Гаикъ, 2 и п 2 наблюдали изменения цвѣта крови и формы красныхъ кровяныхъ шариковъ въ частяхъ подвергавшихся замораживанію, кристаллизацию и раствореніе гемоглобина, образованіе кристалловъ парагемоглобина (Асі. 8сБш⁴¹)).

Веек, Тергит¹⁰), Саппапо не видѣли этихъ изменений.

Соединительная ткань. Цитированные авторы видѣли точную инфильтрацію, пролиферацию клетокъ, кровоизлиянія, отекъ и гиалиновое перерожденіе соединительной ткани.

Бросается въ глаза, что авторы, изучавшіе изменения тканей, подвергавшихся замораживанію, изслѣдовали все свѣдѣніе случаи. Никто не изслѣдовалъ изменений, развивающихся спустя болѣе или менѣе продолжительное время послѣ опытовъ, такъ что этотъ вопросъ остается открытымъ. Мы изслѣдовали не только сосуды, но и другія ткани конечностей, подвергавшихся замораживанію, спустя продолжительное время послѣ опытовъ. По этому наша работа, повидимому, первая попытка войти въ эту неизвѣстную еще намъ область.

Глава II.

„Только совмещенное применение экспериментального метода с тщательным микроскопическим . . . изсл. дованием . . . дает возможность составить ясное представление об анатомической и физиологической сущности болезненного процесса при жизни.“

Подвысоцкий. Общая патология 2-ое издание.

Мы производили наши опыты над морскими свинками и как метод замораживания применяли опыление эфиром с помощью обыкновенного пульверизатора с двумя баллонами. В продажном эфире всегда плавают какие то мельчайшие частицы, засоряющие внутреннюю трубочку распылителя. Вследствие этого струя распыляемого эфира не всегда получается одинаковой. После этого обстоятельство должно было оказывать влияние на скорость замерзания и количество эфира; после этого колебалось между **50,0—100,0** куб. ц.

Животные жили у нас при комнатной 4°, питались хлебом и капустой.

Для опыта свинка прибинтовывалась к доске шириной в 1 Уз вершка; выбранная для опыта задняя конечность оставалась свободной; с нее коротко остригалась шерсть; на стопу накладывалась петля и конечность вытягивалась; струя эфира направлялась главным образом на переднюю и заднюю стороны голени, чтобы эти части хорошенько проморозить. — Продолжительность опыления была различная. Сначала мы попробовали опылять 15 мин., но оказалось, что это не выносятся конечностью — наступает омертвление. Пришлось сократить время. Мы считали замораживание удавшимся, когда приблизительно в средине задней стороны голени почти не удавалось сдвинуть мускулатуры между пальцами при умеренной силе давления. Этот момент при навыке и исправном состоянии пульверизатора наступает через 1 1/2, — 2 минуты; если пульверизатор засорен или плохо сжимают баллон, конечно, время удлиняется. По наступлении замерзания мы продолжали опыление еще в течение 2—5 минут, в зависимости от того, как свинка ранее переносила замораживание. На оттаивание требовалось 10—20 минут; оттаивание мы считали оконченным, когда ткани делались мягкими и пассивные движения совершались легко; тогда свинку отвязывали. В одном опыте с 5 минутного пульверизацией был произведен поперечный разрез в средине голени до костей, при этом все ткани были замерзшими. — Опыт протекает обыкновенно так: после —1 мин. опыления сокращаются кожные сосуды и кожа бледнеет; это явление начинается на стопе и в один момент поднимается до верхней границы опыляемой области; в это время свинка часто вскрикивает; кожа делается жесткою, но мускулатура еще не промерзла; затем замерзают все ткани: не удается сдавливание между пальцами. После этого опыление все таки еще продолжается в течение 2—5 минут; спустя 10—20 минут по прекращении пульверизации наступает оттаивание; область голеностопного сустава оттаивает

посл всего; вероятно, она и промерзает всего значительно. Очень часто спустя 5—10 минут по прекращении опыления у свинки начинается знобь. Спустя 1—2 часа констатируется уже значительное припухание стопы, голени и нижней части бедра. Къ следующему дню припухание еще увеличивается. Отекъ держится иногда дни, иногда недели.

Къ следующему опыту приходилось приступать лишь по миновании острых явлений и уменьшении отека, т. к. полного исчезновения его очень часто не наступает впродолжении недель.

Въ течении нескольких дней свинка испытывает, вероятно, боль, т. к. иногда жалобно и подолгу кричитъ, кусаетъ кожу ноги, бегаетъ по ящику, вертя ногою и дая ею въ воздухе, какъ бы отгалкивающія движения. Покусы подживаютъ иногда быстро, иногда медленно. Пока воспалительныя явления остры свинка не пользуется мороженой конечностью, волочить ее. Когда стихнутъ острия явления, свинка начинаетъ понемногу пользоваться конечностью, но прежней свободы и легкости движений уже нтъ.

Объективно, въ это время мы можемъ часто заметить утолщение мышечковъ и вообще всей области голеностопнаго сустава; пассивныя движения ограничены въ объеме, полное распрямление не удается. — На коже образуются пузырьки, эпидермисъ шелушится, волосы отчасти выпадаютъ и нередко въ нижней трети голени и на тыл стопы видно очень мало волосъ; ногти или утолщаются, чаще же отваливаются; иногда отваливаются, омертвеваютъ пальцы; реже наступаетъ омертвление стопы (у насъ 4 раза изъ 20), въ нашихъ случаяхъ всегда поднимавшееся немного выше голеностопнаго сустава.

Тотчасъ по умерщвлении свинки производилось вылушение обеихъ заднихъ конечностей въ тазобедренныхъ суставахъ и он пом шались чаще въ жидкость Мюллера, иногда въ ту-же жидкость + 10 7, формалина, иногда въ водный 10 % формалинъ. Мы глубоко сожалевемъ теперь, что не пользовались жидкостью Флеминга, а доверившись технике Капио!е!а хот ли въ н которыхъ случаяхъ фиксировать митозы жидкостью Орта и Ценкера. Такая фиксация не дала намъ жалаемыхъ результатовъ. Мюллерову жидкость мы предпочли всемъ ирочимъ фиксирующимъ растворамъ потому, что хотели красить мѣлиновыя оболочки гематоксилиномъ еідегіа.

Конечности лежали въ жидкости Мюллера отъ 2 недель до 4 месяцевъ. Затемъ, скребцемъ отделялись мягкія части съ передней и задней сторонъ голени и стопы, переносились въ спиртъ восходящей концентраціи въ темноте, пропитывались целлоидиномъ. разделялись на 4—5 кусковъ и разлагались на срезы въ 10—15—20 [і.; съ тыла стопы и подошвы брались средніе куски; кроме того изслѣдовались а. Гетогііз и пеі . ізѣіаісіпз съ больной ноги и куски изъ нижней трети передней и задней сторонъ здоровой ноги.

Такимъ образомъ мы получали поперечные срезы всехъ тканей конечностей при сохранении ихъ топографическихъ отношений. Иногда эти куски рвали и продольно.

Съ каждаго куска срезы окрашивались квасцевымъ карминомъ, гематоксилиномъ Бѣмера съ эозиномъ. но Vап (Незоп'у;

эластическія волокна окрашивались орсеиномъ и по Лейег'у^{вв}): нервы по \ e i ^ e r 4 - P a l - K a i 8 e r ' y . Съ окраской нервовъ намъ пришлось повозиться долго, мы испробовали способы № e i 8 e r 4 ' a , P a l ' я , \ a 8 z a l e , К у л ь ч и ц к а г о , оба способа К а i 8 e r ' a ^{7a}). Лучшіе результаты намъ далъ способъ К а i 8 e r ' a съ Пид. нзіт. 8e8^iicblol^., поэтому мы его затъ исключительно и примъняли. Мы совтуемъ окраску гематоксилиновымъ растворомъ и обработку растворомъ каі. пуреппап&. производить на предметномъ стеклѣ. Настоятельно рекомендуемъ гематоксилиновой растворъ готовить въ фарфоровую чашку наливаемъ 30 к. ц. а^ . ae§4. и 3 куб. ц. 10 % раствора гематоксилина въ абсолютномъ спиртѣ ; даемъ вскипѣть ; затъ прибавляемъ 10 кап. насыщеннаго на холоду воднаго раствора Пидіи сагЬопісі и опять кипятимъ ; красимъ на предметномъ стеклѣ горячимъ растворомъ. пока сръзы, перенесенные на стекло прямо изъ раствора іеггі, и обсушенные пропускною бумагою, перестанут!) давать осадки; слегка ирополаскиваемъ сръзы водою, опять ловимъ ихъ на предметномъ стеклѣ, обсушиваемъ пропускною бумагою, наливаемъ раствора каі. Бурегт.; въ немъ сръзы остаются пока не сдлаются желтыми; споласкиваемъ ихъ въ водѣ и переносимъ въ свже приготовленную смсъ 1 % раствора ас. охаісі и 1 % , раствора паігіі зиРригозі поровну ; здъ сръзы остаются до обезцвчиванія, промываются въ водѣ съ нсколькими каплями аттоп Пидіи<іи затъ въ чистой водѣ ; спиртъ, масло, бальзамъ. Міэлиновыя оболочки синяго цвта на безцвтномъ фонѣ . — Орсеинъ мы примъняли въ растворъ Тгіе-реГя⁷³) ; эластич. волокна окрашиваются въ немъ въ теченіи 10 — 30 мин., дифференцировка въ 1 % /0 солянокисломъ 70⁰ алкоголь въ теченіи нсколькихъ секундъ пли до 2 — 3 мин.; промывка въ водѣ ; алкоголь, масло, бальзамъ; фонъ или бездвтный или слегка окрашенный смотря по продолжительности дифференцированія; эластич. волокна коричневый.

Для окрашиванія по V. віе8оп'у мы рекомендуемъ примънять слабый и крпкій растворъ пикринъ-фуксина. Очень хорошъ слабый растворъ, тотъ, коимъ пользовался Павловъ⁷⁰) : 5 — 7 куб. ц. насыщеннаго пикриноваго раствора 4-1 капля насыщеннаго фуксиннаго раствора: — слабый растворъ окрашиваетъ мышцы въ желтый (пикриновый) цвтъ ; по этому онъ хорошо выдляетъ всюду тончайшія мышечныя волоконца; крпкій растворъ состоитъ: 50 куб. цент, насыщ. пикрин, раствора н- 1 куб. ц. насыщеннаго фуксиннаго раствора⁷¹) — этотъ растворъ отлично выдляетъ тончайшія соединительнотканнныя волоконца и потому особенно иригоденъ для констатированія гдлибо разрощенной соединительной ткани.

Наконецъ, какъ реактивъ на жиръ мы употребляли 1 % осміевоу растворъ.

Обънкоторыхъ другихъ окраскахъ примънявшихся нами будетъ сказано ниже.

Глава III.

„Микроскопъ представляет такой инструментъ, при помощи котораго можно видѣть и то, что есть въ действительности, и то, чего нѣтъ на самомъ дѣлѣ, а только желательно наблюдателю, и даже безъ большаго труда“.

Кульчицкій. Техника микр. изслѣдованія.

Теперь мы поговоримъ вообще о тѣхъ измѣненіяхъ, которыя мы видѣли въ различныхъ тканяхъ конечностей, подвергавшихся замораживанію. При такомъ планѣ читатель легче усвоитъ последовательность измѣненій, а авторъ безъ ущерба для ясности можетъ болѣе коротко описать отдельные опыты, обращая больше вниманія на топографическое распреденіе измѣненій.

Мышцы изменяются уже во время процесса замерзанія. Если убить животное до оттаиванія конечности, то въ некоторыхъ мышечныхъ волокнахъ плохо видна уже поперечная исчерченность; на место ея появляется мелкая зернистость; но что особенно характерно и о чемъ не говорятъ другіе авторы — это образованіе полостей. Это особенно хорошо видно на поперечныхъ срезяхъ: въ мышечныхъ поляхъ (не всехъ) видны небольшая полости кругловатой, овальной и трехъугольной съ закругленными углами формы; лежать оне чаще въ центре поля; обыкновенно имеется одна такая полость. Намъ думается, что полости эти могли возникнуть лишь отъ образованія въ мышечномъ волокне кусочковъ льда, раздвинувшихъ мышечное вещество.

После оттаиванія видно уже побольше зернистыхъ и продольноисчерченныхъ волоконъ; но что опять таки особенно характерно, и что не описано цитированными авторами, это — если можно такъ выразиться — водяночное перерожденіе мышцъ, хотя здесь дело идетъ собственно не о перерожденіи, а о простомъ накопленіи, образованіи воды, вследствие оттаиванія льда; волокна пронизаны полостями, а мышечное вещество образуетъ различной толщины перекладины, такъ что волокно имеетъ видъ губки; хотя это сравненіе можетъ быть и грубо, темъ не менее оно хорошо выражаетъ сущность измѣненій. На рис. 8 представлено водяночно перерожденныя волокна на поперечномъ срезе. Вверху голени эти измѣненія выражены лишь на отдельныхъ участкахъ; книзу же они захватываютъ почти все волокна, — распреденіе водяночно перерожденныхъ волоконъ даетъ намъ понятіе, насколько интенсивно было замораживаніе. — Если изследовать спустя несколько дней послѣ опыта, то не находимъ уже водяночно перерожденныхъ волоконъ. На разщипанныхъ препаратахъ пострадавшія волокна кажутся блѣдными, блестящими, зернистыми или глыбчатыми, не окрашивающимися (Ценкеровское перерожденіе), контуры ихъ неправильны, — по местамъ волокно вздуто, по местамъ совершенно спалось, вероятно, вследствие всасыванія воды. На многихъ волокнахъ плохо видна поперечная исчерченность и очень хорошо продольная. Казке, Назаровъ, Ушинскій, Веппсіогг, оікшап — все видели эту ясную продольную исчерченность, и принимали ее за патологическое явленіе. Мы видели эту ясную

продольную исчерченность на продольных срезях и разщипанных препаратах съ здоровой конечности свинки. — **Веппсіогі** и **Воіктап** вид ли жировое перерождение волоконъ; мы н сколько разъ прим няли растворъ осміевоі кислоты и не могли уб диться въ жировомъ перерожден)и волоконъ.

Мы не можемъ подтвердить указанія авторовъ, что всегда наибол е страдаютъ слои мышщъ около сосудовъ и на периферіи (бол е поверхностные).

Вскор въ перерожденныхъ волокнахъ увеличивается количество ядеръ. У нормальнаго мышечнаго поля мы видимъ **1—2** ядра, лежащихъ подъ сарколемою, — теперь же въ мыпечномъ пол видимъ **3—5—8** ядеръ, часть которыхъ лежитъ уже въ самомъ сократительномъ веществ . Иногда еократительнаго вещества уже не видно, оно исчезло, а виденъ лишь набитый ядрами м шокъ сарколемы. Такое накопление ядеръ считается въ наук за признакъ регенераціи. Мы должны зд съ же указать, что въ нашихъ случаяхъ возрождение мышщъ не наступало; о в роятной причин этого мы вскор скажемъ. — Наряду съ волокнами съ увеличеннымъ количествомъ ядеръ, видны волокна, зернистыя, гомогенный, блестящія совс мь безъ ядеръ — умершія; особенно эти волокна безъ ядеръ встр чаются въ м стахъ съ кровоизліяніями. Всл дъ за оттаиваніемъ въ мышцахъ развивается сильн йшая степень гипереміи — наполнены и растянуты кровью артеріи, вены, капилляры. На разщипанныхъ препаратахъ между каждыми двумя сос дними волокнами видны ц почки красныхъ кровяныхъ шариковъ. По м стамъ капилляры лопаются и наступаютъ упомянутыя межволоконцевыя кровоизліянія. — Изсл дуя срезъ съ конечности, отнятой спустя **3** часа посл замораживанія, мы находили въ **регитізіт іпн гпнт ехіетит** значительное количество лейкоцитовъ на отд льныхъ участкахъ вблизи сосудовъ; спустя сутки количество ихъ еще больше и инфильтрація д лается уже диффузной. Зат мь количество круглыхъ кл токъ еще нарастаетъ.

Кром того, изсл дуя конечности спустя нед лю и бол е посл опыта, мы часто вид ли громадное количество круглыхъ кл токъ въ м стахъ прикр пленія мышщъ къ сухожильнымъ нрослойкамъ — отсюда ряды круглыхъ кл токъ проросали между мышечными полями, въ глубь мышцы. Возможно, что это потомки т хъ ядеръ, который и въ норм встр чаются въ порядочномъ количестве въ м стахъ прикр пленія мышщъ къ сухожильной ткани.

Обиліе круглыхъ кл токъ въ мышцахъ чрезвычайное, и обыкновенно спустя н сколько дней посл опыта на поперечныхъ срезяхъ мышщъ мы видимъ сл дующія картины: мыш чныя поля неравнорной величины и окраски; многія круглой формы, а не полигональны, какъ нормальный; часть полей зернисты; количество ядеръ увеличено; въ **регитізіиш** много круглыхъ кл токъ; по м стамъ ихъ такъ много, что изъ за нихъ невидно уже очертаній мышечныхъ полей. Посл наряду съ большимъ количествомъ круглыхъ кл токъ видны кл тки овальныя, и, наконецъ, веретенообразный; **регитізіиш іпнгрп.** плотн етъ, утолщается; словомъ, между мышечными волокнами разрастается въ изобиліи соединительная ткань. Эта ткань образуетъ ячейки, въ коихъ и заключены по

одному или н сколько мышечныхъ полей; эти зажатя въ соединительной ткани мышечныя поля иногда поразительно малы — следовательно, мышечныя волокна истончаются, атрофируются и, наконецъ, исчезаютъ, даже если они не претерпели перерожденія отъ замораживанія. Атрофирующаяся мышечныя поля очень малы, кругловатой формы, иногда несколько темнее нормальныхъ; количество ядеръ въ нихъ то увеличено, то нѣтъ. Въ конце концовъ исчезаютъ все мышечныя волокна и мышца оказывается замененною плотною соединительною тканью. Такимъ образомъ соединительная ткань, прогрессивно разрастающаяся и **вместе** съ ростомъ плотнеющая, повидимому, не позволяетъ возродиться ткани высшаго порядка — мышечной. Однажды разросшаяся соединительная ткань имела видъ миксоматозной ткани (опытъ Л⁹ 9.).

Что касается сухожилий, то они страдаютъ поздно — въ нихъ увеличивается число ядеръ, прорастаютъ круглыя клетки и они какъ бы расплавляются въ соединительной ткани, проростающей между ихъ пластинками.

Прямой пропорціональности между числомъ замораживаній и интенсивностью измененій въ нашихъ случаяхъ не было (ср., наприм рь, опыты М 9 съ 19, 20).

Нервы. Въ ср захъ съ конечностей только что замороженныхъ, а также уже оттаявшихъ мы не могли заметить измененій въ нервной ткани. Но въ ирепаратахъ съ конечности, ампутированной спустя 6 сутокъ после замораживанія (опытъ 7) измененія представляются въ следующемъ виде: мѣлинь кажется помутневшимъ, почему осевые цилиндры плохо видны; количество ядеръ въ нервахъ очень увеличено; некоторые изъ нихъ вакуольно перерождены; въ некоторыхъ нервахъ видны кровоизліянія; въ дальнѣйшемъ теченіи процесса количество ядеръ въ нервныхъ стволахъ настолько увеличивается, что съ трудомъ можно видеть помутневшія нервныя волокна. Количество ядеръ нарастаетъ книзу. Впоследствии въ нервахъ увеличивается количество соединительной ткани. Окраска по способу "У7еі§егI-Pal-Kaізер'а" даетъ такія картины: вверху голени окрашиваются все волокна; на поперечномъ срезе нервного ствола мы видимъ много синихъ колець, равномерной толщины и діаметра; весь срезе нерва занятъ этими кольцами, равномерно распределенными по срезу; но постепенно величина колець делается неравномерною, сами они истончаются, неравномерно распределяются по срезу нервного ствола вследствие того, что многія волокна уже переродились, и потому не восприняли синей окраски; какъ известно, для полученія окраски нужно присутствіе мѣлина, образующаго съ хромомъ и г матоксилиномъ нерастворимый синій лакъ (въ образуемое при этомъ сложное соединеніе входитъ также медь въ способе \ еідеГо'а и железо въ способе Каізер'а + литій); некоторые нервныя стволы совсемъ не имеютъ окрашенныхъ волоконъ — это встречается обыкновенно на стопе. На продольныхъ срезяхъ попадаютъ волокна съ неправильными контурами (местами спавшіяся), съ зернистымъ или распавшимся на глыбки мѣлиномъ. — Словомъ, въ нервныхъ стволахъ наступаетъ атрофія, выражающаяся истонченіемъ мѣлиновыхъ оболочекъ, и перерожденіе — выражающееся помутненіемъ,

зернистостью и распаденіемъ на глыбки міэлина. Одновременно разрастается въ нерв соединительная ткань (эндоневрій), такъ что при высокихъ степеняхъ измененій при способе аргентозопа нервные стволы окрашиваются диффузно въ красный цвѣтъ. Регипегитъ обыкновенно сохраняетъ свое строеніе изъ концентрическихъ иластовъ клеточекъ съ палочкообразными ядрами и круглыхъ клеточекъ въ немъ невидны, или очень мало. Въ опытахъ Агостони и Ушинскаго измененія получались лишь тогда, когда нервы морозили ежедневно въ теченіи несколькихъ дней — въ нашихъ же опытахъ, гдѣ мы морозили конечности даже по 1 разу и вслѣдствіе этого спустя 108 и 113 сутокъ (оп. 17—18), можно было видѣть атрофію съ разрастаніемъ соединительной ткани и даже исчезаніе нервныхъ волоконъ, насколько можно вверить окраскамъ литіевымъ гематоксилиномъ и по способу аргентозопа. — Не слѣдуетъ представлять себѣ, что всѣ нервные стволы страдаютъ въ одинаковой мѣрѣ — этого нѣтъ. — Въ і. изслѣданій мы ни разу не могли констатировать измененій. Сильнѣйшія степени перерожденія и атрофіи нервныхъ стволовъ мы видѣли на стопѣ.

Мы не могли изучать измѣненій нервовъ на разшипанныхъ препаратахъ, а потому не могли замѣтить начальныхъ стадій измененій. Конечно, трудно допустить, чтобы не было измененій въ нервахъ вскорѣ послѣ замораживанія или даже во время состоянія замерзанія, когда всѣ прочія ткани значительно страдаютъ.

Соединительная ткань. Мы не могли замѣтить измѣненій въ соединительной ткани на препаратахъ съ конечностей, отрезанныхъ до оттаиванія и по оттаиваніи черезъ 2 часа; впрочемъ, въ послѣднемъ случаѣ видно уже начало отека — въ соединительной ткани, въ щеляхъ ея, начинаютъ отлагаться зернистыя или волокнистыя массы, окрашивающіяся въ розовый цвѣтъ эозиномъ и желтый при способѣ Ваназопа — это свернувшаяся отечная жидкость. — Черезъ 3 часа послѣ оттаиванія въ соединительной ткани, видна по мѣстамъ, около сосудовъ, клеточная инфильтрація, отекъ значительнаго, равно и гиперемія, иногда видны кровоизліянія.

Затѣмъ съ каждымъ часомъ, съ каждымъ днемъ клеточная инфильтрація усиливается. Вслѣдствіе этого съ круглыми клетками видны клеточки овальныя и веретенообразныя; количество круглыхъ клеточекъ уже не преобладаетъ — наступаетъ организационная перестройка: превращеніе грануляционной ткани въ плотную соединительную ткань; однажды грануляционная ткань превратилась въ ткань миксоматозную (опытъ 9). Въ соединительной ткани на здоровой конечности видно много жировыхъ клеточекъ; въ соединительной ткани на больной ногѣ жировыхъ клеточекъ чаще совсѣмъ невидно, какъ будто жировая ткань погибаетъ. Какъ мы видѣли изъ литературнаго очерка, авторы, а особенно Келлеръ, говорятъ о гліалиномъ перерожденіи соединительной ткани, но именно Келлеръ и не примѣнялъ никакихъ окрасокъ, интенсивно выдѣляющихъ гліалинъ. Мы примѣняли эозинъ, пикринъ-фуксинъ, амміачный карминъ съ гематоксилиномъ (способы Магю Релара и др.) и не могли убедиться въ присутствіи несомнѣннаго гліалина.

Правда, мы видѣли набухшія, гомогенныя, блестяще-матовыя волокна — кто считаетъ эти признаки достаточными, пусть счита-

таетъ такія волокна за гіалиноперерожденныя. Иногда между волокнами мы вид ли круглыя твльца, величиною съ лейкоцитъ, безъ ядра, гомогенныя, окрашивающіяся эозиномъ и пикринъ-фуксиномъ въ красный цв ть — эти образованія мы скор е согласны считать за гіалиново-перерожденныя круглыя кл тки.

Сосуды. Артеріи. Бели изсл довать сосуды съ конечности животнаго, убитаго до оттаиванія, то находимъ артеріи пустыми, сокращенными. При 15-минутномъ замораживаніи сокращеніе артерій значительное, ч мь при 5-минутномъ. На передней сторон голени, въ нижней половин особенно, на стоп и въ нижней половин задней стороны голени сокращеніе значительное, чемъ въ верхней половине задней стороны голени — т. е. анэмия значительное въ частяхъ более промерзающихъ. Следовательно, подобно тому, какъ сокращаются отъ действія холода сосуды кожные, малые — также точно сокращаются и сосуды крупные, глубоко заложенные. Въ просвете сокращенныхъ артерій довольно часто видны отошедшія отъ стенки эндотельяльныя клетки. По местамъ видны зернистыя отложенія. Собо́ровъ замораживалъ кровь и виделъ, что она тогда превращается въ зернистое вещество. Въ средней и наружной оболочкахъ измененій нетъ, за исключеніемъ образованія коегде вакуоль въ клеткахъ іпеаіае.

По оттаиваніи артеріи сильно расширяются и наполняются кровью, особенно артеріи малыя и средней величины. Это расширение значительное въ нижней половине голени, сильнее промерзающей. Иногда растяженіе такъ велико, что т. іазі. даже не выдерживаетъ — разрывается и между нею и т бля изливается кровь (оп. 7). Упомянутыя зернистыя отложенія невидимому смываются кровью, вопреки Кгіе^е. Коегде по стенкамъ сосудовъ видны слипшіеся лейкоциты, лежащі кучками, напоминая лейкоцитные тромбы. Наконецъ, внизу голени видны во многихъ сосудахъ и красныя тромбы, иногда вполне закупоривающіе просветы. Въ случаяхъ, где наступаетъ омертвеніе, тромбовъ особенно много (оп. 7. 8.) Вероятно и въ оп. 5. наступило бы омертвеніе. Можетъ быть описанное слущиваніе эндотельяльныхъ клетокъ имеетъ значеніе въ образованіи тромбовъ. Протяженіе тромбовъ въ крупныхъ сосудахъ иногда почти сверху до низа. Въ дальнейш мь теченіи тромбы организуются, а иногда стекловидно изменяются. Мышечныяоболочки артерій иногда мутны, плохо красятся, кое где видны вакуоли.

Теперь мы должны перейти къ разсмотренію техъ измененій, который развиваются въ артеріяхъ спустя более или менее продолжительное время после опыта.

Іпїіта. Важнейшія измененія въ артеріяхъ, подвергавшихся замораживанію, заключаются въ пролиферациі эндотелія. При этомъ процесъ проходитъ чрезъ следующие стадіи:

1) Эндотелій явственно набухаетъ; ядра лежатъ очень близко другъ къ другу, и весь эндотельяльный слой делается похожъ на кубическій эпителий, по верному сравненію Ваит^агіеп^а⁸¹).

2) Затемъ образуется второй рядъ изъ кругловатыхъ клетокъ. Мы видели артеріи, где надъ рядомъ набухшаго эндотелія выступали 1—2 клетки, т. е. самое начало образованія втораго ряда.

i

Туть-то намъ и пришлось пожал ть, что эти кусочки не были фиксированы по Флемингу — обнаруженіе митозовъ уяснило бы намъ, какъ совершается образование втораго ряда кл токъ, бол е подробно. Зат мь образуется третій рядъ кл токъ и т. д.

3) Когда разрошеніе въ крупныхъ артеріяхъ значительно развито, то кл тки въ немъ лежатъ или безъ опред леннаго порядка, или располагаются такъ: вн шніе слои состоятъ изъ кл токъ съ вытянутыми ядрами, лежащими длиннымъ діаметромъ по радіусамъ сосуда; внутренніе слои состоятъ изъ кругловатыхъ и овальныхъ кл токъ, расположенныхъ безъ опред леннаго порядка. Картина походитъ на представленный въ работ \ ini arl;e'g'a I рис.

4) Потомъ вытянутыя кл тки вн шнихъ слоевъ все удлинняются и своими концами, обращенными къ **тесіае**, начинаютъ загибаться и т. о. какъ бы стремятся расположиться концентрически съ мышечными кл тками **тцэснiагіз**. В роятно это происходитъ всл дствіе комбинаціи сл дующихъ силъ: взаимнаго давленія, давленія кровяной волны изнутри и давленія снаружи всл дствіе тонуса **гезр**. сокращенія **тесіае**.

5) Это загибаніе вн шнихъ концовъ кл токъ все прогрессируетъ; сами кл тки тоже изм няютъ свое положеніе и располагаются концентрически съ кл тками **ш йіае**, т. е. получаютъ сл дующія картины: н сколько вн шнихъ рядовъ разрошенія образуютъ слои вытянутыхъ кл токъ, концентрическіе съ пластами **т йіае**; кл тки внутреннихъ слоевъ продолжаютъ состоятъ изъ кругловатыхъ и овальныхъ кл токъ, расположенныхъ безъ опред леннаго порядка. Въ дальн йшемъ теченіи начинаютъ загибаться кл тки, ближайшія къ вн шнему слою и т. д., пока все разрошеніе не превратится въ вытянутыя кл тки, расположенный концентрическими пластами.

6) Во вн шнихъ слояхъ число ядеръ начинаетъ уменьшаться, появляются волокна • — разрошеніе д лается кл точно - волокнистымъ. Превращенія въ чисто фиброзную ткань мы не вид ли — для образования, таковой, очевидно, недостаточно еще было времени.

Изъ регрессивныхъ изм неній мы вид ли образование вакуолей въ н которыхъ кл ткахъ разрошенія и образование гіалиновыхъ глыбокъ, не дававшихъ впрочемъ уб дительныхъ реакцій.

Обыкновенно разрошеніе идетъ равном рно со вс хъ сторонъ; р же на отд льныхъ м стахъ оно бол е выражено, ч мь на другихъ. Поэтому просв ть обыкновенно занимаетъ центральное положеніе. Просв ть иногда кругловатъ, иногда им етъ видъ простой щели, или щели съ боковыми бухтами. Вид ли мы полное заростані артрій кл точно-волокнистою тканью — въ ней видны маленькіе просв ты, высланные набухшимъ эндотеліемъ, подъ которымъ часто лежитъ тонкая новообразованная эластическая оболочка, а снаружи 2—3 ряда вытянутыхъ концентрически сложенныхъ кл токъ, очень похожихъ на мышечныя. При окраск V. вiезогГа он красятся въ розовый цв ть, а не желтый, какъ мышечныя кл тки. Иногда можно вид ть, что такой маленькій просв ть сообщается съ капилляромъ, идущимъ изъ асі епіШа. Капилляръ проходитъ черезъ мышечную оболочку или перпендикулярно къ слоямъ ея, или пробирается сначала между мышечными слоями, а зат мь уже заворачиваетъ въ разрошеніе.

Описанныя картины мы видимъ на поперечныхъ срезъ. На продольныхъ срезъ картины не такъ демонстративны, и разрошенія кажутся состоящими изъ клотковъ съ овальными ядрами, лежащими чаще безъ определеннаго порядка.

Въ некоторыхъ случаяхъ мы видимъ следующую картину: артерія спалась; т. е. изъ сѣта сложена въ очень высокія складки, разщеплена на нѣсколько пластинокъ; артерія закупорена или клоткомъ точно — волокнистою массою съ капиллярными просветами (рис. 4) или гомогенною тканью, интенсивно красящеюся эозиномъ и пикринъ-фуксиномъ въ красный цвѣтъ; реакція на желѣзо не открывала въ нашихъ случаяхъ кровянаго пигмента въ этой массѣ. Такимъ картинамъ можно дать двоякое объясненіе. Во 1-хъ, считать эту ткань за организованный и сморщенный тромбъ, иногда гиалиновоизменившийся, ибо прежде всего спаденіе артеріи говоритъ противъ бывшаго здѣсь разрошенія интимы; затѣмъ, въ закупоривающей ткани совсѣмъ нѣтъ новообразованныхъ эластическихъ волоконъ, каковыхъ всегда масса въ разрошеніи эндотелія; наконецъ, обиліе капиллярныхъ просветовъ не встречалось намъ въ ткани небольшого разрошенія. Во 2-хъ, такое же спаденіе артеріи можетъ получиться, если гдѣ-нибудь выше она обтурирована.

Теперь мы должны обратиться къ въ высшей степени интересному, важному и мало изученному вопросу — содержанію эластической ткани въ разрошеніяхъ интимы. После работы Бэпша (1866 г.) стало известно, что въ разрошеніи при пагетическомъ можно видѣть новообразованныя эластическія оболочки. Желающихъ ознакомиться подробно съ литературою этого вопроса мы должны отослать къ работамъ Абрамова⁴³), Логеза⁴⁴), Дмитрива⁶), Радкина). Въ утолщенной интимѣ гезр. разрошеніи эндотелія мы видели следующие эластическія образования: 1) вполне сформированный упругій оболочекъ, сложенный въ складки, 2) отдѣльные эластическія волокна, 3) рассеянные въ разрошеніи зернышки, иногда складывающіяся въ цепочки, окрашивающіяся красками на эластинъ. О значеніи зернышекъ эластическаго вещества и зернистости упругихъ волоконъ и оболочекъ мнѣнія изследователей расходятся. Зависите это отъ того, что несмотря на громадное количество работъ о развитіи, строеніи, ростѣ, распаденіи и возрожденіи эластической ткани — вопросъ этотъ не настолько выясненъ, чтобы можно было придти къ одному выводу. Исторія этого вопроса прекрасно изложена въ диссертации Покровскаго⁶). Не вдаваясь въ подробности мы напомнимъ лишь, что въ 1861 г. Кбікегъ, а въ 1876 г. Капегъ пришли къ заключенію, что образованію эластическихъ волоконъ предшествуетъ появленіе въ межклеточномъ веществѣ зернышекъ упругаго вещества, который затѣмъ сливаются, образуя волокна и оболочки. Это мнѣніе почтенныхъ ученыхъ не удержалось въ наукѣ. — Между тѣмъ изследователи продолжали видѣть и отдѣльныя зерна и зернистыя упругія волокна. Такому явленію нужно было дать объясненіе.

Тейлоръ, Нейтапъ, Мапсъ; видели въ этой зернистости признаке распада эластическихъ волоконъ. Цвингманъ⁴⁸) причиною зернистости считае растяженіе; Эбергардтъ⁴⁹) полагае, что эластическія волокна кажутся зернистыми отъ действия

неполн безводнаго спирта при обработк ср зовъ. Дмитріевъ употреблялъ вполн безводный спиртъ и всетаки вид ль зернистость — поэтому онъ считаетъ её за признакъ распада. Р дь - к и н ъ полагаеть, что зернистость происходитъ отъ д йствія кислоты. Гарднеръ^{ba}) горячо высказался за образование эластическихъ волоконъ изъ зеренъ, вырабатываемыхъ протоплазмой кл токъ. Наконецъ, въ 1898 году появилась обстоятельная работа Іогез'а⁴⁴), изучившаго развитіе эластическихъ волоконъ въ разрастающемся эндотелии посл перевязки сосудовъ. Онъ пришелъ къ сл дующимъ выводамъ: эластическія волокна образуются въ разрощеніи интимы двоякимъ путемъ: 1) путемъ слиянія зеренъ, вырабатываемыхъ кл тками. 2) путемъ отщепленія отъ существующихъ уже эластическихъ оболочекъ. Это отщепленіе вид ли и другіе авторы (Д м и - тріевъ, Абрамовъ Надаи др.). — На нашихъ препаратахъ мы вид ли сл дующее: когда разрощеніе значительно развито, при окрашиваніи на эластинъ въ немъ обнаруживаются н сколько (3—5) сложенныхъ въ складки эластическихъ оболочекъ. Обыкновенно самая толстая шетЪг. пзезітаіа, вторая оболочка потоньше ея, третья тоньше второй и т. д. сл д. толщина оболочекъ истончается снаружи внутрь. Самая тонкая находится подъ слоємъ кл токъ, ограничивающихъ просв ть (рис. 3.). Иногда же, въ позднихъ стадіяхъ, только что названная оболочка бываетъ самая толстая, а шетЪг. іепезііг. самая тонкая. — Новообразованный упругія оболочки обыкновенно не им ютъ такихъ р зкихъ контуровъ, не такъ гомогенны и блестящи, какъ шетЪг. іепаЪгаіа; самыя тонкія изъ нихъ сл д. лежашія подъ слоємъ кл токъ, ограничивающихъ просв ть, часто зернисты. Кромъ этихъ сформированныхъ упругихъ оболочекъ разрощ ніе интимы пронизано массою эластическихъ волоконъ, часть которыхъ гомогенны, часть зернисты. Наконецъ, въ разрощеніи видна масса зернышекъ, окрашивающихся т ми же красками, какъ эластическія оболочки и волокна, сл д. это зернышки упругаго вещества. Эти то зерна, складываясь ц почками, и образуютъ упомянутыя зернистыя волоконца и оболочки. Изсл дую подъ большимъ увеличеніемъ, можно вид ть, что очень близко отъ эластическихъ оболочекъ лежатъ различной длины упругія волоконца, повторяющія часто складки оболочки, соединяющіяся однимъ или обоими концами съ той оболочкой, около которой они лежатъ. Такія картины позволяютъ заключать объ отщепленіи эластическихъ волоконъ отъ эластическихъ оболочекъ. — Но какъ смотр ть на зернистыя упругія волокна и отд льныя зерна, раз янныя въ разрощ ніи / свид тельствуютъ ли они о распад или объ образованіи эластической ткани? Обратимся къ начальнымъ стадіямъ эндотельяльнаго разрощенія. На рис. 1 представлена артерія, гдъ эндотелій лежитъ въ 2—3 ряда, т. е. начннаеть только разрастаться. Между т мь въ этомъ разрощеніи мы уже видимъ тонкія эластическая волоконца, гомогенный и зернистыя и отд льныя зернышки. Правдоподобно ли говорить о распадъ волоконъ зд съ, гдъ только еще образуются эти волокна?! Если бы распадъ наступалъ тотчасъ по образованіи, то мы никогда не могли бы вид ть въ значительно развитомъ разрощеніи такой массы упругихъ волоконъ и оболочекъ, какъ вид ли мы и другіе авторы. Поэтому мы охотн е присоеди-

ня мся къ мн нію К б Ш кер'а, Еап іег, Гарднера и Логе 8'а — которые думаютъ, что образованію волоконъ предшествуетъ появленіе зеренъ упругаго вещества, которыя, располагаясь ц почками, образуютъ сначала зернистыя волокна, а потомъ уже путемъ сліянія — гомогенный.

Этимъ мы не хотимъ отрицать возможности зернистаго распада эластической ткани въ позднихъ стадіяхъ. — Обильное развитіе эластической ткани въ разрошеніи интимы сильно выражено въ крупныхъ артеріяхъ; въ артеріяхъ малыхъ и въ венахъ оно далеко не такъ выражено.

Нужно сказать еще о той упругой оболочкѣ, которая лежитъ подъ слоемъ кл токъ, ограничивающихъ просвѣтъ. Н и Б п е г⁶¹) уже видѣлъ эту оболочку и считалъ ее новообразованной — продуктомъ деятельности эндотельяльныхъ кл токъ. Онъ полагалъ, что для образованія этой оболочки нужно, чтобы процессъ пролифѣраціи пріостановился, т. е. если въ разрошеніи имѣется нѣсколько оболочекъ, то это указываетъ намъ, сколько разъ процессъ затихалъ и вновь прогрессировалъ. Во время Н е и Б п е г'а не было еще специфическихъ окрасокъ на эластинъ; поэтому онъ не могъ видѣть въ разрошеніи той массы новообразованной эластической ткани, которую видѣли позднѣйшіе авторы. По этому вполне понятно его заключеніе — • что упругое вещество выдѣляется лишь при остановке процесса. Мы говорили уже, что новообразованіе упругаго вещества можно обнаружить въ самомъ начале пролифѣраціи эндотелія (хотя почему то не всегда), темъ не менее можно согласиться съ мнѣніемъ Н е и Б п е г'а, что для образованія изъ зеренъ оболочки нужно время, гезр. затиханіе процесса. Въ томъ обстоятельстве, что число упругихъ оболочекъ въ нашихъ случаяхъ не совпадаетъ съ числомъ замораживаній — нельзя видѣть возраженія, ибо мы могли приступать къ новому замораживанію, когда не наступила еще остановка пролифѣраціи. Въ случаяхъ съ однократнымъ замораживаніемъ было по одной эластической оболочке.

Мышечная оболочка. Относительно измененій тѣлае мы можемъ сказать немного. Въ теченіи первыхъ дней после опыта мышечныя оболочки некоторыхъ артерій представляются мутными, плохо окрашивающимися. Некоторыя ядра вакуольно изменены: въ ядре видна полость, а около нея въ виде полумесяца расположено хроматинное вещество. Иногда мышечныя оболочки кажутся однородными и окрашиваются диффузно. Въ дальнейшемъ мышечныя клетки опять хорошо красятся. Весьма важно выяснить, гипертрофируется ли тесіа или нѣтъ. Для разрешенія этого вопроса мы перемерили артеріи, видимыя въ срезяхъ съ голени и стопы. Въ нашемъ распоряженіи былъ окулярный микрометръ Лейца, который мы вставили въ окуляръ 3 Цейсса. Труба при надѣтомъ револьверѣ была выдвинута до черты 15 (микроскопъ Цейсса IV а.); измѣреніе произведено при сист. Б. Такъ какъ для насъ важны лишь относительныя, возможно большія цифры, то мы и не переводили дѣленій въ микроны — выражая измеряемый ткани только дѣленіями микрометра. Кто пожелаетъ перевести наши цифры въ микроны, можетъ это легко сделать, т. к. все данныя нами указаны. Буквы въ таблицахъ означаютъ следующее:

t = толщина т сїае въ д ленїяхъ микрометра; i = толщина разрощенной іпїтае (нормальная іпїша, состоящая изъ одного слоя эндотелїа обозначена цифрою **0**); $сi$ = діаметръ кольца образуемаго эластическою оболочкою (тешЪг. і пезїіг.); ЭТОТЪ діаметръ очень важенъ, ибо указываетъ насколько растянута артерія; l = просв ть. Приведены всюду дв цифры, наибольшая и наименьшая толщина тесїае и іпїтае, и два взаимно перпендикулярные діаметры для l и $й$. Понятно, что въ артеріяхъ безъ разрощенной іпїтае разм ры l и $сi$ совпадаютъ, — ошибкою въ толщину одного ряда эндотельяльныхъ кл токъ мы можемъ пренебречь.

Первая группа.

Опытъ 14. Задняя сторона голени.

ш $20 - 20$; $i = 0$; $l = 25 - 35$; ($l = 25 - 35$)
 $t = 13 - 10$; $i = 0$; $l = 7 - 15$; $й = 7 - 15$
 $t = 10 - 10$; $i = 0$; $l = 10 - 15$; $й = 10 - 15$
 $t = 10 - 10$; $i = 0$; $l = 20 - 25$; ($l = 20 - 25$)
 $га = 10 - 10$; $i = 0$; $l = 10 - 10$; $a = 10 - 10$

низъ $t = 10 - 10$; $i = 6 - 10$; $l = 20 - 30$; l = неправ.; $сi = 75 - 55$
 $t = 10 - 10$; $i = 10 - 30$; l = неправ.; $ol = 50 - 72$
 $t = 10 - 15$; $i = 6 - 10$; $l = 50 - 40$; $a = 50 - 70$
 $t = 10 - 15$; $i = 10 - 10$; $l = 50 - 20$; $сi = 50 - 90$

Несмотря на значительное растяженіе артерїй, толщина тесїае осталась внизу приблизительно такою-же, какъ вверху — несомн ная гипертрофія.

Вторая группа.

Опытъ 16. Задняя сторона голени.

верхъ $t = 15 - 15$; $i = 0$; $l = 15 - 15$; $l = 15 - 15$
 $t = 10 - 10$; $i = 0$; $l = 15 - 15$; $сi = 15 - 15$
 $t = 10 - 10$; $i = 0$; $l = 10 - 12$; $й = 10 - 12$
 $t = 10 - 10$; $i = 0$; $l = 10 - 10$; ($l = 10 - 10$)

низъ $t = 25 - 30$; $i = 50 - 40$; $l = 20 - 70$; $6l = 140 - 160$
 $t = 5 - 10$; $i = 10 - 35$; $l =$ неправ.; ($l = 85 - 80$)
 $t = 5 - 5$; $i = 12 - 15$; $l = 5 - 10$; ($3 = 30 - 45$)
 $t = 10 - 5$; $i = 10 - 12$; $l = 5 - 45$; $й = 30 - 55$

Опытъ 19. Задняя сторона голени.

$t = 35 - 35$; $i = 0$; $l = 30 - 35$; $a = 30 - 35$
 $t = 12 - 14$; $i = 0$; $l = 15 - 10$; ($l = 15 - 10$)
 $t = 15 - 15$; $i = 0$; $l = 25 - 8$; ($l = 25 - 8$)
 $ш = 15 - 18$; $i = 0$; $l = 30 - 7$; $й = 30 - 7$
 $t = 10 - 10$; $i = 0$; $l = 13 - 10$; $a = 15 - 10$

$t = 20 - 20;$	$I = 15 - 25;$	$l = 15 - 65;$	$a = 58 - 100$
$t = 5 - 8;$	$I = 45 - 50;$	$l = 20 - 6;$	$a = 98 - 106$
$t = 5 - 6;$	$I = 10 - 13;$	$l = 6 - 15;$	$й = 25 - 40$
$t = 6 - 7;$	$I = 15 - 12;$	$l = 10 - 15;$	$a = 40 - 50$
$t = 10 - 10;$	$I = 10 - 10;$	$l = 10 - 25;$	$a = 40 - 55$

Всл дствие значительнаго растяженія артерій, шейя истончена — именно (1 увеличенъ въ 3—10 разъ, га — истончена въ 2 раза (приблизительно). Вопросъ открытъ была ли гипертрофирована теаia — для опред ленія этого нужно знать растяжимость артерій морской свинки

Третья группа.

Опытъ 20. Задняя сторона.

$га = 30 - 30;$	$i = 0;$	$l = 45 - 55;$	$l = 55 - 45$
$t = 10 - 10;$	$i = 0;$	$l = 20 - 25;$	$a = 20 - 25$
$t = 10 - 10;$	$i = 0;$	$l = 20 - 25;$	$a = 20 - 25$
$t = 12 - 12;$	$i = 0;$	$l = 30 - 35;$	$a = 30 - 35$

$t = 50 - 40$	$i = 0;$	$l = 25 - 90;$	$a = 25 - 90$
$t = 8 - 10$	$i = 2 - 5;$	$l = 5 - 15;$	$a = 25 - 18$
$t = 5 - 8$	$i = 0;$	$l = 15 - ю;$	$a = 10 - 15$
$t = 7 - 7$	$i = 0;$	$l = 18 - 8;$	$a = 8 - 18$
$t = 8 - 8$	$i = 0;$	$l = 10 - 15;$	$a = 10 - 15$

ce x 2 o o a bl K Жс к	О, И	$га = 4 - 5$	$i = 15 - 25;$	$l = 8 - 25;$	$a = 55 - 55$
		$t = 30 - 25$	$I = 15 - 35;$	$l = 6 - 80;$	$a = 125 - 70$
		$t = 20 - 18$	$l = 15 - 30;$	$l = \text{неправ.};$	$130 - 70$
		$t = 10 - 10$	$i = 20 - 28;$	$l = 3 - 20;$	$a = 60 - 60$
		$t = 5 - 5$	$i = 4 - 10;$	$l = 5 - 15;$	$a = 18 - 25$
я х	я х	$t = 10 - 20$	$i = 20 - 35;$	$l = 3 - 50;$	$a = 30 - 40$
		$t = 15 - 18$	$I = 20 - 30;$	$l = 3 - 80;$	$a = 125 - 70$
		$t = 5 - 5$	$i = 20 - 40;$	$l = 18 - 80;$	$a = 145 - 80$
		$га = 3 - 2$	зарощена	$l = 0$	$a = 30 - 40$

Случай см шанный — теаia н которых артерій истончена, у другихъ той-же толщины, у третьихъ даже толще, ч мь была выше — возможно допустить гипертрофію. Мы не будемъ приводить другихъ таблицъ, такъ какъ всякій случай можно нріурочить къ одной изъ приведенныхъ группъ. Такимъ образомъ на основаніи объективныхъ данныхъ мы можемъ допустить, что теаia гипертрофируется, и именно насчетъ ея главныхъ элементовъ — мышечныхъ кл токъ. Но когда наступаетъ эта гипертрофія — до разрошенія эндотелія, одновременно съ нимъ или посл него — намъ выяснитъ не удалось, т. к. сравненіе съ артеріями здоровыхъ конечностей не дало намъ уб дительныхъ результатовъ ; следовательно, разъяссненіе

этого интереснаго вопроса остается на долю дальнѣйшихъ изслѣдованій съ изолированными сосудами.

Въ позднѣйшихъ стадіяхъ находимъ часто увеличенное содержаніе соединительной ткани въ тесіа, а также и атрофію ея — въ послѣднемъ случаѣ тесіа состоитъ изъ 2—4 рядовъ мышечныхъ клѣтокъ; по мѣстамъ мышечныя клѣтки совершенно исчезаютъ и тогда ткань разрошенія лежитъ непосредственно на ткани соединительной. Круглыя клѣтки въ тесіа мы встрѣчали, но рѣдко, и преимущественно въ позднихъ стадіяхъ, да и то въ незначительномъ количествѣ. На рис. 10 представлена клѣточная инфильтрація шебіае — какъ она ничтожна! а между тѣмъ въ прочихъ препаратахъ съ клѣточной инфильтраціею она еще незначительна.

Ни разу мы не видѣли, чтобы эндотелиальное разрошеніе проростало въ тейіа, хотя не разъ замѣчали дефекты въ шетѣг. іеп зігаіа. Относительно содержанія эластическихъ волоконъ въ теаіа мы можемъ лишь сказать, что иногда такихъ волоконъ видно мало, почти совсѣмъ невидно. Никогда мы не видѣли накопленія эластической ткани въ тесіа. Отмѣтимъ, что иногда мы видѣли эластическія волокна въ тесіа, находящіяся въ связи съ тетѣг. іепезігаіа, и даже отъ нея какъ бы отщепляющіяся.

Въ аа епШіа наблюдается клѣточная инфильтрація, крововизліянія. Затѣмъ ад епШіа плотнѣе, сливается съ окружающею тоже плотнѣею соединительною тканью; около артерій съ значительнымъ разрошеніемъ іпшітае обыкновенно видно много аза азогіш. Измѣненій въ количествѣ и строеніи эластическихъ волоконъ въ асІ епШіа мы не видѣли.

Общее заключеніе объ измѣненіяхъ въ артеріяхъ. Въ артеріяхъ конечностей, подвергавшихся замораживанію, — развивается эндартеріитъ: внутренняя оболочка артерій разрастается, средняя гипертрофируется, наружная склерозируется. Процессъ отличается отъ эндартеріита, описаннаго іп іп ітагі г'омъ, Студенскимъ, Вейссомъ, Цеге-фонъ Мантейфелемъ, На^а и др., при произвольной гангренѣ только малымъ сравнительно участіемъ мышечной оболочки, что, конечно, легко объясняется тѣмъ, что въ нашихъ случаяхъ заболѣваніе артерій существовало тахітшп и сколько мѣсяцевъ, чаще недѣль, у людей же тіпшшт столько же лѣтъ. Но и въ нашихъ и въ которыхъ случаяхъ теаіа уже начинала страдать — въ ней увеличено количество соединительной ткани, уменьшено количество мышечной. Малымъ участіемъ тебіае нашъ эндартеріитъ отличается отъ эндартеріита описаннаго Ко8іег'омъ и Ггіейіапйег'омъ.

ЕпІагІегіШз ргоШегапз ех Ггі^оге развивается чрезвычайно скоро послѣ опыта (замораживанія эфиромъ); въ нашихъ случаяхъ достаточно было одного замораживанія, чтобы началъ развиваться эндартеріитъ. Ни разу мы не видѣли, чтобы эндартеріитъ поднялся выше верхней границы области, подвергавшейся замораживанію; всегда онъ оставался въ границахъ замораживаемой области и былъ наиболѣе рѣзко выраженъ тамъ, гдѣ всего сильнѣе промерзаетъ конечность, именно, въ области голеностопнаго сустава. На стопѣ очень часто нѣтъ разрошеній въ сосудахъ; вѣроятно, это зависитъ оттого, что мы не старались проморозить стопу, боясь омертвѣнія. Можетъ

быть причина здесь и другая, которую мы не могли уловить. Прочия же ткани на стопе изменяются также, а иногда тоже слабее, чем на голени. На передней стороне голени, промерзающей вследствие меньшего количества мышц, сильнее задней, эндартерит за редкими исключениями поднимается выше, чем сзади.

В а. иегоаиз эндартерита мы ни разу не видели.

Вены. Вены вообще страдают меньше артерий. Эндотелий их часто только набухший, а же он разрастается — но эти разращения невелики, состоят из кругловатых клеток на поперечных срезах с новообразованием иногда эластических волокон и оболочек. Мега вен иногда разслоена на отдельные пласты разросшейся соединительной тканью. В венах часто попадают тромбы. Исследования Эпштейна⁵², Зака⁵³, Менерта⁵⁴, Покровского⁵⁵) и авторов писавших об изменениях сосудов при произвольной гангрене вследствие склероза сосудов показали, что флебосклероз частый спутник артериосклероза. Вероятно и в наших случаях изменения вен были бы гораздо значительнее, если бы свинки жили дольше.

Венозная гиперемия повидимому держится дольше артериальной (после опыта).

В **капиллярах** мы видели лишь набухлость эндотелия, зернистые массы, разрывы.

Кожа — мы исследовали кожу с нижней половины голени, тыла стопы и подошвы. Мы полагаем, что найденный нами изменения происходят от трех причин: а) от действия эфира б) от тех процессов, которые происходят в коже во время замораживания, оттаивания и в стадии реакции, в) от укусов кожи конечностей и процессов, связанных с заживлением тих травм не при асептической обстановке. По этому мы не придаем большой цены найденным нами изменениям кожи и скажем об них коротко, тем более, что в литературе достаточно указаний на изменения кожи.

В состоянии замерзания кожа малокровна; ядра некоторых клеток эпителиального покрова и желез кожи кажутся угловатыми, плохо красятся, или представляют из себя кучку зернышек. По оттаивании наступает гиперемия. В стадии реакции находим гиперемию, отек, клеточную инфильтрацию, кровоизлияния.

Наконец, впопыхах находим кожу склерозированной, на многих местах лишенной сосочков, желез и волос.

Перерожденные кожные мышечные волокна исчезают. Эпителиальный покров часто утолщен и посылает длинные тяжилы в толщу кожи. Несомненного гиалинового перерождения кожи, клеточной инфильтрации в эпителиальном покрове, образования полостей в нем с круглыми элементами (Соборов, Ушинский) или образования гигантских клеток (**E**¹ и **e**g 1) мы не видели, равно и гипертрофии или распада эластических волокон кожи.

Кости и суставы. В наших случаях, кости голени на мороженой конечности утолщались: суставные концы разрастались, вследствие чего подвижность суставов значительно ограничивалась. В доступной нам литературе мы не нашли указаний на работы об изменении костей и суставов после замораживаний.

Омертв лья части. 4 раза в наших случаях произошло омертв лие. Всегда это было сухое омертв лие, захватывавшее стопу и поднимавшееся немного выше голеностопного сустава. Омертв вшія части были изсл дованы два раза (опыта 7—8). Процесс был предоставлен своему естественному течению тоже два раза (оп, 10—18). В конц концов в этих случаях омертв вшія части сами отделились или в рн е были откусаны свинкою. — В омертв лых частях сосуды набиты бурыми однородными массами; кое гд видны остатки кровоизліяній. Вс ткани слились в блестящую, однородную массу, окрашивающуюся при способ V. (іезоп'а в красный кумачный цв ть. Ядра исчезли и кое-гд лишь видны остатки хроматиннаго вещества в вид зеренъ. На границ омертв нія сосуды закупорены тромбами. Омертв ніе наступало при продолжительности опытовъ в 5—8—15 минутъ; развивалось оно уже в стадіи реакціи — когда развился уже отекъ и наступила кл точная инфильтрація, т. е. на второй или третій день. Такъ какъ, съ одной стороны, изм ненія в кл ткахъ отъ д йствія замораживанія и оттаиванія не настолько велики, чтобы обусловить омертв ніе ц лыхъ частей конечности, съ другой стороны, по оттаиваніи во многихъ сосудахъ развиваются стазы и тромбы — то, естественно, искать причину омертв нія стопы в нарушении кровообращанія и особенно в тромбоз многихъ сосудовъ. В этомъ насъ еще бол е уб ждаетъ то обстоятельство, что омертв ніе поднималось н сколько выше голеностопнаго сустава — а зд съ то в сосудахъ и встр чаются наибол е сильный изм ненія, в томъ числ и тромбы.

В сосудахъ культы в наших случаях тоже развивался эндартеріитъ. Спрашивается, есть ли это эндартеріитъ отъ замораживанія или тотъ эндартеріитъ, который находили уже издавна в ампутаціонныхъ культяхъ и которому проф. Т Ъ о т а⁶²) приписываетъ значеніе компенсаторнаго эндартеріита, простираю щагося даже в аорту. Такъ какъ в нашихъ случаяхъ эндартеріитъ не вышелъ изъ границъ области, подвергавшейся замораживанію, и топографически вполн соотв тствоваль эндартеріиту безъ омертв нія, т. е. поднялся выше и р зче былъ выраженъ на передней сторон , то мы склонны признать этотъ эндартеріитъ происшедшимъ отъ замораживанія. Особенно, намъ думается, в этомъ смысл уб дителенъ случай 8, гд в теченіи 16 сутокъ эндартеріитъ на передней сторон поднялся очень высоко, тогда какъ сзади его совс мь не было — если бы это былъ компенсаторный, культевой эндартеріитъ, онъ захватилъ бы артеріи одинаково какъ на передней, такъ и на задней сторонахъ голени и не могъ бы развиваться такъ быстро. По Т Ъ о т а⁸³) разрошеніе „соединительной ткани“ в іпіта артерій культы развивается очень медленно, во всякомъ случа н сколько м сяцевъ.

Топографія изм неній. Изм ненія во вс хъ тканяхъ значителнь е обыкновенно на передней сторон голени — это зависитъ отъ большаго промерзанія этой области — зд съ меньше тканей. На задней сторон мягких*- тканей гораздо больше, ихъ трудно вполн проморозить — по этому зд съ изм ненія слаб е и не поднимаются такъ высоко. Особенно сильно страдаютъ ткани

въ нижней четверти голени (надъ голеностопнымъ суставомъ — эта область прѣдъзаетъ всего значительнее и не смотря на сравнительно малую толщину здѣсь тканей — оттаиваетъ иосл всего. На стопѣ измненія иногда велики, иногда ничтожны — при опытахъ мы старались проморозить главнымъ образомъ голень, по этому стопа в рѣдѣ не всегда достаточно промерзала.

Патогенезъ и гистогенезъ измненій. Мы видели, что ткани страдаютъ отчасти уже во время замерзанія, измненія усиливаются по оттаиваніи. Причину этого слѣдуетъ невидимому искать въ тѣхъ физическихъ явленіяхъ, который сопровождаютъ процессъ замерзанія и оттаиванія ткани, содержащей воду — мы говоримъ объ образованіи сначала кусочковъ льда, а затѣмъ капель воды. Въ стадіи реакціи развивается гиперемія, расширение сосудовъ краевое стояніе лейкоцитовъ, инфильтрація ими тканей, отекъ, процессы перерожденія усиливаются, по мѣстамъ видны некротическія измненія. Элементы соединительной ткани размножаются и вполнѣ дѣтви замѣняютъ ткани высшаго порядка.

Такимъ образомъ намъ понятны процессы перерожденія. Но до стоить несколько иначе по отношенію къ измненіямъ въ сосудистой системе. Мы должны сделать маленькую экскурсію въ исторію ученія объ утолщеніяхъ іпїтае. Эти утолщенія известны со времени СгеІГя (1757 г), НаПег'а и Мога^а^пі (цитир. по Энгельгардту⁷⁷), БоЪзіеп въ 1833 году назвалъ такое состояніе артерій „артеріосклерозомъ“, а ігспот ввелъ термине „спагііегіШз“. Анатомы-патологи согласны насчетъ строенія этихъ утолщеній и регрессивныхъ процессовъ, въ нихъ происходящихъ — но согласья, повидимому, нѣтъ насчетъ ихъ происхожденія. Кокі-4апзку предполагала что эти утолщенія отлагаются изъ крови. ВігсБо\ доказалъ ошибочность этого предположенія и знаменитый Еокііапзку отказался отъ своей теоріи. Съ тѣхъ поре стало господствовать ученіе ВігсБо 'а⁷⁸) по которому эти утолщенія происходятъ нутемъ пролиферации заложенныхъ въ интима соединительно тканыхъ элементовъ.

Однако бйпкЪигд'омъ⁷⁹) было высказано, что въ образованіи утолщеній принимаетъ участіе эндотелій внутренней поверхности артерій, который пролиферируя и составляетъ ткань въ утолщеніяхъ. Но это мненіе не обратило на себя вниманія и затерялось. Въ 1873 г. нашъ соотечественникъ Энгельгардтъ⁷⁶), работавшій у проф. Руднева, пришелъ къ заключенію, что слѣдуетъ различать два вида утолщеній внутренней оболочки: 1) сосудисто-грануляціонное — при которомъ аза азогит проникають изъ ай епїііа въ интиму, изъ нихъ выселяются круглыя клетки, превращающіяся затѣмъ въ соединительно тканые элементы. 2) паренхиматозно-воспалительное утолщеніе — при коемъ развитія сосудовъ нѣтъ, кругло-клеточной инфильтраціи нѣтъ, — утолщеніе происходитъ насчетъ размноженія заложенныхъ въ интима соединительно тканыхъ клетокъ. Въ 1874 году опубликовалъ свою работу Неиьпег^М) приписавшей эндотелію главное и исключительное значеніе въ утолщеніи іпїтае при эндартерите. И если ОііпЪига замолчали, то на Неиьпег'а страстно накинулись Кбзіег, Ргіесііапег и Ваишдагіеп**). Кбзіег⁸⁰) отрицаетъ всякое участіе эндо-

при изм реніи получаютя громаднй цифры, напр. опытъ 12: ш = 5 — 6; і = 6 — 7; и — 140 — 170). Въ расширенной артеріи токъ крови замедляется. Проф. Тьота говоритъ: „Леие егіап^затип# дез ВІиМготез іп Агіегіеп іп<і епеп аез МепзсБеп, л еісйе пісЫ ЗигсЬ еіпе епізргесБепбе 2изаттепгіеБипд бег тіШегеп Оеіізіз-Баіі оіізіапсіі^ /іейег аіі^еБюБеп тгсі, Гійіі: ги еіпег ВіпнеŞет еБз-пейЫіаіп^ іп сіег Іпііта, мгеІсБе сіаз Битеп еегпдіі іпсі іатИ; <Іе погтаіе Зігот&езсптіі^кеп; теБг ойег гепідег ^ іеаег Бега еІІ "8а").

Не естественно ли и въ нашихъ случаяхъ смотрѣть на разрошеніе эндотелія, какъ на процессъ компенсаторный въ смысл проф. Тьота *) ("), 8а). Но нужно помнить, что мы вид ли чрезвычайно объемистыя разрошенія (см. рис.) эндотелія, оставляющія часто повидимомусовс мь незначительный просвѣтъ, а иногда и вполне закупоривающія. Соотвѣтствуетъ ли это понятію о компенсаціи, съ каковымъ непременно соединяется представленіе о целесообразности / невидимому разрошеніе эндотелія перешагнуло черезъ границы целесообразности и приблизилось къ тому, что именуется уже новообразованиемъ. Если мы представимъ себе, что во все\хъ артеріяхъ имеются громаднй зарощенія, то будемъ пожалуй недоумевать, какъ совершается питаніе, и сомневаться въ целесообразности процесса. Но тутъ нужно принять во вниманіе, во первыхъ, то, что конечность теперь состоитъ главнымъ образомъ изъ соединительной ткани, которая, какъ ткань пассивно функционирующая, требуетъ сравнительно небольшого притока крови. Во вторыхъ, то обстоятельство, что просвѣтъ намъ кажется чрезвычайно суженымъ, не значитъ еще, что онъ действительно таковъ — измереніе показываетъ, что онъ или немного суженъ или даже шире, чемъ въ артеріяхъ безъ разрошенія (см. выше таблицы измереній) — таковъ оптической обманъ.

Но еслибы и было действительно суженіе просветовъ, то и тогда это по выше приведеннымъ соображеніямъ не говорило бы безусловно противъ объясненія процесса въ смысле теоріи проф. Тьота.

Фактъ зарощенія артерій тоже не говоритъ еще противъ даннаго объясненія, т. к, во 1-хъ, зарощенія встречаются очень редко, во 2-хъ, просветы прочихъ артерій достаточны для питанія соединительной ткани, т. ч. убыль одной и даже несколькихъ артерій не влечетъ за собою разстройства питанія этой ткани.

, Мы говорили уже, что закупорка артерій можетъ быть обусловлена самымъ разрошеніемъ, а также тромбозомъ.

Выше мы говорили, какая путаница существуетъ въ науке относительно образования эластической ткани. Мы не можемъ обойти молчаніемъ вопроса объ источнике и способе образования эластической ткани въ нашихъ случаяхъ. Къ сказанному ранее мы должны прибавить следующее. Обыкновенно въ самыхъ начальныхъ стадіяхъ эндотеліяльнаго разрошенія можно уже видѣть эластическія волокна и зерна — следовательно, какъ только начинается пролиферация эндотелія, тотчасъ уже видно новообразованіе эласти-

*) При этомъ, конечно, приходится допустить, что или гипертрофія тесіае оказалась недостаточной для компенсаціи, или что она наступаетъ поздно е.

ческой ткани. Такое совпадение указывает, что эластическая ткань вырабатывается эндотелием — т. о. получается впечатление, что видение эластина есть такая же функция эндотелия, как видение слюны, слезы и т. д. — функция слюнных, слезных и пр. желез. Эластическое вещество видается в виде зерен, который потом сливаются и образуют гомогенные волокна и оболочки. От оболочек в свою очередь могут отщепляться волокна. Мы говорили уже, что в поздних стадиях разрыв раздвигается на два слоя — внешний из концентрических слоев вытянутых клеток и внутренний из кругловатых клеток. Иногда количество эластической ткани больше в одном слое, иногда в другом. Но зерен притом больше в слое с кругловатыми клетками. Получается впечатление, будто с ирвержением клеток в вытянутые уменьшается их способность вырабатывать упругие зерна.

В малых артериях и венах в разрывах эндотелия и сколько меньше вырабатывается эластической ткани — причина этого нам неизвестна.

В наших случаях были изменения во всех тканях. Нужно рассмотреть, нет ли связи между изменениями нервов и прочих тканей. Как известно, при страданиях нервов в мышцах развиваются атрофические изменения. В наших опытах большую часть изменений мышцы мы должны объяснить влиянием чисто физических процессов во время заморзания и оттаивания. В дальнейшем наблюдается чистая количественная атрофия мышечных волокон. Атрофия мышц поднимается выше, чем изменения нервов — следовательно, нет оснований объяснять ее происхождение влиянием нервов; но в отношении влияния нервов, может быть, нельзя отрицать по отношению к мышцам, например, подошвы.

Целым рядом исследований выяснено, что заболевания сосудов могут влечь за собой изменения в нервах («ГоГігоу и АсбагсІ, ОеВіо, Ои*іі и *Бту* — ⁶⁰») и, наоборот, изменения в нервах влекут за собой изменения сосудов (Ловашевъ ⁶⁹), Тьогаа, віо апі, Вег оеіз, Ргапкел ⁶⁶), ЭеВіо ⁶⁷). В наших случаях сильнейшие изменения сосудов были в нижней голени, а сильнейшие степени атрофии нервов на стопе. Такие отношения склоняют нас к предположению, что изменения сосудов и нервов независимы друг от друга.

Конечно, мы можем!) это только предполагать, а не утверждать. Дальнейшим исследованиям предстоит!) изучить изменения нервных окончаний в сосудах и на основании результатов!, такого изучения высказать более определенное суждение.

Глава IV.

Въ предыдущей главе мы говорили вообще о т хъ изм ннхъ, которыя мы видели **въ** нашихъ опытахъ, стараясь обобщить ихъ и представить последовательность въ наступленіи бол чненыхъ изм неній. Теперь надлежитъ описать самыя опыты и результаты микроскопическаго изсл дованія въ каждомъ изъ нихъ. Конечно, описать препараты, просмотренные нами, каждый въ отдельности невозможно, да и было бы бесполезно, т. к., зарывшись въ частности, поневоле пришлось бы потерять общую нить и вместо наглядной картины измененій въ каждомъ отд льномъ опыте, — мы представили бы несвязанную общей идеею пеструю панораму измненій различныхъ тканей. Къ тому же изъ Ш. главы читатель ознакомился уже съ измененіями и теперь его не столько должны интересовать самыя измененія, сколько ихъ топографическое распространеніе въ каждомъ отдельномъ опыте въ зависимости отъ продолжительности опыта, отъ продолжительности жизни свинки посл нершго и последнего опытовъ, отъ числа замораживаніи. Для наглядности мы представимъ сначала таблицу нашихъ опытовъ. Мы расположили ихъ въ порядке нарастающей продолжительности жизни после перваго замораживанія.

Опыты.	Посл перваго замораживанія свинка прожила минутъ, часовъ, сутокъ.	Посл посл дняго замораживанія свинка прожила минутъ, часовъ, сутокъ.	Число вс хъ замораживаніи.
1	Убита до оттаиванія		1
2	" " »	—	1
3	30 минутъ	—	1
4	3 часа	—	1
5	1 сутки	—	1
6	1 сутки	—	1
7	6 сутокъ	2 сутокъ	2
8	16 "	12	2
9	27 "	27	1
10	37 "	37	1
11	43 "	5	4
12	73 "	10	4
13	81 "	51 »	2
14	84 »	10 "	7
15	85 »	22 "	5
16	94 "	7 "	8
17	108 "	108 "	1
18	113 «	113 «	1
19	134 "	22 »	8
20	137 "	25 »	8

Опытъ I. Левая остриженная задняя конечность заморожена въ теченіи 6 минутъ; стопа и голень жестки. Свинка тотчасъ убита, пока нога не оттаяла, Фиксація въ жидк. Ц е н к е р а.

Опыт 2. Л вая остриженная задняя конечность заморожена въ теченіи 15 минутъ; свинка убита до оттаиванія. Фиксація въ ж. Мюллера.

Не смотря на то, что опыт 2. продолжался въ 2 р а з а дольше опыта 1, — изм ненія почти одинаковы, поэтому мы ихъ описываемъ вм ст .

Сосуды. Артеріи представляются сокращенными; это сокращено особенно выражено на передней сторон голени, стон и нижней половин задней стороны голени. Спереди и на стои артеріи пусты, сзади содержат н сколько крови; въ верхней половин задней стороны голени, гд мускулатура толще, и ткани промерзли слаб е, ч мь въ ирочихъ м стахъ, въ артеріяхъ содержится крови больше, ч мь въ лучше промерзшей нижней половин . Артеріи бол е пусты въ опыт 2. Въ н которыхъ артеріяхъ ном стамь эндотельяльныя кл тки ОТДЕЛИЛИСЬ отъ ст нокъ и свободно лежать въ просв т . Такъ какъ это встречается довольно часто, то им ется некоторое основаніе считать это слущиваніе кл токъ не совс мь случайнымъ явлені мь. Кое гд въ ядрахъ мышечныхъ оболочекъ арт рій можно вид ть вакуоли. — Вены н которыя почти пусты, другія умеренно наполнены кровью, третьи значительно растянуты ею. Кое гд по ст нкамъ венъ можно вид ть немного зернистаго вещества; вспомнимъ, что Соборовъ, замораживав кровь, вид ль образованіе изъ нея зернистой массы. Наполнен- кровью венъ значительн е на задней сторон . Изм неній въ структур венныхъ ст нокъ незам чено. — Судя по опытамъ Акви лева, мы должны бы были найти переполненіе кровью капилляровъ, — но этого мы не вид ли, капилляры или пусты или содержать немного крови. На передней сторон голени и на стои — большинство капилляровъ пусты, большее число ихъ наполнено кровью сзади, особенно вверху. Кровяные шарики иногда кажутся угловатыми. Въ н которыхъ капиллярахъ можно вид ть зернистое вещество. — Заключение. Такимъ образомъ части значительно промерзшія должны быть признаны малокровными; при бол е продолжительномъ опыт это малокровіе р зче, ч мь при мен е продолжительномъ^ Въ м стахъ не ВПОЛНЕ промерзшихъ — верхъ задней стороны голени — можно признать застой крови въ артеріяхъ, ненахъ и капиллярахъ.

Мышцы. На разщипанныхъ препаратахъ и на ср захъ можно вид ть мышечныя волокна съ одною только поперечною исчерченностью, съ поперечною и продольною, съ неясною поперечною исчерченностью и зернистостью и, наконецъ, волокна съ небольшими полостями въ сократительномъ веществ . На поперечныхъ ср захъ эти полости им ютъ кругловатую, веретенообразную или трехъугольную форму, при чемъ углы закруглены. Полости эти видны не во вс хъ волокнахъ; ихъ больше въ нижней половин голени и на передней сторон ея; повидимому, ихъ больше во второмъ опыт . Мы думаемъ, что полости эти могли произойти лишь оттого, что въ сократительномъ веществ образовалось какое то т ло, раздвинувшее мышечное вещество — такимъ т ломъ, естественно, могли быть лишь кусочки льда.

Въ нервахъ, соединительной ткани и сухожиліяхъ мы не могли замѣтить измѣненій.

Кожа малокровна и не представляетъ существенныхъ измѣненій; ядра и которыхъ клеточекъ эпителиальнаго покрова и железъ или только плохо, слабо, окрасились, или совсѣмъ не восприняли краски. И которыхъ ядра кажутся угловатыми или представляютъ изъ себя кучку зернышекъ. Въ протокахъ и которыхъ железъ видны зернистыя массы сгустившагося секрета.

Опытъ 3. Остриженная левая задняя конечность заморожена въ теченіи 5 минутъ. Черезъ 30 минутъ свинка убита. Конечность оттаяла уже черезъ 15 мин. Фиксація въ Мюллеровой жидкости 40 сутокъ.

Сосуды. Артеріи вверху голени пусты и сокращены, начиная со второй U^4 спереди и со середины голени сзади замѣтно наполненіе малыхъ артерій кровью, нарастающее книзу. Значительнаго наполненія крупныхъ артерій нѣтъ. Межіа и которыхъ артерій мутна и плохо красится. Въ и которыхъ мышечныхъ ядрахъ видны вакуоли.

Вены наполнены кровью значительно; измѣненій въ структурѣ ихъ не замечено. — Капилляры во всѣхъ тканяхъ переполнены кровью. Въ сосудахъ, сильно растянутыхъ) кровью, форменные элементы ея такъ тесно набиты, что и границы ихъ плохо видны. Кое где въ венахъ видны по стенкамъ описанный въ 1 и 2 опытахъ зернистыя массы и лейкоциты.

Мышцы представляютъ измѣненія уже вверху голени — но количество измѣненныхъ волоконъ здесь невелико; постепенно книзу количество ихъ все увеличивается, хотя встаки нельзя сказать, что все волокна изменены. , Наиболее характерное измѣненіе (рис. 8) это образованіе массы полостей въ веществе волокна, вследствие чего волокно похоже на губку — картины микрокопической вполне соответствуют!) тому состоянію, которое именуется водяночнымъ перерожденіемъ мышцъ. Вероятная причина такого измѣненія — образованіе воды вслѣдствіе оттаиванія образовавшаяся льда. И которыхъ волокна зернисты; волокна, сохранившія свою поперечную полосу, представляютъ въ то же время резкую продольную исчерченность. Наибольшее количество водяночно перерожденныхъ волоконъ находится въ нижней U^4 , голени.

Нервы. Въ нервахъ мы не заметили измѣненій: всюду хорошо видны осевые цилиндры, окруженные однородными и прозрачными мѣлиновыми оболочками. Число ядеръ невелико.

Соединительная тканьъ начинаетъ отекаетъ: въ щеляхъ ея видны зернистыя отложенія, окрашивающіяся эозиномъ въ розовый цветъ, а пикринъ-фуксиновымъ раствором!) въ желтый. Въ волокнахъ и клеткахъ соединительной ткани измѣненій незамечено.

Въ КОЖЕ значительная шеремія; некоторые ядра эпителиа кожи и железъ остались неокрашенными, другія представляются сморщенными, въ третьихъ образовались вакуоли.

Опытъ 4. Остриженная левая задняя конечность заморожена въ теченіи 5 мин. Черезъ 3 часа значительно припухли стопа и голень. Свинка убита. Верхняя половина голени фиксирована въ спирте, нижняя въ жидкости Мюллера, стопа, въ 10% формалине

Сосуды. Наполнение сосудов выражено сильнее на стопе и в нижней половине голени; но эта гиперемия не только не сильнее, но положительно слабее, чем в предыдущем опыте. Наполнены главным образом — небольшие артерии, вены и капилляры. Но что значительно отличает эту гиперемию от таковой же в опыте 3 — это громадное содержание лейкоцитов во всех сосудах, не исключая и самых крупных. Попадают эти лейкоциты образуют целые кучки, скопления, прилипшие где-нибудь к стенкам. Иногда, встречаем такие картины: на каком-либо месте в крупной артерии лежит у стенки кучка красных шариков, а рядом или отдельно кучка лейкоцитов. Многие капилляры набиты лейкоцитами. В соединительной ткани уже заметна точная инфильтрация около маленьких артерий, вен и капилляров — эти скопления круглых клеток наиболее густы около самого сосуда, в сторону густота их падает — таким образом клеточная инфильтрация разбросана по средам островками. В некоторых некрупных артериях видны красные тромбы. Крупные артерии содержат крови немного, и которые же малые артерии очень растянуты кровью. Мышечные оболочки некоторых артерий мутноваты и плохо красятся; в ядрах некоторых клеток псеудовидны вакуоли. — Вены наполнены кровью, а некоторые значительно растянуты ею; в венах тоже очень много лейкоцитов.

В **мышцах** характер изменений такой же, как в опыте 3 — лишь изменения выражены интенсивнее и распространены. В нижней половине голени и на стопе, почти все волокна водянисто перерождены; много и зернисто перерожденных волокон; вверху перерожденных волокон меньше. В ретицилит инфильтрации довольно много круглых клеток и признаки значительная отечность вид обильных отложенных зернистых и волокнистых масс между волокнами.

В **нервах** изменений не замечено; хорошо видны осевые цилиндры, окруженные однородным и прозрачным миелином.

Соединительная ткань на голени и стопе сильно отечна; это касается подкожной, кожной, межмышечной и внутримышечной соединительной ткани. Довольно большими островками в ней разбросаны круглые клетки. В нижней половине волокна представляются я сколько набухшими, однородными, матово-блестящими, но окраска на галинне не дает убедительных результатов.

В **коже** гиперемия не очень велика; сильнее выражена инфильтрирована круглыми клетками. Клетки эпителиального слоя, желез и волосных мешков всюду хорошо красятся; образования вакуолей в них не замечено. Эластические волокна красятся довольно плохо, как орсеином, так и краскою *еі§егіа*.

Примечание. Этот опыт был повторен; мы хотели обработать нервы по способу Магсби посл того, как конечность уже долго лежала в ж. Мюллера. Способ не дал нам никаких результатов; срезы и окраска получались очень плохие; поэтому мы совсем не упомянули бы об этом опыте, если бы он не отличался резко от предыдущего в том отношении, что здесь гиперемия была гораздо значительнее — крупная и малая

артерії, вены и капилляры очень растянуты кровью, во многих местах видны были кровоизлияния.

Заключение. Таким образом у двух свинок замораживание одинаковой продолжительности вызывает изменения, одинаковые по качеству, но не одинаковый по силе. Причиной этого могут быть 2 момента: 1) индивидуальный условия, 2) несовершенство метода, о чем мы говорили уже выше.

Опыт 5. Остриженная правая задняя конечность заморожена в течение 5 минут; пассивные движения возможны через 10 мин. по прекращении опыления. Через час конечность заметно припухла; через 24 часа конечность очень сильно распухла и свинка убита. Фиксация в алкоголь, ж. Мюллера, 10% формалине, как в оп. 4.

Сосуды. Вверху на передней стороне артерии содержат кровь в небольшом количестве, но спускаясь книзу находим все большее и большее наполнение кровью сосудов. Вверху в строении артерий не замечено изменений, книзу мышечные оболочки кажутся помутневшими. Внизу голени и на тыле стопы в крупной артерии, некоторых малых артериях и венах видны обтурирующие тромбы, красные, с большим количеством лейкоцитов. Венозная и капиллярная гиперемия выражена вообще резче артериальной. Сзади гиперемия главным образом сосредоточивается в нижней половине голени; на подошве наполнение сосудов невелико. В нижней половине голени видны сильно растянутые кровью артерии, вены и капилляры. В некоторых сосудах (в том числе и в самой крупной артерии) видно полное закупоривание красными тромбами с большим содержанием лейкоцитов. Сосуды подошвы красятся лучше и в них не видно тромбов.

Вообще, в сосудах много лейкоцитов, Судя по большому количеству закупоренных тромбами сосудов, с высокой степенью вероятности можно предполагать, что, если бы свинка не была убита, в этом опыте наступило бы омертвление стопы.

Мышцы. Уже вверху видно довольно много зернисто и водянисто перерожденных мышечных волокон. В нижней половине голени эти изменения захватывают почти все волокна; на подошве перерождены далеко не все волокна; в ригидит египит *ei* иплетит признаки отека и очень много круглых клеток. Эта инфильтрация значительно больше в нижней половине голени и на тыле стопы.

В нервах изменений не замечено.

Соединительная ткань сильно отекает; по местам кровоизлияния; диффузная круглоклеточная инфильтрация; кое где видны клетки с двумя ядрами. Окрасивание по разным способам не убедило нас в наличии гялинового перерождения, хотя волокна соединительной ткани, особенно в нижней половине голени толсты, гомогенны и матово блестящи.

В эпителии **кожи**, желтых и волосанных мешков некоторых клетки плохо красятся, и ядра распадаются. Кое где в сосочках кровоизлияния.

Опыт 6. Остриженная левая задняя конечность заморожена в течение 6 минут. Оттаяла через 20 мин. Свинка убита

черезъ 24 часа при сильно опухшей конечности. Фиксація въ жидкости Мюллера.

Измненія совершенно т-же, что въ опытъ предыдущему только интенсивнѣе. Наполненіе сосудовъ (артерій, венъ, капилляровъ) гораздо значительнѣе. Всѣ мышечные капилляры переполнены кровью, чего не было въ оп. 5. Очень много кровоизліяній въ соединительной ткани, кожѣ, между мышечными волокнами. Ядра всѣхъ тканей почему то очень плохо красятся.

Опытъ 7. 22 сентября 1898 г. остриженная правая задняя конечность заморожена въ теченіи 15 минутъ; оттаиваніе черезъ 20 м. Черезъ 1¹/₂ часа припухлость очень сильная. Волочить лапку. Стопа горяча. 23/IX Припухлость очень велика. 24/IX Припухлость велика. Покусы на голени и стопѣ. Стопа холодна. 26/IX Стопа холодна и начинаетъ ссыхаться. Замораживаніе въ теченіи 15 м. 27/IX Припухлость голени еще увеличилась; стопа еще больше сохла. 28/IX Стопа сухая. Омертвѣніе занимаетъ стопу и поднимается немного выше голеностопнаго сустава. Свинка убита. Омертвѣвшія части сухи, цвѣтъ копченой ветчины. На голени среди мышцъ невооруженнымъ глазомъ видны кровоизліянія. Фиксація въ 10 % формалин, растворѣ. На разшипанныхъ препаратахъ изъ мышцъ и которыя волокна зернисты, другія глыбчаты; контуры такихъ волоконъ неправильны: по мѣстамъ видны вздутія, по мѣстамъ волокна спались, такъ что въ спавшемся мѣстѣ почти невидно сократительнаго вещества; на многихъ волокнахъ сохранилась еще поперечная исчерченность, но выступаетъ и продольная. Пострадавшихъ волоконъ больше въ поверхностныхъ слояхъ, чѣмъ въ глубокихъ. Глубокія мышцы омертвѣвшей подошвы состоятъ изъ вполнѣ гомогенныхъ волоконъ, блестящихъ, почти сливающихся другъ съ другомъ, потерявшихъ всякій намекъ на какую либо исчерченность. На голени между каждыми двумя соседними мышечными волокнами видны цѣпочки кровяныхъ шариковъ — наполненные волосники.

Сосуды. На передней сторонѣ вверху артеріи (крупныя и мелкія) содержатъ немного крови; эндотелій довольно низкій; шеія плохо красится; въ околососудистой клетчаткѣ довольно много круглыхъ клетокъ и разнородныхъ красныхъ кровяныхъ шариковъ. Крупныя вены тоже почти пусты, плохо красятся; на поперечныхъ срезѣхъ эндотелій имѣетъ видъ шариковъ. Небольшія вены умеренно наполнены кровью. Большинство кашляровъ набиты красными шариками крови. Книзу гиперемія увеличивается — въ артеріи, вены, капилляры наполнены и растянуты кровью. Но мѣстамъ кровяные шарики, набитые въ сосуды, почти сливаются и образуютъ бурья однородныя массы. Лейкоцитовъ въ сосудахъ довольно много. Мышечныя оболочки сосудовъ мутны, довольно плохо красятся; эндотелій набухшій; около сосудовъ побольше кровяныхъ шариковъ и круглыхъ клетокъ. — На задней сторонѣ наполненіе всѣхъ сосудовъ значительнѣе, чѣмъ на передней сторонѣ, и гиперемія довольно резко выражена уже вверху; книзу она еще увеличивается, т. е. сосуды набиты кровяными шариками до того, что невидно границъ отдельныхъ шариковъ; сосуды кажутся растянутыми бурья почти однородными массами. Въ самой крупной

артерії въ ср захъ со середины голени виденъ красный тромбъ съ врастающими въ него со стороны ст нки кл тками. Въ другой крупной артерії "между тетЪг. еіав іса іп егпа и тетЪг. тизсиіа-гіз видны красные кровяные шарики; немного ниже эластическая оболочка вполн отслоена отъ тизеііагіз довольно широкимъ кольцомъ красныхъ кровяныхъ шариковъ. В роятно, гд нибудь эластическая оболочка не выдержала напора крови, лопнула, и въ разрывъ излилась кровь. Въ одной артерії средней величины весь просв ть занятъ гомогенною массою со отверстиемъ въ средин . Въ отверстіи красные шарики крови. Пробка эта матово блестяща, однородна, интенсивно красится карминомъ, эозиномъ и фуксиномъ, очень наноминаетъ гіалиновую массу, происшедшую, в роятно, путемъ стекловиднаго изм ненія тромба (фибрина). На н которыхъ ср захъ эта пробка найдена была нами отделившейся отъ ст нки артерії на большей части окружности, и между нею и ст нкою видны элементы крови. Въ одной фасціальной артерії видно разрощеніе эндотелія, состоящее изъ трехъ рядовъ кругловатыхъ кл токъ; подобное же разрощеніе эндотелія видно также въ одной изъ венъ.

Въ н которыхъ венахъ видны при слабомъ увеличеніи однородный блестящія массы съ включенными въ нихъ кл тками, который мы и приняли сначала за тромбы изъ кровяныхъ пластинокъ (Кгіеде) — массы эти лежатъ то прист нчно, то закупориваютъ просв ть. При осмотре апохроматами Це й с с а оказывается, что эти массы, состоятъ изъ обезцв тившихся красныхъ кровяныхъ шариковъ, лейкоцитовъ, эндотеліяльныхъ кл токъ. Между этими форменными элементами видна слабовыраженная с тчатая основа, т. о. это, по всему в роятію, красный тромбъ съ обезцв тившимися красными шариками. Окраска V. віе зо п'а окрашиваетъ эту массу въ желтоватый цв ть. — Кл тки теаіае артерій и венъ довольно плохо красятся. Эндотелій иногда плоскій, иногда набухшій, въ вид шариковъ. Въ аа епШіа много круглыхъ кл токъ и разс янныхъ красныхъ шариковъ крови.

Мышцы. Какъ на передней, такъ и на задней сторонахъ изм ненія начинаются съ верха, хотя зд съ пострадало сравнительно не очень много волоконъ и главнымъ образомъ въ поверхностныхъ слояхъ на отд льныхъ участкахъ. Книзу количество перерожденныхъ волоконъ увеличивается, и внизу, близъ демаркаціи, пострадали вс волокна. Пострадавшие участки на поперечныхъ ср захъ представляютъ следующую картину: мышечныя поля не полигональны, а кругловаты, неравномерной величины и окраски; сократительное вещество блестяще, бледно, зернисто, неокрашено; въ каждомъ мыш чномъ поле увеличено число ядеръ (4—5); кое где видны мешки сарколемы безъ мышечнаго вещества, но набитые ядрами; местами между мышечными полями видны кровоизліянія; здесь мышечныя поля лишены ядеръ; мышечная гиперэмія значительна и на поперечныхъ срезахъ выражается темъ, что между каждыми соседними полями видно по красному кровяному шарiku (поперечно срезанные волосники); конечно, и более крупные мышечные сосуды растянуты кровью. Мышцы отечны, что выражается отложеніемъ между волокнами перимизія зернистыхъ массъ. Въ поражен-ныхъ местахъ видно много круглыхъ клетокъ въ р гішізіиш;

по м стамъ ихъ такъ много, что невидно даже контуровъ мышечныхъ полей. Иногда кл точная инфильтрація особенно обильна около какого нибудь маленькаго сосуда, и отсюда круглыя кл тки проростають въ окружающую ткань; но есть участки, гд увеличено количество круглыхъ кл токъ на м ст прикр пленія мышцы къ какой нибудь сухожильной прослойк , и отсюда тяжи круглыхъ кл -токъ проростають между мышечными волокнами. Внизу кл точная инфильтрація обильн е и захватываетъ вс мышцы, не ограничиваясь отд льными участками. Кровоизліяній внизу тоже значительно больше.

Нервы. Начиная съ самаго верха въ нервныхъ стволахъ р зко увеличено количество ядеръ; но все же на поперечныхъ ср -захъ можно вид ть осевые цилиндры, окруженные прозрачною мякотью. Спускаясь внизъ количество ядеръ настолько нарастаетъ, что нервныхъ волоконъ почти невидно. А тамъ, гд они видны, мілинь уже не такъ прозраченъ, бол е желтовать. Въ н которыхъ нервяхъ видны кровоизліянія. Въ регіпеигит мы не вид ли кл -точной инфильтраціи, да и ядра, видимыя въ нервныхъ стволахъ, мало похожи на ядра инфильтрирующихъ ткани круглыхъ кл токъ. На продольно ср занныхъ стволахъ эти ядра им ютъ удлиненную овальную форму. На передней сторон изм ненія р зче, ч мь на задней.

Соединительная ткань. Отложенія въ щеляхъ зернистыхъ или тонко волокнистыхъ массъ, окрашивающихся эозиномъ въ розовый, а по ап-біе80п'у пь желтый цв ть. свид тельствуютъ о бывшемъ значительномъ отеке . Диффузная круглокл точная инфильтрація, м стами кровоизліянія съ хорошо сохранившимися и угловатыми, бол е матовыми и иобур вшими кровяными шариками — вотъ все, что мы могли зам тить.

На границ омертв нія. Артеріи и вены закупорены тромбами, часть коихъ начинаетъ организоваться. Круглокл точная инфильтрація обильн е, ч мь то было выше. Участки живые чередуются съ мертвыми, лишившимися ядеръ, пронизанными кровоизліяніями, сделавшимися гомогенными.

Омертв вшія части. Вс ткани сд лались однородны, гомогенны, плотны. Отд льныя волокна кожи, соединительной ткани не различимы, они слились. Мышечныя волокна гомогенны, потеряли вс признаки исчерченности, потеряли ядра; н которыя волокна почти сливаются другъ съ другомъ и окружающею стекловидною соединительною тканью. Оболочки сосудовъ однородны, безъ ядеръ, почти не отличимы отъ окружающей галиновой ткани. Нервы представляютъ изъ себя лишенный ядеръ какія то неопределенный образования. М стами видны скопленія зеренъ и отд льно лежація зерна, воспринимающія ядрокраски — распадъ ядеръ. Тамъ, гд видны скопленія этихъ зеренъ — до омертв нія была, очевидно, густая кл точная инфильтрація. Въ омертв лыхъ частяхъ въ обиліи разе яны желтобурыя массы, различной формы и величины: то мы видимъ ихъ въ вид полосъ, то въ вид кучъ кругловатой или неправильной формы, то въ вид отд льно лежащихъ круглыхъ зеренъ, то въ вид скопленій ихъ — это изм ненная кровь въ сосудахъ и кровоизліяніяхъ. При окраск пикринь-фук-

синомъ омертв лья части принимаюсь насыщенный кумачный красный цв ть. Повидимому, зд съ можно признать гялиновое измелете омертв вшихъ тканей.

Заключение. Такимъ образомъ мы им емъ въ этомъ случае сухое омертв ние стопы, наступившее уже посл восстановления кровообращенія въ мороженной конечности и посл развившейся уже кл точной инфильтраціи. Мы вид ли внизу голени много сосудовъ съ тромбами, находящимися уже въ стадіи организациі — всего естественнее и причину омертв нія искать въ этомъ тромбозе сосудовъ.

Опытъ 8. 22 сентября 1898 года остриженная правая задняя конечность заморожена въ теченіи 15 мин. Оттаяла черезъ 20 м. 23/IX Конечность сильно опухла. Свинка на нее не становится. 26/IX Припухлость еще велика, темъ не менее конечность опять заморожена въ теченіи 15 мин. 27/IX Конечность еще более распухла. Покусы на стопе и голени. 29/IX Припухшая стопа холодна, 2/X Стопа на тыле сухая; подошва еще мягкая. 5/X Стопа совсемъ сухая. Омертвеніе простирается немного выше голеностопнаго сустава. Припухлость голени еще значительная. 8/X Свинка убита. Фиксация въ 10 % формалине.

На разщипанныхъ препаратахъ измененія мышечныхъ волоконъ совершенно такія же, какъ въ опыте 7.

Сос ды. На передней стороне съ верха до низа среднія оболочки артерій мутны и окрашиваются плоховато; по мветамъ мышечныя клетки окрашиваются диффузно; въ некоторыхъ ядрахъ видны вакуоли. Значительное наполненіе кровью сосудовъ по всей передней стороне голени (артерій, венъ и капилляровъ). Въ верхней 7, эндотелій некоторыхъ артерій нормальный, плоскій, въ другихъ набухшій, въ виде тесно соприкасающихся шариковъ или грушъ, или въ роде кубическаго эпителія (Ваит^аііеп). Въ средней трети у некоторыхъ артерій замечается уже размноженіе эндотелія и онъ лежитъ не въ одинъ рядъ, а въ несколько рядовъ. Въ малыхъ и среднихъ артеріяхъ клетки разрошеній круглы*), просвете сеужень. Въ самой крупной артеріи мы находимъ разрошеніе, очень похожее на рис. I \ іпіт агі;е г'а. Именно, внешніе слои разрошенія состоятъ изъ удлиненно овальныхъ клетокъ, расположенныхъ длинникомъ по радіусамъ артеріи; клетки внутреннихъ слоевъ кругловаты. Подъ слоемъ клетокъ, ограничивающихъ просвета, лежитъ новообразованная эластическая тонкая оболочка. — Въ аа епіШа артеріи и въ окружающей сосуда клетчатке видно много круглыхъ клетокъ и разеянныхъ красныхъ кровяныхъ шариковъ. Въ нижней У, во всехъ артеріяхъ эндотелій размножень и расположенъ въ несколько рядовъ — некоторый арт ріи, въ томъ числе даже самая крупная, почти закупорены разросшимся эндотеліемъ. Клетки разрошеній крупны, кругловатой формы; между клетками кое где можно увидетъ застрявшій кровяной шарикъ, уже изменившій свой цвѣтъ и форму. Кое где видны блестящія гялиновыя глыбки между клетками разрошенія — величиною или се клетку или больше ея. Мышечныя оболочки такія же, какъ было описано

>) Мы всегда говоримъ про поперечные сръ артерій, просимъ не забывать этого.

выше. — Вены значительно артерий наполнены кровью. Внизу в венах видны такие же, как описано было в 7 опыте, бездетной массы, обложенный уже эндотелиальными клетками (рис. 6). Капилляры по всей передней стороне значительно растянуты кровью. — Сзади наполнение кровью сосудов не так значительно, как спереди — оно увеличивается книзу, где наполнены артерии вены и капилляры. Вверху сосудистый эндотелий плоский; внизу эндотелий артерий и вен набухает и имеет вид шариков, или кубического эндотелия. Разрозненный эндотелий сзади мы не видели. Мышечные оболочки сосудов сзади окрашиваются лучше, но все же плоховато. Асцитическая, главным образом внизу, инфильтрирована круглыми клетками.

На границе омертвления большая часть артерий и вен закупорены тромбами или совсем сжаты или организующимися.

Мышцы. Спереди вверху голени часть мышечных полей еще нормальны, часть круглой формы, неравномерной величины, с увеличенным количеством ядер (4—6 в поле); кое-где видны зернистые, бледные поля. В редчайших случаях признаки отека и довольно обильная клеточная инфильтрация. В средине значительный отек, больше перерожденных полей, значительная клеточная инфильтрация; много кровоизлияний; мышечные артерии, вены и волосники переполнены кровью. Между мышечными полями толстая прослойка перимизия, очень богатая клетками (круглыми). Наконец, в нижней трети почти все мышечные поля зернисто перерождены; величина их очень неравномерная; количество ядер увеличено; кое-где видны набитые ядрами митохондрии. Между волокнами много кровоизлияний — здесь мышечные поля почти гомогенны и лишены ядер; значительный отек; редчайшим образом очень сильно инфильтрированы круглыми клетками; по митохондриям круглые клетки образуют такие скопления, что невидны уже мышечные поля. На отдельных участках между мышечными полями уже развивается соединительная ткань. — Сзади вверху голени мышечные поля полигональны, равномерной величины и окраски, в каждом поле 1—2—3 ядра — нормальны; редчайшим образом в виде тончайших бледных клеточных прослоек. Во второй 1/5 кое-где начинают попадаться кругловатые, зернистые поля с 4—5 ядрами; в редчайших случаях на отдельных участках довольно много круглых клеток. В средине значительно выражено наполнение кровью мышечных сосудов; кое-где видны кровоизлияния; зернисто перерожденных мышечных полей уже больше и они разнятся по размеру; у большей части полей 4—6 ядер; там, где между мышечными полями излилась кровь, поля однородны, блестящи, лишены ядер; видны митохондрии с ядрами, но без сократительного вещества. В некоторых кровоизлияниях кровяные шарики нормального вида; в других они угловатые, буроватого цвета, иногда сливаются в бурый однородный глыбки. Клеточная инфильтрация и отек значительны. Наконец, внизу нормальных мышечных полей уже невидны: мышечные поля кругловатые, очень неравномерной величины, бледные, зернистые с большим количеством ядер; некоторые совсем без ядер; видны митохондрии с ядрами; клеточная инфильтрация еще

обильн е; отекъ; св жія и старыя кровоизліянія. Въ н которыхъ сухожиліяхъ тоже видно проростаніе круглыхъ кл токъ и увеличенное количество ядеръ.

Нервы представляютъ такія же изм ненія, какъ въ оп. 7. На передней сторон уже вверху увеличено количество ядеръ, но все же хорошо еще видны осевые цилиндры, окруженные прозрачно мякотью. Книзу количество ядеръ еще нарастаетъ: ихъ. видно такъ много, что изъ за нихъ почти не видно нервныхъ волоконецъ. Сзади картины т -же. Въ н которыхъ нервахъ видны кровоизліянія.

Въ **соединительной** ткани признаки значительная отека, обильная кл точная инфильтрація, кровоизліянія. Изм ненія эти нарастаютъ книзу, и значительнее спереди. Несомн ннаго гіалинового перерождения н ть.

Въ **кож** сильная гиперэмія, кровоизліянія, кл точная инфильтрація дермы. Кл тки н которыхъ волосяныхъ м шковъ и железъ плохо восприняли окраску или окрасились диффузно. Кожныхъ мышечныхъ волоконъ внизу почти невидно. По м стамъ видны гомогенныя струпя; подъ ними слой густой кл точной инфильтраціи; зд сь сосочковый слой кожи разрушенъ. Толстыя коллагенныя волокна кожи однородны, раздвинуты отекомъ, пожалуй, н сколько набухши, довольно ярко окрашиваются по V. Сгіе 8 о п 'у.

На **границ сь омертв ніемъ** сосуды закупорены свежими и уже организующимися тромбами ; ткани обильн е инфильтрованы круглыми кл тками и пропитаны кровоизліяніями.

Омертв лыя части. На н которыхъ м стахъ ткани сохранили еще свое строеніе, сд лавшись лишь бол е плотными отъ высыханія. На такихъ участкахъ ядра еще окрашиваются, но представляются маленькими, спавшимися, сморщенными. На другпхъ м стахъ вс ткани слились въ однородную блестящую массу и лишены ядеръ. Кое гд видны остатки кл точной инфильтраціи въ вид скопленій зеренъ, воспринимающихъ окрашивание отъ ядерныхъ красокъ. Ст нки сосудовъ однородны, сливаются сь окружающею гомогенною тканью. Сухожилія однородны, блестящи, безъ ядеръ. Нервы представляются въ вид ткани неопред леннаго строения — ни ядеръ, ни волоконъ. Мышечныя волокна сд лались гомогенны, блестящи, ломки, по м стамъ сливаются въ одну массу. Вс эти ткани, столь различно относящіяся въ норм къ окраск V. Шезо п 'а, теперь окрашиваются при этомъ способ въ одинаковый красный цв ть, нич мъ не отличаясь отъ сд лавшейся совершенно гомогенной, компактной, потерявшей свой волокнистый видъ соединительной ткани. Тамъ, гд можно еще отличить ст нки сосудовъ, видно, что просв ть набить гомогенными бурыми массами. Тамъ, гд сосудистый ст нки вполн слились сь окружающею гомогенною тканью — видны лишь различной формы и величины желтобурыя однородные глыбки, зерна, полосы и пр. — **Заключение.** Такимъ образомъ мы можемъ составить себ представленіе, что омертв нію предшествовало сильн йшее наполненіе кровью сосудовъ и обильная кл точная инфильтрація — т. е. омертв ніе наступило уже въ стадіи реакціи. И такъ какъ внизу голени мы вид ли многіе сосуды сь организующимися и св жими тромбами, то естественнее всего и въ этомъ случа причину омертв нія ис-

катель въ тромбозъ многихъ сосудовъ въ области сильнѣе промерзающей — надъ голеностопнымъ суставомъ. Но какъ въ этомъ, такъ и въ предыдущемъ случаѣ, есть всѣ указанія на чрезмѣрное наполненіе и растяженіе кровью сосудовъ на стопѣ. Этотъ стазъ, конечно, въ значительной степени затрудняетъ питаніе тканей, понижая тѣмъ ихъ жизнеспособность.

Опытъ 9. 22/XI 1898 остриженная правая задняя конечность заморозена въ теченіи 8 минутъ. 23/XI Припухлость значительная. 25 XI Состояніе тоже. Покусы на голени и стопѣ. Припухлость не уменьшалась, но изъ мягкой отечной дала все болѣе и болѣе твердой. Къ новому замораживанію не приступали. 19/XII При значительной плотной припухлости стопы и голени свинка убита. При отдѣленіи мягкихъ тканей отъ костей было видно, что вверху еще сохранились мышцы, ниже всѣ ткани слились въ сродную полупрозрачную, довольно эластичную, плотную ткань. Фиксація въ жидкости Ценкера.

Сосуды. Разрошеніе эндотелія въ артеріяхъ начинается съ самаго верха передней стороны — уже здѣсь оно видно во всѣхъ артеріяхъ различной величины. Въ самой крупной артеріи іііііа состоитъ изъ 5—6 рядовъ клѣтокъ. Клѣтки, выстилающія просвѣтъ, крупны кругловаты или грушевидны. Клѣтки внѣшнихъ слоевъ слегка вытянуты и длинникомъ расположены по радіусамъ сосуда. Периферическіе концы наружнаго ряда клѣтокъ нѣсколько загибаются, стремятся расположиться параллельно клѣткамъ шизисіагіз. Въ артеріяхъ среднихъ и малыхъ разрошеніе состоитъ изъ кругловатыхъ клѣтокъ. Во многихъ малыхъ артеріяхъ уже невидно просвѣта. Мышечныя оболочки не истончены, ($\sigma = 5 - 20$); повидимому, въ нихъ нѣсколько увеличено содержаніе соединительной ткани. Ад епШіа богата клѣтками и сливается съ окружающею соединительною тканью. Эндотелій венъ набухшій — въ видѣ крупныхъ шариковъ. Въ одной довольно крупной венѣ мы видѣли состоящее изъ кругловатыхъ клѣтокъ утолщеніе іііітае на ограниченномъ участкѣ сгвнки. Въ нижней половинѣ голени и на тылѣ стопы картины тѣмъ отличаются отъ вышеописанныхъ, что въ нѣкоторыхъ сосудахъ разрошенія начинаютъ принимать клѣточно-волокнистый характеръ; мышечныя оболочки растягиваются, истончаются; между мышечными пластами замѣтна соединительная ткань. Самую крупную артерію мы нахѣдимъ значительно растянутой, т. е. эластическая оболочка лежитъ почти безъ складокъ ($t. 8 - 10$; $i - 40 - 50$; $h. 120 - 115$). Разрошеніе эндотелія велико, состоитъ въ наружныхъ слояхъ изъ вытянутыхъ клѣтокъ, образующихъ концентрическіе пласты, — во внутреннихъ изъ кругловатыхъ, овальныхъ и вытянутыхъ клѣтокъ; послѣднія длинникомъ расположены по радіусамъ сосуда. Ай епШіа сливается съ окружающею новообразованною миксомо-подобною тканью. Между пластами тейіа увеличено количество соединительной ткани. Около артеріи много аза азогит. Многія малыя артеріи почти вполне закупорены клѣточно-волокнистою тканью; въ другихъ разрошенія состоятъ **ИЗЪ** кругловатыхъ клѣтокъ. — Въ нѣкоторыхъ венахъ можно видѣть мѣстныя незначительныя разрошенія іііітае. Сосуды вообще умѣренно наполнены кровью.

Задні въ верхній $\frac{1}{3}$ ^{сосуды} не "представляютъ измненій >

лишь около сосудов довольно много круглых кл токъ; ниже мы встр чаемъ уже разрошенія іпіітае въ артеріяхъ различной величины. Разрош нія эти въ н которыхъ артеріяхъ состоятъ изъ кругловатыхъ кл токъ, въ другихъ появляются вытянутыя кл тки, располагающаяся иногда по радіусамъ сосудовъ, иногда образующія пласты, концентрическіе съ пластами тейіае. Въ мышечныхъ оболочкахъ, толщиной въ 5—20 д л. увеличено содержаніе соединительной ткани. Асі епііШа принимаетъ всюду характеръ миксоматозной ткани, въ ней много аза аяогиш. Внизу, сзади лодыжекъ въ самой крупной артеріи им емъ сл дующее: шейіа тонка (3—10 д л., выше было отъ 10 до 20), мышечныя пласты отодвинуты другъ отъ друга прослойками соединительной ткани; шешьГапа еіазііса тянется въ вид линіи, почти безъ складокъ ($i = 60-66$); въ просв т (см. рис. 11) кл точно волокнистая ткань. Въ этой ткани видны 5 просв товъ : одинъ сравнительно порядочный, другіе очень маленькіе. Просв ты посланы набухшимъ эндотелиемъ; вокругъ него 2—3 ряда концентрически сложенныхъ вытянутыхъ кл токъ, очень похожихъ на мышечныя. Одинъ изъ этихъ малыхъ просв товъ сообщается съ довольно крупнымъ капилляромъ, вступающимъ въ разрошеніе изъ аи епШа. Въ малыхъ артеріяхъ всюду значительный суженія просв товъ всл дствіе разросшагося эндотелия. Эта новообразованная ткань въ н которыхъ артеріяхъ им етъ видъ кл -точно-волокнистой. — На подошв разрошенія невелики. Въ венахъ сзади мы не заметили разрошеній; при окраск V. ОНезол'а ст нки венъ принимаютъ бол е красный цв ть, ч мь нормальный.

Мышцы. На поперечныхъ ср захъ сверху мышечныя поля крайне неравномерно величины (есть очень маленькія), преимущественно кругловатой формы; количество мышечныхъ ядеръ увеличено (4—5). Между волокнами разрастается рыхлая богатая круглыми кл тками ткань. Но начиная со второй в м сто мышечной ткани мы находимъ обильно разросшуюся тонко-волокнистую, рыхлую, съ большими щелями ткань, богатую кл тками круглой, веретенообразной и зв здообразной формы съ длинными отростками. Среди этой миксомоподобной ткани кое гд видны чрезвычайно тонкія мышечныя волокна съ поперечною и продольною исчерченностью. Спускаясь книзу, мы всюду находимъ эту ткань, уничтожившую мышцы, проростающую въ сухожилія, нервы, мышечныя оболочки сосудовъ, уничтожая такимъ образомъ вс ткани. На задней сторон голени и подошв разрослась таже ткань, зам нившая мышцы и прочія ткани. Вверхъ она поднимается до той же высоты, какъ и спереди.

Нервы пострадали значительно на передней стороне. Тутъ, начиная съ самага верха, въ нервахъ видно много ядеръ, увеличено количество соединительной ткани, плохо видны нервныя волокна. Книзу количество ядеръ и соединительной ткани еще увеличивается и, наконецъ, на тыле стопы и нервныхъ стволовъ уже невидно — очевидно, они уничтожены разросшейся соединительной тканью. Сзади характеръ измененій тотъ-ж , но все же на подошве кое где можно еще видеть тонкія, атрофированныя, нервныя волокна.

Соединительная ткань. Нами уже описано ея измененіе въ миксомоподобную ткань.

Кожа. Эпителиальный покровъ вообще толстъ; волосяныхъ мшковъ и желзъ видно мало; кожныхъ мышечныхъ волоконъ не видно. Ткань дермы плотна, по мстамъ рубцевая. Въ ней много круглыхъ клтокъ и наполненныхъ капилляровъ. Толстыхъ коллагенныхъ волоконъ уже не видно, — они исчезли и вместо нихъ видна или плотная соединительная ткань или миксомоподобная. На мстамъ покосовъ видны гомогенный струпья; подъ ними слой зерень, красящихся ядро-красками; подъ нимъ плотная соединительная ткань съ большимъ количествомъ круглыхъ клтокъ, съ наполненными кровью капиллярами и кровоизлияніями, гдкрасные кровяные шарики распались въ зерна.

Заключение. Этотъ случай чрезвычайно интересенъ: здсъ посл одного 8 минутнаго замораживанія развились поистин колоссальныя измненія, а развившаяся соединительная ткань, по анатомическому строенію похожая на миксому, клинически приближается къ злокачественному новообразованію, по крайней мр по мстному воздйствію на прочія ткани.

Опытъ 10. 27/XI 1899 г. острижена правая задняя конечность и заморожена въ теченіи 5 минутъ. 28/XI Голень и стопа сильно распухли, но стопа холодна. 1/XII Стопа значительно ссохлась. 3/XII Сухое омертвнє захватываете стопу и поднимается немного выше голеностопнаго сустава. 26/XII Свинка отгрызла омертввшую часть. 3/1 1899 г. культя покрыта струпомъ. Свинка убита. Фиксація въ ж. Мюллера 40 сутокъ.

Сосуды. Въ верхней $\frac{1}{4}$ въ сосудахъ (на передней сторон голени) измненій не замчено — мышечныя оболочки хорошо красятся, эндотелій плоскій. Но во второй въ самой крупной артеріи іпіітна состоитъ изъ 2—3 рядовъ круглыхъ и сплюснутыхъ съ боковъ клтокъ; книзу разрошеніе увеличивается и внизу просвта уже нтъ. Разрошеніе чисто клточное. Въ средней оболочк сверху внизъ нарастаетъ количество соединительной ткани. Айепшіа плотна, богата клтками и питающими сосудами. Въ артеріяхъ малыхъ разрошенія замчны лишь въ нижней $\frac{1}{i}$ — клтки въ нихъ круглыя и овальныя. Въ гаесііа увеличено количество соединительной ткани. Сзади разрошенія такого же характера замчены лишь въ самомъ низу культы. На продольныхъ срзахъ клтки разрошеній имють овальныя ядра и расположены длинникомъ параллельно оси сосудовъ или безъ опредленнаго порядка. — • Вены зарашены лишь внизу какъ спереди, такъ и сзади.

Мышцы. Какъ спереди, такъ и сзади измненія одинаковы: уже вверху мышечныя поля, сохраняя свою полигональную форму, меньшей величины, чмъ на здоровой ног; ядеръ немного; регітізіит тонокъ. Такимъ образомъ здсъ существуетъ лишь истонченіе волоконъ — атрофія. Книзу измненія прогрессивно нарастають — количество ядеръ н сколько увеличивается; мышечныя поля принимаютъ кругловатую форму; величина ихъ очень неравномерная; между полями разрастается богатая круглыми и овальными ядрами довольно плотная соединительная ткань; наконецъ, внизу мышечныя волокна исчезаютъ; здсъ въ срзахъ мы не видимъ ни мышцъ, ни сухожилій, а только соединительную ткань, имющую по мстамъ сходство съ миксоматозною тканью, по

м стамъ плотную. На продольныхъ ср захъ съ нижней культи видно: струпъ, покрывающій культю, гомогенный, интенсивно красится эозиномъ; среди гомогенной массы видны распавшіеся лейкоциты. Подъ струпомъ лежитъ довольно толстый зернистый слой, окрашивающійся ядрокрасками — погибшіе грануляціонные элементы. Подъ слоємъ зеренъ плотная соединительная ткань съ большимъ количествомъ круглыхъ и овальныхъ кл токъ и набитыхъ кровяными шариками капилляровъ. Съ краевъ подъ струпомъ на этотъ плотный слой нарастаютъ эпителий.

Нервы значительно изм ненны на передней сторон . Характеръ изм неній тотъ-же, что мы не разъ уже описывали: нервныя волокна истончаются; міэлинъ теряетъ прозрачность и исчезаетъ; поперечный разр зъ нервныхъ стволовъ ус янь ядрами; количество соединительной ткани въ нервахъ увеличивается, т. ч. внизу нервныхъ волоконъ уже не видно — они исчезли и разрослась соединительная ткань. Изм ненія нарастаютъ сверху внизъ. Сзади изм ненія н сколько слабее.

Соединительная ткань по местаме оплотнела и въ ней много овальныхъ и вытянутыхъ клетокъ, по местамъ она имеетъ видъ миксоматозной ткани.

Въ **кож** мы могли заметить лишь некоторое уплотненіе дермы.

Опытъ 11. 19/XI 1898 г. остриженная правая задняя конечность заморожена въ теченіи 8 мин. 20/XI Припухлость стопы и голени очень сильная. 28/XI Припухлость еще порядочная, эпидермисъ шелушится, волосы на стопе и внизу голени сходятъ. 4/XII припухлости почти незаметно. Замораживаніе въ теченіи 5 мин. 12/XII Припухлость еще заметна. Замораживаніе 7 мин, 27/XII Припухлости почти не заметно. Замораживаніе 4 минуты. 31/XII Припухлость еще порядочная. Свинка убита 1 января 1899 года. Фиксація въ жид. Мюллера-} - 10°/п формалина.

Сосуды. Артеріи, вены и капилляры значительно наполнены кровью въ нижнихъ Уз голени (спереди и сзади) и на стопе. По всей передней стороне голени ядра мышечныхъ оболочекъ артерій плохо красятся и тесіа кажется мутной; на тыле стопы ядра красятся лучше. На срезахъ со середины голени въ самой крупной артеріи. іпіта состоитъ изъ 3—4 рядовъ кругловатыхъ клетокъ; въ нижней $1/4$ разрощеніе больше; просветъ малъ; клетки внешнихъ слоевъ, вытянутыя, расположены длинникомъ по радіусамъ; во внутреннихъ слояхъ клетки кругловатыя. Въ а. гіогзаііз реііз разрощеніе состоитъ изъ 2—3 рядовъ кругловатыхъ клетокъ. Асі-епіііа плотна, богата клетками и питающими сосудами. Въ малыхъ артеріяхъ разрощенія видны уже во второй четверти, причеъ въ некоторыхъ просвета почти невидно. Въ одной довольно крупной артеріи мы видели организующійся красный тромбъ. Чемъ ниже темъ больше находимъ малыхъ артерій съ разрощеніями изъ кругловатыхъ клетокъ. На тыле стопы видны некоторый артеріи только съ набухшимъ эндотеліемъ. Въ венахъ мы не нашли разрощеній, а лишь набухлость эндотелія. — Сзади ядра тесіае вообще лучше окрашиваются, и клетки ея не кажутся такими мутными. Какъ въ крупныхъ, такъ, и въ малыхъ артеріяхъ находимъ разроще-

нія уже во второй У⁴, но зд сь эти раярошенія еще ничтожны и состоятъ изъ 2—3 рядовъ кругловатыхъ кл токъ. Спускаясь книзу, находимъ все большее и большее сьуженіе просв та насчетъ разрошеній. Разрошенія чисто кл точныя. На иодошв въ артсріяхъ не видимъ разрошеній. Ай епІШа плотна, богата кл ткамн и тамъ. гд разрошенія толще, больше питающихъ сосудовъ. Въ н которыхъ ядрахъ тесііае видны вакуоли подобно тому, какъ он видны въ ші ткахъ и ядрахъ другихъ тканей. Въ шесііа н которыхъ артерій какъ будто увеличено содержаніе соединительной ткани.

Сзади въ венахъ разрошеній тоже не зам чено, а только набухлость эндотелія. Наполненіе сосудовъ спереди значительн е.

Мышцы въ верхней ¹/_i почти нормальны; лишь кое гд видны зернистыя или водяночно иерерожденныя мышечныя поля. Во второй четверти перерожденныхъ мышечныхъ полей видно побольше; число ядеръ увеличено (4—6); на отд льныхъ участкахъ разросся **репiгшiит iпiеншт**; въ немъ много круглыхъ. овальныхъ и вытянутыхъ кл токъ; н которыя мышечныя поля малы, атрофированы; по м стамъ между мышечными волокнами видны кровоизліянiя — зд сь поля гомогенны, блестящи, не красятся, лишены ядеръ. Въ третьей ¹/₄ атрофія и перероженіе волоконъ еще р зче. соединительной ткани, довольно плотной, богатой круглыми и вытянутыми кл тками. еще больше; она занимаетъ значительные участки, образуя ячейки, въ коихъ и заключены атрофированный и иерерожденныя мышечныя поля, часто сь **4 6** ядрами; кровоизліанiй зд сь больше. Внизу голени мышечныхъ волоконъ почти невидно — мышцы зам нены плотною соединительною тканью, богатою круглыми н вытянутыми кл тками; въ этой ткани лишь кое гд можно увид ть очень маленькое атрофированное или перерожденное мышечное поле или волоконце. Въ еухожиліяхъ видны круглыя кл тки. На тыл стопы разрослась плотная соединительная ткань. Сзади и на подотв мы видимъ т -же картины - постепенно усиливающееся сверха внизъ разростаніе соединительной ткани въ мышцахъ, атрофію и перероженіе мышечныхъ волоконъ и т. д. Начало изм неній вторая ¹/₄. Гиперэмiя мышцъ какъ спереди, такт- и сзади, значительная.

Нервы представляютъ уже знакомую намъ картину атрофіи и перероженія волоконъ сь разростаніемъ соединительной ткани, накопленіемъ ядеръ, исчезновеніемъ на периферіи большей части нервныхъ волоконъ; вверху голени нервы невидимому еще не изменены; спереди изм ненія р зче, ч мь сзади.

Соединительная ткань вверху рыхлая сь сравнительно небольшимъ количествомъ кл токъ; книзу соед. тк. плотн етъ; количество кл токъ нарастаетъ; но на ряду сь большнмъ количествомъ кл токъ круглыхъ видно много овальныхъ и веретенообразныхъ!-: видны кровоизліянiя и сл ды отека.

Въ **кож** можно отм тить сглаживаніе сосочковъ, исчезновенію по м стамъ волосъ и железъ. кл точную инфильтрацію, кровоизліянiя и гнперэмiю, уплотн ніе кожи. — **Заключеніе.** Т. о. мы нашли св жія изм нонія: — тромбы, кровоизліянiя, гиперэмпо, перероженіе мышечныхъ волоконъ, кльточную иифильтрацію и ста-

рыя: — разрошенія эндотелія, атрофію мышць, разростанію по вс хъ тканяхъ соединительной ткани.

ОПЫТЪ 12. 19/XI 1898 г. остриженная правая задняя конечность заморожена въ теченіи 8 минутъ. 20 X[Припухлость голени и стопы очень сильная. 25 X[Припухлость невелика. На стоив и внизу голени видны сухіе струпья на м стахъ покусовъ. Омертв ніе одного изъ нальцевъ. 2/XII Внизу голени и на тыле стопы кожа почти безъ волосъ. Припухлость еще резкая. 17/XH Припухлость невелика, Заморажнваніе 5 мин. 18/XII Припухлость стопы и голени велика. 27/XII Припухлость невелика. Заморажиканіе 5 м. 28/XII Опять большая припухлость. Кусаеъ конечность. — Припухлость уменьшалась медленно и лишь 21/1 181)9 мы решились заморозить конечность въ теченіи 5 минутъ. 22/1 Припухлость стопы и голени очень велика. 31/1 Припухлость еще велика. На тыле стопы появляются черныя гангренозный м ста — поэтому свинка убита. Фиксація въ ж. Мюллера 101 сутки.

Сосуды на передней сторон вверху вообще не представляют изм неній, кроме некоторой набухлости эндотолія. Но въ ср захъ со второй ¹/₆ находимъ разрошеніе ip iіпао изъ овальныхъ и кругловатыхъ клетокъ; въ разрошеніи находимъ дв новообразованный эластичеекія оболочки, изъ коихъ одна лежитъ очень близко къ тетЪг. еіазііса іпіегш, другая въ средин разрошенія; при изслѣдованіи съ иымерсією видно, что около сформированных!) эласт. оболочекъ, близко къ нимъ, лежать тонкія, н жныя эласт. волоконца, повторяющія ихъ складки, соединенный съ ними иногда обоими концами — т. е. какъ бы отъ нихъ отщепляющіяся. Кром того въ разрошеніи видны зерна упругаго вещества, зернистыя и гомогенный волоконца. Мышечная оболочка = 10 д л., вверху было 20; (i = 40—25; l = 55—35; a = 100—110; но вверху l и (l = 25—35). Въ ней невидно почти эластическихъ волоконъ. Въ аа епіііа много кл токъ и аза азогшті. Въ н которыхъ малыхъ артеріяхъ тоже видны незначительный разрошенія изъ кругловатыхъ клетокъ, въ другихъ замечается лишь набухлость эндотелія. Въ малыхъ артеріяхъ мы не видели новообразованныхъ эластическихъ оболочекъ или волоконъ. Въ тесііа измѣненной структуры не замечено. Большинство венъ и капилляровърастянуты кровью или только наполнены ею. Въ третьей ⁵ самая крупная артерія еще значительнее сжужена утолщеною іпііта. М. еіазііса лежитъ почти безъ складокъ, она гомогенна; къ ней прилегають преимущественно вытянутый клетки, расположенный концентрическими слоями; по внутренней границ этого слоя лежитъ новообразованная эластическая оболочка, сложенная въ складки; кнутри отъ нея идетъ толстый клеточный слой, состоящій изъ овальныхъ и кругловатыхъ клетокъ. Въ средине ввншняго слоя видна другая эластическая оболочка. Обе названный эласт. оболочки зернисты; во ввенгаемъ сло разрошенія кроме оболочекъ видно очень много упругихъ волоконецъ, гомогенныхъ и зернистыхъ, и отдельныхъ зеренъ. По местамъ отъ эластическихъ оболочекъ какъ бы отщепляются волоконца. Во внутреннемъ слов разрошенія не видно эластической ткани. Окраска V. Оіе з о п 'а открывает!» во вн шнемъ слое волоконца, окрашивающаяся въ красный цв ть. Въ піеаіа невидно эластическихъ во-

локонъ. Въ аа епіііа много круглыхъ кл токъ и аза азоіт (т = 15—18 ; і = 60—30 ; «і = 125—140 ; 1 — шель.). Въ н которыхъ малыхъ артеріяхъ незначительныя разрошенія безъ разшітія эластической ткани, въ другихъ лишь набухлость эндотелія. Въ четвертой ' / въ описанной крупной артеріи*) (т = 12—25 ; і = 30—20 ; и = 95—77) разрошенію иринимаетъ бол е волокнистый характеръ: просв ть въ вид шели; довольно близко отъ тетЪг. еіазііс. іпіег. лежить эластическая оболочка, повторяющая вс изгибы первой; между об ими оболочками видно много бол е или мен е длинныхъ упругихъ волоконъ, какъ бы отщепляющихся отъ той или другой оболочки; зат мь въ разстояніи 5—10 д лений окулярнаго микрометра (все разрошеніе толщиной 20—30 д л.) отъ нросв та въ разрошеніи видна вторая эластическая оболочка — об эластическія оболочки по м стамъ зернисты, между ними тонкія зернистыя и гомогенный волоконца. Кнутри отъ внутренней эласт. оболочки въ разрошеніи видно мало эластическихъ волоконъ и зернышекъ; подь слоемъ кл токъ, ограничивающихъ просв ть, не образовалась еще эластическая оболочка. Зд сь н надь голеностопнымъ суставомъ видна еще крупная артерія — въ просв т краснй тромбъ, пронизанный уже капиллярами. Артерія очень растянута (І = 140—170), такъ что т. еіавііса лежить безъ складокъ; кнутри отъ нея лежить несколько рядовъ длинныхъ!) вытянутыхъ кл токъ, образующихъ пласты, концентрическіе сь пластами гаизсиіагіз (і = 6—7); кл тки, ограничивающая просв ть, плоски : подь ними лежить тоже бозь складокъ тонкая эластическая оболочка; въ самомъ разрошеніи невидно ни волоконъ, ни зерень упругаго вещества. Мизсиіагіз тонка (т = 5—6); въ ней видны кое гд круглыя кл тки; он же видны въ разрошеніи іі тромб **). Въ артеріяхъ малыхъ (т = 5—6) т -же картины, что уже описаны. Внизу голени незначительныя разрошенія им ются въ некоторых!, венахъ; состоятъ они нзъ кругловатыхъ кл токъ; образованія эластическихъ волоконъ невидно. Н которыхъ артерій сь разрошеніями срезаны продольно — здсь ядра им ютъ удлинненную форму и расположены длинникомъ параллельно оси сосудовъ. Кровепаполненіе не очень велико. На тыл стопы разрощеній или н ть, или они не велики. Въ н которыхъ артеріяхъ подь язвами красныя св жіе тромбы; теаіа такихъ сосудовъ окрашивается н сколько диффузно. — Сзади изм ненія въ главной артеріи начинаются со второй ' / * : лдт-сь находимъ н которое разрошеніе іпіігаае изъ кругловатыхъ кл токъ; въ разрошеніи тонкія гомогенный и зернистыя эласт. волокна и зерна; раам ры артеріи: т = 40—45 ; і = 2—10 ; І = 30—100 ; а = 40—120 ; вверху размеры этой артеріи : ш = 30—40 ; і = 0 ; І = 25—90. Въ третьей, четвертой 7, ¹¹ на подошв эта артерія значительно растянута и закупорена тромбомъ красным!), въ стадіи организаціи: іпііта утолщена и состоитъ изъ н сколькихъ слоевъ вытянутыхъ кл токъ, лежащихъ концентрически сь мышечными; около т. еіазі іпі, лежащей безъ складокъ, видна тонкая эласт. оболочка, сложенная въ мелкія складки ; подь слоемъ плоскихъ кл токъ, ограничивающихъ!) просв ть, видна

*) Над-і. голоностонны-п. сустаномъ н-і. этой артеріи т-г: 15—18 ; І = 40—20 ; і = 40—20 • д = 85 — і го.

***) Над-і. голіміюочочч.ім в сустаномі. іпі. :ной арчч-ріи т-г: 5—6 ; і = 5—6 ; <І = 210—"Г,

другая тонкая слегка зернистая, сложенная в мелкие складочки эластическая оболочка; кроме того в разрошении видно много тонких гомогенных и зернистых эласт. волокон и зерен. В мышечных оболочках не замечено ни плиточной инфильтрации, ни разрошенной соединительной ткани. Ай епиаа плотна с большим количеством клеток. Размеры артерий: в третьей $\frac{1}{4}$ т = 10—15; и = 5—7; А — 160—180; в четвертой $\frac{1}{2}$ т = 10—10; и = 3—8; и = 155—160; на подошв га = 8—10; и = 0; 6! = 77—75. Бросается в глаза сильное истончение теодиае. Разрошения ипиае в малых артериях начинают встречаться на срывах с третьей $\frac{1}{2}$ — они состоят из кругловатых кл ток, при чем в некоторых невидна новообразованной эластической ткани, в других видны волокна и даже оболочки. Мышечные оболочки без заметных в структурных изменений. Такие же разрошения мы имеем и внизу. Так как главная артерия закупорена тромбом, начиная с третьей голени, то кровь должна была доставляться малыми артериями; поэтому мы приводим их размеры: верхняя $\frac{1}{4}$ — 1) т = 10—12; и = 0; л = 15—17; 2) т = 10—10; и = 0; л = 10—10; 3) т = 10—15; и = 0; л = 15—30; 4) гп = 5—7; и = 0; л = 8—8; вторая $\frac{1}{4}$ — 1) ш = 12—12; и = 0; л = 25—30; 2) га = 10—10; и = 0; л = 10—13; 3) т = 10—15; и = 0; л = 20—25; 4) т = 10—10; и = 0; л = 10—10; третья $\frac{1}{4}$ — 1) т = 10—12; и = 12—15; л = 30—45; (1 = 70—80; 2) т = 8—10; и = 10—15; л = 10—30; а = 35—55; 3) ш = 7—8; л = 5—15; л = 15—15; <л = 40—40; 4) ш = 3—5; и = 4—10—15; л = 5—20; <л = 25—30; послед. $\frac{1}{4}$ — 1) т = 10—5; и = 10—15; л = 5—5; (1 = 38—40; 2) т = 8—8; и = 7—12; л = 5—6; <л = 25—40; 3) т = 3—6; и = 4—6; л = 10—12; (1 = 30—42. На подошв разрошения несравненно меньше.

Сзади лодыжек в одной довольно крупной артерии разрошение приняло кл точно-волокнистый характер; в разрежении видны три малейшие просветы, высланные кругловатыми кл тками, окруженными 2—3 рядами концентрически сложенных вытянутых кл ток; в разрошении видны отдельные очень тонкие упругие волокна, иногда зернистые. Меия состоит из 2—3 рядов кл ток, между ними видна соединительная ткань, раздвигающая мышечные пласты.

В некоторых венах видны незначительные разрастания из кругловатых кл ток. Ао епиаа сосудов вообще плотна, сливается с окружающей плотной соединительной тканью; в ней много клеток; а там, где разрошение велико, и аза азогит.

Мышцы. Вверху мышечная ноля немного меньше нормальных. Во второй $\frac{1}{2}$, мышечная поля кругловатой формы, неравномерной величины; количество ядер 1—3; регитизипт широк. Обильнее, в нем больше кл ток. В третьей $\frac{1}{2}$ на мстах мышца разрослась соединительная ткань с большим количеством круглых, овальных и веретенообразных клеток; кое где можно видеть очень маленькие круглые мышечные поля; в периферических слоях некоторых сухожилий видны круглые кл тки. Наконец, внизу и на тыл стопы видна также соединительная ткань, но мышечных нолей в ней уже совсем не видно; в сухожилиях довольно много круглых клеток. Сзади

въ верхней половинѣ заметно лишь уменьшеніе величины мышечныхъ нолей; но начиная со середины и усиливаясь книзу, между мышечными волокнами разрастается такая же, какъ на передней сторонѣ, соединительная ткань, — мышечныя волокна атрофируются и исчезаютъ; въ сухожиліяхъ круглыя клѣтки. Такая же атрофія мышцъ съ разрастаніемъ соединительной ткани видна въ глубокихъ мышцахъ подошвы.

Нервы. На передней сторонѣ, вверху при окраскѣ Лейдегі-Раля-Кайег'а окрашиваются мѣдиновыя оболочки всѣхъ волоконъ — на поперечномъ срезѣ нервныхъ стволовъ мы видимъ равномерно распределенный синій кольца, довольно тонкія; постепенно книзу синія кольца истончаются все больше и больше; величина ихъ дѣлается нерпнмъ рною; на н которыхъ участкахъ ихъ уже не видно; на нервахъ, срезанныхъ продольно, мѣдиновыя сколько зернистыя; волокна со вздутіями и спаденіями. На тылѣ стопы въ срезахъ нервныхъ стволовъ уже не видно синнихъ колець. Вверху въ нервахъ много ядеръ и прослойки эндоневрія толще нормального — книзу количество ядеръ и соединительной ткани все увеличивается; наконецъ, на тылѣ стопы нервныя стволы окрашиваются при способѣ В. Оіезоп'а диффузно въ красный цвѣтъ. Сзади картины тѣ же, лишь измненія начинаются пониже: такъ, накопленіе ядеръ дѣлается замѣтнымъ со 2-ой четверти, а неравномерность синихъ колець сл. третьей; на подошвѣ не видны синія кольца, а лишь синія глыбки и зернышки, разсыпанные по срезу нервного стпола.

Соединительная ткань всюду плотная, ст. большимъ количествомъ!, вытянутыхъ, овальныхъ и круглыхъ клѣтокъ, съ признаками отека.

Кожа. На многихъ мѣстахъ сглажены сосочки, нѣтъ волосаныхъ!, мѣшковъ и железъ; но мѣстамъ зернистый распадъ этихъ образований. Оепна плотна, съ большимъ количествомъ!, вытянутыхъ и круглыхъ клѣтокъ; мышечныхъ волоконъ мы не видѣли. Эпителиальный иокронъ толстъ, по мѣстамъ посылаетъ глубоко въ дерму тяжи эпителиальныхъ клѣтокъ. На стопѣ отдѣльные участки дермы омертвѣли: лишены эпителиальнаго покрова, ядеръ, пронизаны желтобурыми полосами и глыбками; сама ткань довольно гомогенна. Подъ омертвѣвшимъ слоемъ толстый слой лейкоцитовъ, гиперемія, кровоизліянія.

Опытъ 13. 27/XI 1898 Остриженная правая задняя конечность заморожена въ теченіи 5 минутъ. 28/XI Сильная припухлость стопы и голени. 4/XII Припухлость еще велика, кожа шелушится, сходятъ/, волосы, струпья на мѣстахъ покусовъ. 27/XII Припухлость невелика. Замораживаніе 5 мин. 28/XII Значительная припухлость стопы и голени. Припухлость окончательно не исчезла и 16 февраля 1899 года свинка убита. Фиксація въ жидкости Мюллера 135 сутокъ.

Сосуды. Спереди измненія начинаются со второй 1/2 и здѣсь замѣны на двухъ крупныхъ!, артеріяхъ. Въ одной ($t = 15 - 30$; $c = 15 - 20$) іпіта состоитъ изъ 2—3 рядовъ кругловатыхъ клѣтокъ; окраска на эластинъ открываетъ въ этомъ незначительномъ!, еще разрошеніи вторую очень тонкую эластическую оболочку, по мѣстамъ гомо-

генную, по м стамъ зернистую; лежитъ она очень близко къ тетЪг. еіазі. іні. и повторяетъ вс ея складки. Меоііа окрашивается какъ то диффузно; въ ней видны тончайшія эластическія волокна. Аи епШіа изм неній не иредставляетъ. Въ другой ($t = 15-15$; $i = 3-5-15-20$; $l = 5-50$; ($l = 35-60$) артеріи разрошеніе уже побольше, кл точно-волокнието; кл тки вытянуты и расположены безъ опред леннаго порядка. Подъ слоемъ кл токъ, ограничивающих!» просв ть, лежитъ тонкая зернистая упругая оболочка, а въ самомъ разрошеніи разс яны гомогенный и зернистыя тонкія эластическія волоконца, лежащія около тетЪг. сіаві. іпі., иногда съ нею соединенныя и какъ бы происшедшія иутемъ отіцеплеія отъ нея. Въ теііа ничего особеннаго не зам чено, эластическія волокна видны. Спускаясь внизъ, находимъ въ этихъ артеріяхъ ($t = 20$; $i = 15-20$; $сі = 65-20$; $t = 5-8$; $i = 15-30$; $a = 50-100$) бол е значительный разрошенія, состоящія изъ волоконъ и вытянутыхъ кл токъ, расиоложенныхъ безъ определенная порядка. Въ разрошеніяхъ по 2 эластическія оболочки — одна подъ слоемъ кл токъ, ограничивающихъ просв ть, другая недалеко отъ тетЪг. еіазі. іпі. Кром оболочекъ видны волоконца и зернышки. МеЪг. еіазг. іпт. по м стамъ иредставляетъ дефекты и зд съ ткань разрошенія непосредственно соприкасается съ гтшзсіаіпз, не ироростая въ нее. Въ теаіа эластическихъ волоконъ почти невидно: количество соединительной ткани невидимому не увеличено. Въ н которыхъ малыхъ артеріяхъ им ются небольшія разрошенія съ эластическими волокнами. Но на тыл стопы разрошенія видны во вс хъ артеріяхъ (1) $t = 5-5$; $i = 10-20$; ($l = 55-85$; 2) $t = 5-8$; $i = 30-15$; $сі = 40-110$; 3) $t = 5-5$; $i = 25$ (зарошеніе), $a = 25-70$.) и н которыхъ венахъ. Эти разрошенія состоятъ изъ вытянутыхъ кл токъ и волоконъ; въ нихъ видны также эластическія волокна, образуюдія густыя с ти. Въ одной артеріи видны 2 эласт. оболочки и много волоконъ.

На задней сторон въ нижней половин голени видны разрошенія въ двухъ крупныхъ и н которыхъ малыхъ артеріяхъ. Разрошенія кл точно-волокнистыя съ вытянутыми, главнымъ образомъ, кл тками, расположенными въ некоторых!» артеріяхъ концентрическими пластами во вн шнихъ слояхъ. Въ одной артеріи въ разрошеніи ($i = 30-25$; $t = 10$; $l = 5-40$; $сі = 105-70$) близъ т. еіазі. іп . видна тонкая упругая оболочка, а подъ самымъ внутреннимъ рядомъ кл токъ, ограничивающих!» иросв ть, другая; кром этихъ» оболочекъ видно много волоконъ. Въ другой артеріи, гд разрошеніе поменьше ($i = 10$; $ш = 15$; $l = 30-60$; $a = 50-65$) видна только одна новообразованная эластическая оболочка, лежащая нодъ слоемъ кл токъ, ограничивающихъ просв ть, и масса эластическихъ волоконецъ. Въ малыхъ артеріяхъ разрошенія не велики. Въ одной артеріи мы вид ли организующійся тромбъ. Въ тесііа н которыхъ артерій почти невидно эластическихъ волоконъ, но видны соединительно-тканныя прослойки. Въ асі епіііа много кл токъ и аза азогшп. Въ венахъ разрошеній не зам чено. На подошв ни въ артеріяхъ, ни въ венахъ мы не зам тили разрошеній. Въ артеріяхъ крови вообще немного, вены содержатъ ея много.

Мышцы. Въ верхней половин голени спереди въ мышцахъ замѣтна лишь некоторая атрофія, но въ нижней половинѣ и на тыл стопы атрофія выражена рѣзче: мышечныя поля круглы, неранной величины; между ними разрастается плотная соединительная ткань, богатая клетками; но и тамъ мышечныя волокна уже совсѣмъ исчезли. Въ сухожиліяхъ круглыя клетки; они распадутся на пластинки и замѣняются соединит. тканью. Количество мышечныхъ ядеръ не увеличено.

Сзади измѣненія совершенно такія же, но выражены они въ нижней Уз голени и въ глубокихъ мышцахъ подошвы.

Нервы. Въ верхнихъ $\frac{2}{8}$ об ихъ сторонъ голени измѣненій въ нервахъ не замѣчено; нервы хорошо красятся литіевымъ гематоксилиномъ, мѣлиновыя оболочки довольно толсты, равномерной величины, ядеръ немного; эндоневрій въ вид тонкой сѣти; въ нижней трети об ихъ сторонъ голени въ нервахъ увеличено количество ядеръ и соединительной ткани; нервная мякоть неравномерной толщины; нѣкоторыя волокна не воспринимаетъ окраски"; мѣлиновыя оболочки истончаются. Эти измѣненія все нарастаютъ книзу: на тыле стопы и на подошвѣ на поперечныхъ сѣчахъ нервныхъ стволовъ лишь кое гдѣ видны тонкія синія кольца, крайне неравномерной величины; количество ядеръ очень велико; соединительной ткани въ нервахъ очень много.

Соединительная ткань вверху голени рыхлая, небогата клетками; въ нижней же половинѣ и на стопѣ она плотная съ большимъ количествомъ!) овальныхъ и вытянутых!) клетокъ и съ меньшимъ — круглыхъ. Между волокнами отложенія зернистыхъ и волокнистыхъ массъ, свидетельствующія объ отеке.

Въ кожѣ уплотненіе дермы, по тамъ сглаживаніе сосочковъ. исчезновеніе волосяныхъ мѣшковъ и железъ.

Заключеніе. Т. о. въ этомъ случаѣ отъ двукратнаго замораживания наступили атрофія мышцъ и нервовъ, пролиферация эндотелія въ артеріяхъ и нѣкоторыхъ венахъ. Въ крупныхъ артеріяхъ мы видѣли образованіе 2 эласт. оболочекъ: какъ будто процессъ дважды возникалъ, т. е., послѣ каждаго изъ замораживаній, какъ бы подтверждающій мнѣніе Нейбегга. (см. стр. 24).

Опытъ 14. 29/IX 1898 г. Остриженная правая задняя конечность заморожена въ теченіи 4 мин. 30. IX Умренная припухлость голени и стопы. 1/X Замораживаніе 6 мин. 2/X Припухлость большая. 6/X Припухлость невелика, замораживаніе 7 мин. Припухлость держалась до 30/X, когда произведено замораживаніе въ теченіи 8 мин. 4/XI Припухлость еще порядочная. 22/XI Замѣтно значительное утолщеніе нижнихъ концевъ голенныхъ костей; особенно рѣзко выдается внутренній мыщелокъ. Замораживаніе 8 мин. 4/XII Припухлости почти нѣтъ. Замораживаніе 5 минутъ. 12/XII Припухлость невелика. Замораживаніе 4 мин. 22/XII Припухлость еще замѣтна. Свинка убита. Фиксация въ ж. Мюллерера 30 сутокъ.

Сосуды. Въ самой крупной артеріи на передней сторонѣ голени во второй четверти ($га = 20$; $й = 5-60$) эндотелій лежитъ въ 2—3 ряда, а въ третьей четверти разрошеніе ($т = 20$; $і = 15$; $l = 5-60$; ($l = 38-90$) уже значительное и состоитъ изъ кругловатыхъ и овальныхъ клетокъ; въ разрощеніи видна упругая

оболочка подь слоемъ кл токъ, ограничивающимъ просн ть, три тонкія оболочки около т. *eiāz . iiij.* и кром того масса волоко-нець и зерень. Надъ голеностопнымъ!» суставомъ видна вполн закупоренная ($\text{ш} = \text{K}$)—20; ($l = 45—(55)$) (см. рис. 4) спавшаяся крупная артерія; въ закупоривающей масс видно немного вытянутыхъ и овальныхъ кл токъ, расположенныхъ!» безъ определеннаго порядка; тутъ же видны 3 маленькіе, капиллярные нросв ты. содержание кровяные элементы, ограниченные 1—3 рядами изогнутыхъ!» въ вид запятой клетокъ. Эластическая оболочка сложена въ очень высокія складки и разщелляется на нисколько пластинокъ. На некоторыхъ ср захъ изъ аи епШіа пробирается въ разрощеніе капилляръ. Въ мышечной оболочк этой артеріи не зам чено структурныхъ изм неній по всему протяженію голени. *AcI epШіа* плотна, богата клетками, въ томъ числ и круглыми, и питающими сосудами. Подобная же закупорка видна еще въ одной довольно крупной артеріи. Вверху голени видна довольно крупная артерія хотя и безъ разрощенія, но съ набухшимъ эндотелиемъ, напоминающимъ кубцескій эпителий. Внизу попадаетъ крупная артерія, разр занная продольно — зд съ кл тки вн шнихъ слоевъ съ длинными ядрами, расположенными параллельно оси сосуда ; кл ткн внутреннихъ!» слоевъ кажутся круглыми, овальными, вытянутыми, расположены безъ онред леннаго порядка. Въ разрощеніи много новообразованной эластической ткани.

Въ малыхъ артеріяхъ въ верхнихъ $1/3$ нами не зам чено разрощений, а лишь набухлость эндотелія; внизу им готся разрощенія изъ кругловатыхъ клетокъ; новообразованной эластической ткани не видно. На тыл 'стопы въ некоторыхъ!» артеріяхъ им ются разрощенія изъ круглыхъ и вытянутыхъ клетокъ, въ другихъ полная закупорка организованными тромбами ($t = 5$; $<l = 48—50$ закупор. тромбомъ), въ третьихъ разрощенийъ нетъ. Въ самой крупной артеріи разрощеніе очень невелико и состоитъ изъ концентрическихъ!» пластовъ вытянутыхъ кл токъ ($га = 10—15$; $i = 5—20$; $l = 25—68$; и — $50—90$). Въ венахъ изм неній не зам чено. — Сзади разрощенія видны, начиная со середины: здесь въ самой крупной артеріи находимъ небольшое разрощеніе эндотелія ($t = 10—8$; $i = 4—5$; $l = 3—20$; $ci = 22—30$; вверху она была : $t = 20$; $i = 0$; ($3 = 25—35$) изъ кругловатыхъ и овальныхъ клетокъ съ новообразованиемъ упругихъ волоконъ. Въ четвертой 75 въ самой крупной артеріи вн ганіе слои разрощенія состоятъ изъ концентрически сложенныхъ!» вытянутыхъ клетокъ, внутренніе изъ клетокъ различной формы, расположенныхъ безъ определенна™ порядка ($t = 10$; $i = 30—10$; $l = 3—40$; $ci = 45—70$). Въ разрощеніи имеемся много упругихъ!» волоконъ, зерень и 3 упругія оболочки, изъ коихъ внутренняя лежитъ подь слоемъ клетокъ, ограничивающихъ!» просв ть. Въ гаегііа структурныхъ измвненій не замечено ; толщина ея 10—20 д леній; аа епШіа богата клетками и питающими сосудами. Въ нрочихъ видимыхъ артеріяхъ или набухлость эндотелія, или небольшія разрощенія изъ кругловатыхъ клетокъ съ новообразованиемъ иногда эластическихъ волоконъ. Сзади лодыжекъ на ср!»захъ попадаетъ нисколько крупныхъ арт рій (см. стр. 25, 1-ая группа, „ниже“) съ значитель-

ными разрошенными изъ кл токъ различной формы, расположенных безъ опред леннаго порядка. Нъ разропденіяхъ но несколько эластическихъ оболочекъ и много волоконъ и зеренъ. Такін же разроіенія видны и въ малыхъ артеріяхъ. На подошв незначительное разроіеніе видно лишь въ самой крупной артеріи ($\pi = 10$; $I = 3-5$; $\dot{y} = 85-11$; $l = 3-75$). Въ мышечныхъ оболочкахъ структурныхъ изм ноній не замечено. Сл дуетъ обратить вниманію, что, не смотря на 7 замораживаній, разрошенія не очень распространены и главнымъ образомъ выражены въ крупныхъ артеріяхъ.

Ммшцы вверху спереди нормальны. Во второй $1/4$ появляется уже довольно много кругловатыхъ мышечныхъ полей, окрашивающихся неравномерно; величина полей неодинакова — есть набухшія и очень маленькія; число ядеръ 4—6 въ пол ; ядра видны и въ самомъ сократительномъ веществъ ; по м стамъ въ мытцт- разрослась плотная соединительная ткань съ большимъ количествомъ круглыхъ, овальныхъ и вытянутыхъ кл токъ. Ткань эта образуетъ ячейки, въ коихъ и заключены атрофированный малонкія мышечныя поля. Въ третьей $1/4$ разростаніе соединительной ткани захватываетъ!) б-лыше участки; атрофія зажатыхъ въ соединительной ткани мышечныхъ полей еще значительна е; по м стамъ мышечныхъ волоконъ не видно уже совсвмъ. Наконецъ, внизу голени н на тыл стопы весь фонъ ср зовъ занятъ плотной соединительною тканью, въ которой кое гдт> видны остатки атрофированных!) мышечныхъ полей и сухожилий, сосуды и нервы. Въ сухожиліяхъ видны круглыя кл тки и проростаніе соединительной тканью.

Сзади то-же самое. Разростаніе соединительной ткани съ атрофіею мышечныхъ волоконъ при увеличенном!) содержаніи ядеръ начинается со середины. Внизу всюду разрослась соединительная ткань и въ ней видны то атрофированное мышечное волокно, то инфильтрированное круглыми кл тками сухожиліе и. т. д. На подошв!) то-же разростаніе соединительной ткани и атрофія мышцъ.

Нервы представляютъ картины уже изв стной намъ атрофіи съ увеличеніемъ количества ядеръ, разростаніемъ соединительной ткани, истонченіемъ и исчезновеніемъ нервныхъ волоконъ. Спереди атрофія начинается со середины голени, сзади немного ниже середины ; измвнпія нарастаютъ книзу.

Соединительная ткань вверху рыхлая и богатая круглыми кл тками ; книзу она плотн етъ и въ ней много круглыхъ, овальных!) и вытянутыхъ кл токъ; признаки отека.

Въ **кож** зам чено : унлотн ніе соединительно-тканнаго слоя, богатство его кл тками, въ томъ числе и круглыми, сглаживание сосочковъ, мало волосяныхъ м гаковъ и железъ, распадъ кл токъ н которыхъ волосяныхъ м шковъ и скопленіе круглых!, кл токъ около нихъ. Исчезли мышечныя волокна кожи.

Заключение. Не смотря на 7 кратное замораживаніе, пзм - нонія не р зче, ч мь мы вид ли при меныпемъ числ замораживаній, а даже слаб е.

Опытъ 15. 19/XI 1898 г. Остриженная правая задняя конечность заморожена въ теченіи 8 мин. 20/XI Очень сильная припухлость голени и стопы. 4/XII Припухлости почти нвтъ. Замор-

раживаніе 5 минутъ. 17/XII Припухлости почти н ть. Замораживаніе 5 мин. 27/XII Припухлость н велика, но зам тна. Замораживаніе 4 мин. 31/XII Значительные покусъ на голени и стопе. 21/1 Припухлость невелика. Замораживаніе 5 мин. 12 февраля припухлость невелика. Свинка убита. Фиксація въ ж. Мюллера 90 сутокъ.

Сосуды. Незначительный разрошенія въ артеріяхъ им ются уже во второй 'Д ($i = 4 - 3$ д л.) передней стороны, книзу они увеличиваются. Въ третьей 'Д въ самой крупной артеріи значительное разрошеніе эндотелія ($i = 40 - 50 - 30$); вн ншіе слои состоятъ изъ концентрически сложенныхъ вытянутыхъ кл токъ, внутренніе изъ кругловатыхъ, овальныхъ и вытянутыхъ, расположенныхъ безъ опред леннаго порядка. Въ разрошеніи, между об ими половинами его, лежитъ эластическая оболочка; вторая эласт. об. лежитъ недалеко отъ этой во внутренней половин и третья подь слоємъ кругловатыхъ клетокъ, ограничивающихъ просветъ. Во внутреннемъ сло видно много зеренъ упругаго вещества, а въ наружномъ масса волоконъ и меньше зеренъ. По м стамъ можно вид ть отщеиленіе отъ оболочекъ тонкихъ различной длины волоконъ. М. еіазі. іпі. по м стамъ прерывается; на м стахъ дефектовъ ткань разрошенія лежитъ въ непосредственном!» соприкосновеніи съ шизисіагіз, однако не про-ростан въ нее. Въ теаіа видно много эластическихъ волоконецъ ($\text{III} = 12 - 15$ при $a = 120 - 112$; выше $t = 20 - 20$ при $сi = 15 - 20$.). Въ другой крупной артеріи ($t = 10 - 10$; $i = 0$; 1 и $ii = 20 - 30$) эндотелій лишь набухъ, им етъ видъ т сно прилегающихъ другъ къ другу грушевидныхъ!, кл токъ. Въ малыхъ артеріяхъ видны разрошенія изъ кругловатыхъ клетокъ съ новообразованиемъ эластическихъ волоконъ и оболочекъ. Въ четвертой 'Д самая крупная артерія растянута кровью ($га = 7 - 5$; $i = 20 - 0$; $a = 95 - 215$); разрошеніе іи ішае невелико и неравномерно, равно и толщина тосііае — гд тесііа тоньше, тамъ разрошеніе потолще и наоборотъ. Разрошеніе состоитъ изъ кругловатыхъ кл токъ; 4—5 внутреннихъ рядовъ изъ кл токТ) вытянутыхъ. Подь слоємъ вытянутыхъ клетокъ, выстилающихъ просветъ, не образовалась еще эластическая оболочка. Въ самомъ разрошеніи тоже не видно эластическихъ!) волоконъ. МетЪг. еіазі. іпі. лежитъ почти безъ складокъ; около нея лежитъ вторая тонкая эластическая оболочка; по местамъ обе оне им ютъ дефекты. — Въ малыхъ арт ріяхъ видны разрошенія эндотелія съ новообразованными эластическими волокнами и оболочками. Наконецъ, внизу самая крупная артерія, разрезанная продольно, имеетъ значительно суженный просветъ насчетъ разросшаяся эндотелія. Разрошеніе состоитъ изъ кругловатыхъ, овальныхъ и вытянутыхъ клетокъ, расположенныхъ безъ определенная порядка. Въ разрошеніи невидно ни эласт. волоконъ, ни новообразованныхъ оболочекъ за исключеніемъ одной, лежащей подь слоємъ клетокъ, выстилающихъ просветъ. Въ другой крупной артеріи просветъ заросъ кльточноволокнистою тканью, съ небольшимъ количествомъ!) вытянутыхъ и кругловатыхъ клетокъ. Въ разрошеніи видны 1 довольно большой и 3 капиллярные просветы, ограниченныя кругловатыми клетками. Въ малыхъ артеріяхъ тоже видны разрошенія изъ кругловатыхъ клвтокъ. Въ мышечныхъ обо-

лочках не замечено ни кл. точной инфильтрации, ни увеличения соединительной ткани, т. е. структурных изменений. Ай епіШа сливается с окружающей плотной соединительной тканью, богата кл. тканями и аза азогит. В венах изменений не замечено.

Сзади в ср. захв. с верхней $1/4$ находим лишь набухлость эндотелия в сосудах. В ср. захв. со второй $1/4$ в одной крупной артерии ($t = 7-10$; $i = 30-30$; $l = 18-20$; $ii = 80-90$) значительное разрошение изъ concentрически сложенных вытянутых кл. ток. во вн. шней половин. и изъ кл. ток. различной величины и формы во внутренней половин. Подъ слоемъ кругловатых кл. ток., ограничивающих просв. т., тонкая эластическая оболочка; об. половины разрошения отд. лены другъ отъ друга довольно толстою, сложенною въ складки эластическою оболочкою. Кром. того во внутренней половин. разрошения видна еще одна эластич. оболочка. Кром. этихъ трехъ оболочекъ въ разрошении видно много зеренъ и упругихъ волоконъ; зам. тно отщоиленіе волоконъ отъ оболочекъ. Въ сло. изъ вытянутых кл. ток. упругихъ волоконъ и зеренъ не меньше. Въ другой крупной ($t = 18-40$; $l = 8-20-35-50$; $l = \text{неправ.}$; $(l = 80-97)$) артерії находимъ проев. т. почти заросшій кл. точно-волокнистою тканью, въ которой видно два просв. та: одинъ довольно большой, неправильной формы, другой маленькій круглый. Подъ слоемъ кл. ток., ограничивающихъ просв. ты, видны тонкія уиругія оболочки. Въ самой масс. разрошения не видно ни зеренъ, ни волоконъ, ни оболочекъ изъ уиругаго вещества. Но около т. еіазі. іпі. видна тонкая эластическая оболочка. На одномъ м. ст. этихъ оболочекъ видно 5-6 и онъ въ вид. трехъугодышка вдаются въ ткань разрошения. Черезъ нисколько ср. зовъ картина уже иная, сь нея срисованъ рис. 7. — Во многихъ малыхъ артеріяхъ тоже видны значительный разрошения сь образованіемъ эластическихъ волоконъ и оболочекъ. Спускаясь вннзъ, не находимъ картинъ, существенно отличающихся отъ только что нарисованныхъ, — всюду т-же разрошения сь разд. леніемъ иногда на слои сь concentрически сложенными вытянутыми кл. тканями и слои сь кл. тканями различной формы и величины, расположенными безъ онред. леннаго порядка. Всюду іювообразование эластическихъ оболочекъ, волоконъ, зеренъ. Въ одной крупной артерії въ слов. сь вытянутыми кл. тканями почти невидно эласт. волоконъ, а зеренъ совс. м. н. т.; нзм. ренія артерій надъ голеностоішымъ суставомъ сзади: 1) $t = 5-7$; $i = 25-25$; $l = 8-12$; ($3 = 55-57$); 2) $ш = 20-25$; $i = 20-25$; $l = 20-30$; $С = 75-75$; 3) $t = 7-7$; $i = \text{зарощ.}$; ($l = 50-80$); 4) $щ = 4-7$; $l = 5-10$; $l = 4-50$; ($l = 20-50$).

Въ ср. захв. сь тыла стопы и подошвы не замечено разрошений въ артеріяхъ. — Въ мышечныхъ оболочкахъ структурныхъ изменений не замечено. Асі епіііа плотна, богата кл. тканями и аза азогига. Вены значительно наполнены кровью и изменений въ нихъ не замечено.

Нервы. Въ нервахъ атрофія волоконъ сь разростаніемъ соединительной ткани и накопленіемъ ядеръ, усиливающаяся сверху внизъ и бол. е развитая на передней сторон. Такъ, на тыль. стопы почти невидно уже синихъ колецъ при окраск. по Кайзегу, на

подошвы еще видны тонкия неравномерно распределенный по срезу кольца. Спереди и сзади атрофия уже заметна во второй У4.

Мышцы — спереди в верхней половине мало изменены, заметно лишь увеличение клеток в регитизитипиэгшт. Но зато на срезах со средине находим на отдельных участках разрастание плотной соединительной ткани с порядочным количеством овальных, вытянутых, круглых клеток. В этой ткани видны атрофированный маленькия круглыя мышечныя поля с 1—2—3 ядрами. Книзу количество соединительной ткани все нарастает, а мышечная ткань совсем исчезает. В сухожилиях замечается обилие ядер и круглыя клетки. Сзади находим то же самое, только там не доходит до полного исчезания мышц, даже на подошве.

Соединительная ткань плотна, богата клетками — вытянутыми, овальными и круглыми; следы отека,

В **кож** — уплотнение соединительнотканного слоя кожи, замена его на местах тканью рубцовой, в коей невидно эластических волокон, сглаживание сосочков, отсутствие по местам волос и желез, утолщение эпителиального покрова.

Опыт 16. 1/X 1898 г. Остриженная правая задняя конечность заморожена в течении 7 мин. 2/X Припухлость стопы и голени очень значительна, 6/X Припухлость невелика. Замораживание 8 мин. 23/X Замораживание 7 мин. 10/XI Припухлость невелика, Замораживание 5 мин. 18/XI Припухлость невелика. Внутренний мыщедок сильно утолщен; разогнуть конечность в голеностопном суставе нельзя; свалился 1 ноготь. 22/XI Замораживание 8 мин. 12/XII Припухлость невелика. Замораживание 8 м. 17/XII Замораживание 5 мин. 27/XII Замораживание 4 мин. 3 января 1899. Припухлости почти нет. Свинка убита. Фиксация в ж. Мюллера 40 суток.

Сосуды. Во второй и третьей 1/4 передней стороны самая крупная артерия закупорена красным организующимся тромбом; в тромбе много каниляров и клеток, вытянутых и круглых. Плита состоит из нескольких рядов вытянутых и кругловатых клеток; шельг. елаз. ил. лежит без складок. Мышечная оболочка = 15—20 при бл = 160—185; в ней видны круглыя клетки.

Около артерии очень много капилляров, но вступления их в теаа и отсюда в тромб мы не видели. Во многих артериях средней величины и малых можно видеть значительное сужение просвета вследствие разрастания кругловатых и овальных клеток. В некоторых артериях просветов уже совсем невидно. Прочия оболочки артерий, невидному, без структурных изменений, кроме уплотнения аа епителиае. Над голеностопным суставом тромб в самой крупной артерии уже нет ($t = 25 - 50$; $i = 20 - 40$; $l = 10 - 55$; $3 = 100 - 110$), но просвет в ней имеет вид узкой щели, вследствие разращения эндотелия из кругловатых клеток, расположенных без определенной порядка. В прочих артериях видны подобный же разращения, [1] $Ш = 10 - 15$; $i = 15 - 20$; $l = 10 - 20$; $<I = 60 - 65$; 2) $t = 3 - 5$; $i = 10 - 15$; $l - 8 - 10$; $a = 40 - 40$; 3) $t = 3 - 5$; $i = 0$; $a = 6 - 10$] значительно суживающия просвет и состоящая из вытянутых и кругловатых клеток

Иногда вытянутые клетки образуют концентрические пласты. На тыл стопы крупная артерия вполне закупорена организующимся тромбом (при $t = 10 - 10$; $i = 70 - 60$). В прочих артериях существуют или незначительные разращения, или только набухлость эндотелия. В тех артериях, в которых артерий увеличено количество соединительной ткани. Асептична плотна, с большим количеством клеток, преимущественно круглых. В венах изменений не замечено. Кровенаполнение среднее, сильно выражена гиперемия венозная. В которых малых сосудах и капиллярах видно довольно много лейкоцитов. — Сзади в верхней половине в сосудах*) не замечено изменений. В нижней половине разращения имеются. Сзади лодыжек разращения видны во всех артериях. В самой крупной артерии во внутренних слоях клетки уже начинают располагаться концентрическими пластами. Методом исследования сложена в очень низкие складки, на многих местах имеются дефекты. Под слоем кругловатых клеток, выстилающих просвет, еще не образовалась эластическая оболочка; в разращениях имеются 3 новообразованные эластические оболочки и много однородных и зернистых, волокон и зерен. Оболочки отщепляются от себя тонкие волокна. Во внутреннем слое разращения не видно эластических волокон, а только зерна, во внешнем слое много волокон и зерен. В одной из вен, сопровождающих эту артерию, видно разращение из кругловатых клеток с новообразованием эластических волокон. В другой крупной артерии также значительно разращена. во внешней половине разращения видны 2 новообразованные эластические оболочки и между ними много волокон и зернышек. Во внутренней половине видны только зерна; под слоем клеток, ограничивающих просвет, еще не образовалась эластическая оболочка. В прочих артериях и в венах которых тоже видны значительные разращения с эластическими оболочками и волокнами; клетки разращений преимущественно круглы. В одной артерии видно, как капилляр пробирается между мышечными клетками в разращение. На подошве в крупной и в которых малых артериях [1) $t = 10 - 15$; $i = 3 - 4$; (1 = 45 - 100; 2) $t = 6 - 7$; $i = 5 - 15$; 1 = 17 - 05; (1 = 40 - 90; 3) $t = 3 - 5$; $i = 3 - 5$; 1 = 14 - 16; 6! = 22 - 15] видны незначительные разращения. Меж артериями тонкая, атрофирована. Асептична плотна с большим количеством клеток и нитевидных сосудов. В венах изменений не замечено. Кровенаполнение среднее, резко выражена венозная и капиллярная гиперемия,

Мышцы. На передней стороне уже сверху нома там заметно разращение соединительной ткани в мышцах; на таких местах мышечные поля круглы, с увеличенным! (4 - 5) числом ядер. Книзу это разращение захватывает все близкие участки; внизу и на тыл стопы мышечных полей совсем уже не видно. В которых сухожилиях видны круглые клетки и прорастание соединительной ткани. Вверху там, где еще сохранились мышцы, видны кровеносные и здесь мышечные поля однородны, бледные, без ядер).

*) Изменились СМ. . I. Ш.

Сзади в верхней половине мышцы еще нормальны, в нижней начинаются такие же изменения, равно и на подошв. До полного исчезновения мышц далеко однако не доходить.

Нервы представляют картину атрофии с исчезновением посл предварительная истончения нервных волокон, накоплением ядер и разрастанием соединительной ткани. Изменения заметны спереди и сзади уже во второй 'Д.

Соединительная ткань уже вверху довольно плотная; книзу она еще более плотнее; в ней много вытянутых, овальных и круглых клеток; отек; гинерэмия; кровоизлияния.

В **кож** по мстам утолщение эпителиального покрова; исчезание сосочков, желез, волос, мышечных волокон; распад клеток и которых уцлвших желез и волосных мшков; клеточная инфильтрация сетчатая и унлогниеея: гиперэмия; по местам струпа, под коими слой клеточной инфильтрации с расширенными кожными капиллярами; с краев кое гд видно нарастание эпителия.

Обыть 17. 27/XI 1899 г. Остриженная правая задняя конечность заморожена в течении 5 мин. 28/XI Стопа и голень значительно распухли, со стопы сходит эпителий и кожа мокнет. В дальнйшем течении отек не исчезал; свинка постоянно кусала конечность, не давая зарубцоваться ирежнимь иокусам'ь; 22/XII Отвалились все пальцы, омертввшие за несколько дней предь этимь. Припухлость конечности окончательно не исчезала и посл зарубцевания покусовь. 15 марта 1899 г. свинка убита. Фиксация в жидкости Мюллера 120 суток.

На разщипанных препаратах всюду хорошо видна продольная и поперечная исчерченность. Кусочки с подошвы плохо разщипываются всл дствие разрастания здесь соединительной ткани.

Сосуды. Спереди изменения замечены нами лишь в нижней трети голени, где в 2 круинных артериях имеются разрошения эндотелия из овальных и круглых клеток, расположенных без определенной порядка. В разрошении видно много тонких гомогенных и зернистых упругих волокон и зерен. Под слоем клеток, ограничивающих просвет, лежит зернистая эластическая оболочка. — На тыле стопы в которых артериях и даже в вен видны незначительные разрошения; самая крупная артерия спалась, эластическая оболочка образует очень высокие складки, в просвете клеточно-волоконистая ткань с маленькими капиллярами. Картины подобной мы уже видели (рис. 4). Мышечная оболочка этой артерии атрофирована, тонка, состоит всего из 2—3 рядов мышечных клеток.

Сзади изменения видны в нижней в двух крупных артериях [1) $t = 12 - 15$; $i = 25 - 10$; $l = \text{щель}$; $a = 65 - 50$; вверху эта артерия: $ш = 25 - 25$; $i = 0$; $a = 6 - 50$; 2) $t = 6 - 6$; $i = 12 - 20$; $l = 8 - 10$; $CI \sim 40 - 40$; вверху эта артерия: $t = 15 - 15$; $i = 0$; $и = 10 - 15$.]. Просвет их значительно сужен разросшейся ипнша. Клетки разрошения овальной, круглой, выпянутой расположены без определенной порядка, хотя в наружной половине часть их располагается уже концентрически с мышечными. В разрошении видны упругие волокна и зерна; в одной из этих артерий

подъ слоевъ кл токъ, ограничивающихъ просв ть, уже образовалась эластическая оболочка, Въ н которыхъ малыхъ артеріяхъ видны незначительныя разрошенія. На подошв не замечено разрошеній въ сосудахъ. [1) т = 15—15 ; і = 0 ; й = 4—95 ; 2) т = 3—4 : і = 0 ; й = 4—10 ; 3) т = 5—5 ; і = 0 : й = 5—14]. Въ мышечныхъ оболочкахъ структурныхъ изм неній не замечено; ай епШіа не сливается съ окружающею рыхлою соединительною тканью, богатою жировыми кл тками. Въ венахъ вообще изм неній незамечено — лишь въ одной крупной подкожной вене пласты шесііае раздвинуты рыхлой соединительною тканью; на одномъ м ст интимы имеется разрошеніе изъ кругловатыхъ кл токъ безъ новообразованных!) эластическихъ волоконъ. Кроненаполненіе среднее ; р зче наполнены вены.

Мышцы. Какъ спереди, такъ и сзади небольшія изм ненія зам тны лишь въ нижней 'Д > зд съ н сколько увеличено въ мышцахъ количество соединительной ткани, съ большимъ количествомъ главным!) образомъ вытянутыхъ кл токъ. Атрофіи мышцъ не зам чено. Въ глубокихъ мышцахъ подошвы атрофія мышечныхъ волоконъ зам тна: въ нихъ увеличено число ядеръ (4—6 въ пол); соединительная ткань разрослась значительно.

Нервы изм ненны лишь въ самомъ низу голени и на стоп - въ нихъ увеличено число ядеръ и соединительной ткани, волокна же тонки.

Соединительная ткань вверху рыхлая, въ нижней же ¹/₄ голени и особенно на стоп она бол е плотная и богаче вытянутыми и овальными кл тками; жировыя кл тки въ ней хорошо сохранились.

Въ кож лишь на м стахъ нокусовъ зам чены изм ненія — развитіе рубцовой ткани, отсутствіе волосъ и железъ.

Заключеніе. Т. о. въ этомъ случа однократное замораживание вызвало сравнительно небольшія изм ненія, но все же развились: разрошенія сосудистаго эндотелія, атрофическій процессъ въ нервахъ и мышцахъ.

Опыт 18. 22 XI 1898 г. Остриженная правая задняя конечность заморожена въ теченіи 8 мин. 23/XI Стопа и голень сильно распухли. 25/XI Стопа припухшая, но холодная. 26/XI Стопа на ч'йнаеть ссыхаться и черн ть. 28/XI Сухое омертв ніе захватывает!) стопу и поднимается несколько выше голеностопнаго сустава. 24/XII Омертв вшая часть отпала; на м ст отпаденія гранулирующая поверхность. 15 марта 1899 г. свинка убита. Фиксація въ жидкости Мюллера 120 сутокъ.

Сосуды. На ср захъ со второй ¹/₄ передней стороны им емъ въ крупной артеріи утолщеніе интимы [т = 7—12—20 ; і = 15—20 ; І = щель; й = 45—70] изъ кл точно волокнистой ткани съ вытянутыми кл тками, расположенными безъ опред леннаго порядка; игвтки, ограничивающая иросв ть, плоски; шетЪг. еіазі. іпі. сложена низкими складками; на довольно болыномъ пространств въ ней существуете дефекте и зд съ разрошеніе лежитъ прямо на тейіа, но не проростаеть въ неё. Подъ слоевъ кл токъ, ограничивающихъ просв ть, лежите очень тонкая эластическая оболочка, тоже сложенная въ мелкія складки. Въ самой ткани разро-

шенія много тонких гомогенныхъ и зернистыхъ волоконъ и зернышекъ упругаго вещества. Отщепленія волоконедъ отъ оболочекъ не замечено. Ниже подобный разрошенія видны во вс хъ артеріяхъ. [1) $t = 5-8$; $i = 15-18$; $l = 2-45$; ($l = 38-75$; 2) $t = 10-10$; $i = 15-20$; $l = 3-15$; $a = 35-45$; 3) $t = 10-10$; $i = 5-5$; $l = 5-10$; $a = 15-20$; 4) $t = 7-7$; $i = 5-0$; $l = 15-30$]. Мышечныя оболочки вверху безъ измненій; внизу въ нихъ увеличено количество соединительной ткани, невидно эластическихъ волоконъ, по местамъ видны круглыя клетки: по мстамъ мышечныя клетки совс мь исчезли и гатъг. еіазі. іпі. лежитъ прямо на ткани аа епііііае, сливающейся съ окружающею соединительною тканью. — Сзади разрошенія видны лишь въ нижней половин! — состоят!, они изъ вытянутых'ь кл токъ и волоконъ, окрашивающихся въ розовый цв ть при способ!) V. Оіезоп'а. Въ разрошеніи много тонкихъ эластическихъ волоконедъ. Разрошенія видны въ крупныхъ и малыхъ артеріяхъ. Месіа у многихъ артерій тонка; въ ней мстами увеличено содержание соединительной ткани, а эластическихъ волоконъ не видно. Молено вид ть также епавшіяся артеріи съ высокими петлями эластической оболочки съ гомогенным!) или волокнистымъ веществом!) внутри — остатки организованные и стекловидно измненныя тромбовъ, очень сморщенныхъ. Въ венахъ измненій незам чено. Измренія артерій: вверху—1) $t = 20-20$; $i = 0$; ($l = 5-00$; 2) $t = 12-12$; $i = 0$; ($l = 15-15$; 3) $t = 10-10$; $i = 0$; $a = 15-10$; 4) $t = 20-20$; $i = 0$; $u = 7-40$; внизу: 1) $t = 20-20$; $i = 8-10$; $l = 15-35$; ($l = 40-62$; 2) $t = 15-15$; $i = 10-10$; $l =$ шель; $a = 30-40$; 3) $t = 8-12$; $i = 10-15$; $l = 3-25$; $a = 35-40$; 4) $t = 5-5$; $i = 7-12$; $l = 5-12$; $a = 30-35$; 5) $t = 5-8$; $i = 5-8$; $l = 20-40$; $a = 25-25$.

Мышцы. Уменьшеніе величины мышечныхъ полей зам тно уже въ самомъ верху передней стороны — но зд съ мышечныя поля еще полигональны, и среди нихъ не разрослась соединительная ткань. Ниже начинается разростаніе соединительной ткани сначала на небольшихъ участках!), зат мь это разростаніе захватываетъ все большіе участки — на такихъ мстахъ мышечныя поля малы, атрофированы, круглой формы, неравномерной величины. Наконецъ, внизу среди разросшейся соединительной ткани лишь кое-гд видны атрофированныя мышечныя волокна и остатки сухожилій. Въ самомъ низу не видно уже ни мышцъ, ни сухожилій, ни крупныхъ сосудовъ — все эти ткани замнены тканью соединительною. Сзади мышцы претерпвають то-же самое, лишь измненія не такъ сильно выражены.

Нервы. Спереди вверху на ноиеречныхъ ср захъ нервовъ ядеръ мало, эндоневрій тонокъ, нервныя волокна равномерной толщины, хорошо красятся по К а І з е г'у. Во второй $\frac{1}{4}$ въ некоторыхъ стволахъ увеличено количество ядеръ, разросся эндоневрій, истончены міэлиновыя оболочки. Въ другихъ стволахъ эта атрофія незам тна. Въ третьей $\frac{1}{4}$ атрофія захватываетъ уже все стволы; наконецъ, внизу среди рубцовойі ткани лишь кое гд видны еще нервныя стволы съ большимъ количеством!) ядеръ и небольшим!) количеством!, окрашенныхъ нервныхъ волоконъ, при обиліи соеди-

нит льной ткани. Сзади атрофія зам тна въ ср захъ начиная съ третьей $\frac{1}{4}$.

Соединительная ткань, всюду разросшаяся и зам нившая мышцы, плотна съ большимъ количествомъ вытянутыхъ и овальныхъ (часто съ двумя ядрами) кл токъ; круглыхъ кл токъ меньше; по м стамъ ткань похожа на миксому. Самый конецъ культи образованъ изъ фиброзной ткани, покрытой толстымъ слоемъ эпителиальныхъ кл токъ, посылающимъ по м стамъ длинные тяжи этихъ кл токъ въ рубцовую ткань.

Въ кож изм неній не зам чено кром н котораго уплотненія дермы.

Заключение. Т. о. зд съ посл одного замораживанія развилось омертв ніе и значительный изм ненія въ разныхъ тканяхъ.

Опытъ 19. 1/X 1898 г. Остриженная правая задняя конечность заморожена въ теченіи V мин. Каждый разъ посл опыта стопа и голень значительно опухали; къ сл дующему опыту приступали, когда опухоль д лалась мало зам тной. 23/X Замораживаніе 5 мин. 10/XI Замораживаніе 5 мин. 18/XI Концы костей голени настолько утолщены, что внутренній мышцелокъ значительно выдается и распрямить конечность въ голеностопномъ сустав нельзя. 22/XI Замораживаніе 8 мин. 2/XII На тыл стопы и внизу голени кожа безъ волосъ. 4/XII Замораживаніе 5 мин. 12/XII Замораживаніе 5 мин. 27/XII Замораживаніе 6 мин. 21/1 1899 г. Замораживаніе 5 мин. 12/11 Припухлость невелика. Свинка убита. Фиксація въ жид. Мюллера 90 сутокъ.

Сосуды. Спереди во второй $\frac{1}{4}$ въ крупной артеріи эндотелій лежитъ въ 2—3 ряда кругловатыхъ кл токъ (рис. 1.); окраска на эластинъ обнаруживаетъ въ этомъ незначительномъ разрошеніи тонкія, гомогенный и зернистыя волоконца, иногда соединяющаяся однимъ концомъ съ т. еіазі. іпі Меаіа и ай епіШа нормальны. Разрошеніе изъ кругловатыхъ кл токъ видно еще въ одной мышечной артеріи; зд съ тоже видны упругія волоконца. Въ третьей $\frac{1}{4}$ въ самой крупной артеріи $t = 25 - 15$; $i = 40 - 40$; $l = 3 - 45$; ($l = 80 - 90$; просв ть имветъ видъ узкой щели; эндотелій разросся — вн шняя половина разрошенія на н которыхъ ср захъ состоитъ изъ вытянутыхъ кл токъ, расположенныхъ концентрически, на другихъ изъ вытянутыхъ кл токъ, расположенныхъ безъ опр д леннато порядка. Кл тки внутренней половины кругловаты; въ разрошеніи новообразованныя эластическія оболочки — одна изъ нихъ лежитъ подъ рядомъ кл токъ, ограничивающихъ просв ть, другая между об ими половинами разрошенія. Кром того близъ ш. еіазі. ііи . видны по м стамъ 2, по м стамъ 3 эласт. оболочки, занимающія большую часть окружности артеріи, но не всю. Во внутренней половин много зеренъ и тонкихъ гомогенныхъ и зернистыхъ эласт. волоконецъ; во вн шн й половин такихъ зеренъ и волоконецъ пожалуй еще больше. Зд съ же зам тно отщепленіе волоконъ отъ эластической оболочки. Въ н сколькихъ малыхъ артеріяхъ и въ вен тоже видны значительныя разрошенія изъ кругловатыхъ кл токъ; очень тонкія эластическія волокна въ нихъ видны, хотя и не въ такомъ большомъ числ . Въ нихъ не образовались еще эластическія оболочки подъ слоемъ кл токъ, выстилающихъ просв ть. Въ мышечныхъ оболочкахъ кое

где видны круглые клетки, хотя и немного. Аа епШіа плотна, богата клетками и аз. азогши, сливается с окружающей соединительной тканью. В нижней $\frac{1}{4}$ ^в самой крупной артерии объемистое разрошение ($t = 15-15$; $i = 40-40$; $ci = 90-85$) состоит из расположенных!) без определенного порядка вытянутых и овальных клеток. В разрошении 3 эластических оболочки, сложенный в складки (рис. 2 и 3). Самая тонкая — внутренняя — лежит под слоем кругловатых клеток, ограничивающих просвет, следующая потолще и наконец третья, самая наружная, еще толще, но все-таки тоньше т. е. а. в. і. і. і. Между этими оболочками видны зерна, гомогенные и зернистые волокна, в большом числе. Некоторые волокна одним, а иногда и обоими концами прикрываются эластическими оболочками и как будто от них отщепляются, лежа очень близко к ним и повторяя их складки. Иммерсия открывает, что многие волокна представляют из себя цепочки из зерен. Внутренняя эластическая оболочка тоже зернистая. Во внешних частях также видны круглые клетки. В аа епш іа много клеток и аз. азопш. В венах, сопровождающих!) эту артерию, значительного разрошения из кругловатых клеток с большим количеством гомогенных и зернистых эластических волокон и зерен. В другой довольно крупной артерии [$ш = 5-10$; $и = 45-50$; $l = зарощ.$] еіаз . і. і. разщеплена на несколько пластинок и все они сложены в очень высокие петли, т. к. артерия спалась. В просвете закупоривающая гомогенная масса с небольшим количеством!) клеток, без эластических зерен и волокон, окрашивающаяся в розовый цвет при способе V. б і е 8 о п 'а. Вероятно, это гиалиновое изменение тромба, уже организованная. В шейке этой артерии увеличено количество соединительной ткани и видны круглые клетки. Разрошения из кругловатых клеток с новообразованными эластическими волокнами и даже оболочками видны и в малых артериях и некоторых венах. На тыле стопы нами не замечено разрошений.

Сзади в крупной артерии незначительное разрошение заметно уже во второй У⁴. В третьей $\frac{1}{4}$ видны 4 крупные артерии с значительными разрошениями, во внешних слоях коих клетки вытянуты и иногда располагаются концентрическими рядами; во внутренних клетки овальные и кругловатые, лежат без определенной порядка. В разрошениях видны зерна, волокна и оболочки из упругого вещества. Обыкновенно одна оболочка лежит под слоем клеток, выстилающих просвет, другая где нибудь в разрошении. В наружной половине с вытянутыми клетками эластических волокон и зерен гораздо больше, чем во внутренней половине. И здесь можно видеть отщепление волокон от оболочек и образование их из зерен. В малых артериях тоже имеются разрошения из кругловатых клеток с образованием эластических волокон и оболочек под слоем клеток, ограничивающих просвет. В некоторых венах тоже существуют разрошения из кругловатых клеток на ограниченных местах с образованием тончайших упругих волокон. Внизу картины т'Б-же. В тесіа видны круглые клетки;

он видны также въ ближайшихъ къ теіа слояхъ разрошенія. *)
Въ аа епіШа много кл токъ и нитающихъ сосудовъ.

На нодопів изм неній въ сосудахъ не зам чено. Кровепаиол-
неніе вообще ум ренное.

Мышцы. Въ нижней половин передней стороны и на
тыл стопы р зко выраженная атрофія мышцъ съ зам ною ихъ
соединительною тканью. Сзади атрофія слаб е и какъ внизу голени,
такъ и на нодошвъ, мышцы окончательно еще не исчезли. Спереди
внизу въ сухожилияхъ много круглыхъ кл токъ, распадение ихъ и
зам на соединительною тканью.

Нервы. Въ нижней половин голени спереди, сзади и
на стои въ нервахъ р зкія атрофическія изм ненія съ накошіе-
ніемъ ядеръ и разростаніемъ соединительной ткани. На тыл
стопы специфическая окраска литіевымъ гематоксилиномъ не окра-
шиваетъ ни одного волокна; на подошв многія еще волокна
воспринимаютъ синюю окраску; правда, синія кольца неравно-
мной толщины и діаметра. Въ ср захъ попадаются продольно разр-
заные нервные стволы; зд съ видно, что контуры нервныхъ
волоконъ неправильны; въ н которыхъ м стахъ окраска густа, въ
другихъ бл дна, то сплошная, то зернистая.

Соединительная ткань вверху рыхлая съ небольшимъ
количествомъ кл токъ; ниже она становится плотной; въ ней
много вытянутыхъ, овальныхъ, круглыхъ кл токъ; признаки отека.

Кожа: — сглаживание сосочковъ, исчезновение по м стамъ
волосъ и железъ; образование кистъ изъ волосяныхъ м шковъ;
кл точная инфильтрація и уплотн ніе соединит льнотканнаго слоя
кожи; исчезновение кожныхъ мышечныхъ волоконъ.

Опытъ 20. 1/X 1898 г. Остриженная правая задняя конечность
заморожена въ теченіи 7 минутъ. Каждый разъ посл опыта ко-
нечность сильно опухала; къ сл дующему замораживанію присту-
пали, когда опухоль д лалась мало зам тной. 6/X Замораживаніе
7 мин.; 28/X Внутренній мышцелокъ р зко выдается и распрямить
конечность въ голеностопномъ сустав нельзя. 10/XI Заморажива-
ніе 6 мин. 22 XI На кож нижней половины голени н ть волосъ.
Замораживаніе 8 мин. 12/XII Замораживаніе 8 мин. 17/XII Замо-
раживаніе 6 мин. 27/XII Замораживаніе 4 мин. 21/1 1899 г. За-
моразиваніе 10 минутъ (пульверизаторъ засорился). 15 Февраля
1899 г. свинка убита. Фиксація въ жидкости М ю л л е р а 90 сутекъ.

Сосуды. Спереди во второй ^{1/4} ^{В^в} оакой крупной артеріи
находимъ разрошеніе (і = 5—6) изъ кругловатыхъ кл токъ; въ
разрошеніи близь т. еіазі іпъ. видна новообразованная эластиче-
ская оболочка и отд льныя эластическія волокна; н которыя изъ
нихъ соединены своими концами съ эласт. оболочками. Бъ теола
(т = 20—25; й — 5—85) мало эластическихъ волоконъ. Въ н кото-
рыхъ мышечныхъ артеріяхъ находимъ незначительныя разростанія
іпішае; въ нихъ видны эластическія зерна, волокна и даже есть
зернистая оболочка подь слоемъ ші токъ, ограничивающихъ про-
св ть. Въ третьей ^{1/4} ^{В^в} крупной артеріи значительное разроше-
ніе (і = 15--25; т = 10—12; й = 50—83); наружная половина его

*) Измьренія въ гл. III.

состоит из концентрических пластов вытянутых кл токъ; внутренняя половина состоит из кл токъ различной формы, расположенные беспорядочно; между об ими половинами лежит новообразованная эластическая оболочка; кнутри от нея, сл д. во внутренней половин разрощенія, находимъ до 5 эласт. оболочекъ, очень тонкихъ; он не проб гають по всей окружности артерій; подь слоємъ кл токъ. ограничивающихъ просв ть, лежит вполн сформированная эластическая оболочка. Кром оболочекъ въ разрощеніи много зерень и волоконъ упругаго вещества ; количество новообразованной эластической ткани р шительно больше во внутренней половин разрощенія. Въ другой крупной артеріи таже картина: вн шняя половина разрощенія ($i = 15 - 15$; $t = 10 - 12$; $l = 10 - 80$; $a = 45 - 125$) отд лена отъ внутренней эластической оболочкой; во внутренней половин гораздо больше эластическихъ зерень и волоконъ. Въ мышечныхъ оболочкахъ видно очень мало эласт. волоконецъ. Въ инесіаа н которыхъ артерій увеличено количество соедин. ткани и видны круглыя кл тки. Въ малыхъ артеріяхъ и н которыхъ венахъ таже видны разрощенія изъ кругловатыхъ кл токъ. Въ ткани разрошеній много эластическихъ зерень, есть и сформированный оболочки.

Внизу совершенно такія же разрощенія. Но въ одной крупной артеріи, гд ткань разрошенія разд ляется на вн ганюю половину изъ концентрическихъ пластовъ вытянутыхъ кл токъ и внутреннюю изъ кругловатыхъ кл токъ — количество новообразованной эластической ткани несравненно больше въ первой; кром массы волоконъ въ разрощеніи 4 эластическія оболочки; пятая очень тонкая и зернистая подь слоємъ кл токъ, ограничивающихъ просв ть еще не вполн сформирована, На тыл стопы артеріи и вены съ не особенно значительнымъ разрощеніемъ изъ вытянутыхъ кл токъ; въ разрощеніяхъ видны 1—3 эластич. оболочки и много волоконъ. Въ іпеаіа структурныхъ изм неній не зам чено, толщина колеблется между 5—10 д леніями. Аи епѣша сосудовъ всюду плотная съ большимъ количествомъ кл токъ и питающихъ сосудовъ.

Сзади въ ср захъ со третьей ⁴ попадаетя довольно крупная арт рія съ значительнымъ разрощеніемъ изъ кругловатыхъ, овальныхъ и вытянутыхъ кл токъ, расноложенныхъ безъ опред леннаго порядка. Въ этомъ разрощеніи много тонкихъ эластическихъ однородныхъ зернистыхъ волоконъ и зерень, а также образовались 5 эласт. оболочекъ. М. еіазі; іпі тонка и по м стамъ прерывается. Въ шеаіа почти невидно эластическихъ волоконъ. Въ н которыхъ арт ріяхъ и венахъ видны незначительный разрощенія съ эластич. волокнами и даже оболочками. Въ третьей ^{1/4} видны 4 крупный артеріи и во вс хъ значительное суженіе просв товъ всл дствіе разрошеній эндотелія. Во вн шнихъ слояхъ кл тки вытянуты и наклонны складываться концентрическими рядами, образуя даже кл точно-волокнистую ткань. Во внутренней половин кл токъ больше ; он различной формы и лежать безъ опред леннаго порядка. Въ ткани разрошеній видно по 3—5 эластич. оболочекъ и много волоконъ и зерень. Въ сло съ вытянутыми кл ткami новообразованной эластической ткани не больше, и не меньше, ч м въ внутренней половин . М. еіазі іпі по м стамъ образуеь дефекты

и зд сь ткань разрошенія лежитъ на пшзсиагиз, не проростая въ нее. Въ тедіа*) и которыхъ артерій невидно эластическихъ волоконъ; по м стамъ въ ней видно немного круглыхъ кл токъ. Въ н которыхъ малыхъ артеріяхъ тоже видны разрошенія изъ кругловатыхъ кл токъ съ эластическими волокнами и даже оболочками: Внизу разрошенія можно вид ть во вс хъ артеріяхъ; они принимаютъ кл точно-волокнистый характеръ. Въ разрошеніяхъ новообразованная эластическія волокна, зерна и оболочки. Въ одной довольно крупной артеріи полное заростаніе кл точно-волокнистою тканью, въ коей видны два очень мал нкіе просв ты. Въ тесіа какъ будто по м стамъ увеличено количество соединительной ткани; кое гд видны круглыя кл тки. Эластическихъ волоконъ не видно. Аа епіШа всюду плотна, сливается съ окружающею соединительною тканью, богата кл тками и питающими сосудами. — Въ н которыхъ венахъ им ются разрошенія изъ кругловатыхъ кл токъ съ эластическими волокнами и оболочками. — На подошв лишь въ н которыхъ артеріяхъ, въ томъ числ и самой крупной, видны незначительныя разрошенія изъ кругловатыхъ кл токъ съ эластическими зернами и зернистыми волоконцами. Месіа нормальна. Асі епіШа сливается съ окружающею соединительною тканью.

Мышцы. Спереди уже вверху зам тна атрофія съ увеличеніемъ числа ядеръ (4—5—8 въ пол) и разростаніемъ соединительной ткани. Въ нижней половин и на тыл стопы мышечныхъ волоконъ уже не видно — всюду плотная соединительная ткань. Въ сухожилияхъ круглыя кл тки. Сзади то-же самое. На подошв атрофія мышцъ слабѣе, ч мъ на голени.

Нервы. Спереди уже вверху увеличено количество ядеръ и соединительной ткани; книзу эти измъненія усиливаются. Окраска Ка і з е г'а обнаруживаетъ неравномерную толщину мѣлиновыхъ оболочекъ, истонченіе ихъ. Многія волокна уже не красятся. Т мъ не мен е и на тыл стопы н которыя волокна окрашиваются еще въ синій цв ть. Сзади атрофія слабѣе, т. ч. даже на подошв окрашиваются почти вс волокна. Зд сь и ядеръ меньше, и соединительная ткань не такъ обильно разрослась.

Соединительная ткань — плотная съ большимъ количествомъ вытянутыхъ, овальныхъ и круглыхъ кл токъ. Признаки отека.

Кожа. Эпителиальный покровъ неравномерной толщины; по м стамъ сглажены сосочки, исчезли волосы, железы, кожные мышечныя волокна. Соединительно тканый слой кожи и подкожная кл тчатка оплотн ли; въ нихъ много вытянутыхъ, овальныхъ, круглыхъ кл токъ. По м стамъ видна рубцевая ткань, покрытая эпителиемъ — в роятно зд сь были покусы.

*) Пзм ренія см. въ гл. III.

Прочитавший эту главу, в роятно, согласится съ нами въ томъ, что въ нашихъ случаяхъ не было прямой пропорціональности между интенсивностью измненій и числомъ замораживаній, а равно и продолжительностью жизни животныхъ.

Заключеніе.

Подводя итогъ всему вышеизложенному и сопоставляя найденное нами съ найденнымъ другими изсл дователями, мы можемъ сд лать сл дующіе выводы относительно важн йшихъ измненій въ тканяхъ конечностей морской свинки, подвергавшихся замораживанію :

1) Кожа. Мы можемъ подтвердить указанія прежнихъ изсл дователей относительно того, что кожа въ состояніи заморзанія малокровна всл дствіе сокращенія сосудовъ; по оттаиваніи сокращеніе сосудовъ см няется расширеніемъ; въ стадіи реакціи наблюдаются: расширеніе сосудовъ и наполненіе ихъ кровью, отекъ, краевое стояніе лейкоцитовъ, кл точная инфильтрація, кровоизліянія, тромбы въ н которыхъ сосудахъ; съ своей стороны мы должны добавить, что уже во время замерзанія н которыя кл ткн эпителиального покрова, волосныхъ м шковъ и кожныхъ железъ погибають, кожныя мышечныя волокна перерождаются; но оттаиваніи эти измненія усиливаются. Подобно У ш и н с к о м у и мы вид ли образованіе вакуолей въ кл ткахъ эпителиального покрова кожи, но не вид ли въ немъ кл точной инфильтраціи, которую вид ль этотъ изсл дователь. Мы не вид ли въ эпителиальномъ покрове кожи ни гигантскихъ кл токъ (Еиегзі), ни „полостей съ ядрами внутри" (С о б о р о в ъ, У ш и н с к і й), ни гиалиноваго перерожденія (Кгіе§е), ни гипертрофіи съ посл дующимъ распадомъ эластическихъ волоконъ кожи (Н о с і а г а). Впосл дствіи кожа склерозирована, лишена волосъ и железъ, а эпителиальный покровъ часто утолщенъ (Б¹ и е г 8 і) и иосылаеть въ толщу собственно кожи длинныя тяжи эиителиальныхъ кл токъ.

2) М ы ш ц ы. Уже прежніе изсл дователи нашли, что мышечныя волокна отъ д йствія холода зернисто перерождаются, зат мь увеличивается количество мышечныхъ ядеръ, регітіз. іпі инфильтрируется круглыми кл тками и между волокнами разрастается соединительная ткань. Все это и мы можемъ подтвердить. Съ своей стороны мы должны добавить, что зернистому перерожденію часто предшествуетъ образованіе полостей въ сократительномъ веществ всл дствіе образованія въ волокн сначала кусочковъ льда, а по оттаиваніи капель воды; жироваго перерожденія волоконъ, которое описаль В е п п и о г Г, мы не вид ліі. Разрастающаяся между мышечными волокнами соединительная ткань не только не позволяеть возродиться перерожденнымъ мыгаечнымъ волокнамъ, но ведеть даже къ атрофіи уц л вшихъ волоконъ; всл дствіе этого въ конц концевъ мышцы заменяются соединительною тканью; той же участи подвергаются сухожилія. Омертв ніе мышечныхъ воло-

конь съ потерю ядеръ и гялиновымъ видомъ сократительнаго вещества наблюдается только въ м стахъ съ кровоизліяніями и зависитъ, повидимому, не отъ дѣйствія собственно замораживанія, а отъ прекращенія кровообращенія.

3) Нервы. Вопреки утверденію Аіопго и Упінскаго, что нервы долго противостоятъ дѣйствію замораживанія, въ нашихъ опытахъ р зкія изм ненія нервовъ развивались даже посл одно-кратнаго замораживанія. А І о п я о, Э п о в ъ и У ш и н с к і й нашли, что изм ненія нервовъ отъ дѣйствія холода состоятъ въ распад міэлина и осевыхъ цилиндровъ. Съ своей стороны мы можемъ добавить, что въ нервахъ увеличивается количество ядеръ, раз-ростается соединительная ткань (епсіопеигит), а уц л вшія нервныя волокна истончаются, атрофируются. Не вс нервныя стволы изм -няются въ одинаковой степени. Изм ненія р зче всего на иериферіи и убываютъ по направленію къ центру.

4) Сосуды претерпѣваютъ глубокія изм ненія. Во время замерзанія и въ первые часы по оттаиваніи изм ненія еще невелики и состоятъ въ слушиваніи эндотелія, помутн ніи и вакуолизациі кл токъ тесіае артерій. Но зат мь артеріи значительно страдаютъ; эндотелій набухаетъ и размножается, образуя большія разрощенія. Разрощенія эти сначала чисто кл точныя; зат мь часть кл токъ превращается въ волокна; н которыя кл тки разрощенія вакуольно перерождаются или образуютъ гялиновыя глыбкн. Въ разрощеніи масса новообразованной эластической ткани въ вид зеренъ, зерни-стыхъ и гомогенныхъ волоконъ и оболочекъ. Волокна и оболочки образуются двоякимъ путемъ : во 1-хъ, путемъ сляянія зеренъ упругаго вещества, выд ляемыхъ кл тками эндотелія (К б І І і к е г, Ка п і е г, <Т о г е з); во 2-хъ, путемъ отщеиленія отъ сформированныхъ уже оболочекъ (А б р а м о в ъ, о г е 8). Въ малыхъ артеріяхъ разрощенія эндотелія вырабатываютъ меньше эластической ткани, ч мь разро-щения крупныхъ артерій. Спустя н которое время посл опыта, помутн ніе и вакуолизациа кл токъ пѣаіае исчезаютъ; при налич-ности разрощенія іпїшае часто можно съ высокой степенью досто-в рности признать гинертрофію теаіас; въ нозднихъ стадіяхъ въ тесіа констатируется незначительная кл точная инфильтраціа и часто количество соединительной ткани въ шейіа увеличено, а коли-чество мышечныхъ*) кл токъ уменьшено, — т. о. тесіа атрофируется; иногда на н которыхъ> участкахъ мышечныя кл тки совс мь исче-заютъ. Относительно эластической ткани въ шесіа можно сказать, что количество ея никогда не увеличено, иногда уменьшено, иногда безъ перем ны. Ай епІШа инфильтрируется круглыми кл тками, плотн етъ; около» артерій съ разрощеніями увеличено количество аз. азост. Количество эластической ткани въ аа епїіа безъ перем ны. Въ венахъ зам чаются набухлость и пролифераціа эн-дотелія, не достигающая значительных!» степеней, съ небольшимъ количествомъ новообразованной эластической ткани. Къ капиллярахъ наблюдаются набухлость эндотелія. разрывы.

5) С о д е р ж и м о е с о с у д о в ъ. Въ состояніи замерзанія сосуды (артеріи, вены, капилляры) вообще пусты или содержатъ очень мало крови, а иногда немного зернистаго безцв тнаго вещества. По оттаиваніи артеріи, вены и капилляры переполнены

кровью. Артерії можуть вполн закупориваться или насчеть разрошення интимы, или всл дствіе образования тромбовъ: въ венахъ закупорка происходитъ только всл дствіе тромбоза. Тромбы не образуются во время замерзанія, р дко при оттаиваніи, обыкновенно въ стадіи реакціи. Мы не видели зернистыхъ тромбовъ *K gie # e*, которые онъ принималъ за тромбы изъ кровяныхъ пластинокъ, а *Н о й а г а* за лейкоцитные тромбы. Некоторые тромбы, походившіе на описанные *K i e § e*, оказались обезцв тившимися красными тромбами. Зернистыя отложенія въ сосудахъ, образующаяся при замерзаніи, смываются при возстановленіи кровообращенія, не перерождаются гіалиново (на каковое свойство своихъ тромбовъ указываете *K gie § e*) и представляютъ изъ себя, вероятно, зернистый распадъ крови, на что указалъ еще *С о б о р о в ъ*.

6) Подобно прочимъ исследователямъ въ замерзшихъ тканяхъ мы находили красные кровяные шарики угловатыми.

7) Состояніе сосудовъ въ замораживаемыхъ тканяхъ. Прeжними исследователями было установлено, что при замораживаніи и кожи сосуды сокращаются, и кожа делается малокровной (бледной), по оттаиваніи сосуды расширяются. Мы можемъ добавить, что подобно кожнымъ реагируютъ и глубокіе сосуды конечностей.

8) Кости (особенно большеберцовая) на мороженой конечности утолщаются, разрастаются; благодаря разрошенію суставныхъ концовъ движенія въ суставахъ ограничиваются.

9) Подобно прочимъ исследователямъ и мы видели въ соединительной ткани отекъ, кровоизліянія, клеточную инфильтрацію, набухлость и матовый видъ волоконъ; несомненная же гіалинового перерожденія, описанная *K gie §*, мы не видели; впоследствии соединительная ткань склерозизируется. Жировая ткань исчезаете.

10) Измвненія тканей наиболее выражены въ местахъ сильнее промерзающихъ.

11) Омертвеліе обусловлено тромбозомъ многихъ сосудовъ (*С о п и е і т*) и въ нашихъ случаяхъ наступало всегда въ стадіи реакціи. Въ опытахъ *В о л к т а п ' а* омертвеніе захватывало только стопу, въ нашихъ случаяхъ оно поднималось несколько выше голеностопнаго сустава. Омертвевшія части изменяются гіалиново.

12) Прямой пропорціональности между степенью и распространеніемъ измененийъ съ одной стороны, и числомъ замораживаній или продолжительностью жизни животныхъ съ другой стороны въ нашихъ опытахъ не было.

13) На поставленный намъ для разрешенія воирось. служить ли замораживаніе этиологическимъ моментомъ для ангиосклероза, мы должны ответить утвердительно.

Я закончилъ описаніе измененій различныхъ тканей. Все время я не упускалъ изъ вида характеристики микроскопа, сделанной пр. Кульчицкимъ и приведенной въ начале III главы. Я предпочиталъ лучше чего нибудь недосмотреть, чeмъ увидетъ то, чего нeтъ въ действительности.

Мнѣ самому замѣтны пробѣлы въ моей работѣ; исправить ихъ я уже не могъ; нѣкоторые изъ этихъ пробѣловъ мною указаны въ текстѣ. Пусть послужитъ мнѣ нѣкоторымъ извиненіемъ то обстоятельство, что я занимался изслѣдованіемъ вопроса, не только не изученнаго, но даже такого, къ изученію котораго не приступали. Я долженъ былъ идти ощупью по непроторенной еще дорогѣ, не имѣя никакого образца предъ глазами, неуверенный, что приняты мною планъ и методъ изслѣдованія дадутъ мнѣ отвѣтъ на подлежащій разрѣшенію вопросъ.

Теперь моя работа есть достояніе научной критики: да будетъ она справедлива!

Считаю своимъ долгомъ выразить глубочайшую благодарность проф. В. Г. Цеге-фонъ-Мантейфелю за разрѣшеніе посѣщать его лекціи и хирургическую клинику, за предоставленіе мнѣ темы для диссертации и за помощь при выполненіи этой работы.

Отъ всей души благодарю проф. В. А. Афанасьева за любезный просмотръ важнѣйшихъ препаратовъ и за разъясненіе нѣкоторыхъ неясностей.

Ассистенту Патологическаго Института Н. И. Панову приношу сердечное спасибо за многія полезныя указанія по техникѣ.

Сиггениит ііае.

Иларій омичъ Рудницкій, православный, сынъ врача, родился въ 1867 году. По окончаніи курса въ Пензенской Гимназіи въ 1886 году, поступилъ на медицинскій факультетъ Императорскаго Московскаго Университета. Въ 1891 году подвергся испытанію въ Государственной Комиссіи при Московскомъ Университетѣ, каковою и былъ удостоенъ степени доктора съ отличіемъ. Въ 1892 году былъ назначенъ на должность сельскаго врача Виленской губерніи Свенцянскаго уѣзда, откуда былъ переведенъ на должность городского врача въ г. Везенбергъ, Эстляндской губерніи, каковую должность и занималъ до 1897 года, когда перешелъ на должность врача Везенбергскаго участка Балтійской желѣзной дороги. Въ 1898 году перешелъ врачомъ въ Юрьевскій участокъ, въ каковой должности состоитъ и понынѣ. Въ 1891 году сдалъ при Московскомъ Университетѣ экзаменъ на уѣзднаго врача, а въ 1896/7 году на доктора медицины въ Юрьевскомъ Университетѣ. Работу „Къ вопросу объ измененіяхъ въ тканяхъ конечностей, подвергавшихся замораживанію“ представляетъ въ качествѣ диссертации.

Литературные источники.

- 1) Шпін-агіег. Бапд пь. Агсь. Ва. 23. 1879.
- 2) Студенскій. Еженед. клин. газ. 1882 г.
- 3) Волковичъ. Хирург. В стн. 1890.]
- 4) Никольскій и Лавровскій. Хир. Л т. 1896. > по Шиндлеру").
- 5) Виденманъ. Вейг. з. Кіп. СМг. Ва. IX.)
- 6) Вейссь. ІМегз. йб. 8роп;ап. вап§г. Біз. Богра* 1893.
- 7) Цеге-фонъ-Мантейфель. ОеіізсЪе ХеіізсЪг. і.СЫг. 1898.
- 8) Би Ш и Башу. Агсь. ае шеа. ехрегіт 1893. по Шиндлеру").
- 9) ВогсЪага. Беіі 2. і. СЫг. 1895.
- 10) Лотинъ. Клин. газ. Ботк. 1895.
- 11) Кандаратскій. Л топ. рус. хир. 1896.
- 12) На&a. іісЪ. Агсь. ВсІ. 152. Н. І.
- 13) Еа^ еп. Біе Агіегіозсіегозе. Ъ ірх. 1898.
- 14) Шиндлеръ. Къ вопросу о бап§г. апдіозсіегоііса.
Дис. Юрьевъ 1898.
- 15) Соборовъ. Журналъ Руднева. 1870.
- 16) Сопъейт. Кеце ЦЫюгзисЪ. йБег Епігіпа. 1873.
- 17) Затіеі. ігсь. Агсь. Ш. 43.
- 18) Кгіеде. ігсь. Агсь. Ва. 116
- 19) ушинскій. ВеШ\ г. Ра*ЪоІ. Апаі. 1893. Ва. 12.
- 20) Ноаага. МипсЪ. меА. " осЪ. 1896. №. 15.
- 21) ВеппаогГ. Мизкеі егапа. іп іп. Раі. оп ЕгГгіег. ІМз.
Беіргід 1865.
- 22) Веек. Оеікі кіп. 1868. №. 6—8.
- 23) Веек. Беіі 2еіізсЪг. Г. СЫг. Ва. ХІ.
- 24) Хорватъ. Обь охлажд. попер, полос, мышць лягушки. Дисс.
1874.
- 25) Кгазке. СепігаЫ. і. СЫг. 1879.
- 26) Назаровъ. ігсь. Агсь. Ва. 90.
- 27) оіквлап. Веііг. з. раіЪоІ. Апаі 1893.
- 28) РІа і. ігсь. ЛаЪіЪ. 1885. ІІ. 286 стр.
- 29) Заблоцкій. Обь ожогахъ и отмороженіяхъ. СПБ. 1855.
- 30) 8оппепЪіг§. Оеіі. СЫг. ВіЙгоіЪ. и. Ыске. 187У.
- 31) Ландуа. Физиология. 1886.
- 32) АІоі) 2о. Цитир. по Эпову и ігсь. ЛаЪгЪ. 1889.
- 33) Эповъ. О патол. изм. въ периф. нерв. Дисс. 1891.
- 34) Роисъей и СгессЪіо. Зсшіаі-ЛаЪгЪ. ВА. 138.
- 35) Мое зо. Агсь. ІЫіеп. Ае Віоіо^іе. 1889.
- 36) Саііапо. Бап^епЪеск' Агсь. Ва. 28.
- 37) Дз дзюль. Матер, къ вопр. о сосудо-расширяющихъ нервахъ
Диссертация.
- 38) Аквилевъ. Работы Варш. Унив. 1878.
- 39) Риегзі. Веііг. з. раіЫ. Апаі. 1898.
- 40)' УегіБеіт. " іеп. шеа. \ осЪ. 1870. №. 38-41.
- 41) Цитир. по СепкЫ. і. аіідет. раіЪоІ. 1893.

- 42) Бадбапз. ігсб. Агсб. Ва. 36.
- 43) Абрамовъ. Вейг. г. Райюі. Апаі 1899.
- 44) Логез. Вейг. г. РаібоІ. Апаг. 1898. В(і. 24.
- 45) Дмитрієвъ. Тамъ-же. 1897.
- 46) Р дькинъ. Обь изм н. эласт. тк. артерій. Дисс. СПб 1898.
- 47) Мих. Покровскій. Упругая ткань и ея изм ненія и проч. Дисс. Москва. 1897.
- 48) 2\ іп§тап. Б. еіазі. ве ч <1. Аоіі п№. Бізз. 1891.
- 49) Эбергардтъ. ЦеБег д. зо§еп. кбгп. 2erlall йег еІазіізсБеп Еазегп. Бізз. Бограі; 1892.
- 50) Гарднеръ. Цитировано по Покровскому.⁴⁾
- 51) НеиБпег. ТМ Іиеі Егкг. <ег Ніппагі 1874.
- 52) Эпштейнъ. " ігсб. Агсб. Вй. 108.
- 53) З акъ. ТІ Бег РЫевозсІегоз. Пізз. Богр. 1887.
- 54) Менертъ. ИеБег <І І'оро#г. егБг. оіег Ап^іозсіегозе. Оізз. Бограі 1888.
- 55) Покровскій. Обь изм неніи ст нокъ венъ при артеріо-склероз. Дисс. СПб. 1890.
- 56) Цитир. по Шиндлеру¹⁴⁾.
- 57) Дегіо. Обь эритромелалгіи. Рус. Арх. Пат. 1896.
- 58) Подвысоцкій. Общая патологія. ІІ изд.
- 59) Л вашевъ. ігсб. Агсб. ІІІ. 92. 1883.
- 60) Цитир. по Шиндлеру¹⁴⁾.
- 61) Молчановъ. Рефер. „Врачъ" 1897.
- 62) Тьоша. ігсб. Агсб. Вй. 95.
- 63) КескІіп^Баизеп. АН^ег. РаібоІ. Я. КреізІаиГз.
- 64) ЕЬеггіЪи ЗсБітеІЬизсБ. ігсб. Агсб. Всі. ЮЗ.
- 65) еід гі. С пігаІЫ. і. аіідет. РаібоІ. 1898.
- 66) Русскій переводъ техники КаБНеп'а. 1894.
- 67) Тьоша. ігсб. Агсб. В<і. 104.
- 68) Егіе<Шп<1ег. Мейіс. СепігаІМ. 1876. ігсб. Агсб. 1876.
- 69) Ваит^агіеп. ігсб. Агсб. В<1. 73. 1877.
- 70) Павловъ. О патол. изм н. с м. жел зъ въ старч. возраст Дис. СПб. 1894.
- 71) КаБЫеп. Техника Русск. нерв. 1894 прим ч. Роз нблата
- 72) Каізег. Я ізсБг. і. \ изз. Місг. 1893. В<1. ІХ.
- 73) КаБЙеп. ТесБпк. 1898. Стр. 110.
- 74) ЕгЪ. Беиі 2еіізсБг. і. ЭТегепЪейк. 1898 Всі. 13.
- 75) РеІадаШ. ігсб. Агсб. 1897 В<і. 150.
- 76) Энгельгардтъ. Къ патологіи артеріосклероза. Дисс. СПб. 1873.
- 77) ігсбО^ . Оезат. АЬбапаІ. 1856.
- 78) ВігсбО 7. Біе СеліаграібоІ. 1871.
- 79) Цитировано по Энгельгардту^{7Б)}.
- 80) Кбзіег. Вегііп. Кііп. " осб. 1876.
- 81) Вапт^аг еи. СепігаІЬ. Г. шей. " изз. 1876. №. 34.
- 82) Тьота. ігсб. Агсб. Вй. 112.
- 83) Тьоша. ВеМг. г. раібоІ§. апаі ВоІ. Х.

К ъ р и с у н к а м ъ .

Рис. 1. Вторая передняя стороны голени, оп. 19, орсеинъ, ок.—3, сист. Цейсса. Самое начало разрошения; эндотелий лежитъ въ 2—3 ряда кругловатыхъ кл.токъ. Видны новообразованныя эластическія гомогенный и зернистыя волокна, соединяющіяся иногда съ шетъг. еіазі. ini.; посл. днѣя гомогенна. Въ теііа видны топчайшія гомогенный волокна, часто соединяющіяся съ гаетъг. еіазі. ни.

Рис. 2. Оттуда же, только съ нижней '1/» голени, спереди. Окраска \ eі°;ег1;°а. Сист.—А. ок.—3. Въ значительномъ разрошеніи эндотелия видны 3 новообразованныя эластическія оболочки.

Рис. 3. Тотъ же препаратъ при иммерсіи '1/»,. Описаніе въ оп. 19.

Рис. 4. Изъ оп. 14. Орсеинъ. Сист.—А. ок.—2. Спаденіе артеріи, в рожно, посл. организаціи и сморщиванія тромба. Опис. стр. 21 и 56.

Рис. 5. Изъ оп. 14. Низъ задней стороны голени. Гематоксилинъ-эозинъ. Сист. А, ок. 2. (Разм. ры при сист. Д, ок. 3. га = 5—8; і = 45—50; 1 = 20—6; & = 98—106). Мейіа истончена; разрошеніе велико; кл.тки вн. шнхъ слоевъ вытянуты, располагаются концентрическими рядами, кл.тки внутреннихъ слоевъ кругловаты.

Рис. 6. Оп. 8, близъ демаркаціи спереди голени. Мелкозернистая масса въ вен. при сист. А., ок. 2. При изсл. дованіи апохроматами Цейсса оказывается что масса состоитъ изъ сѣтчатой основы и обезцвѣтившихся красныхъ кровяныхъ шариковъ; масса съ боковъ обложена эндотельяльными кл.тками; въ самой масс. видны лейкоциты, кл.тки эндотелия и кровяной пигментъ.

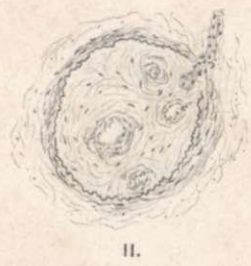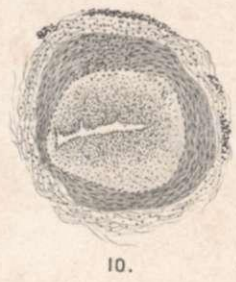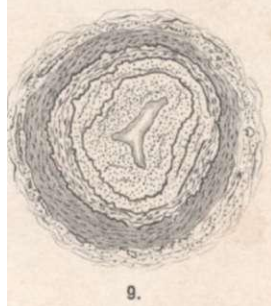
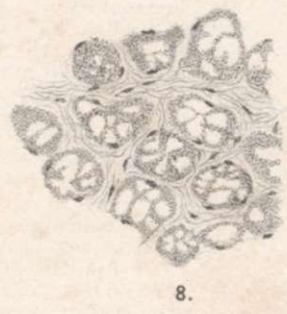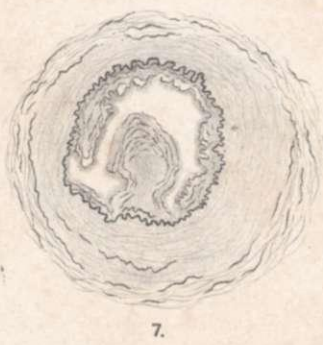

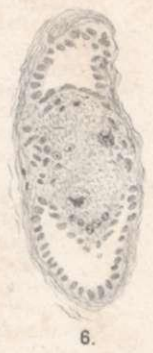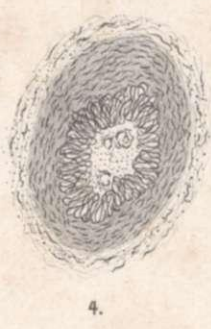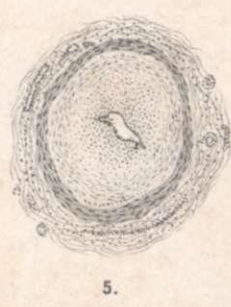
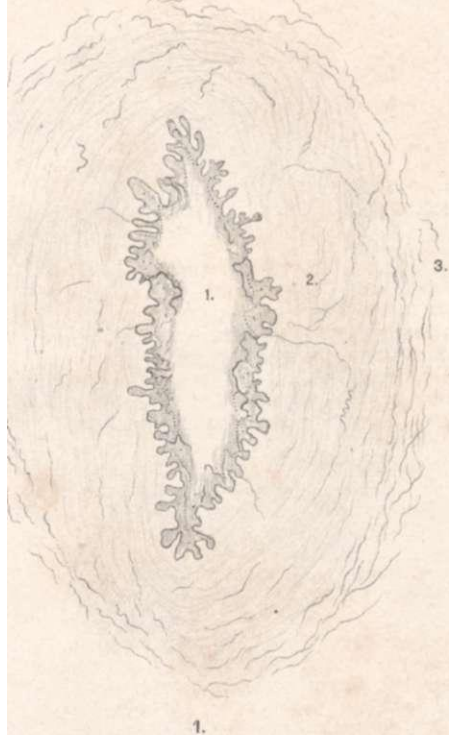
Рис. 7. Изъ оп. 15. Окраска на эластинъ \ і%ег1°а. Сист. А, ок. 2. Неравно. рное разростаніе іпіішае. Обыкновенно разростаніе бываетъ довольно равном. рное со всѣхъ сторонъ. См. стр. 59.

Рис. 8. Изъ оп. 3. Водяночное перерожденіе мышць, см. текстъ, стр. 16. Гематоксилинъ-Эозинъ.

Рис. 9. Изъ оп., 15. Третья V. передней стороны голени. Орсеин. Сист. А., ок. 2. Новообразованныя эластическія оболочки и волокна, дефекты шетъг. еіаві іпі. см. стр. 58.

Рис. 10. Изъ опыта 19. Гематоксилинъ-эозинъ. Сист. А, ок. 2. Кругло-кл. точная инфильтрація, на одномъ участк. теііа въ артеріи съ значительнымъ разростаніемъ іпіішае внизу передней стороны голени.

Рис. 11. Изъ опыта 9. Задняя сторона голени, низъ. Окраска V. 01езоп'а, Сист. А, ок. 2. Зароженіе въ крупной артеріи изъ кл.точно-волоконстой ткани, съ новообразованными просв.тами. Атрофія шейіа съ зам.ною ея соединительною тканью. Сообщ. ніе одного изъ просв.товъ съ капилляромъ. См. стр. 46.



Положенія.

1) Извлечете зубовъ у туберкулезныхъ опасная операція, т. к. экстракціонная рана заражается иногда туберкулезными бациллами.

2) Всякій врачъ долженъ умѣть пломбировать зубы, чтобы не портить больнымъ жевательнаго аппарата производствомъ экстракцій при отсутствіи къ тому достаточныхъ показаній.

3) Ахиллодинія, какъ осложненіе гонококковаго уретрита, страданіе упорное, но излечимое.

4) Утвержденіе д-ра ВІаск'а, что наши стремленія различать зубы „твердые" и „мягкіе" не выдерживаютъ критики, — требуетъ провѣрки.

5) Железнодорожные врачи должны принимать участіе въ обсужденіи плановъ железнодорожныхъ зданій, который слѣдовало-бы строить съ болѣе строгимъ соблюденіемъ правилъ гигиены, чѣмъ это дѣлается въ настоящее время.

6) Для того, чтобы врачебная помощь железнодорожнымъ служащимъ была действительна и продуктивна, въ распоряженіи железнодорожной врача долженъ находиться паровозъ и санитарный вагонъ.

7) Регистрація и осмотръ проститутокъ въ маленькихъ городахъ приноситъ несомненную пользу. Если этого нѣтъ въ большихъ городахъ, то причиною можетъ быть только неудовлетворительная постановка надзора.

8) Для уменьшенія гезр. искорененія проституціи недостаточно еще религіозно-нравственнаго воспитанія женщинъ. Одинаково важно или даже гораздо важнее воспитаніе мужчинъ, дабы уменьшить спросъ.