


101465^a

Zur
Metamorphose des Darmes bei der Froschlarve.



Inaugural-Dissertation

zur Erlangung des Grades

eines

Doctors der Medicin

verfasst und mit Bewilligung

Einer Hochverordneten Medicinischen Facultät der Kaiserlichen Universität

zu Dorpat

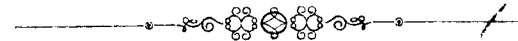zur öffentlichen Vertheidigung bestimmt

von

G. Ratner.

Ordentliche Opponenten:

Prof. Dr. R. Kobert. — Prof. Dr. R. Thoma. — Prof. Dr. J. v. Kennel.



Dorpat.

Schnakenburg's Buchdruckerei.
1891.

Gedruckt mit Genehmigung der medicinischen Facultät.
Referent: Prof. Dr. D. Barfurth.
Dorpat, den 22. November 1890.
No. 651. Decan: **Dragendorff.**

MEINEN ELTERN.

D109365

Herrn Prof. Dr. J. v. Kennel, dem ich das Thema zur vorliegenden Arbeit verdanke, will ich an dieser Stelle für die liebenswürdige Unterstützung, die er mir bei Abfassung derselben stets erwiesen hat, meinen innigen Dank aussprechen.

Es ist eine bekannte Thatsache und wird als solche in den Lehrbüchern einfach erwähnt, dass der Darm der Kaulquappe, während der Metamorphose der Larve eine Reduction erfährt. Diese Reduction spielt sich bei sämmtlichen anuren Amphibien ab, die ein freilebendes Larvenstadium haben; der Darm, in den ersten Stadien des Larvenlebens eine ganz kolossale Doppelspirale, hat sich in der zweiten Periode des Larvenlebens bedeutend verkürzt und auch seine Gestalt und Lage verändert. Der Beginn der Verkürzung ist ungefähr in den Zeitraum zu versetzen, wo die vorderen Extremitäten der Larve aus der Kiemenhöhle hervorbrechen und auf der äusseren Oberfläche sichtbar werden. Von da ab geht die Verkürzung rasch vor sich, so dass es schwer fällt allmähliche Uebergangsstadien aufzufinden und man gewöhnlich von diesem Alter an Stadien nebeneinander hat, die sehr bedeutende Längendifferenzen aufweisen. Das Maximum der Verkürzung zeigt die Larve, die eben den Schwanz abgeworfen hat und bei der der Darm seinem Habitus nach dem des erwachsenen Thieres gleicht.

Wie bedeutend auch diese Reduction sein mag, darf sie uns nicht befremden, denn sie ist den ver-

schiedenen Lebensbedingungen angepasst; die Larve nährt sich von Pflanzen, richtiger von Pflanzendetritus, gelegentlich wohl auch, aber höchst wahrscheinlich secundär, von todtten thierischen Substanzen; der Frosch von lebenden Thieren; berücksichtigen wir nun das, was wir vom Zusammenhange zwischen der Pflanzen- und Thiernahrung und der Länge des Darmes bei den Wirbelthieren wissen, so folgt hieraus, dass der Darm der Froschlarve von dem des Frosches differiren muss, und die Reduction, die schon im Larvenleben beginnt, ist eben eine Vorbereitung für's spätere Leben. Das Eigenthümliche der Sache liegt aber in etwas anderem. Im ganzen Amphibienstamme giebt es keine anderen Pflanzenfresser, als die Froschlarven; die Urodelen, die Stammesgenossen der Anuren, die mit ihnen von denselben Vorfahren abgeleitet werden, sind von vornherein Fleischfresser und haben auch von Anfang an einen entsprechend gebauten Darm. Es liegt also das Eigenthümliche bei den Anuren nicht in der nachträglichen Verkürzung, sondern im Gegentheil darin, dass der Darm nicht von vornherein kurz war; oder genauer gesagt darin, dass die Anurenlarven nicht, wie ihre Stammesgenossen, Fleischfresser blieben, sondern secundär Pflanzenfresser wurden. Wäre diese Anpassung und Abänderung nicht erfolgt, so würden sie in Bezug auf ihren Darm mit den übrigen wohl von vornherein übereinstimmen. Nicht der kurze Darm ist somit das auffallende, sondern vielmehr der lange, und die Verkürzung ist eher eine Rückkehr zur Norm, zu Verhältnissen, die existiren sollten von Anfang an und einmal auch wahrscheinlich existirt haben; die Natur ist, so zu sagen, durch abweichende Lebensverhältnisse

gezwungen, auf einen Irrweg gerathen und muss nun Umwege machen, ehe sie wieder zu ihrem Ziel gelangt.

Aus dieser theoretischen Erörterung folgt eine, mindestens sehr ansprechende, Auffassung des ganzen Vorganges. Ist der reducirte kürzere Darm nicht etwas neues, sondern etwas in der Entwicklungsreihe der Anuren bereits dagewesenes, und ist der lange spiralige Darm erst secundär entstanden, so ist anzunehmen, dass in ihm, in diesem langen, weiten Darm sämmtliche Elemente des kurzen bereits zu finden seien; es muss also der im Individuum jüngere, nicht reducirte Darm in sich bereits sämmtliche Elemente bergen, die später im reducirten zum Vorschein kommen. Die Muskelfasern, deren stärkere Anhäufung, wie wir sehen werden, den Hauptunterschied zwischen beiden Stadien bildet, sind also auch schon früher vorhanden; sie sind aber auf eine grössere Fläche zerstreut und es bedarf nur einer Zusammendrängung, einer Zusammenschiebung, um ihnen das Gefüge zu geben, welches wir in den späteren Stadien antreffen. Davon kann und wird wohl auch das Aussehen des Epithels und seine Structur beeinflusst werden.

Die Verkürzung ist nicht die alleinige Veränderung; neben ihr vollzieht sich auch eine Verkleinerung des Querdurchmessers des Darmes. Diese Abnahme der Dimensionen lässt sich schon makroskopisch nachweisen und ist auch das einzige, was bis jetzt in der Litteratur Erwähnung fand; die histologischen Veränderungen sind ganz unberücksichtigt geblieben.

*) Anmerkung. Die Untersuchungen wurden an Larven von *Rana temporaria* angestellt.

Während bei einer jungen Larve (wir halten uns bei der Taxirung des Alters an die Länge der Hinterbeine), also bei einer Larve deren Hinterbeine als kaum sichtbare kleine Stummel erscheinen, noch mehr aber bei etwas älteren mit differenzirten Hinterbeinen von einer Länge = 4, 5, 8 ja 10 mm., der Darm eine mächtige Doppelspirale von mehreren Windungen bildet, die das dominirende Organ in der ganzen Leibeshöhle darstellt, — ja bei der Rückenlage der Larve sieht man eben nichts ausser dem Darne, — bildet derselbe bei einer Larve mit Hinterbeinen von 17 mm., einige wenige Schlingen (keine Spirale mehr), die einen sehr geringen Raum in der linken Seite der Leibeshöhle einnehmen und lange nicht mehr das sind, was zuerst in die Augen fällt, sondern erst gesucht werden müssen, während der weit grösste Theil der Leibeshöhle von der mächtig ausgewachsenen Leber eingenommen wird. Dass der Querdurchmesser des Darmes hierbei auch ein kleinerer geworden ist, lässt sich schon mit blossem Auge constatiren.

Eine Vorstellung von der stattfindenden Verkürzung können folgende Zahlen geben. Bei einer Larve mit Hinterbeinen = 8 mm., Darm = 63 (Darm ohne Magen)

„	= 9 „	„	= 78
„	= 10—12	„	= 80 grösste Längenentfaltung
„	= 16—17	„	= 45, 40, 25.

In den letzteren Fällen war der Darm sichtbar reducirt und nahm einen sehr geringen Raum ein.

Es fragt sich nun, was für histologische Vorgänge liegen dieser sichtbaren Reduction zu Grunde? Schon

eine theoretische Ueberlegung sagt uns, dass in diesem Falle, wo es sich um eine Verkürzung eines, an seinen beiden Enden fixirten schlauchförmigen Organes handelt, die Ursache wahrscheinlich in einer Beziehungsänderung der einzelnen das Organ zusammensetzenden Elemente zu suchen sei. Practisch ist der einzige Weg zur Lösung dieser Frage — der des Vergleiches. Wenn wir Stücke eines langen Darmes mit denen eines kurzen vergleichen, so dürfen wir hoffen diejenigen histologischen Unterschiede feststellen zu können, auf die mit geringerer oder grösserer Wahrscheinlichkeit die Reduction zurückführen sein wird. Es sondert sich später der ganze Tractus bekanntlich in Magen, Darm und Cloake; die ersten zwei Abschnitte lassen sich schon bei einer älteren Larve deutlich von einander unterscheiden; es liegt auf der Hand, dass wir Magen mit Magen, Darm mit Darm vergleichen müssen. Können wir aber bei einer jungen Larve den zum Magen werdenden Abschnitt vom übrigen Tractus intestinalis unterscheiden? Es stellen zwar sämmtliche Theile ein gleichartiges, dünnwandiges Rohr vor, wir können aber trotzdem, schon bei ganz jungen Larven, bei solchen deren Hinterbeine kaum sichtbar sind, bereits den zukünftigen Magen erkennen: 1) der Lage nach, 2) sehen wir schon in ganz jungen Stadien an der Stelle des Darmtractus, die an der Gallenblase vorbeigeht, eine cylindrische Verdickung, die nach hinten scharf abgesetzt, nach vorne allmählich aufhört; diese Verdickung entspricht der Lage nach, wenn wir Vergleiche mit älteren Stadien vornehmen, der Uebergangsstelle des Magens in den Darm; diese verdickte Stelle ist, wie Längs- und Querschnitte es beweisen, die erste Bil-

dungsstätte von Drüsen, deren Anlage von hier aus beginnend nach vorne zu fortschreitet, während die Drüsenbildung nach der anderen Seite hin, also zum Darne zu, an der genannten scharfen Grenze aufhört. Dieser Umstand beweist deutlich, dass dieser Theil zum Magen gehört, dass aber mit ihm auch der Magen aufhört, es ist also somit der zum Pylorus werdende Magentheil. Haben wir aber den Pylorus, so haben wir auch eine Magengrenze. Nun finden wir beim Messen des Darmabschnittes vom Schlunde bis zum Ende der genannten Anschwellung, dass dieser Abschnitt bei einer jüngeren Larve länger ist, als bei einer älteren, bei der wir schon durch das blosser Sehen die Verkürzung des gesammten Darmes erkennen; wir sehen also, dass auch innerhalb dieses Abschnittes, der später zum Magen und Oesophagus wird, eine Verkürzung stattfindet, ehe er seine definitive Form annimmt. Als Beleg dafür folgende zahlen.

Larve mit Hinterbeinen =	6 mm.	Magen =	11 mm.
" " "	= 9	" "	= 8 "
" " "	= 15½	" "	= 7½ "
" " "	= 18	" "	= 6 "

Da die Reduction somit auch innerhalb dieses Abschnittes stattfindet, so wollen wir unsere Untersuchung eben mit diesem Abschnitte beginnen und unsere Vergleiche erst an den Mägen von Larven verschiedenen Alters anstellen. Zur Entscheidung der aufgestellten Frage würde es genügen mit der Untersuchung von Mägen zu beginnen, die Larven angehören, deren hintere Extremitäten ungefähr 9, 10 oder 12 mm. lang sind, da um diese Zeit ungefähr der Darm die maximale Länge erreicht hat, und dann ihnen Mägen gegenüber zu

stellen, die deutlich kürzer sind, also einem Stadium entsprechen mit H. Extr. = 17 mm.; da ich aber einmal bei der Untersuchung des Froschlarvendarmes bin, so halte ich es für lohnend etwas eingehender die Veränderungen zu studiren, die vom jüngsten Stadium an sich an demselben abspielen. Wir beginnen somit mit einem Magen, der einer Larve gehört mit Hinterbeinen = 2 mm. Wenn wir einen medianen Längsschnitt durch die ganze Partie unter dem Mikroskope betrachten, so bemerken wir gleich, dass die Magenwand in ihrer ganzen Längenausdehnung nicht die gleiche Beschaffenheit und nicht die gleiche Dicke zeigt. Es lassen sich nämlich zwei Partien von einander unterscheiden: die eine, in ihrer Längenausdehnung sehr kleine, Partie der Wand enthält Drüsen, die andere, bei weitem grössere, hat keine Drüsen. Fig. 1 repräsentirt einen kleinen Abschnitt der ersteren Partie, Der kleine, die Drüsen bergende Theil der Magenwand entspricht der oben erwähnten, makroskopisch wahrnehmbaren Verdickung an der Grenze zwischen Magen und Darm; die Drüsen, Darmwärts am höchsten, nehmen allmählig nach vornezu an Höhe ab, um schliesslich in das einfache Epithel überzugehen, welches die übrige Magenwand auskleidet. An der Uebergangsstelle findet man Gebilde, die unzweifelhaft als Drüsenneubildungen gedeutet werden müssen (Fig. 1), Man sieht nämlich Zellzapfen von der Epithelschicht nach aussen, also zwischen dieselbe und die übrigen Schichten der Wand hineinragen. Diese Epithelzapfen entstehen durch Vermehrung der Zellen des auskleidenden Epithels. Die Vermehrung erfolgt wahrscheinlich durch direkte Theilung, da von Kariokinese nirgends etwas

zu finden war; mehrere Befunde dagegen wohl für die directe Theilung zu sprechen scheinen. Die zu innerst liegenden Zellen sind kleiner, ihre Kerne dunkler gefärbt, die in der Peripherie liegenden sind stark gekörnt, polygonal, haben einen deutlichen bläschenförmigen Kern und unterscheiden sich in nichts von Drüsenzellen. Im Bereiche der Drüsen sind sämtliche andere Schichten in ihrer Dicke so reducirt, dass die Muskelschicht sich sehr schwer nachweisen lässt, vor allem die Längsmuskulatur. Deutlicher sind diese Schichten der Wand dort, wo keine Drüsen vorhanden sind. Dort sieht man von aussen nach innen folgende Schichten: 1) das Peritonealepithel, 2) eine sehr spärliche Längsmuskulatur, 3) eine einschichtige Ringmuskulatur, 4) eine ganz dünne Schicht lockeren Bindegewebes, hauptsächlich aus Zellen bestehend, 5) ein einschichtiges cylindrisches Epithel. Was die Dickenverhältnisse der einzelnen Schichten anbetrifft, so übertrifft das einschichtige Epithel die sämtlichen anderen Schichten an Dicke um das Dreifache. Das Epithel liegt der Wand glatt an und bildet nirgends Falten. Der Magen ist mit Inhalt gefüllt. Die hier beschriebenen Verhältnisse, die Dicke der einzelnen Wandschichten in den beiden von einander etwas verschiedenen Magenabschnitten treten uns noch deutlicher hervor auf den beiden nächsten Fig. Es sind das Querschnitte eines Magens von gleichem Alter, wie der bereits beschriebene; nur stammt der eine Querschnitt aus der Drüsenlosen, der andere aus der Drüsenhaltigen Magenpartie.

Der erstere Querschnitt zeigt uns nun ein einschichtig cylindrisches Epithel, spärliche Rindgewebszellen, eine verhältnissmässig mächtige 3—4 Faserlagen

starke Ringsmuskelschicht und eine geringe nirgends mehr als einschichtige Längsmuskulatur; darauf das Peritoneum. Der Umstand, dass die Ringsmuskulatur hier dicker ist als auf zahlreichen anderen Präparaten, die Larven von gleichem Alter, ja sogar noch älteren angehören, lässt mich nur vermuthen, dass dieser Magenabschnitt sich wahrscheinlich im Zustande einer peristaltischen Contraction befand. Im Bereiche der Drüsen sind die Verhältnisse anders, wie es aus Fig. 3 erhellt. Die Wand ist hier (die Vergrösserung dieselbe wie in Fig. 2.) bedeutend dicker, diese Dickenzunahme ist aber nur durch die Drüsen bedingt, die hier im Querschnitte getroffen sind; die Bindegewebe und Muskelschichten dagegen sind hier überhaupt nicht nachweisbar; man erkennt das Peritonealepithel, und einzelne Kerne, die in der Peripherie zu sehen sind, können wohl als Durchschnitte von Muskelzellen gedeutet werden; das ist aber auch alles, was man hier von Muskulatur sehen kam.

Die nächste Figur 4 stellt einen Theil eines Querschnittes vor durch den Magen einer Larve mit Hinterbeinen = $4\frac{1}{2}$ mm.; es ist leicht zu sehen, dass hier der Drüsenlose Abschnitt getroffen ist. Der Magen besitzt Inhalt, ist aber von demselben nicht ausgefüllt. Die Ringsmuskulatur grösstentheils einschichtig, die Längsmuskulatur ist nur stellenweise zu erkennen, dem grössten Theile des Querschnittes fehlt sie scheinbar gänzlich. Die Epithelschicht bietet uns eine Erscheinung, der wir bis jetzt noch nicht begegnet sind: sie bildet nämlich an einigen Stellen der Peripherie kleine Falten, auf dem Querschnitte Vorsprünge, denen auch Vorsprünge des darunter liegenden Bindegewebes ent-

sprechen; letztere treten um so deutlicher hervor, als das Epithel sich von seiner Unterlage abgehoben hat. Diese Vorsprünge des Bindegewebes, die denen des Epithels genau angepasst sind, beweisen uns auch, dass wir es in letzteren nicht mit Artefacten zu thun haben.

Fig. 5 kann als Vervollständigung der eben beschriebenen dienen, trotzdem sie einer Larve gehört mit Hinterbeinen = 5 mm.; sie stellt einen Längsschnitt durch die Drüsengegend dar und zeigt den Uebergang des Magens in den Darm; es hat dieser Schnitt somit gerade die Magengegend getroffen, welche der bereits früher erwähnten, makroskopisch sichtbaren Verdickung entspricht; wir können uns auch an diesem Präparate davon überzeugen, dass die Musculatur im Bereiche der Drüsen eine sehr dünne und lockere ist.

Eine ganze Serie von Querschnitten durch den Magen einer Larve mit Hinterbeinen = 6 mm. zeigt uns folgendes. Magen leer; das Epithel, einschichtig, cylindrisch, bildet mächtige Falten, denen, wie bereits schon früher gesagt, Vorsprünge des darunter liegenden Bindegewebes entsprechen; die Falten von bedeutender Höhe; im Bereiche der Drüsen fehlen sie vollständig, man sieht, wie die Zellen derselben zum Aufbau der Drüsen verbraucht werden. Die Ringmusculatur ein- bis zweischichtig, die Längsmusculatur einschichtig, spärlich; im Bereiche der Drüsen ist die Musculatur, besonders die Längsmusculatur viel schwächer ausgesprochen. An der Stelle, wo das drüsenlose Epithel in das drüsige übergeht, bemerkt man zwischen Epithel und Muscularis eine allmählich sich steigernde Anhäufung von Kernen, die sich durch grösseren Glanz, unregelmässige Gestalt und intensivere Färbung von den

Epithelkernen deutlich unterscheiden und den Kernen des Bindegewebes ähneln; man kann sie wohl kaum für etwas anderes ansehen, als für eine Vermehrung des Bindegewebes, in welches die Drüsen dann hineinwuchern, so dass das Bindegewebe dann auseinander gedrängt, zwischen den Drüsen als deren Wand wieder zu finden ist. Fig. 6.

Längsschnitte durch den Magen einer Larve mit Hinterbeinen = $7\frac{1}{2}$ mm. zeigen uns die bereits bekannten Verhältnisse; wir sehen aber hier gleichzeitig ein hübsches Bild der Drüsenbildung. Die Musculatur ist im Bereiche der Drüsen als Schicht nicht zu erkennen. Da aber, wo die Drüsengegend in die drüsenlose Gegend des Magens übergeht, kann man mehr und mehr die Musculatur als deutliche Schichten, besonders die Ringmusculatur als vielfache über einander liegende mächtige Lagen erkennen, während die Längsmusculatur immerhin sehr dünn bleibt. (Magen gefüllt) Fig. 7.

Die gleichen Verhältnisse zeigt uns ein Längsschnitt durch den Magen einer Larve mit Hinterbeinen = 8 mm. Ein Querschnitt durch einen gleich alten Magen aus dem Bereiche der Drüsen (Magen leer) lässt uns besonders an einer Stelle, wo die Drüsen sich losgelöst haben, die Musculatur deutlicher erkennen; wir sehen hier nämlich eine grösstentheils einschichtige Ringmusculatur und eine einfache Längslage zerstreuter Muskelzellen. Ich möchte in Bezug auf die Drüsen darauf aufmerksam machen, dass überall, wo sie bis jetzt zu sehen waren, ihr Lumen so weit war und die Zellen so frei neben einander standen, dass man schon bei schwacher Vergrößerung die einzelnen Elemente unterscheiden konnte.

Querschnitte durch den Magen einer Larve mit Hinterbeinen = 9 mm. zeigen uns, dass ausserhalb des Drüsenbereichs das Epithel mächtig gefaltet ist, die Ringmusculatur 2—3-schichtig ist, die Längsmusculatur einschichtig. (Magen leer.) Im Bereiche der Drüsen sind die Muskelzellen nur an einigen Stellen deutlich zu sehen und zwar als ein- bis zweifache Schicht von Ringmusculatur und einfache Längsschicht. (Fig. 8.)

Es würde mich zu weit führen, wenn ich jedes folgende Stadium einzeln beschreiben wollte, um so mehr als die Verhältnisse wenig oder gar nicht differiren; ich werde mich also damit begnügen, einige von den nun folgenden etwas älteren Stadien, nämlich mit Hinterbeinen von 10—14 mm. in ihrer Gesamtheit zu besprechen und das Gesagte durch (Fig. 9), die einer Larve mit Hinterbeinen = 12 mm. gehört, zu stützen.

Es zeigen uns die hier zusammenzufassenden Stadien Verhältnisse, die sowohl unter einander als mit den bereits Beschriebenen ziemlich gut übereinstimmen.

Wenn wir uns an die Drüsenregion halten, so bemerken wir auch hier trotz des etwas höheren Alters nur eine schwache Musculatur und die ist nur an solchen Stellen gut zu sehen, wo die Epithelschicht sich von der Musculatur losgelöst hat; wir erkennen hier die Ringmusculatur als 1—2-schichtig, die Längsmusculatur als zerstreute einzelne Zellen. Die Drüsen zeigen ein weites Lumen und die Zellen sind schon bei schwacher Vergrösserung deutlich von einander zu unterscheiden. Ausserhalb der Drüsenregion ist das Epithel stark gefaltet, die Musculatur, namentlich die Ringmusculatur zwei bis drei Schichten stark; die Längsmusculatur bildet keine zusammenhängende

Schicht, sondern wird durch einzelne, zerstreute Zellen repräsentirt. Wir sind mit der Beschreibung dieser letzten Stadien an eine Grenze angelangt; von nun an beginnen die Verhältnisse sich bedeutend anders zu gestalten, und um die fortan auftretenden Unterschiede deutlicher übersehen zu können, halte ich es für rathsam das wesentliche zusammenzufassen, was aus der ganzen Reihe der betrachteten Objecte hervorgeht. Diese Präparatenreihe repräsentirt eine ganze Serie von Kaulquappen verschiedenen Alters, von ganz jungen (Hinterbeine — kleine undifferenzirte Stummel) bis zu solchen, deren Hinterbeine = 12—14 mm. lang sind. Es hat der Darm allmählig seine grösste Länge erreicht, die ungefähr bei einer Hinterbeinlänge von 12 mm. liegt. Sehen wir nun zu, wie sich die einzelnen Elemente der Wandung am Wachsthum betheilig haben. Ich glaube das Richtige zu treffen, wenn ich behaupte, dass während dieser ganzen Wachstumsperiode die epithelialen Elemente ein gewisses Uebergewicht über den bindegewebigen und musculösen Theil der Wandung behaupten; sie sind es, die sich einerseits in starke Falten legten, andererseits mächtige und zahlreiche Drüsen bildeten, die sowohl an Höhe, wie an Zahl allmählig zugenommen haben. Wir haben gesehen, dass die Drüsenbildung vom Pylorus ausging und allmählig nach vorne zu fortschritt. Wie hat sich unterdessen der bindegewebige Theil, namentlich die Musculatur verhalten? Eine schwächliche, dünne, dem Epithel gegenüber weit zurücktretende Schicht vom Anfang an, hat sie sich während des weiteren Wachstums nur wenig verändert, auch in den letzten von den angeführten Stadien ist sie grösstentheils, wo es

sich nicht um contrahirte Stellen handelt, als eine ein- bis zweifache, höchstens dreifache Schicht von Ringsfasern und als nicht zusammenhängende Einzelschicht von Längsmuskelfasern bestehen geblieben. Letztere, d. h. die Längsfaserschicht hat sich also seit dem jüngsten Stadium gar nicht verändert. Im Bereiche der Drüsen war die Musculatur stets schwächer ausgesprochen, was theilweise durch das Hineinwachsen der Drüsen und Auseinanderdrängen der Muskelzellen erklärt werden kann, theilweise aber auch dadurch, dass wegen der zahlreichen Drüsenzellen die Muskelzellen eben nur undeutlicher geworden sind, obgleich sie auch hier vorhanden sein mögen. Nur in der drüsenfreien Region gegen den Oesophagus hin, zeigten manche Präparate eine relativ mächtige Ringsmusculatur, was zum Theil durch peristaltische Contraction hervorgerufen sein mag, vielleicht aber auch durch Zellvermehrung, vielleicht aber auch theilweise durch bereits eingetretene Verkürzung des Magenabschnittes, da an diesen Stellen auch eine wenn gleich wenig stärkere Längsmusculatur zu finden ist. Die Mägen waren zum Theil gefüllt, zum Theil leer, so dass die durch den Füllungsgrad bedingten Unterschiede wohl übersehen werden dürfen, dennoch aber kleine Unterschiede in der Wandungsdicke von ihr abhängen mögen.

In den nächsten Stadien, die durch Fig. 10 repräsentirt werden sollen, haben sich die Verhältnisse, hauptsächlich, was die Musculatur anbetrifft geändert. Es umfassen diese Stadien Larven mit Hinterbeinen von $15\frac{1}{2}$, 17, $17\frac{1}{2}$, 18 mm. Schon mit blossem Auge erkennt man, dass bei ihnen eine Reduction, eine starke Verkürzung des gesammten Tractus intestinalis sich vollzogen hat und das wird durch die Messung bestä-

tigt. Die mikroskopische Betrachtung von Querschnitten zeigt uns, dass bei sämmtlichen Objecten neben der mächtigen Drüsenschicht eine starke Submucosa und eine starke Muscularis stets vorhanden und zwar nicht auf einzelnen Schnitten, sondern auf allen. Bei der Musculatur lassen sich wiederum auf allen Schnitten und bei allen Objecten zwei Schichten: eine äussere Längs- und eine innere Ringsfaserschicht unterscheiden. Während die innere Ringsfaserschicht auch an Dicke zugenommen hat, ist die Längsfaserschicht besonders auffallend durch ihre Dickenzunahme; während sie früher fast ganz unsichtbar war, tritt sie jetzt als mächtige Schicht hervor, die der Ringfaserschicht fast gleich kommt. Wenn wir somit die letzteren Objecte, die einem bereits verkürzten Magen angehören, den ersteren gegenüberstellen und nach dem Hauptunterschiede fragen, so ist er in der Wandungsdicke zu suchen und diese ist durch die Muskelzunahme bedingt; da nun einerseits die Muskelzunahme andererseits die Verkürzung sich nebeneinander vollziehen, so wollen wir sehen, ob das nebeneinander sich nicht in ein durcheinander verwandeln lässt. In welcher Weise könnte nun die Muskelzunahme eine Verkürzung des Organes herbeiführen? Das könnte nur in der Weise geschehen, dass die Muskelzunahme nicht durch Vermehrung, oder nicht bloss durch Vermehrung der Elemente geschähe, sondern durch Lageveränderung, Zusammenschiebung der Muskelzellen in der Weise, dass Zellen die früher auf eine längere Strecke verbreitet waren, sich nun auf eine kürzere zusammendrängen. Die Verkürzung wäre allerdings auf diese Weise erklärt, es fragt sich nur, ob wir Anhaltspunkte für diese

nahme gewinnen können. Nun scheint mir aber wohl manches für diese Annahme zu sprechen.

1) Die Muskelzunahme, hauptsächlich die Zunahme der Längsmuskulatur ist eine ziemlich plötzliche und fällt mit der Zeit der Verkürzung zusammen.

2) Sind keine Theilungsfiguren zu sehen, die uns diese Muskelzunahme erklären könnten; wenn ich auch deshalb jede Muskelvermehrung nicht leugnen will, so glaube ich wohl annehmen zu dürfen, dass sie in sehr beschränktem Maasse vorkommt

3) Lege ich das Hauptgewicht darauf, dass es gerade die Längsfasern sind, die plötzlich in solcher Schicht auftreten und gerade zur Zeit der Verkürzung.

4) Wie müsste nun weiter eine solche Zusammenschiebung, Zusammendrängung der Muskulatur auf die übrigen Wandelemente einwirken? Was ist mit den epithelialen Gebilden geschehen? Wenn wir in dieser Hinsicht Figg. 5, 6, 9 mit Fig. 10 vergleichen, so sehen wir, dass die Drüsen in der ersteren, wie auch in allen früheren jüngeren Stadien angehörenden Präparaten bei weitem nicht so dicht gedrängt stehen, wie bei den letzteren, welche älteren Stadien angehören. Während wir bei den ersteren, wie bereits mehrfach erwähnt, bei einer Vergrößerung Seibert II bereits deutlich das Drüsenlumen und um den gefärbten Kern herum deutlich den schwach oder garnicht gefärbten Zellenleib erkennen, finden wir bei älteren Präparaten bei gleicher Vergrößerung die Drüsen nur als senkrecht stehende Stränge, die intensiver gefärbt sind; das Lumen ist fast gar nicht zu erkennen. Dass eine Zusammenschiebung der muskulösen Wandelemente ein solches Zusammenrücken der Drüsen und eine derartige Lage-

veränderung zur Folge haben müsste, liegt auf der Hand. Könnte es aber nicht auch auf andere Weise geschehen? Selbstverständlich würde eine jede Vermehrung und Verzweigung der Drüsen dieselbe Folge haben; dass dies aber hier ausschliesslich der Fall sei, scheint mir wenigstens zweifelhaft, denn auch diese Zusammendrängung der Drüsen geschieht nicht allmählig sondern plötzlich und es fällt die Zeit derselben gerade mit der der Verkürzung zusammen und ausserdem, wie sollte eine Vermehrung und Verzweigung die senkrechte Stellung der Drüsen zu Stande bringen?

5. Auch das Bindegewebe der Submucosa bildet bei den älteren Larven eine viel dickere Schicht; sollte das auch nur durch Vermehrung geschehen sein, wie zahlreich müssten dann die Theilungsfiguren sein? Ausserdem müssen wir berücksichtigen, dass auch für die glatten Muskelzellen die Annahme gemacht wird, dass sie aus indifferentem Bindegewebe hervorgehen, wo wären nun die Binde-substanzelemente zu suchen, welche sozusagen, die Mutterzellen für all die zahlreichen Ringsmuskelzellen, Längsmuskelzellen und Bindegewebszellen abgäben? Es findet wohl eine Vermehrung des Bindegewebes statt, die ist aber nur dort deutlich ausgeprägt, wo die Drüsenbildung vor sich geht und diese Bindegewebszellen werden später als Zwischenwände der Drüsen verwendet. Machen wir aber die Annahme einer Zusammenschiebung, so sind sämtliche Erscheinungen einfach und befriedigend erklärt, um so mehr als für alle anderen Möglichkeiten jeder Beweis fehlt.

Wenden wir uns nun zur Betrachtung des Darmes, und wollen wir auch hier auf ganz analoge Weise ver-

fahren und Stadien verschiedenen Alters von den jüngsten bis zu den ältesten mit einander vergleichen; zuerst aber mögen die makroskopisch sichtbaren Veränderungen beschrieben werden, die sich am Darne vollziehen; sie betreffen seine Länge, seinen Querdurchmesser, seine Lage und seine Gestalt. Bei der jungen Larve bildet der Darm eine mächtige Doppelspirale, welche vom Pylorus aus in der Richtung von rechts nach links $2\frac{1}{2}$ —3 Windungen macht. Diese Windungen liegen nicht ganz in einer Ebene, sondern steigen ventralwärts auf. Von da ab macht der Darm in der entgegengesetzten Richtung eben so viele Windungen, die zwischen den ersteren verlaufen um in das Endstück des Darmes überzugehen. Aus diesem mächtigen spiraligen Convolut, das die ganze Leibeshöhle ausfüllt, wird später ein dünnes bloss einige Schlingen bildendes Rohr, das einen ganz geringen Theil der Leibeshöhle einnimmt. Von der Spirale ist schliesslich nichts mehr zu sehen, denn neben der Verkürzung des Darmes geht auch die Auffrollung der Spirale einher und man findet in manchen Uebergangsstadien den einen Theil noch spiralig, den anderen bereits schlingenförmig gewunden; gleichzeitig ist auch der Querdurchmesser kleiner geworden.

Suchen wir nun nach den histologischen Unterschieden.

Das zu beschreibende Präparat gehört derselben Larve an, der die Fig. 2 und 3 entstammen. Der Darm hat einen grossen Umfang und ist stark gefüllt; die Wandung besteht aus einem hohen cylindrischen Epithel, das grösstentheils der Wanderung glatt anliegt nur an einzelnen Stellen derselben kleine Vorsprünge

ins Lumen bildet, diesen Vorsprünge entsprechend ist auch das spärliche, aber zellenreiche darunterliegende Bindegewebe stärker angehäuft. Dieses einschichtige cylindrische Epithel bildet die bedeutendste Schicht der Wand, der gegenüber alle übrigen drei Schichten, Bindegewebe, Musculatur und Peritonealüberzug verschwindend dünn sind; das Bindegewebe zellenreich von embryonalem Character; die Musculatur — eine spärliche Ringmusculatur, von Längsmuskelfasern auf dem Querschnitte nichts zu sehen. Fig. 11.

Ein wenig abweichendes Bild zeigt uns ein anderes Präparat, welches einem etwas älteren Individuum angehört; wir finden hier die genannten Schichten wieder in gleicher Anordnung und in gleicher Dicke; die letztere zeigt geringe Schwankungen entsprechend dem Füllungsgrade; wo die Füllung etwas geringer ist, steht auch die Musculatur entsprechend gedrängter und man erkennt auch hie und da Querschnitte von Längsmuskelfasern, allerdings sind die Schwankungen sehr gering; der Umfang ist auf allen Schnitten ein bedeutender, die Ringmusculatur einschichtig und die Muskelzellen liegen ziemlich weit von einander; die Längsmuskelzellen treten nur vereinzelt auf. Auch bei einer noch älteren Larve mit Hinterbeinen = $4\frac{1}{2}$ mm. sind die Verhältnisse und die Schwankungen dieselben geblieben; die Musculatur dünn, bestehend aus einer zerstreut liegenden Ringsfaserschicht; von einer Längsmusculatur nichts zu sehen.

Auch eine noch ältere Larve, deren Hinterbeine = 8 mm. sind, steht auf derselben Stufe. Auch sehen wir auf verschiedenen Schnitten entsprechend dem Füllungsgrade kleine Differenzen in der Dicke der Muskel-

schicht, aber auch dort, wo die Füllung eine geringe ist, ist die Ringmusculatur einschichtig, zerstreut und die Längsmusculatur nur stellenweise zu erkennen. Dass die Wandung durch verschiedene Füllung auch verschieden gedehnt wird ist ja ganz verständlich, aber auch dort wo der Darm absolut leer ist, bleibt die Dicke der Wand eine sehr geringe. Fig. 12.

Betrachten wir ein noch älteres Stadium, so finden wir Verhältnisse, die sich noch immer wenig von denen der jüngsten Stadien unterscheiden; wenn es uns auch auf Grund der Betrachtung des einen oder des anderen Schnittes auch scheinen könnte, dass die Wandung dieses Darmes deutlich dicker als die der vorhergehenden wäre, so enttäuscht uns ein nächster Schnitt vollständig, indem er uns eine Wandung zeigt, die ebenso dünn ist, wie die der jüngsten Larven. Fig. 13.

Ehe wir nun zur Betrachtung einer anderen Gruppe von Präparaten übergehen, die uns etwas andere Verhältnisse zeigen werden, möchte ich noch einige Präparate erörtern, die zwar einer sehr jungen Larve angehören, die aber wegen mancher scheinbaren Besonderheit, die sie uns zeigen, eine besondere Besprechung erheischen. Es zeigen uns nämlich einige Schnitte der erwähnten Larve eine auf den ersten Blick befremdende Erscheinung. Fig. 14.

Der Darm ist hier sehr eng, das Epithel bildet mächtige Falten, die ins Innere stark vorspringen, ja das Lumen fast vollständig aufheben; die Wandung zeigt uns eine ziemlich stark gedrängte Ring- und eine deutliche Längsmusculatur. Betrachten wir aber einen nächstfolgenden Schnitt durch dasselbe Object, so ändert sich das Bild vollkommen, das Epithel bildet keine

Falten, sondern liegt der Wand glatt an und die Musculatur ist so dünn, wie bei den anderen Objecten desselben Alters und ein solches Verhältniss finden wir auf den meisten Schnitten. Es folgt also daraus, dass das erst beschriebene Bild eine Ausnahme darstellt, wodurch sollte aber diese Ausnahme bedingt sein? Ich glaube nicht zu irren, wenn ich es als Folge einer peristaltischen Contraction ansehe; es ist klar, welche Folgen eine solche nach sich ziehen muss: der Querschnitt muss sich eben so gestalten, wie es oben beschrieben worden ist. Besonders die Ringmusculatur, welche die Contraction bedingt, muss dicker werden. Das Epithel aus saftreichen Zellen bestehend ist so gut wie incompressibel und muss sich in Falten legen, auch die Submucosa wird zusammengedrängt; es ist dann auch verständlich, dass die folgenden Schnitte wieder das normale Verhalten zeigen. Wir können also gerade aus diesen Schnitten ersehen, wie aus der spärlichen, zerstreuten Musculatur dennoch durch eine kräftige Contraction eine ziemlich dicke, musculöse Wandung erzeugt werden kann; diese Contraction ist aber vorübergehend und mit dem Nachlassen derselben nimmt die Wand die Gestalt und Dicke an, die ihr in ihrem Ruhezustande zukommen; das beweisen die anderen Schnitte. Es lässt sich das über sämtliche bis jetzt beschriebene Darmpräparate Gesagte folgendermassen zusammenfassen: Von den jüngsten bis zu den ältesten hier beschriebenen Stadien lässt sich durchschnittlich ein merklicher Unterschied in der Dicke der Wandung nicht nachweisen; wenn die einen Schnitte einen Solchen scheinbar wohl aufweisen, so belehren uns die gleich darauf folgenden, dass dieser Unter-

schied, diese geringe Dickenzunahme etwas vorübergehendes ist, bedingt durch eine peristaltische Contraction oder durch stärkere Füllung; vergleichen wir aber gleiche Verhältnisse mit gleichen, so werden wir kaum einen merklichen Unterschied in der Wandungsdicke wahrnehmen; ja sogar dann, wenn der Altersunterschied auch noch grösser ist, wie wir es noch sehen werden.

Es haben also alle Präparate durchschnittlich eine glatte Epithelwandung, zerstreute Ringmuskelfasern und einzelne Längsmuskelfasern gezeigt.

Etwas andere Verhältnisse bieten uns die gleich zu beschreibenden Präparate. Sie bilden einen Uebergang zu einer anderen Reihe von Larven. Wir sehen Präparate, die einem und demselben Darms angehören, aber verschiedenen Abschnitten desselben; es ist nun interessant die Unterschiede zu betrachten, welche zwischen den einzelnen Regionen des Darmes bestehen. Die Länge der hinteren Extremitäten bei dieser Larve betrug 12 mm. Es stammt das eine Präparat aus dem Anfang, das zweite aus dem Ende und das dritte aus der Mitte des entsprechenden Darmes, es zeigt sich nun, dass auf den beiden ersteren der Darm einen geringeren Umfang hat, das Epithel gefaltet und die Musculatur etwas dicker, als auf dem der Mitte, (Fig. 15, 16) entstammenden Präparate ist; bei letzterem ist die Musculatur dünner; so dünn, wie wir es bei den jüngsten Stadien gesehen haben; das Epithel liegt der Wandung glatt an und der Umfang des Darmes ist grösser — eine Reihe von Erscheinungen, die mit einander in causalem Zusammenhange stehen, was ohne weiteres verständlich ist. Nun sind wir ja schon bereits

hie und da solchen kleinen Differenzen begegnet und ihre Deutung machte uns keine Schwierigkeiten, da der Darm ja weder überall denselben Füllungsgrad haben, noch im gleichen Contractionszustande beharren muss, umsomehr als die verschiedenen Stellen mit einander unregelmässig abwechselten. Sind aber die eben beschriebenen Differenzen auch nur durch ungleichmässige Contraction und ungleiche Füllung bedingt? Möglich ist es, es ist aber auch eine andere Deutung möglich; besonders ist es das Regelmässige an der Sache, was auffällt; es sind ja gerade Theile des Anfangs und des Endes, die sich vom grossen Mitteltheil unterscheiden? Wäre es nun nicht möglich, dass das eben der Ausdruck der beginnenden Reduction wäre? letztere würde dann vom Anfange und vom Ende ihren Ausgang nehmen. Zu Gunsten dieser Annahme spricht ein weiterer Befund, den das nächste Präparat zeigt, welches einer Larve gehört mit Hinterbeinen = 14 mm. Makroskopisch war bei dieser Larve folgende Eigenthümlichkeit zu constatiren: Der grosse Darm war nur zum Theil spiralig gewunden, ein anderer Theil, nämlich der dem Magen näher gelegene war bereits schlingenförmig gewunden. Nun zeigt uns ein Präparat aus dem geschlungenen Theile, (Fig. 17, 18) einen kleineren Umfang, stärker gefaltetes Epithel und dickere Musculatur. Ich möchte besonders betonen, dass es hauptsächlich die Längsmusculatur ist, die am ersteren Präparate deutlicher auftritt; gross können ja die Unterschiede zwischen zwei neben einander liegenden Abschnitten selbstverständlich nicht sein; ihr blosses Vorhandensein aber ist schon von Bedeutung, und wenn wir den mikroskopischen Befund dem makroskopischen

gegenüberstellen, um was anderes könnte es sich handeln, als um die beginnende Reduction, welche ja mit der Aufrollung der Spirale Hand in Hand geht, und ziehen wir die Schlüsse hinzu, die sich mit Wahrscheinlichkeit aus den früher besprochenen Präparaten folgern liessen, so können wir sagen: die Aufrollung der Spirale, also die ihr zu Grunde liegende Reduction, erfolgt von beiden Enden des Darmes aus.

Die eben beschriebenen Präparate dienen uns als Brücke zu einer anderen Gruppe, die den beschriebenen gegenüber deutliche Unterschiede zeigt. Es gehören die nun folgenden Präparate (Fig. 19) Larven mit hinteren Extremitäten von 16—17—18 mm. Länge; diese Larven zeigten schon makroskopisch deutlichere Erscheinungen der Reduction: der Darm war kürzer, enger, zum Theil, oder auch im Ganzen schlingenförmig gewunden und nahm einen unbedeutenden Theil der Leibeshöhle ein. Selbstverständlich zeigen sich im microscopischen Bilde auch innerhalb dieser Gruppe kleine Differenzen, bedingt durch verschiedene Füllung etc., aber, dessen ungeachtet, treten die wesentlichen charakteristischen Merkmale der jüngeren Gruppe gegenüber an allen Präparaten deutlich hervor. Der Umfang des Darmes ist geringer auch in solchen Fällen, in denen eine starke Füllung vorhanden ist. Das Epithel ist dicht gedrängt, so dass die Zellen nicht so gut von einander unterschieden werden können, wie es bei den jüngeren der Fall ist, und ist meistens gefaltet; sämtliche andere Wandungsschichten haben an Dicke zugenommen, sowohl das Bindegewebe als die Musculatur. Bei letzterer ist das Verhältniss zwischen Rings- und Längsmusculatur ein anderes geworden, indem bei den

älteren Stadien die Längsmusculatur zur vorherrschenden Schicht geworden ist und die Ringsmusculatur an Dicke übertrifft. All' die genannten Unterschiede sind nicht auf einzelnen Schnitten wahrzunehmen, sondern wir treffen sie auf sämtlichen Schnitten, welchem Abschnitte des Darmes sie auch gehören mögen. Das spricht also dafür, dass die Wandung des Darmes in seiner ganzen Ausdehnung so gebaut ist und das dies nicht die Folge einer vorübergehenden Contraction sein kann. Es fragt sich nun: können uns diese histologischen Differenzen die Reduction des Darmes erklären? Das können sie nur dann, wenn wir auch hier wie beim Magen annehmen, dass die Verdickung der Wand nicht bloss durch Vermehrung der Zellen, sondern hauptsächlich durch eine Zusammenschiebung der Elemente zu Stande gekommen sei. Zur Stütze dieser Annahme müssen wir grösstentheils dieselben Beweise anführen, die bereits beim Magen angeführt worden sind.

1. Geschieht die Dickenzunahme der Wand nicht ganz allmählig, sondern ziemlich plötzlich zur Zeit der Verkürzung; eine Larve mit Hinterbeinen gleich 12 mm., zeigt uns eine Wandung eben so dünn, wie in den jüngsten Stadien; eine Larve mit Hinterbeinen gleich 16—17 mm., eine stark verdickte.

2. Wird diese Dickenzunahme hauptsächlich durch Zunahme der Längsmusculatur bedingt und eine Zusammenschiebung dieser würde ja die Verkürzung ganz gut erklären.

3. Vollzieht sich neben der Verkürzung auch eine Verkleinerung des Querdurchmessers.

4. Finden wir zwischen zwei Darmstellen, deren eine spiralig, die andere schlingenförmig gewunden ist

als einzigen Unterschied die Wandungsdicke, namentlich die Zunahme der Längsmusculatur.

5. Auch die Faltung des Epithels würde mit dieser Annahme in vollem Einklange stehen.

6. Sollte die Dickenzunahme nur durch Vermehrung zu Stande kommen, so müssten zahlreiche Theilungsfiguren zu finden sein und dies ist hier nicht der Fall.

7. In vollem Einklange mit dieser Annahme steht auch die makroskopisch sichtbare Aufrollung der Doppelspirale; wenn wir annehmen, wozu uns ja mehrere Präparate berechtigen, dass diese Zusammenschiebung von Muskelzellen und mit ihr auch die Verkürzung von beiden Enden aus beginnt, so ist ja ganz verständlich, dass wenn an beiden Enden der Doppelspirale gezerzt wird, dieselbe allmählig gestreckt werden wird, wobei die mittleren Spiralwindungen am spätesten aufgerollt werden.

Schluss.

Wir sind somit auch auf dem Wege der histologischen Untersuchung, durch den Vergleich der verschiedenen Stadien der Froschlarve zu derselben Annahme gelangt, die bereits in der Einleitung nur aus theoretischen Gründen ausgesprochen wurde. Diese Annahme, dass es sich nämlich bei der Reduction des Darmes der Froschlarve um nichts anderes als eine Zusammenschiebung von Muskelementen hauptsächlich in der Längsrichtung handele, ist in der ganzen Reihe der angeführten Thatsachen auf keinen Widerspruch gestossen; im Gegentheil, diese Thatsachen konnten durch nichts anderes als durch diese Annahme erklärt werden — Gründe genug um sie als höchst wahrscheinlich erscheinen zu lassen.

Von dieser Annahme, als feststehend, ausgehend, werden wir nun versuchen, die gesammten Veränderungen, aus denen die Metamorphose des Darmes der Froschlarve sich zusammensetzt, kurz und übersichtlich zusammenzufassen. Zuerst wächst der Darm der Larve in ganz gewöhnlicher Weise durch Vermehrung der Elemente; dieses Wachsthum äussert sich hauptsächlich in einer Längenzunahme, während die Dicke der Darmwand fast gar nicht zunimmt. So verhält es sich bis der Darm seine maximale Länge erreicht hat. Von nun tritt die Zusammenschiebung der Muskelzellen

in den Vordergrund und beeinflusst ausschliesslich die weitere Gestaltung des Darmes. Indem die Längsmuskelzellen sich in der Längsrichtung des Darmes zwischen einander schieben, wird der Darm verkürzt; gleichzeitig wird die Darmwand bedeutend verdickt und die Längsmuskelzellen werden zur prävalirenden Schicht. Diese Zusammenschiebung und mit ihr die Verkürzung beginnt vom Anfang und vom Ende aus, die Folge davon ist die von beiden Enden gegen die Mitte hin allmählig fortschreitende Aufrollung, Streckung der Doppelspirale.

Auch die Ringmuskelzellen schieben sich zusammen und bedingen dadurch eine Verkleinerung des Querdurchmessers. Eine weitere Folge der Zusammendrängung der Muskelzellen ist die Verdickung der Submucosa, die Zusammendrängung und Faltung des Epithels.

Ganz dieselben Folgen der Zusammenschiebung der Muskelzellen, welche wir beim Darne sehen, haben wir auch beim Magen gesehen. Ausserdem haben wir dort die Bildung der Drüsen verfolgt; wir haben gesehen, wie sie vom Pylorus beginnend, gegen den Oesophagus hin fortschritt. Später, als die Zusammenschiebung der Muskelzellen eingetreten war, wurden die Drüsen zusammengedrängt und mehr senkrecht gestellt.

Das Mesenterium ist bei der älteren Larve dicker als bei der jungen; da seine Haftfläche mit der Verkürzung des Darmes bedeutend verkürzt worden ist, so ist anzunehmen, dass auch in ihm diese Verdickung und Consolidirung durch Zusammenschiebung seiner Elemente zu Stande gekommen ist.

Thesen.

1. Die Reduction des Darmes bei der Froschlarve ist eine Rückkehr zu ursprünglicheren Verhältnissen.
2. Die Erfolge des Na. salicyl. in einem Falle von Chorea dürften als noch ein Beweis gelten, dass wenigstens manche Form dieser Krankheit durch denselben Krankheitserreger, wie der acute Gelenkrheumatismus, erzeugt wird.
3. Bei Verdacht auf *ulcus ventriculi* dürfte eine Magensondirung unter keinen Verhältnissen vorgenommen werden.
4. Das schablonenmässige Widerrathen von kalten Bädern bei Anaemie ist nicht gerechtfertigt.
5. In Fällen von anhaltenden, hartnäckigen Kopfschmerzen dürfte eine Untersuchung des Harnes nicht unterlassen werden.
6. Die symptomatische Behandlung ist in vielen Fällen irrationell.

Erklärung der Abbildungen.

Fig. 1.	Magen.	Längsschnitt durch die drüsenhaltige Gegend; Larve mit Hinterbeinen = 2 mm.	300/1.
Fig. 2.	"	Querschnitt durch die drüsenlose Gegend	H. E. = 1½—2 mm. 330/1.
Fig. 3.	"	Querschnitt durch die drüsigte Gegend	H. E. = 2 mm. 330/1.
Fig. 4.	"	Querschnitt; drüsenlose Gegend	H. E. = 4½ mm. 330/1.
Fig. 5.	"	Längsschnitt. Drüsigte Gegend des Magens und Anfang des Darmes	H. E. = 5 mm. 140/1.
Fig. 6.	"	Querschnitt	H. E. = 6 mm. 240/1.
Fig. 7.	"	Längsschnitt	H. E. = 7½ mm. 240/1.
Fig. 8.	"	Querschnitt	H. E. = 9 mm. 240/1.
Fig. 9.	"	"	H. E. = 12 mm. 240/1.
Fig. 10.	"	"	H. E. = 17 mm. 240/1.
Fig. 11.	Darm.	"	H. B. = 2 mm. 240/1.
Fig. 12.	"	"	H. E. = 8 mm. 240/1.
Fig. 13.	"	"	H. E. = 10 mm. 240/1.
Fig. 14.	"	"	H. E. = 1 mm. 240/1.
Fig. 15.	"	"	H. B. = 12 mm. (Anfang) 240/1.
Fig. 16.	"	"	H. B. = 12 mm. (Mitte) 240/1.
Fig. 17.	"	"	H. B. = 14 mm. 240/1.
Fig. 18.	"	"	H. B. = 14 mm. 240/1.
Fig. 19.	"	"	H. B. = 17 mm. 240/1.

Anmerkung. Die Lostrennung des Epithels von den übrigen Wandschichten und die dadurch entstandenen Zwischenräume sind, selbstverständlich, etwas arteficielles.

