

12216

Vf. Callegari
Th. Sallweber, Lech.
2. Jhr. 1891.
d. Professor

Experimentelle Untersuchungen

über die

**Zellbrücken in der Darmmuskulatur
der Raubthiere.**

Von

Carl Klecki.

Dorpat.

Druck von C. Mattiesen.

1891.

Experimentelle Untersuchungen

über die

Zellbrücken in der Darmmuskulatur der Raubthiere.

Inaugural-Dissertation

zur Erlangung des Grades eines

Doctors der Medicin

verfasst und mit Bewilligung

Einer Hochverordneten medicinischen Facultät der Kaiserlichen Universität zu Dorpat

zur öffentlichen Vertheidigung bestimmt

von

Carl Klecki.

Ordentliche Opponenten:

Prof. Dr. V. Schmidt. — Prof. Dr. D. Barfurth. — Prof. Dr. R. Thoma.

Tartu Riikliku Ülikooli
Raamatukogu

54817

Dorpat.

Druck von C. Mattiesen.

1891.

Gedruckt mit Genehmigung der medicinischen Facultät.
Referent: Professor Dr. D. Barfurth.
Dorpat, den 22. November 1891,
Nr. 648. Decan: Dragendorff.

Meiner Mutter
und
dem Andenken meines Vaters
gewidmet.

D

UNIVERSITÄT DORPAT

437603

Beim Scheiden von der hiesigen Universität bitte ich alle meine hochverehrten Lehrer, die meine medicinische Ausbildung geleitet haben, meinen aufrichtigen Dank entgegennehmen zu wollen.

Herrn Prof. Dr. D. Barfurth, dem ich das Thema zur vorliegenden Arbeit verdanke, spreche ich hiermit meinen wärmst empfundenen Dank aus für das Interesse, das er meiner Arbeit schenkte, und für die lebenswürdige Unterstützung, die er mir während meiner Studien im Dorpater vergleichend-anatomischen Institut in so reichem Masse zu Theil werden liess.

Es ist mir eine angenehme Pflicht, dem Herrn Prosector Dr. V. Schmidt meinen besten Dank für seine lebenswürdige Hilfe bei den verschiedenen Technicismen auszusprechen.

Meinem Freunde Drd. med. A. Smiechowski danke ich aufs herzlichste für seine Assistenz bei allen Sectionen und Operationen.

Einleitung.

Die Muskulatur des Verdauungscanals der höheren Wirbelthiere wurde während der letzten Decennien seitens der histologischen Forschung nur wenig in Anspruch genommen. Bei der Durchsicht der über den Magendarmcanal entstandenen und bis jetzt gewaltig angeschwollenen Literatur fällt es sofort auf, wie zahllos die Arbeiten über die Schleimhaut sind im Verhältniss zu denjenigen, die die Muskulatur betreffen; dies ist aber auch leicht erklärlich durch die Complicirtheit des Baues der Schleimhaut und die Bedeutung, die derselben in physiologischer Hinsicht zukommt. Seit 1865, als Koelliker⁵⁰⁾ in seiner klassischen Arbeit über die glatte Muskulatur die hauptsächlichsten Thatsachen auf diesem Gebiete festgestellt und systematisirt hatte, sind bis in die neuesten Zeiten hinein nur äusserst wenige positiv sichere Beobachtungen hinzugekommen, die die Kenntniss der glatten Muskulatur gefördert hätten.

In 1888 erschien eine Arbeit von Kultschizky⁵²⁾, in welcher der Verfasser über die Muscularis externa des Hunddarmes Folgendes mittheilt: „die einzelnen Zellen der glatten Muskulatur sind nicht durch eine Kittsubstanz verbunden, sondern mittelst kleiner protoplasmatischer Brückchen haften aufeinander und zwischen den Zellen bleiben

übrig Intercellulärräume“. Der genannte Autor stellt in Abrede die Existenz einer Kittsubstanz zwischen den einzelnen glatten Muskelzellen und spricht am Schlusse seiner Arbeit die Vermuthung aus, dass die zwischen den Zellbrücken befindlichen Räume höchst wahrscheinlich mit den abführenden lymphatischen Wegen in Verbindung stehen.

In einem in der anatomischen Section des X. Internationalen Congresses in Berlin 1890 gehaltenem Vortrage theilte Barfurth⁵⁾ die Ergebnisse seiner an der glatten Muskulatur angestellten Untersuchungen mit: er hat nämlich protoplasmatische Verbindungen, kurz genannt Zellbrücken, zwischen den glatten Muskelfasern der äusseren Muskelschicht des Magens, in der Längs- und Ringmuskulatur des Duodenums, Dünn- und Dickdarms der Katze und in der Längs- und Ringmuskulatur der Flexura sigmoidea des Menschen nachgewiesen. Die den Autoren längst bekannte und bei Arnold¹⁾, Ranvier⁷⁶⁾, Koelliker⁴⁹⁾ u. A. beschriebene Längsstreifung der glatten Muskelfaser findet derselbe auch an den genannten Objecten und fasst sie (an diesen Objecten!) auf als optischen Ausdruck von niedrigen Leisten, die allseitig auf der Oberfläche der Faser senkrecht zu derselben aufgelagert sind und protoplasmatische Fortsätze bilden; auf dem Querschnitte erscheinen diese Leisten als in den Intercellularräumen gelegene, die Zellen allseitig umgebende und Nachbarzellen untereinander verbindende feine Strichelchen. In der Muskulatur des Uterus, der Blase und Aorta der Katze konnten keine Zellbrücken nachgewiesen werden; bei Ratten und Mäusen, deren Darmmuskulatur sehr dünn ist, fand Barfurth ebenfalls keine Zellbrücken; im Dünnarm eines 3 Tage alten Kätzchens waren keine Zellbrücken nachweisbar, die Kittsubstanz war aber stark entwickelt. Was die Kittsubstanz anbetrifft, so steht der Verfasser auf einem wesentlich anderen Standpunkte, als Kultschizky. Auf die Ergebnisse seiner Untersuchungen an hungernden und während der Verdauung getödteten Thieren sich stützend, kommt Barfurth zu dem

Schlusse, dass die Kittsubstanz, deren Existenz er für unzweifelhaft hält, in einem umgekehrt proportionalem Verhältnisse zu den Zellbrücken steht. *L. c.* pag. 44 sagt er: „bei der Katze, je nach Umständen, die vor allen Dingen vom physiologischen Zustand des Darmes abhängig sind, ist die Kittsubstanz in dem Maasse stärker entwickelt, als die Zellbrücken undeutlich werden und umgekehrt.“

Deutlich ausgebildete Zellbrücken in der Darmmuskulatur konnte der Verfasser nur bei Thieren, die 2—3 Stunden nach der Fütterung getödtet wurden, die also unmittelbar vor dem Tode auf der Höhe der Verdauung sich befanden, nachweisen. Bei einer hungernden Katze waren die Zellbrücken schwach entwickelt und nur an einzelnen Stellen zu sehen. In der Muscularis derjenigen Organe, wo die Muskelfasern mit reichliche Lymphspalten enthaltendem Bindegewebe durchsetzt sind (Uterus, Blase, Aorta der Katze) sind keine Zellbrücken nachweisbar, ebensowenig dort, wo die Muscularis sehr dünn ist (Darm von Ratten und Mäusen); dort aber, wo die Muscularis dick und arm an Bindegewebe ist (Darm von Katzen), sind Zellbrücken vorhanden. Diese Thatfachen leiteten den Verfasser auf den Gedanken, dass das von den Zellbrücken gebildete intercelluläre Canalsystem mit dem lymphatischen System in Zusammenhang steht und einen schnellen Zu- und Abfluss der Lymphe ermöglicht.

Die vorliegende Arbeit wurde auf Veranlassung des Herrn Prof. Dr. Barfurth im vergleichend-anatomischen Institute der hiesigen Universität ausgeführt. Es wurde das Verhalten der Zellbrücken und der dazwischen befindlichen Räume in der Muskelhaut des Verdauungscanals bei Katzen und Hunden, deren Darmlymphgefässsystem verschieden stark gefüllt war, einer systematischen Prüfung unterworfen.

Es wurde versucht, eine Füllung der Lymphgefässe auf zweierlei Art zu Stande zu bringen:

- 1) Auf natürlichem Wege durch Fütterung der Thiere, die in verschiedenen Stadien der Verdauung begriffen, getödtet wurden und
- 2) auf künstlichem Wege, indem per laparotomiam eine Darmschlinge elastisch strangulirt und dadurch eine venöse und Lymphstase erzielt wurde.

Im Nachfolgendem gebe ich einen Bericht über die Ergebnisse meiner Untersuchungen.

I.

Geschichtliches über Protoplasma- verbindungen bei Pflanzen und Thieren.

A. Protoplasmaverbindungen bei Pflanzen.

Die nachfolgende Zusammenstellung der diesbezüglichen botanischen Literatur ist zum grössten Theil der Arbeit von Kienitz-Gerloff⁴⁵⁾ entnommen. Ich ergreife an dieser Stelle mit Freude die Gelegenheit, dem Herrn Prof. Dr. E. Russow für die in liebenswürdiger Weise mir gemachten Mittheilungen über die pflanzlichen Protoplasmaverbindungen meinen aufrichtigen Dank auszusprechen.

Die Priorität der Entdeckung eines directen protoplasmatischen Zusammenhangs zwischen den pflanzlichen Zellen ist nicht genau festgestellt. In der botanischen Literatur werden zwei Forscher genannt, denen die Ehre dieser äusserst wichtigen Entdeckung zukommt: B o r n e t¹⁰⁴⁾ und F r o m m a n n^{29) u. 30)}. Ersterer machte im Jahre 1878 in seinen *Études phycologiques* die gelehrte Welt auf Protoplasmaverbindungen bei pflanzlichen Zellen aufmerksam. Im Jahre 1879 veröffentlichte F r o m m a n n die Ergebnisse seiner Untersuchungen von Rhododendron- und Dracaenablättern; zwischen den Parenchym- und Epidermiszellen derselben fand er protoplasmatische Verbindungen.

1880 erschien die Arbeit von Tangl⁹⁷⁾, in welcher der Nachweis von offenen Communicationen zwischen den Zellen des Endosperms einiger Samen geliefert wird. Von der Zeit an wird die Zahl der über pflanzliche Protoplasmaverbindungen erscheinenden Arbeiten immer grösser und grösser; Frommann²⁶⁾, 27), 28), Strassburger⁹⁵⁾, Pflutscheller⁷²⁾, Moore⁶¹⁾ und Gardiner³¹⁾ bearbeiten dieses Thema weiter und der letztgenannte Forscher entdeckt Protoplasmaverbindungen an Parenchymzellen, Bastfasern und Blattgelenken (*Mimosa*, *Desmodium*, *Dionea* u. a.), sowie später auch im Blattparenchym (*Dionea*) und im Blattstiel von *Aucuba japonica* und *Prunus laurocerasus*³²⁾. 1883 wurden Protoplasmaverbindungen an sämtlichen Zellen der Florideen von Hick³⁸⁾ entdeckt, worauf die Arbeiten von Schmitz⁸⁹⁾ und Masec⁵⁹⁾ ebenfalls über Zellverbindungen bei Florideen erscheinen. Bald darauf wurden ähnliche Entdeckungen in der Rinde und dem Marke der Fucaceen von Hick³⁹⁾ gemacht. In demselben Jahre veröffentlichten Russow⁸⁴⁾ und Hilhouse⁴⁹⁾ ihre Arbeiten über protoplasmatische Verbindungen zwischen zahlreichen vegetativen Zellen höherer Pflanzen. Russow wies dieselben in der secundären Rinde dicotyler Holzgewächse nach; Goroshankin³³⁾ zwischen den Corpusculis der Coniferen und Cycadeen mit ihren Endospermzellen. Im Jahre 1884 veröffentlichte Terletzki¹⁰⁰⁾ seine Untersuchungen von gewissen Farnen; er fand einen protoplasmatischen Zusammenhang zwischen den Parenchymzellen und Geleitzellen untereinander, zwischen den Siebröhren untereinander und zwischen Geleitzellen und Siebröhren. Schaarschmidt⁸⁶⁾, 87) entdeckte bei *Viscum*, *Loranthus* und einigen Coniferen einen directen Zusammenhang zwischen den gesammten Epidermiszellen; ausserdem im collenchymatischen Hypoderm von *Sambucus*, *Rhus*, *Cucurbita* u. a., im Blatt- und Markparenchym, den Bastformen, im Weichbast, Cambium, Xylem, den Gefässen und den Secretzellen von *Viscum*. Von neueren Arbeiten sind zu nennen diejenigen von Borzi¹¹⁾,

Olivier⁶⁴⁾, Coulter¹⁵⁾, Overton⁶⁵⁾, besonders aber verdient einer Erwähnung die neueste Arbeit auf diesem Gebiete, nämlich diejenige von Kienitz-Gerloff⁴⁵⁾. Letztgenannter Forscher wies in 45 Species verschiedener Familien in den verschiedensten Geweben (Mark- und Rindenparenchym, Epidermis und ihre Anhänge, wie Haare, in Collenchym- und Sclerenchymelementen, Cambium, Phellogenzellen, Krystallschläuchen, Milchröhren) Protoplasmaverbindungen zwischen den einzelnen Gewebselementen nach. Er entdeckte aber auch dieselben zwischen den Elementen verschiedener Gewebe untereinander; so fand er z. B. beim *Polypodium vulgare* „Verbindungsfäden, welche von den Plasmakörpern der Endodermiszellen sowohl gegen die Elemente des primären Parenchyms, als auch gegen die des Gefässbündels ausstrahlen“. Russow (l. c.) war der Erste, der auf Grund seiner Untersuchungen die Vermuthung aussprach, dass das Gesamtplasma der ganzen Pflanze in offener Verbindung stehe. Denselben Standpunct vertritt auch Gardiner³¹⁾ und Olivier⁶⁴⁾. Klebs⁴⁶⁾, Kienitz-Gerloff⁴⁵⁾, Fisch²⁰⁾ und Frank²⁵⁾ sprechen sich ebenfalls für einen protoplasmatischen Zusammenhang aller Gewebselemente in einem pflanzlichen Individuum aus. So sagt z. B. Klebs: „So erscheint durch den Nachweis der protoplasmatischen Verbindungsfäden zwischen den Zellen, sei es direct durch die scheidenden Wände oder auch vermittelt durch die Interzellularräume, der ganze Körper einer Pflanze als eine zusammenhängende Protoplasmamasse“. Kienitz-Gerloff (l. c. p. 8) kommt auf Grund seiner Untersuchungen ebenfalls zum Schlusse, „dass sämtliche lebende Elemente des ganzen Körpers der höheren Pflanzen durch Plasmafäden verbunden sind“.

Es herrscht also unter den Autoren eine vollständige Einigkeit über diese Frage. In Bezug aber auf die physiologische Bedeutung der pflanzlichen Protoplasmaverbindungen, lässt sich das durchaus nicht sagen. Russow

und Gardiner haben darauf hingewiesen, dass dieselben eine grosse Rolle bei der Vermittlung von dynamischen Reizen im pflanzlichen Organismus spielen. Der Ansicht einiger Autoren nach dienen die Verbindungen zwischen den Zellen als Leitungsbahnen für die Ernährung der Zellen; so sagt Klebs (l. c.): „obwohl die Verbindungsfäden sehr zart sind, so ist doch sehr wohl vorstellbar, dass sie bei der merkwürdigen Wanderung des Oels bei keimenden Kürbissamen, bei der oft so schnellen Wanderung der transitorischen Stärke als directe Leitungsbahnen dienen“. Diese Ansicht ist aber noch nicht allgemein anerkannt bei den Botanikern, da sie noch positiver thatsächlicher Beweise bedarf. Es fehlen noch directe Beobachtungen über Protoplasmaströmungen in den Zellverbindungen und eine Leitung von Nährstoffen vermittelt derselben. Solche Strömungen finden aber sehr wahrscheinlich statt. Die Wichtigkeit der Frage und das grosse Interesse, welches neuerdings die Protoplasmaverbindungen erwecken, berechtigt zu der Hoffnung, dass die Zukunft eine Lösung dieser Frage uns sicher bringen wird.

B. Protoplasmaverbindungen im Thierreich.

Eine directe Verbindung zwischen den Gewebeelementen gewisser niederer Thiere (Spongien) und den Zellen mancher zu den Bindesubstanzen gehörenden Gewebe der Wirbelthiere, ist schon seit längerer Zeit bekannt. Nachdem v. Recklinghausen^{79), 80)} den Begriff der intercellularen Kittsubstanz begründet und eine Methode der Veranschaulichung derselben an mikroskopischen Präparaten mittelst dünner Höllesteinlösungen angegeben hatte, entdeckte Max Schultze⁹³⁾ in den tieferen Schichten der Epidermis, dicker Pflasterepithelien (Rindzunge, Schaf- und Menschenzunge, Mundschleimhaut, Lippen, Conjunctiva palpebrarum) und

pathologischer Epithelwucherungen Folgendes: (pag. 260) „Jede Zelle ist auf ihrer Oberfläche über und über mit Borsten bedeckt, welche so dicht stehen, dass die Zwischenräume zwischen ihnen nicht breiter sind, als ihre Dicke beträgt. Mit diesen Fortsätzen greifen die Zellen in einander wie zwei mit den Borsten in einander gepresste Bürsten“. Diese Fortsätze tragenden Zellen benannte M. Schultze Stachel- und Riffzellen. 1867 erschien die Arbeit von F. E. Schultze⁹²⁾, welcher die Oberhaut einiger Fische und Amphibien untersucht hatte; er fand, dass in den tieferen Schichten die Elemente derselben „Stachel- und Riffzellen exquisitester Form“ sind. Die späteren Untersuchungen von Bizzozero^{8), 9)}, Ranvier^{75), 76)}, Flemming^{22), 24)}, Pfitzner⁷⁰⁾ u. A. haben gezeigt, dass zwischen den Zellen ein System spaltförmiger, unter einander communicirender Räume sich befindet. Diese Räume werden von protoplasmatischen Zellfortsätzen durchzogen (Flemming's Intercellularbrücken); bei der Isolirung der Zellen reissen die Fortsätze und erscheinen als auf der Oberfläche der Zellen sitzende Stacheln. Als ein sehr geeignetes Object zu diesen Untersuchungen hat sich die Epidermis von Amphibienlarven und diejenige erwachsener Amphibien erwiesen. Bei den Larven der Frösche hat Remak*), beim Bombinator igneus Eberth¹⁷⁾, bei Tritonen und anderen Amphibien F. E. Schultze⁹²⁾ und Peremeschko⁶⁸⁾ ähnliche Bildungen beschrieben. Das am besten und von den meisten Autoren studirte Object war die Epidermis der Salamanderlarve: Langerhans⁵³⁾, Leydig⁵⁴⁾, Flemming^{22), 24)}, Pfitzner⁷⁰⁾ u. A. haben dieselbe einem genauen Studium unterworfen und daselbst protoplasmatische Zellverbindungen nachgewiesen. Ranvier stellte seine Untersuchungen an der menschlichen Haut an, und zwar bekam er die schönsten Bilder an frischen auf operativem Wege gewonnenen Hautfragmenten, die aus leicht entzündeten Regio-

*) citirt nach 53.

nen stammten (l. c. pag. 883, 884). Schon Bizzozero fiel es auf, dass die Stacheln der Epithelzellen nicht wie die Borsten einer Bürste in einander greifen und zwischen sich nur äusserst schmale Räume begrenzen, wie es Max Schultze beschrieb, sondern dass die Stacheln mit den gegen einander gerichteten Spitzen zusammenstossen und zwischen einander verhältnissmässig breite Räume übrig lassen. Die in den nächsten Jahren sich mit demselben Gegenstand beschäftigenden Autoren (Flemming, Leydig u. A.) bestätigten diesen Befund von Bizzozero, und so wurde die Auffassung der Max Schultze'schen „Riffe und Stacheln“ modificirt. — Leydig (l. c. p. 313) macht den Versuch die Interzellulargänge zu deuten, indem er sie in Beziehung zu den Lymphgefässen bringt; er unterscheidet drei Arten von Interzellularräumen und gelangt zu dem Schlusse, dass wenigstens ein Theil der Räume mit dem Blut- resp. Lymphsystem communicirt. Diese Frage wurde durch Injectionsversuche gelöst. Arnold²⁾ und Thoma¹⁰⁹⁾ waren die Ersten, die den Nachweis lieferten, dass die Räume zwischen den Epithelzellen mit dem Blutgefässsystem mittelst feiner s. g. Saftcanälchen communiciren: bei der Injection einer aus Berlinerblau und Leim oder Gummi bestehenden Injectionsmasse in die Blutbahn eines Frosches, füllt dieselbe auch die Interzellularräume im Epithel. Dasselbe geschieht, wenn man in die Blutbahn eines lebenden Frosches indigschwefelsaures Natron oder gut zerriebene chinesische Tusche einspritzt; diese Substanzen werden in den Interzellularräumen abgelagert. Diese Versuche beweisen, dass die Kittsubstanz nicht nur zur Verbindung der Zellen unter einander dient, sondern auch von Bedeutung für ihre Ernährung ist: in derselben strömen aller Wahrscheinlichkeit nach die Ernährungsflüssigkeiten. Es ist die Frage noch nicht gelöst, ob in der Zwischensubstanz ein Canalsystem sich vorfindet, oder ob gewisse Partien derselben eine derartige Consistenz haben,

dass ein Eindringen der Flüssigkeiten in die Interzellularräume möglich ist. In dem geschichteten Epithel füllt die Injectionsmasse die Interzellularräume zwischen den Zellen der tiefen Zellenlagen vollständig aus; in den obersten Schichten ist es nicht der Fall; daraus lässt sich schliessen, dass die Kittsubstanz in den obersten Schichten des Epithels eine festere Consistenz hat, als in den tieferen. Arnold (l. c. p. 236) kommt zu dem Schlusse, dass „zwischen dem Inhalt des Saftcanalsystems und der zwischen und unter den Epithelzellen gelegenen Kittsubstanz einerseits, dem Gefässinhalt andererseits eine durch die Injection plastisch darstellbare Beziehung besteht, indem die Injectionsmasse vom Gefäss aus in das Saftcanalsystem der Schleimhaut und von da zwischen die Epithelzellen austritt. Es steht somit der Inhalt der Interzellularräume mit demjenigen des Saftcanal- und Gefässsystems in Zusammenhang“. Aehnliche Verhältnisse wurden von Arnold³⁾ auch für die Endothelien nachgewiesen. Einen weiteren Beweis für den eben genannten Zusammenhang lieferten Axel Key und Retzius⁴⁾; dieselben füllten die Interzellularräume des Rete Malpighii der menschlichen Haut von den Lymphgefässen aus, indem sie nach Durchstechung der Haut die leichtfliessende Ludwig'sche Asphaltchloroformmasse in das subcutane Bindegewebe einspritzten. Klein⁴⁸⁾ füllte direct grössere Lymphgefässstämmchen und erzielte damit dieselben Resultate. A. Henle³⁷⁾ imbibirte die Interstitien zwischen den Epithelzellen der Froschhaut, des Schweinerüssels, Oesophagus, der glans penis et clitoridis mit Oel und schwärzte sie darauf durch Einlegen in Ueberosmiumsäure. Er ist der Ansicht, dass zwischen den durch Stacheln verbundenen Epithelzellen keine Kittsubstanz vorhanden ist. Mitrophanow⁶⁰⁾, der in den neuesten Zeiten die Haut vom Axolotl und Triton studirte, kommt auf Grund seiner Untersuchungen ebenfalls zu dem Schluss, dass man keinen Grund hat wenigstens für das Epithel der Amphibien eine besondere Kittsubstanz anzunehmen; er glaubt, „die interzellulären

Räume sind im lebenden Zustande stets mit mehr oder weniger Lymphe gefüllt, die in besonderen Fällen die Epithelzellen, Dank der Elasticität der Intercellularbrücken, auseinander rücken und diese Räume bis zu unnormal grossen Dimensionen erfüllen kann“. Letzteres beobachtete er namentlich an der Seitenhaut von Tritonen, die während einer längeren Zeit mechanisch gereizt wurde. Mitrophanow studirte auch, wie die Zellbrücken im Epithel entstehen, und zwar erklärt er die Entstehung der intercellulären Hohlräume durch Contraction des Zellprotoplasmas um die Kerne. „Die in den ersten Zeiten breiten Protoplasmastränge“ sagt er, „zerfallen in mehrere kleinere in Folge der soeben geschilderten Bildung der Hohlräume durch Auseinanderziehen der benachbarten Zellen. Von den einmal entstandenen Brücken bleiben alle oder wenigstens ein Theil derselben bei der weiteren Entwicklung der Epithelzellen.“ In einer 1888 erschienenen Arbeit von Heidenhain³⁵⁾ beschreibt der Verfasser (p. 8, 9) und bildet (Taf. I. Fig. 4) Protoplasmafortsätze ab, die die unterhalb der Kerne gelegenen Abschnitte der Darmzottenepithelien mit einander verbinden.

1889 berichtete Retzius⁸²⁾ in der Berliner Anatomischen Gesellschaft über protoplasmatische Verbindungen, welche von den Follikelepithelien des Eies durch die Poren der Zona pellucida zu der Substanz der Eizelle ziehen und bestätigte damit die ältere Beobachtung Flemming's aus dem Jahre 1882. Paladino⁶⁶⁾ verweist in einem im Anatomischen Anzeiger veröffentlichten Artikel auf sein 1887 erschienenes Buch⁶⁷⁾, in welchem die genannten Verbindungen schon beschrieben sind. In dieser Beschreibung spricht er von einem intercellularen Netze, von Verlängerungen und Fäden („prolungamenti e filamenti“); in dem erwähnten Aufsatz des Anatomischen Anzeigers bezeichnet Paladino diese Verbindungen als „ponti intercellulari“. In demselben Jahre fand Eigenmann¹⁷⁾ bei dem Ei des *Fundulus heteroclitus* zwischen den Zellen „intercellular

ridges.“ Auf pag. 132 sagt er: „The other surface of the fresh rife egg of *Fundulus heteroclitus* shows a network of lines. The appearance is doubtless due to the presence of superficial ridges, which in radial sections have the appearance of minute projections fitting in between the bases of the granulosa cells.“ Zellbrücken zwischen den Endothelzellen der Cornea wurden von mehreren Autoren nachgewiesen: Ciaccio¹³⁾, Swaen⁹⁶⁾, Ewetsky¹⁹⁾, Prenant⁷⁴⁾, Preiss⁷³⁾, Nuel und Cornil⁶²⁾ beschäftigten sich mit dieser Frage. Swaen (p. 149—150) unterscheidet unter den Fortsätzen des Corneaendothels solche erster und zweiter Ordnung; erstere verbinden die Zellen mit einander, letztere bilden unter einander anastomosirende Fortsätze der Verlängerungen (prolongements) erster Ordnung. Preiss (p. 341) vergleicht die Fortsätze der Corneaendothelzellen mit den an den Kiemenblättern des lebenden Salamanders von Flemming beobachteten „Intercellularfortsätzen“, und behauptet, dass die Bilder im Grossen und Ganzen übereinstimmen. Nuel und Cornil beschreiben auf pag. 248 die Zellen der membrana Descemeti folgendermaassen:

„Nous devrions donc nous faire l'idée suivante des cellules endothéliales qui nous occupent. Le protoplasme cellulaire très aplati, à structure fibrillaire, les fibrilles étant continues d'une cellule à l'autre, serait couvert à ses deux faces d'une cuticule, le noyau étant plus particulièrement adhérent à la couche superficielle, qui est en contact avec l'humeur aqueuse. A mi-chemin entre les noyaux, ces deux cuticules s'épaississent, envoient l'une vers l'autre et dans les interstices des fibrilles, des prolongements qui arrivent probablement au contact l'un de l'autre“. In den neuesten Zeiten entdeckte Ranvier⁷⁷⁾ Zellbrücken zwischen den Endothelzellen des Peritoneums einiger Nagethiere. Die Verbindungen der Zellen werden sehr deutlich, wenn man eine Peritonitis durch Einspritzung einer Höllensteinlösung in die Bauchhöhle der Versuchsthiere (Kaninchen, Meer-

schweinechen, Ratten) erzeugt. Die Endothelzellen werden dann sternförmig und ihre Anastomosen treten sehr deutlich hervor.

Einen protoplasmatischen Zusammenhang von Elementen verschiedener Gewebe mit einander vermuthete Heidenhain³⁴⁾ schon 1858; l. c. p. 275 nimmt er einen solchen Zusammenhang zwischen den Darmepithelien und den Zellen des subepithelialen Bindegewebes an. In einer 30 Jahre darauf erschienenen Arbeit³⁵⁾ äussert er sich auf p. 20 über seine frühere Anschauung folgendermaassen:

„Leider bin ich selbst der Erste gewesen, welcher die Vorstellung von einem continuirlichen Zusammenhang des hinteren Endes der Epithelzellen mit den Bindegewebezellen der Zotte in die Wissenschaft eingeführt hat. In dem seither verflossenen Menschenalter hat diese Vorstellung viele Gegner, aber auch warme Vertheidiger gefunden. Ich muss heute dieselbe vollständig fallen lassen“. Obersteiner⁶³⁾ glaubt, eine solche Verbindung zwischen Epithel und Bindegewebe existire in der Blase; l. c. p. 518 sagt er: „Das weitere Schicksal dieser Stiele oder Fortsätze, die in der tiefsten Schicht der Epithelialzellen stecken, lässt sich nicht leicht ermitteln, doch scheint ein Zusammenhang derselben mit der obersten Schicht des Bindegewebes, auf der das Epithel der Blase aufsitzt, sei es mit den bindegewebigen oder den nervösen Elementen jener Lage, sehr wahrscheinlich“. Ein sicherer Beweis für die Existenz einer protoplasmatischen Verbindung zwischen Epithel und Bindegewebe wurde von Leydig^{56), 57)} geliefert; er wies dieselbe nach in dem Integumente von Arthropoden, vom *Petromyzon fluviatilis*, *marinus* und in der Hautdecke von Salamanderlarven. F. u. P. Sarasin⁸⁵⁾ vermuthen dasselbe für die Larve von *Jchthyophis glutinosus*, ohne jedoch einen sicheren Beweis dafür zu liefern. Bei Wirbellosen wurden ähnliche Beobachtungen von F. E. Schultze*) bei den

*) citirt nach Schuberger.

Larven von *Spongelia pallescens* und bei *Trichoplax adhaerens* gemacht. Ausgedehnte Untersuchungen über diesen Gegenstand wurden von Schuberger⁹¹⁾ angestellt: derselbe untersuchte die Plantarseite der Zehenendballen und andere Hautstellen des Laubfrosches, die Haut vom Axolotl, vom *Ammocoetes* und die Haut der Larve von *Petromyzon Planeri*; an den genannten Stellen konnte er nachweisen, dass „Ausläufer der Zellen aus der untersten Lage der Epidermis mit den verästelten Fortsätzen der Bindegewebszellen in continuirlichem Zusammenhange stehen“.

Die Literatur der Zellverbindungen im Muskelgewebe ist nicht so gross, wie die das Epithel betreffende. Die meisten einschlägigen Arbeiten stammen aus älterer Zeit und beziehen sich grösstentheils auf die Art der Verbindung der einzelnen Muskelfasern zu Bündeln, Platten u. s. w. So hat v. Holst⁴³⁾ Verbindungen zwischen den Muskelzellen der Anneliden beschrieben; Leydig⁵⁵⁾ fand sie bei *Pisicicola geometrica*, namentlich im Magendarmcanal derselben; er erwähnt sie folgendermaassen: „der Schlund enthält bloss Längsmuskeln, die in ziemlichen Abständen von einander verlaufen. An den übrigen Theilen des Tractus sieht man Längs- und Ringmuskeln, bald in Verbindung, bald allein. Characteristisch sind netzförmige Verbindungen der primitiven Muskeleylinder, wie sie besonders am Enddarm vorkommen“. In den sechziger Jahren wurden Verbindungen der Muskelemente bei *Trichocephalus dispar* von Eberth¹⁶⁾ und bei anderen Nematoden von Schneider⁹⁰⁾ entdeckt. Ungefähr in derselben Zeit wurden ähnliche Bildungen bei manchen Insecten nachgewiesen. Engelmann¹⁸⁾ hat ebenfalls Verbindungen zwischen den Zellen von verschiedenen Wirbellosen beobachtet. Margó⁵⁸⁾ erwähnt in seiner grossen Arbeit über Entwicklungsgeschichte und Histologie der Muskelfasern, dass unter den von ihm untersuchten aus der Blase oder dem Dünndarm von Kaninchen und jungen Schweinen stammenden glatten Muskelementen, die er durch Maceration der Organe in Holzessig

und Isolirung der Fasern gewonnen hatte, er auch solche Zellen gefunden habe, die mit ihren Spitzen direct oder mit ihren Seitenpartien vermittelst feiner elastischer Fäden innig zusammenhängen. C o r i ¹⁴⁾ beschreibt folgendermaassen die Muskulatur der Leibeswand von Phoronis: in der Leibeswand „besteht die Ringmuskulatur aus gleichmässig angeordneten parallel zu einander verlaufenden Muskelfasern, welche eine sehr schmale, bandförmige Gestalt und eine beträchtliche Länge besitzen und an ihren beiden Enden verjüngt erscheinen. Mit diesen verbinden sie sich untereinander.“ — G. R. W a g e n e r ¹⁰⁵⁾ wies ebenfalls Verbindungen zwischen den Muskelfasern bei Evertrebraten nach. Als ein sehr geeignetes Object für das Studium der Verbindungen der glatten Muskelfasern unter einander hat sich die Harnblase erwiesen. In diesem Organe haben die genannten Verbindungen B e a l e ⁷⁾ und K l e b s ⁴⁷⁾ beim Frosehe, F l e m m i n g ²³⁾, bei verschiedenen anderen Amphibien nachgewiesen. A r n o l d ¹⁾ beschreibt und zeichnet im Stricker's Handbuch ebenfalls verästelte Muskelzellen, welche aus der Froschharnblase stammen. F l e m m i n g ²²⁾ fand dieselben auch in der tunica media der kleineren Lymphgefässe bei Säugethieren. — Eine Längsstreifung der glatten Muskelfasern bei den Evertrebraten ist längst schon beobachtet aber nicht auf Protoplasmaverbindung der einzelnen Muskelfasern unter einander bezogen worden. Sie erwähnt z. B. schon W a g e n e r ¹⁰⁵⁾; auf Querschnitten dieser Fasern fand er eine deutliche Punctirung und schloss daraus, dass die glatten Muskelfasern eine fibrilläre Structur haben. S c h w a l b e ⁹⁴⁾ bekämpft die Befunde W a g e n e r's, da derselbe Durchschnitt von getrockneten Muskeln (Schliessmuskeln von Anodonten) untersuchte. S c h w a l b e sagt: „allein dagegen spricht die Kürze der feinen Strichelchen und ihre Lage ausschliesslich an der Oberfläche der glatten Muskelfasern. Oft gelingt es nämlich, den optischen Querschnitt solcher Zellen zu gewinnen und dann zeigt sich das ganze Querschnittsfeld blass; nur an der Peripherie be-

merkt man einen Kranz dunkler Punete, offenbar die optischen Querschnitte der feinen Strichelchen“. Die Fibrillenstränge sind nach S c h w a l b e strahlenförmig um einen kernigen Achsenstrang gruppirt. Am Schlusse seiner Arbeit giebt er folgendes Resumé seiner Ergebnisse: „aus den mitgetheilten Beobachtungen ergiebt sich als Resultat, dass die Muskelfasern der Evertrebraten, welche zu den glatten gerechnet wurden, in demselben Sinne wie die der höheren Thiere aus Fibrillen bestehen, welche von einer aus Rindensubstanz bestehender Scheide umschlossen sind“. R a n v i e r ⁷⁶⁾ nimmt eine fibrilläre Structur der glatten Muskelzelle an. A r n o l d ¹⁾ erwähnt p. 138, dass an denselben mehr oder weniger deutlich eine Längsstreifung zu erkennen ist, die manchmal gegen die Enden stärker hervortritt und bei Zusatz von verdünnter Chromsäurelösung (0,01%) oder Goldlösung (0,1%) leichter wahrnehmbar wird. K o e l l i k e r ⁵⁰⁾ erwähnt p. 57 ebenfalls eine Längsstreifung der Muskelfasern im Darne und glaubt an denselben eine Hülle und einen bald mehr homogenen, bald mehr streifigen Inhalt unterscheiden zu können.

Von den erwähnten gröbereren Verbindungen der Muskelemente zu grösseren Complexen sind nun wohl zu unterscheiden die feineren specifischen Protoplasmaverbindungen der einzelnen Muskelfasern unter einander, die in neuester Zeit durch K u l t s c h i t z k y, B a r f u r t h und B u s a c h i bekannt geworden sind. B u s a c h i ¹²⁾, der die Hypertrophie und Regeneration der glatten Muskelfasern an stenosirten Därmen von Kaninchen, Meerschweinchen und Hunden studirte, fand in hypertrophischen Zellen die fibrilläre Streifung des Zellkörpers sehr deutlich ausgesprochen; er beschreibt auch specifische Zellbrücken folgendermaassen: „Ausserdem treten einige Eigenschaften der normalen Muskelfasern in den hypertrophischen besser hervor. So ist z. B. die fibrilläre Streifung des Zellkörpers sehr deutlich in den in Alcohol oder auch in F l e m m i n g-

scher Flüssigkeit gehärteten Stücken; die Ränder der Fasern sind nicht regulär, wie man sie bis vor Kurzem noch beschrieb, sondern bieten in markirter Weise die neuerdings von Kultschitzky beschriebene Eigenthümlichkeit dar, das heisst, sie sind wellenförmig und reich an sehr zarten Flimmerhaaren, die sich mit gleichartigen Gebilden der benachbarten Elemente verbinden und so Flimmerräume bilden, ähnlich den von Bizzozero in den Pflasterepithelien beschriebenen. Diese Räume sind an einigen Stellen derart markirt, dass man eine ganze Muskelfaser ihrer Länge nach vollständig von den Flimmerhaaren umgeben sehen kann. Das beste Verfahren um diese Eigenthümlichkeiten zu beobachten ist, dass man kleine Stücke des hypertrophischen Gewebes zur Maceration 24—28 Stunden lang in 30%igem Alcohol liegen lässt.“ Das Wesentliche der Arbeiten von Kultschitzky und von Barfurth wurde in der Einleitung referirt. Was die Deutung der Zellbrücken in der Muskulatur des Darmcanals bei Raubthieren betrifft, so betrachtet sie Barfurth als eine functionelle Anpassung aus dem Grunde, weil hier die Muskelfasern dicht auf einander gelagert sind und dazwischen nur wenig Gefässe führendes Bindegewebe vorhanden ist. Die Zellbrücken- und lücken erleichtern hier also die Lymphcirculation. Er glaubt auch, dass die Zellbrücken bestimmt sind, den Nervenreiz schnell und gleichmässig in der Muskulatur weiterzuleiten; dies sei nothwendig infolge der bei den Raubthieren so ungeheuer starken Peristaltik.

Bevor noch die Lehre von den protoplasmatischen Zellverbindungen in den pflanzlichen und thierischen Zellen durch Thatsachen hinreichend begründet war, wurde von manchen Forschern schon die Ansicht ausgesprochen, dass alle Elemente des Organismus in inniger Verbindung mit einander ständen. So lehrte schon Reichert⁸¹⁾ in seiner 1845 erschienenen Schrift, dass der Bau des thierischen Organismus trotz der Verschiedenheit der Gewebe ein durchaus ununterbrochener sei. Diese von Rei-

chert aufgestellte These stützte sich nur auf theoretische Deduction und reine Speculation. Auf eine mehr positive Basis, namentlich auf Ergebnisse der botanischen und zoologischen Forschungen im Gebiete der Zellverbindungen sich stützend, vertritt in seiner Mikroskopischen Morphologie des Thierkörpers etc. Heitzmann³⁶⁾ die Ansicht, dass alle Elemente, die den thierischen Organismus zusammensetzen, Stachelzellen, alle Kerne Stachelkerne und alle Kernkörperchen Stachelkernkörperchen sind. Er fasst den Organismus auf als ein zusammenhängendes complicirtes Netzwerk, in dessen zahlreichen Knotenpunkten die Zellen der verschiedenen Gewebe sich befinden. Pag. 136 sagt er: „Der Thierkörper als Ganzes ist ein Protoplasmaklumpen, in welchem zum geringeren Theile isolirte Protoplasmakörper (wandernde Körper, farblose und rothe Blutkörper) und verschiedene andere nicht lebendige Substanzen (leimgebende und mucinhaltige Substanzen im weitesten Sinne, ferner Fett, Pigmentkörner etc.) eingelagert sind“. Diese Ansicht ist auch wenigstens theilweise von Kultschitzky (l. c.) vertreten, welcher am Schlusse seiner Arbeit zur Ueberzeugung kommt, „dass in der Nachbarschaft neben einander gelegene Zellen sich mittelst protoplasmatischer Brückchen mit einander vereinigen und somit ein ununterbrochenes Ganzes bilden und ferner, dass diese Art von Verbindung die einzige regelrechte für solche Elemente ist“. Diesen Schluss bezieht Kultschitzky auf die ganze organisirte Welt. Die meisten Autoren fühlen sich aber trotz der zahlreichen zwischen den verschiedensten Zellen nachgewiesenen Verbindungen nicht berechtigt, so allgemeine die ganze organisirte Natur betreffende Schlüsse aus den bis jetzt sicher gestellten Thatsachen zu ziehen. Koelliker⁴⁹⁾, Flemming²⁴⁾ u. A. treten sehr scharf gegen die Heitzmann'sche Theorie auf. Flemming z. B. sagt p. 342: „Wenn ich hiernach die Anschauung, dass Gewebszellen unter einander durch

Fortsätze ein Continuum bilden (Heitzmann) für die geschichteten Epithelien durchaus gültig finde, so ist damit selbstverständlich nicht gesagt, dass sie für alle Gewebe gelten müsste“. Barfurth⁵⁾ schliesst sich den Ansichten Koelliker's und Flemming's an. Pflüger⁷⁾, äussert sich über die Verbindung der thierischen Zellen unter einander neuerdings folgendermaassen: „Dass gewisse Zellenarten isolirte Individuen darstellen, ist gleichwohl unzweifelhaft. Das beweisen die in der Flüssigkeit des Blutes und der Lymphe schwimmenden rothen und weissen Blutkörperchen und die Schüppchen, welche von der Oberfläche unserer Haut sich fortwährend abstossen und verhornte Zellen sind. Abgesehen von diesen ein isolirtes Dasein führenden Zellen bleibt es beim thierischen Körper fraglich, ob die vielen Milliarden Zellen, welche ihn zusammensetzen, nicht doch aus 1 oder höchstens 2 Systemen von Zellen bestehen, die alle unter einander stetig durch oft sehr feine und schwer nachweisbare Brücken zusammenhängen“ (p. 9, 10). Der Autor der neuesten Arbeit auf dem Gebiete der Zellverbindungen, Schuberger (l. c.) fasst trotz aller Verbindungen die Zellen verschiedener Gewebe als morphologisch und physiologisch gesonderte Elemente auf, und betrachtet sie als „Elementarorganismen“ im eigentlichen Sinne.

II.

Eigene Untersuchungen.

Vorbermerkungen. Vorliegende Untersuchungen wurden im Ganzen an 14 Thieren angestellt (8 Katzen und 6 Hunde). Zur Untersuchung wurden ausschliesslich ausgewachsene Thiere verwendet. Ausserdem habe ich einen Dünndarm eines neugeborenen Hundes, welchen mir Herr Prof. Dr. Barfurth gütigst zur Verfügung stellte, auf Muskelbrücken untersucht. Die Fütterung der Thiere (Katzen wie Hunde) geschah ausschliesslich mit Rohfleisch und Milch. Die einzelnen Portionen sind immer annähernd dieselben gewesen; für Katzen ca. 200 g. Rohfleisch und 200 chem. Milch, für Hunde etwa die Hälfte mehr; alle Hunde, die zur Untersuchung verwendet wurden, waren ziemlich klein, höchstens mittelgross. Bedeutende Gewichtsunterschiede der Thiere wurden bei der Fütterung berücksichtigt. Vor der letzten Fütterung liess ich ein jedes Thier eine längere, in den Versuchsprotocollen für ein jedes Thier genau angegebene Zeit hungern. Da es mir darauf ankam, die Thiere in einem möglichst physiologischen Zustande zu tödten, um die mich interessirenden Organe möglichst frisch und normal der entsprechenden Behandlung zu unterwerfen, konnte ich weder den üblichen Verblutungstod noch eine acute Vergiftung als Todesart für die Thiere wählen. Da ich keinen entsprechend starken elektrischen Apparat zur Verfügung hatte, wählte ich den Revolverschuss. Nur bei 3 Thieren war die Todesart eine andere; 2 Thiere wurden

durch einen Hammerschlag auf den Kopf und ein Thier durch Erhängen getödtet. Wie die Section des Schädels der durch Hammerschlag getödteten Thiere lehrte, war die Vermeidung einer Blutung nur eine scheinbare, da in den Kopfweichtheilen grosse Hämatome sich vorfanden. Deshalb tödtete ich die 11 übrigen Thiere durch einen Schuss in die Medulla oblongata. Die Blutung war in der Regel eine äusserst geringe, ja in einzelnen Fällen sogar kleiner als sie bei einem Hammerschlage sich einstellte. Der Tod erfolgte gewöhnlich nach wenigen Secunden. Unmittelbar nach dem Tode wurde die Bauchhöhle eröffnet und die betreffenden Organe lebenswarm in der später zu beschreibenden Weise behandelt. Bei den Sectionen, welche wegen der sofortigen Behandlung der Organe sehr schnell ausgeführt werden mussten, wurde ausschliesslich auf das makroskopische Verhalten des Darmes und seiner Gefässe, hauptsächlich der Chylusgefässe geachtet. Nachdem ich mir eine gewisse Fertigkeit speciell in diesen Sectionen und in der Behandlung der Organe erworben hatte, dauerte die Section sammt Behandlung der Organe (Oesophagus, Magen, oberer und unterer Theil des Dünndarms, Dickdarm) durchschnittlich 5—6 Minuten.

A. Fütterungsberichte, Sectionsbefunde und Operationsprotokolle.

Serie I.

Versuch I.

Hund 1 (1 St. 20 Min. nach der letzten Fütterung getödtet), mittelgross, männlich, 3—4 Jahre alt, Gew. 6850 g.

Gefüttert am 28/VIII 91 um 2 h 30 m Nachm. Nach 18 $\frac{1}{2}$ stündig. Hungern
 „ „ 29/VIII „ 9 h Morgens.
 „ „ 29/VIII „ 10 h 20 m Vorm. vermitteltst Hammerschlages getödtet.

Sectionsbefund. Die Lymphgefässe (Chylus-

gefässe) des oberen Abschnittes des Dünndarms sind stark gefüllt, weiss, glänzend; weiter unten sind sie nur sehr schwach oder gar nicht injicirt. Der Magen und Dünndarm sind mit festflüssigem Inhalt gefüllt.

Versuch II.

Katze 1 (3 St. nach der letzten Fütterung getödtet), ausgewachsen, weiblich, Gew. 2400 g.

Gefüttert am 28/VIII um 2 h 30 m Nachm. Nach 18 $\frac{1}{2}$ stündigem Hungern
 „ „ 29/VIII „ 9 h Morgens.
 „ „ 29/VIII „ 12 h Mittags vermitteltst Hammerschlages getödtet.

Sectionsbefund. Auf die Lymphgefässe wurde in diesem Falle nicht genau geachtet. Magen und Dünndarm mit festflüssigem Inhalt gefüllt, im Dickdarm feste Kothballen.

Versuch III.

Hund 2 (5 St. 45 Min. nach der letzten Fütterung getödtet), ausgewachsener, mittelgrosser Pudel, männlich, Gew. 4300 g.

Gefüttert am 29/VIII um 9 h Morgens. Nach 26 stündigem Hungern
 „ „ 30/VIII „ 11 h Vormittags.
 „ „ 30/VIII „ 4 h 45 m Nachm. vermitteltst Revolverschusses getödtet.

Sectionsbefund. Im Magen und Dünndarm nur mässig Speisereste, im Dickdarm knochenharte Kothmassen. Die Lymphgefässe des Magens, Dün- und Dickdarms sind nur mässig stark gefüllt.

Versuch IV.

Hund 3 (31 Stunden nach der letzten Fütterung getödtet), kleine Hündin, ein altes Thier, Gew. 4250 g.

Gefüttert am 29/VIII um 9 h Morgens. Nach 31 stündigem Hungern
 „ „ 30/VIII „ 4 h Nachm. vermitteltst Revolverschusses getödtet.

Sectionsbefund. Der Darm ist sehr anämisch, das Mesenterium enthält sehr viel Fettgewebe. Der Magen

und Dünndarm leer, im Dickdarm ein spärlicher, festflüssiger Inhalt. Die sichtbaren Lymphgefäße des ganzen Darmcanals sind leer, nur stellenweise sieht man einzelne gröbere Stämmchen schwach gefüllt.

Versuch V.

Katze 2 (2 Stunden nach der letzten Fütterung getötet), ausgewachsen, männlich, Gew. 3100 g.

Gefüttert am 30/VIII um 11 h Vorm. Nach ca. 28 stündigem Hungern
 „ „ 31/VIII „ 3 h 20 m Nachm.
 „ 31/VIII „ 5 h 20 m Nachm. vermittelst Revolverschusses getötet.

Sectionsbefund. Der Magen stark gefüllt, im Dünndarm gallig gefärbter flüssiger Inhalt, im Dickdarm harte Kothballen. Die Lymphgefäße des Magens und obersten Abschnittes des Dünndarms stark gefüllt; im unteren Abschnitte des Dünndarms ist die Füllung der Lymphgefäße eine schwächere, im Dickdarm sind nur die gröberen Stämmchen sichtbar. Mesenteriallymphdrüsen auffallend gross.

Versuch VI.

Katze 3 (28 St. 40 Min. nach der letzten Fütterung getötet), ausgewachsen, männlich, Gew. 3150 g.

Gefüttert am 30/VIII um 11 h Vorm. Nach 28 St. 40 Min. Hungern
 „ 31/VIII „ 3 h 40 m Nachm. durch Revolverschuss getötet.

Sectionsbefund. Der Magen leer; im Duodenum und im obersten Dünndarmabschnitt Galle in ziemlich reichlicher Menge. Die Mittel- und unteren Partien des Dünndarms leer. Im Dickdarm feste Kothballen. Nur einzelne gröbere Lymphgefäßstämmchen schwach injicirt. Harnblase sehr stark gefüllt und ad maximum dilatirt. Die Mesenterialvenen sind auffallend stark injicirt. (Das Thier war sehr unruhig und musste verhältnissmässig lange (ca. 5 Min.) gebändigt werden.

Versuch VII.

Katze 4 (2 St. nach der letzten Fütterung getötet), ausgewachsen, weiblich, Gew. 2200 g.

Gefüttert am 3/IX um 11 h Vorm. Nach 21 stündigem Hungern
 „ 4/IX „ 8 h Morgens.
 „ 4/IX „ 10 h Morgens durch Erhängen getötet.

Sectionsbefund. Oesophagus und Magen stark mit Speisebrei gefüllt. Dünn- und Dickdarm leer. Die Venen des gesammten Verdauungscanals sind sehr stark gefüllt, besonders im obersten Abschnitte des Dünndarms und am Anfangstheile des Colons. Die Lymphgefäße sind nur am obersten Theile des Dünndarms stark gefüllt, sonst sind die sehr schwach oder gar nicht sichtbar.

Versuch VIII.

Hund 4 (Darmstenose und Gefässunterbindung 4 St.) 1½ Jahr alte kleine Hündin, Gew. 3550 g. Zum letzten Mal

gefüttert am 4/IX um 8 h Abends. Nach 16½ stündigem Hungern
 „ 5/IX „ 12½ h Nachm. sube. Injection von 0,02 Morph. mur.
 Nach einer ½ Stunde Eintritt der Nareose (1 h Nachm.).

Operation*). Die Bauchhöhle wurde in der linea alba unter dem Nabel durch einen ca. 8 cm. langen Schnitt eröffnet und eine Dünndarmschlinge herausgeholt. Die Lymphgefäße derselben waren leer. Die Darmschlinge wird an zwei etwa 4—5 von einander entfernten Stellen elastisch bis zur Aufhebung des Darmlumens stenosirt. Die zugehörigen Mesenterialgefäße werden mit Seidenligaturen locker an 3 Stellen unterbunden, so dass dadurch nur die Venen leicht comprimirt werden. Unmittelbar nach der Stenosirung des Darms bemerkt man eine immer stärker und stärker werdende Füllung der Gefäße des stenosirten Darmstückes und eine leichte Aufblähung desselben. Sofort nach der Anlegung der Ligaturen wird die Darmschlinge

*) Die Operationstechnik wurde den Experimenten Kader's⁴⁵⁾ entnommen. Stets wurde streng antiseptisch verfahren.

in die Bauchhöhle zurückgeschoben und die Bauchwunde unter strenger Antisepsis sorgfältig mit Naht und Colloidiumverband geschlossen.

Um 5 Uhr Nachmittags wurde das Thier durch einen Revolverschuss getödtet.

Sectionsbefund. Peritoneum überall glänzend, in der Bauchhöhle kein flüssiger Inhalt. Därme contrahirt. Die doppelt unterbundene Darmschlinge zeichnet sich von den benachbarten Darmpartien durch ihre blauröthliche Farbe aus. Am zu- und abführenden Schenkel der unterbundenen Schlinge bemerkt man ebenfalls eine venöse Hyperämie, die jedoch viel geringer ist als an dem stenosirten Stücke. Die unterbundene Schlinge und der zuführende Schenkel sind aufgebläht. Ligaturen an Ort und Stelle.

Serie II.

Versuch IX.

Katze a. (1½ St. nach der letzten Fütterung getödtet), weiblich, ausgewachsen, Gew. 2000 g.

Gefüttert am 25/IX um 8 h Abends. Nach ca. 12-stündigem Hungern
 „ „ 26/IX „ 8¼ h Morgens.
 „ 26/IX „ 9¼ h Morgens vermittelt Revolverschusses getödtet.

Sectionsbefund. Der Magen ist sehr stark dilatirt und füllt den grössten Theil der Bauchhöhle aus. Die Därme sind schlaff, eine schwache Peristaltik bemerkbar. Auf mechanische Reize contrahiren sich die Därme sehr lebhaft. Lymphgefässe des Magens, Duodenums und obersten Theile des Dünndarms stark gefüllt, glänzend. Vom unteren Abschnitte des Dünndarms an sind sie leer. Der Magen ist stark mit Speisebrei gefüllt. Im oberen Theil des Dünndarms spärlicher Inhalt, daneben ein Bandwurm. Im Dickdarm flüssiger Koth.

Versuch X.

Katze b. (3 Stunden nach der letzten Fütterung getödtet), männlich ca. 2 Jahre alt, Gew. 3040 g.

Gefüttert am 25/IX um 8 h Abends. Nach ca. 12-stündigem Hungern
 „ „ 26/IX „ 8¼ h Morgens.
 „ 26/IX „ 11¼ h Vorm. durch Revolverschuss getödtet.

Sectionsbefund. Die Lymphgefässe des Magens und fast des ganzen Dünndarms sind sehr stark gefüllt. An den untersten Abschnitten des Ileums und dem Dickdarm sind dieselben nur sehr schwach gefüllt, resp. leer. Keine Peristaltik bemerkbar. Der Magen ist mit festweichen Massen stark gefüllt, im Duodenum gallig gefärbt, im Jejunum und Ileum flüssiger Inhalt, der Dickdarm leer (die Katze hatte ca. ¼ Stunde vor dem Tode eine ziemlich reichliche Entleerung).

Versuch XI.

Katze c. (5 Stunden nach der letzten Fütterung getödtet), männlich, altes Thier, Gew. 1730 g.

Gefüttert am 25/IX um 8 h Abends. Nach ca. 12-stündigem Hungern
 „ „ 26/IX „ 8¼ h Morgens
 „ 26/IX „ 1¼ h Nachm. vermittelt Revolverschusses getödtet.

Sectionsbefund. Der Magen ist mässig gefüllt; der Dünndarm nur wenig, das Colon sehr stark aufgebläht, peristaltische Bewegungen des Darmes sichtbar. Lymphgefässe am Magen und Duodenum schwächer gefüllt als diejenigen des Mittelstückes des Dünndarms, wo sie ganz strotzend gefüllt, glänzend und milchweiss erscheinen. Lymphgefässe am Colon sind schwach gefüllt, doch sieht man im Mesocolon an einer Stelle ein sehr stark gefülltes Lymphgefäss stärkeren Kalibers. Im Dünndarm nur geringe Mengen eines flüssigen Inhalts, ausserdem Ascariden in grosser Anzahl. Im Colon flüssiger Koth.

Versuch XII.

Katze d. (34 St. nach der letzten Fütterung getötet) ausgewachsen, männlich, Gew. 2970 g.

Gefüttert am 25 IX um 7 h Morgens. Nach 34 stündigem Hungern
 „ 26 IX „ 5 h Nachm. durch Revolverschuss getötet.

Sectionsbefund. Die Därme erscheinen stark anaemisch; nur an einzelnen Stellen sieht man injicirte grössere Venenstämmchen. Die Lymphgefässe des Magens und Dickdarms sind leer, die Gefässe des Colons gefüllt. Magen und oberer Dünndarmabschnitt absolut leer; der Magen ist dabei stark contrahirt. Im untersten Abschnitte des Dünndarms nur Spuren von Inhalt, im Dickdarm festgeballter Koth. Im Dünndarm einige Ascariden.

Versuch XIII.

Hund a. (Strangulation einer Dünndarmschlinge 6 Stunden lang) kleine Hündin, ausgewachsen, Gew. 5300 g.

Gefüttert am 26 IX um 6 h Nachm. Nach 19 stündigem Hungern
 „ 27 IX „ 12½ h Nachm. subcutane Injection von Morph. mur. 0,06.

Um 1 h Nachm.

Operation. Bauchschnitt in der linea alba ca. 6 cm. lang. Darauf wird eine Dünndarmschlinge herausgeholt und sammt ihrem Mesenterium elastisch strangulirt. Die Strangulation ist eine schwache, so dass das Darmlumen an der betreffenden Stelle nicht aufgehoben, sondern etwa auf die Hälfte der ursprünglichen Grösse reducirt wird. Die Stärke der Strangulation wird so lange regulirt, bis man bei Compression der Venen des betreffenden Bezirks, die in wenigen Augenblicken nach Anlegen der Ligatur sich deutlich zu füllen beginnen, an den Mesenterialarterien der gewählten Darmschlinge den Puls noch deutlich fühlt. Die Enden der elastischen Ligatur werden durch Seide gesichert. Nach der Ausführung der elastischen Strangulation treten in der Darmschlinge Contractionen auf und bei der Reposition der-

selben in die Bauchhöhle fällt der blaurothe Farbenton der Schlinge auf. Die Lymphgefässe derselben sind leer. — Schluss der Bauchwunde durch Naht und Collodiumverband.

Der Hund übersteht den Eingriff während der wenigen Stunden, nach denen er getötet wurde, ganz gut. Das Thier ist munter, reagirt auf Anrufen und Berühren, fühlt sich nur etwas kalt an. Es zeigt Schmerzensäusserungen, indem es am Collodiumverbaude leckt.

Am 27. IX um 7 Uhr Abends wird das Thier durch Revolverschuss getötet.

Sectionsbefund. Die elastische Ligatur in situ am Ileum etwa 30 cm. vor dem Coecum. In der Bauchhöhle kein flüssiger Inhalt. Die strangulirte Darmschlinge blauroth, grössere Venen stark gefüllt, die Schlinge aufgebläht; der zuführende Schenkel zeigt ebenfalls eine ziemlich starke Aufblähung. Die strangulirte Schlinge ist ganz locker vom Netz umhüllt. Am peritonealen Ueberzuge der strangulirten Schlinge einige Ecchymosen; dieselben findet man auch im Peritoneum in der Umgebung der Bauchnaht. Das gesammte Peritoneum ist überall spiegelnd glänzend.

Versuch XIV.

Hund b. (Strangulation einer Dünndarmschlinge 20 St. lang), kleiner 4—5 Jahre alter Hund, Gew. 4500 g.

Gefüttert am 26 IX um 6 h Nachm. Nach ca. 23 stündigem Hungern
 „ 27 IX „ 4 h 50 m subcutane Injection von 0,05 Morph. mur.

Darnach treten auf Ructus, Kothbrechen und es erfolgt eine starke Blasen- und Darmentleerung. Um 5¼ Uhr Nachmittags wird die Operation ausgeführt, die in allen Einzelheiten mit der bei Hund **a** beschriebenen genau übereinstimmt. Das Verhalten des Darmes unmittelbar nach der Strangulation stimmt ebenfalls mit demjenigen beim Hund **a** beschriebenen, vollständig überein.

In den ersten Stunden nach der Operation ist das Thier ziemlich munter, wird aber später sehr schläfrig. Es

leckt an dem Collodiumverbande und frisst nichts. Auf Anrufen reagirt es ziemlich lebhaft.

Am 28./IX um 1 Uhr 10 Min. wird der Hund vermittelst Revolverschuss getödtet.

Sectionsbefund. In der Bauchhöhle etwa 100 cem. einer trüben blutigen Flüssigkeit; das Peritoneum ist trübe, die Gefässe schimmern matt hindurch. Die strangulirte Schlinge ist sehr fest vom grossen Netz eingehüllt. Die Ligatur liegt etwa 40 cm. vor dem Coecum. Die strangulirte Schlinge zeigt einige etwa 15 Kopekenstück grosse gangränöse Stellen, im Uebrigen sehr stark gefüllte Venen. Im zuführenden Schenkel bemerkt man ebenfalls eine kleinere, etwa erbsengrosse gangränöse Stelle; an demselben besteht in einer Länge von etwa 20—30 cm. eine venöse Stauung. An dem abführenden Schenkel sieht man in einer eben so grossen Ausdehnung venöse Stauung, doch erscheint sie hier stärker ausgeprägt als im zuführenden Schenkel. Die strangulirte Schlinge ist mit einem missfarbenen flüssigem Inhalt gefüllt. Eine stärkere Aufblähung ist weder an derselben, noch an dem zuführenden Schenkel zu constatiren.

B. Histologischer Theil.

a. Vorbereitende Behandlung der Organe und Herstellung mikroskopischer Präparate.

Es wurden zur mikroskopischen Untersuchung Stücke aus folgenden Abschnitten des Verdauungscanals der Versuchsthiere benutzt: bei den gefütterten Thieren Oesophagus, Magen, Jejunum, Ileum und Colon, bei den operirten Thieren wurde bei Hund **a** ein Stück der strangulirten Schlinge, bei Hund **b** ein Stück des abführenden Schenkels, an welchem die Gefässe stark injicirt waren, und bei beiden Thieren zum Vergleich ein makroskopisch normal

aussehendes Dünndarmstück mikroskopisch untersucht. Aus technischen Gründen wurde das Duodenum nicht speciell berücksichtigt, weil dasselbe bei Katzen ausserordentlich kurz ist und man bei der hier benutzten Methode längere, etwa 8—10 cm. lange Darmstücke herausschneiden muss. Bei dem Herausschneiden der Darmstücke wurde darauf geachtet, dass dieselben bei allen Thieren aus ungefähr entsprechenden Stellen des Verdauungstractus entnommen wurden. Der Oesophagus wurde beinahe in seiner ganzen Länge herausgeschnitten, weil seine Contractionsfähigkeit eine sehr starke ist und, wie gesagt, längere Stücke zur Behandlung nöthig waren. Vom Magen wurde stets ein Theil von der Vorderseite des Fundus herausgeschnitten; vom Jejunum der oberste Theil; vom Ileum ein Stück ca. 20—30 cm. vor dem Coecum und vom Colon ein Stück ca. 20 cm. hinter dem Coecum. Die röhrenförmigen Stücke wurden mit der gewählten Fixirungsflüssigkeit durchspült, dann an einem Ende unterbunden, mit der Fixirungsflüssigkeit vermittelst einer Injectionspritze prall gefüllt und am zweiten Ende unterbunden; so kamen die wurstförmig aussehenden Darmstücke in die Fixirungsflüssigkeit. Das aus dem Magen herausgeschnittene Stück wurde mit der Fixirungsflüssigkeit abgespült, auf einem in der Mitte ausgeschälten Korkstück vermittelst Nadeln ausgespannt und so in die Fixirungsflüssigkeit gebracht. Es wurden folgende Fixirungsflüssigkeiten versucht: bei Serie I Sublimat-Chlornatrium, Sublimat-Eisessig und die von R a v i t z ⁷⁸⁾ für alle Gewebe empfohlene s. g. F l e m m i n g'sche Chromessigsäure. Letztere Fixirungsflüssigkeit wurde leider bei der Behandlung des ganzen Materials Serie I benutzt; die zwei erstgenannten nur bei einzelnen Controlstücken. Bei der mikroskopischen Untersuchung der so behandelten Präparate hat es sich erwiesen, dass die von R a v i t z empfohlene Flüssigkeit das Gewebe der glatten Muskulatur nicht nur nicht fixirt und nicht conservirt, sondern dasselbe direct zerstört. Die beiden versuch-

ten Sublimatlösungen haben sich ebenfalls für die Fixirung der Darmmuskulatur untauglich erwiesen. Im Nachfolgenden werde ich näher auf die gebrauchten Fixirungsflüssigkeiten eingehen. Somit ging das ganze Material der Serie I für den Hauptzweck der mikroskopischen Untersuchung verloren und es wurde eine zweite Reihe von Versuchen, Serie II, mit anderen Fixirungsflüssigkeiten angestellt. Bei Serie II wurden nämlich angewandt: Picrin-Salpetersäure, die von Barfurth (l. c.) empfohlene echte Flemming'sche Chromessigsäure und Chromsäurelösung $\frac{1}{6}\%$. Erstere hat sich als untauglich erwiesen, die beiden letztgenannten sind in ihrer Wirkungsweise annähernd gleich und leisten beide, was die Fixirung der Darmmuskulatur betrifft, Vorzügliches. Bei dem Herausschneiden und Injiciren resp. Ausspannen der zur mikroskopischen Untersuchung bestimmten Darmstücke kann man nicht schnell genug verfahren, da sonst, wie ich mich an einigen Präparaten überzeugt habe, die äusseren Muskelschichten an der Luft austrocknen und die uns hier interessirenden feinen Structuren verloren gehen. Die Hauptmasse des Materials Serie II wurde mit der Flemming'schen Chromessigsäure behandelt. Bei den vier in verschiedenen Stadien der Verdauung getödteten Katzen wurden aus dem Dünndarm entnommene Controlstücke mit Chromsäurelösung $\frac{1}{6}\%$ fixirt. Die auf die beschriebene Weise behandelten Darmstücke blieben in diesem Zustande während der ersten 24 Stunden in den genannten Flüssigkeiten liegen. Während dieser Zeit wurde die Flüssigkeit sofort gewechselt, wenn sich eine geringe Trübung in derselben bemerkbar machte; dies erfolgte etwa 2—3 Mal während der ersten 24 Stunden. Der Boden der Gefässe, die mit den Fixirungsflüssigkeiten und den bei der nachfolgenden Behandlung der Präparate benutzten, später zu nennenden Flüssigkeiten gefüllt waren, war stets mit einer Watteschicht bedeckt, so dass die gegebene Flüssigkeit allseitig das Präparat unspülte und so das Eindringen derselben in die Gewebe erleichtert war.

Nach 24 Stunden wurden die doppelt unterbundenen Darmstücke an beiden Enden aufgeschnitten und die Fixirungsflüssigkeiten gewechselt. Bei dem Aufschneiden der unterbundenen Därme zeigte es sich, dass verschiedene Stücke durch die Injection verschieden stark, resp. garnicht ausgedehnt wurden. Dies wurde sorgfältig notirt und ein jedes Präparat als „ausgedehnt“ oder „contrahirt“ bezeichnet. Es ist rathsam grössere Darmstücke durch glatte Querschnitte, die etwa $\frac{3}{4}$ der Darmwand trennen, in mehrere etwa 3 cm. lange Stücke zu zertheilen; das Eindringen der Flüssigkeiten wird dadurch sehr erleichtert. Die aufgeschnittenen Darmstücke wurden in der Fixirungsflüssigkeit noch 8—9 Tage lang gelassen. Die Flüssigkeit wurde anfangs alltäglich, später alle 2 und 3 Tage gewechselt. Nach einer 9—10 Tage lang dauernder Einwirkung der Flüssigkeiten waren die Präparate hinreichend durchdrungen, was man an der gelbgrünen Farbe einer frisch erzeugten Schnittfläche deutlich sieht. Es erfolgte dann die weitere Behandlung.

Aus den Fixirungsflüssigkeiten gelangten die Präparate auf 12 Stunden in fliessendes Wasser, wo dann der Ueberschuss an Chromsäure zum grössten Theile ausgewaschen wurde; darauf kamen sie auf 12 Stunden in destillirtes Wasser, welches mehrere Mal in der genannten Zeit gewechselt, in der Wärme bei ca. 30° C. noch etwas Chromsäure auswäscht. Aus den so behandelten Darmstücken wurden mit einem scharfen Rasirmesser kleine etwa 5—6 mm. hohe Querscheiben, aus dem Magen etwa 6 qmm. grosse Stückchen herausgeschnitten. Dabei ist sehr sorgfältig darauf zu achten, dass man den Schnitt genau senkrecht zur Darmachse und parallel zu derselben resp. senkrecht und parallel zu den sichtbaren Muskelfasern des Magens führt, weil diese Schnittrichtung maassgebend für die späteren Schnittrichtungen ist und man bei der Untersuchung der Zellbrücken im Muskelgewebe die Fasern genau senkrecht zu ihrer Längsachse getroffen haben muss.

Um der schädlichen Einwirkung des Alkohols auf die zu härtenden Präparate vorzubeugen, wurde bei der Härtung der Darmstücke mit recht schwachem Alkohol angefangen und die Stärke desselben allmählig gesteigert. Aus destillirtem Wasser kamen die Präparate auf 24 Stunden in 45%igen und auf ebenso lange in 55%igen Alkohol. Sobald derselbe grünlich wurde, was mehrere mal während der 24 Stunden geschah, wurde er gewechselt. Der schwache Alkohol extrahirt ebenfalls aus den Geweben die Chromverbindungen, was in der Wärme (bei ca. 30° C) schneller geschieht, als bei Zimmertemperatur. Darauf wurden die Präparate mit 70%igem Alkohol behandelt, der bei Zimmertemperatur während 24 Stunden ziemlich viel von Chromverbindungen extrahirte und auch öfters gewechselt werden musste; während der nächsten 2 Tage wurden die Darmstücke mit 85%igem und 90%-igem Alkohol behandelt. Aus 90%igem Alkohol wurden die gehärteten Darmstücke in toto mit Grenacher's wässrigem Boraxcarmin gefärbt. Die Präparate aus Chromsäure $\frac{1}{6}$ % brauchten nur während 24 Stunden gefärbt zu werden; diejenigen aus Flemming's Chromessigsäure färbten sich viel schwerer und mussten 3—4 Tage lang im Färbemittel liegen. Aus den gefärbten Stücken wurden wieder kleine etwa 6—8 mm. lange und ca. 2 mm. breite Stückchen parallel der Darmachse oder senkrecht zu derselben herausgeschnitten, wobei wieder sehr sorgfältig auf die Schnittrichtung geachtet wurde. Dieselben wurden auf 3—4 Stunden in sauren ca. 60%igen Alkohol (ca. 1% HCl) und auf 2 mal 24 Stunden in 96%igen Alkohol gelegt. Darauf kamen sie auf ca. 12 Stunden in absoluten Alkohol. Es ist nicht rathsam die Präparate länger zu entwässern, weil sie dann zu hart werden, was sich beim Schneiden derselben im Paraffin in einer sehr unangenehmen Weise documentirt.

Die weitere Behandlung der Präparate mit Chloroform und Paraffin geschah nach bekannter Methode.

Um genaue Quer- resp. Längsschnitte der Muskelfasern

in meinen Präparaten zu bekommen, verfuhr ich anfänglich so, dass ich die ersten beim Schneiden erhaltenen Schnitte mikroskopirte und erst, nachdem ich mich überzeugt hatte, dass die Schnittrichtung eine gute gewesen, weiter schnitt, resp. die Schnittrichtung corrigirte, einige Schnitte anfertigte und wieder mikroskopirte. Dieses Verfahren, obgleich es das sicherste ist, war mir bei dem verhältnissmässig grossem Material, welches ich zu untersuchen beabsichtigte, zu umständlich. Da ich beim Herausschneiden der zur mikroskopischen Untersuchung bestimmten Darmstücke sehr sorgfältig auf die Schnittrichtung geachtet hatte und das von mir benutzte Paraffin ziemlich durchsichtig war, regulirte ich die Stellung des Präparates in der Mikrotomklemme vor dem Schneiden in der Weise, dass ich das Präparat an einem senkrecht auf dem Tische aufgestellten Stabe visierte. Auf diese Weise gelang es mir in den weitaus meisten Präparaten brauchbare Durchschnitte der Muskelfasern zu erhalten und es hat mir das beschriebene Verfahren sehr viel Zeit und Mühe erspart. Dass zu den vorliegenden Untersuchungen nur Schnitte von 5 μ Dicke und weniger verwandt werden können, hat schon Barfurth⁵⁾ in seiner Schrift erwähnt. — Die Schnitte wurden auf die gewöhnliche Weise mit Collodium-Nelkenöl auf Objectträger aufgeklebt, das Nelkenöl auf dem Paraffinofen verdunstet und das Paraffin in Xylol aufgelöst.

Bevor ich nun die Ergebnisse der mikroskopischen Untersuchung mittheile, schicke ich einige Bemerkungen über die von mir angewandten Fixirungsmittel voraus.

Obwohl die Darmmuskulatur erwachsener Raubthiere keinesfalls zu den zarten Geweben gerechnet werden darf, ist sie doch gegen ungeeignete Fixirungsflüssigkeiten recht empfindlich. Barfurth⁵⁾ giebt auf p. 39 eine Reihe von Fixirungsflüssigkeiten an, die sich für die Untersuchung der Darmmuskulatur unbrauchbar erwiesen, und zwar waren es Alcohol, Müller'sche Flüssigkeit, Picrinschwefelsäure,

Sublimat nach Heidenhain und gesättigte wässrige Picrinsäurelösung. Als die besten Fixierungsmittel ergaben sich Chromessigsäure nach Flemming, Chromsäure $\frac{1}{6}\%$ und Palladiumchlorür; schon weniger geeignet erwies sich Osmiumchromessigsäure.

Bei meiner Arbeit habe ich im Ganzen sechs Fixierungsflüssigkeiten gebraucht und berichte im Nachfolgenden über die Zusammensetzung und den Werth derselben für die Untersuchung der Darmmuskulatur im Einzelnen.

1. Sublimat nach Bizzozero¹⁰⁾ (gesättigte Sublimatlösung in 1% Kochsalzlösung). Die Darmstücke wurden mit dieser Flüssigkeit 3—4 Stunden lang behandelt, dann in eine Flüssigkeit aus 96% igem Alcohol und 1% iger Kochsalzlösung aa bestehend auf etwa 48 Stunden gelegt und später mit 70% und weiter steigendem Alcohol behandelt. In den auf diese Weise behandelten Präparaten waren die Muskelzellen klein, geschrumpft, unregelmässig polygonal. Auf Längsschnitten der Muskulatur waren in den feinsten Präparaten die Zellcontouren sehr undeutlich. Auf Querschnitten waren keine Zellbrücken zu sehen. Die Färbung der Muskulatur (mit Borax-Carmin) war eine recht schwache.

2. Sublimat nach Rückert⁸³⁾ (gesättigte wässrige Sublimatlösung mit Zusatz von 5% Eisessig). Dauer der Behandlung etwa 3 Stunden. Nachbehandlung mit Alcohol von steigender Concentration, von 70% anfangend. Auf Querschnitten erscheinen die Muskelfasern körnig, ihre Contouren sind nicht scharf; das ganze Bild ist ein recht verwaschenes. Zellbrücken sind nicht sichtbar. Das Protoplasma ist nur schwach, die Kerne sind stark tingirt.

3. Picrinsalpetersäure nach P. Mayer. Einer kalt gesättigten wässrigen Picrinsäurelösung wird 2% officineller Salpetersäure zugesetzt. Die Mischung wird anfangs häufig geschüttelt, dann 24 Stunden lang sich selber überlassen, dann von neuem geschüttelt und filtrirt. (Recept nach Ravitz⁷⁸⁾ p. 16). Mit diesem Fixierungsmittel wur-

den Darmstücke etwa $2\frac{1}{2}$ St. und $4\frac{1}{2}$ St. behandelt. Darauf kamen sie in 70% igen und weiter steigenden Alcohol. Auf Querschnitten erschienen die Muskelfasern klein, geschrumpft, ihre Grenzen waren nur stellenweise deutlich; an diesen Stellen sah man auch, dass die Zellcontouren recht unregelmässig waren. Zellkerne waren an den $2\frac{1}{2}$ St. behandelten Präparaten nicht sichtbar, an den $4\frac{1}{2}$ St. behandelten waren sie deutlich. Zellbrücken waren nicht zu sehen. Das Protoplasma war schwach rosa oder garnicht gefärbt; im letzteren Fall zeigte es einen gelblichen Ton; in den $4\frac{1}{2}$ Stunden lang fixirten Präparaten waren die Kerne stark gefärbt.

4. Flemming's Chromessigsäure nach der Angabe von Ravitz⁷⁸⁾. In seinem „Leitfaden für histiologische Untersuchungen“ pag. 12 giebt Ravitz folgende Vorschrift für die Herstellung der Flemming'schen Chromessigsäure:

„Chromessigsäure; Flemming. 1% Chromsäure 25 ccm., 2% Essigsäure 50 ccm., Aqua destillata 25 ccm. werden gemischt. Einwirkungsdauer verschieden. Auswaschen in Wasser; langsames Erhärten in Alcohol. Für alle Gewebe und Organe empfehlenswerth, besonders zum Studium von Kerntheilungen“.

Wie oben schon erwähnt wurde, wollte ich, mich auf die Angaben Barfurth's⁵⁾ stützend, mit Chromessigsäure die Hauptmasse des Materials Serie I behandeln. Unglücklicher Weise habe ich aber die Vorschrift zur Herstellung der Flüssigkeit dem Ravitz'schen Buche entnommen. Diese von Ravitz angegebene Mischung unterscheidet sich aber von der echten Flemming'schen allgemein gebrauchten Chromessigsäure dadurch, dass sie 10 mal mehr Essigsäure enthält, als die echte Flemming'sche Mischung; ein Druckfehler ist kaum anzunehmen, da die Zahlen auf 100 berechnet sind. Ich behandelte die Darmstücke mit diesem Fixierungsmittel 4—6 Tage lang; die Nachbehandlung war eine ebensolche, wie sie

oben für Serie II beschrieben ist, sie stimmt also mit der von R a v i t z angegebenen überein. Die Bilder, die ich auf Querschnitten der Muskulatur so behandelter Därme, erhielt, waren folgende: Zelldurchschnitte klein, geschrumpft, Zellcontouren nur stellenweise deutlich sichtbar, zum grössten Theil verwaschen. Protoplasma stark körnig. In vielen Präparaten sind einzelne Zellen überhaupt nicht unterscheidbar als solche, sondern man sieht gruppenweise angeordnete grössere und kleinere Körnchenmassen. Die Zellkerne treten sehr scharf hervor sowohl durch ihre deutlichen Contouren als auch durch ihre stärkere Färbung. Sie sind im Verhältniss zu den Zelleibdurchschnitten recht gross. In wenigen Präparaten sind die Muskelzellen stellenweise gut conservirt; dort sieht man auch Zellbrücken. In der Hauptmasse der aus ca. 40 Darmstücken angefertigten Präparate, in denen die muscularis die oben beschriebenen Veränderungen zeigt, ist von Zellbrücken absolut nichts zu sehen. Die Flüssigkeit ist also, offenbar wegen des zu starken Essigsäuregehalts, für diesen Zweck durchaus unbrauchbar und es wurde nur ein Theil der Präparate zur Controle benutzt.

5. F l e m m i n g ' s C h r o m e s s i g s ä u r e. Diese Flüssigkeit wurde nach der Vorschrift F l e m m i n g ' s ²⁴⁾ p. 382 selber, die auch in allen neueren, mir zu Gebote stehenden Handbüchern der Gewebelehre und der mikroskopischen Technik (Schiefferdecker ⁸⁸⁾ p. 150, Hoyer ⁴²⁾ p. 19 etc.) richtig wiedergegeben ist, nach folgendem Recept hergestellt:

1% wässrige Chromsäurelösung 250 ccm.
2% Essigsäurelösung 50 ccm.
Aqua destillata 700 ccm.

Dieses Fixierungsmittel, welches in der richtigen Zusammensetzung von Barfurth angewendet wurde, erwies sich auch in meinen Präparaten als ein für die Untersuchung der Darmmuskulatur sehr geeignetes, da die feinen Structures durch dasselbe sehr gut fixirt werden.

6. C h r o m s ä u r e l ö s u n g $\frac{1}{6}$ % steht in ihren Leistungen der Flemming'schen Chromessigsäure sehr nahe. Sie übertrifft letztere sogar in der Hinsicht, als Präparate aus Chromsäure $\frac{1}{6}$ % sich viel schneller und besser mit Borax-Carmin färben, als diejenigen aus der Flemming'sehen Chromessigsäure.

b. Mikroskopische Befunde.

Es ist am vortheilhaftesten, wenn man die Zellbrücken bei vollem, von einer weiss beleuchteten Wolke reflectirten Tageslicht mikroskopirt. Bei schlechtem Tageslicht ist es unmöglich, diese feinen Structures zu untersuchen; dann leistet eine helle Lampenflamme viel Besseres als das schlechte Tageslicht.

Ich bezeichne die Längsmuskulatur am Darm als musc. ext., die Ringmuskulatur als musc. int. Am Magen, wo 3 Schichten in der Muskelhaut vorkommen, werden dieselben musc. ext., media und int. genannt.

Alle Messungen wurden mit dem von K r y s i n ' s k i ⁵¹⁾ angegebenen Ocular-Micrometer ausgeführt. Es wird bei einem jeden Darmstücke die Dicke seiner Muskulatur angegeben, weil die Zahlen am besten den Ausdehnungs- resp. Contractionszustand derselben darthun.

K a t z e a.

O e s o p h a g u s. Ausgedehnt. Musc. ext. 93.4 μ
Musc. int. 106 μ

Die musc. ext. besteht aus quergestreiften, die musc. int. z. Th. aus quergestreiften, z. Th. aus glatten Muskel Fasern; an letzteren keine Zellbrücken sichtbar.

M a g e n. Ausgedehnt. Musc. ext. 81 μ
Musc. med. 93.4 μ
Musc. int. 336.6 μ

Die einzelnen Muskelbündel liegen in zahlreichen bindegewebigen Fächern und sind stark von Bindegewebe durchwachsen. Zahlreiche Lymphcapillardurchschnitte. Keine Zellbrücken zwischen den Muskelzellen.

J e j u n u m. Contrahirt. (Fig. 2b.) M. ext. 74.8 μ
M. int. 479.9 μ

Sowohl in der Längs- wie in der Ringmuskulatur sind die Zellbrücken sehr deutlich zu sehen. (Fig. 2a.)

I l e u m. Ausgedehnt. M. ext. 43.6 μ
M. int. 199.5 μ

Die Muskelzellen liegen dicht an einander gedrängt. Kittsubstanz stark entwickelt. Auf den Durchschnitten der Zellen sieht man eine sehr deutliche Punctirung. Zellbrücken deutlich, aber sehr niedrig.

C o l o n. Ausgedehnt. (Fig. 3b.) M. ext. 31.2 μ
M. int. 189.9 μ

Einzelne Zelldurchschnitte unterscheiden sich von den übrigen durch ihre intensivere Färbung. Sowohl in der Längs- wie in der Ringmuskulatur sieht man nur einzelne schwach ausgebildete Zellbrücken. (Fig. 3a.)

K a t z e b.

O e s o p h a g u s. Ausgedehnt. Muse. ext. 99.1 μ
Muse. int. 149.6 μ

Die musc. externa ist quergestreift, die musc. interna z. Th. quergestreift, z. Th. glatt. Die glatten Muskelfasern sind stark mit Bindegewebe gemischt. Zellbrücken sind nicht zu sehen.

M a g e n. Ausgedehnt. M. ext. 155.8 μ
M. med. 56.1 μ
M. int. 342.8 μ

Die Kittsubstanz zwischen den Muskelfasern ist stark entwickelt, Zellbrücken sind nicht zu sehen.

J e j u n u m. Ausgedehnt. M. ext. 43.6 μ
M. int. 299.1 μ

Es tritt hier deutlich auf der Unterschied in der Intensität der Färbung vereinzelter Muskelzellen gegenüber den meisten, schwächer gefärbten. Zellbrücken sind sehr deutlich zu sehen.

I l e u m. Ausgedehnt. M. ext. 56.1 μ
M. int. 267.7 μ

In dem mit Chromsäure $\frac{1}{6}\%$ behandelten Stücke sieht man deutliche Farbenunterschiede in den einzelnen Zellen, in denjenigen aus Chromessigsäure sind dieselben nicht zu constatiren. Die äussersten Schichten der Längsmuskulatur

sind eingetrocknet. In der Ringmuskulatur sieht man zahlreiche Capillardurchschnitte. An denjenigen Stellen, wo die Muskelfasern der musc. ext. ausgetrocknet sind und ihre Ränder geradlinig verlaufen, sind in den benachbarten Partien der musc. int. die Zelldurchschnitte oval, dicht an einander gedrängt. Die Zellbrücken sind hier weniger deutlich als an anderen Stellen, wo die Zelldurchschnitte rundlich oder polygonal erscheinen und nicht so dicht an einander gedrängt liegen; solche Stellen findet man in der Nachbarschaft der musc. ext., wo die Ränder der Muskelzellen gekerbt und die Muskelzellen selber auch dicker erscheinen (Contraction derselben). Die Zellbrücken sind im grössten Theile eines jeden Präparats zu sehen.

C o l o n. Ausgedehnt. M. ext. 36.2 μ
M. int. 111.6 μ

Die musc. externa ist von der M. int. durch grössere Gefässe getrennt. In der Längsmuskulatur treten Farbenunterschiede in den einzelnen Zellen auf. Zellbrücken in der musc. interna deutlich, in der musc. ext. weniger deutlich zu sehen.

K a t z e c.

O e s o p h a g u s. Ausgedehnt. M. ext. 31.2 μ
M. int. 99.7 μ

Es sind hier keine Zellbrücken nachweisbar.

M a g e n. Ausgedehnt. M. ext. 128.7 μ
M. med. 128.7 μ
M. int. 187.8 μ

Die Contouren der Muskelzellen sehr scharf, die Kittsubstanz stark entwickelt. Keine Zellbrücken.

J e j u n u m. Ausgedehnt. M. ext. 56.1 μ
M. int. 218.2 μ

In der musc. ext. bemerkt man viele stärker tingirte Zellen, besonders in der Nähe der Serosa. Sowohl in der musc. ext. wie in der musc. int. sind stellenweise schwach ausgebildete Zellbrücken zu sehen.

I l e u m. Ausgedehnt. (Fig. 4b.). M. ext. 52.3 μ
M. int. 261.8 μ

In der Nähe der Serosa in der Musc. ext. eine Reihe stärker gefärbter Zellen. Zahlreiche Durchschnitte von Ca-

pillaren, bes. in der musc. int. In der musc. int. sind die Zellbrücken deutlich zu sehen, obgleich die Schnittrichtung eine schräge war; auf Schrägschnitten kommen eigenthümliche Bilder zu Stande (Fig. 4a), in der musc. ext. sind die Zellbrücken ebenfalls vorhanden, doch schwächer ausgebildet. In den Präparaten aus Chromsäure $\frac{1}{6}\%$, wo die Färbung im Allgemeinen eine bessere als in den Präparaten aus Chromessigsäure ist, sieht man auch in der musc. interna einzelne stärker gefärbte Zellen.

Colon. Ausgedehnt. $\begin{matrix} \text{M. ext. } 31.2 \mu \\ \text{M. int. } 99.7 \mu \end{matrix}$

Zahlreiche Capillardurchschnitte in der musc. interna. In musc. ext. und int. schwach ausgebildete Zellbrücken.

Katze d.

Oesophagus. Ausgedehnt. $\begin{matrix} \text{M. ext. } 87 \mu \\ \text{M. int. } 124.7 \mu \end{matrix}$

Es sind hier keine Zellbrücken nachweisbar.

Magen. Contrahirt. $\begin{matrix} \text{M. ext. } 455 \mu \\ \text{M. med. } 423.9 \mu \end{matrix}$

Infolge der Dicke des zu schneidenden Präparats musste hier die Schleimhaut sammt einem Theile der Muskulatur entfernt werden. An einzelnen Stellen sind hier die Zellbrücken zu sehen, doch nur mit sehr starken Vergrösserungen (Hartnaek's Oel-Immersion $\frac{1}{12}$ Oc. 4).

Jejunum. Contrahirt. $\begin{matrix} \text{M. ext. } 72.3 \mu \\ \text{M. int. } 398.9 \mu \end{matrix}$

Die Zellbrücken sind hier sowohl in der Längs- wie in der Ringmuskulatur deutlich entwickelt.

Ileum. Ausgedehnt. $\begin{matrix} \text{M. ext. } 54.8 \mu \\ \text{M. int. } 292.7 \mu \end{matrix}$

Die Bündel der musc. ext. sind durch grössere Gefässstämmchen stark auseinander gedrängt. An gut conservirten Stellen sieht man hier nur sehr schwach ausgebildete Zellbrücken. In der musc. interna sind sie ebenfalls nur sehr schwach. Die Präparate sind schwach gefärbt, doch sieht man auch in den besser gefärbten Präparaten aus Chromsäurelösung $\frac{1}{6}\%$ keine Unterschiede in der Intensität der Färbung einzelner Muskelzellen.

Colon. Contrahirt. (Fig. 5b.) $\begin{matrix} \text{Musc. ext. } 162.1 \mu \\ \text{Musc. int. } 511.1 \mu \end{matrix}$

Die Kittsubstanz ist hier sehr stark entwickelt. Die Zelldurchschnitte sind sehr gross und schwach gefärbt. Obgleich, wie gesagt, die Kittsubstanz hier in einer sehr dicken Schicht zwischen den Zellen liegt, sieht man ganz deutlich Zellbrücken, und zwar ist die Kittsubstanz ringsum die betreffende Zelle durch die kleinen, das Protoplasma benachbarter Zellen verbindenden Brückchen unterbrochen. Dies ist nur mit starken Vergrösserungen sichtbar. (Fig. 5a.)

Hund a.

Makroskopisch normal aussehender Dünndarm.

Ausgedehnt. $\begin{matrix} \text{M. ext. } 27.9 \mu \\ \text{M. int. } 178.8 \mu \end{matrix}$

Bei der mikroskopischen Untersuchung überzeugt man sich, dass die pathologischen Veränderungen auch an solchen Stellen stark ausgeprägt sind, wo der Darm makroskopisch ganz normal aussieht. Abgesehen von den Veränderungen in der Schleimhaut und Submucosa, die für uns wenig Interesse darbieten, sieht man in der Muskulatur pathologische Erscheinungen, und zwar stark dilatirte Gefässlumina und Extravasate in grosser Anzahl. Die muscul. ext. ist von der musc. interna durch ein grösseres Extravasat getrennt. In der muscul. int. sind die einzelnen Muskelbündel ebenfalls durch Extravasate auseinander gedrängt. Die äusserste Schicht der Längsmuskulatur ist ausgetrocknet, die der musc. int. anliegenden Partien sind gut conservirt. In denselben sind sehr schwach ausgebildete Zellbrücken nachweisbar, in der musc. int. sind sie nicht sichtbar.

Strangulirte Dünndarmschlinge.

Ausgedehnt. $\begin{matrix} \text{M. ext. } 31.2 \mu \\ \text{M. int. } 149.9 \mu \end{matrix}$

Ausser der Dilatation der Gefässlumina und der Extravasate, die hier noch starker ausgeprägt sind, wie in dem

eben beschriebenen Darmabschnitte, sieht man auch durch Blutaustritte quer durchbrochene Muskelbündel, aber auch die Muskelfasern zeigen Veränderungen: das Protoplasma ist stark körnig, die Zellcontouren undeutlich, die Kittsubstanz ist nicht sichtbar; das ganze Bild erscheint wie verschwommen. Zellbrücken sind nicht nachweisbar.

H u n d b.

Bei diesem Versuchsthier wurden ausser der hyperämischen Schlinge 2 Stücke aus der anscheinend normalen, mit Chromessigsäure behandelten Darmschlinge mikroskopisch untersucht, und zwar ein Stück aus der Mitte der bei der Füllung mit der Fixierungsflüssigkeit doppelt unterbundenen Schlinge und ein Stück aus dem Zipfel, der ausserhalb der Ligatur nach der Unterbindung hängen blieb. Dies letztere Stück war stark contrahirt.

Makroskopisch normal aussehendes Dünndarmstück.

a. Ausgedehnt. $M. \text{ ext. } 62.3 \mu$
 $M. \text{ int. } 199.6 \mu$

Hier sind ebenfalls ähnliche pathologische Veränderungen zu constatiren, wie im entsprechenden Stück bei Hund a; doch sind sie hier viel schwächer ausgesprochen. Zellbrücken schwach, doch mit starken Vergrösserungen sichtbar.

b. Contrahirt. (Fig. 1b.) $M. \text{ ext. } 187 \mu$
 $M. \text{ int. } 436.3 \mu$

Das Bild ist hier ein viel deutlicheres, als im ausgedehnten Nachbarstücke. Es sind hier stärker gefärbte Muskelzellen in grosser Menge vorhanden und Zellbrücken sind besonders in der Längs-, aber auch in der Ringmuskulatur aussergewöhnlich stark entwickelt; ihre Höhe resp. Länge und Breite ist in Vergleich zu allen anderen hier untersuchten eine beträchtliche und die Räume zwischen den Intercellularlücken sehr gross. Von Kittsubstanz ist hier nur äusserst wenig oder gar nichts zu sehen. (Fig. 1a.)

Dünndarmstück mit stark injicirten Venen.

Ausgedehnt. $M. \text{ ext. } 37.4 \mu$
 $M. \text{ int. } 137.1 \mu$

Gefässdilatationen und Extravasate ungefähr so stark wie im makroskopisch normal aussehenden Darmstück bei Hund a. Die Zellen ziemlich gut erhalten. Zellbrücken deutlich, besonders in der Längsmuskulatur, obwohl sie auch in der Ringmuskulatur mit starken Vergrösserungen sicher nachweisbar sind.

Zur besseren Uebersicht der Ergebnisse der mikroskopischen Untersuchung werden folgende 2 Tabellen beigelegt, in denen die Füllung der Lymphgefässe und der Contractionszustand des Darmes berücksichtigt wird. 0 bedeutet, dass keine Zellbrücken nachweisbar waren; + dass sie vorhanden sind; ! dass dieselben in den betreffenden Präparaten sehr deutlich sind.

Tabelle I. Katzen.

Nach der letzten Fütterung getödtet.	Oesophagus	Magen	Jejunum	Ileum	Colon
a. 1. 2 St.	Zellbrücken 0 ausgedehnt.	Lymphgef. Zellbrücken gefüllt. 0 ausgedehnt.	Lymphgef. Zellbrücken gefüllt. +! contrahirt.	Lymphgef. Zellbrücken leer. ausgedehnt.	Lymphgef. Zellbrücken leer. ausgedehnt.
	Zellbrücken 0 ausgedehnt.	Lymphgef. Zellbrücken gefüllt. 0 ausgedehnt.	Lymphgef. Zellbrücken gefüllt. +! ausgedehnt.	Lymphgef. Zellbrücken gefüllt. ausgedehnt.	Lymphgef. Zellbrücken leer. ausgedehnt.
b. 3 St.	Zellbrücken 0 ausgedehnt.	Lymphgef. Zellbrücken gefüllt. 0 ausgedehnt.	Lymphgef. Zellbrücken schwach gefüllt. sehr schwach. ausgedehnt.	Lymphgef. Zellbrücken gefüllt. ausgedehnt.	Lymphgef. Zellbrücken gefüllt. schwach. ausgedehnt.
	Zellbrücken 0 ausgedehnt.	Lymphgef. Zellbrücken leer. an einzelnen Stellen u. schwach. contrahirt.	Lymphgef. Zellbrücken leer. contrahirt.	Lymphgef. Zellbrücken leer. ausgedehnt.	Lymphgef. Zellbrücken gefüllt. contrahirt.
c. 5 St.	Zellbrücken 0 ausgedehnt.	Lymphgef. Zellbrücken gefüllt. 0 ausgedehnt.	Lymphgef. Zellbrücken leer. contrahirt.	Lymphgef. Zellbrücken leer. ausgedehnt.	Lymphgef. Zellbrücken gefüllt. schwach. ausgedehnt.
	Zellbrücken 0 ausgedehnt.	Lymphgef. Zellbrücken leer. an einzelnen Stellen u. schwach. contrahirt.	Lymphgef. Zellbrücken leer. contrahirt.	Lymphgef. Zellbrücken leer. ausgedehnt.	Lymphgef. Zellbrücken gefüllt. schwach. ausgedehnt.
d. 34 St.	Zellbrücken 0 ausgedehnt.	Lymphgef. Zellbrücken leer. an einzelnen Stellen u. schwach. contrahirt.	Lymphgef. Zellbrücken leer. contrahirt.	Lymphgef. Zellbrücken leer. ausgedehnt.	Lymphgef. Zellbrücken gefüllt. schwach. ausgedehnt.
	Zellbrücken 0 ausgedehnt.	Lymphgef. Zellbrücken leer. an einzelnen Stellen u. schwach. contrahirt.	Lymphgef. Zellbrücken leer. contrahirt.	Lymphgef. Zellbrücken leer. ausgedehnt.	Lymphgef. Zellbrücken gefüllt. schwach. ausgedehnt.

Tabelle II. Hunde.

Dünndarm-Strangulation.	Makroskopisch normal aussehender Darm.	Bei a. Strangulirte Schlinge. Bei b. Darmstück mit ven. Stase.
a. 6 St. 19 St. nach der Fütter. getödtet.	Z e l l b r ü c k e n .	
	+	0
b. 20 St. 23 St. nach der Fütter. getödtet.	ausgedehnt.	ausgedehnt.
	schwach. +! ausgedehnt. contrahirt.	+ ausgedehnt.

Neugeborener Hund.

Ein von Prof. Barfurth erhaltenes in Chromsäure $\frac{1}{6}\%$ fixirtes und mit Borax-Carmin in toto gefärbtes Dünndarmstück eines neugeborenen Hundes habe ich mikroskopisch auf Zellbrücken untersucht. Die musc. ext. war 14.29, die m. int. 21.43 μ dick. Die Muskelfasern waren hier sehr schlank, ihre Kerne lang und schmal. Auf feinen Querschnitten sieht man weder in der Längs-, noch in der Ringmuskulatur Zellbrücken. Die Muskelfasern liegen sehr dicht aneinander gedrängt und die Kittsubstanz ist nur in geringer Menge vorhanden. Bei Anwendung der stärksten Vergrößerungen sieht man auf Querschnitten der Muskulatur, dass die Contouren einzelner Zellen nicht genau geradlinig resp. bogenförmig verlaufen, und stellenweise sieht man hier an den Zellgrenzen eine Art feiner Zähnelung. Letztere ist aber so gering, dass man sie nicht auf vorhandene Zellbrücken beziehen kann.

Einige mikroskopische Befunde aus dem Material Serie I.

Wie oben schon erwähnt wurde, ist die Hauptmasse des Materials Serie I infolge der Fixierung mit der von Ravitz angegebenen Mischung für den eigentlichen Zweck meiner mikroskopischen Untersuchungen verloren gegangen. Doch zeigte es sich bei einer genauen Durchsicht sämtlicher Präparate aus Serie I, dass die muscularis wenigstens stellenweise gut conservirt war. Da diese Präparate nicht besonders gut ausgefallen sind, lege ich kein grosses Gewicht auf die Zellbrückenbefunde, die ich da machte; doch führe ich hier einige wenige an, weil sie, wie ich glaube, mit den Befunden aus dem Material Serie II im Grossen und Ganzen übereinstimmen, sie also bestätigen.

Bei Hund 1. (1 St. 20 Min. nach der letzten Fütterung getödtet) sieht man in der Längsmuskulatur des Ileums relativ gut conservirte Zellen, die an ihrer Peripherie kurze Fortsätze tragen. Die Zellen liegen ziemlich weit entfernt von einander und berühren sich nicht gegenseitig mit den genannten Fortsätzen. Man hat den Eindruck, als ob bei der Schrumpfung der Zellen der protoplasmatische Zusammenhang derselben eben im Gebiete der Zellbrücken unterbrochen wurde.

Hund 3 (31 St. nach der letzten Fütterung getödtet). Im Magen, dessen Muskulatur gut conservirt wurde, sind keine Zellbrücken zu sehen; die Kittsubstanz ist hier nur schwach entwickelt. In der muscularis des Jejunums und Ileums, wo die Conservirung der Zellen stellenweise eine gute war, waren die Muskelbrücken sehr niedrig oder gar nicht sichtbar.

Katze 1. (3 St. nach der letzten Fütterung getödtet). In der Ringmuskulatur des Jejunums sind die Zellen gut erhalten; Zellbrücken sind hier auch deutlich zu sehen; in der Ringmuskulatur des Ileums, die schlechter als dieje-

nige des Jejunums conservirt ist, sieht man mit starken Vergrösserungen Zellbrücken, die relativ hoch erscheinen.

Katze 2. (2 Stunden nach der letzten Fütterung getödtet). Die innerste Schicht der Längs- und die äusserste der Ringmuskulatur des Jejunums sind relativ gut conservirt. An diesen Stellen sieht man nur einzelne niedrige Muskelleisten.

Katze 3. (28½ St. nach der letzten Fütterung getödtet). In der Längsmuskulatur des Jejunums, in den äusseren Schichten der Ringmuskulatur des Ileums und Colons, die wenigstens stellenweise gut conservirt sind, sieht man nur sehr schwach ausgesprochene Zellbrücken.

Katze 4. (2 Stunden nach der letzten Fütterung durch Erhängen getödtet). In der Längsmuskulatur des Jejunums, Ileums und Colons sind schwach ausgesprochene Muskelleisten zu sehen.

Wenn man die hier ausgeführten Befunde mit den in der Tabelle I zusammengestellten vergleicht, kommt man zu dem Schlusse, dass dieselben mit einander im Wesentlichen übereinstimmen, da die Zellbrücken auch hier bei Katze 3 am deutlichsten, bei den Katzen 2 und 4 weniger deutlich und bei den hungernden Thieren am undeutlichsten zu sehen waren.

Der Contractionszustand der Darmmuskulatur wurde bei Serie I nicht berücksichtigt und die Dicke der einzelnen Muskellagen nicht gemessen, es lassen sich also aus diesem Material keine Schlüsse über den Einfluss des Contractionszustandes der Darmmuskulatur auf das deutliche Auftreten von Zellbrücken in derselben ziehen.

Resumé.

Bei einer kritischen Betrachtung der Tabellen, in welchen die Ergebnisse der mikroskopischen Untersuchung zusammengestellt sind, fällt es sofort auf, dass die in den meisten Darmabschnitten deutlich ausgebildeten Zellbrücken bei denjenigen Thieren zu sehen sind, die 1½ resp. 3 Stunden nach der letzten Fütterung getödtet wurden. Hiermit wird also die Angabe von Barfurth, welcher die Zellbrücken am deutlichsten im Darne von Thieren fand, die 2—3 Stunden nach der Fütterung getödtet wurden, bestätigt.

Aus den genannten Tabellen ist es aber auch ersichtlich, dass eine gewisse Progressivität in dem deutlichen Auftreten der Zellbrücken in den verschiedenen Darmabschnitten annähernd parallel der Füllung der makroskopisch sichtbaren Lymphgefässe besteht. Abgesehen vom Magen, wo die Zellbrücken überhaupt schwach entwickelt sind, wurden bei Katze **a** im Jejunum sehr deutliche, im Ileum deutliche, aber sehr niedrige, im Colon nur einzelne und schwach ausgebildete Zellbrücken nachgewiesen. Bei Katze **b**, bei welcher die sichtbaren Lymphgefässe des Darmes in einem grösseren Darmabschnitte gefüllt waren, sind auch die Zellbrücken im Jejunum sehr deutlich, im Ileum und Colon deutlich zu sehen. Bei Katze **c**, bei welcher 5 Stunden nach der Fütterung die Chylusgefässe des obersten Dünndarmabschnittes nur noch schwach gefüllt waren, sind auch die Zellbrücken hier schwach, während sie im Ileum, dessen sichtbare Chylusgefässe stark gefüllt waren, auch deutlich hervortreten. Im Colon sind sie bei gefüllten Gefässen schwach. Es ergibt sich also aus den vorliegenden Angaben eine mit der

Verdauung, resp. Füllung der Lymphgefässe in den nach einander folgenden Darmabschnitten zusammenhängende Verschiebung des Auftretens von deutlichen Zellbrücken.

Weitere Schlüsse über den anatomischen Zusammenhang der zwischen den Zellbrücken befindlichen Räume einerseits und dem Darmlymphgefässsystem andererseits dürfen auf Grund vorliegender Untersuchungen nicht gezogen werden. Das entscheidende Wort in Bezug auf diese Frage wird man erst dann aussprechen dürfen, wenn durch gelungene Injectionsversuche, die bis jetzt aus technischen Gründen nicht unternommen worden sind, der einstweilen bloss wahrscheinliche Zusammenhang sicher nachgewiesen wird.

Ausser der Füllung der makroskopisch sichtbaren Lymphgefässe hat sich bei meinen Untersuchungen noch ein zweites Moment herausgestellt, welches für das Verhalten der intercellularen Räume sammt Allem, was sie enthalten, von grosser Wichtigkeit ist; ich meine den Contractionszustand, in welchem sich das untersuchte Darmstück befindet. Auf den Gedanken, dass der Einfluss dieses Contractionszustandes auf die mich interessirenden Strukturen sich mikroskopisch bemerkbar macht, wurde ich durch die Präparate aus der makroskopisch normal aussehenden Dünndarmschlinge von Hund **b** geleitet. Ich hatte nämlich Gelegenheit bei diesem Thiere 2 benachbarte Stücke aus einer und derselben Darmschlinge zu untersuchen, welche sich nur durch ihren Contractionszustand unterschieden. Im Verhalten der intercellularen Räume und der Zellbrücken war hier der Unterschied ein sehr frappanter. Während nämlich in dem ausgedehnten Stücke die Muskelzellen dicht an einander gedrängt und die Muskelleisten nur schwach entwickelt waren, waren in dem contrahirten Stücke die Intercellularräume breit und die die Muskelfasern verbindenden

Zellbrücken sehr hoch und verhältnissmässig dick. Darauf untersuchte ich den Contractionszustand der mikroskopisch untersuchten Darmstücke sowohl makroskopisch an den aufbewahrten Querscheiben, als auch durch mikrometrische Messung der Dicke der Muskulatur in sämtlichen Präparaten. Wie aus den Tabellen ersichtlich ist, sind in sämtlichen contrahirten Darmstücken Muskelbrücken deutlich zu sehen. Nur im Magen von Katze **d** sind sie schwach ausgebildet, doch ist dies nicht auffallend, wenn man berücksichtigt, dass die Zellbrücken, obwohl im Magen der Katze von Barfurth nachgewiesen, in diesem Organe überhaupt nur schwach entwickelt sind und dass sie bei den 3 anderen Katzen, deren Magen in einem ausgedehnten Zustande der Untersuchung unterworfen wurde, garnicht nachweisbar waren.

Ausserdem hat es sich, wie es im Capitel, das die mikroskopischen Befunde umfasst, näher angegeben wird, an mikroskopischen Präparaten herausgestellt, dass an denjenigen Stellen eines und desselben Präparates, wo die Fasern der Längsmuskulatur stark ausgedehnt waren, die angrenzenden Zelldurchschnitte der Ringmuskulatur oval und ihre Zellbrücken schwach entwickelt oder gar nicht nachweisbar waren, während an den Stellen, wo die Längsmuskulatur contrahirt war, die angrenzenden Zelldurchschnitte der Ringmuskulatur mehr rundlich oder polygonal und ihre Zellbrücken deutlich zu sehen waren. Diese Thatsachen berechtigen, wie ich glaube, zu dem Schlusse, dass der Contractionszustand, in welchem sich der Darm befindet, sicher einen Einfluss auf das Verhalten der intercellulären Räume ausübt. Es ist leicht vorstellbar, dass wenn die Längsmuskulatur während der Füllung einer Darmschlinge mit der Fixierungsflüssigkeit, infolge des Reizes, den die kalte Luft resp. die Fixierungsflüssigkeit auf dieselbe ausübt, sich contrahirt, auf die Ringmuskulatur von beiden Seiten ein Druck ausge-

übt wird; dadurch werden die Zellen näher an einander gepresst und die Zellbrücken erscheinen niedrig. Ist die Füllung der Darmschlinge nur mässig prall oder wird der Darm gar nicht gefüllt, so wird auf die Ringmuskulatur nur von Seiten der sich contrahirenden Längsmuskulatur ein Druck ausgeübt; infolge dessen wird die Ringmuskulatur gewissermassen in toto in der Richtung gegen das Darmlumen verschoben, und die intercellulären Räume mit ihren Structuren bleiben unverändert auf Kosten des Darmlumens, welches an solchen Stücken ganz verschwindet. Die mechanischen Verhältnisse, die hier in Frage kommen, sind infolge der ungleichzeitigen Contraction aller Muskelfasern in einem bestimmten Bezirke und des nicht genauen Parallelismus der in einer und derselben Schicht verlaufenden Muskelbündel recht complicirt, doch darf der Einfluss der Contraction auf die Verhältnisse in den hier untersuchten Intercellularräumen in dem Sinne formulirt werden, dass bei Bestehen derselben in einem gewissen Darmabschnitte die Intercellularräume der muscularis sich verbreitern und die Zellbrücken höher und dadurch deutlicher werden. Die meisten untersuchten contrahirten Darmstücke, in denen die Zellbrücken deutlich zu sehen waren, stammten von hungernden Thieren; ein eventueller Einfluss der Füllung grösserer Lymphgefässe ist wenigstens bei diesen Thieren ausgeschlossen. Es ist aber wohl denkbar, dass während der Verdauung, sowohl die Füllung der Lymphgefässe, wie auch die peristaltischen Contractionen des Darmes einen combinirten Einfluss auf das Verhalten der intercellulären Räume der muscularis ausüben.

Ferner ist anzuführen, dass bei der hungernden Katze **b**, bei welcher die Kittsubstanz eine sehr

dicke Schicht zwischen den Muskelfasern des Colons bildet, die Zellbrücken ganz deutlich zu sehen sind; letztere unterbrechen die Kittsubstanz von Strecke zu Strecke und verbinden die benachbarten Zellen untereinander. Es ist aus diesem Befunde ersichtlich, dass das gleichzeitige Vorhandensein von Zellbrücken und einer Kittsubstanz zwischen den Elementen eines Gewebes vorkommen kann und de facto in der Darmmuskulatur der Raubthiere vorkommt. Es ist also die Anschauung einiger Autoren, die nach gelungenem Nachweis von Zellbrücken in einem Gewebe die Annahme einer die einzelnen Elemente verbindenden Kittsubstanz für unnöthig halten, durchaus nicht berechtigt.

Durch die operativen Versuche wurde die Ueberzeugung gewonnen, dass bei verhältnissmässig schweren pathologischen Veränderungen die feinen Zellstrukturen in der Darmmuscularis nicht zerstört werden und leicht darstellbar sind, wenn nur die Behandlung der Präparate eine zweckmässige ist. Ausserdem lieferte einer der operirten Hunde dasjenige Material, an welchem der genannte Einfluss des Contractionszustandes des Darmes auf die intercellulären Structuren am genauesten studirt werden konnte.

Im Oesophagus konnten bei der sorgfältigsten Untersuchung keine Zellbrücken zwischen den glatten Muskelfasern nachgewiesen werden. Dies ist erklärlich, wenn man den Bau der muscularis oesophagi berücksichtigt.

Im Dünndarm des neugeborenen Hundes waren ebenfalls keine Zellbrücken nachweisbar. Dieser negative Befund stimmt überein mit demjenigen von Barfurth, der sie im Dünndarme eines 3 Tage alten Kätzchens ebensowenig nachweisen konnte.

Nachtrag.

Um den Einfluss des Contractionszustandes der glatten Muskelfaser auf das Verhalten der Zellbrücken zu veranschaulichen, versuchte ich die natürlichen Verhältnisse an einem aus rothem Gummi elasticum angefertigtem Modell nachzuahmen. Ich liess auf der Oberfläche eines dicken soliden Gummicylinders 6 breite Rinnen herauschneiden; dadurch kamen auf der Oberfläche des Cylinders 6 Leisten zu Stande. Die beiden Enden des Cylinders wurden konisch zugespitzt, und auf diese Weise erhielt ich ein Modell, welches einer glatten Muskelfaser im contrahirten Zustande annähernd entsprach. (Fig. 6 a.) Das Modell wurde an einem Gestell mit Schnüren befestigt und an demselben folgende Messungen vorgenommen:

Länge des Modells zwischen den Befestigungspuncten	4,6 cm.
Breite des Modells	2,2 „
Höhe der Leisten	0,5 „
Breite der Leisten	0,5 „

Die Stellen, wo die Messungen gemacht wurden, wurden mit Tinte bezeichnet.

Darauf wurde der Gummicylinder mittelst einer starken Schnur kräftig ausgedehnt (Fig. 7 a), in diesem Zustande durch Anbinden der Schnur an das Gestell fixirt und an den bezeichneten Stellen entsprechende Messungen wiederholt vorgenommen. Die Zahlen waren folgende:

Länge des Modells zwischen den Befestigungspuncten	7,7 cm.
Breite des Modells	1,9 „
Höhe der Leisten	0,4 „
Breite der Leisten	0,4 „

Um den Durchschnitt des Modells im nicht ausgedehnten (resp. contrahirten) und ausgedehnten Zustande zu veranschaulichen, wurden entsprechende Wachsabgüsse des

Gummimodells angefertigt. Auf dem Querschnitte letzterer (Fig. 6b und Fig. 7b) sieht man deutlich, dass bei der Ausdehnung des Modells sowohl die Höhe wie auch die Breite der Leisten abnimmt. Dasselbe erhellt auch aus den Messungen, die eine Abnahme sowohl der Höhe, wie auch der Breite der Leisten um 1 mm. bei Ausdehnung des Modells beinahe auf seine doppelte Länge erwiesen. Diese Abnahme um 1 mm. ist eine bedeutende, da sie 20% der ganzen Höhe und Breite der Leisten beträgt. Für die contractile Substanz der glatten Muskelfasern scheint diese Abnahme unter ähnlichen Verhältnissen eine ganz entsprechende zu sein, da aus meinen Präparaten ersichtlich ist, dass der Einfluss des Contractionzustandes auf die Höhe und Breite ihrer Zellbrücken ein recht bedeutender ist.

Literaturverzeichnis.

- 1) Arnold. „Gewebe der organischen Muskeln.“ Stricker's Handbuch d. Lehre v. d. Geweben. Leipzig 1871, pag. 137.
- 2) Derselbe. „Ueber die Kittsubstanz der Epithelien.“ Virch. Archiv, Bd. LXIV, 1875, p. 203.
- 3) Derselbe. „Ueber die Kittsubstanz der Endothelien.“ Virch. Archiv, Bd. LXVI, 1879, pag. 77.
- 4) Axel Key und Retzius. „Zur Kenntniss der Saftbahnen in d. Haut d. Menschen.“ Biologische Untersuchungen von Retzius. 1881, pag. 105.
- 5) Barfurth. „Ueber Zellbrücken glatter Muskelfasern.“ Arch. f. mikr. Anat. Bd. XXXVIII, Heft 1, 1891, pag. 38.
- 6) Derselbe. „Ueber Zellbrücken bei Pflanzen und Thieren.“ Sitzungsber. d. Dorpater Naturf. Gesellsch., Jahrg. 18, 226. Sitz.
- 7) Beale. „Bioplasm.“ London 1872. Art. Unstriped muscle, pag. 219, cit. nach 23.
- 8) Bizzozero. „Ueber den Bau geschichteter Pflasterepithelien.“ Moleschott's Untersuchungen. Bd. XI, 1872, cit. nach 60.
- 9) Derselbe. „Sulla struttura degli Epitheli pavimentas stratificati.“ Centralb. f. d. med. Wiss., Bd. IX, 1871, pag. 482.
- 10) Derselbe. „Neue Untersuchungen über d. Bau d. Knochenmarks bei d. Vögeln.“ Arch. f. mikr. Anat., Bd. XXXV, 1890, p. 424.
- 11) Borzi. „Le comunicazioni intercellulari dello Nostochineae. Malpighia. Ann. I Fasc. 2—5. 1886.
- 12) Busachi. „Ueber die Neubildung von glattem Muskelgewebe.“ Beitr. zur pathol. Anat. u. allg. Path. v. Ziegler und Nauwerck. Bd. IV, 1889.
- 13) Ciaccio. „Osservazioni intorno alla membrana del Desce-met etc.“ Estratta dalla Serie III Tome V delle memorie dell' Accademia delle Scienze dell' Istituto di Bologna 1875, cit. nach 73.
- 14) Cori. „Untersuchungen über die Anatomie und Histologie der Gattung Phoronis.“ Zeitschr. f. wiss. Zool., Bd. LI 1891, pag. 480.
- 15) Coulter. „Continuity of protoplasm.“ Bot. Gaz. XIV, 1889, pag. 82.

- 16) Eberth. „Beiträge zur Anatomie und Physiologie d. Trichocephalus dispar.“ Zeitschr. f. wiss. Zool., Bd. X, 1860, pag. 233.
- 16^a) Derselbe. „Zur Entwicklung der Gewebe im Schwanz der Froschlärven.“ Arch. f. mikr. Anat., Bd. II, 1866, pag. 490.
- 17) Eigenmann. „On the egg membranes and micropyle of some osseous fishes.“ Cambridge 1890. Bulletin of the museum of Comparative Zoology at Harvard College. Vol. XIX, Nr. 2.
- 18) Engelmann. „Contractilität und Doppelbrechung.“ Pflüger's Arch., Bd. XI 1875, pag. 431.
- 19) Ewetzky. „Untersuchungen aus dem Pathol. Institut zu Zürich.“ Cit. nach 62.
- 20) Fisch. „Die Zellenlehre in der Botanik nach den neuesten Forschungen.“ Humboldt, Jahrg. 1884, pag. 448.
- 21) Flemming. „Beiträge zur Anatomie und Physiologie des Bindegewebes.“ Arch. f. mikr. Anat., Bd. XII, 1876, p. 391 ff. p. 509.
- 22) Derselbe. „Beiträge zur Kenntniss der Zelle und ihrer Lebenserscheinungen.“ Arch. f. mikr. Anat., Bd. XVI 1889, pag. 302.
- 23) Derselbe. „Ueber Formen und Bedeutung der organischen Muskelzellen.“ Zeitschr. f. wiss. Zool., Bd. XXX Suppl. p. 466.
- 24) Derselbe. „Zellsubstanz, Kern und Zelltheilung.“ Leipzig 1882.
- 25) Frank. „Lehrbuch der Pflanzenphysiologie mit besonderer Berücksichtigung der Culturpflanzen.“ Berlin 1890, pag. 67.
- 26) Frommann. „Beobachtungen über Structur u. Bewegungserscheinungen des Protoplasmas der Pflanzenzellen.“ Phys. Abhandlungen, herausgegeben v. Preger II, Heft 8, Jena 1880.
- 27) Derselbe. „Untersuchungen über Structur, Lebenserscheinungen und Reactionen thierischer und pflanzlicher Zellen.“ Jenaische Zeitschr. f. Naturw., Bd. XVII, 1882, pag. 1—350.
- 28) Derselbe. „Zur Lehre von der Bildung der Membran an Pflanzenzellen.“ Ebenda pag. 952—954.
- 29) Derselbe. „Ueber die Structur der Ganglienzellen der Retina.“ Sitzber. d. Jenaer Gesellsch. f. Medic. u. Naturw. 1879, p. 51.
- 30) Derselbe. „Ueber die Bildung der Stärkekörner und Zusammensetzung der Zellmembran.“ Ebenda pag. 111.
- 31) Gardiner. „On the Continuity of protoplasm through the walls of vegetable cells.“ Philos. Transact. of the Royal Society, Part III, 1883.
- 32) Derselbe. „On the Continuity of protoplasm through the walls of vegetable cells.“ Arbeiten des Botan. Instituts in Würzburg, Bd. III, Heft I, 1884, pag. 52—88.
- 33) Goroschankin. „Zur Kenntniss d. Corpuscula bei d. Coniferen.“ Bot. Ztg. 1883, pag. 825.

- 34) Heidenhain. „Die Absorptionswege d. Fettes.“ Mole-schoff's Untersuchungen etc., Bd. IV 1858, pag. 251.
- 35) Derselbe. „Beiträge zur Histologie und Physiologie d. Dünndarmschleimhaut.“ Pflügers Arch., Suppl. zum Bd. XLIII.
- 36) Heitzmann. „Mikroskopische Morphologie d. Thierkörpers im gesunden u. kranken Zustande.“ Wien 1883.
- 37) Henle A. „Das plasmatische Canalsystem im stratum mucosum.“ Nachrichten v. d. königl. Gesellsch. d. Wiss. zu Göttingen, 1887, Nr. 14.
Im Referat in d. Virchow-Hirsch'schen Jahresberichten, Jhrg. XXII, Bd. I, in Krause's histologischen Berichten für 1887, pag. 49.
- 38) Hick. „Protoplasmatic Continuity in the Florideae.“ Nature Vol. XXVIII, pag. 581.
- 39) Derselbe. „Protoplasmatic Continuity in the Fucaceae.“ Journ. of Bot., Vol. XXIII.
- 40) Hilhouse. „Einige Beobachtungen über d. intercellularen Zusammenhang von Protoplasten.“ Bot. Centralbl., Bd. 1883, pag. 89.
- 41) Derselbe. „On the intercellular Connection of Protoplasts.“ Rep. Brit. Assoc. f. Adv. of Sc. 53, meeting 1883, p. 535—539 und „On the intercellular relations of Protoplasts.“ Midland, Naturalist. 1884.
- 42) Го й е р ъ. »О способах микроконического изслѣдованія (Гистологическая техника).« Отд. I, Основ. къ изуч. микр. анат. члов. и животныхъ, подъ редакц. Лавдовскаго и Овсянникова. С. Петербургъ 1887, Т. I.
- 43) v. Holst. „De structura musculorum in genere et annulorum musculis in specie observationes microscopicae.“ Dissertation, Dorpat 1876.
- 44) Kader. „Ein experimenteller Beitrag zur Frage des localen Meteorismus bei Darmocclusion.“ Dissertation, Dorpat 1891.
- 45) Kienitz-Gerloff. „Die Protoplasmaverbindungen zwischen benachbarten Gewebelementen in der Pflanze.“ Separatabdruck aus d. Bot. Ztg. 1891, Nr. 1—5.
- 46) Klebs. „Ueber die neuen Forschungen betreffs der Protoplasmaverbindungen benachbarter Zellen.“ Bot. Ztg. Nr. 29, pag. 443.
- 47) Klebs. „Die Nerven d. organischen Muskulatur.“ Virch. Arch., Bd. XXII 1865, pag. 168.
- 48) Klein. „On the lymphatic system of the skin und mucous membranes.“ Quarterly Journal of medic. Sc. 1874, Nr. 75, cit. nach 69.
- 49) Koelliker. „Handbuch der Gewebelehre des Menschen.“ 6. Aufl., Leipzig 1889, pag. 9, pag. 136.
- 50) Derselbe. „Beiträge zur Kenntniss der glatten Muskeln.“ Zeitschr. f. wiss. Zool., Bd. I 1865, pag. 48.

- 51) Krysiński. „Ueber ein neues Ocularmikrometer und dessen Anwendung in der mikroskopischen Krystallographie.“ Zeitschr. f. Krystallographie etc., Bd. XIV, I, 1888, und Nowy okular mikrometryczny i jego zastosowania, Gazeta Lekarska 1887, Nr. 53.
- 52) Kultschizky. „Ueber die Art der Verbindung der glatten Muskelfasern untereinander.“ Biol. Centralbl., Bd. VII, 1888, pag. 572.
- 53) Langerhans. „Ueber die Haut d. Larve d. Salamandra maculosa.“ Arch. f. mikr. Anat., Bd. IX 1873, pag. 745.
- 54) Leydig. „Untersuchungen zur Anatomie und Histologie d. Thiere. Die Hautdecke u. Hautsinnesorgane d. Urodelen.“ Morphol. Jahrbücher, Bd. II, 1876, pag. 287.
- 55) Derselbe. „Zur Anatomie v. piscicola geometrica.“ Zeitschr. f. wiss. Zool., Bd. I, 1849, pag. 103.
- 56) Derselbe. „Festschrift der Naturforsch. Gesellsch.“ Halle 1879, cit. nach 91.
- 57) Derselbe. „Zelle und Gewebe.“ Bonn 1885, p. 120.
- 58) Margo. „Neue Untersuchungen über die Entwicklung, das Wachsthum, die Neubildung u. d. feineren Bau d. Muskelfasern.“ Denkschr. d. Kais. Acad. d. Wiss., Bd. XX, Wien 1862, II. Abth., pag. 1.
- 59) Masee. „On the formation of growth of cells in the genus of Polysiphonia.“ Journ. of Royal microsc. Society, ser. II, Vol. IV., p. I 1889, p. 198—201.
- 60) Mitrophanow. „Ueber Intercellularlücken und Intercellularlücken im Epithel.“ Zeitschr. f. wiss. Zool., Bd. XXXIX, pag. 302.
- 61) Moore. „Studies in vegetable biology I. Observations in the Continuity of Protoplasm.“ Journ. of the Linnean Soc. XXI 1885, pag. 595—621.
- 62) Nuellet Cornil. „De l'endothélium de la chambre antérieure de l'oeil, particulièrement de celui de la cornée.“ Archives de biologie, T. X fasc. 2, 1890.
- 63) Obersteiner. „Die Harnblase und die Ureteren.“ Cap. XXIII des Stricker's Handbuch d. Gewebelehre, Leipzig 1871.
- 64) Olivier. „Ueber Fortleitung des Reizes bei reizbaren Narben.“ Ber. d. Deutsch. Botan. Gesellsch., Bd. V 1887.
- 65) Overton. „Beitrag zur Kenntniss d. Gattung Volvox.“ Botan. Centralbl. 1889, Bd. XXXIX, pag. 117.
- 66) Paladino. I ponti intercellulari tra l'uovo ovarico e le cellule follicolari e la formazione della zona pellucida.“ Anat. Anzeiger, V Jahrg., 1890, pag. 254.
- 67) Derselbe. „Ulteriori ricerche sulla distruzione et rinovamento continuo del parenchyma ovarico nei mammiferi.“ Napoli 1887.
- 68) Peremeschko. „Ueber die Theilung der thierischen Zellen.“ Arch. f. mikr. Anat., Bd. XVI 1879, p. 437.

- 69) Перемежко. Ткань эпителия. Отд. IX Осн. къ изуч. микр. анат. чел. и животн. под редакцией Лавдовскаго и Овсянникова. С. Петербургъ 1887, p. 160.
- 70) Pfitzner. „Die Epidermis der Amphibien“. Untersuchungen über Bau und Entwicklung des gefleckten Salamanders. Morphol. Jahrb. 1880, Bd. VI p. 467.
- 71) Pflüger. „Die allgemeinen Lebenserscheinungen“. Bonn 1889. Rectoratsrede.
- 72) Pfurtscheller. „Ueber die Innenhaut der Pflanzenzelle nebst Bemerkungen über offene Communicationen zwischen den Zellen“. Wien 1883.
- 73) Preiss. „Beobachtungen an der Membrana Descemeti. Ein Beitrag zur Kenntniss der Endothelzellen und ihrer Zwischenräume“. Virch. Arch. Bd. LXXXIV 1881, p. 334.
- 74) Prenant. Journal de l'anatomie et de la physiologie, 1886 cit. nach 62.
- 75) Ranvier. „Sur la structure des cellules du corps muqueux de Malpighi.“ Comptes rendus. I. XCV Nr. 26 p. 1374—1377 cit. nach 5.
- 76) Derselbe. „Traité technique d'histologie.“ Paris 1875 p. 524.
- 77) Derselbe. „De l'endothélium du péritoine et des modifications qu'il subit dans l'inflammation expérimentale.“ Journ. de micrographie. XV Année 1891, Nr. 6 p. 171.
- 78) Ravitz. „Leitfaden für histologische Untersuchungen.“ Jena 1889.
- 79) v. Recklinghausen. „Eine Methode mikroskopische hohle u. solide Gebilde v. einander zu unterscheiden“. Virch. Arch. Bd. XIX p. 451.
- 80) Derselbe. „Zur Geschichte d. Versilberungsmethode“. Virch. Arch. Bd. XXVII p. 419.
- 81) Reichert. „Bemerkungen zur vergleichenden Naturforschung im Allgemeinen und vergleichende Beobachtungen über das Bindegewebe und die verwandten Gebilde.“ Dorpat, 1845.
- 82) Retzius. „Die Intercellularbrücken d. Eierstockeies und der Follikelzellen“. Verhandlungen der Anatom. Gesellsch. in Berlin, 1889, p. 10 cit. nach 66.
- 83) Rückert. „Zur Befruchtung des Selachiereies.“ Anat. Anzeiger VI. Jahr. 1891, Nr. 2 p. 308 ff. p. 311.
- 84) Russow. „Ueber den Zusammenhang der Protoplasmakörper benachbarter Zellen.“ Sitz.-Ber. der Dorpater Naturf. Gesellsch. September 1883.
- 85) Sarasin P. u. F. „Ergebnisse naturwissenschaftlicher Reisen auf Ceylon.“ Bd. II, Heft 2. 1887, cit. nach 91.
- 86) Schaarschmidt. A protoplastok összek öttetésének és a sejtkösi előfordulásának néhány esteröl. M. N. L. Koloszwár 1884, Jahrg. VIII p. 17—20.

- 87) Derselbe. „A protoplastok összeköttetéséről és a sejtközi plasmáról különös tekintettel a Lorenthaceákra és Coniferákra.“ Ebenda p. 65–79 und Protoplasm Nature Vol. XXXI p. 290–291.
- 88) Schiefferdecker. „Das mikroskopische Präparat, 2 Abschnitt d. Bd. I des Buches von Behrens, Kossel u. Schiefferdecker: „Die Gewebe des menschlichen Körpers.“
- 89) Schmitz. Untersuchungen über die Befruchtung d. Floreideen.“ Sitz.-Ber. d. Berl. Acad. d. Wiss. 1883.
- 90) Schneider. „Ueber die Muskeln u. Nerven d. Nematoden.“ Müllers Arch. 1860, p. 224.
- 91) Schuberger. „Ueber Zusammenhang von Epithel- u. Bindegewebszellen.“ Aus den Sitzungsber. d. Würzburger phys. med. Gesellsch. 1891. X Sitzung vom 30. Mai 1891.
- 92) Schultze, F. E. „Epithel- und Drüsenzellen.“ Arch. f. mikr. Anat. Bd. III, 1867, p. 137.
- 93) Schultze, M. „Die Stachel- und Riffzellen der tieferen Schicht d. Epidermis dicker Pflasterepithelien u. d. Epithelialkrebse.“ Virch. Arch. Bd. XXX, 1864, p. 260.
- 94) Schwalbe. „Beiträge zur Kenntniss der glatten Muskelfasern.“ Arch. f. mikr. Anat. Bd. IV, 1868, p. 392.
- 95) Strassburger. „Bau und Wachsthum der Zellhäute.“ Jena 1882.
- 96) Swaen. „Des éléments cellulaires et des canaux plasmatiques dans la cornée de la grenouille.“ Bull. de l'acad. Royale de Belgique. 45 année, II ser., T. XLII, 1876, p. 144. Cit. nach 62.
- 97) Tangl. „Ueber offene Communicationen zwischen d. Zellen des Endosperms einiger Samen.“ Jahrb. f. wissensch. Bot. Bd. XII, 1880, p. 170.
- 98) Derselbe. „Zur Lehre von der Continuität d. Protoplasmas im Pflanzenreiche.“ Sitz.-Ber. d. math. phys. Kl. d. Wiener Acad. d. Wiss. Bd. XI, Abth. I, p. 10–39.
- 99) Derselbe. „Studien über das Endosperm einiger Gramineen.“ Ebenda. Bd. XCII, Abth. I, p. 168–197.
- 100) Terletzki. „Ueber d. Zusammenhang d. Protoplasmas benachbarter Zellen und über Vorkommen von Protoplasma in den Zwischenzellräumen.“ Ber. d. Deutsch. Bot. Gesellsch. Bd. II 1889 p. 169–171.
- 101) Derselbe. „Anatomie d. Vegetationsorgane von *Strutiopteris germanica* u. *Pteris aquilina*“ Jahrb. f. wiss. Bot. Bd. XV p. 452–502.
- 102) Thoma. „Beiträge zur Physiologie der Kittleisten des Epithels.“ Centralbl. f. d. med. Wiss. 1875, Nr. 2 p. 17.
- 103) Derselbe. „Ueber die Kittsubstanz d. Epithelien.“ Virch. Arch. Bd. LXIV 1875, p. 394.

- 104) Thuret et Bernet. „Etudes Phycologiques“. Paris 1878.
- 105) Wagener G. R. „Ueber die Entwicklung u. d. Bau der quergestreiften u. glatten Muskelfasern. Sitz.-Ber. d. Marburger Gesellsch. zur Beförderung d. Naturw. Nr. 10. cit. nach 94.

Inhaltsverzeichnis.

	Seite.
Einleitung	7
I. Geschichtliches über Protoplasmaverbindungen bei Pflanzen und Thieren	11
A. Protoplasmaverbindungen bei Pflanzen	11
B. Protoplasmaverbindungen im Thierreich	14
II. Eigene Untersuchungen	27
Vorbemerkungen	27
A. Fütterungsberichte, Sectionsbefunde und Operationsprotocoll	28
B. Histologischer Theil	36
a) Vorbereitende Behandlung der Organe und Herstellung mikroskopischer Präparate	36
Ueber Fixirungsflüssigkeiten	41
b) Mikroskopische Befunde	45
Tabellen	52
Neugeborener Hund	53
Einige mikroskopische Befunde aus dem Material Serie I	54
Resumé	56
Nachtrag	61
Literaturverzeichnis	63

Fig. 1.a

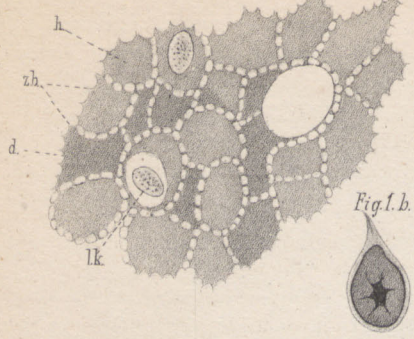


Fig. 2.a

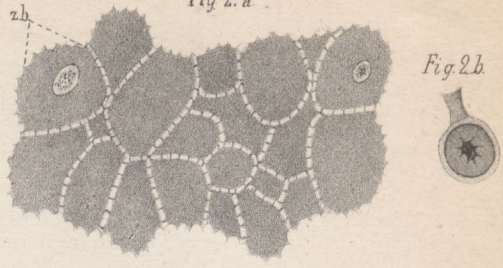


Fig. 3.a

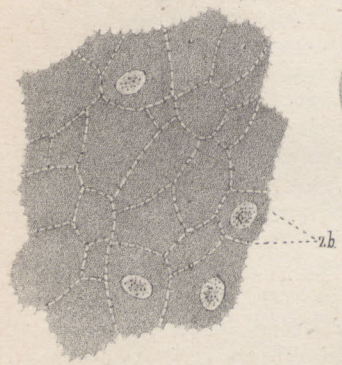


Fig. 3.b



Fig. 4.a

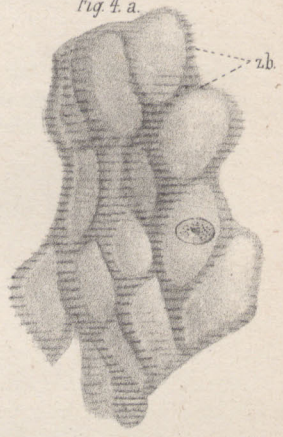


Fig. 4.b

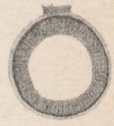

Fig. 6.b




Fig. 6.a




Fig. 5.a

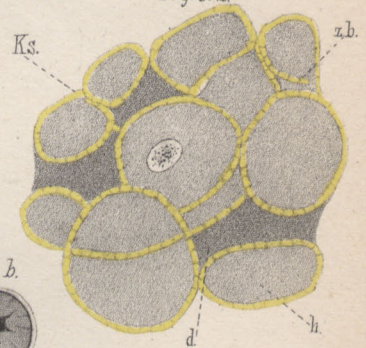


Fig. 5.b



Fig. 7.a

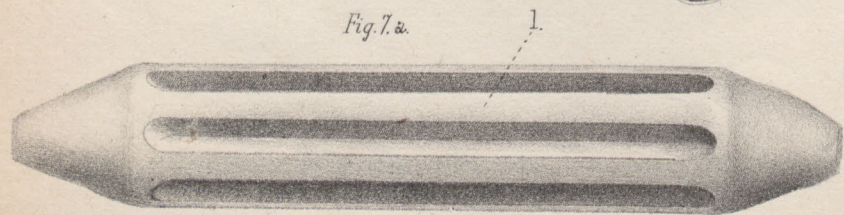


Fig. 7.b. 1.



Erklärung der Tafel.

- Fig. 1a. Querschnitt durch die Längsmuskulatur des makroskopisch normal aussehenden, contrahirten Dünndarmstückes des Hundes **b**.
h hell, *d* dunkel gefärbte Zellen, *c* Capillare, *lk* Lymphkörperchen, *zb* Zellbrücken. (Sehr stark.) Gezeichnet mit dem Zeiss'schen Zeichenapparat bei Leitz's Hom. Imm. $\frac{1}{12}$ Oc. 3.
- Fig. 1b. Querschnitt durch den makroskopisch normal aussehenden, contrahirten Dünndarm vom Hund **b**. Natürliche Grösse.
- Fig. 2a. Querschnitt durch die Ringmuskulatur des contrahirten Jejunums von Katze **a**. *zb* Zellbrücken. (Stark.) Gezeichnet bei Hartnack's Hom. Imm. $\frac{1}{12}$ Oc. 3.
- Fig. 2b. Querschnitt durch das contrahierte Jejunum von Katze **a** in natürlicher Grösse.
- Fig. 3a. Querschnitt durch die Ringmuskulatur des ausgedehnten Colons der Katze **a**. *zb* Zellbrücken. (Schwach.) Gezeichnet bei Hartnack's Hom. Imm. $\frac{1}{12}$ Oc. 3.
- Fig. 3b. Querschnitt durch das ausgedehnte Colon der Katze **a**. Natürliche Grösse.
- Fig. 4a. Schrägschnitt durch die Ringmuskulatur des ausgedehnten Ileums der Katze **c**. *zb* Zellbrücken. Gezeichnet bei Hartnack's Hom. Imm. $\frac{1}{12}$ Oc. 4.
- Fig. 4b. Querschnitt durch das ausgedehnte Ileum der Katze **c**. Natürliche Grösse.
- Fig. 5a. Querschnitt durch die Ringmuskulatur des contrahirten Colons der Katze **d**. *ks* Kittsubstanz (gelb gehalten), übrige Bezeichnungen wie oben. Gezeichnet mit dem Zeiss'schen Zeichen-Apparat bei Hartnack's Hom. Imm. $\frac{1}{12}$ Oc. 4.
- Fig. 5b. Querschnitt durch das contrahierte Colon der Katze **d**. Natürliche Grösse.
- Fig. 6a. Das im Nachtrag beschriebene Gummimodell im nicht ausgedehnten Zustande. *l* Leiste. Natürliche Grösse.
- Fig. 6b. Wachsabguss des Modells im nicht ausgedehnten Zustande. *l* Leiste. Natürliche Grösse.
- Fig. 7a. Gummimodell im ausgedehnten Zustande. *l* Leiste. Natürliche Grösse.
- Fig. 7b. Wachsabguss desselben im ausgedehnten Zustande. *l* Leiste. Natürliche Grösse.

Thesen.

1. Die bis jetzt bekannt gewordenen protoplasmatischen Zellbrücken und Zellverbindungen berechtigen noch nicht zu der Annahme, dass das Protoplasma sämtlicher Zellen des Organismus ein zusammenhängendes Ganzes bildet.
2. Die Existenz einer Kittsubstanz zwischen den glatten Muskelfasern des Darmes ist unzweifelhaft.
3. Die Ergebnisse der Percussion sind nicht so genau, wie diejenigen der übrigen klinisch-diagnostischen Methoden.
4. Die Beschränkung der Antiseptik zu Gunsten der Aseptik ist einer der wesentlichsten Fortschritte der modernen Chirurgie.
5. Bei noch empfängnisfähigen Frauen ist die Ventrifixation des retroflectirten Uterus nur im äussersten Nothfalle und zwar verbunden mit beiderseitiger Castration auszuführen.
6. Eine Revision der Casuistik luetischer Reinfektionen ist dringend geboten.