

107 818^a
17

73.

Ueber
vaginale Myomotomie.

Inaugural-Dissertation

zur Erlangung des Grades eines

Doctors der Medicin

verfasst und mit Bewilligung

Einer Hochverordneten medicinischen Facultät

der Kaiserlichen Universität zu Jurjew (Dorpat)


zur öffentlichen Vertheidigung bestimmt

von

Paul v. Wichert.

Ordentliche Opponenten:

Dr. v. Knorre. — Doc. Dr. L. Kessler. — Prof. Dr. O. Küstner.



Jurjew.

Druck von C. Mattiesen.

1895.



Печатано съ разрѣшенія Медицинскаго Факультета Император-
скаго Юрьевскаго Университета.

Референтъ: Профессоръ Д-ръ О. Кюстнеръ.

Юрьевъ, 14 Апрѣля 1893 г.

№ 289.

Деканъ: Драгендорфъ.

Meinem hochverehrten Lehrer

Herrn Prof. Dr. Ludwig Stieda

o. ö. Professor der Anatomie und Director des anatom.
Instituts zu Königsberg i. Pr.

in Dankbarkeit.

8. 11. 1893

Herrn Prof. Dr. O. K ü s t n e r, unter dessen Leitung die vorliegende Abhandlung entstanden ist, bin ich für die gütige Ueberlassung des klinischen Materials, sowie für mannigfache Belehrung und Unterstützung bei Herstellung der Arbeit zu grossem Danke verpflichtet.

Ich nehme die Gelegenheit wahr ebenfalls Herrn Dr. G. v. K n o r r e für seine liebenswürdige Mithilfe bei Bearbeitung der Krankengeschichten meine Erkenntlichkeit auszusprechen.

Neben den epithelialen Geschwülsten finden sich von allen Tumoren des Uterus am häufigsten die Myome. Ihrer histologischen Struktur nach, Muskelfasern und Bindegewebe in verschiedenem Verhältniss zu einander, so dass sie auch oft als Fibrome bezeichnet werden, wiederholen sie streng den Typus ihres Mutterbodens, können also nach der gangbaren pathologisch-anatomischen Einteilung als gutartige Geschwülste bezeichnet werden. Je nach dem Lageverhältniss, in welchem das Myom sich zur Uteruswand befindet unterscheidet man interstitielle, submucöse und subseröse Formen. Als submucöse und subseröse bezeichnet man nach G u s s e r o w ¹⁾ am zweckmässigsten nur diejenigen Tumoren, welche gestielt der Aussen- oder Innenfläche des Uterus aufsitzen, vollkommen, auch an ihrem längeren oder kürzeren Stiel, vom Peritoneum, resp. der Schleimhaut überzogen sind. Alle anderen Myome, mögen sie nun so lange sie klein sind, gleichmässig von der Uterusmuskulatur eingeschlossen sein, oder mögen sie bei weiterem Wachsthum nach aussen oder innen sich mehr vorwölben, werden so lange sie mit breiter Basis dem Uterus aufsitzen als interstitielle aufgefasst.

Was die Aetiologie der Myome anbelangt, so sind wir darin auf kaum mehr, als auf Hypothesen angewiesen. Der C o h n h e i m 'sehen ²⁾ Lehre, die ihre Entstehung auf das Embryonalleben zurückführt, die angeborene Anlage der Geschwülste erst durch bestimmte Einflüsse im späteren Leben zu weiterem Wachsthum angeregt wissen will, steht die Annahme von V i r c h o w ³⁾ gegenüber.

1) Handbuch der Frauenkrankheiten von Billroth-Lücke. II. Aufl. 1886.

2) Vorlesungen über allgemeine Pathologie 1877.

3) Geschwülste Band III.

die den Myomen einen irritativen Character beilegt. Klebs¹⁾ macht die Proliferation der Bindegewebs- und Muskelzellen für die Entstehung der Myomknötchen verantwortlich, und Kleinwächter²⁾ lässt sich durch Umwandlung von Rundzellen, die aus Capillaren ausgewandert sind in Bindegewebs- und Muskelzellen entstehen. Gottschalk³⁾ hat kürzlich bei Untersuchungen kleinster Myomknötchen die Beobachtung gemacht, dass es sich bei den Anfängen der Myombildung um Wucherungsvorgänge an den zelligen Elementen auffallend stark gewundener Arterien handle, welche den Grundstock der Geschwülste bildeten. Der bedeutenden Schlingelung des Gefässes, welches bei starker Blutfülle noch zunehmen und eine Reibung der Gefässwindungen an einander bedingen muss, vindicirt Gottschalk eine aetiologische Bedeutung. Eine Kerninfiltration, wie sie nur bei örtlich gereiztem Gewebe zum Ausdruck kommt, sich aber nur in den kleinsten Myomanlagen noch findet, bei Tumoren von Haselnussgrösse bereits nicht mehr anzutreffen ist, ist nach Gottschalk vollständig für den irritativen Ursprung dieser Geschwülste beweisend. Als möglicherweise ursächlichen Reizerreger führt Gottschalk tierische einzellige Wesen, kernlose Cytoden an, die er in einem Falle sowohl in der Gefässwand wie im umgebenden Gewebe gefunden hat; dieselben sollen durch Vermittelung von Mastzellen eine Anregung zur Proliferation von Bindegewebs- und Muskelzellen geben.

Wenn diese Beobachtung sich bestätigt ist durch sie die Cohnheim'sche Theorie der Entstehung der Myome widerlegt, gegen die Gottschalk auch noch die Multiplicität und Häufigkeit der Myome anführt.

Man hat früher auch die Sterilität verdächtigt Ursache der Myombildung zu sein, und namentlich hat Cohnheim darauf hingewiesen, dass die Myome sich häufiger bei solchen Individuen fänden, welche nicht geboren oder überhaupt keinen geschlechtlichen Verkehr ausgeübt hätten, und weiter daraus geschlossen, „dass Sterilität oder Inactivität des Genitalapparates Ursache der Geschwulstbildung sei, oder wenigstens sehr dazu zu disponiren scheine.“ Nach den Beobachtungen der Gynaekologen kommen aber viel mehr Verheirathete mit Myomen zur Beobachtung, und der Zusammenhang zwischen Ste-

1) Handbuch der pathol. Anatomie Bd. I 1873.

2) Zeitschrift für Geburtshilfe u. Gynaekologie IX S. 70.

3) Archiv f. Gynaekologie Band XLIII III 1893.

rität und Myomen des Uterus wird am einfachsten so erklärt, dass Letztere die Ursache abgeben, indem durch die Veränderung der Uterusschleimhaut viele Hindernisse für die Conception entstehen.

Verschiedener Sitz und verschiedene Grösse der Tumoren sind der Grund dafür, dass die durch sie hervorgerufenen Symptome recht mannigfaltiger Natur sein können. Es ist zu bemerken, dass es auch vollkommen symptomlos bestehende Myome geben kann, was durch zahlreiche Sectionsbefunde und zufällige Beobachtungen an der Lebenden festgestellt ist. Es handelte sich in solchen Fällen entweder um kleinere Geschwülste, die vollkommen intramural oder subperitoneal lagen, oder um Befunde bei Individuen, welche ausserhalb der geschlechtsthätigen Zeit stehend einen noch unentwickelten oder bereits senil involvirten Uterus zeigten.

Die Mehrzahl der Myome hat immer Symptome im Gefolge, die aber garnicht constant sind und so etwa den Anhaltspunkt zu einer genaueren Localisationsdiagnose abgeben könnten. Das häufigste, oft auch das einzige Symptom sind die Blutungen. Sie kommen in Form der Menorrhagie vor, indem entweder die Blutmenge bei jeder einzelnen Menstruation eine besonders grosse ist, oder die Menstruation länger dauert, oder in Form der regellosen Blutung, Metrorrhagie. Bei den submucösen und interstitiellen Myomen sind die Blutungen ein constantes Symptom; bei den gestielten subserösen Formen fehlen sie meist, doch können sie auch hier unter Umständen auftreten, wenn nämlich durch die Lagerung der Geschwulst ein Hinderniss für die Circulation im Uterus gegeben wird. Was die Quelle der Blutung anbetrifft, so sind die Ansichten der Autoren darüber verschieden. Nach Gussacrow wird „durch die Auszerrung und Atrophie der den Tumor bedeckenden Schleimhaut in der übrigen Schleimhaut eine bedeutende collaterale venöse Stase erzeugt, welche an und für sich schon zu Schwellung und Auflockerung und damit zur Zeit der menstruellen Congestion analog ähnlichen Zuständen, wie z. B. bei chronischer Metritis zu profusen Blutungen führt.“ Nebenbei giebt Gussacrow für einige Fälle die Möglichkeit zu, dass das Blut der die Geschwulst bedeckenden Schleimhaut entstamme, welche von verschiedenen Autoren als die alleinige Quelle der Blutung angesehen wird. W y d e r¹⁾

1) Beitrag zur normalen und pathologischen Histologie der menschlichen Uterusschleimhaut. Archiv für Gynaekologie XIII.

und v. Campe¹⁾ haben durch ihre Untersuchungen die auch andererseits gemachte Beobachtung bestätigt, dass die Schleimhaut bei Myomen eine starke Verdickung erfährt, welche nicht nur durch den vermehrten Füllungs- zustand der venösen Gefässe erklärt werden kann.

W y d e r beschreibt die Schleimhaut folgendermassen: „Das Mikroskop zeigte immer eine enorm reichliche Drüsenwucherung. An einzelnen Präparaten standen dieselben sehr dicht gedrängt, stark korkenzieherartig gewunden in zur Oberfläche senkrechtem Verlauf. An anderen bot die Schleimhaut mehr areoläres Aussehen dar; es waren stark erweiterte aber nicht cystös entartete Drüsen da, die durch ziemlich breite Balken im Inter glandularge- webe von einander getrennt waren.“ Aus der Geschwulst blutet es nur in den seltensten Fällen; meist sind die Myome gefässarme Tumoren. Immerhin kann es auch vorkommen, dass nach Usur der bedeckenden Schleim- haut einzelne grössere venöse Gefässe eröffnet werden und dann Anlass zu einer stärkeren Hämorrhagie geben. In solchen Fällen dürfte sich aber der letale Ausgang an- schliessen, wie in den Fällen von Matthews Duncan und Cruveilhier. (cit. bei Gusserow).

Wenn die Patientinnen schon längere Zeit Blut verloren haben und schon recht anaemisch sind, stellt sich oft eine fleischwasserähnliche Secretion ein; diese tritt oft im Anschluss an die menstruellen Blutungen auf und dauert dann längere oder kürzere Zeit, kann aber auch, wie in einigen unserer Fälle ganz ohne be- sondere Regelmässigkeit vor sich gehen.

Das zweite Symptom welches sich in den meisten Fällen findet sind die Schmerzen. Die Mehrzahl der Autoren giebt für die verschiedenen Myomformen auch verschiedene Arten der Schmerzen an; bei den intersti- tiellen sollen dieselben einen spannenden, ziehenden Cha- racter tragen, namentlich um die Zeit der Menstruation herum auftreten und dann bedingt sein durch den Einfluss der menstruellen Congestion auf die Uteruswandungen, auch vielleicht auf den Tumor selbst. Bei subserösen Myomen pflügten die Schmerzen mehr den Charakter einer localen Peritonitis zu tragen, wofür namentlich der Reichthum der Gefässverbindungen zwischen Tumor und Uteruswand verantwortlich zu machen ist. Es bedarf

1) Verhandlungen der Gesellschaft für Geburtshülfe und Gy- naekologie zu Berlin 25. Jan. 1884. Zeitschrift für Geburtshülfe und Gynaekologie X.

keiner Hervorhebung, dass auch dieser Zustand besonders um die Zeit der Regel besteht; letzteres gilt ebenfalls für die Schmerzen bei den submucösen und denjenigen interstitiellen Myomen, welche nur durch eine breite Basis mit der Uteruswand in Verbindung stehen und mit ihrem grösseren Teil in das Uteruscavum hineinragen. Für diese wird ausserdem noch ein wehenartiger Schmerz während der Periode als charakteristisch angegeben, ein Gefühl, das dadurch hervorgerufen wird, dass sich der Uterus in der That seines abnormen Inhaltes zu entledigen sucht und den Tumor nach dem Muttermunde hinpresst. Im Verlaufe mehrerer Menstruationsperioden kann dann das Myom thatsächlich geboren werden. Gusserow führt die wehenartigen Schmerzen als besonders charac- teristisch für die weichen, reinen Myome an; „es scheint, als wenn sich die Geschwulst hier an den Contractionen selbst beteiligte und dadurch die Schmerzen zu einer unerträglichen Höhe steigerte.“

Abgesehen von den Schmerzen können die Myome bei grösserem Wachstum eine Reihe von unangenehmen Sensationen hervorrufen; das Gefühl von Völle im Leibe, der Schwere im Becken. 2 Fälle von Ischias, die durch Druck grosser Tumoren hervorgerufen nach Reposition derselben wieder verschwand, finden sich von Kidd²⁾ und Jude Hue³⁾ angegeben. Herr Prof. Küstner beschreibt in den „Grundzügen der Gynaekologie“ einen in der Dorpater Klinik beobachteten hierher gehörigen Fall, den ich um seines interessanten Verlaufs willen kurz mitteilen möchte. Es handelte sich um eine 33 Jahre alte, seit 10 Jahren kinderlos verheirathete Pa- tientin. Als Mädchen und in den ersten Jahren der Ehe gesund gingen vor 5 Jahren an die Beine ihren gewohn- ten Dienst zu versagen; ohne Schmerzen zu haben, er- müdete Patientin sehr leicht. Diese Ermüdungszustände nahmen im Laufe der Jahre zu. Seit etwa derselben Zeit ist ärztlicherseits eine vom Uterus ausgehende Geschwulst constatirt worden; die Regel ist nicht nennenswerth stärker geworden, vielleicht sind die Ermüdungserschei- nungen während dieser Zeit etwas erheblicher. Am 1./XI. 1891 wird ein bis zum Nabel reichendes, zum grössten Teil im Becken liegendes Myom diagnosticirt. Der Gang der Pat. ist eigenthümlich stossend. Am 12./XI. Myo-

1) Dublin Quart. Journal 1872. cit. bei Gusserow.

2) Annales de Gynécologie IV p. 239 cit. bei Gusserow.

motomie; supravaginale Amputation nach Hegar. — Unmittelbar nach der Operation bemerkt Pat. eine günstige Veränderung. Die krampfartigen Zusammenziehungen, welche sie auch im Liegen in den Beinen fühlte, und welche ihr mitunter den Schlaf störten, haben schnell nachgelassen, so dass nach der Myomotomie Pat. besser schlief als lange zuvor. Am auffallendsten war die Besserung, als Pat. das Bett am 3./XII. verliess; der stam-pfende Gang war nur noch andeutungsweise vorhanden, und Pat. fühlte sich kräftiger auf den Beinen. Laut brieflicher Nachricht befindet sich Pat. $\frac{1}{2}$ Jahr nach der Operation vollkommen wohl.

Von Wichtigkeit ist ferner der Einfluss der Myome auf den Uterus selbst. Neben Inversionen, die durch submucöse oder breitbasige interstitielle Tumoren hervorgerufen werden, können Retroflexionen und -versionen entstehen, welche namentlich durch die subserösen Fibrome erzeugt werden. Auch Prolapse von Uterus und Vagina können durch Myome bedingt werden. Eine bestimmte Art der Myome, nämlich solche, die breitbasig subserös von der hinteren Wand des Uterus ausgehend hauptsächlich nach abwärts wachsen, und diejenigen, die sich interligamentär entwickeln, rufen sehr leicht bei stärkerem Wachstum eine Reihe von Symptomen seitens der Nachbarorgane hervor, die durch den Sitz und die Einkeilung der Tumoren im Becken ihre Erklärung finden. Zunächst ist es der Druck auf die Harnwerkzeuge. Die Capacität der Blase kann eine nennenswerthe Beschränkung erleiden, häufiger Harndrang und Harnverhaltung kommen vor. In der Literatur finden sich auch Fälle verzeichnet, in denen Uraemie, hervorgerufen durch Druck auf die Uretheren die Todesursache bildete. Der Druck, den die Myome auf das Rectum ausüben, kann zu Erschwerung der Defaecation Veranlassung geben, in hochgradigen Fällen auch einen absoluten Verschluss des Mastdarms und dadurch Ileus herbeiführen.

Zu den sehr seltenen Folgen des Druckes der Fibrome auf die Nachbarorgane gehören die Fälle, wo Perforation oder Usur letzterer eintrat. So finden sich Perforationen in die Blase, den Mastdarm und die Scheidenwand angeführt, Sachen, die mehr zu den interessanten Merkwürdigkeiten auf diesem Gebiet, als zu der Symptomatologie gehören. Schröder¹⁾ beschreibt mehrere

1) Handbuch der Krankheiten der weibl. Geschlechtsorgane p. 223.

Fälle, in denen durch den Druck grosser interstitieller und submucöser Fibromyome die Bauchdecken hochgradig verdünnt und herniös ausgestülpt waren. In dem einen der angeführten Fälle war schliesslich Gangrän der Bauchdecken eingetreten und am Grunde der nekrotischen Masse sah man die Geschwulst frei zu Tage treten. Auch Peritonitis kann sich als Folge einer Perforation des Myoms in Blase oder Rectum einstellen; dann wird es sich aber meist wohl um eine diffuse septische Form handeln, während in den viel häufigeren Fällen, wo die Zerrung des Peritoneums durch stärkeres Wachstum oder regressive Metamorphose im Inneren des Tumors selbst die Ursache sind, die Peritonitis mehr circumscrip-t und benigner Natur sein wird.

Oedeme, Petechien an den unteren Extremitäten zur Zeit der Regel und freier Ascites kommen auch als Folgezustände der Myome vor. Erwähnen möchte ich ferner noch das Eintreten von Thrombosen der benachbarten Venen, wie es in dem einen unserer Fälle sich in exquisiter Weise erst auf dem einen, dann dem anderen Bein fand. Lomer¹⁾ beschreibt einen Fall von Thrombose am Oberarm, Hegar²⁾ einen Fall, wo sich bei der Section ausgedehnte Thrombosen in der Vena cava und mesaraica fanden.

Die zuletzt angeführten Symptome und Folgen der Myome können immerhin mehr als seltenere Vorkommnisse bezeichnet werden; als belangreicher und bei Weitem häufiger müssen wir die Blutungen, die Schmerzen und die Drucksymptome hinstellen, und diese geben auch in den meisten Fällen die Indication zu ärztlichen Eingriffen, da sie das Wohlbefinden und durch den fortwährenden Blutverlust auch das Leben der Pat. ungünstig beeinflussen.

Bevor ich mich dem einzigen radicale Heilung herbeiführenden Verfahren, dem operativen, zuwende, möchte ich noch in Kurzem 2 Heilverfahren, die nur palliativ wirken, wohl aber vielfach ebenfalls als endgültige bezeichnet wurden und noch werden, erwähnen: die Behandlung der Myome mit Secale, und die mit dem galvanischen Strom.

Der Beobachtung, dass Myome während der Schwangerschaft eine bedeutende Grössenzunahme erfahren kön-

1) Ueber die Enukleation der Myome. Zeitschrift für Geburtshilfe und Gynaekologie Bd. IX 1883.

2) Hegar - Kältenbach. Die operative Gynaekologie. III. Aufl.

nen, die ihren Grund in einer Zuführung reichlicheren Nährmaterials hat, steht die andere gegenüber, dass bei der puerperalen Involution des Uterus vielfach eine Rückbildung der Geschwülste, ja in einigen seltenen Fällen völliges Verschwinden derselben constatirt worden ist. Gusserow citirt 22 annähernd sichere Fälle von Resorption der Myome im Anschluss an das Wochenbett. Es ist anzunehmen, dass es sich in diesen Fällen um weiche, in der Uterussubstanz selbst liegende und nicht durch eine Kapsel abgeschlossene, Tumoren gehandelt hat, welche noch mehr einen Bestandteil der Uteruswand ausmachen und auf welche sich dementsprechend auch das Involutionsbestreben des Uterus erstrecken konnte. Eine gleiche Wirkung liess sich auch theoretisch für das Secale ableiten, indem man annahm, dass durch dasselbe entweder die Muskelfasern des Tumors zur Contraction gebracht werden würden, oder in der Umgebung der Geschwulst durch beständige Zusammenziehung ein Abschluss der ernährenden Gefässe und dadurch eine Schrumpfung resp. Rückbildung des Myoms resultirte. Von diesen Erwägungen geleitet empfahl Hildebrandt¹⁾ 1872 die subcutanen Injectionen von Ergotin bei der Myombehandlung und rühmte ihnen eine verkleinernde Wirkung auf die Geschwulst, sowie ein Sistiren der Blutung nach. Die Beobachtungen, die über das Verschwinden resp. die Verkleinerung der Myome nach den Injectionen publicirt worden sind, beruhen wohl alle zum grössten Teil auf Selbsttäuschung. Sie entstammen meist der ersten Zeit nach der Empfehlung des Mittels, wo man sich noch in sanguinischen Hoffnungen bezüglich seiner Heilwirkung wiegte. Zweifellos ist das Secale im Stande in vielen Fällen eine dauernde oder langanhaltende Blutstillung hervorzurufen, und demnach wird es als Hilfsmittel bei der symptomatischen Behandlung der Myome in Erwägung zu ziehen sein; doch ist seine Anwendung schmerzhaft und die Cur dauert sehr lange; auch die Beobachtungen, dass die Besserung nur so lange anhielt, als das Mittel injicirt wurde, lassen die ihm nachgerühmte Heilwirkung doch in einem anderen Licht erscheinen und rechtfertigen den Ausspruch von Zweifel²⁾: „Wenn es zuzugeben ist, dass die Mutterkornpräparate zwar bei langem Gebrauch eine Minderung der Blutung

1) Berl. klin. Wochenschrift 1872 Nr. 25. Beiträge zur Geburtshilfe etc. III p. 261. Archiv f. Gynaekologie VII p. 293.

2) Vorlesungen über klinische Gynaekologie. 1892.

erzielen, so ist jedenfalls eine Hemmung des Wachstums oder gar ein Verschwinden des Tumors in das Gebiet der Illusionen zu verweisen.“

Ebenfalls nur vom Standpunct des symptomatischen Verfahrens aus kann die electrolytische Behandlung der Myome beurteilt werden; eine nennenswerth günstige Wirkung hat sie nur auf das Sistiren der Blutungen, ziemlich ebenso wie das Curettement und ätzende intrauterine Injectionen, weniger gefährlich, aber längere Zeit in Anspruch nehmend. Was das gepriesene Verschwinden der Geschwülste anbelangt, so ist dasselbe auch in das Gebiet der Fabel zu verweisen. Zweifel führt in dem eben genannten Buch an, dass in der Regel eine Verkleinerung der Geschwülste beobachtet werden könne, fügt aber hinzu, dass dieselbe auch nur anhielt, so lange die Kranken galvanisirt wurden, und dass nachher die Myome wieder wuchsen. Das Verfahren ist, wie Zweifel betont, sehr schmerzhaft und nur dann indicirt, wo man mit symptomatischer, beziehungsweise palliativer Behandlung auszukommen hofft.

Andere symptomatische Behandlungsmethoden der Myome sind das Curettement mit oder ohne nachfolgende Verätzung, intrauterine Injectionen von Liq. ferri.

Leopold führt einen Fall an, in welchem schon durch die blosse Erweiterung des Cervicalkanals mit Quellstiften die Blutungen sistirten, die Menstruation regelmässig wurde, obwohl das Myom sich nicht verändert hatte. Auch stumpfe Dehnung des collum ist empfohlen worden¹⁾. Ein operatives Verfahren die Blutstillung herbeizuführen ist von Baker Brown²⁾ angegeben; dasselbe besteht in tiefer Spaltung des Cervicalkanals und des inneren Muttermundes, wenn möglich bis in die Myomkapsel. Danach werden Erfolge berichtet von Nélaton, Spiegelberg, Gusserow³⁾.

Von den beiden Wegen, auf denen man den Uterus mitsammt der Geschwulst oder diese allein entfernen kann, von der Vagina oder, nach Eröffnung der Bauchdecken, von der Abdominalhöhle aus, wurde in der vor-

1) Kaltenbach Centralblatt f. Gynaekologie 1888 Nr. 45.

2) London obst. Transact. III. p. 67 u. VI. p. 21.

3) cit. nach Gusserow l. c.

antiseptischen Zeit nur der erstere eingeschlagen. Für die Entfernung kleiner gestielter Myome, die ohne Schwierigkeiten die Geburtswege passieren konnten, liegt der Gedanke von der Scheide aus zu operiren so nahe, dass es keiner besonders ausgesprochenen Präcisirung der Indication und eines förmlichen Hinweises bedurfte. Anders stand es mit den interstitiellen, in die Uterushöhle hineinragenden Tumoren. Die Anregung auch für diese Geschwülste ein operatives Verfahren von der Scheide aus zu wählen, ist von Velpeau ausgegangen; von ihm, Boyer, Maisonneuve und Amussat, wclch letzterer zuerst den Velpeau'schen Gedanken zur Ausführung brachte, sind die ersten Patientinnen nach dieser Methode operirt worden. Von America aus richtete Atlee die Aufmerksamkeit der Aerzte auf die Operation per vaginam. Das damals zumeist geübte Verfahren bestand wie das jetzige in Spaltung der Kapsel und Ausschälung der Geschwulst; doch begnügten sich viele Operateure überhaupt mit der von Nélaton empfohlenen Spaltung der Kapsel und oberflächlichen Muskelschicht. So weist z. B. West¹⁾ darauf hin, dass möglicherweise dieser nicht sehr erhebliche Eingriff genügen könne, die weitere Entwicklung des Tumors zu hemmen. Anderen Autoren wurde die Erfahrung, dass nekrotische, aus ihrem Zusammenhang gelöste Myome einer spontanen Ausstossung verfielen zum leitenden Gesichtspunkte bei ihren Massnahmen, eine Nekrose des Tumors herbeizuführen und dann die Entfernung desselben der Natur zu überlassen. Baker Brown gab eine Methode an, die den Namen „Gouging“ erhielt: nach Spaltung der Kapsel schälte er die Geschwulst in möglichst weiter Ausdehnung von derselben los, und hohlte sie dann mit röhren- oder meisselartigen Instrumenten aus, oder excidirte keilförmige Stücke; die entstandenen Lücken wurden mit in Oel getränkten Leinwandlappen gefüllt. In anderen Fällen stiess er eine nach aussen schneidende Scheere in den von der Kapsel befreiten Tumor ein und bemühte sich denselben auf diese Weise möglichst ausgiebig zu zerstören. Greenhalgh verwendete zur Zerstörung des Myoms das Glühisen, mit dem er auch die Kapsel durchtrennte.

Während die letztgenannten Operationen stets eine grosse Zahl von Todesfällen an Sepsis und Pyaemie im

1) Lehrbuch der Frauenkrankheiten, übers. v. Langenbeck 1863.

Gefolge hatte, gab die Enucleation nach Spaltung der Kapsel mit zunehmender Ausbildung der Operationstechnik auch immer günstigere Resultate. Die Zusammenstellung von West in seinem Lehrbuch enthält alle von 1840—1855 mit Enucleation von der Vagina aus behandelten und publicirten Fälle. Es sind im Ganzen 27, von denen 13 mit Genesung endeten, 14 starben. Männel¹⁾ berichtet 1871 über 47 Operationen mit 30 Heilungen und 17 Todesfällen. Die Statistik von Braun²⁾ enthält 60 Enucleationen mit 41 Heilungen; doch ist zu bemerken, dass in den bisher genannten Zusammenstellungen sich auch immer die Operationen aus der früheren Zeit miteingerechnet finden. A. Martin veröffentlichte 1876 50 neue Fälle, von denen 7 = 14% tödtlich verliefen. Gusserow giebt in dem „Handbuch für Frauenkrankheiten“ eine bis 1877 reichende Uebersicht über alle bis dahin publicirten Enucleationen und stellt deren im Ganzen 154 zusammen; 51 davon hatten tödtlichen Ausgang = 33,1%. Ueber die Jahre 1873—83 berichtet Lomer³⁾ in einer statistischen Zusammenfassung, 130 Enucleationen mit 18 Todesfällen, was eine Mortalität von 16% ergeben würde. Die von Chrobak⁴⁾ veröffentlichten 11 Fälle, alle mit günstigem Ausgang, und die von C. v. Braun in seinem Lehrbuch angegebenen 12 Enucleationen, von denen 5 tödtlich verliefen, ergeben mit den Resultaten der Lomer'schen Statistik zusammengehalten eine Mortalität von 15,03%. Schröder giebt auf Grund seiner Beobachtungen (21:5) = 23% Mortalität an, Hegar-Kaltenbach (21:4) = 19%, Frankenhäuser (23:3) = 13%. Martin⁵⁾ hat 1890 über 31 per vaginam vorgenommene Enucleationen berichtet von denen 6 tödtlich verliefen, 3 an Sepsis, 3 an Anaemie. Leopold⁶⁾ endlich stellte aus seiner Klinik 28 Enucleationen mit 1 Todesfall an Peritonitis zusammen. Die 1892 von Chrobak⁷⁾ veröffentlichten 28 Enucleation haben 0% Mortalität.

1) Prager Vierteljahrsschrift 1871, 2. p. 29.

2) Wiener Wochenschrift 1874, 39—41.

3) Ueber die Enucleation der Myome. Zeitschrift f. Geburtshilfe und Gynaek. IX. 1883.

4) Wiener med. Blätter 1884.

5) Zeitschrift für Geburtshilfe und Gynaekologie XX. 1890.

6) Die operative Behandlung der Uterusmyome, durch vaginale Enucleation, Castration, Myomotomie und vaginale Totalexstirpation. Archiv f. Gynaekologie XXXVIII.

7) Ueber die vaginale Enucleation der Uterusmyome. Volk m. Vortr. n. F. Nr. 43.

Mehr in Folge diagnostischer Irrthümer als auf Grund klarer Indicationsstellung wurden die ersten Operationen von Myomen auf dem Wege des Bauchschnittes unternommen. Lizars 1825, Dieffenbach und Atlee 1826 waren die Ersten, die die Laparotomie machten, weil fälschlich eine Ovarialcyste diagnosticirt war. Als man des Irrtums gewahr wurde schloss man die Bauchwunde wieder, weil man es überhaupt für unmöglich hielt Uterustumoren vom Abdomen aus zu operiren; trotzdem man das Myom garnicht angriff kamen dennoch 5 von den 14 Patientinnen, an denen die Probelaparotomie gemacht worden, an den directen Folgen des Eingriffes um's Leben. Die Abtragung der gestielten, subserösen Myome war die erste wirklich ausgeführte abdominale Myomoperation. Granville unternahm sie zuerst 1837, doch endete sein Fall tödtlich. 1844 wurde dieselbe Operation von Atlee und Lane mit Glück ausgeführt. Die ersten partiellen Amputationen des Uterus wegen interstitieller, breitbasiger, mehr subserös liegender Myome wagten Clay und Heath 1843, doch waren ihre Erfolge, wie auch die anderer Operateure aus derselben Zeit, negativ. Der Erste, dem die Entfernung des Uterus per laparotomiam glückte, war Burnham 1853. Die Operation wurde wegen Ovarialcysten unternommen und das Myom bildete mehr einen nebensächlichen Befund bei der Operation. Burnham entfernte zuerst die Ovarialtumoren und trug dann den Uterus in der Höhe des Scheidenansatzes ab. Peaslee, Spencer Wells und Sawyer 1860 operirten ebenfalls ohne Erfolg und auch durch Fehldiagnosen veranlasst in ähnlicher Weise. Der erste, der ein sicher diagnosticirtes Myom mitsammt dem Uterus durch Laparotomie glücklich entfernte, war Kimball 1853. Nächst ihm hat Köberlé 1863 ebenfalls ein diagnosticirtes Myom mit dem Uterus exstirpirt. Péan gab zuerst eine präcise Operationsmethode an und wurde so der wissenschaftliche Begründer der Operation, indem er auch die Indicationen für dieselbe formulirte.

Eine wie gefährliche Operation die Entfernung der Myome durch den Bauchschnitt früher war, erhellt aus den Zusammenstellungen der Autoren; der Procentsatz der Mortalität schwankt in den einzelnen Statistiken recht bedeutend, geht aber nie unter 32 (bei Péan) herunter. Das Maximum ist 85,3 % in der Zusammenstellung von Schröder. Gusserow's Statistik bis 1878 ergibt 17 Laparomyotomien mit 60 % Mortalität.

Es mag an dieser Stelle darauf hingewiesen werden, dass der Werth einer derartigen medicinischen Statistik, namentlich in der vorantiseptischen Zeit, welche sich auf Compilation aus der casuistischen Literatur aufbaut, ein sehr geringer ist. Gillete¹⁾ weist in einer Besprechung der Arbeit von Männel mit Recht darauf hin, dass in der That fast stets mehr günstige als ungünstige Fälle veröffentlicht werden. Zudem sind die Chancen für das Gelingen der Operation, der Zustand der Patientinnen vor derselben oft aus der Literatur garnicht ersahbar, und daher können auch die Resultate der einzelnen Autoren durchaus nicht auf die gleiche Werthschätzung bei der Kritik einer Operation Anspruch erheben. Ganz besonders gilt dieses für die Statistiken aus der vorantiseptischen Aera. Wenn auch jetzt noch in der Art und Weise zu operiren, bezüglich Schnelligkeit, Exactheit der Blutstillung etc. zwischen den einzelnen Operateuren zahlreiche Unterschiede sind, so hat doch die allgemeine Anwendung der Schutzmassregeln gegen Infection, sei es in Form der Anti- oder Asepsis, eine gewisse Gleichheit in den Operationsweisen hergestellt, welche schon mit grösserem Recht gestattet, die Resultate der Operationen von einem Gesichtspunkt aus zu betrachten. Das Hauptcontingent der Todesfälle nach Operationen bildeten früher doch immer die an Sepsis und Pyaemie Gestorbenen, und das Vermeiden der Infection war immer mehr Sache des Zufalls als des zielbewussten Handelns; der Eine operirte eben sauber und daher waren seine Resultate besser, während der Andere der Wundinfection Thür und Thor offen liess, und daher bei vielleicht sonst besseren Chancen schlechte Erfolge erzielte. Freilich bleiben auch noch jetzt zahlreiche Einwände gegen eine derartige compilirende Statistik auch in der neuen Zeit bestehen, so z. B. die stets verschiedenen Chancen für das Gelingen, gegeben durch Kräftezustand, complicirende Leiden der Patientinnen; auch ist die Indicationsstellung für die Operation nicht überall eine gleiche, und die Grenze der Operirbarkeit wird auch verschieden weit gezogen, — immerhin ist man doch bei gleichmässiger Vermeidung der Hauptgefahr eines unglücklichen Ausgangs zu einer einheitlichen Zusammenfassung der Resultate verschiedener Operateure ungleich mehr berechtigt als früher. Einen weit grösseren Werth können die von den einzelnen Autoren gegebenen Statistiken über ihre eigenen Operatio-

1) Annales de Gynécologie. 1875.

nen beanspruchen, weil diesen eine grössere Constanz der Operationsbedingungen und -chancen, wie auch ein einheitliches Vorgehen zu Grunde liegt.

Seit dem Jahre 1878 haben sich die Resultate für die operative Behandlung der Myome durch Laparotomie unter dem Einfluss des antiseptischen Verfahrens ganz bedeutend gebessert. Die Zusammenstellung von Bigelow über die Jahre 1878—83 berichtet über 279 Operationen mit 182 Genesungen und 97 Todesfällen, was eine Mortalität von 35 % bedeutet, mit den Ergänzungen von Hofmeier¹⁾ und Gusserow 34,5. Die Operation wurde häufiger gemacht, da man gelernt hatte die Hauptgefahr, die Infection, zu vermeiden, und eine reiche casuistische Literatur giebt uns die Belege, dass die Resultate der Myomotomie sich mit Vervollkommnung der Operationsmethoden von Jahr zu Jahr günstiger gestalteten. Es würde hier zu weit führen die einzelnen Verbesserungsvorschläge und Modificationen bei der Operation aufzuzählen; den Hauptanlass zu Discussionen bot immer die Frage der Nachbehandlung des Stieles. Péan gebührt das Verdienst die Befestigung und Nachbehandlung des Uterusstumpfes extraperitoneal zur Methode erhoben zu haben, nachdem die ersten dahin gehenden Versuche von Spencer Wells gemacht waren. Die Abschnürung des Stumpfes durch Draht, wie sie Péan angab, hatte aber verschiedene Nachtheile im Gefolge, welche bei dem von Hegar empfohlenen Verfahren vermieden werden. Dasselbe besteht in der Constriction mit dem elastischen Schlauch ohne oder mit vorheriger Unterbindung der Ligamenta lata, in der Vernähung der Peritonealflächen des Stumpfes und der Bauchwand unterhalb des Schlauches, der Befestigung des Stumpfes durch 2 kreuzweis eingestochene Lanzennadeln oberhalb des Schlauches und der Aetzung des Stumpfes mit 100 % Chlorzinklösung. Nach der Methode von Fritsch wird die sagittal geschnittene Uterusstumpfwunde so in den unteren Teil der Bauchwunde eingenäht, dass die gleichseitigen Wundflächen von Uterusstumpf und Bauchwand vereinigt und der dadurch entstehende nach oben offene Trichter mit Jodoformgaze ausgestopft werden kann.

1) Grundriss der gynaekologischen Operationen. 1891.

Die intraperitoneale Stielbehandlung wurde zuerst mit der extraperitonealen combinirt angewandt, indem man den Stumpf in der Bauchhöhle liess, lange Ligaturen und Umschlingungsinstrumente aber durch die Bauchwunde herausleitete. Diese Methode befriedigte aber nicht und wurde bald durch die rein intraperitoneale ersetzt, welche in der Anlegung seidener Massensligaturen und Versenkung des Uterus bestand. Gefährliche Blutungen und auch einzelne Todesfälle entstanden in Folge von Lockerung oder Abgleiten der Ligaturen. Die jetzt am häufigsten geübten intraperitonealen Stumpfbehandlungsmethoden sind¹⁾:

1) Ersetzen der provisorischen Gummiligatur durch eine dünnere, welche mit versenkt wird. Vernähen der Uteruswunde und des Peritoneums über der Wunde quer.

2) Vernähen der Stumpfwunde von der Tiefe aus durch gewebefassende Suturen und Vernähen des Peritoneums darüber.

3) Vernähen des Stumpfes mit der fortlaufenden Partienligatur nach Zweifel.

Für die isolirten interstitiellen Myome, welche von allen Seiten von gleich starker Muskulatur umschlossen sind, wendet man nach dem Vorschlage von Spiegelberg und Martin die Enucleation mit Erhaltung des Uteruskörpers an. Die hervorgezogene Gebärmutter wird provisorisch mit dem Schlauch umschnürt, die Kapsel gespalten und das Myom enucleirt. Drainage nach dem Uteruscavum hin ist nur für den Fall erforderlich, wenn die Höhle eröffnet worden ist; sonst wird das Geschwulstbett einfach vernäht und der Uterus versenkt.

Nachdem W. A. Freund 1878 seine Methode der totalen Uterusexstirpation von der Abdominalhöhle aus angegeben hatte, wurde dieselbe auch für die Entfernung der myomatösen Gebärmutter in Anwendung gezogen. Die sehr bedeutenden technischen Schwierigkeiten, die diese Operation macht, haben viele Autoren veranlasst sich gegen dieselbe auszusprechen und sie entweder durch die supravaginale Amputation oder, wenn es geht, durch die vaginale Totalexstirpation zu ersetzen.

Unter den abdominalen Operationen wegen Myom ist noch eine zu erwähnen, welche die Beseitigung des Leidens nicht durch operatives Angreifen des erkrankten Organs beabsichtigt. Die Beobachtung, dass im Matronenalter das Wachstum, die Blutungen und die anderen

1) cit. nach Küstner: Grundzüge der Gynaekologie 1893.

gefährlichen Symptome der Myome aufhören, veranlasste Hegar durch ein künstlich herbeigeführtes Klimacterium Heilung zu erstreben. Zu dem Zweck empfahl er 1872 die Castration. Die Erfolge, die sowohl er wie andere Operateure davon sahen, können entweder vom Standpunct der Beseitigung der bedrohlichen Symptome oder vom Standpunct der definitiven Heilung angesehen werden. Die Zusammenstellung von Wiedow¹⁾ ergibt unter 149 Castrationen 10 % Mortalität. Ein genaueres Resultat wird nur über 76 Fälle mitgeteilt und danach trat ein:

- 54 mal Schrumpfung des Myoms und Menopause
- 7 „ Menopause allein
- 2 „ Schrumpfung allein
- 6 „ Milderung der Blutung und Schrumpfung
- 1 „ 3 monatliche Menopause, dann Ausstossung der Geschwulst
- 2 „ unregelmässige schwere Blutungen
- 3 „ anfänglich gute Wirkung dann starke Blutung und Wachstum der Geschwülste
- 1 „ unregelmässige starke Blutung.

Die Mortalität variirt in den verschiedenen Zusammenstellungen recht bedeutend; während die grosse Statistik von Tissier²⁾, 171 Castrationen umfassend, 14,6 % tödtlichen Ausgang zu verzeichnen hat, hat Lawson Tait³⁾ nur 7 % Mortalität und in der zweiten Publication nur 2 %. Leopold bringt eine Zusammenfassung über 744 Castrationen, welche aber nicht alle wegen Myomen gemacht wurden, und findet als mittlere Procentzahl der Mortalität 8.

Wie aus den Veröffentlichungen hervorgeht lässt die Operation mit relativ grosser Sicherheit die Blutungen sistiren, bringt auch meist eine Schrumpfung zu Stande, namentlich wenn es sich um jüngere Individuen mit kleineren Myomen handelt. In manchen Fällen kommt es zu einer Degeneration des Tumors, die dann noch eine radicale Entfernung desselben nötig macht. Herr Prof. Küstner musste in einem solchen Fall, wo wegen eines mannskopfgrossen Myoms die doppelseitige Castration ausgeführt worden war, nach einem halben Jahr die Myomotomie machen. Auch in den Fällen, wo durch

1) Archiv für Gynaekologie Bd. XXV.

2) De la castration chez la femme en Chirurgie. Paris 1885.

3) The Pathology and Treatment of diseases of the Ovaries Birmingham 1883. Medical record 10. Nov. 1888 u. Centralblatt für Gynaekologie 1889 31.

die Entfernung der Ovarien keine Besserung des Leidens erzielt wurde, ist ein erneutes operatives Eingreifen erforderlich.

Somit kann die Castration nicht als eine unter allen Umständen heilende Operation bezeichnet werden, wenn sie auch in den meisten Fällen Cessation der bedrohlichen Symptome und Schrumpfung des Tumors hervorruft. Gusserow¹⁾ fasst sein Urtheil über die Castration dahin zusammen, dass sie unter die Eingriffe zu rechnen sei, die gegen das wesentlichste Symptom, die Blutungen, gerichtet sind, hier aber ein äusserst wertvolles Hilfsmittel darstelle, da sie noch da anwendbar sei, wo die Myomexstirpation unausführbar oder nur mit grossen Gefahren auszuführen sei. Als ideell richtige Aufgabe sei immer die Entfernung des Myoms ohne oder wenn unvermeidlich mit dem Uterus anzusehen.

Bei Besprechung der Totalexstirpation des Uterus wegen Myom werde ich auf die Castration noch einmal zurückkommen.

Ob die von Herrn Prof. Küstner im September vorigen Jahres zuerst und seither noch in einigen Fällen mit bis jetzt gutem Erfolge vorgenommene Unterbindung der Vasa uterina von der Vagina aus auch eine dauernde und überall günstige Beeinflussung der Myome in derselben Weise wie die Castration nach sich zieht, werden erst zahlreichere Fälle mit längerer Beobachtungszeit lehren können. In der Anfangs erwähnten Arbeit von Gottschalk findet sich ebenfalls ein Hinweis auf diese Unterbindung.

Das grosse Interesse, welches die Fortschritte auf dem Gebiet der Myomotomie per laparotomiam allgemein wachriefen, die nennenswerthen Verbesserungen und Ausbildungen der Nachbehandlungsmethoden und die stets zunehmende Günstigkeit der Operationsaussichten für den Pat., rückten für einige Zeit die Beachtung der Operationsmethoden von der Vagina aus in den Hintergrund. Erst im Laufe der letzten paar Jahre sind mehrere Arbeiten erschienen, in welchen nicht nur auf die Berechtigung dieser Methoden neben der Laparomyomotomie hingewiesen, sondern auch ihre Vorzüge gegenüber letzterer betont wurden. Dadurch, dass man sich dank den Fortschritten der anti- und aseptischen Operations-

1) l. c.

weisen in die Lage versetzt sah, zwischen 2 Wegen, vom Abdomen oder von der Vagina aus, wählen zu können, wurden die Indicationen für jeden von ihnen präciser bestimmt, die Chancen, die sich für den einen oder anderen Modus darboten genauer erwogen. Es handelt sich immer um die Frage, welche Verhältnisse der Geschwulst, sei es ihrer Grösse, Sitz oder ihrer Veränderung nach, geben die Indication für die Laparo- oder die vaginale Myomotomie, und welche anderen, von der Geschwulst unabhängigen Rücksichten können uns bestimmen von dem einen oder anderen Operationsmodus Gebrauch zu machen. Von der Scheide aus kann man entweder den Tumor allein entfernen, durch einfaches Abtragen oder durch Ausschälen, oder man kann auch den Uterus mitsammt der Geschwulst exstirpieren; die Auseinanderhaltung der Indicationen für diese letzteren Operationen wird uns später zu beschäftigen haben.

Neben anderen sind es hauptsächlich die Arbeiten von Martin, Leopold und Chrobak, welche die oben genannten Fragen behandeln.

Martin¹⁾ giebt für die Enucleation als obere Grenze Kindskopfgrösse des Tumors an, und macht die Operationsmöglichkeit davon abhängig, ob das collum uteri genügend durchgängig ist, oder durchgängig gemacht werden kann. Die Prognose für die Leichtigkeit der Operation macht Martin von dem Hinuntertreten der Geschwulst in die Scheide abhängig, desgl. von den Kapselverhältnissen; für kapsellose Myome betont er die Schwierigkeit der Enucleation und die Möglichkeit einer Peritonealverletzung. Verwachsungen zwischen Uterus und Nachbarorganen und die Gefahr von Verletzungen der Scheide und des Introitus seien auch oft Hinderungsgrund für die Operation. Besonders misslich erscheinen Martin für die Enucleation diejenigen Fälle, wo ein Teil des Myoms unter starker Abschnürung durch das collum uteri in die Vagina hineingeboren und hier gangränös geworden ist. In einem solchen Fall entfernte Martin die Hauptmasse von oben durch die Laparotomie und stiess den Knoten unten, welcher verjaucht war nach unten durch. Im Ganzen hat Martin 31 Enucleationen gemacht mit 6 Todesfällen, 3 an Sepsis, 3 an Anaemie und resumirt seine Ansicht dahin, dass die Mehrzahl der Myome, welche überhaupt zu einer opera-

1) Ueber Myomoperationen. Zeitschrift für Geburtshilfe und Gynaekol. Bd. XX.

tiven Behandlung drängen, nur durch Laparotomie angegriffen werden können. Ueber die in der Martin'schen Klinik ausgeführten vaginalen Totalexstirpationen wegen Myom berichtet Frank¹⁾.

Leopold²⁾ hat unter 140 Myomoperationen 28 mal die vaginale Enucleation gemacht und darunter 1 Todesfall zu verzeichnen, eine Pat. mit verjauchendem Myom, welche schon fiebernd in die Klinik gebracht wurde. Indication zur Operation geben nach L. starke Blutungen, Bedingung ist, dass der Tumor sich genügend zugänglich machen lässt. Die Tumoren, welche Leopold per vaginam enucleirte waren verschieden gross, wallnuss- bis kindskopfgross; über letzteres Mass hält er sie bei intrauterinem Sitz für nicht mehr von der Scheide aus angreifbar. In Uebereinstimmung mit Lomer will Leopold die vaginale Enucleation nur für die Myome angewandt wissen, welche entweder von der Cervix ausgehen, oder bei submucösem oder interstitiellem Sitz schon teilweise in die Scheide geboren sind. Bei geschlossener Cervix zu enucleiren hält Leopold im Gegensatz zu Lomer und in Uebereinstimmung mit Chrobak für nicht gefährlich, es sei denn, dass die übrigen Bedingungen bezüglich Grösse und Lage des Tumors erfüllt sind. Zu der Dilatation des collum benutzt man Laminariastifte, welche im Laufe mehrerer Tage in steigender Anzahl eingeführt werden sollen. Wenn das Myom schon teilweise in die Scheide geboren ist, hält Leopold die Operation auch bei grösseren Tumoren für noch möglich, vorausgesetzt, dass keine Entzündung oder Jauchung eingetreten ist. Er warnt vor dem allzu scharfen Anziehen der Geschwulst und weist auf die Gefahren der Anreissung von Parametrien und Peritoneum hin. — Die Totalexstirpation ist nach Leopold auch in den Fällen hochgradiger Anaemie und Entkräftung noch anwendbar „und nicht so gefährlich, wie die Castration, welche durch die Eröffnung des Unterleibes, Blosslegung der Därme, Nachblutung, Verunreinigung der Bauchhöhle und dergl., durch das schwierige Auffinden der Eierstöcke, die oft lange Dauer der Narcose und das oft ungünstige Zusammenwirken mehrerer dieser Umstände das Leben der Kranken gefährden kann.“ In den Fällen, wo es unmöglich sei der Ovarien habhaft zu werden, sei man doch durch die vaginale Totalexstirpation

1) Zeitschrift für Geburtshilfe und Gynaekologie. Bd. XX.

2) Archiv f. Gynaekologie Bd. XXXVIII.

in die Lage versetzt, die Patientinnen von Blutungen und Schmerzen zu befreien. Für indicirt hält Leopold die Operation, „wenn nach Erschöpfung aller anderen Mittel das bis zu Kindskopfgrosse gewachsene, ein- oder vielkollige Myom solche Blutungen, Schmerzen, Druckerscheinungen, oder entzündliche oder degenerative Veränderungen darbietet, dass Gesundheit und Leben bedroht sind; bei allzu grosser Verlöthung der Eierstöcke und bei für eine Laparotomie zu bedeutendem Schwächezustand der Patientin“. Totalexstirpationen hat Leopold 21 mal mit 3 Todesfällen gemacht.

Die Arbeit von Chrobak¹⁾ beschäftigt sich nur mit der Enucleation. Zunächst führt der Autor an, dass die Erhaltung der Genitalien ein Gesichtspunct sein müsse, den man bei der Wahl der Operation zu berücksichtigen habe. Allgemeine Indication für die vaginale Enucleation sei in allen den Fällen gegeben, in denen es leichter scheine die Geschwulst von unten als von oben zu entfernen. Gegenüber den Einschränkungen der speciellen Indication, welche Schröder und Lomer machen, indem sie die Weite des collum berücksichtigt wissen wollen und daher nur, mit Ausnahme der Cervixmyome diejenigen interstitiellen und submucösen, welche schon teilweise in die Scheide geboren sind, für die vaginale Enucleation reserviren, betont Chrobak, dass es auf die Dehnbarkeit der Cervix ankomme. Als weiteres einschränkendes Moment sei die Grösse zu berücksichtigen. In den 24 Fällen, welche Chrobak mit vaginaler Enucleation behandelt hat, bildeten ausschliesslich Blutungen und abnorme Function, in einem Falle auch Jauchung, die Indication zum Eingriff. Als Contraindication führt Chrobak an, lange, harte unerweiterungsfähige Cervix, übermässige Grösse der Geschwulst, und Entzündungen des Beckenzellgewebes, des Beckenbauchfells und der Adnexe. „In solchen Fällen wird die abdominale Operation immer vorzuziehen sein, ebenso wie bei den höchsten Graden von Anaemie, denn es ist wohl möglich eine abdominale Myomotomie fast ohne jeden Blutverlust zu machen, während bei der vaginalen Enucleation die Vermeidung eines stärkeren Blutverlustes oft unmöglich ist.“ Als wichtigste Gegenanzeigen betrachtet Chrobak subserösen Sitz und Multiplicität der Tumoren. Um sich über den Sitz der Myome genau orientiren zu können, sei es unbedingt nöthig die Uterus-

1) Volkman'sche Vorträge neue Folge Nr. 43,

höhle nach Erweiterung des Cervikalkanals auszutasten. Falls die Cervix noch nicht genügend durch den Tumor dilatirt ist, ist eine Erweiterung derselben notwendig. Gegenüber der von den meisten Autoren gestellten Anforderung, dass die Höhle mindestens Raum für 2 Finger lassen müsse, führt Chrobak an, dass er die Mehrzahl seiner Fälle bloss unter Leitung eines Fingers operirt habe, und spricht sich für die Operation bei langer und enger Cervix aus, die im Notfalle durch Einschnitte resp. Quellmittel bis zur nötigen Weite gebracht werden kann. Letztere bevorzugt Chrobak besonders; „die Auflockerung, seröse Durchtränkung, die hierdurch bewirkte Zusammendrückbarkeit und Dehnbarkeit des Mutterhalses wird durch kein anderes Mittel auch nur annähernd erreicht.“ Die Dilatatorien hätten den Nachtheil, dass sie leicht bei engen, rigiden Cervices Einrisse machten. Bei der Operation warnt Chrobak vor allzu kräftigem Zug an der Geschwulst, weil einerseits leicht dadurch Inversion erzielt werde, andererseits es zu Zerreibungen der Uteruswand kommen könne. Die Kapsel spaltet man entweder in der grössten Circumferenz des Tumors, oder nach Kaltenbach an den untersten Theilen der Geschwulst. „Bei der Wahl der Schnittführung lässt man sich durch die Rücksicht darauf leiten, dass man auf dem directesten Wege zum Tumor gelange, an jenem Theile der am leichtesten erreichbar ist, dass man zuerst den der Uteruswand entgegengesetzten Abschnitt des Myoms seiner Kapsel entkleiden könne, weil im entgegengesetzten Falle die Spannung der Uterusschleimhaut und Muskulatur die Beweglichkeit des Myoms sehr behindert, und schliesslich darauf, dass die durch die Enucleation geschaffenen Hohlräume nach unten hin offen seien und so keine Veranlassung zu Secretstauungen geben.“ Die Ausschälung habe darin zu bestehen, dass man sich mit Finger und Instrumenten zwischen Kapsel und Tumor immer weiter arbeite. Für Tumoren, welche zu gross seien, als dass man sie auf einmal durch die Scheide hindurchleiten könne, empfehle sich eine Verkleinerung, oder das „Allongement opératoire.“ Für morsche, bereits zerfallende Geschwülste müsse man sich zur Herausförderung einzelner Stücke besonderer Zangen oder Instrumente bedienen. „Gelingt es nicht die Auslösung fertig zu bringen, weil man nicht hoch genug hinauf kann, oder weil die Verbindung mit dem Uterus zu fest ist, oder weil die Kranke schon zu erschöpft ist, so wird der ausgelöste Teil abgesetzt und der Rest der spontanen

Ausstossung überlassen.“ Die Operation à deux temps sei „ein Verfahren, welches wohl der Entfernung in einem Act nachsteht, da die zurückbleibenden Geschwulsttheile der Nekrose anheimfallen können, was bei dem Offenstehen so vieler Gefässe, dem Vorhandensein von Gewebsflüssigkeit, die einen ungemein günstigen Nährboden für Infectionskeime abgiebt, entschieden gefährlich ist.“ Das Herausbefördern der ganzen Tumoren mache oft Schwierigkeiten, und erfordere bisweilen Incisionen in den Damm; besser sei eine Verkleinerung der Geschwulst. Den Kapselrest kürzt Chrobak nicht, weil dabei häufig starke Blutungen entstehen, und weil andererseits die Erfahrung dafür spricht, dass auch grössere Reste der Kapsel spurlos verschwinden. Als Nachbehandlung sei Tamponade mit Jodoformgaze, resp. die Ausstopfung mit Jodoformdocht sehr zu empfehlen.

Auf Grund von 43 vaginalen Enuclationen kommt Chrobak zu folgenden Schlussätzen:

- 1) Die vaginale Myomenucleation ist nur auf eine gewisse Reihe von Fällen zu beschränken; mit dieser Beschränkung ist sie weitaus weniger gefährlich als jede andere Myomoperation.
- 2) Die vaginale Enuclation eignet sich besonders als Frühoperation bei cervicalen, submucösen und auch interstitiellen Myomen bei beweglichem und leicht herabziehbarem Uterus.
- 3) Contraindicationen sind Multiplicität, subseröser Sitz und Erkrankung der Adnexe.
- 4) Ein langes, enges Collum giebt an sich keine Contra-indication; es handelt sich um die Erweiterungsfähigkeit desselben; dieser Gesichtspunct gilt auch für die Grösse.
- 5) Intrauterine Verkleinerung, resp. Zerstückelung der Myome ist in weitester Ausdehnung zu vollführen.
- 6) Uebermässig grosse, den Nabel erreichende oder überschreitende Tumoren machen bei der Enuclation unverhältnissmässig grosse Schwierigkeiten.
- 7) Nekrose und Jauchung des Tumors indiciren die vaginale Enuclation, insolange der Process auf den Uterus beschränkt ist.

Wenn überhaupt von einer operativen Behandlung Gebrauch gemacht werden soll, so wird man in allen Fällen bestrebt sein müssen einen Eingriff zu wählen,

welcher unter den gegebenen Verhältnissen die Pat. am einfachsten gründlich von ihren Leiden befreit, ohne sie vielleicht unnöthigen Gefahren durch Narcose etc. auszusetzen. Ferner wird man zu berücksichtigen haben, ob nicht eine Erhaltung der Geschlechtsorgane mit der Entfernung der Geschwulst vereinbar ist, denn „eine organerhaltende Operation ist ceteris paribus besser als eine verstümmelnde.“ Natürlich wird diese Erwägung erst in zweiter Reihe zu erledigen sein und auch nur bei Personen in Frage kommen, die noch in der Geschlechtsblüthe sich befinden; bei Patientinnen denen überhaupt nichts mehr daran liegt, ob sie einen functionsfähigen Uterus nachbehalten oder nicht, werden diese Bedenken obsolet sein. In erster Linie wird für die Wahl der Operationsmethode bestimmend sein müssen der Sitz und die Grösse des Myoms. So wenig, als man im Zweifel darüber sein wird für gestielte oder breitbasig subseröse Tumoren die Myomotomie in Anwendung zu bringen, so wenig wird man sich auch über das einzuschlagende Verfahren im Unklaren befinden gegenüber einem gestielten, in die Vagina hineingeborenen Myom. Die Uebergänge zwischen diesen beiden Extremen, die breitbasigen submucösen und interstitiellen Tumoren unterliegen schon der Discussion über die zweckmässigere Operation. Schon das Wachstum der Geschwulst ist im Stande dafür einige Fingerzeige zu geben: entwickelt sie sich mehr nach unten, drängt sie sich gewissermassen zu der natürlichen Oeffnung hinaus, so liegt darin schon für die Operation ein Hinweis auf die naheliegende Entfernung durch die Scheide. Im Allgemeinen werden auch die Myome, welche von unten bequem anzugreifen sind, dieses nicht von der Bauchhöhle aus sein und umgekehrt; es gilt dieses nicht nur in Bezug auf den Sitz, sondern auf die Grösse des Tumors, und demgemäss könnte man vielleicht sagen, dass grosse Myome sich mehr zur Laparotomie eignen, während kleine, vorausgesetzt, dass sie nicht subserös sind, für die vaginale Enuclation bestimmt sind. Während man dem letzteren Satz ohne Weiteres beipflichten wird, bedarf die Bemerkung bezüglich der grossen Tumoren einiger Beschränkung. Eine bestimmte Grösse der Geschwulst an und für sich als obere Grenze für die vaginale Entfernung hinzustellen, ist man garnicht berechtigt. Herr Prof. Küstner hat Tumoren per vaginam entfernt, die weit über Kindskopfgrösse, das gewöhnlich angegebene Maximum gingen, der Uterus wurde erhalten und die Pat. genesen. Es ist dieses der Beweis,

dass nicht rein technische Gründe gegen die Operation sprechen, die, wenn auch schwer und einen grossen Kraftaufwand beanspruchend, immerhin doch noch ausführbar ist. Das Vorgehen in solchen Fällen, wie eben angeführt, wo man zwischen supravaginaler Amputation oder vaginaler Enucleation schwanken kann, wird von anderen Momenten, die nicht durch die Geschwulst gegeben sind, abhängen. Es ist besonders der Kräftezustand der Pat. der hier in Berücksichtigung gezogen zu werden verdient.

Man hat es in der weitaus grössten Mehrzahl der Fälle mit Kranken zu thun, welche schon ein oder mehrere Jahre constant bluten, oft auch schon an dem fleischwasserähnlichen fadenziehenden schleimigen Ausfluss leiden, und dadurch in ihrer Ernährung und Kräftezustand sehr reducirt sind. Hofmeier bezeichnet direct die Wirkung der Myome auf die allgemeine Anaemie und Ernährungsstörung des ganzen Körpers und vor Allem auf die Muskulatur des Herzens als die bei weitem schlimmste Folge dieser Geschwülste. Wenn auch die Entartung des Herzfleisches, entweder in Form der braunen Atrophie oder der Verfettung, verschieden früh eintritt und sich auch theoretisch ein unglücklicher Ausgang an Herzschwäche construiren lässt, wo man sich noch berechtigt glauben durfte, eine längere Narcose zu wagen, so liegt doch nichts näher, als bei Pat., welche schon längere Zeit bluten und Zeichen der Anaemie darbieten, eine Degeneration der Herzmuskulatur zu argwöhnen.

Auch der Eingriff der Laparatomie als solcher wird erfahrungsgemäss von anaemischen, heruntergekommenen Menschen sehr schlecht vertragen; wenn auch, wie Chrobak es betont, es möglich ist eine abdominale Myomotomie fast ohne jeden Blutverlust zu machen, während die Blutung bei den Operationen von der Vagina aus reichlicher zu sein pflegt, so ist doch nicht die Gefahr der Blutung die einzige, die umgangen werden soll. Bei den meisten derart operirten Anaemischen findet man, wenn sie zur Section kommen, in der Bauchhöhle eine geringe Menge einer rötlichen, leicht getrübbten Flüssigkeit, ein Transsudat aus dem Peritoneum, in Folge der reizenden Eingriffe. Die Gefahr von Wundsecret in der Bauchhöhle wird von Wenigen geleugnet, und es bedarf nur der Erwähnung, dass dasselbe ein vortreffliches Nährmaterial für alle möglichen Mikroorganismen abgibt. Das Peritoneum eines kräftigen Menschen wird wohl im Stande sein durch rasche Resorption des Transsudates die

Gefahr einer Zersetzung desselben hintanzuhalten, beim geschwächten anaemischen Organismus, wo alle Functionen darniederliegen, ist auch die Resorption eine verlangsamte; es kommt in Folge der Anwesenheit von Bacterien, es brauchen gar keine specifischen zu sein, zu Zersetzungen, und zur Vergiftung des Körpers mit septischen, putriden Stoffen.

Nach dem Gesagten verdient der Allgemeinzustand, speciell die Anaemie sehr wohl neben Sitz und Grösse des Myoms bei Wahl der Operation berücksichtigt zu werden. Unter den Methoden von der Vagina aus den Myomen beizukommen hat man zu wählen zwischen der einfachen Abtragung, der Enucleation in 1 od 2 Zeiten und der Totalexstirpation.

Herr Prof. Küstner hat im Laufe der Jahre 1888—1893 23 Fälle von Myom von der Vagina aus operirt; das jedesmal angewandte Verfahren wurde theils durch Sitz, Beschaffenheit und Grösse der Geschwulst, theils durch Rücksicht auf den Kräftezustand der Kranken bestimmt und bestand

in 4 Fällen in der einfachen Abtragung			
„ 11 „ „ „	einzeitigen	Enucleation	
„ 2 „ „ „	zweizeitigen	Enucleation	
„ 6 „ „ „	Totalexstirpation.		

I. Abtragungen.

Von allen vaginalen Eingriffen zur Entfernung der Myome ist der einfachste die Abtragung der Geschwulst. Sie kommt in Anwendung für die an längerem oder kürzerem Stiel der Uteruswand aufsitzenden Tumoren, also der eigentlich submucösen. Zur Ausführung der Abtragung waren in früherer Zeit eine Reihe von Verfahren in Gebrauch, die man jetzt wohl kaum mehr anwendet: Levret befürwortete ein blosses Abbinden der Geschwülste und überliess dieselben dann ihrem Schicksal, d. h. der Nekrose und event. Jauchung. Ferner ist empfohlen worden ein Durchtrennen des Stiels mit dem Drahtecraseur von Braxton Hicks und dem Constricteur von Maisonneuve. Gebräuchlich sind jetzt nur noch die Durchtrennung mit Scheere und Messer,

oder mit dem Pacquelin. Die Blutung, vor der man sich früher so fürchtete und welche die Veranlassung war, von den vorhin genannten Instrumenten Gebrauch zu machen, pflegt nicht bedeutend zu sein; nach der klinischen und anatomischen Erfahrung verlaufen in dem Stiel gewöhnlich keine grösseren Gefässe, und falls man eine Blutung befürchtet, kann man ja durch Tamponade derselben vorbeugen, eventuell durch Umstechung sie zum Stillstand bringen.

Kleinere Myome, die entweder schon in die Vagina hineingeboren sind oder auch noch im Cervicalcanal sich befinden, pflegen der Operation keine Schwierigkeiten in den Weg zu legen, da es meist leicht gelingt an der Geschwulst vorbei an den Stiel zu kommen und denselben mit einer passend gekrümmten Scheere zu durchtrennen. Wenn das Myom aber etwas grösser ist, so kann es unter Umständen unmöglich sein bis an den Stiel zu gelangen. Für solche Fälle hat Simon das sog. „Allongement opératoire“ angegeben. Der Tumor wird mit einer Zange gefasst und nach unten gezogen, während mit der Scheere Einschnitte in die Geschwulst gemacht werden, die ein längeres Ausziehen derselben ermöglichen. Zu demselben Zweck empfahl Hegar circuläre, die Geschwulst umkreisende Schnitte. Hat man den Tumor auf diese Weise vorbereitet und herausgezogen, so dass man bis an seine Insertionsstelle heran kann, so durchtrennt man die Basis ebenfalls mit der Scheere.

Der Angabe besonderer Indicationen für die vaginale Entfernung gestielter Myome bedarf es eigentlich garnicht; in den meisten Fällen ist es ein recht unbedeutender Eingriff, nicht im Entfernten mit den schwierigen Operationen der interstitiellen Myome zu vergleichen. Es sind also immer die gewöhnlichsten Symptome, Blutung, Gefühl eines Fremdkörpers etc., auf die hin der Eingriff ohne Weiteres vorzunehmen sein wird. Zu berücksichtigen ist ferner der Umstand, dass die schon in die Scheide geborenen Tumoren durch den Einfluss der ätzenden Scheidensecrete häufig eine Nekrose der oberen Schleimhautschichten darbieten, die wiederum ihrerseits die Veranlassung zu Jauchung und Zerfall bilden kann. Noch viel mehr ist dieses der Fall bei den schon vor die äusseren Genitalien geborenen Myomen, wo noch die Wirkung mechanischer Insulte hinzukommt.

Die Dicke des Stieles ist für die Abtragung von nebensächlicher Bedeutung, sobald es sich um die primär submucös angelegten Myome handelt; doch pflegt bei

diesen meist frühzeitig unter dem Einfluss der austreibenden Kraft des Uterus eine Auszerrung und Verdünnung des Stiels zu Stande zu kommen. Die in ihrer Anlage mehr interstitiellen Myome, bei denen das Wachstum grössere Fortschritte machen konnte, ehe sie bis unter die Schleimhaut zu liegen kamen und die austreibende Gesamtkraft des Uterus auf sie einwirkte, pflegen entsprechend ihrer bedeutenderen Grösse auch durch einen kürzeren, dickeren Stiel mit der Uteruswand in Verbindung zu stehen. Durch diesen innigeren Zusammenhang geben die breitbasigen submucösen Myome häufig zu Inversionen Veranlassung, indem bei der „Geburt“ der Geschwulst die Uteruswand mitfolgt. Der Grad der Inversion wird natürlich davon abhängen wie tief die Geschwulst bereits herabgetreten ist. Wenn auch im Allgemeinen, wie Scanzoni und Schultze hervorheben, grössere, breitbasig aufsitzende Tumoren häufiger Inversionen veranlassen, weil sie für den Zug eine grössere Angriffsfläche bieten, so sind die Grössenverhältnisse des Tumors doch nicht ausschliesslich massgebend; auch ganz kleine Geschwülste können sie unter Umständen bedingen; so z. B. beschreibt Martin¹⁾ einen Fall, wo bei einer Nullipara die Inversion durch ein ganz kleines gestieltes Fibrom hervorgerufen wurde. Zwei weitere Fälle dieser Art erwähnt M. Clintock²⁾. Pozzi bringt eine Zusammenstellung aus der Literatur über 21 Fälle von Inversion, bedingt durch Tumoren der verschiedensten Grösse.

Neben den spontan entstehenden Inversionen kommen auch solche in Betracht, welche bei der Operation hervorgerufen werden, namentlich wenn man bei künstlicher Stielbildung nach Simon oder Hegar einen allzu starken Zug ausübt. In der Literatur finden sich einige hierher gehörige Fälle von Atlee, Mikulicz, Czerny u. A. m. angegeben, welche bei der Operation den Peritonealsack eröffneten. Doch betreffen diese Fälle mehr interstitielle Myome, bei denen nach Kapselspaltung der Tumor um die Enucleation zu erleichtern besonders stark angezogen, und dabei das Peritoneum angeschnitten wurde. Wenn auch die Fälle der cit. Autoren alle günstigen Verlauf genommen haben, so ermahnen diese

1) Monatschrift für Geburtskunde 34 p. 410, abgebildet bei Schröder.

2) Clin. Mem. of diseases of women 1863 p. 97, cit. bei Gusserow.

Vorkommnisse doch zu steter Controlle des Fundus, so wie man sich veranlasst sieht bei der Operation irgend einen stärkeren Zug auszuüben.

Wenn die Abtragung unter den nötigen antiseptischen Cautelen vollzogen wird, giebt sie eine sehr gute Prognose. Der Rest des Stieles pflegt sich auch bald zurückzubilden, die Beschwerden der Patientinnen hören auf, so dass man mit einem Scheerenschlage die Frauen von ihren Leiden befreit hat.

I.

Journ. Nr. 46/1888. Minna P. 35 Jahre alt, seit 15 Jahren verheirathet, hat 3 mal geboren. Alle Geburten waren schwer und die Wochenbetten fieberhaft. Menstruirt ist Pat. seit dem 14. Lebensjahre, doch waren die Menses von Beginn bis vor über $\frac{1}{2}$ Jahr sehr profus und mit grossen Schmerzen verbunden und traten in 4 wöchentlichem Typus mit 5—7-tägiger Dauer auf. Abgesehen von ganz geringem fluor albus war Pat. bis August 1887 stets gesund.

5 Monate vor dem Eintritt der Kranken in die Klinik traten zum ersten Mal Unregelmässigkeiten in den Menstrualblutungen auf; zunächst stellten sie sich häufiger, alle 2—3 Wochen ein und verursachten ziehende Leib- und Kreuzschmerzen, allmählich wurden sie auch länger dauernd, so dass nur eine Pause von wenigen Tagen zwischen 2 Blutungen bestand. Gleichzeitig kam Pat. sehr von Kräften. Vor einem Monat trat eine schmerzhaftige Schwellung des rechten Beins ein, doch liess dieselbe bald nach. Seit 5 Tagen ist eine ebensolche Schwellung der linken Extremität eingetreten.

Status am 31/III 88: Hochgradige Anaemic. Die Circumferenz des linken Oberschenkels um 4 Ctm. grösser als rechts. In der linken Fossa poplitea ein fingerdicker Strang, etwas median von der Mittellinie sich befindend, der sich nach oben und unten ohne deutliche Abgrenzung verliert, sich hart anfühlt und auf Druck sehr empfindlich ist.

Es besteht leichtes Fieber 37,8.

Genitalbefund: Weiter Introitus, aufgelockerte Scheide. Aus dem Uterus ragt in die Vagina ein myomatöser Polyp von ca. 5 Ctm. Durchmesser. Derselbe inserirt an der vorderen Wand des Corpus.

Operation am 1./IV 88 ohne Narkose: Mit einem Scheerenschlage wird der Stiel der Geschwulst, dicht an der Basis abgetrennt. Scheidenausspülung.

Die Herstellung der Pat. wurde durch einen fieberhaften Bronchialkatarrh in die Länge gezogen. Erst am 12./V hatte sich die Kranke soweit von ihrer schweren Anaemie und Thrombose erholt, dass sie entlassen werden konnte.

Nach 2 Jahren am 25./IV 1890 suchte Pat. wieder die Klinik auf und machte folgende Angaben: Die Regel sei 8 Monate nach Entlassung aus der Klinik ganz ausgeblieben, sei dann wieder aufgetreten und ein ganzes Jahr regelmässig gewesen. Dementsprechend sei auch das Allgemeinbefinden stets ein gutes gewesen. Seit einem Jahr könne sie wieder eine allmähliche Zunahme der Dauer der Periode, welche jetzt 12 Tage währe, und der Blutmenge, welche auch häufig mit Gerinnseln untermischt sei, constatiren. Während der regelfreien Zeit besteht nach Angabe der Kranken ein fleischwasserähnlicher Ausfluss aus den Genitalien. Angeblich sind die unteren Extremitäten der Pat., namentlich bei aufrechter Körperhaltung, oft geschwollen, doch bestehen in denselben keine Schmerzen. Eine allmählich zunehmende Schwäche fesselte Pat. auf mehrere Monate ans Bett.

Status am 25./IV: Bei Untersuchung der Genitalien zeigt sich ein aus der Cervix in die Scheide hineinragender Tumor von derb-elastischem Gefüge. Der Durchmesser beträgt etwa 4 Ctm. Der Tumor ist durch einen fingerdicken Stiel mit der vorderen Cervixwand verbunden. — Mit der Scheere wird der Stiel möglichst an der Basis durchschnitten. Ganz geringfügige Blutung. Ausspülung der Scheide, Jodoform. — Vollkommen reactionsloser Verlauf.

Bei der Entlassung 8 Tage nach der Operation ist in den Uteruswandungen kein Myomknoten mehr zu tasten.

II.

Ambulatorischer Fall 1891. Elsa P. 40 Jahre alt, hat 5 mal geboren, zuletzt vor $4\frac{1}{2}$ Jahren. Geburten und Wochenbetten boten nichts Abnormes dar. Die erste Regel bekam Pat. mit 15 Jahren, 4-wöchentlich 3-tägig. Seit $1\frac{1}{2}$ Jahren ist die Periode schmerzhaft und bemerkte Pat. einen reichlicheren Blutabgang als früher. Allmählich stellte sich die Regel öfter ein, die Zeitabschnitte, in denen die Kranke nicht blutete wurden

immer kürzer, und seit 4 Monaten blutet sie fortwährend. Der Kräftezustand hat recht gelitten.

Stat. am 20./IV: Mässige Anaemie. In der Scheide ein eigrosser, mit dem Muttermunde durch einen bleifederdicken Stiel zusammenhängender Tumor von derb elastischer Consistenz. Uterus nicht vergrössert.

Operation nach sorgfältiger Desinfection der Genitalien: Abtragung des Tumors mit dem ferrum cand. Keine Blutung. Jodoformgazestreifen in die Vagina.

Am 23./IV. Keine Nachblutung gewesen. Gaze entfernt. Ausspülung.

III.

Jour. Nr. 253/1892: Kadri M. 60 Jahre alt, ist verheirathet und hat 4 mal geboren, das letzte Mal vor 18 Jahren. Geburten und Wochenbetten verliefen normal. Die Menses traten im 15. Lebensjahre auf, waren von 4-wöchentlichem Typus und 3-tägiger Dauer und sistirten mit dem 45. Jahre allmählich. Vor 7 Jahren stellte sich wieder blutiger Ausfluss ein, der längere Zeit anhielt und nachher wieder von selbst verschwand. Seit 2 Jahren leidet Pat. an beständigem Ausfluss. Hin und wieder kommt ihr eine Geschwulst aus der Scheide heraus und behindert sie durch starke Schmerzen beim Gehen.

Status bei der Aufnahme am 23./VIII 92:

Pat. von dürftigem Ernährungszustande; keine besondere Anaemie. Untersuchung der Thoraxorgane ergibt normale Verhältnisse.

An den äusseren Genitalien ein alter Dammriss I. Grades. Bei der combinirten Untersuchung fühlt man die Scheide von einem weichen, etwa faustgrossen Tumor ausgefüllt, der gestielt vom kleinen atrophischen nach rechts verlagerten Uterus ausgeht. Der Stiel misst im Durchmesser etwa 3 Ctm. Bei der Untersuchung in Narkose wird constatirt dass keine Inversion des Uterus vorliegt.

Diagnose: Gestieltes Myom ausgehend von der vorderen rechten Wand der Cervix.

Operation am 25./VIII. Desinfection der Genitalien. Durchtrennung des Stiels mit der Scheere; keine Blutung nach der Abtragung. Ausspülung der Scheide.

Vollkommen fieberfreier Verlauf. Pat. wird am 7. Tage entlassen.

IV.

Journ. Nr. 254./1892. Julia J. 25 Jahre alt, unverheirathet, hat als Kind Scharlach und Masern durch-

gemacht und ist im Uebrigen stets gesund gewesen. Die erste Periode bekam Pat. im 14. Lebensjahre; dieselbe war von 3-wöchentlichem Typus und 5-tägiger Dauer. Seit 10 Mon. sind die Menses sehr reichlich und von Kopf- und Rückenschmerzen und Appetitlosigkeit gefolgt und in den letzten Monaten sistirte der blutige Ausfluss überhaupt nicht. Diese Beschwerden veranlassen Pat. in der Gynaekol. Klinik Hilfe zu suchen.

Bei der Aufnahme lässt sich folgender Status erheben: Mitteltgrosse, kräftig gebaute Pat. Mässige Anaemie. An den Thoraxorganen lässt sich kein pathologischer Befund erheben. Bei der combinirten Untersuchung der Genitalien findet sich in der mässig weiten Scheide ein etwa wallnussgrosser Tumor, der an einem etwa bleifederdicken Stiel mit der vorderen Wand des Corpus im Zusammenhang steht. Uterus klein, anteflectirt. Muttermund für 1 $\frac{1}{2}$ Finger durchgängig.

Diagnose; Polypöses (gestieltes) Myom ausgehend von der vorderen Uteruswand. Nach prophylactischer Desinfection der Scheide und Rasiren der Genitalien wird am 25./VIII 92 das Myom durch einen Scheerenschlag abgetragen. Geringe Blutung. Tampon in die Scheide. Der Verlauf reactionslos. Am 6. Tage nach der Operation findet man bei der bimanuellen Untersuchung den Uterus retroflectirt; Pat. erhält ein Thomaspessar und wird mit demselben nach 3 Tagen entlassen.

II. Einzeitige Enucleationen.

Für die Enucleation kommen in Betracht die interstitiellen Myome. So lange dieselben klein sind werden sie von allen Seiten von einer annähernd gleich dicken Muskelschicht umschlossen. Bei fortschreitenderem Wachstum, das, wie schon oben erwähnt, stets in der Richtung des geringsten Widerstandes stattzufinden scheint, nähern sich die ursprünglich ganz intramural liegenden Myome mehr der peritonealen oder Innenfläche des Uterus indem sie dieselben vorstülpen und breitbasig eine Hervorragung an der Aussen- oder Innenfläche des Uterus darstellen. Es ist verständlich, dass die Form des Uterus durch die Anwesenheit solcher Myome eine grosse Missgestaltung erfahren kann. Wenn schon oben hervorgehoben ist, dass die Symptome der einzelnen Myomformen nicht we-

sentlich von einander unterschieden sind, so ist es selbst der anatomischen Untersuchung oft schwer die Hingehrigkeit eines Myoms zu der einen oder anderen Unterart zu diagnosticiren, zu unterscheiden, ob dasselbe zu seinem grösseren Teil interparietal oder submucös resp. subserös ist. Die letztere Form können wir übrigens gleich als für die Enucleation nicht in Betracht kommend ausschliessen. Als wesentlich entscheidend für die Diagnose der interstitiellen Myome stellt Gusserow ihre Kapsel hin, die einen mehr minder breiten Mantel um den Tumor bildend von ihm durch eine lockere Bindegewebsschicht getrennt ist. In den meisten Fällen ermöglichen diese Verhältnisse eine Ausschälung der Geschwulst aus ihrem Bett, doch ist zu bemerken, dass die Kapsel bisweilen fehlen kann und namentlich grössere Myome, welche nach der Innenfläche des Uterus hineinragen, oft nur von der hochgradig verdünnten und atrophischen Mucosa überzogen sind. Auch diese kann unter Umständen dem Druck des Myoms nachgeben, nekrotisiren, und dann liegt dasselbe an einer grösseren oder kleineren Stelle unbedeckt zu Tage. cf. Fall XI.

Auch nach der dem Peritoneum zugewandten Seite kann man bisweilen keine deutliche Kapsel constatiren, so dass ein Ausschälen nicht immer möglich ist. In solchen Fällen findet ein allmähliches Uebergehen der Uterusmuskulatur in die Myommasse und vice versa statt, so dass, obgleich sich immer eine Abgrenzung wird vornehmen lassen, dieselbe doch den verhältnissmässig groben Instrumenten, deren man sich bei der Operation bedient, nicht gelingt und den Eindruck einer festen Cohaerenz zwischen Tumor und Uteruswand macht.

Es mögen nicht nur die Wachstumsverhältnisse sein, welche die interstitiellen Myome nach der einen oder anderen Seite hin sich ausbilden heissen; die Geschwulst wird vielleicht auch durch active Contraction der Muskelfasern der Innen- oder Aussenfläche des Uterus näher gerückt, da sie doch immer einen Fremdkörper darstellt. Ganz besonders tritt uns dieses Bestreben des Uterus sich der Myome zu entledigen bei den grösseren Geschwülsten entgegen, die schon mit einem nennenswerten Ende sich im Cavum befinden; die Cervix wird allmählich mehr und mehr erweitert, der Muttermund eröffnet, und so kann es zu einer thatsächlichen Geburt kommen. Da die Vascularisation der Myome eine recht geringe ist, sie hauptsächlich von der sie umgebenden Bindegewebsschicht aus ernährt werden, so begegnet man häufig nach

Untergang der letzteren und der Mucosa, was wie erwähnt, besonders bei den grossen Tumoren vorzukommen pflegt, einer Nekrose der Geschwulst, die unter Umständen auch in Jauchung übergehen kann.

In den Vorgängen bei der spontanen Ausstossung der Myome haben wir die Hinweise auf die zweckmässigste Operation, welche dem Bestreben der Natur entgegenkommt, d. h. nach Spaltung der Kapsel den Tumor zu entfernen. Während man früher letzteren Act der Natur überliess, schliesst man jetzt stets der Kapselspaltung die Ausschälung an.

Die Enucleation zählte vor noch garnicht so langer Zeit zu den gefährlichen Eingriffen. West¹⁾ sagt von ihr: „Es ist nicht der Blutverlust, denn der ist meist unbedeutend, noch die unmittelbare Wirkung des Eingriffes auf den Organismus, denn nur wenige sterben an directer Prostration; es sind die Gefahren der Peritonitis, Phlebitis und Pyaemie, die man zu fürchten hat.“ Aus diesem Grunde will West der Enucleation der Myome die blosse Spaltung der Kapsel substituiren. Aehnlich äussert sich Thomas²⁾, der die Operation für erlaubt, aber sehr gefährlich hält. Er befürwortet ebenfalls die Spaltung der Kapsel, „in der Hoffnung, dass Contractionen des Uterus den Tumor durch die enge Oeffnung durchpressen“, und führt einen solchen von Grimsdale³⁾ publicirten Fall an.

Hauptsächlich wird man für die Enucleation die Grösse des Tumors berücksichtigen müssen, und diese Frage findet daher auch namentlich in den Lehrbüchern und Publicationen eingehende Besprechung. Auch das Verhalten der Cervix zur Geschwulst, ebenso an und für sich, bildet den Gegenstand vielfacher Erwägung.

Courty⁴⁾ giebt die Enucleation als nur für die submucösen Myome anwendbar an, und macht die Leichtigkeit der Operation abhängig vom Sitz, der Grösse des in das Cavum hineinragenden Stückes und der Dicke der bedeckenden Uterusschicht. Für die im Corpus entwickelten Myome sei die vorherige Dilatation der Cervix zu machen. Courty erwähnt das Verfahren von Amussat nach Spaltung von Mucosa und Kapsel den Tumor durch Umdrehen loszulösen. Als obere Grössengrenze

1) Lehrbuch der Frauenkrankheiten.

2) Lehrbuch der Frauenkrankheiten übersetzt v. Jaquet. 1873.

3) Liv. medic. and surg. Journ. Jan. 1887.

4) Traité pratique des maladies de l'utérus et de ses annexes. Paris 1866.

giebt Courty keine bestimmte Angabe; er betont aber, dass es nicht gerathen sei, sich an allzu bedeutende Tumoren mit der Enucleation heranzuwagen.

Thomas¹⁾ hält, wie erwähnt, die Operation für sehr gefährlich und nur möglich bei vollständig dilatirter Cervix, was unter Umständen durch Incisionen zu erzielen sei. Ebenfalls unter Betonung der mitunter recht grossen Schwierigkeiten der Operation, der Nothwendigkeit von Eröffnung der Cervix empfiehlt Braun²⁾ zur Spaltung der Kapsel die galvanokaustische Schlinge und citirt aus der Literatur zahlreiche Fälle von Enucleationen. Braun beschreibt als „extemporirte Methode“ sein Verfahren in mehreren Sitzungen das Myom zu entfernen. Unter seinen älteren 6 Fällen hat er 2 mal in 2 resp. 3 Sitzungen die Operation vollendet.

Emmet³⁾ räth zu einer raschen Dilatation der Cervix und dann mit der Operation zu warten, bis das Myom zu zerfallen beginnt; die Operation sei nur bei kleineren Geschwülsten anzuwenden. Auf das Verfahren, welches Emmet angiebt, werde ich bei Gelegenheit der Besprechung der Inversion zurückkommen.

A. Martin⁴⁾ will die Indication zu Enucleation sehr eingeschränkt wissen. „Für die Fälle, wo die Geschwulst im Corpus sitzt, empfehle ich dringend nur dann die Enucleation von unten zu versuchen, wenn durch die weitere Entwicklung der Geschwulst schon Wehen angeregt sind, durch diese Contractionen die Ausschälung der Geschwulst vorbereitet, und die Geschwulst selbst gegen den inneren Muttermund hin vorgedrängt ist.“ Martin geht noch weiter und empfiehlt die Enucleation nur dann, wenn durch die Geschwulst eine Dilatation des Cervicalkanals stattgefunden hat und es sich um Myome handelt, welche „schon halb geboren sind.“

Hegar-Kaltenbach⁵⁾ bezeichnen als hauptsächlichste Contraindication eine lange rigide Cervix; „für die Enucleation bleiben neben den leicht zugänglichen Cervicalmyomen nur die solitären, locker eingebetteten Tumoren des Uteruskörpers übrig, welche unter starker Vorwölbung nach innen das collum bereits verkürzt und erweitert haben, nach aussen aber von einer intacten dicken Muskelschicht überkleidet sind. Letzteres schliessen

1) l. c.

2) Lehrbuch der gesammten Gynaekologie. 1881.

3) Principien und Praxis der Gynaekologie. 1881.

4) Pathologie und Therapie der Frauenkrankheiten. 1885.

5) Operative Gynaekologie III. Aufl. 1886.

wir aus der gleichmässigen Vergrösserung und Auswölbung des Uterus, ferner aus dem Fehlen buckelförmiger Hervorragungen oder secundärer Geschwulstknoten an seiner Aussenfläche.“

Gusserow¹⁾ formulirt seine Anschauungen über die Enucleation wie folgt: Es gelte für die interstitiellen Myome nicht das für die submucösen gestielten in jedem Falle geltende Gesetz, dass sie, sobald sie zugänglich seien, entfernt werden müssten. „Nur diejenigen interstitiellen Myome können hier in Frage kommen, welche sich hauptsächlich nach der Uterushöhle hin entwickelt haben, die also vom peritonealen Ueberzug des Uterus durch eine möglichst dicke Muskelschicht getrennt sind, jedenfalls durch eine dickere, wie von der Uterusschleimhaut.... Wenn ferner auch sehr grosse Tumoren mit Glück enucleirt sind, so contraindiciren doch im Ganzen die sehr grossen Geschwülste, die weit in die Bauchhöhle hineinragen, schon deshalb die Operation, weil es selten gelingt sie ganz zu umgehen, weil bei diesen meist bedeutende Verdünnungen der Uteruswandungen zugegen sind, und weil sie oft nicht einmal zerstückelt das Becken passiren. Die teilweise und allmähliche Abtrennung ist aber immer mit besonderen Gefahren verbunden. Endlich würde die Enucleation überall da contraindicirt sein, wo die Geschwulst gar keine Kapsel hat, die sie von der umgebenden Uterussubstanz trennt, oder an einzelnen Stellen so fest oder so ausgedehnt mit dieser zusammenhängt, dass eine Trennung unmöglich erscheint. Diese sog. „Verwachsungen“ der Geschwulst, die meist wohl nichts Anderes als starke Muskelbündel sind, die in dieselbe von der Uterusmuskulatur aus hineingehen, machen am häufigsten die Ausschälung unmöglich, oder erschweren dieselbe so, dass man die Operation unterbrechen muss und erst weiter fortsetzen kann, wenn eine dissecirende Nekrose eingetreten ist.... Am wichtigsten für das Gelingen der Enucleation dürfte das Verhalten des Myoms zum unteren Gebärmutterabschnitte sein; eine lange, zapfenförmige portio vaginalis mit geschlossenem Muttermund lässt entschieden jeden Ausschälungsversuch als unthunlich erscheinen. In diesen Fällen sitzt die Geschwulst entweder so hoch im Uterus oder so sehr nach dem Peritonäum zu, dass die Operation entweder unausführbar oder zu gefährlich ist.“

1) l. c.

Scanzoni¹⁾ spricht sich im Allgemeinen gegen die Enucleation aus, und will sie nur für solche Fälle angewandt wissen, wo die Tumoren frei in die Vagina ragen. Darüber, in wie weit die Operation noch in anderen Fällen zu machen sei, giebt Scanzoni keine Angaben.

Olshausen²⁾ glaubt, dass nur solche Myome sich zur Operation eignen, wo es möglich oder sicher erscheint, dass man bei Abwärtsdislocationen des Uterus den ganzen Tumor wird mit den Fingerspitzen abtasten können.

Winkel³⁾ hält die Enucleation bei den cervicalen submucösen und interstitiellen Myomen für indicirt, „wenn starke, dauernde lebensgefährliche Blutungen vorhanden sind und aus dem Eröffnetsein der Cervix, der Fühlbarkeit des Myoms durch den inneren Muttermund das Bestreben der Natur, auf diesem Wege die Geschwulst zu eliminiren, hervorgeht.“ „Bei geschlossener Cervix und grossen submucösen Myomen ist der Enucleation per vaginam die Laparotomie vorzuziehen.“

Zweifel⁴⁾ fasst die Bedingungen für die Durchführbarkeit der Enucleation zusammen in den Satz: „Es müssen die Geschwülste durch ihr Andrängen von oben den Cervicalkanal verkürzt und den äusseren Muttermund auf mindestens 2 Querfinger Breite eröffnet haben, und es dürfen die Geschwülste nicht zu gross, d. h. nicht über mannsfaustgross sein.“ Dieselbe Grösse giebt auch Hofmeier⁵⁾ an.

Martin⁶⁾ empfiehlt die Enucleation für Fälle von geringer Ausdehnung der Geschwulst, oder wo dieselbe in der Ausstossung begriffen ist.

In der casuistischen Literatur finden sich, namentlich aus den letzten Jahren stammende, zahlreiche Angaben über Indicationen zur Enucleation, sowie die Bedingungen, welche die Operation ermöglichen sollen. Es dürfte den Rahmen dieser Abhandlung bei weitem überschreiten, wenn ich eine vollständige Wiedergabe der einzelnen Anschauungen sämtlicher Operateure auf diesem Gebiete unternehmen würde; ich will mich daher darauf beschränken einige Autoren zu citiren, die neben ihren veröffentlichten Fällen eine genauere Stellungnahme ge-

1) Lehrbuch der Krankheiten der weibl. Sexualorgane.

2) Klinische Beiträge zur Gynaekologie und Geburtshülfe 1884.

3) Lehrbuch der Frauenkrankheiten. Leipzig 1890.

4) Vorlesungen über klinische Gynaekologie 1892.

5) Operative Gynaekologie 1892.

6) Zeitschr. f. Geb. und Gyn. XX.

genüber verschiedenen principiellen Fragen bei der Enucleation geben. Im Allgemeinen ist es, abgesehen von den Myomen der Cervix die Frage, soll man bei ungeeignetem Collum die Fälle der Laparotomie überweisen oder nach vorheriger Dilatation die Operation von der Vagina aus machen. Die erstere Ansicht ist von Lomer¹⁾ vertreten worden; „sobald sich unterhalb der Geschwulst eine lange Cervix findet ist der Fall für die Enucleation principiell ungeeignet.“ Die vorherige Dilatation hält Lomer für gefährlich und in ihren Wirkungen nicht übersehbar. Er citirt die Annahme von Ljocis²⁾ einer veränderten Beschaffenheit der Schleimhaut, die durch Hyperaemie eine besondere Neigung zu Zersetzung und Zerfall zeigen soll.

Hauptsächlich Leopold³⁾ ist, wie bereits angedeutet dieser Anschauung Lomer's entgegengetreten und hat nachgewiesen, dass es sehr wohl bei enger Cervix gelingen könne erfolgreich zu enucleiren. Die grösste Mehrzahl der Operateure bekennt sich im Princip zu den Anschauungen Leopold's, die besonders in der Arbeit von Chrobak eine nachdrückliche Betonung fanden. Die Erweiterungsfähigkeit der Cervix ist das Postulat, das man jetzt als Operationsbedingung hinstellt und das relative Verhältniss von Geschwulst und Cervicalkanal ist massgebend. — Im Allgemeinen fordert man als Minimalerweiterung des Cervicalkanals, um überhaupt operiren zu können, Durchgängigkeit für 2 Finger; nach Chrobak genügt es schon, wenn 1 Finger passiren kann.

Zur Entfernung der kleineren Myome, welche noch nicht dilatirend auf die Cervix wirken konnten, bedarf es sowohl zur genauen Diagnosestellung als auch für die nachherige Operation einer Dilatation. Empfohlen sind eine wehenerregende Behandlung, da die Geschwulst selbst am besten im Stande sein wird durch allmählichen, gleichmässigen Druck den Cervicalkanal zu erweitern. Natürlich ist dieses Verfahren erst erfolgreich dann in Anwendung zu bringen, wenn es sich schon um etwas grössere Geschwülste handelt, auf welche der Gesamttinnendruck des Uterus seine Wirkung entfalten kann. Neben den mechanischen Mitteln, Irrigationen, kommt von Heilmitt-

1) Ueber die Enucleation der Myome. Zeitschrift f. Geburtshülfe und Gynaekologie Bd. IX.

2) Inaug. Diss. Zürich 1873.

3) Archiv für Gynaekologie XXXVIII.

teln in erster Linie als wehenerregend Secale und seine Präparate in Betracht; ob dasselbe aber allein im Stande ist eine vollkommene Dilatation der Cervix herbeizuführen und die gewaltsamen Dilatationsmittel entbehrlich macht, wie Kleinwächter¹⁾ es befürwortet, bleibe dahingestellt. Auch der electriche Strom hat für die allmähliche Dilatation Anwendung und Empfehlung gefunden; Mary Jacoby und Byrne²⁾ teilen Beobachtungen mit, dass nach galvanischer Behandlung intramurale Myome submucös wurden und enucleirt werden konnten, nachdem sie die Cervix zum Verstreichen gebracht.

Von Vulliet ist die intrauterine Jodoformgazetamponade als wirkungsvolles Mittel angegeben worden, rasch eine Erweiterung des Cervicalkanals herbeizuführen. Endlich kommen in Betracht die gewöhnlichen Dilatationsmittel, die verschiedenen Arten der metallischen, und die Quellmittel, Tupelo und Laminaria. Mit Letzteren kann man die Dehnung ganz allmählich ausführen und wie schon oben bemerkt, hebt Chrobak hervor, dass die Laminaria der Cervix einen Zustand der serösen Durchtränkung, der Zusammendrückbarkeit verleiht, welcher von den anderen Dilatationsmitteln nicht hervorgerufen werden könne. „Alle anderen Dilatationsmittel (mit Ausnahme von Laminaria und Hegars Stiften) haben den Nachteil, dass sie nicht einen gleichmässigen, allseitigen Druck auf die Cervix ausüben; sie erweitern, spreizen in einer Richtung.“ Nach dem Vorschlage von Gorreguer Griffith dilatirt man so stark, dass 2 Finger in das Uteruscavum eingeführt werden können.

Was die von der Cervix ausgehenden Myome betrifft, so können dieselben bei ihrer Entwicklung 2 Richtungen einschlagen; entweder sie wachsen nach unten in die Vaginalportion hinein, dehnen dann eine oder die andere Muttermundslippe entsprechend aus, oder sie wachsen mehr nach dem Parametrium oder dem subperitonealen Bindegewebe zu. Die Operation der ersteren ist relativ einfach und besteht im Princip aus der einfachen Spaltung der Kapsel mit sich daran schliessender Ausschälung, wobei natürlich auf die Grösse und den Sitz der Geschwülste Rücksicht zu nehmen ist. Je höher sie in der Cervix sitzen, je ausgedehnter sie sind, desto mehr kommt es auf die Erweiterung des Cervicalkanals

1) Zur Enucleation der Uterusmyome. Wien. med. Presse 1872, Nr. 92.

2) Cit. nach Fischel, Centralblatt f. Gynaekologie Nr. 26, 1889

an. Bei denen, die von tieferen Parteeen ausgehen, eventuell sich schon in eine Muttermundslippe hinein entwickelt haben, kommt es auf die Dilatationsfähigkeit des Cervicalkanals weniger an; hier ist die Grösse das einzig massgebende Moment, ob das Myom in einer Sitzung entfernt werden kann. Meist machen die cervicalen Myome schon früh Symptome von Seiten der Blase oder des Mastdarms, da ihre Nähe zu diesen Organen schon bei relativ geringer Grösse eine Raumbeschränkung hervorruft, und besonders gilt dieses von den sich dem subperitonealen Bindegewebe hin entwickelnden Formen. Daher kommen die Patientinnen mit cervicalen Myomen meist schon früher zur Operation. Während die Blutung bei Enucleation der Corpus-Myome meist nicht bedeutend zu sein pflegt, ist sie nach Entfernung der Cervix-Myome häufig beträchtlich, da die sehr gedehnte Wand sich nicht so kräftig zusammenzieht wie die muskelstarke Uteruskörperwand.

Wenn das Myom nach dem subserösen Zellgewebe hin sich ausdehnt, so gestaltet sich die Operation wesentlich verschieden von der gewöhnlichen Enucleation. Zweifel bezeichnet sie dann als einen der gefährlichsten operativen Eingriffe. Czerny¹⁾ hat die Enucleation der subperitonealen Uterusfibroide von der Scheide aus in einem besonderen Aufsatz beschrieben; er durchtrennt bei derselben je nach dem Sitz der Geschwulst an der vorderen oder hinteren Fläche des Uterus die vordere oder hintere Vaginalwand und löst den Tumor scharf oder stumpf aus; mitunter kommt es auch zu Verletzungen des Peritoneum, die dann durch Naht geschlossen werden. Czerny empfiehlt seine Methode als geeignet für kleine, bequem palpable Tumoren; gestielte Myome seien besser durch Laparotomie zu entfernen. Als Bedingung für die Operation stellt er eine gewisse Beweglichkeit von Tumor und Uterus hin. Als vaginale bezeichnet Czerny seine Methode gegenüber der cervicalen oder endocervicalen, „auch bei dieser wird in der Scheide operirt, aber es findet keine absichtliche Verletzung der Vaginalwand statt.“

Neben der vorhin betonten relativen Grösse, die bei dem Unternehmen einer Enucleation in Berücksichtigung gezogen werden muss, kommt auch die absolute

1) Enucleation subperitonealer Fibrome der Gebärmutter durch das Scheidengewölbe, vaginale Myomotomie. Wien. med. Wochenschrift 1881, Nr. 18 u. 19.

in Betracht. Im Allgemeinen wird Kindskopfgrosse des Tumors als obere Grenze für die von der Vagina aus angeifbaren Tumoren angegeben. Wie ich mich im nächsten Abschnitt über die zweizeitige Enucleation auseinandersetzen bemühen werde, giebt uns dieser von Herr Prof. Küstner wieder angewandte und zur Methode erhobene, früher fast ausnahmslos perhorrescirte, Eingriff die Möglichkeit auch bei noch grösseren Geschwülsten erfolgreich von der Vagina aus zu operiren, wenn einerseits Indicationen dafür vorliegen, andererseits eine Laparotomie zu gewagt erscheint. In Folge dessen wird man in den absoluten Grössenverhältnissen keine unbedingte Contraindication für das Vorgehen haben.

Die Enucleation wird, wie schon erwähnt, fast von allen Operateuren in gleicher Weise geübt: Spaltung der Kapsel und stumpfes Ausschälen der Geschwulst aus ihrem Bett, indem der Tumor durch Zangen angezogen wird. Für die Charakteristik der Operation sind es mehr minder unwesentliche Momente, die in der Anwendung des einen oder anderen Instrumentes, oder in dem Anlegen des Kapselschnittes an der Basis oder in der Peripherie der Geschwulst, von den Autoren angegeben sind. Man hütet sich mit Recht einen übermässig grossen Zug anzuwenden, weil man die Gefahr einer Inversion thunlichst zu vermeiden bestrebt ist, besonders in den Fällen, wo man scharf zu operiren gezwungen ist. Eine Abweichung von diesem Verfahren finde ich bei Emmet¹⁾, welcher direct starken Zug von unten mit Durchtrennung vermittelst der Scheere empfiehlt. „Ist die Ausübung des Zuges möglich, so ist es irrelevant, wie dünn die Aussenwand des Uterus ist, vorausgesetzt, dass es gelingt das Muskelgewebe zur Contraction anzuregen, da dann der Raum ebenso schnell ausgefüllt als Masse herausgezogen wird.“ Emmet bezeichnet sein Verfahren sicherer als die Enucleation und auch in jedem Falle, wo letztere ausgeführt werden kann, anwendbar. „Ich verwerfe die Enucleation, weil wir nicht wissen können, wie weit das Uterusgewebe implicirt ist. Sollte das letztere zu dünn geworden sein, um sich zu contrahiren, so würde Verblutung erfolgen, ehe die Operation vollendet ist.“ — Nur in Amerika und England hat das Verfahren von Emmet grössere Verbreitung gefunden; es ist bei ausgebreiteter Geschwulstverbindung geradezu gefährlich, wegen Gefahr der Anreissung und Inversion.

1) l. c.

Die Frage, ob man eine Inversion unter allen Umständen zu vermeiden hat, hat übrigens verschiedene Beantwortung gefunden; Hutchinson, Thomas und Schröder befürworten sogar eine künstliche Inversion. Dass eine trotz Vorsichtsmassregeln dennoch während der Operation zu Stande gekommen oder vielleicht schon vor der Operation sich etablirt habende Inversion spontan oder nach Beendigung des Eingriffes, oder mit leichter Mühe zurückgeht, beweisen mehrere der hier veröffentlichten Fälle; sie stellt aber immer einen pathologischen Zustand dar, welcher nicht ohne besondere Veranlassung zu provociren sein sollte. Direkt gefährlich kann sie durch die naheliegende Verletzung des Peritoneum werden; einen solchen Fall, wo Verblutung eintrat, erwähnt Winkel¹⁾. Schultze²⁾ beschreibt einen Fall von tief trichterförmiger Einziehung einer ganz eng begrenzten Partie der Uteruswand, hervorgerufen durch ein vom Fundus ausgehendes Myom. Bei Durchtrennung des Stieles wurde das Peritoneum auf 2 Ctm. Ausdehnung angeschnitten, da die Einziehung sich in den Stiel hinein fortsetzte. Pat. erkrankte an Peritonitis, genas aber.

Eine Bedingung für die Enucleation ist, dass es sich um einen solitären Tumor handelt. Bei grossen Geschwülsten ist es meist unmöglich mit Sicherheit kleine Myome auszuschliessen; hier geben aber die Symptome, welche der grosse Tumor macht allein die Indication zu seiner Entfernung, so dass die Enucleation unter allen Umständen gerechtfertigt erscheint. Handelt es sich aber um kleinere interstitielle, nach dem Uteruscavum prominirende Tumoren, neben denen man noch andere fühlen kann, so ist in einem solchen Fall die Totalexstirpation vorzuziehen, da das Resultat der Operation doch sofort wieder durch die Entwicklung eines neuen Myoms illusorisch werden würde. Auf die definitive Heilung erst nach successiver Operation aller Myomknötchen die man fühlt, und derjenigen, die man noch nicht fühlt, zu rechnen, ist aussichtslos.

1) Lehrbuch.

2) Pathologie und Therapie der Lageveränderungen der Gebärmutter 1881.

Glaevcke¹⁾ hält die Enucleation überhaupt nicht für einen endgiltig heilenden Eingriff. „Ich glaube sogar, dass die endgiltige Heilung von Myomen viel sicherer durch die Castration, als durch die Enucleation wandständiger Tumoren bewirkt wird; denn nach letzterer Operation ist ein Nachwachsen kleiner, allerdings schon vorhandener, aber wegen ihrer Kleinheit nicht bemerkter Myome stets möglich. Die Enucleation wird nur dann einen sicheren Erfolg bringen, wenn sie mit der Castration verbunden wird.“ Gegen diese Ansicht sprechen die zahlreichen sicheren Heilungen nach Entfernung eines Myoms, doch ist allerdings die Isolirtheit des Tumors die dabei notwendige Praemisse. Freilich kann es vorkommen, dass sich bisweilen unerwartet neue Geschwülste entwickeln; aber a conto dieser Möglichkeit von vornherein eine verstümmelnde Operation vorzunehmen, ist man nicht berechtigt. Unter Umständen kann die Enucleation so leicht sein, dass sie schon als Heilungsversuch gerechtfertigt erscheint. Chrobak hat darauf hingewiesen, wie wichtig dabei die intrauterine Austattung sein kann; er betont auch den Fall, dass dieselbe unter Umständen gerade auf eine leichtere Operation hinweise und dadurch den Kranken Heilung von ihren Beschwerden bringen könne, ohne sie vielleicht den Gefahren der Enucleation, die doch immerhin einen Eingriff repräsentirt, zu unterziehen.

Die Indicationen zur Enucleation der Myome werden in erster Linie durch alle die Symptome gegeben, welche überhaupt eine Entfernung der Geschwulst auf diesem oder jenem Wege wünschenswert erscheinen lassen. Ferner wird man diejenigen Tumoren, welche nach Ausgangspunct und Wachstumsrichtung von selbst schon zur Entfernung durch die natürlichen Wege hindeuten, der Enucleation zuweisen. Endlich bei gleichen Chancen für vaginale und abdominale Operation wird man sich zu letzterer bestimmen lassen durch Rücksicht auf den Kräftezustand der Patientinnen; bei starker Anaemie ist die Enucleation zu wählen, denn wie ich oben betont, ist es nicht der Blutverlust, welchen wir bei den Anaemischen in erster Linie zu fürchten haben, wenn wir vor der Wahl zwischen Laparotomie und vaginaler Operation stehen, sondern die Wirkung der Grösse des Eingriffs auf den Gesamtorganismus, sowie die herabgesetzte Widerstandsfähigkeit des letzteren. — Eigentlich mehr

1) Archiv f. Gynaekologie Bd. XXXV.

selbstverständlich ist es, dass man verjauchende Myome per vaginam enucleirt.

Ein Moment, welches Chrobak auch betont und das in der That geeignet ist, die Vorteile der Enucleation gegenüber anderen radicalen Eingriffen in das rechte Licht zu rücken, besteht in dem conservirenden Character der Operation. Die Frauen behalten ihre Geschlechtsorgane in functionsfähigem Zustande, befreit von dem Leiden; sie können concipiren, normal austragen und gebären. Es erfüllt somit die Enucleation vollkommen die Forderungen, die man an ein Heilverfahren stellen kann: Herbeiführung eines normalen Zustandes ohne zu schädigen. In Folge dieser Erwägungen wird man die Enucleation besonders bei Personen zu berücksichtigen haben, die sich noch in einem geschlechtsthätigen Alter befinden.

Das Verfahren wird, wenn es auch in seinen Grundzügen in allen Fällen dasselbe ist, doch insofern von der Grösse der Geschwulst beeinflusst, als man kleinere Tumoren in toto entfernen kann, während für grössere die Zerstückelung notwendig ist. Péan hat unter ausgiebiger Benutzung der letzteren ein Verfahren angegeben, nach welchem man selbst sehr grosse subseröse Tumoren durch die Scheide entfernen können soll. Die Operation ist nicht mehr als einfache Enucleation zu bezeichnen, bei welcher man freilich oft genug auch den Tumor zerstückeln muss; beim Péan'schen Verfahren wird aber der Uterus rings von den Scheidengewölben abgelöst, heruntergezogen und nun hoch gespalten. Die Auslösung erfolgt mit langen spitzen Scheeren und Zangen, vermittelst deren verschieden grosse Stücke aus dem Zusammenhange gelöst werden. — Zur Herausbeförderung der in toto enucleirten Myome sind verschiedene Instrumente angegeben; so der gezähnte Löffel von Thomas, die Smith'sche Polypenzange, die Zangen von Sims, Martin, Greenhalgh, das Frankenhäuser'sche Instrument; auch hat man bisweilen die gewöhnliche Geburtszange angewandt.

I.

Journ. Nr. 246, 1889. Meta D., 39 Jahre alt, hat keinmal geboren, ist seit dem 15. Lebensjahre in 3-wöchentl. Intervallen von 3-tägiger Dauer menstruiert. Seit 2 Jahren bemerkte Pat. ein Unregelmässigwerden d. Periode, die Menses wurden profuser und häufig gingen ihnen Schmerzen voraus. Vor 3 Mon. consultirte Pat. einen

Arzt, der ihr sagte, sie hätte eine Geschwulst der Gebärmutter und einen vergeblichen Versuch der Entfernung derselben machte. Die Blutungen dauerten fort und seit 2 $\frac{1}{2}$ Mon. stellte sich ein sehr stark stinkender Ausfluss ein.

Status am 10./IX 89: Sehr anaemische Kranke. Aashaft stinkender Ausfluss aus den Genitalien. Fundus uteri handbreit über der Symphyse. Muttermund für 2 Finger durchgängig; in demselben fühlt man die Kuppe eines über mannsfaustgrossen Tumors, der vom Fundus ausgeht.

Nach öfteren desinficirenden Ausspülungen Op. am 15./IX 89. Nach Anheben des unteren Teils des Tumors mit d. Muzeux'schen Hakenzange wird von denselben zunächst die Hälfte abgetragen und hinausbefördert. Darauf wird der Rest nochmals heruntergezogen und unter Kontrolle des Fundus enucleirt. Ausspülung.

Tamponade mit Jodoformgaze.

16./IX 89 Temp. 37,8 Abend 38,3

17./IX 89 „ 37,7 „ 37,5

von da ab normaler Verlauf.

20./X. Gaze entfernt, Ausspülung. Bei der Entlassung am 29./X ist der Muttermund geschlossen, der Uterus etwas vergrössert.

II.

Journ. Nr. 96, 1890. Marguërite A. 32 Jahre alt, hat 3 mal geboren, zuletzt vor 4 Jahren. Die erste Regel war im 16. Lebensjahre und bis vor 2 Jahren stets regelmässig von 4-wöchentlichem Typus mit 2-tägiger Dauer. Seit dieser Zeit dauert die Periode oft länger und tritt häufiger auf; seit 1 $\frac{1}{2}$ Jahren soll der Blutverlust continuirlich aber nicht sehr reichlich sein. Vor 3 Monaten hat Pat. abortirt, in welchem Monat, kann sie nicht angeben. Bald nachher bemerkte sie, dass der blutige Ausfluss aus den Genitalien zu stinken anfangt und sich die Blutmenge mehrte.

Status am 30./III: Anaemische, heruntergekommene Kranke. Stinkender Ausfluss aus den Genitalien. Per vaginam fühlt man einen Tumor von harter Consistenz, der den Muttermund auf etwa 3 Finger Breite eröffnet hat. Vordere und hintere Muttermundslippe als schmaler Saum zu fühlen. Fundus etwa 3 Querfinger breit unter dem Nabel. Der Tumor geht von der hinteren Cervicalwand aus und ihm sitzt der etwas vergrösserte Uterus auf.

Operation am 4./IV 90, nach wiederholten desinficirenden Scheidenausspülungen. Fixirung der Portio, Einheben einer Zange in den Tumor, Incision der Kapsel, Enucleation des Myoms aus seinem Bett mit Finger und Scheere. Kürzung der Kapsel. Ausräumung des Abortrestes mit Finger und Curette. Ausspülung. Jodoformgaze eingeführt.

Keine Nachblutung, kein Fieber. Täglich eine Scheidenausspülung.

Entlassen am 20./IV 90.

III.

Journ. Nr. 76, 1890. Eva F., 38 Jahre alt, hat zweimal geboren, zuletzt vor 12 Jahren. Geburten und Wochenbetten verliefen normal. Die Periode war zuerst im 14. Lebensjahre aufgetreten, 4-wöchentlich 3-tägig. Vor 8 Jahren wurde Pat. angeblich an Geschwüren der Portio ärztlich mit Beizungen behandelt und auch mehrmals geschnitten. Nähere Daten über Natur des Leidens und der Behandlung sind nicht zu erheben.

Pat. klagt jetzt über Unregelmässigkeiten in der Menstruation, die seit 2 Jahren sich allmählich bis zu ihrer jetzigen Höhe ausgebildet haben. Die Periode tritt jetzt alle 14 Tage ein, dauert viel länger wie früher, oft 14 Tage lang, ist sehr reichlich und bereitet der Pat. vor dem Eintritt Schmerzen. Durch die fortwährenden Blutverluste hat auch das Allgemeinbefinden gelitten. Hartnäckige Obstipationen in der letzten Zeit.

Status bei der Aufnahme 3./III: Recht anaemische, sonst gesunde Frau. Ziemlich straffe Bauchdecken; Uterus nicht vergrössert, anteflectirt - vertirt. Der untersuchende Finger trifft in der Scheide einen fast faustgrossen Tumor von ziemlich derber Consistenz, der in die hintere Muttermundslippe übergeht und das hintere Scheidengewölbe vollkommen ausfüllt. Vordere Muttermundslippe deutlich zu fühlen. Beschwerden von Seiten der Blase bestehen nicht. Geringer Fluor.

Operat. 9./III. Nach vorherigen desinfic. Scheidenausspülungen wird der Tumor mit Muzeux'scher Hakenzange gefasst, die Kapsel in der Nähe der Basis durchtrennt und die Geschwulst teils mit der geschlossenen Scheere, teils mit dem Finger aus ihrem Bett enucleirt. Der Kapselrest wird noch etwas gekürzt, Scheidenausspülung. Die Blutung ist geringfügig. Jodoformgaze-streifen in der Vagina.

10./III. Keine Nachblutung. Der Verlauf war vollkommen fieberfrei. Am 12./III wird die Gaze entfernt, Ausspülung. Am 17./III Pat. geheilt entlassen.

20./II 91. Pat. stellt sich wieder vor. Die Periode ist, nachdem sie bis vor Kurzem regelmässig war, in letzter Zeit wieder häufiger geworden, etwa alle 3 Wochen. Die Blutverluste sind nicht sehr bedeutend.

Bei der Untersuchung findet sich ein ganz kleines, etwa hirsekorngrosses Myom an der hinteren Cervixwand unmittelbar über dem Ansatz des Scheidengewölbes.

Ordinat. Extr. fluid Hydrast canad. 3 × tägl. 20 Tropfen.

28./I 93. Nachdem Pat. durch die einmalige Ordinat. Besserung erfahren hatte, indem die Periode wieder 4-wöchentlich wurde, ist in der letzten Zeit einmal die Regel von 14-tägiger Dauer gewesen. Dadurch beunruhigt, stellt Pat. sich wieder vor.

Bei innerer Untersuchung lässt sich an dem früher constatirten Myom kein Wachsthum nachweisen.

IV.

Journ. Nr. 100, 1888. Eudoxia M., 40 Jahre alt, hat einmal, vor 12 Jahren geboren. Erste Regel im 14. Lebensjahre, stets regelmässig von 4-wöchentlichem Typus und 3-tägiger Dauer gewesen. Seit 2 Jahren besteht Unregelmässigkeit der Periode, profuse Blutungen von wehenartigen Schmerzen, die zeitweilig auftreten, begleitet. Seit 8 Monaten hat Pat. das Gefühl, als ob sich ein fremder Körper in ihrer Scheide befände.

Status bei der Aufnahme: Kräftige Person. In der Vagina ein fester Tumor, der sich nach oben hin zum Uterus fortsetzt. Vordere Muttermundslippe in der Höhe des Beckeneingangs, die hintere in der Höhe des II. Kreuzbeinwirbels. Der Tumor hat ungefähr Kindskopfgrosse mit einem vorderen in die Scheide hinabragenden Fortsatz.

Operation am 2./V. Der Tumor wird mit der Hakenzange gefasst, die Kapsel umschnitten und die Geschwulst stumpf aus ihrem Bette ausgeschält. Entfernung der Geschwulst aus dem Becken mit einer Geburtszange. Unbedeutende Blutung.

Ausspülung. Jodoformgaze in die Scheide.

Der Verlauf war vollkommen fieberfrei. Bei der Entlassung am 15./V hatte sich die Cervix formirt, der Uterus war noch vergrössert.

V.

Journ. Nr. 159, 1891. Lena M., 40 Jahre alt, hat einmal vor 18 Jahren geboren. Geburt und Wochenbett verliefen normal. Die Regeln stellten sich im 17. Lebensjahre ein, waren von 4-wöchentlichem Typus und 3-4-tägiger Dauer. Vor 2 Jahren bemerkte Pat., dass der Blutverlust bei der Regel stets stärker wurde, und dass die Regel auch häufiger eintrat und länger dauerte. Seit ca. 1 Jahr will Pat. in der regelfreien Zeit an fluor alb. leiden. Seit 3 Mon. hat sie das Gefühl, als ob ihr etwas aus den Genitalien herausfalle; auch klagt sie über Behinderung beim Urinlassen.

Status am 1./V 91: Kräftige Person, geringgradige Anaemie. Bei Untersuchung der Genitalien findet man in der Scheide ein ca. apfelgrosses, oberflächlich exulcerirtes Myom. Dasselbe geht von der vorderen Muttermundslippe aus und ist beweglich.

Uterushöhle nicht vergrössert.

2./V 91 Op. Nach Desinfection der Genitalien wird der Tumor vorgezogen. Spaltung der Kapsel, Auslösung der Geschwulst, Kürzung der Kapsel. Die Blutung ist unbedeutend.

Der Verlauf war vollkommen fieberfrei. Entlassung am 11./V 91.

VI.

Journ. Nr. 127, 1891. Eva R., 42 Jahre alt, verheirathet, ist seit dem 13. Lebensjahre 3-wöchentlich 2-tägig menstruiert, und hat 5 mal geboren, das letzte Mal vor 10 Jahren. Seit 7 Jahren hat die Pat., ihrer Angabe nach, eine Geschwulst im Leibe. Seit etwa 3 Jahren leidet die Kranke an nahezu ununterbrochener Blutung aus den Genitalien, auch hat sie zeitweise stinkenden jauchigen Ausfluss bemerkt. Vor 5 Jahren ist sie in der Gynaekol. Klinik operirt worden und zwar wurde ihr, wie aus den Krankenbögen hervorgeht, von Prof. Runge ein beinahe kindskopfgrosses, zum Theil verjauchtes Myom von der Vagina aus exstirpirt. Dasselbe ging von der vorderen Uteruswand aus. In dem Journal findet sich die Angabe, dass schon damals multiple Fibrome diagnosticiert worden seien. Vor 3 Jahren unterzog sich Pat. einer ähnlichen Operation durch einen Arzt auf dem Lande.

Bei der Aufnahme am 10./IV 91 lässt sich an der im Uebrigen gesunden, nur höchst anaemischen Pat. fol-

gender Befund an den Genitalien aufnehmen: Die Scheide ist ausgefüllt von einem kindskopfgrossen, höckerigen, an der Oberfläche verjauchten, aashaft stinkenden harten Tumor. Bei der gewöhnlichen bimanuellen Untersuchung ist der Muttermund nicht zu erreichen. Bei der Untersuchung in Narkose gelingt es den Finger neben dem Tum. bis zum orific. ext. in die Höhe zu drängen; dasselbe ist auf etwa 6 Ctm. erweitert und umschliesst den entsprechend dicken Stiel, der sich in das Cavum uteri bis zum Fundus hin verfolgen lässt. Der Fundus uteri wird durch den Zug des Tumors in permanenter Inversionsstellung gehalten.

Diagnose: Gestieltes, verjauchendes Myom, ausgehend vom Fundus uteri. Partielle Inversion.

Nach ausgiebiger Desinfection der Genitalien wird am 10./IV zur Operation geschritten. Der Tumor wird mit Muzeux'scher Hakenzange vorgezogen und durch Scheerenschnitte sein Hervortreten ermöglicht, der Stiel durchtrennt und nach Entfernung des Tumors reseziert. Er misst vorne 3 Ctm. und hinten 4 Ctm. Der Tumor ging aus von der vorderen Wand und vom Fundus. Tamponade mit Jodoformgaze. Der weitere Verlauf reactionslos, am 3 Tage wurde der Tampon entfernt, am 5. Tage stand Pat. auf und wurde am 22./IV entlassen. Palpatorisch war bei der Entlassung ein weiteres Myom am Uterus nicht zu erkennen.

VII.

Journ. Nr. 359/1891. Lena E. 40 Jahre alt, verheirathet, klagt über den Vorfall einer Geschwulst aus den Geschlechtsteilen, starke Blutungen und Schmerzen im Unterleib. Pat. hat 2 mal geboren, zuletzt vor 15 Jahren, Geburten und Wochenbetten waren normal. Die erste Regel hat Pat. mit 18 Jahren gehabt; die Menses waren bis zur jetzigen Erkrankung regelmässig von 4-wöchentlichem Typus und 3-tägiger Dauer. Den Beginn ihres jetzigen Leidens datirt die Pat. auf 2 $\frac{1}{2}$ Jahre zurück; es stellten sich damals profuse Blutungen im menstr. Typus ein, welche etwa $\frac{1}{2}$ Woche lang anhielten, um dann einem blutig-wässrigen Ausfluss Platz zu machen, welcher etwa eine Woche lang andauerte; diesem folgte wieder ein serös-eitriger Ausfluss von 2 $\frac{1}{2}$ -wöchentlicher Dauer. Allmählich stellten sich auch ziehende Schmerzen im Unterleibe ein, welche zuerst zeitlich mit dem Auftreten der Blutungen zusammenfielen, später aber

auch in der intermenstruellen Zeit sich fanden. Vor 2 Jahren wurde Pat. auf den Tumor in der Scheide aufmerksam, doch ist ein allmähliches Tiefertreten der Geschwulst von ihr nicht bemerkt worden. Vor einer Woche wurde während einer äusserst heftigen Blutung unter wehenartigen, sehr starken Schmerzen der Tumor nach aussen geboren. Bei der Aufnahme am 16./XI 91 lässt sich folgender Status erheben: Entsprechend ihrem Alter kräftig gebaute, sehr anaemische Frau. Aus den Genitalien ragt an einem Stiel ein ungefähr kindskopfgrosser Tumor von derber Consistenz hervor; die Maasse desselben betragen: im sagittalen Durchmesser 11 Ctm., im Queren ebenfalls 11 Ctm., im verticalen 9 Ctm. Der Stiel misst von der Urethramündung an bis zu seinem Uebergange in die Geschwulstmasse 8 Ctm., seine Dicke beträgt ca. 4 Ctm. Die Oberfläche des Tumors ist etwa zur Hälfte schwarz lederartig (geronnenes Blut, Schmutz). Die andere Hälfte des Tumors ist höckerig blassrosa mit blutigem Schleim und Eiter bedeckt. Ebenso sieht die untere Hälfte des Stieles aus, während die obere Hälfte stark vascularisirt venös hyperaemisch ist. Ein Eindringen in die Vagina ist nur auf Fingerlänge möglich; von da an stülpt sich die Schleimhaut auf den Stiel über, ohne dass man eine Differenzirung, wie die Portio vaginalis fühlen könnte; vom vorderen Scheidengewölbe aus kann man durch die dünne Schleimhaut hindurch deutlich von beiden Seiten nach dem Stiel hin convergirende starke Stränge fühlen. Die Consistenz des Stieles ist weich. Diagnose: Inversio uteri durch ein Myom am Fundus. Die Pat. fiebert; Abends 39,3 Morgens 39.

Operation am 19./XI. Der Stiel der Geschwulst wird nach provisorischer Umschnürung mit einem Gummischlauch hart an Tumor mit dem Pacquelin abgetrennt. Nach Lösung der Gummiligatur blutet er an einer kleinen Stelle etwas stärker; diese Stelle wird umstochen und der Stiel darauf in die Vagina reponirt. Tamponade der Scheide mit Jodoformgaze. Gewicht des Tumors 545 Gramm.

Der Verlauf war vollkommen fieberfrei. Der Scheidentampon wird am dritten Tage entfernt. Das Cavum uteri misst 5—6 Ctm., die Portio deutlich formirt, das Orificium externum quergespalten.

Pat. wird nach 12 Tagen geheilt entlassen.

VIII.

Journ. Nr. 338/1892. Anna S. 34 Jahre alt. Erste Regel im 15. Lebensjahre, von 4-tägiger Dauer und 4-wöchentlichem Typus. Ein mal geboren. Normale Geburt und Wochenbett. Pat. giebt an im Laufe der letzten 2 Monate an Blutungen ausserhalb der menstruellen Zeit gelitten zu haben; dieselben sind aber nicht sehr bedeutend gewesen, und hat ihnen die (übrigens sehr indolente) Pat. kein besonderes Gewicht beigelegt. Den 2. Oct. stellte sich bei der Arbeit auf dem Felde eine sehr starke Blutung mit heftigen Schmerzen ein, die mehrere Stunden andauerte und ärztliche Hülfe nöthig machte. Pat. wurde darauf der Klinik überwiesen. Beschwerden bei Defaecation und Urinlassen sollen nicht bestanden haben.

Status: Recht anaemische Pat.

Das ganze kl. Becken ist von einem festen derben Tumor erfüllt, welcher ungefähr kindskopfgross in der Vagina liegt, und an der Oberfläche leicht nekrotisirt ist. Zwischen Tumor und Vaginalwand gelangt man an den äusseren Muttermund, welcher verstrichen, ca. 3 Querfinger breit im Durchmesser misst. In diesen hinein lässt sich der Stiel der Geschwulst verfolgen und setzt sich bis zum Fundus fort. Aussen fühlt man am Fundus einen deutlichen Inversionstrichter.

Diagnose: Myoma uteri in die Scheide geboren. Partielle Inversion.

Nach vorbereitender Desinfection der Genitalien Operation am 15./X. 92: Spaltung der Kapsel, wobei nur mässige Blutung stattfindet. Stumpfe Auslösung der Geschwulst aus dem Bette vermittelst geschlossener Scheere und des Fingers, wobei es zu einer totalen Inversion des Uterus kommt. Kürzung der Kapsel. Nachdem die Geschwulst entfernt ist, spontane Reposition des Uterus.

Jodoformgazetamponade.

Der Verlauf war vollkommen fieberfrei; höchste Temp. am Abend des ersten Tages (37,7).

Am 4. Tage wird d. Tampon entfernt; keine Nachblutung.

Bei der Entlassung am 28./X. ist der Muttermund noch für einen Finger passirbar; keine Verdickungen der Wand zu fühlen.

IX.

Journ. Nr. 346, 1892. Anna P. 37 Jahre alt. Pat. hat vor 18 Jahren einmal geboren; Geburt und Wochen-

bett waren normal. Die Regeln traten im 16. Lebensjahre auf und waren von 4-wöchentlichem Typus und 4-tägiger Dauer. Vor 16 Jahren hatte Pat. starke Blutungen, nach denen die Menses 7 Monate vollkommen sistirten und dann sich wieder von selbst einstellten. Vor 4 Jahren litt Pat. an Unterleibs- und Kreuzschmerzen; nähere Angaben darüber sind nicht zu erhalten. — Im Mai 1891 wurde sie in die Gynaekologische Klinik aufgenommen. Der Status war damals folgender: Das Ganze kleine Becken von einer harten Masse eingenommen, welche das Rectum einschliesst und nach rechts bis an den Beckenrand geht. Der Uterus liegt in der Mitte, retroflectirt. Eine Probepunction von der Scheide ergibt negatives Resultat. Bei der darauf vorgenommenen Laparotomie findet man alte peritonische Schwarten und Verwachsungen, der Douglas'sche Raum von ihnen vollkommen erfüllt, teilweise Verlöthungen von Darmschlingen. Uterus, Tuben und Ovarien sind nicht zu fühlen. Es wird daher von einer weiteren Operation Abstand genommen. Im Mai 1892 wurde Pat. an einem kl. rechtseitigen Exsudat in der Klinik behandelt. — Die Periode ist in der letzten Zeit häufiger und schmerzhaft geworden: seit 4 Monaten will die Pat. auch noch das Abfliessen einer wasserähnlichen Flüssigkeit bemerkt haben, die 2 Wochen andauert und nach den Regeln auftritt. In der Scheide fühlt sie seit 2 Monaten eine Geschwulst, welche ihr während der Blutungen besondere Schmerzen macht. Vor 5 Tagen wurde die Geschwulst unter wehenartigen Schmerzen vor die äusseren Geschlechtsteile geboren. Dieser Umstand sowie der zunehmende Kräfteverfall führen die Pat. in die Klinik.

Status 12. Oct. 1892:

Hochgradig anaemische Pat. Vor den äusseren Genitalien liegt ein klein-faustgrosser Tumor, welcher an der Oberfläche nekrotisch ist. Derselbe füllt auch die Scheide aus und lässt sich bei genauerer Untersuchung bis zum Fundus in die Nähe der rechten Tubenecke hin verfolgen.

Operation am 14./X 92. Nach vorheriger Desinfection der Genitalien wird der Tumor mit einer Muzeuxschen Zange gefasst, vorgezogen und enucleirt. Nachherige Application des Paquelin.

Kürzung des Stieles und eines grossen Theiles des Bettes. Tamponade.

Der Verlauf war vollkommen reactionslos.

Am 24./X findet man den Uterus retrovertirt. Ausspülung. 26./X Entlassung.

X.

Journ. Nr. 437, 1892. Racha B., 38 Jahre alt, hat einmal, vor 8 Jahren geboren; die Geburt soll schwer, Wochenbett normal gewesen sein. Die Menses traten im 14. Lebensjahre auf, waren bis zum Beginn des jetzigen Leidens normal von 4-wöchentl. Typ. und 4—5-tägiger Dauer und schmerzlos. Pat. klagt über profuse Blutungen aus den Genitalien die seit 2 Jahren bestehend, anfangs im menstruellen Typus erfolgten, seit einem halben Jahre jedoch continuirlich andauern. Pat. ist namentlich in den letzten Monaten stark von Kräften gekommen.

Status am 24./XI 92: Sehr reducirter Ernährungszustand, hochgradige Anaemie, die Farbe des Gesichts gelbfahl, die sichtbaren Schleimhäute blass.

Genitalbefund:

An den äusseren Geschlechtstheilen ein Dammriss II. Grades, rechts in die Scheide hinaufgehend; in der Scheide trifft die untersuchende Hand auf einen mehr als hühnereigrossen, derben Tumor, der aus der Cervix herausragt. Durch den erweiterten Muttermund fühlt man einen breiten Stiel vom Tumor zum Fundus hinaufziehen. Der Uterus liegt anteflectirt, stark anteponirt durch ein Exsudat, welches beide Parametrien einnimmt, (irgend einen therapeut. Eingriff vor dem Eintritt in die Klinik leugnet Pat. auf's Bestimmteste). Bei der Untersuchung per Rectum fühlt man die vordere Rectalwand entsprechend der tiefsten Stelle des Douglas stark vorgewölbt. Dieselbe ist hochgradig verdünnt und reisst bei der Untersuchung ein und es entleert sich ein Strom übelriechenden Eiters (ca. 200).

Diagnose: Myoma ut. submuc., beiderseits eitr. Parametritis. Ruptura perinei II.

Im Laufe der folgenden 8 Tage erhält Pat. 2 mal täglich Sitzbäder und 2 warme Vaginalausspülungen.

Op. 2./XII. Desinfection der Genitalien. Der Tumor wird an eingesetzten Hakenzangen herabgezogen und nach Spaltung der Kapsel mit dem Finger stumpf aus seinem Bette gelöst. Kürzung der Kapselwand. Jodoformgazestreifen in die Vagina.

Perineoplastik nach Küstner.

Verlauf reactionslos. Jodoformgaze am 4./XII entfernt; keine Nachblutung. Ausspülung.

Nächte am 12./XII entfernt. Pat. am 20./XII geheilt entlassen.

XI.

Journ. Nr. 152, 1893. Anna K. 45 Jahre alt, hat viermal geboren und einmal abortirt. Die Geburten, deren letzte vor 7 Jahren war, sind schwer verlaufen. Erste Regel im 15. Lebensjahre, 3-wöchentlich, 5-tägig. Pat. klagt über sehr starke Blutungen aus den Genitalien, die seit 5 Jahren bestehen sollen. Früher waren die Blutungen von einer 1—3-tägigen Pause unterbrochen, in welcher Zeit sich immer ein weisslicher Ausfluss einstellte; seit einem Monat blutet sie ununterbrochen. Die Blutungen sollen so stark gewesen sein, dass Pat. im Herbst vorigen Jahres einmal, und im letzten Monat zweimal das Bewusstsein verloren hat. Ferner klagt Pat. über Schmerzen in der Brust, im Unterleib, Rücken und über Kopfweh.

Status am 28./I 93: Sehr anaemische Kranke. Das ganze kleine Becken von einer derben Tumormasse erfüllt. Bei Untersuchung per vaginam stösst der Finger gleich hinter dem Introitus auf die derbe Geschwulst, welche sich in der Ausdehnung eines 5-Markstückes oberflächlich nekrotisirt zeigt. Die Wände der durch den kindskopfgrossen Tumor stark ausgedehnten Vagina lassen sich hinten und seitlich direct auf den Tumor übergehend verfolgen. Vorne, etwas über der Symphyse eine wulstige Hervorragung, die als vordere Muttermundlippe angesprochen wird. Die Sonde dringt zwischen derselben und dem Tumor auf 7 Ctm. ein.

Diagnose: Myom der hinteren Muttermundlippe mit theilweiser Perforation der Kapsel.

Operation 1./II, 93: Spaltung der Kapsel, Enucleation des Myoms mit geschlossener Scheere und Finger. Kürzung der Kapsel und Verschluss der ziemlich stark blutenden Wundhöhle mit Seidensuturen. Ausspülung, Tamponade der Scheide. — Der Tumor wog 400 Gramm.

Abends Temp. 38°.

- 2./II Temp. M. 38.6. Tampon entfernt, riecht etwas.
2 mal tägl. Scheidenausspülungen mit Sublimat 1 : 4000
Temp. Ab. 38,7
- 3./II Temp. M. 39,3. Ab. 39,0. Im Laufe des Tages 2 Ausspülg.
- 4./II Temp. M. 38,4. Ab. 38, 2 Ausspülungen.
- 5./II Temp. M. 38, Ab. 37,8. 1 Ausspülung.
Von da an täglich nur 1 Ausspülung; Temp. vom
- 6./II an normal. Am 8. Entfernung der Sut.
Am 20./II geheilt entlassen.

III. Zweizeitige Enuclationen.

Das Verfahren, die Entfernung eines Myoms auf mehrere Sitzungen zu verteilen, ist kein neues zu nennen und beansprucht auch nicht eine principielle Stellung gegenüber der einzeitigen Enuclation. Es ist schon oben darauf hingewiesen, dass man häufig an den interstitiellen Myomen ein Vordringen zur Schleimhautfläche beobachten kann, also gewissermassen ein Submucöswerden. Die Uterusmusculatur presst den Fremdkörper heraus und derselbe weicht in der Richtung des geringsten Widerstandes, nach der Uterushöhle, aus. Je breitbasiger nun die Geschwulst der Wand eingefügt, ein je grösserer Teil von ihr schon submucös geworden den Uterus ausgedehnt und sein Cavum erfüllt hat, desto weniger wird diese austreibende Kraft zur Geltung kommen können; denn wenn die Myome im Allgemeinen auch eine Hypertrophie der Musculatur nach sich ziehen, so müsste dieselbe doch ganz andere Dimensionen annehmen, um die bedeutenden Widerstände, gegeben durch Verkleinerung der Angriffsfläche der Kraft und den Gegendruck der Weichteile zu überwinden. Sowie man im Stande ist den Uterus eines Teils seines Inhalts zu entlasten, kann diese austreibende Wirkung wieder in Kraft treten.

Die ersten Angaben über die zweizeitige Enuclation stammen von Atlee¹⁾, danach haben Marion Sims und Matthews Duncan dieselbe empfohlen. Im Princip gingen alle diese ersten Empfehlungen davon aus eine dissecirende Nekrose herbeizurufen, wie sie auch bei anderen Verfahren, z. B. dem „Gouging“, nur in anderer Weise intendirt wurde. Die Unmöglichkeit in damaliger Zeit Eiterung, resp. Jauchung mit Sicherheit vom Operationsgebiet fern zu halten brachte es mit sich, dass Sepsis und Pyaemie die weitaus grösste Zahl dieser Operationen folgte und sie auf lange hinaus in Misscredit brachte. Aber nicht nur der zweizeitigen Methode gegenüber äusserten sich die meisten Autoren absprechend, sondern die Abneigung wurde auch auf die einzeitige Enuclation übertragen, da bei derselben doch immerhin die Möglichkeit des Zurückbleibens einzelner Gewebstrümmen, namentlich wenn grössere Tumoren vorlagen, in

¹⁾ The surgical treatment of certain fibroid tumors of the uterus, heretofore considered beyond the Resources of Art. Philadelphia 1853.

Aussicht stand. Sehr charakteristischen Ausdruck verleiht diesen Befürchtungen Courty¹⁾ bei Besprechung der Enuclation, wenn er sagt: „Une pareille opération est funeste, si elle reste incomplète“, und vor jeder Vornahme eines irgendwie grösseren Tumors warnt.

Nach Hegar-Kaltenbach muss „die Enuclation auf solche Fälle beschränkt werden, wo man erwarten darf den Eingriff wirklich zu Ende führen zu können; denn gefährlicher noch als eine selbst mühsame Durchführung der Operation ist eine Unterbrechung derselben, weil die zurückbleibenden, teilweise aus ihrem Bette losgelösten Geschwulst- und Mantelreste sehr leicht der Fäulniss verfallen.“ „Auszuschliessen sind daher von der Operation sehr umfängliche Tumoren... Bei dem Verfahren (à deux temps) ist die Gefahr septischer Prozesse eine so grosse, dass sie den Vorteil leichter technischer Ausführung der Operation mehr als aufwiegt; die Verteilung der Enuclation auf mehrere Sitzungen bildet nur einen äussersten Notbehelf bei gegebener Zwangslage. Rationeller ist schon in einem Act die Kapsel zu spalten und erst im nächsten den Tumor auszulösen.“ Chrobak, der für die einzeitige Enuclation warm eintritt, spricht sich ebenfalls gegen die Verteilung der Operation auf mehrere Sitzungen aus.

Trotz der allgemeinen Abneigung gegen das Verfahren haben doch immer einzelne Operateure mit Glück von demselben Gebrauch gemacht. So berichtet Hofmeier²⁾ über einen Fall von Schröder wo es „nach 2 maligen unvollständigen Operationen, bei welchen allerdings pfundschwere Stücke der Geschwulst entfernt wurden, bei der 3. Wiederholung den Rest von 5 Pfund zu entwickeln und bleibende Heilung zu erzielen gelang.“ Männel³⁾ entfernte ein bis an den Nabel reichendes eingekeiltes Fibromyom in wiederholten Amputationen. Braun hat nach seiner extemporirten Methode 2 Fälle, einen in zwei, den andern in drei Sitzungen mit günstigem Erfolge behandelt. Chrobak sah sich in einem Falle ebenfalls gezwungen einen etwa faustgrossen Rest des Tumors zurückzulassen.

Diese, und noch andere der Art, sind allerdings Fälle in denen es nicht in der Absicht der Operateure lag, eine mehrzeitige Operation zu machen, und sie durch

¹⁾ Traité pratique des maladies de l'utérus et de ses annexes.

²⁾ l. c.

³⁾ cit. bei Braun. Lehrbuch.

andere Gründe bewogen die Enucleation das erste Mal unvollendet liessen. Doch auch mit voller Ueberzeugung kann man an eine derartige Operation herangehen, indem man auf die oben erwähnten Factoren rechnet. Man wird jedoch jetzt weniger die dissecirende Nekrose als die active austreibende Kraft des Uterus im Auge haben. Darauf zielt auch ein Hinweis bei G u s s e r o w; „man wird bei schwieriger Entfernung die Wirkung der Wehen abzuwarten haben, um in einer oder mehreren späteren Sitzungen die Operation vielleicht schnell zu Ende zu führen. Jedenfalls ist dieses Verfahren besser, als in der Vorstellung, immer die Operation mit einem Mal vollenden zu müssen, die bedenklichsten und lange dauernden Eingriffe vorzunehmen, um dann doch oft genug die Operation unvollendet aufgeben zu müssen.“

Im Allgemeinen gelten für die zweizeitige Methode dieselben Indicationen, welche uns zur Enucleation von der Vagina überhaupt bestimmen: also solitäres Vorhandensein, Sitz und Wachstumsrichtung der Geschwulst. Wenn durch Letztere der Gedanke einer vaginalen Entfernung wachgerufen wird, so werden ferner Rücksicht auf den stark reducirten allgemeinen Kräftezustand, welcher vielleicht an sich eine dringende Gegenanzeige der Laparotomie bildet, und auf das fortpflanzungsfähige Alter der Pat. etwaigen, wegen der Grösse des Myoms aufsteigenden Bedenken entgegenzutreten. Es sind das Fälle, in denen der Uterus hoch in den Bauchraum hineinverlagert, eigentlich eine abdominale Operation leichter erscheinen lässt, der Allgemeinzustand aber jeden andern Eingriff einer Laparotomie vorziehen heisst.

Der leitende Gedanke bei der zweizeitigen Enucleation ist, nach teilweiser Entfernung der Geschwulst der Uterusmuskulatur Gelegenheit zu geben, den Rest auszustossen. Wie C h r o b a k bemerkt, „verfallen nicht alle nur teilweise ausgelösten Geschwülste der Nekrose“; es handelt sich nur darum, in richtiger Weise für Fernhaltung von Infectionserregern zu sorgen, um den Gefahren der Fäulnis und septischen Intoxication zu entgehen. Ein derartiges Mittel haben wir jetzt in dem ganzen antiseptischen Verfahren, speciell für diese Fälle in der Tamponade mit Jodoformgaze. Zahlreiche Veröffentlichungen über die Zweckmässigkeit der Jodoformgaze-tamponade um die Infection von Höhlenwunden fern zu halten, beweisen schlagend, dass dieses mit Sicherheit möglich ist, so dass man, falls bei der Operation keine Infection stattgefunden hat, zuverlässig auf ein Aseptisch-

bleiben der Wunde rechnen kann. Nach diesen Erfahrungen hat man jetzt zweifellos die Berechtigung, auch auf die Gefahr hin, die Operation in einer Sitzung nicht vollenden zu können die vaginale Enucleation zu unternehmen.

Herr Prof. K ü s t n e r hat von diesen Gesichtspunkten aus die zweizeitige Enucleation als berechtigte Operationsmethode wieder empfohlen und über 2 nach derselben operirte Fälle in der „Deutschen medic. Wochenschrift 1893 Nr 1“ berichtet. Selbstredend wird es ja in dem Bestreben jedes Operateurs liegen müssen die Operation, wenn es geht, mit einem Male zu vollenden; in der zweizeitigen Methode ist aber ein Mittel gegeben auch in den Fällen eine vaginale Entfernung der Myome zu versuchen, die durch excessive Grösse des Tumors ein anderweitiges Eingreifen leichter erscheinen lassen, bei denen aber davon unabhängige Gründe eine vaginale Operation nahelegen. Die Letzteren sind wieder Rücksicht auf schlechten Kräftezustand und auf die Erhaltung der Genitalien. Wenn man sich von den bisher allgemein üblichen Anschauungen über die Notwendigkeit, die vaginale Enucleation auf einmal zu vollenden, leiten lassen würde, müssten alle diese Fälle der abdominalen Myomotomie zugewiesen, den Gefahren, die ein solcher Eingriff bei Anaemie bietet, unterworfen werden; die zweizeitige Methode setzt uns aber in Stand mit Umgehung dieser Gefahren die Pat. von ihrem Leiden zu befreien.

Wenn auch das conservirende Verfahren bezüglich der Genitalien in den beiden von Herrn Prof. K ü s t n e r operirten Fällen für die Pat. keinen Werth hatte, (die eine war 41, die andere 56 Jahre alt), so sind doch die Vorteile desselben bei rein theoretischer Erwägung nicht ausser Acht zu lassen; es lässt sich nicht annehmen, dass die Conceptionsfähigkeit durch 2maliges Operiren ungünstiger beeinflusst werden soll, als bei der einzeitigen Enucleation, nach welcher wiederholt Schwangerschaft beobachtet worden ist. Was die Technik der Operation anbelangt, so entfernt Herr Prof. K ü s t n e r in der ersten Sitzung so viel von den Tumormassen, mit Zangen und Scheere stückweis, als überhaupt möglich ist; sodann wird mit Jodoformgaze tamponirt. Die zweite Operation konnte im ersten Falle erst nach einem Monat vorgenommen werden; im zweiten Fall war bereits nach 14 Tagen die Entfernung des Restes der Geschwulst möglich.

Die Behandlung in der Zwischenzeit beschränkt sich

neben Bettruhe und Tamponade auf Darreichung von Cornutin 0,01 pro die um Uteruscontractionen hervorzurufen und dadurch einerseits eine Ausstossung des Tumors zu provociren, andererseits Nachblutungen und der Resorption von Wundsecret vorzubeugen.

I.

Journ. Nr. 93, 1892. Julie S., 41 Jahre alt, verheirathet, hat viermal geboren, zuletzt vor 5 Jahren. Geburten und Wochenbetten waren stets normal. Pat. menstruiert seit ihrem 14. Lebensjahre; die Menses waren von 4-wöchentlichem Typus und 3-tägiger Dauer. Seit ca. 3 Jahren will Pat. eine Geschwulst im Leibe bemerkt haben; die Beschwerden, die ihr dieselbe macht bestehen in Unterleibs- und Kreuzschmerzen, die namentlich um die Zeit der Periode herum besonders stark seien, auch sollen ihr dann oft die Füsse schwellen. Pat. giebt an gleichzeitig mit der Geschwulst ein rascheres Aufeinanderfolgen der Menses und reichlichere Blutverluste bei denselben bemerkt zu haben. Seit einem Jahr seien die Blutverluste ganz besonders bedeutend und habe der Allgemeinzustand sehr gelitten.

Status am 2./III 92: Grosse, kräftig gebaute, hochgradig anaemische Patientin. Starkes Oedem beider Extremitäten, besonders der rechten. Thrombose beider Crurales.

Uterus mannskopfgross, ragt mit dem Fundus bis zum Nabel. Durch den für einen Finger bequem durchgängigen Muttermund gelangt der untersuchende Finger auf 3 Ctm. Länge an die Kuppe einer derben Geschwulst, welche mit der Spitze in den Cervicalkanal hineinragt. Die Geschwulst scheint breitbasig von der rechten und hinteren Uteruswand auszugehen und nach vorne und links in die Uterushöhle hineinzufragen. Links geht die Sonde auf 17 Ctm. ein, vorne auf 14; rechts inserirt der Tumor nahezu fingergliedhoch über dem äusseren Muttermunde.

I. Operation am 11./III. Nach Freilegung der Portio durch Simon'sche Specula wird dieselbe mit einer Hakenzange nach abwärts gezogen, doch ist die Dislocirbarkeit eine äusserst geringe. Der in den Cervicalkanal hineinragende Tumor wird mit einer Hakenzange gefasst und nach abwärts gezogen. Unter Controlle des Fingers werden stückweise Myommassen im Gesamtgewicht von 150 Gramm abgetragen. Stete Beobachtung des Fundus. Tamponade des Uterus mit Jodoformgaze

nach vorheriger Ausspülung mit Salicylsäurelösung. Keine Nachblutung, keine Reaction.

Das Oedem der rechten untern Extremität nahm so bedeutend zu, dass die Exstirpation des Restes erst am 13. April vorgenommen werden konnte. In der Zwischenzeit erhielt Pat. 0,01 Cornutin pro die.

Bei der II. Operation stand der Fundus uteri zwischen Nabel und Symphyse, die Cervix für einen Finger bequem durchgängig. In den 2 Ctm. langen Cervicalkanal prominirt wieder die Kuppe des Tumors, der wieder glatte Oberfläche besitzt, während unmittelbar nach der ersten Operation nichts mehr von Myommassen in das Cavum prominirte. Die Geschwulst wurde mit Muzexscher Hakenzange gefasst und stückweise entfernt, während von oben stete Controlle ausgeübt wird, damit nicht eine Inversion des Uterus zu Stande kommt. Der Rest des Tumors wird stumpf mit dem Finger aus dem Geschwulstbett losgelöst. Ziemlich heftige Blutung, welche durch Tamponade gestillt wird. Die exstirpirten Massen wiegen 310, Gramm.

Es erfolgte reactionslose Genesung; die Tampons wurden am 5. Tage entfernt.

Am Tage der Entlassung 24./V misst der Uterus 8 Ctm. Cavum, die Cervix ist noch für den Finger passirbar; in den Wänden des Uterus keine Verhärtungen und Verdickungen zu fühlen.

II.

Journ. Nr. 251, 1892 Sophie R. aus P. 56 Jahre alt, hat 4 mal geboren, darunter einmal Zwillinge, einmal abortirt. Die letzte Geburt erfolgte vor 18 Jahren. Die Menses traten im 15. Lebensjahre auf, waren 4-wöchentlich, 3-tägig, nie schmerzhaft und nicht besonders reichlich. Seit 5 Jahren unregelmässige profuse mit Schmerzen verbundene Blutungen, seit 2 Jahren continuirlicher Blutverlust. Pat. wurde von den verschiedensten Aerzten erfolglos mit innerlichen Mitteln behandelt und besuchte ohne Nutzen mehrere Badeorte.

Status bei der Aufnahme: Aeusserst elende, vollkommen anämische Frau. Laute systolische Geräusche über allen Herzklappen.

Genitalbefund: Uterus von Kindskopfgrosse, liegt etwas nach rechts, reicht mit dem Fundus bis 2 Querfingerbreit unter den Nabel. Cervix für einen Finger bequem durchgängig. Im Cavum stösst der untersuchende Finger auf einen Tumor von derber Consistenz, der

kuglig hervorragend nur ein relativ geringes Segment von sich palpieren lässt. Der Tumor geht von der rechten vorderen Wand und vom Fundus aus.

I Operation am 29/VIII 92. Der Uterus wird durch eingesetzte Kugelzangen fixirt und mit der Scheere soviel vom Myom abgeschnitten, als sich erreichen lässt. Im Ganzen werden 88 Gramm Myommassen entfernt. Ausspülung, Tamponade mit Jodoformgaze. Die Pat. ist nach der Operation recht collabirt.

Keine Nachblutung; die Temperatur bewegt sich innerhalb der nächsten 12 Tage in normalen Grenzen. Roborirende Diät und Cornutin 0,01 pro die.

II. Operation am 11/IX 92. Es erweist sich, dass, während unmittelbar nach der ersten Operation keine Geschwulstmassen ins Uteruscavum prominirten, jetzt umfangreiche Partien polypös in die Höhle hineinragen, teilweise schon durch Contractionen der Muskulatur aus ihrem Bette enucleirt sind. Der Uterus hat sich in toto etwas verkleinert. — Unter fortwährender Controlle des Fundus um eine Inversion zu vermeiden wird das Myom stückweise, theils mit geschlossener Scheere, theils mit den Fingern enucleirt. Das Gesamtgewicht der entfernten Massen beträgt 550 Gramm. Ausspülung, Tamponade des Uterus.

In den ersten 2 Tagen nach der Operation normale Temperatur; am Abend des 2. Tages 38,2. Am dritten Tage Morg. 38,3 Abends 39. Uterusausspülung mit Bor-säurelösung, wobei nicht die Spur stinkender Massen entleert wird. Temp. am nächsten Tage 37,3, Abends 37,6. Nach 2 Tagen abermalige Temperaturerhöhung auf 39. Uterusausspülung. Von da ab bis zur Entlassung am 25/IX stets normale Temp. Das Wohlbefinden und die Kräfte nehmen zu. Bei der Entlassung misst der Uterus 9 Ctm., das Cavum ist noch abzutasten; die Wände sind dünn und frei von Myomknoten.

IV. Totalexstirpationen.

Die Totalexstirpation des Uterus per vaginam ist, abgesehen von der Angabe der Operation bei Soranus (zur Zeit Trajans), zuerst 1822 von Sauter¹⁾ in Con-

1) Die gänzliche Exstirpation der carcinomatösen Gebärmutter ohne selbst entstandenen oder künstlich bewirkten Vorfall vorge-

stanzt, 1828 von Blundell und 1839 von Récamier ausgeführt worden, gerieth aber dann in Vergessenheit und wurde 1878 von Schröder und gleichzeitig von Czerny und Billroth gewissermassen neu entdeckt. Ursprünglich zur Behandlung carcinomatöser Erkrankungen des Uterus angegeben hat die Operation in wenigen Jahren sich ungetheilte Anerkennung erworben und eine grosse casuistische Literatur legt Zeugniß ab von der Verbreitung ihrer Anwendung. Auch die von Langenbeck empfohlene und geübte subperitoneale Ausschälung des Uterus ist in einem Falle¹⁾ wieder gemacht worden, hat aber wegen ihrer Mühsamkeit und Ungeeignetheit bei der Entfernung eines carcinomatösen Organs keine Nachahmung mehr gefunden.

Die Indication für die Totalexstirpation wurde sehr bald auf die Sarkome, sowie auch auf die in anderer Weise nicht heilbaren Dislocationen des Uterus (Frank) erweitert. Erst in neuester Zeit ist sie auch für die operative Myombehandlung in allgemeinere Anwendung gekommen, nachdem die ersten Veröffentlichungen über Totalexstirpationen aus dieser Indication schon bald nach Einführung der Operation erschienen. Ob die soeben erwähnte subperitoneale Ausschälung nach Langenbeck auch für die Myombehandlung angewandt worden ist, ist mir unbekannt geblieben; doch ist es sehr unwahrscheinlich, da dieselbe bei dem jetzigen Stande der Abdominalchirurgie nur noch den Werth eines sehr schwierigen technischen Kunststückes beanspruchen kann.

Genauere Angaben über die Totalexstirpation bei Myomen finden sich bei Leopold, Münchmeyer, Martin und Hofmeier.

Leopold²⁾ weist der Totalexstirpation nur kleinere subseröse und interstitielle Tumoren, höchstens bis zu Kindskopfgrösse zu, die nach seiner Ansicht ihrer Grösse nach in das Bereich der Castration gehören. Vor Letzterer hätte die Totalexstirpation voraus, dass sie nicht die Unannehmlichkeiten eines verfrühten Klimacteriums mit sich brächte; sie sei auch noch in Fällen hochgradigster Anaemie und Entkräftung anwendbar. Auch für Fälle, wo die Entfernung der verwachsenen Ovarien zu

nommen und glücklich vollführt, mit näherer Anleitung wie diese Operation gemacht werden kann. 1822 (cit. nach Sängerr).

1) Lane. St. Franc. Pacific. med. and surg. Journ. 1880 April (cit. nach Hegar.)

2) Archiv f. Gynaekologie XXXVIII.

schwierig sei, ist nach Leopold durch die Totalexstirpation noch ein Mittel gegeben, die Kranken von Schmerzen und Blutungen zu befreien. Als notwendige Bedingung für die Operation erachtet Leopold die Ausdehnung nicht über Kindskopfgrösse. Eine besondere Beweglichkeit sei nicht erforderlich, und eine enge Scheide bilde keine Gegenanzeige. Bezüglich des Verfahrens ist zu erwähnen, dass Leopold bei zu enger Scheide dieselbe durch seitliche Längsschnitte so tief spaltet, dass eine breite Rinne bequem eingelegt werden kann. Letztere stillt gleichzeitig die etwaige Blutung. Nach Umschneidung der Vaginalgewölbe wird zuerst die Blase nach oben geschoben, dann der Douglas'sche Raum eröffnet und schrittweise die Ligamente unterbunden; wenn Myome den Austritt des Uterus hindern, werden sie enucleirt. Die Nachbehandlung besteht in Einlagerung der Stümpfe in die Seiten, Vernähen der Serosaflächen in der Mitte, Ausfüllen links und rechts mit Jodoformröllchen und Tamponade mit Jodoformgaze.

Leopold hat 21 Totalexstirpationen wegen Myom gemacht; von denen starben 3, 2 an Peritonitis, 1 an Verblutung in Folge Anätzung der Arteria gastro-duodenalis durch ein Duodenalgeschwür.

Auf die Arbeit von Münchmeyer werde ich weiter unten zu sprechen kommen.

Martin¹⁾ hält die Totalexstirpation für diejenigen Fälle angebracht, wo der Uterus bei Durchsetzung mit vielen Myomen noch relative Kleinheit und Zugänglichkeit hat. Frank²⁾ berichtet über 10 von Martin operirte Pat. mit 2 Todesfällen, 1 an Anaemie, 1 an Bronchopneumonie.

Hofmeier³⁾ ist der Ansicht, dass die Totalexstirpation in Anbetracht ihrer guten Prognose sehr wohl mit der Castration in Concurrenz treten könne, betont aber die Nothwendigkeit einer strengen Indicationsstellung, für welche er die Grenze in der Grösse der Geschwulst und der Enge der Genitalien sieht. Als äusserste Grösse hält Hofmeier Mannsfaustgrösse, besonders wenn die Tumoren im mittleren und unteren Teil des Uterus sitzen, „es verlegt nämlich dann die Geschwulst beim Herunterziehen des Uterus den Weg zu den stets hoch liegenden

1) Archiv f. Gynaekologie Bd. XX.

2) Archiv f. Gynaekologie Bd. XX.

3) Grundriss der gynaekologischen Operationen 1892.

oberen Teilen der Ligamente, so dass die Abbindung derselben sehr erschwert sein kann.“ Hofmeier hält eine einfache Castration für unbedingt leichter.

Was die Indication für die Totalexstirpation gegenüber der Enucleation anlangt, so wird dieselbe in erster Linie durch die Multiplicität der Geschwülste¹⁾ gegeben. Wo es sich gewissermassen um eine Durchsetzung des ganzen Parenchyms mit grösseren und kleineren Knoten handelt, die dem Uterus eine unregelmässige knollige Gestalt geben, dort wäre es ganz unangebracht, eine andere operative Therapie einzuschlagen. Auch in solchen Fällen, wo sich ein Myom schon mehr in die Vagina entwickelt hat, das die Enucleation erheischt, nebenbei sich aber noch kleinere finden, ist es eigentlich gerathener den ganzen Uterus zu exstirpiren; vielfach ist darauf hingewiesen worden, dass nach Entfernung des grossen Tumors sich die kleinen üppig entwickeln und sehr bald eine neue Operation nothwendig machen. Für solche Fälle, wo durch die Grösse des Hauptknotens die vaginale Totalexstirpation unmöglich erscheint, hat Péan²⁾ angegeben das Myom durch Morcellement zu verkleinern und dann die Totalexstirpation anzuschliessen. Leopold³⁾ hat, wie schon oben angedeutet, für den Fall, dass der Uterus so breit und knollig ist, dass er nicht weiter herunter gezogen werden kann, angegeben, zunächst auf der Länge seiner hintern Wand einen tiefen Schnitt zu machen, die Myomkapsel zu eröffnen und mit dem Finger einen Knoten nach dem andern so lange auszuschälen, bis der Uterus zusammenfällt und das Abbinden leicht gelingt. In einem Falle hat Leopold den Kapselschnitt vorne machen müssen, nachdem die Blase genügend weit heraufgeschoben war. Auch Hofmeier⁴⁾ hat in einem Fall die Operation erst nach Spaltung des Uterus und Ausschälung des grössten Myoms vollenden können.

1) Der Ausdruck „Keim“, der bei Besprechung der multiplen Myome häufig gebraucht wird, ist sehr unglücklich gewählt; ein Keim ist immer ein Gebilde, das sich von dem, was daraus werden soll, nennenswerth, nicht nur nach der Grösse unterscheidet. Ein kleines Myom bietet auch in seinen ersten Anfängen über stets vollständig das Structurbild eines Myoms dar, kann also ebenso wenig im Verhältniss zu einem grossen Myom als „Keim“ bezeichnet werden, wie ein Kind zu einem Erwachsenen.

2) Gazette des hôpitaux 1886 21. Jan. Nr. 9.

3) Archiv für Gynaekologie XXXVIII.

4) l. c.

Die Fälle, wo sich einige Zeit nach Enucleation eines Myoms neue Tumoren einstellen, wie z. B. im Fall VI., lassen sich auch insofern für die Totalexstirpation anziehen, als man sagen kann, wenn der Uterus bei der ersten Operation ganz entfernt wäre, wäre es nicht zur Entwicklung eines neuen Tumors gekommen. Freilich ist die Anlage der Myome sehr häufig multipel; dass aber isolirte vorkommen, beweisen die Heilungserfolge nach Enucleation eines Tumors, und in vielen Fällen ist letztere ein so leichter Eingriff, dass man garnicht Veranlassung hat, an die Totalexstirpation zu denken. Aber wenn man auch nur die schweren Fälle von Enucleation im Auge hat, so müsste man folgerichtig in jedem Fall von Myom, der operative Behandlung erheischt, behufs Vermeidung fernerer Neubildungen ohne Weiteres den ganzen Uterus mitentfernen. *Münchmeyer* legt in seinen Ausführungen diese Schlüsse nahe, indem er bei Besprechung der Myomoperationen ausschliesslich der Myomotomie, die Totalexstirpation, die Ausschälung und die Castration anführt, und fortfährt: „Würde die Ausschälung von der Scheide oder Bauchhöhle aus in allen Fällen bleibenden Erfolg haben, so dürfte der Gedanke an andere Operationen kaum aufkommen, da sie der Frau die Möglichkeit der Conception belässt Leider bietet die Ausschälung diese Sicherheit nicht, ganz abgesehen von der Gefährlichkeit der Methode.“ Weiterhin citirt *Münchmeyer* 2 Fälle von *Leopold*, wo nach erfolgreicher Enucleation nach einiger Zeit die alten Beschwerden wieder auftraten und erneute Operation nöthig machten, und fährt dann fort: „Kleine und kleinste Knoten sind, abgesehen von der Schwierigkeit des Auffindens, kaum ausschälbar und bilden zurückgelassen mit der allergrössten Wahrscheinlichkeit den Grundstock zu wieder wachsenden Geschwülsten und zu erneuten Beschwerden und Blutungen.“ Nachdem *Münchmeyer* sodann die Castration und ihre Nachteile gegenüber der Totalexstirpation bespricht, bezeichnet er als obere Grenze für letztere Kindskopfgrösse, giebt als die Operation indicirend nicht die Anwesenheit des Myoms als solchen, sondern die Beschwerden, welche dasselbe macht, an und fährt sodann fort: „Man wird sich aus dem Grunde leichter zu einer Totalexstirpation entschliessen, als die Trägerin eines Myoms überhaupt wenig Aussicht auf Nachkommenschaft hat, und sollte sie schwanger werden, stets durch die Schwangerschaft ernststen Gefahren ausgesetzt ist.“ Letzterer Satz steht

nicht ganz in Uebereinstimmung mit der Thatsache, dass nach Enucleation von Myomen wiederholt Schwangerschaft eingetreten ist. Danach glaube ich, dass man nicht nur berechtigt, sondern auch verpflichtet ist, in den Fällen, wo nur ein grosser Myomknoten vorhanden ist und man nicht das gleichzeitige Bestehen mehrerer kleiner Myome anzunehmen Veranlassung hat, die Enucleation auszuführen. Natürlich wird man sich *ceteris paribus* um so eher zur Totalexstirpation entschliessen, je älter die Pat. ist, je weniger sie voraussichtlich den Verlust ihres Uterus bedauern wird. — Nach dem Gesagten bleiben für die Totalexstirpation die Fälle von nachweisbarer Multiplicität, ferner solche, in denen hartnäckige Blutungen mit grossem Kräfteconsum die Kranken bis zu den höchsten Graden der Anaemie bringen, und jeglicher anderen Therapie unzugänglich sind. Endlich kommen die subserösen Myome, die durch ihre Grösse noch keinen Eingriff per laparotomiam nöthig machen, für die Totalexstirpation in Betracht.

Die Erfolge der Castration bei der Myombehandlung legen in den Fällen von Multiplicität der Tumoren, subserösem Sitz derselben, kurz in allen den Fällen, für welche wir oben die Totalexstirpation des Uterus angegeben, die Frage nahe, ob sie nicht zweckmässig in Anwendung zu bringen sei. Ohne Zweifel ist das Heilungsergebniss der Totalexstirpation ein besseres, da sie das Uebel radical entfernt, während bei der Castration doch für einen gewissen, wenn auch nicht grossen, Procentsatz das Fortbestehen der Symptome des Leidens wahrscheinlich und eine nochmalige Operation in Aussicht stehend ist. Wenn also die Bedingungen, unter denen man sich vor die Wahl zwischen beiden Operationen gestellt sieht, gleich sind, wird man unbedingt der Totalexstirpation den Vorzug geben, zumal die Mortalität bei beiden annähernd die gleiche ist (Castration 8% nach neueren, Totalexstirpation 13% nach älteren Angaben). Die Fortpflanzungsfähigkeit wird der Frau in beiden Fällen genommen, und da ist es, wie *Münchmeyer* treffend anführt, „doch immer besser, die wirkliche Quelle des Leidens zu verstopfen, als zu versuchen, sie auf Umwegen zum Versiegen zu bringen.“ Es lassen sich zudem eine Anzahl Gründe anführen, welche auch abgesehen davon zu Gunsten der Totalexstirpation gegenüber der Castration zu sprechen scheinen. Zunächst der Eingriff als solcher. Es wird von vielen Autoren hervorgehoben, dass das Auffinden der Ovarien technisch mitunter sehr grosse Schwierigkeiten

rigkeiten bereiten kann, und ihre Entfernung dazwischen garnicht oder nur unvollkommen gelingt. „Die Ausführung der Castration bei Myomen ist nicht immer leicht und mitunter gerade in Fällen, wo am meisten indicirt, rein unmöglich. Das kann der Fall sein bei Myomen, welche z. Th. im Ligament eingebettet, gerade eben das Becken ausfüllen und lästige Urin- und Stuhlbeschwerden veranlassen. Bei diesen Myomen können die Ovarien so tief im Becken hinter und unter dem Myom liegen, dass ihnen nicht beizukommen ist.“ (Küstner)¹⁾. Wie Hegar aber betont genügt ein Rest des Ovarialparenchyms, um die Heilung überhaupt illusorisch erscheinen zu lassen.

Eine Castration ist immer als Laparotomie ein Eingriff, bei dem man sehr wohl auf den Kräftezustand der Pat. Bedacht haben muss; die nicht zu vermeidende In-sultirung der Beckeneingeweide beim Aufsuchen der Ovarien rufen eine Reihe von Störungen im subjectiven Befinden der Kranken hervor, die ihnen bei der Totalexstirpation erspart bleiben. Glaevecke²⁾ vergleicht in seiner umfassenden Arbeit die Folgeerscheinungen beider in Rede stehender Eingriffe auf den weiblichen Organismus und kommt am Schluss zu dem Resultat: „Es schneidet die Castration viel tiefer in den gesammten Organismus der Frau ein als die Totalexstirpation und wir haben die verstümmelnde Wirkung der ersteren viel höher anzuschlagen.“ Besonders beachtenswerth sind die Beobachtungen, welche Glaevecke über die Einwirkung beider Operationen auf die Psyche der Pat. machen konnte. Während sich nach der Castration in der überwiegenden Mehrzahl der Fälle eine ständige gedrückte Stimmung bei den Kranken ausbildete, ja die Operation scheinbar eine gewisse Praedisposition für Psychosen setzte, kamen depressorische Zustände nach der Totalexstirpation nur bei wenigen Pat. vor. Auch an dem körperlichen Befinden liessen sich Beobachtungen anstellen, welche sehr zu Ungunsten der Castration sprachen, indem die castrirten Frauen alle klimacterischen Beschwerden bekamen, und nur in 10 % der Fälle in der menstruationsfreien Zeit keine Molimina hatten, während bei den mit Totalexstirpation behandelten der Procentsatz der Letzteren 60 be-

1) Grundzüge der Gynaekologie 1893.

2) Körperliche und geistige Veränderungen im weiblichen Körper nach künstlichem Verlust der Ovarien einerseits und des Uterus andererseits. Archiv für Gynaekologie XXXV.

trug. Die Beobachtungen von Werth¹⁾ und Leopold stimmen mit denen von Glaevecke überein.

Man wird sich also zur Totalexstirpation gegenüber der Castration bestimmen lassen, durch Grösse des Myoms, durch Rücksicht auf den Kräftezustand der Pat., und endlich durch das Vermeiden der erwähnten unangenehmen Folgen der Castration, in gleichliegenden Fällen stets der Totalexstirpation den Vorzug geben.

Ob man in einem gegebenen Fall die Totalexstirpation oder die abdominale Myomotomie machen soll, wird bestimmt werden durch Grösse der Geschwulst und Rücksicht auf den Kräftezustand der Patientin. Wenn auch in den Verfahren von Péan und Leopold ein Hinweis auf die Möglichkeit der Vollendung der Totalexstirpation auch bei Grössenverhältnissen des Tumors gegeben ist, die an und für sich gegen die Vornahme der Operation sprechen, so dürften auch diese Massnahmen nur bis zu einer gewissen Grenze anwendbar sein. Man wird diese Grenze weiter oder enger ziehen je schwächer, anaemischer die Pat. ist, je mehr man sich zu scheuen hat, einen derartigen Eingriff wie die Laparotomie zu machen, und es ist die Aufgabe des Operateurs jeden Fall von diesen Gesichtspuncten zu individualisiren. Manchmal kann es gerechtfertigt sein die Totalexstirpation in Angriff zu nehmen auch bei solch grossen Tumoren, von denen man sich von vornherein sagt, dass die Operation nur dann gelingen kann, wenn man im Stande sein wird durch Entfernung einzelner Knoten nach Péan oder Leopold den Uterus zu verkleinern. Selbstverständlich ist auch dafür sehr bald eine obere Grenze gegeben, so dass man gewiss in zahlreichen Fällen, wo man lieber in Rücksicht auf den Kräftezustand die Totalexstirpation ausführen würde, durch die Grösse der Geschwulst zu einer abdominalen Operation bestimmt wird. Das conservirende Princip kommt, wenn man nicht gerade bei der Myomotomie die Martin'sche Enucleation zu wählen Veranlassung hat, bei beiden Operationen in Wegfall, so dass nur die beiden oben genannten Erwägungen bestimmend sein können. Zu erwähnen ist endlich die Einfachheit der Nachbehandlung bei der Totalexstirpation gegenüber der bei der Laparo-Myomotomie; die ganze schwierige Stielversorgungsfrage kommt in Wegfall, die

1) Ueber Entstehung von Psychosen im Gefolge von Operationen am weiblichen Genitalapparat. Verhandlungen d. Deutsch. Gesellschaft für Gynaekologie. Zweiter Congress 1888.

Abflussverhältnisse für das Wundsecret sind die denkbar günstigsten. Ein Streifen Jodoformgaze in die Vagina und 14 Tage Bettruhe sind das einzige, was die Pat. nach der Operation noch beanspruchen.

Die Technik der Totalexstirpation anlangend sind eine Menge von Verfahren angegeben und als besondere Methoden publicirt worden, die sich nur in der Reihenfolge der Durchtrennungen, Unterbindungen etc. unterscheiden. Es liegt nicht in meiner Aufgabe eine erschöpfende Zusammenstellung aller Modificationen der Operation zu geben und beschränke ich mich darauf unter Wiedergabe der Verfahren einiger Autoren¹⁾ einzelne Punkte des Operations- und Nachbehandlungsverfahrens zu besprechen.

1) Czerny²⁾. Eröffnung der vorderen Peritonealfalte. Uterus gewöhnlich nach hinten umgestülpt, doch auch nach vorn. Massenunterbindung der Ligamente in 3 Portionen, Art. uterinae für sich. Isolirte Abbindung und Entfernung der Ovarien. Anfangs offene Behandlung der Wunde, dann Tamponade mit Salicylgaze, dann Vernähung bis auf eine Oeffnung für ein Drain. Dann Vernähung in der Mitte, 2 Drains in die seitlichen Winkel; in I. Fall Umschnürung der Lig. lata mit Drahtecraseur, elastischen und Seidenligaturen. Tamponade der Vagina mit Jodoformgaze.

2) Billroth, Wölfler³⁾, Mikulicz⁴⁾. Uterus tief herabgezogen, hohe Ligatur der seitlichen Scheidengewölbe und Parametrien; Umschneidung des Collum, Freilegung desselben mit Unterbindung der blutenden Gefäße. Douglas eröffnet. Abbindung der Ligamente nach Anlegung von Klemmzangen. Peritonealsäume mit Fäden versehen. Später Vernähung des Bauchfells, keine Drainage. Jodoformgazenachbehandlung.

3) Schröder⁵⁾. Eröffnung des vorderen Gewölbes; Ablösung der Blase; hinteres Gewölbe und Dou-

glas eröffnet. Erweiterung der Oeffnungen mit der Scheere. Umstülpung des Uterus nach hinten. Unterbindung der Ligamente mit Zurücklassung der Tuben und Ovarien durch Massen- und Einzelligaturen. Bei Blutungen zugleich Umstechung. Stümpfe der Ligamente in die seitlichen Winkel der Vaginalwunde mit dieser vernäht. T-Rohr in den Douglas.

Hofmeier ebenso, durchtrennt nur die Ligamente nach schrittweiser doppelter Unterbindung.

4) Olshausen. Drahtschnürer um die Ligamente, lateralwärts Seidenligaturen. Später elastische Massenligaturen, Offenlassen des Douglas; Ausspülung und Drainage. Jodoformgaze.

6) A. Martin¹⁾. Quere Spaltung des hinteren Scheidengewölbes, Umstechung des Wundrandes, Umstechung des unteren Theils beider Parametrien mit nachfolgender Durchschneidung. Allmähliches Vordringen nach vorn. Ablösung der Blase. Eröffnung des Douglas. Umstülpung des Uterus nach hinten. Schrittweise Umstechung und Durchtrennung der Ligamente, eventuell besondere Abbindung der Ovarien. Vaginal- und Peritonealwunde durch Suturen vereinigt. Ausspülung des Douglas. Drainage.

6) v. Teuffel. Abtrennung der Blase vom Uterus; Ablösung des hinteren Scheidengewölbes und des Peritoneums von der hinteren Cervixwand, Eröffnung des Douglas. Umstechung und Ablösung der Parametrien. Umstülpfen des Uterus nach vorne oder hinten. Sicherung des Peritoneums durch Fadenschlingen, portionweise Abtragung der ligam. lata, Durchschneidung der plica vesico-uterina, Entfernung des Uterus, Entfernung der Ovarien. Vernähung des Peritoneums. Ligaturen durch 2 Drains im Supravaginalraum nach aussen geleitet.

(Nach einer Notiz von Sängner dauert diese Operation bis zu 5 Stunden!)

7) Bottini²⁾. Amputation der Vaginalportion mit galvanokaustischer Schlinge; dann die Operation im Wesentlichen nach Czerny-Schröder. Drainage.

8) Anderson³⁾. Ablösung des Uterus von Blase und Mastdarm mit dem galvanokaustischen Messer. Blu-

1) Citate nach Sängner Archiv f. Gynaekologie XXI, Hegar-Kaltenbach u. A.

2) Ueber Ausrottung des Gebärmutterkrebses. Wien. med. Wochenschrift 1879. Nr. 45-49.

3) Berliner Chirurgencongress 1880.

4) Wien. med. Wochenschrift 1880-81 Nr. 47 ff.

5) Zeitschrift für Gynaekologie Bd. VI.

1) Zur Technik der vagin. Uterusexstirpation. Centralblatt 1881 Nr. 5.

2) Ueber vaginale Uterusexstirpation. Vortrag auf dem Chirurg. Congress Berlin 1881.

3) Centralblatt f. Chirurgie 1882, Nr. 13-15.

2) Americ. Journ. of obstetr. 1882 Mai.

tige Eröffnung des Douglas. Durchtrennung der Adnexe mit Drahtschlingen, mit Ecraseur, oder galvanokaustischem Apparat.

9) Simpson¹⁾. Eröffnung der Scheidengewölbe, erst vorn, dann hinten. Eröffnung des Douglas und der plica peritonealis ant. mit dem Thermocantor. Anziehen des Uterus. Anlegen von Massenligaturen um die Ligamenta lata. Sagittale Durchschneidung des Uterus in der Mitte. Definitive Durchstechungsligaturen der Ligamente. Abtragung der Uterushälften. T-Rohr in den Douglas.

10) Fenger²⁾. Plica ant. peritonci eröffnet. Massenligaturen der Ligamente durch Umführung mit der Aneurysmennadel. Auslösung des Uterus in situ. Peritoneum vernäht.

11) Cushing³⁾. Seitenlage. Umstechung der Uterinae vor der Operation. Ablösung des Uterus von der Blase mit der Scheere. Eröffnung des Douglas. Umstülpung des Uterus nach hinten. Ligatur der Ligamente und Tuben. Rückstülpung des Uterus. Völlige Auslösung mit der Scheere. Ligaturen lang gelassen. Keine Drainage, Dauerkatheter in die Blase.

12) Hahn⁴⁾. Operation ähnlich wie Billroth. Keine Naht, keine Drainage. Jodoform in Douglas und Scheide. Tamponade.

13) Thiersch. Operation in situ. Massenligaturen der Ligamente. Keine Naht, keine Drainage. Tamponade von Douglas und Scheide mit Jodoformgaze.

14) Sänger⁵⁾. Durchtrennung des vorderen Scheidengewölbes. Ablösung der Blase. Umschneidung des hinteren Gewölbes, Eröffnung des Douglas. Präventivligatur der Parametrien und Uterinae „durch 3 sich gegenseitig kreuzende und immer höher angelegte Ligaturen.“ Umstürzen des Uterus. Hervorziehen der Ovarien. Abbinden der Ligamenta lata mit Spermatica. Durchtrennung der plica peritoneal. ant. Abschneiden des Uterus. Vernähen der Ligaturstümpfe in die seitlichen Wundwinkel. Naht zwischen Peritoneum und Scheide. Tamponade der Scheide mit Jodoformgaze.

15) Hegar-Kaltenbach⁶⁾. Hinteres Scheiden-

1) Edinb. med. Journ. 1882 Nov.

2) Americ. Journ. obstetr. 1882 Mai.

3) Americ. Journ. of med. sciences 1882 April.

4) Berliner klin. Wochenschrift 1885 Nr. 24.

5) Archiv f. Gynaekologie. Band XXI.

6) Operative Gynaekologie.

gewölbe umschnitten, Douglas eröffnet. Umstechung blutender Gefäße. Umschneidung des vorderen Scheidengewölbes. Loslösung des Collum durch Umstechungsligaturen. Unterbindung der Uterina. Stumpfe Ablösung der Blase. Eröffnung der plica vesico-vaginalis. Umstülpfen des Uterus. Massen- und Partialligaturen der Ligamenta lata in einer oder mehreren Abtheilungen, meist mit elastischer Gesamtligatur. Meist Entfernung der Ovarien. Verschluss der gesäuberten Peritonealhöhle durch Naht. Einnäherung der Ligamentstümpfe in die seitlichen Wundwinkel.

16) Fritsch¹⁾. Freipräparieren der Cervix auf den Seiten. Unterbindung der Parametrien. Loslösung der Blase vom Uterus, zuletzt Durchtrennung des hinteren Scheidengewölbes.

17) Schatz²⁾. Loslösung des Collum von der Blase zuletzt.

18) Corradi-Müller³⁾. Verticale Spaltung des Uteruskörpers, resp. des Collum nach provisorischer Umschnürung der Ligamente.

19) Péan⁴⁾. Loslösen der Cervix, seitliche Incisionen. Eröffnung des Peritoneums, darauf seitliche Unterbindung. Die Methode direct für grosse Myome angegeben.

20) v. Bouilly⁵⁾. Combinirte Methode. Nach Eröffnung der Bauchhöhle ein elastischer Schlauch um den oberen Teil des Tumors gelegt; dieser wird dann durch die Bauchhöhle, der untere nach Lösung der Insertionen des Collum durch die Vagina entfernt.

21) Frommel⁶⁾-Zuckerkaudl. Für Tumoren an der Grenze der Operationsmöglichkeit. Schnitt von einem Tuberculum ischii zum andern, Eingehen auf das Septum recto-vaginale. Umschneidung der Scheidengewölbe, Zurückpräparieren der Blase; sonst keine Besonderheiten.

22) Liebmann⁷⁾. Eröffnung des hinteren und vorderen Vaginalgewölbes, Abtastung der Adnexe, Hinaufschieben der Blase, Unterbindung der Ligamente.

1) Bokelmann. Archiv f. Gynaekologie XXV Centralblatt 1883 Nr. 37.

2) Archiv f. Gynaekologie Bd. XXI.

3) Exstirpatio uteri vaginalis. Deutsch. med. Wochenschrift 1881 10, 11. Centralblatt 1882, S.

4) Gazette des hôp. 21. Jan. 1886.

5) Congrès de Chirurg. de Paris 1 April 1891.

6) Ueber Totalexstirpationen des Uterus. Centralblatt f. Gynaekologie 1886.

7) Centralblatt für Gynaekologie 1889.

Herr Prof. Küstner macht die Totalexstirpation bei Myom wie folgt: Anhaken der Portio, Hinunterziehen des Uterus. Umschneidung des vorderen, dann hinteren Scheidengewölbes. Eröffnung des Douglas. Ablösung der Blase. Unterbindung der Ligamente in Portionen bis in die Nähe der Tuben. Umstülpung des Uterus nach hinten. Unterbindung der Tuben und Ligamentreste. Befestigung der Ligamentstümpfe in die seitlichen Wundwinkel. Verschluss der Scheidenwunde durch Naht. Jodoformgazestreifen in die Vagina.

Da man in der ersten Zeit die Totalexstirpation hauptsächlich nur bei carcinomatösen Neubildungen am Uterus, welche meist in Jauchung und Zerfall übergegangen sind, anwandte, stellte sich die Frage, ob man nach Entfernung des Uterus die Peritonealhöhle verschliessen sollte oder nicht als eine natürliche Folge der Erwägung dar, dass bei der Operation aus dem Tumor vielleicht Zerfallsmassen in den Peritonealsack gerathen sein könnten, sowie dass man den reichlich nachsickern den Wundsecreten Abfluss verschaffen müsse. Letztere entstammen jedoch der supravaginalen Wundfläche und können auch bei Abschluss des Peritoneums ganz ungehindert abfliessen.

Im Allgemeinen huldigte man in der ersten Zeit mehr dem Offenlassen der Peritonealhöhle; Schatz¹⁾ z. B. hält die Naht nicht nur für überflüssig, sondern durch Zerrung des Peritoneum für direct schädlich. Er glaubt, dass in den meisten Fällen die Blase in einigermaßen gefülltem Zustande genügend im Stande sei, die Wundflächen an einander zu halten und dadurch eine Verklebung zu ermöglichen; ebenso lassen Fritsch, Olshausen, Küster die Peritonealwunde offen. Martin verschliesst die Wunde ebenfalls nicht, legt aber ein weites Drainrohr ein, welches nach einigen Tagen entfernt wird.— Die Methode, durch Naht einen teilweisen Verschluss der Bauchfellwunde herbeizuführen und nur für eingelegte Drains offene Stellen zu lassen, hat auch Anwendung gefunden. Es war das die Art, wie sie zuerst Czerny angab; er drainirte nach Eversion der Ligamentstümpfe an den Seiten und verschloss in der Mitte. Umgekehrt verschloss Schröder an den Seiten und legte nur in der Mitte ein Drain ein. Bardenheuer²⁾

wandte ein grosses Drain an. Seit den letzten 5 Jahren ist man aber allmählich von der Drainage der Peritonealhöhle abgekommen, und hat sich fast allgemein dem vollkommenen Verschluss derselben zugewandt. Für denselben sprachen sich besonders Mikulicz, Schede, Kaltenbach u. A. aus, indem sie darauf hinwiesen, dass die Transsudation aus den unteren Peritonealschnitten keine bedeutende sei, und die Peritonealwunde entschieden den Vorfall der Gedärme begünstige und auch möglicherweise zu Verlöthungen der Därme, resp. Blase mit der Wundfläche Veranlassung geben könne. Einen hierher gehörigen Fall publicirt Coë¹⁾, wo nach vaginaler Totalexstirpation in Folge Erschwerung durch Straffheit des Damms und Enge der Scheide das Anlegen von Ligaturen misslang, und Klemmen zur Blutstillung angewandt werden mussten. Wegen Vorfalls einiger Darmschlingen während der Operation wurde die Oeffnung hoch mit Jodoformgaze ausgestopft. Abnahme der Klemmen nach 24 Stunden. Nach 3 Tagen Einklemmungssymptome seitens des Darms. Nach Laparotomie zeigten sich einige Darmschlingen mit der Peritonealwunde verklebt. Exitus letalis nach 14 Stunden, trotzdem die Verlöthungen gelöst wurden und sich bei der Section keine weiteren fanden.

Als die Totalexstirpation für die Myome verbreiteter Anwendung fand, hatte die Mehrzahl der Operateure sich bereits dem Verschluss des Peritoneums zugewandt.

Eine weitere, ins Gebiet der operativen Technik der Totalexstirpation gehörige Frage ist die nach der Anwendung der von Péan²⁾ empfohlenen Klemmen zur Blutstillung. Der erste Fall, in dem Péan unter Benutzung der Pincés hémostatiques operirte, betraf eine Patientin, bei welcher sowohl Corpus als Cervix uteri von zahlreichen, kleineren und grösseren Myomen, die auch theilweise auf's Ligament übergriffen durchsetzt, einen bis zum Nabel reichenden Tumor darstellte. Unter Morcellement, allmählichem Ausschälen der Tumoren und Spaltung des Uterus, bis derselbe retrofectirt werden und so die Operation vollendet werden konnte, wurde die Blutstillung von vorn herein mit Klemmen vorgenommen, die 12—24 Stunden liegen blieben. Das Abdomen wurde der Pincés wegen offen gelassen. Nach 15

1) Klinische Beiträge zur Exstirpation des ganzen Uterus durch die Vagina. Archiv f. Gynaekologie XXI.

2) Ueber die Drainage der Bauchhöhle 1885.

1) Verhandl. d. Ges. f. Geburtshülfe u. Gynaek. zu New-York Americ. Journ. of obstetr. 1890 18. Febr.

2) Gaz. des hôp. 1886. Nr. 119.

Tagen Heilung, ohne dass eine Nachblutung eingetreten war. — Einen warmen Fürsprecher fand die Anwendung der Klemmen an Richelot¹⁾, der auch eine besondere Construction der Zangen dafür angegeben hat. In Frankreich hat diese Methode der Blutstillung viel Verbreitung gefunden; ich erwähne Bouilly, Bouffart, Martel, welche die Klemmen sehr empfehlen. Unter den Engländern habe ich eine Empfehlung der Pines nur von Hunter²⁾ gefunden. Mc. Laren³⁾ wendet sie nur in den unteren Theilen an und bevorzugt für die Ligamente Ligaturen, weil die Klemmen oben zu sehr den Platz beengen; eine ähnliche Verwendung derselben hat Dührsen in den Charité-Annalen 1891 vorgeschlagen.

In Deutschland bevorzugt man im Allgemeinen die Blutstillung durch Ligatur. Müller⁴⁾ publicirt 5 unter Anwendung der Klemmen operirte Fälle, auch haben dieselbe eine Empfehlung an Landau gefunden. Im Ganzen verhält man sich aber ablehnend gegen ihre Anwendung. Schauta⁵⁾ veröffentlicht einen Todesfall danach und verwirft die Klemmen wegen Gefahr der Infection, da die nekrotischen Stümpfe nach Abnahme der Pines leicht in die Bauchhöhle zurückschlüpfen können, Liebmann⁶⁾ hebt die Schmerzhaftigkeit ihrer Anwendung hervor.

Herr Prof. Küstner wendet die Klemmen nicht an.

Was die Prognose für die Totalexstirpation bei Myomen anbetrifft, so wird allerseits betont, dass dieselbe eine gute ist. Die Operation ist eine sehr saubere und bei nicht zu abnormen Grössenverhältnissen zwischen Tumor und Genitalien auch eine relativ einfache. Complicirt kann sie werden durch gleichzeitig vorhandenes Carcinom, doch bildet in diesen Fällen Letzteres die Indication zum Eingriff.

Ich habe mich bemüht, aus der Literatur, soweit

1) Sur un cas de l'hysterectomie vaginale. L'union medic. 1886 Nr. 95 und 96.

2) Medical record. Febr. 1889, Centralblatt 1890.

3) Vagin. Hysterect. Northwestern Lancet, 1. Oct. 1891, Centralblatt 1892.

4) Centralblatt f. Gynaek 1887, Nr. 12.

5) Indication und Technik der vaginalen Totalexstirpation, Zeitschrift f. Heilkunde 1891 Bd. XII.

6) Methode der Vaginalstirpation, Centralblatt 1889.

sie mir zugänglich gewesen, eine Zusammenstellung der wegen Myomen vorgenommenen Totalexstirpationen zu machen. Selbstverständlich kann dieselbe keinen Anspruch auf Vollständigkeit erheben, bietet aber immerhin ein gewisses Interesse. Ich lasse die Angaben nach der Zahl der operirten Fälle folgen.

	Anzahl.	Genesen.	Gestorben.
Leopold-Münchmeyer (l. c.)	21	18	3
Martin-Frank (l. c.)	10	8	2
Hofmcier (l. c.)	4	4	—
Ehrendorffer (Wien, klin. W. 1892 12, 13)	2	2	—
Czerny (cit. bei Sänger)	1	1	—
Kottmann (Schw. Corr. Blatt 1882, 1, 2)	1	1	—
Olshausen (Bericht in Eisenach)	1	1	—
v. Teuffell (cit. bei Sänger)	1	1	—
v. Maudach (Schw. Corresp. Blatt 1882)	1	1	—
Chambers (cit. bei Sänger)	1	1	—
Pozzi (Centralblatt 1886)	1	—	1
Péan (Gaz. des hôp. 1886, Nr. 119)	1	1	—
Wettergreen (Hygiea 1886)	1	1	—
Keen (Journ. of Americ. med. Assoc. 1888)	1	1	—
Späth (Centralblatt 1889)	1	1	—
Byford (Centralblatt 1889)	1	1	—
Ruge (Centralblatt 1890)	1	1	—
Coë (Americ. Journ. of Obst. 1890)	1	—	1
Braun (Centralblatt 1892)	1	1	—
Martel (Gaz. med. des Paris 1890)	1	1	—
Küstner	6	6	—
	59	52	7
		= 11,8.	

Ausserdem 2 Fälle von Herzfeld, über deren Verlauf ich aber nichts habe finden können, und die deshalb in die Zusammenstellung nicht aufgenommen werden konnten. — Somit kann die vaginale Totalexstirpation nicht als eine ganz ungefährliche Operation bezeichnet werden, wenn auch bei einem Falle von Leopold (perforirtes Duodenalgeschwür) und einem von Martin (Bronchopneumonie) die Todesursache in keinem Zusammenhang mit der Operation stand. Direct an der Operation oder an ihren Folgen sind von den Operirten 5 zu Grunde gegangen, was procentarisch ausgedrückt eine Mortalität von 8,4 bedeutet.

Herr Prof. Küstner hat die ausserordentliche Liebenswürdigkeit gehabt, die beiliegenden Abbildungen selbst

herzustellen; dieselben geben die Ausdehnungs- und Gestaltverhältnisse der Tumoren in den einzelnen Fällen auf genau $\frac{1}{3}$ der natürlichen Masse verkleinert wieder. Aus den Bildern ist ersichtlich, wie weit die Totalexstirpation bei Uterusmyomen noch anwendbar ist.

I.

Journ. Nr. 122 1891: Henriette F. 46 Jahre alt, verheirathet, hat 8 mal geboren, das letzte Mal vor 5 Jahren; Geburten und Wochenbetten sind normal verlaufen. Pat. ist seit dem 12. Lebensjahre menstruiert, die Regel war von 4-wöchentl. Typus und 5—6 tägiger Dauer. Seit der letzten Geburt bemerkte Pat., dass der Blutverlust jedesmal zunahm; seit 2 Jahren sind vollkommen atypische Blutungen aufgetreten, welche die Pat. sehr schwächten.

Status 12. Mai 1891 (S. Abbildung 1): Hochgradig anaemische Frau von kräftigem Körperbau. Der Uterus bedeutend vergrössert, von der Grösse einer Mannsfaust, etwa dem III.—IV. Graviditätsmonat entsprechend. Consistenz mässig hart. Eine in den Uterus eingeführte Sonde dringt 7 Ctm. nach hinten ein. Pat. blutet aus dem Uterus. Es besteht geringgradiger, absolut geruchloser Fluor.

Operat. 2/IV 91. Nach den gewöhnlichen Vorbereitungen Umschneidung der Portio vaginalis; vorne ist das Abpräpariren von der Harnblase einigermaßen mit Schwierigkeit verknüpft, hinten wird der Douglas'sche Raum eröffnet. Unterbindung erst des linken, dann des rechten Ligaments. Die Hervorwölbung des Uterus ist sehr schwierig und gelingt nach mehreren vergeblichen Versuchen nur mit der grösstmöglichen erlaubten Kraftanstrengung.

Unterbindung der spermat. Gefässe, der lig. rot und der Tuben auf beiden Seiten. Abtragung des Uterus; eine blutende Stelle auf der rechten Seite wird umstochen.

Das prolabirte rechte vergrösserte Ovarium wird abgetragen, das linke bleibt drin. An mehreren blutenden Stellen werden Umstechungen gemacht. Anziehen der Fäden und feste Tamponade der Wunde mit Jodoformgaze. Dauer der Operation 1 Stunde 25 Min. Im Ganzen wurden 20 Ligaturen angelegt.

Der herausbeförderte Uterus wird an der hinteren Seite aufgeschnitten; es zeigt sich ein submucöses breitbasig gestieltes Myom von Apfelgrösse von der vorderen Wand ausgehend.

Der Verlauf war ein vollkommen reactionsloser; die Temperaturcurve bewegte sich die ganze Zeit über innerhalb der normalen Grenzen.

Am 9/IV. Entfernung des Tampons aus der Vagina am 29/IV werden die Nähte entfernt. Am 12/V wird die Pat., die sich sichtlich erholt hat, aus der Klinik entlassen.

II.

Journ. Nr. 163, 1891. Valerie M. 40 Jahre alt. Pat. hat nie geboren, menstruiert seit dem 17. Lebensjahre. Die Regel war von 4-wöchentl. Typus und 3-tägiger Dauer und schmerzlos. Seit circa 10 Jahren bemerkte Pat. eine allmähliche Zunahme der jedesmaligen Blutungen, auch dauerten die Blutungen längere Zeit an. Seit 5 Jahren ungefähr halten die Blutungen oft 14 Tage an und sind dazwischen sehr profus. Vor 3 Jahren wurde Pat. von einem Arzt ausgeschabt; danach trat Besserung der Beschwerden ein und die Menses waren $\frac{1}{2}$ Jahr regelmässig, danach trat wieder der frühere Zustand ein.

Status bei der Aufnahme: Sehr bedeutende Anämie, starke systolische Geräusche über allen Herzklappen.

Genitalbefund: enge Scheide, Uterus etwa faustgross, giebt von aussen ein höckeriges unregelmässiges Tastbild, namentlich nach links hin eine deutliche Ausbuchtung (vergl. Abbildung 2). Vaginalportion lang.

Diagnose: Uterus myomatosus.

7./V 91. Vaginale Totalexstirpation. Die Portio wird mit einer eingesetzten Hakenzange nach unten vorgezogen. Umschneidung erst des vorderen, dann des hinteren Scheidengewölbes und breite Eröffnung des Douglas. Stumpfe Ablösung der Blase von der Uteruswand. Unterbindung der Lig. erst rechts, dann links bis in die Nähe des Tubenabganges. Anhaken des Corp. uteri durch eine in den Douglas eingeführte Hakenzange und Umstülpung des Uterus nach hinten. Unterbindung und Durchtrennung der Tuben und Ligamentreste erst rechts, dann links. Entfernung des Uterus. Anziehen der Ligamentstümpfe an den Ligaturen und Binnähen in die seitlichen Ecken der Scheidenwunde, die durch 2 Seidennähte geschlossen wird. Jodoformgazestreifen in die Vagina.

Der exstirp. Uterus zeigt teils stark gewuchertes, teils stark geschundenes Endometrium.

Verlauf vollkommen reactionslos.

Am 19. Entfernung der Jodoformgaze.

Am 23. Entfernung aller Ligaturen.

Am 30. Pat. geheilt entlassen.

III.

Journ. Nr. 140, 1892. Leonore K. 48 Jahre alt. Pat. hat keimnal rechtzeitig geboren, 4 mal abortirt im 3—4. Monat; der letzte Abort fand vor 18 Jahren statt. Die Regel begann im 16. Lebensjahre, war von 4-wöchentlichem Typus und 3-tägiger Dauer.

Seit ca. 10 Jahren bemerkt Pat. Schmerzen bei der Regel, auch sollten namentlich in der Zeit vor Eintritt der Blutung unangenehme ziehende Schmerzen in Kreuz und Rücken aufgetreten sein, die mit Beendigung der Blutung auch von selbst vergingen. Seit ca. 5 Jahren ist der jedesmalige Blutverlust sehr bedeutend und trat später die Periode oft häufiger ein, so dass seit ungefähr 1 Jahr Pat. an continuirlicher Blutung aus den Genitalien leidet.

Status bei der Aufnahme. 7./III 92 (cf. Abbildung 3). Recht bedeutende Anaemie; im Uebrigen gesunde Pat.

Genitalbefund: Uterus anteflectirt, vergrössert, kleinfaustgross, von derber Consistenz, die Oberfläche uneben mit deutlichen knolligen Hervorragungen. Portio lang.

Diagnose: Uterus myomatosus.

Op. am 12./III 92. Vaginale Totalexstirpation. Anhaken der Portio mit einer Hakenzange und Hinunterziehen des Uterus. Umschneidung des vorderen und des hinteren Scheidengewölbes. Einige spritzende Gefässe werden gefasst und unterbunden. Breite Eröffnung des Douglas. Abschieben der Blase von der vorderen Uteruswand und Eröffnung der Plica peritonei ant. Schrittweise Unterbindung der Ligamente erst links, dann rechts bis in die Nähe der Tuben. Darauf wird der Uterus durch eine in den Douglas eingeführte Hakenzange gefasst und umgestülpt. Unterbindung der Tuben und Reste der Ligamente. Entfernung des Uterus. Fixation der Ligamentstümpfe in den seitlichen Ecken der Scheidenwunde, welche durch 3 Seidennähte verschlossen wird. Jodoformgazestreifen in die Vagina.

Dauer der Operation 40 Minuten. Verlauf vollkommen fieberfrei.

Am 22./III Entfernung der Jodoformgaze.

„ 30./III „ sämtlicher Ligaturen u. Suturen.

„ 12./IV Geheilt entlassen.

IV.

Journal Nr. 133, 1892. Katharina G. 31 Jahre alt. Pat. hat keimnal geboren, keimnal abortirt. Die Menses sind zuerst im 14. Lebensjahr aufgetreten und von 3

wöchentlichem Typus und 5-tägiger Dauer. Unregelmässigkeiten in der Menstruation hat Pat. nicht bemerkt. Sie klagt über Schmerzen im Unterleibe und in der rechten Seite, die namentlich zur Zeit der Regel sehr stark sind, seit etwa 3 Jahren bestehen und mit der Zeit immer hochgradiger werden.

Status am 25./III 1892 (cf. Abbildung 4): Kräftige Pat. von recht gutem Ernährungszustande. Mässig enge Vagina. Der Uterus liegt in Retroversionsflexionsstellung. Von der vorderen Wand desselben geht ein etwas über Gänseei grosses Myom aus, welches sich ins rechte Ligament hinein erstreckt. Keine Behinderung der Urinentleerung.

Da Pat. sich jetzt nicht operiren lassen kann wird sie entlassen.

Sie stellt sich wieder vor am 18./XI. Die Schmerzen sind immer stärker geworden, sonst hat sich im Zustand der Pat. nichts geändert.

Die Untersuchung der Genitalien ergibt denselben Status; eine Vergrösserung der Geschwulst ist nicht nachweisbar.

Die Untersuchung der inneren Organe des Thorax ergibt normale Verhältnisse.

Nach vorbereitender Desinfection der Scheide Op. am 4./XII 1892 Totalexstirpation per vaginam.

Anhaken der Portio mit einer Hakenzange, Hervorziehen derselben in die Vulva. Erst wird das vordere, dann das hintere Scheidengewölbe umschnitten. Breite Eröffnung des Douglas. Ablösung der Blase von der Uteruswand. Sodann werden die Ligamente zuerst auf der rechten, dann auf der linken Seite bis in die Nähe des Abganges beider Tuben unterbunden. Einführen einer Hakenzange durch den Douglas, Anhaken des Corpus uteri und Hindurchleiten desselben mit dem auf der vorderen Fläche sitzenden Myom durch den Douglas. Darauf werden die Tuben und die Reste der Ligamente erst rechts, dann links unterbunden. Anziehen der Ligamentstümpfe an den Ligaturfäden und Befestigung derselben in den beiden seitlichen Ecken der Scheidenwunde, welche in der Mitte noch durch 3 Seidensuturen verschlossen wird. Jodoformgazestreifen in die Vagina.

Dauer der Operation 35 Min.

Der Verlauf war ein vollkommen reactionsloser. Das subjective Befinden durchweg gut. Die Nähte wurden am 12. Tage entfernt. Am 30./XII, am 26. Tage p. Op. Blutung aus der Scheide verbunden mit Schmerzen im Abdomen. Am 31./XII. Die Blutung hat sich nicht

wiederholt, die Schmerzen sind schwächer. Temperatur ganz normal.

Am 2./I haben die Schmerzen ganz nachgelassen und am 6./I wird Pat. entlassen.

V.

Journ. Nr. 190, 1892. Hedwig L. 48 Jahre alt, ist seit ihrem 20. Lebensjahre verheirathet und hat keinmal geboren. Die Regel hat sie seit dem 15. Jahre; die Periode war bis vor $1\frac{1}{2}$ Jahren immer regelmässig, 4-wöchentl. und 3-tägig. Seit dieser Zeit wurden die Blutungen reichlicher, traten auch öfter auf. Seit 2 Monaten besteht permanente Blutung. Pat. klagt über häufige Unterleibsschmerzen, besonders in der letzten Zeit.

Am 14./XII 91 stellte sich Pat. zur Behandlung vor. Der Uterus war etwas vergrössert, vorn rechts zwischen Blase und Uterus ein kirschengrosses Myom. Therapie: Curettement mit Aetzung mit Liquor ferri.

Danach trat Besserung der Schmerzen ein und die Periode wurde wieder regelmässig.

Im Mai 1892 stellte sich Pat. wieder zur Behandlung ein. Nachdem die Besserung einige Zeit angehalten hatte, bildeten sich im Laufe der letzten Monate wieder starke Schmerzen aus; die Periode ist seit dem Februar wieder stärker, tritt öfter auf und seit Ende April fliesst constant Blut ab.

Status am 17. Mai (cf. Abbildung 5): Sehr anaemische Frau. Der Uterus ist kleinfaustgross, in der vorderen Wand desselben ein über wallnussgrosses Myom zu tasten.

Operation am 20./V. Die Portio wird durch eingesetzte Hakenzangen nach unten gezogen, darauf erst das hintere, dann das vordere Scheidengewölbe umschnitten. Breite Eröffnung des Douglas, Abschieben der Blase von der vorderen Cervicalwand. Danach Unterbindung der Ligamente bis in die Nähe des Tubenabganges, erst rechts, dann links. Anhaken des Fundus vom Cavum Douglas aus und Hervorziehen desselben. Abbinden der Tuben und der Reste der Ligamente. Einnähen der Stümpfe in die seitlichen Winkel der Scheidenwunde.

Jodoformgazestreifen in die Vagina. Dauer der Operation 15 Min.

Am 21./V. Temp. 37,3. Befinden gut.

Am 24./V. Wechsel d. Jodoformgaze. Verlauf fieberlos.

Am 2./VI. Entfernung der Nähte.

Am 7./VI. Entlassung.

VI.

Journ. Nr. 295, 1892, Bronislawka K., 38 Jahre alt. Pat. hat 2 mal geboren, das letzte Mal vor 19 Jahren. Die Geburten und Wochenbetten verliefen normal. Pat. ist seit ihren 14. Lebensjahre menstruiert; die Menses waren früher regelmässig von 4—5 tägiger Dauer. Im Laufe der letzten 5 Jahre bemerkte Pat. eine Zunahme der einzelnen Blutungen; dieselben kehrten häufiger wieder und dauerten länger. Seit 9 Monaten leidet Pat. an beständigem Blutfluss. Derselbe ist auf keine therapeutischen Eingriffe gewichen und nimmt Pat. in Folge dessen die Hilfe der Klinik in Anspruch.

Status am 30./IX. 92 (S. Abb. 6).

Anämische Pat. Uterus vergrössert, antoflectirt, von der hinteren Wand desselben geht ein über gänseeigrosses Myom aus.

Operation: Vorbereitende Desinfection der Scheide durch wiederholtes anhaltendes Ausseifen, Ausspülung, Abreiben der Scheidenwände mit Sublimat.

Die Portio wird mit der Hakenzange gefasst und nach der Vulva vorgezogen. Umschneidung des hinteren, dann des vorderen Scheidengewölbes. Breite Eröffnung des Douglas, Abschieben der Blase von der vorderen Cervixwand. Unterbindung der Ligamente bis in die Nähe des Tubenabganges, zuerst rechts, dann links.

Darauf wird das Myom vom Douglas aus angehakt und nach demselben vorgeleitet, wobei das Herausbefördern desselben seiner Grösse wegen Schwierigkeiten macht. Dem Myom folgt das corpus uteri. Abbinden der Tuben und des Restes der Ligamente. Einnähen der beiden Ligamentstümpfe in die seitlichen Winkel der Scheidenwunde. Vernähen derselben in der Mitte durch 3 Nähte. Jodoformgazestreifen in die Vagina. Dauer der Operation 1 Stunde.

Unmittelbar nach der Operation ist die Temp. 33,7. Excitantia; nach $\frac{3}{4}$ Stunde 34,5. Im Laufe von 5 Stunden erhebt sie sich bis 37°.

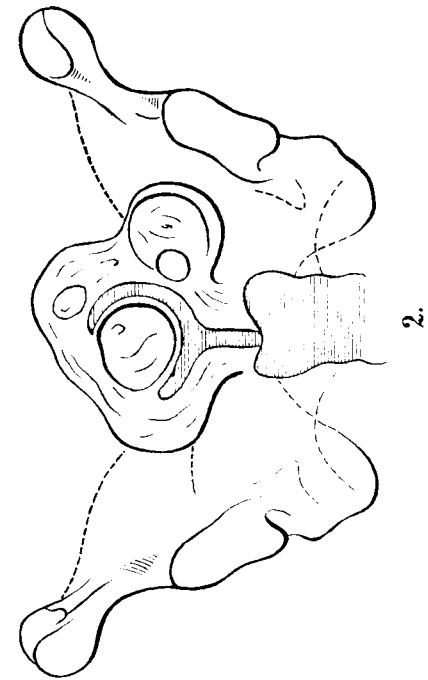
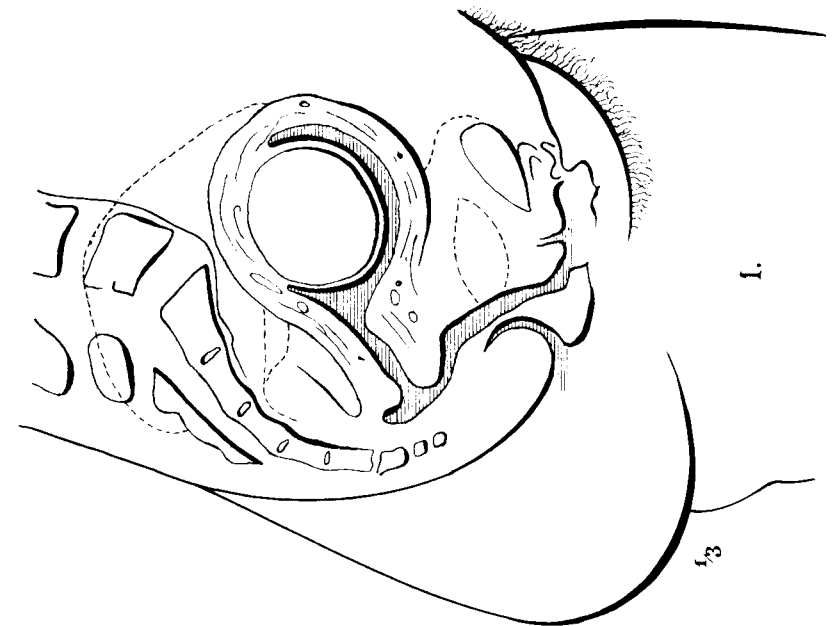
Am 3. und 5. Tage nach der Operation steigt die Temp. auf 38,2 resp. 38, um dann wieder zur Norm abzufallen. Zwischen dem 7. und 12. Tage noch vereinzelt Erhebungen bis 38°, von da ab vollkommen normale Temp. Der Befund an der Operationsstelle bot nichts Abnormes, das Abdomen nicht schmerzhaft, subjectives Befinden sehr gut.

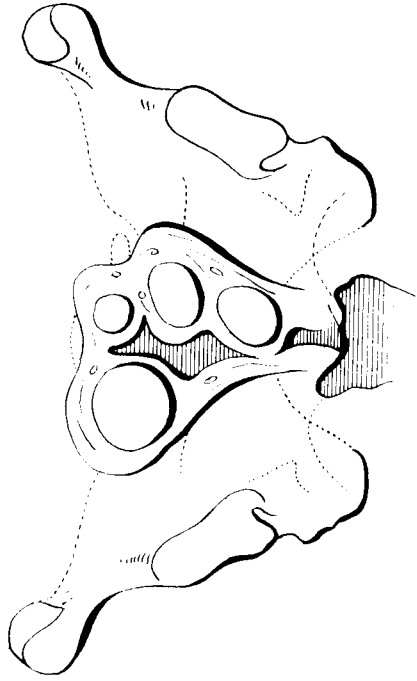
Die Nähte wurden am 16. Tage entfernt, am 18. steht Pat. auf. Am 28. Tage wird Pat. entlassen, nachdem sie sich in der letzten Zeit sehr erholt hatte.

Thesen.

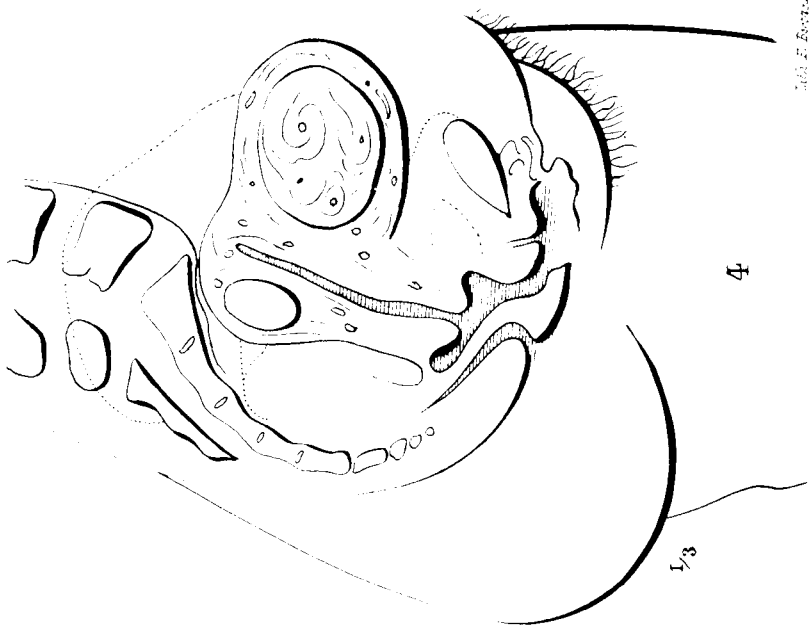
1. Unter Berücksichtigung der zweizeitigen Methode ist die Grenze für die vaginale Enucleation der Myome weiter zu ziehen als bisher üblich.
2. Das Chalazion ist in der Mehrzahl der Fälle tuberculösen Ursprungs.
3. Empyeme der Highmorshöhle, die nicht Folge von Zahncaries sind, indiciren die Eröffnung vom unteren Nasengang.
4. Das acute Ekzem kann zweckmässig mit essigsaurer Thonerde behandelt werden.
- 5) In Fällen von Abdominaltyphus, wo nicht Bäder angewandt werden können, ist ein Versuch mit dem Liebermeister'schen Jodkaliumpräparate anzurathen.
- 6) In Zeiten einer Choleraepidemie sollte jede isolirt auftretende Erkrankung an Brechdurchfall bis zur Klarstellung der Diagnose als Cholerafall behandelt werden.

Taf. I.





3.



4