

Mittheilungen

aus der

Chirurgischen Abtheilung

der

Universitätsklinik zu Dorpat

betreffend das Jahr 1856.

Dr. G. v. Oettingen,

Professor der chirurgisch-ophthalmiatischen Klinik zu Dorpat.

Inv. 26305.

Dorpat 1857.

Gedruckt bei Schünmanns Wwe & C. Mattiesen.




Der Druck wird unter der Bedingung gestattet, dass nach Beendigung desselben der Abgetheilten Censur in Dorpat die vorschriftmässige Anzahl Exemplare zugestellt werde.

Dorpat, den 23. April 1857.

M 39.

Abgetheilter Censor de la Croix.



Inhalt.

	Seite.
Einleitung	5
Allgemeiner Bericht	17
Specieller Bericht	37
A. Chirurgische Krankheiten	39
I. Mechanische Verletzungen	39
II. Entzündungen und ihre Folgezustände	129
III. Neubildungen	193
IV. Lageveränderungen, Verengerungen, Er- weiterungen	226
V. Dyscrasieen	269
B. Augenkrankheiten	299
I. Affectionen der Schutz- und Thränenorgane des Auges	303
II. Affectionen am Augapfel	337
III. Affectionen des Nervenapparats des Auges	370
IV. Affectionen des Muskelapparats des Auges	376

Einleitung.

Wie man einen Menschen milder beurtheilt, wenn er fern davon ist, seine Fähigkeiten und Leistungen zu überschätzen, so wird man auch bei Beurtheilung einer literarischen Production, die Mängel, die der Schriftsteller offen bekennt, eher entschuldigen und den Verhältnissen Rechnung tragen, welche dieselben bedingen. Deshalb sei es mir gestattet in wenigen Worten mich darüber zu erklären, unter welchen Verhältnissen diese klinischen Beobachtungen gemacht worden, und wie diese ungeachtet ihrer grossen Mängel zur Veröffentlichung gelangt sind.

Klinische Mittheilungen, die in weiteren Kreisen Interesse erregen sollen, müssen aus einem umfassenden Material geschöpft werden, um diesen Zweck zu erfüllen; auch bei der besten Verwerthung wird ein spärliches Material nur eine geringe Ausbeute geben, da es bei dem heutigen Standpunkte der Wissenschaft wenig darauf ankommt, ob Jemand seinen Erfahrungen durch speculative Erörterungen

Gewicht zu verleihen sucht, wenn er nicht zugleich durch ausgedehnte exacte Beobachtungen zu überzeugen weiss.

Durch die beschränkte Bettenzahl in unserer Klinik ist jedoch, wie es sich aus dem nachfolgenden allgemeinen Bericht ergibt, nicht nur eine verhältnissmässig geringe Krankenzahl der klinischen Beobachtung zur Disposition gestellt, sondern auch bei der Auswahl der aufzunehmenden Krankheitsfälle hat der klinische Vorstand Rücksichten zu nehmen, welche das klinische Material wenig geeignet zu einer, die Wissenschaft fördernden, Benutzung machen. Wenn man die, zur Anzahl der Betten in so überwiegendem Verhältnisse stehende, bedeutende Zahl der klinischen Zuhörer beachtet, so liegt die Anforderung gewiss nahe, dass die Auswahl der aufzunehmenden Krankheitsfälle vor Allem durch die Rücksicht geleitet werde, dass die wichtigeren chirurgischen Krankheiten möglichst vollständig repräsentirt werden und zur Demonstration gelangen.

Wir können nicht umhin den Lehrzweck als den, alle anderen bei weitem überwiegenden anzuerkennen, und stets dessen eingedenk zu sein, wie Viele an dieser Hochschule sich zu wissenschaftlicher und practischer Selbstständigkeit heranbilden müssen, um den Bedürfnissen des ausgedehnten Reiches Genüge zu leisten. Wenn wir nicht Anstand genommen hätten, die Mehrzahl unserer Betten z. B.

mit Fällen des hier endemisch verbreiteten Trachom's zu besetzen, so wären wir wahrscheinlich zu entscheidenderen Resultaten über Natur und Behandlung dieser Krankheit gelangt, aber wahrlich nicht zum Vortheil der klinischen Zuhörer. Der nachfolgende specielle Bericht über die von uns in der stationären Klinik behandelten Krankheiten wird hingegen lehren, dass wir uns nach Kräften bemüht haben, eine solche Einseitigkeit zu vermeiden. Deshalb enthält aber auch dieser Bericht verhältnissmässig wenig Fälle, die über die, in chirurgischen Kliniken den gewöhnlichen Bestand bildenden, hervorragten. Dazu kommt, dass wir die Resultate des ersten Jahres unserer klinischen Wirksamkeit veröffentlichen. Wir meinen jedoch, dass die aus Mangel an Erfahrung entsprungenen Irrthümer und Missgriffe, da wir sie offen und ohne Beschönigung dargelegt, unseren klinischen Zuhörern nicht geschadet, sondern eher genützt haben, und den Leser dieser Mittheilungen vielleicht mehr interessiren, als eine Darstellung tadelloser Diagnosen und gelungener therapeutischer und operativer Verfahrensweisen.

Ueber die Resultate unserer klinischen Thätigkeit nicht zu schweigen, lag uns in mehrfacher Hinsicht nahe. Die chirurgische Klinik Dorpat's, einer Stadt, die freilich nur gegen 13,000 Einwohner zählt, aber ziemlich im Mittelpunkte der Ostseeprovinzen gelegen, von allen Seiten her die schweren Fälle

aufnimmt, die auf dem, an Hospitalern armen Lande jeder Pflege und Behandlung entbehren, die chirurgische Klinik Dorpat's kann allein aus ihren Krankenlisten ein treues Bild der hier zu Lande vorkommenden und herrschenden chirurgischen und Augenkrankheiten geben, und haben schon meine Vorgänger in der Leitung dieser Klinik von Zeit zu Zeit durch klinische Berichte einer nahe liegenden Anforderung entsprochen. Dabei muss ich bemerken, dass die Zahl der interessanten Fälle aus diesem weiten Bereich, dessen Kranke auf Dorpat angewiesen sind, eine bei weitem grössere wäre, wenn die häufige Abweisung der Hülfsuchenden wegen Raummangel nicht das ohnehin torpide Landvolk veranlasste, oft auf jede ärztliche Hülfsleistung zu verzichten und die Leidenden ihrem traurigen Schicksal zu überlassen.

Die Pflicht einer öffentlichen Berichterstattung hätte mich freilich noch nicht bewogen, die noch etwas spärlichen Resultate eines Lehrjahres schon zur allgemeinen Kenntniss zu bringen, wenn nicht bei einem angehenden klinischen Docenten der Wunsch verzeihlich wäre, die Resultate seines Wirkens und insbesondere seine wissenschaftlichen Principien im practischen Handeln der Beurtheilung eines weiteren Kreises als dem seiner klinischen Zuhörer zu übergeben. Obgleich dem allgemeinen Urtheile, das sich unter den Practicanten einer Klinik über ihren Lehrer bildet, als einer vox populi kein geringes Ge-

wicht beizulegen ist, so möchte dieses doch dem reiferen Urtheilsspruch des Experten nicht gleichzustellen sein. Ueberdies hoffe ich Denjenigen, die sich bei dem klinischen Curs jenes Lehrjahres betheiligten, in einer Zusammenstellung der interessanteren Fälle und in einer Recapitulation der Grundsätze, die in den verschiedenen Krankheitsgruppen unser Verfahren leiteten, keine unangenehme Reminiscenz ihrer klinischen Thätigkeit mitzugeben.

Auf jene Grundsätze hier näher einzugehen, möchte in so fern überflüssig sein, als sie aus dem speciellen Bericht sich ohnehin ergeben. Nur so viel sei uns im Voraus auszusprechen gestattet, dass wir nicht unberührt geblieben sind vom Einfluss der herrschenden naturhistorischen Auffassungsweise der pathologischen Vorgänge im menschlichen Organismus.

Wir haben stets gesucht, durch eine exacte Untersuchung und Beobachtung erst Thatsachen festzustellen, alsdann den pathologischen Thatbestand in seiner Entwicklung nach den physiologischen Gesetzen des menschlichen Organismus aufzufassen. Wir sind uns dessen stets bewusst gewesen, dass, um jenen Gang zu verfolgen, wir am meisten Unterstützung finden in Anwendung der Hilfsmittel, die uns die Anatomie und Physiologie, die pathologische Anatomie an die Hand geben, dass wir am ehesten Einsicht in die organischen Vorgänge ge-

winnen, wenn es uns gelingt sie auf die Gesetze der Physik und Chemie zurückzuführen. Aber bei dem Bestreben, der klinischen Demonstration, wo es nur irgend möglich war, eine solche rationelle Basis zu geben, und die Behandlung nach eben so rationellen Principien einzuleiten, haben wir uns wohl gehütet, alle Ueberlieferungen der älteren Medicin bei Seite zu setzen, in all zu grosser Zuversicht zu den Ergebnissen der modernen Forschung.

Sind wir auch noch so durchdrungen davon, dass diese einen Weg eingeschlagen hat, der zu bleibenderen Errungenschaften führen wird als die bisherigen medicinischen „Systeme“, so bestehen, und werden immer bestehen, so sehr viele Lücken, die man nicht mit modernen Schlagwörtern ausfüllen kann.

Da gilt es Erscheinungen genau zu beobachten, wenn man sie auch nicht auf pathologisch anatomische Befunde zurückführen kann, ein Krankheitsbild treu aufzufassen, wenn das Wesen des pathologischen Processes auch nicht zu enträthseln ist; da gilt es, empirisch bewährte Mittel zweckmässig anzuwenden, auch wenn man den Process ihrer Wirkung nicht deuten und beweisen kann, und wo möglich neue zu entdecken, da die moderne Arzneimittellehre uns zwar von vielen unnützen befreit, aber keine neuen brauchbaren zuführt.

Freilich, wer darf sich wundern über das Ungestüm einer „neuen Zeit!“ Aber auch ihre überfluthenden Ströme werden in die gehörigen Grenzen zurückkehren, und gewiss reichen Segen, eine bleibende Richtung der Wissenschaft hinterlassen. Vor Allem ist es aber die Pflicht des Klinikers sich von dem Strome, den er benutzen soll, nicht fortreissen zu lassen; er hat eine schwere Verantwortung seinen vernachlässigten Kranken, seinen missleiteten Schülern gegenüber, wenn er den Heilzweck naturhistorischen Studien opfert.

In unserem klinischen Verkehr haben wir uns natürlich der, aus den medicinischen Systemen hervorgegangenen Namen nicht entschlagen können, denn Namen sind nun einmal zur Verständigung unentbehrlich; wir haben jedoch stets aufmerksam gemacht auf den Misbrauch derselben, und erst, wenn der uns vorliegende Fall sorgfältig beschrieben worden war, die Bezeichnung mit diesem oder jenem Namen gestattet. Die anzuwendenden Mittel werden dann dem beschriebenen Zustande, und nicht dem Namen gemäss gewählt. Und nur wenige Mittel haben wir dem pharmaceutischen Schatze entlehnt, da in der Chirurgie den mechanisch wirkenden ein weites Feld eröffnet ist. Wir erkennen in dieser Eigenthümlichkeit unserer wesentlichsten Mittel den Hauptunterschied zwischen den sogenannten „äusseren“ und „inneren“ Krankheiten; einen ande-

ren Unterschied kennen wir nicht bei der Einheit des Organismus, und haben bei „äusseren“ und „örtlichen“ Leiden den Gesamtzustand nie ausser Acht gelassen. Sowohl in der Wahl der pharmaceutischen als der mechanischen Mittel, zu denen ich auch die operativen Eingriffe rechne, haben wir uns an die einfachsten und bewährtesten gehalten. Die Wirkungsweise dieser den klinischen Zuhörern, die durch ein Vielerlei eher verwirrt werden, zur Anschauung zu bringen, galt uns mehr, als mit neu empfohlenen Versuche, mit zweifelhaften Erfolgen, anzustellen; letzteres überlassen wir lieber den Specialisten an den grossen Hospitälern, die durch ihr reiches Material am ehesten eine Entscheidung über die Brauchbarkeit des Neuen herbeiführen können.

Der die Klinik verlassende angehende Arzt wird uns gewiss mehr verdanken, wenn er gelernt hat, sorgfältig zu beobachten, das Beobachtete wissenschaftlich aufzufassen, und bewährte Mittel zweckmässig anzuwenden, als wenn wir ihm nur eine Menge der neuesten, aus den Zeitschriften erhaschten Mittel und Curmethoden mitgeben, die er bei einiger Selbstständigkeit selbst kennen lernen, prüfen und anwenden kann.

Wo wir dabei nichts versäumten, gereichte es uns zur besonderen Freude, die Heilung lediglich auf diätetischem Wege herbeizuführen. Es ist eine schöne Pflicht des klinischen Lehrers seinen Schü-

lern zu demonstrieren, wie die Krankheit kein Wesen ist, von welchem der Leidende nur durch einen pharmaceutischen Exorcismus, oder durch Messer und Feuer befreit werden kann, sondern dass der Organismus nach physiologischen Gesetzen seinen normalen Bestand spontan wieder gewinnt, wenn die schädlichen Einflüsse entfernt gehalten werden.

Schliesslich können wir es nicht verhehlen, dass wir in der Leitung der Klinik leider nicht immer den Anforderungen haben nachkommen können, die wir an uns gestellt. Das ergibt sich hinlänglich aus dem speciellen Bericht, wo man Manches vermissen wird, was nach dem gegenwärtigen Massstabe zu einer vollständigen Untersuchung und Beurtheilung eines pathologischen Zustandes gehört. Wenn wir solche Mängel auch nicht rechtfertigen können, so möge doch Folgendes zur Entschuldigung dienen.

Zunächst ist zu berücksichtigen, welch ein ausgedehntes Gebiet unserer Abtheilung angewiesen ist: nicht nur umfasst sie ausser den der Chirurgie herkömmlich zugewiesenen Krankheiten, die Augen- und Ohrenkrankheiten, sondern auch die syphilitischen Affectionen und ein Theil der Haut-Krankheiten sind nach einem alten Gebrauch auf dieser Klinik, ihr zugefallen.

Kann auch in die Räume der Abtheilung nur

eine bestimmte Anzahl stationärer Kranken aufgenommen werden, so gewinnt dadurch die mit der stationären Klinik vereinigte Ambulanz doch bedeutend an Ausdehnung und das Gebiet der unerlässlichen klinischen Vorträge und Demonstrationen wird dadurch erweitert.

Ist es nicht zu viel verlangt, wenn innerhalb zweier Stunden, über welche hinaus die klinische Visite und die Besorgung der Ambulanz sich nicht erstrecken sollten, um dem Lehrer sowohl, wie dem Schüler nicht die nöthige Frische zu nehmen, wenn in dieser Zeit Operationen verrichtet, Verbände erneuert, neu hinzugekommene Krankheiten untersucht und besprochen, die alten hinlänglich berücksichtigt, wenn die Ambulanz gehörig bestellt werden soll, wo die zum ersten Mal erscheinenden Kranken in weitläufiger Weise in einer Sprache (esthnisch, lettisch, russisch), die oft erst verdolmetscht werden muss, ihre Leiden referiren. Wo soll da hinreichend Zeit erübrigt werden für chemische Analysen, für pathologisch anatomische und mikroskopische Demonstrationen, für ophthalmoskopische Untersuchungen? Wir bemühen uns zwar nach Möglichkeit die Zeit zu sparen, und haben auch in dieser Hinsicht bedeutenden Gewinn von unserer Methode, zuerst die objectiven Krankheitserscheinungen sorgfältig ins Auge zu fassen, und dann erst der Leidensgeschichte des Kranken das Wissenswerthe zu entnehmen; wenn

wir aber auch unsere klinischen Vorträge möglichst gedrängt zu geben uns bestreben, so stossen wir auf eine Schwierigkeit, die nicht geringen Zeitaufwand verursacht.

Ich meine den gänzlichen Mangel einer propädeutischen practischen Bildung der Zuhörer, der es nothwendig macht, die Grundbegriffe der Pathologie und Semiotik an den Kranken zu demonstrieren, und dem eigentlichen Zweck der Klinik, dem detaillirteren Eingehen in die speciellen nosologischen Formen, vielfach Abbruch thut.

Wie viel lebendige Vorstellungen über pathologische Zustände bringt der Studirende mit, wenn er den klinischen Curs beginnt, ausgerüstet mit den Kenntnissen, die er in den theoretischen Vorlesungen über allgemeine und specielle Pathologie und Therapie, über theoretische Chirurgie und Augenheilkunde sich erworben hat? Können jene, ihrer Natur nach wesentlich practischen Disciplinen, vom Katheder vorgetragen, anders als mit dem Gedächtniss aufgefasst werden? Können sie von pathologischen Processen lebendige, getreue Vorstellungen hervorrufen, die lediglich durch die practische Anschauung erzeugt werden? Wird nicht der Kliniker dadurch genöthigt allgemeine Pathologie und Semiotik practisch zu demonstrieren, auf Kosten der speciellen klinischen Demonstrationen, wenn er wünscht dass diese seinen Zuhörern verständlich werden?

Es ist hier nicht der Ort auf solche Mängel näher einzugehen, die das theoretische Dociren jener Disciplinen zu einer verhältnissmässig unfruchtbaren Arbeit machen, die practische Thätigkeit des Klinikers erschweren, die nur durch eine besondere propädeutische Klinik beseitigt werden können.

Ich habe dieser Uebelstände nur erwähnt, um durch die, aus denselben erwachsenden Schwierigkeiten manche Lücke in diesen Mittheilungen zu entschuldigen. Die Vollständigkeit solcher wird stets bedingt sein durch eine sorgfältige Führung der Krankheitsgeschichten von Seiten der Practicanten, deren Interesse für die practische Thätigkeit durch die oben geschilderten Uebelstände gerade nicht vermehrt wird, und deren Manche ihren Pflichten in jener Hinsicht nicht gehörig nachkommen.

Ich ergreife jedoch gern die Gelegenheit, um denen meiner Zuhörer, die mit Interesse der klinischen Praxis gefolgt sind und diese Mittheilungen durch sorgfältige Krankheitsgeschichten unterstützt haben, meinen aufrichtigen Dank hiemit abzustatten.

Allgemeiner Bericht.

Die chirurgische Abtheilung der Dorpater Universitätsklinik zählt 15 Betten nebst 5 Reservebetten und 3 Betten in der Abtheilung für kranke Studenten.

Die chirurgische Klinik wurde im I. Sem. 1856 von 128 Zuhörern besucht, von denen 62 sich selbstthätig an derselben betheiligten. Im II. Sem. 1856 von 62; unter diesen 58 mit selbstthätiger Theilnahme.

Im Verlaufe des Jahres 1856 wurden behandelt:

In der stationären Klinik . . . 170 Personen

In der ambulatorischen Klinik 790 „

Summa 960 Personen.

Die poliklinisch Behandelten sind unter der Zahl der ambulatorischen Kranken mit eingerechnet. Es sind ihrer wenige, weil die schwereren chirurgischen Fälle in die stationäre Klinik aufgenommen werden, die leichteren und namentlich die Augenkranken in der Regel in der Ambulanz erscheinen können.

Ueber den Erfolg der Behandlung müssen wir bei den zahlreichen Ambulanten vollständig darauf verzichten, etwas Sicheres in Erfahrung zu bringen. Die Patienten, die zum grossen Theil sehr entfernt

auf dem Lande wohnen, bleiben eben nach einem einmaligen od. mehrmaligen Erscheinen in der Ambulanz plötzlich weg, ohne dass man weiss, ob ihr Wegbleiben der Heilung oder einer Verschlimmerung zuzuschreiben ist, die ihnen das Vertrauen zur Klinik genommen hat. Unsere ambulatorische Praxis ist uns viel werth, in so fern sie uns ein schätzenswerthes Material für diagnostische Uebungen abgiebt; um die Wirkungen einer Behandlungsweise zu beobachten, nützt sie uns wenig.

Unter den 170 Kranken der stationären Klinik wurden entlassen oder verzeichnet als

Geheilt	86 =	$50\frac{10}{17} \frac{0}{0}$
Gebessert	40 =	$23\frac{9}{17} \frac{0}{0}$
Ungeheilt	26 =	$15\frac{5}{17} \frac{0}{0}$
Gestorben	13 =	$7\frac{11}{17} \frac{0}{0}$
Bestand für 1857	5 =	$2\frac{16}{17} \frac{0}{0}$
<hr/>		
Summa 170	100	$\frac{0}{0}$

Dass wir nur etwas über die Hälfte unserer Kranken geheilt entlassen haben, erklärt sich leicht aus dem Umstande, dass wir im klinischen Interesse öfters Unheilbare auf einige Zeit zur Demonstration aufnahmen, dass wir, um neuen Fällen unsere Betten möglichst bald zugänglich zu machen, die Heilung mancher Kranken, die auf dem Wege der Besserung waren, nicht in der Anstalt abwarteten, dass

wir auch Moribunde aufnahmen in Voraussicht der belehrenden Section.

In den tödtlich endenden Fällen erfolgte der Tod In 3 Fällen durch mechanische Verletzungen (Fall 2, 7, 8).

In 2 Fällen durch Erysipelas, unter diesem Capitel des speciellen Berichts näher beschrieben.

In 2 Fällen durch Drüsenentzündung und Vereiterung (s. Drüsenentzündungen).

In 1 Falle durch einen Abscess der fossa iliaca. (Fall 10).

In 1 Falle durch Anaemie u. Syphilis. (Fall 21).

In 1 Falle an tuberculöser Pneumonie (aufgenommen wegen eines Fussgeschwürs).

In 2 Fällen in Folge incarcerirter Hernien (Fall 16, 17).

In 1 Fall durch Tetanus (s. Hydrocele).

Unter diesen Fällen gingen dem Tode 5 mal Operationen voraus, ohne dass diese mit Sicherheit als Ursachen des lätaalen Ausganges angesehen oder ausser allen Connex mit demselben gebracht werden dürfen.

Diese Operationen waren:

2 Herniotomieen (Fall 16, 17).

1 Amputation des Oberarms (Fall 2).

1 Cheiloplastik mit Resection des Unterkiefers (s. Erysipelas).

1 Radical-Operation der Hydrocele durch Incision (s. Hydrocele).

Für die nachstehende tabellarische Uebersicht der in der Klinik behandelten Krankheiten einen zweckmässigen Eintheilungsgrund zu finden, war keine leichte Aufgabe. Wir glauben auch keineswegs, dieselbe präcis gelöst zu haben. Da es uns hauptsächlich darauf ankam, nur eine allgemeine Uebersicht zu geben, und da bei einer jeden Eintheilung in streng geschiedene Abtheilungen Vieles zu wünschen übrig bleibt, so haben wir die der Chirurgie angehörigen Krankheiten ohne einen consequent durchgeführten Eintheilungsgrund in ungezwungene Gruppen getheilt, deren Wesen sich aus der Tabelle leicht ergibt; die Augenkrankheiten haben wir dagegen einer auf anatomischer Grundlage ruhenden Eintheilung unterworfen, die nicht weniger der Nachsicht des Lesers bedarf. Wo an einem Individuum wesentlich verschiedene Krankheiten beobachtet wurden, sind sie mehrfach verzeichnet, daher die Zahl der Krankheiten und der Patienten nicht congruirt. Wo beide Augen einer Person mit demselben Uebel behaftet waren, ist der Fall einfach verzeichnet. Die Folgezustände einer Krankheit (z. B. Trachom) sind in dem Verzeichniss nicht weiter berücksichtigt worden.

**Uebersicht der in der chirurgischen Abtheilung
im Jahre 1856 behandelten Krankheiten.**

A. Chirurgische Krankheiten.

I. Mechanische Verletzungen 73

Vulnera	32
Fracturae	17
Fissurae cranii	3
Commotio cerebri	1
Contusio	8
Luxatio	7
Distorsio	3
Corpora aliena	2

II. Entzündungen und deren Ausgänge 292

1) Entzündungen der Haut und des Unterhautzellgewebes (150).

Combustio	8
Congelatio	5
Inflammatiö cutis idiopathica diffusa	4
„ „ exanthematica	24
„ telae cellulosae diffusa	13
„ „ cellul. circumscripta	5
Panaritium	11
Abscessus cutis et telae cell. subcut.	14
Ulcera „ „ „ „ „	61
Gangraena „ „ „ „ „	5

2) Entzündungen der Schleimhäute (74).		
Angina	9	
Glossitis	2	
Stomatitis	1	
Parulis	3	
Perforatio veli palatini	1	
Inflammatiō meatus audit. ext.	} . 33	
„ membranæ tympani		
„ cavi tympani		
„ membran. Schneiderianæ.		3
„ membran. muc. urethrae .		16
Hypertrophia vesicae concentrica . .	1	
Incontinentia urinae paralytica . . .	1	
Fistula vesico-vaginalis	1	
3) Entzündungen der serösen Häute (6).		
Hydrocele	4	
Hygroma	2	
4) Entzündungen der fibrösen Häute (10).		
Rheumatismus	5	
Periostitis	5	
5) Entzündungen der Knochen (13).		
6) Entzündungen der Gelenke (20).		
Coxitis	6	
Gonitis	9	
Inflammatiō articuli pedis	3	
„ „ humeri	1	
„ „ manus	1	

7) Entzündungen der Drüsen (22).

Inflammatiö glandul. saliv.	9
Hypertrophia tonsillarum	2
Inflammatiö glandul. lymphat.	6
Epidydimitis	5

III. Neubildungen 32

Condylomata idiopathica	5
Tumores fibrosi	3
Polypi	4
Neuroma	1
Lipoma	3
Tumor ex osteophytis	1
Teleangiectasia	1
Tumores cystici	4
Cancer	11

IV. Lageveränderungen, Verengerungen, Erweiterungen 44

Herniae	12
Ectropium labii superioris	1
Labium leporinum	2
Ankyloglosson	6
Contractura musculorum	3
Pes valgus	2
Phimosis	6
Paraphimosis	5
Stricturea urethrae	1

Laryngostenosis	4
Oesophagostenosis	2
Varices.	3
V. Dyscrasieen 65	
Syphilis	60
Lupus	5
<hr/>	
Summa der behandelten chirurg. Krankheiten	506

B. Augenkrankheiten.

I. Affectionen der Schutz- und Thränenorgane des Auges	364
Cancer palpebrarum	3
Ectropium	2
Blepharoadenitis	11
Hordeolum	2
Hypertrophia polyposa conj. palp.	1
Conjunctivitis	59
Blennorrhoea acuta	4
Trachoma	254
Trichiasis idiopathic.	5
Distichiasis „ „	10
Entropium „ „	9
Catarrhus sacci lacrymal.	1
Stenochoria ductus naso-lacrym.	3

II. Affectionen am Augapfel . . . 134

Pterygium	3
Keratitis superficialis	10
„ pustulosa	13
„ parenchymatosa	6
Ulcera corneae	16
„ „ cum prolapsu iridis	5
„ „ cum ceratocele	4
Leucomata	12
„ cum synechia anter.	10
Staphyloma corneae opacum	11
„ „ pellucidum	4
„ scleroticae	2
Iritis	10
Chorioiditis	5
Cataracta	8
Luxatio lentis	4
Panophthalmitis	3
Atrophia corneae	6
Atrophia bulbi	11

III. Affectionen des Nerven-Apparats des Auges 13

Hyperaesthesia ciliaris	4
Paralysis nervi trochlearis	4
Kopiopia	3
Amblyopia	4
Amaurosis	4

IV. Affectionen des Muskel-Apparats des Auges 9

Strabismus 9

Summa der behandelten Augenkrankheiten 520

So Manches, was in dieser tabellarischen Uebersicht Einwendungen zulässt, wird im speciellen Bericht seine nähere Erörterung finden. Wir können jedoch nicht umhin schon hier eine Entschuldigung darüber vorzubringen, dass die Affectionen des Gehör Apparats sämmtlich unter den Entzündungen und zwar mit einer Zahl verzeichnet sind. Wir haben es nie unterlassen eine genaue Untersuchung mittelst des Ohrspiegels anzustellen; aber nicht immer führte sie zu einem präcisen Resultat: der in der Regel von Schmutz, cerumen und Eiter angefüllte äussere Gehörgang konnte bei starkem Zudrang der Kranken in der Ambulanz nicht immer mit der gehörigen Sorgfalt gereinigt werden, so dass die genauere Diagnose öfters unerledigt blieb. Von einer regelmässigen Behandlung dieser Kranken konnte in so fern nur ausnahmsweise die Rede sein, als nur sehr wenige es der Mühe werth hielten, durch Pflege und Reinigung des erkrankten Organs jene zu unterstützen. Ausser den aufgeführten Entzündungen, unter denen die der Auskleidung der Paukenhöhle meist nach dem Scharlach mit gleichzeitiger Zerstörung des Trommelfells sich eingestellt hatten, beobachteten wir einige Fälle nervöser

Taubheit und Harthörigkeit durch Ansammlung von verhärtetem cerumen. Es sind diese nicht verzeichnet worden: die Behandlung der ersteren verweigerten wir, die der letzteren wurde meist den Patienten überlassen. Chronische Katarrhe des mittleren Ohr's und der Eustachischen Trompete sind nicht zur Beobachtung gelangt; der Esthe sucht nicht leicht Abhülfe bei einer Harthörigkeit, die nicht mit Schmerzen verbunden ist.

Ueber die Behandlung, die wir bei jenen in der Tabelle verzeichneten Entzündungen des Gehör-Apparats, welche durchgängig chronischer Natur waren und schlendrianmässig als „Ohrenfluss“ bezeichnet zu werden pflegen, anwandten, will ich lieber schweigen, weil die verordneten Mittel (Reinlichkeit, Lösungen von *Acetas plumbi*, *Touchiren* mit *Nitras argenti* u. s. w.) in den wenigsten Fällen der Anweisung gemäss gebraucht wurden und ihre Wirkungen uns meist unbekannt blieben, indem die dieser Klasse angehörenden Patienten fast sämmtlich ambulatorisch behandelt wurden.

In dem nachstehenden Verzeichniss der in diesem Jahre ausgeführten Operationen, die zum Theil dem stellvertretenden Assistenten Herrn E. Haken und geübteren Practicanten anvertraut wurden, sind nicht angeführt die zu verschiedenen Zwecken unternommenen Incisionen und Punctionen, die Anwendung blutiger Nähte, die Applicationen der *caustica*,

chemischer Agentien oder des ferrum candens oder der Galvanocaustik, die Extraction von Zähnen und necrotischen Knochen, der Katheterismus der Thranenwege, der tuba Eustachii, des oesophagus, der Harnwege.

Uebersicht der im Jahr 1856 in der chirurgischen Abtheilung ausgeführten Operationen.

<i>I. Plastische Operationen</i> . . .	13
Rhinoplastice	2
Cheiloplastice	6
Operatio labii leporini	2
Blepharoplastice	1
Canthoplastice	2
 <i>II. Exstirpation von Geschwülsten</i> .	 8
Exstirpatio tumoris fibrosi	3
„ „ cystici	3
„ lipomatis	1
„ neuromatis	1
 <i>III. Amputationen und Exarticulationen</i>	 10
Amputatio femoris	1
„ cruris	5
„ humeri	1
Exarticulatio in art. metac. phalang. pollicis	1
Exarticul. ossis metac. quarti et quinti	1
„ phalang. tert. indicis	1

speciellen Bericht hervorgehen. Nur folgende Bemerkungen mögen hier ihre Stelle finden.

Die Rhinoplastik wurde beide Mal in Fällen ausgeführt, wo in Folge dyskrasischer ulcerativer Processe (Syphilis congenita? Lupus?) der knorplige Theil der Nase zerstört war. Der Ersatzlappen wurde nach der neueren indischen Methode aus der Stirn genommen. Der Erfolg kann wol als ein gelungener bezeichnet werden: nur wenige nachträgliche operative Verbesserungen wurden nothwendig. Nur Eines misslang uns dabei: die Erhaltung des freien lumen der Nasenlöcher, die trotz der mannigfaltigsten Erweiterungsmittel, aber unbeschadet der Form der Nasenflügel, verwachsen. Das septum hatte sich in beiden Fällen unmittelbar mit der Oberlippe vereinigt. Wir legen Gewicht darauf, dass die Oberlippe zur Aufnahme des septum mit einer penetrirenden Incision versehen und das für dieses bestimmte Lappchen, auf der Epidermidalseite gehörig angefrischt, mit einer Pincette bis zur Schleimhaut der Lippe durchgeführt und in dieser Lage durch Suturen sicher befestigt werde.

Die Cheiloplastik fand in allen sechs Fällen an der Unterlippe wegen Epiteliakrebs statt. Wir halten uns in der Regel an die Dieffenbach'sche Methode, und machen auch Gebrauch von deren Modification durch Jaesche, wenn der Substanzverlust ein geringerer ist. Bisweilen haben wir den

Lappen auf der einen Seite nach Dieffenbach gebildet, auf der andern Seite die Verschiebung mit bogenförmigem Schnitt nach Jaesche angewandt. Zur Chopartschen Methode würden wir uns nur ungern entschliessen wegen der Neigung des Lappens zur Retraction und des consecutiven Ausfließens des Speichels über die Unterlippe. Die Umsäumung, die aus der Schleimbaut bei dieser Methode selten möglich wird, könnte freilich durch Herbeiziehung des Lippenroth's der Oberlippe erreicht werden; dieses Verfahren hätte noch den Vortheil, dass bei Verkleinerung der Mundspalte der vom Kinn heraufgezogene Lappen an seiner oberen Seite zum Theil mit der vom Lippenroth entblösten Partie der Oberlippe vereinigt und somit sicherer in seiner Lage befestigt werden könnte. Nur mit dieser Modification würden wir uns zur Anwendung der Chopartschen Methode entschliessen.

In den verzeichneten Fällen war nur einmal der Unterkiefer mit ergriffen, so dass eine partielle Resection des Alveolar-Randes mit der Cheiloplastik verbunden werden musste. (Ueber den tödtlichen Verlauf dieses Falles s. spec. Bericht.)

Die Hasenscharte wurde beide Mal mit Erfolg operirt, eine einfache an einem zweijährigen Kinde durch einfache Anfrischung der Spaltränder und Vereinigung mit Insectennadeln, eine doppelte mit verkürztem viereckigem Zwischenstück durch gleich-

zeitige Verwendung der an den äusseren Spalträndern abgetragenen Partieen zur Vervollständigung der Länge des verkürzten Mittelstücks.

Unter den verzeichneten sieben Amputationen erfolgte nur nach einer (s. Fall 2.) der Tod, welcher nicht der Operation zur Last fallen konnte.

Bei Amputationen des Oberarm's und Oberschenkels geben wir in der Regel dem Cirkelhohlschnitt den Vorzug, beim Unterschenkel haben wir dreimal einen Lappen aus der Wade gebildet, zweimal den Cirkelschnitt mit Manschettenbildung aus der Haut ausgeführt. Die Heilung erfolgte in allen gleich rasch und ohne widerwärtige Ereignisse, zum Theil durch unmittelbare Vereinigung. Wir schliessen die Amputationswunden mit *sutura circumvoluta* und sind bisher bei den Erfolgen unseres einfachen Deckverbandes zu keinem andern Verfahren genöthigt worden. Kälte wird nur angewandt bei Blutungen und drohender stärkerer Entzündung des Amputationsstumpfes; sobald sie dem Kranken lästig sind, werden die kalten Umschläge allmähig mit warmen vertauscht.

Unseren trefflichen nach Middeldorpf's Angabe construirten galvanocaustischen Apparat haben wir (s. spec. Bericht) bisher nur selten angewandt. So werthvoll uns dieser Apparat scheint, wo man an schwer zugänglichen Stellen das Messer wegen der Schwierigkeit und der schwer zu stillenden Blu-

tung, die Ligatur wegen der langwierigen, ekelhaften, oft gefährlichen Folgen scheut, wo man das Ferrum candens auch selten mit Musse appliciren kann, so glauben wir doch, dass das Gebiet seiner Anwendung beschränkt wird durch die Umständlichkeit der Zurichtung desselben zum Gebrauch, die wo möglich das Messer vorziehen lässt, durch den grösseren Schuz gegen Blutungen, den der *écraseur linéaire* gewährt, indem die glühende Platindrathschlinge auch bei Vermeidung der Weissglühitze die Blutung aus einigermassen grösseren Gefässen nicht verhütet.

Uebrigens haben wir noch nicht Gelegenheit gefunden durch eigene Erfahrungen das *écrasement linéaire* schätzen zu lernen.

In den Monaten Februar und März mussten wegen der epidemisch herrschenden Erysipele manche operativen Fälle unverrichteter Sache entlassen werden. Bei den zu der Zeit ausgeführten Operationen wurde durch den Hinzutritt der Rose meist die *prima intentio* gehindert.

Ogleich seit vielen Jahren in unserer Anstalt die schwereren und schmerzhaften Operationen stets unter dem Einfluss des Chloroform's vorgenommen wurden, so haben wir doch bisher keinen hieraus hervorgehenden Unglücksfall zu beklagen. Wir operiren sobald die Muskeler schlaffung eingetreten ist und wiederholen lieber, wenn nöthig, die Narcoti-

sirung, als dass wir eine noch höhere Narcotisationsstufe zu erreichen suchen. Wir beachten die Respiration eben so sorgfältig, wie den Puls; sind sehr vorsichtig, wenn sie nicht frei ist, setzen das Chloroform sofort bei Seite und schreiten zu Belebungsversuchen, wenn sie stockt. Unter diesen hat uns bisher das Reizen des Gaumensegels und des Kehldeckels mit rasch in die fauces eingeführtem Finger stets ausgereicht. Bei dieser Gelegenheit kann man bei Operationen, bei denen etwa das Blut in die Luftwege gedrungen ist, zugleich die coagula aus der glottis entfernen. Zu den extremsten Mitteln, zur Tracheotomie, ohne welche die künstliche Respiration doch kaum wirksam eingeleitet wird, und zu der electricischen Reizung der die Respiration vermittelnden Nerven unsre Zuflucht zu nehmen, waren wir bisher nicht genöthigt.

Im nachstehenden speciellen Bericht werden auch einige Krankheitsgeschichten mitgetheilt, die Fälle betreffen, welche im II. Semester 1855 zu meiner Beobachtung gelangt sind, als ich in Abwesenheit von Prof. Adelman die chirurgische Klinik zwei Monate lang stellvertretend leitete.

S p e c i e l l e r B e r i c h t .

A. Chirurgische Krankheiten.

I. *Mechanische Verletzungen.*

Es bedarf wol kaum einer näheren Begründung, warum Fälle von mechanischen Verletzungen besonders gern in chirurgische Kliniken aufgenommen werden. Ist es nicht gar wichtig, dass ein angehender practischer Arzt, auch wenn er nicht auf den Character eines Chirurgen im engeren Sinne Anspruch macht, sich daran gewöhne, die verletzte Stelle, ungeachtet der dringenden und die ganze Umgebung in Aufregung und Verwirrung setzenden Erscheinungen, ruhig und besonnen, gründlich und doch ohne Zeitverlust, zu untersuchen, dass er mit den entsprechenden manuellen und instrumentellen Hilfsleistungen vertraut werde, dass er lerne, die folgenden, oft stürmischen Reactionserscheinungen gehörig zu beurtheilen und sich nicht zu eben so stürmischen therapeutischen Massregeln verleiten zu lassen; dass er sich endlich im weitem Verlauf davon überzeuge, wie in der Regel die Thätigkeit des Organismus zur Heilung hinreicht, wie dem Arzt

meist nur obliegt, das entfernt zu halten, was jener physiologischen Thätigkeit hemmend entgegentritt. Um so fühlbarer ist uns der Mangel der in diese Kategorie gehörigen Fälle. Die in der obengegebenen Tabelle angeführte Zahl von Verletzungen ist im Verhältniss zu der Gesamtsumme der behandelten Kranken nicht bedeutend zu nennen. Dazu kommt, dass viele jener Verletzungen so leichter Natur waren, dass dieselben eine genauere Erwähnung nicht verdienen.

Die Ursache der Seltenheit schwerer Verwundungen ist wohl in dem eigenthümlichen Character Dorpat's und seiner Umgebungen zu suchen. Grössere Werkstätten und Fabriken, wo gigantische Maschinenkräfte, gegen des Menschen Herrschaft sich empörend, die leitende Hand in ihr Bereich ziehen und die Gliedmassen zerschmettern, giebt es hier nicht; es fehlen hier die Arbeiten, die bei Bergwerken, Steinbrüchen, grossartigen Bauunternehmungen in Hafenstädten und bei Eisenbahnen, den Menschen schweren Verletzungen aussetzen; absichtlich zugefügte Verletzungen sind in unseren friedlichen Gauen beschränkt auf die leichten Contusionen, die Leute in einer Rauferei in der Schenke davontragen.

Wir müssen uns somit begnügen mit den Verletzungen, die ab und zu bei unvorsichtigem Gebrauche der Werkzeuge des Haushaltes und der Landwirtschaft, des Beiles, der Sense, der Sichel, des

Dreschflegels, der Jagdflinte, die dazwischen in den Kornmühlen und bei den Dreschmaschinen sich ereignen, wo eine solche ausnahmsweise, als Eindringling in unsere primitiven Einrichtungen, verdrängt hat den Flegel.

Einige Fracturen und Luxationen verdanken wir noch vorzugsweise dem Frost; sie sind entschieden häufiger in der eisigen Hälfte des Jahres.

Wunden. Unser therapeutisches Verfahren bei Wunden ist der einfachsten Art, und weicht nicht ab von dem sonst gebräuchlichen. Die blutige Naht hat uns häufig die Blutstillung und mit Hülfe unmittelbar auf die Wundstelle angewandter kalter Umschläge die unmittelbare Vereinigung erzielen lassen. Das Collodium haben wir zu demselben Zwecke nur selten angewandt, ohne entschieden besseren Erfolg. Statt der kalten Umschläge haben wir in einem Fall (s. Fall I.) mit vorzüglichem Erfolge die kalte Immersion angewandt. Es hat uns Leid gethan, nicht häufiger Gelegenheit gehabt zu haben, diese in den meisten Fällen gewiss viel leichter, als die Irrigation auszuführende Anwendung der Kälte zu benutzen. Eiternde Wunden werden in einfachster Weise mit einem Oelläppchen, Charpie und Heftpflaster verbunden, wenn nöthig, mit Benutzung von Compressen und Binden. Die Verbandstücke am Kopfe werden durch Hauben aus Leinwand befestigt, complicirtere Verbände an Gesichtstheilen durch gehörig angeord-

nete Heftpflasterstreifen ersetzt. Wir halten weniger darauf, dass der Praktikant lerne, welche Verbände für bestimmte Krankheitsspecies empfohlen werden, als dass er sich darüber Rechenschaft gäbe, welche Zwecke in jedem einzelnen Falle er durch den Verband zu realisiren habe und mit welchen Mitteln er dieselben am besten erreichen könne. Von diesen einfachen Verbandmitteln sind wir nur selten abgewichen: bei allzu schwacher Reproductionsthätigkeit haben wir die allgemeinen zweckgemässen diätetischen Massnahmen nur ausnahmsweise durch eine reizende Verbandsalbe unterstützt, bei entzündlichen Zuständen der Umgebung eiternder Wunden hat die Anwendung feuchter Wärme fast alle übrigen localen Antiphlogistica ersetzen können. Statt der schwereren und weniger reinlichen Cataplasmen aus Leinsaamenmehl, haben wir häufig in warmes Wasser getauchte Tücher, mit Gutta-Percha-Papier bedeckt, angewandt. Die Wartung muss dabei freilich noch sorgfältiger sein, wenn die feuchte Wärme nicht in feuchte Kälte übergehen soll. — Zu allgemeinen Blutentleerungen sind wir nur bei entzündlicher Mitbetheiligung wichtiger innerer Organe bewogen worden; statt der antiphlogistischen Salze hat uns in der Regel ein säuerliches Getränk ausgereicht. Der knappen Diät der Tage des Wundfiebers liessen wir meist bald eine kräftigere folgen.

Zur Unterbindung von Arterienstämmen an hö-

her gelegenen Stellen sind wir durch Trennungen von Arterien in der Wunde kein Mal genöthigt gewesen. Wo die blutige Naht bei Kälte Anwendung und zweckmässiger Lagerung nicht genügte oder die Unterbindung in der Wunde nicht gelang, wie in zwei Fällen von Durchschneidung der a. radialis und a. ulnaris, erreichten wir unsern Zweck durch, von der peripherischen Seite her angewandte Compression, indem in beiden Fällen das centrale Arterienende sich durch Coagula geschlossen zu haben schien, während die Blutung aus dem peripherischen Ende von dem arcus palmaris her fort dauerte.

Während ich die, Anforderungen mehr eigenthümlicher Art an den Arzt stellenden Kopfwunden mit Beibringung der ihnen angehörenden Fälle nachfolgen lasse, erwähne ich zuerst einige Verwundungen der Extremitäten.

Fall I. Mehrfache Quetschwunden der linken Hand. Luxation im carpo-metacarpal Gelenk des 4ten os metacarpi. Fractur der ersten Phalanx des 4ten und 5ten Fingers, und des 5ten os metacarpi. Günstige Wirkung der kalten Immersion. Secundäre Exarticulation des 4ten und 5ten os metacarpi. Heilung.

Michel Zirk, ein 37jähriger kräftiger Bauer, wurde am 31. October Abends wegen einer schweren Verletzung der linken Hand in die chirurgische Abtheilung aufgenommen.

Die am 1. November angestellte Untersuchung ergab folgenden Befund:

An der Dorsalfläche der linken Hand mehrere Wunden, weit klaffend, mit schlaffen, zackigen, gerissenen Rändern, von schmutzigem Ansehen, mit geronnenem Blut bedeckt. Die erste erstreckt sich von der ersten Phalanx des Zeigefingers bis zur Gegend des os multangulum majus, zwischen dem ersten und zweiten metacarpal-Knochen sich hinziehend, die Weichtheile bis auf die Fascien- und Muskelschicht durchdringend und $\frac{3}{4}$ " weit klaffend. Die zweite reicht von der Basis der ersten Phalanx des Mittelfingers bis zur Mitte des entsprechenden Mittelhandknochens, zwischen diesem und dem vierten tief eindringend, die entsprechenden fibrösen und muskulösen Theile zerfetzend und nur ein schmutziges Gewirre zerstörter Theile darstellend. Diese, das Gepräge einer ächten Quetschwunde darbietende Continuitätstrennung ist beiläufig ebenso lang als breit ($1\frac{1}{2}$ "), indem die Haut von den unterliegenden Theilen in diesem Umfange losgerissen ist. Ob diese Wunde zugleich das metacarpo-phalangeal-Gelenk des 4ten Fingers geöffnet hat, ist nicht mit Sicherheit zu ermitteln. Die dritte Wunde geht von der Commissur des 4ten und 5ten Fingers längst der Ulnar-Seite der Hand bis zur Basis des fünften Mittelhandknochens, ähnlich wie die erste Wunde sich verhaltend. An der Volarfläche der Hand eine bis

auf die fascia palmaris reichende Wunde, von der Commissur des 4ten und 5ten Fingers bis zur Mitte des Handtellers. Die erste Phalanx des 4ten Fingers ist fracturirt, die Basis des 4ten Mittelhandknochen bildet eine bedeutende Prominenz unter der Haut, so dass an eine Luxation in dem entsprechenden Gelenk nicht zu zweifeln ist. Der kleine Finger, gekrümmt, stark geschwollen und bei der geringsten Berührung heftig schmerzhaft, lässt eine Verletzung seiner Knochentheile vermuthen; eine nähere Untersuchung, die für die Behandlung werthlos gewesen wäre, wurde eben wegen der grossen Empfindlichkeit der verletzten Theile unterlassen. Sämmtliche Finger, mit Ausnahme des Daumens, sind activer Bewegungen unfähig. Die ganze Hand und das untere Drittel des Vorderarmes sind nicht unbedeutend geschwollen und geröthet und zeigen eine erhöhte Temperatur. Patient klagt auch über starke spontane Schmerzen in der Hand. Der Puls gegen 90. Die übrigen Functionen in Ordnung.

Patient war vor 2 Tagen, am 30. October mit der Hand in ein gehendes Mühlrad gerathen, wobei er die beschriebenen Verletzungen sich zuzog. Blutung und Schmerzen waren bedeutend gewesen. Als er am Tage drauf gegen Abend sich in der Klinik meldete, wurde der von ihm improvisirte Wergverband abgenommen und nach hinreichender

Prüfung der Verletzung durch einen einfachen Deckverband vom Assistenten ersetzt.

Eine Eisblase war verordnet worden. Patient meinte jedoch durch dieselbe mehr Schmerzen gelitten und weniger Nachtruhe genossen zu haben.

Die verletzte Hand, ohne irgend ein Verbandstück, wird der kalten Immersion ausgesetzt. Das Wasser soll in einer Temperatur von $+ 6-8^{\circ}$ R. erhalten werden. Knappe Diät.

2. Nov. Die Nachtruhe war leidlich. Die Schmerzen wenig geringer. Die Wunden haben sich mit einem graulichen, flockigen, geronnenen Exsudat bedeckt. Die Wundränder ein wenig angeschwollen. Puls 74.

3. Nov. Wenig Veränderung im Zustande. Die Schmerzen haben noch nicht ganz aufgehört. Die Hand sieht blass aus. Puls 66.

4. Nov. Die Hand hat eine bläuliche Färbung angenommen, die Epidermis geschrumpft. Das subjective Gefühl nicht nur ist abgestumpft, sondern auch objective Anaesthesie durch Versuch mit Nadelstichen nachweisbar. Die Schmerzen haben nachgelassen. Puls 72. Der oberste Theil der entzündeten Partie am Vorderarm, der wegen Raummangel nicht eingetaucht werden kann, wird mit kalten nassen Compressen bedeckt.

5. Nov. Patient hat sich wegen allgemeinen Fröstelns die Decke über den Kopf gezogen. Hat

auch schon am Nachmittag vorher über Frösteln geklagt, worauf die Temperatur des Wassers bis auf $+ 12^{\circ}$ R. erhöht worden ist. Die aus dem Wasser herausgehobene Hand zeigt keine Spuren von Entzündung und schmerzt nicht mehr. Auch die Entzündung des Vorderarm's ist fast ganz gewichen. Die Hand wird in nasse Compressen eingewickelt und mit Watte verbunden.

In den folgenden Tagen stieg allerdings die Pulsfrequenz bis auf 90 und die Schmerzen steigerten sich wieder. Es kam jedoch zu keiner bedeutenderen Entzündung der verletzten Gewebe; die lebensunfähigen zerfetzten Theile der Wundränder und Wundflächen stiessen sich ab und am 11. November wurden die ersten Granulationen bemerkt. Die Eiterung war so stark, dass der Verband zweimal täglich erneuert werden musste. Die stark gespannte Haut über der luxirten Basis des 4ten Mittelhandknochens ging in Vereiterung über, so dass der Knochen mit seiner Gelenkfläche frei zu Tage lag, um welche sich dann von der Haut aus üppige Granulationen bildeten.

Am 13. November fanden wir die Bruchenden der ersten Phalanx des 4ten Fingers, vom Periost entblösst aus der seitlichen Wunde hervorragend. Die nähere Untersuchung liess uns eine Fractur des capitulum des 5ten os metacarpi erkennen und eine der 1sten Phalanx des 5ten Fingers ver-

muthen. Die Wunde zwischen dem 3ten und 4ten os metacarpi communicirte durch Fistelgänge mit dem geöffneten Gelenk des luxirten Metacarpalknochens. Es wurde beschlossen den kleinen und den Ringfinger mit ihren Metacarpalknochen zu entfernen.

Am 19. Nov. wurde die Operation ausgeführt. Durch einen Querschnitt wurde die Haut über der Dorsalseite des 4ten metacarpo-phalangeal-Gelenks durchschnitten und die zwischen der oben beschriebenen 2ten und 3ten Wunde gelegne schmale Hautpartie auf diese Weise zu einem zungenförmigen Lappen gestaltet. Die dritte am Ulnar-Rande hin sich erstreckende Wunde wurde nahebei bis zum processus styloideus ulnae erweitert. Die auf diese Weise durch die Schnitte und die Wundspalten begrenzte Haut wurde bis zur Basis der zu exarticulirenden Metacarpalknochen abpräparirt. Die Exarticulation wurde an der des 4ten, die leicht durch ihre Prominenz zu erkennen war, begonnen und die der 5ten folgte dann ohne Schwierigkeit. Die unter den Knochen liegenden Weichtheile wurden dicht an denselben abgelöst, um die Verletzung des arcus palmaris profundus oder eines grösseren Zweiges desselben zu vermeiden. Die zu trennenden Gewebe waren durch die chronische Entzündung mit erstarrten Exsudaten durchsetzt (verspeckt). Schliesslich wurde die an der Volarseite befindliche Wunde einerseits durch Trennung der Commissur

zwischen Mittel- und Ringfinger verlängert und mit der 2ten Wunde des Handrückens verbunden, andererseits bis in den Hautschnitt an der Ulnarseite der Hand fortgeführt. Nach Entfernung der beiden Finger und ihrer Metacarpalknochen hatten wir somit einen breiteren Volarlappen und einen zungenförmigen Dorsallappen, die zwar zur Deckung der frischen Wundfläche, aber nicht der weiten granulirenden älteren Wunden hinreichten. Ein Charpiepfropf und ein etwas fester Verband stillten die parenchymatöse Blutung. Die vom proc. styloideus ulnae ausgehenden Bases der Lappen wurden mit einigen Nähten vereinigt.


Die abgesetzten Partien zeigten ausser den früher constatirten Verletzungen eine Fractur der Basis der ersten Phalanx des 5ten Fingers und Zerstörung der Gelenkknorpel des eröffneten metacarpophalangeal-Gelenkes des 4ten Fingers.

Nach einem sehr mässigen Wundfieber nahm Alles seinen erwünschten Gang. Eine gute Eiterung trat nach 3—4 Tagen ein, die Lappen verwuchsen mit einander von ihrer Grundfläche aus. Die erste Wunde auf dem Handrücken überhäutete sich, dergleichen die an der Volarseite. Die unbedeckte granulirende Fläche an der Ulnarseite des 3ten os metacarpi versprach baldige Schliessung, als Patient bei Eintritt der Ferien am 11. December entlassen wurde. Die drei ihm übriggebliebenen Finger konnte er be-

wegen und war an ihrer völligen Gebrauchsfähigkeit nach späteren Uebungen nicht zu zweifeln. An innerlichen Arzneien hatte Patient nur ab und zu ein abführendes Salz erhalten und äusserlich Umschläge mit verdünntem Acetum Plumbi in Rücksicht auf die ödematöse Infiltration der Granulationen gebraucht.

Dass der Verlauf in dem vorstehenden Fall ein günstiger zu nennen trotz des Verlustes eines Theiles der Hand, wird Niemand in Abrede stellen, der erfahren hat, wie häufig derartige Verletzungen der Hand die intensivsten Entzündungen in ihren schnigen Gebilden, mit consecutiver Gangrän zur Folge haben, so dass die Absezung des ganzen Gliedes nothwendig oder der ganze Organismus gefährdet wird. Trotz der erst nach 2 Tagen nach geschehener Verletzung eingeleiteten kalten Immersion sehen wir den Puls von Tag zu Tag seltner werden und die Entzündungserscheinungen immer mehr sich verlieren und nach aufgehobener Immersion nicht wieder zur Herrschaft gelangen. Dass der 4te und 5te Finger mit ihren Metacarpalknochen nicht wieder functionsfähig werden konnten und die Heilung sehr lange verschleppen würden, schlossen wir schon aus der ersten Untersuchung, verschoben jedoch die Absezung derselben, weil Operationen in diesen Gegenden bekanntlich mit viel geringerer Reaction verbunden sind, wenn die erste stürmische Entzündung

entweder überstanden oder durch eine geeignete Behandlung umgangen worden ist. Die wegen Communication mit den coordinirten Gelenken gern vermiedene Exarticulation einzelner Mittelhandknochen war in unserm Falle wegen der schon bestehenden Luxation und Eröffnung des betreffenden Gelenks nicht weiter zu scheuen, was der Erfolg hinreichend bestätigte. Ich habe obige Krankheitsgeschichte weitläufiger mitgetheilt, weil die bei solchen Fällen vortrefflich wirkende Immersion bei uns fast noch garnicht in Anwendung gebracht wird. Kalte Umschläge und Eisblasen können ihr nie in Hinsicht der gleichmässigen, genau zu bestimmenden und nach Belieben zu verändernden Temperatur und der gleichmässigen Umgebung der verletzten Partieen gleichkommen. Sie ist mehr als diese geeignet etwaige Unreinigkeiten und zersezte Wundsecrete fortwährend abzuspülen und bringt vor Allem den grossen Vortheil des Luftabschlusses mit sich, der kaum zu hoch angeschlagen werden kann. In dieser Hinsicht steht auch die Irrigation gewiss der Immersion nach, abgesehen davon, dass die zu jenen erforderlichen Anstalten in der Privatpraxis oft schwer zu beschaffen sind und deshalb in der Regel unterlassen werden. Nichts einfacher hingegen, als die zur Immersion nöthigen Requisite: eine der Grösse des einzutauchenden Gliedes entsprechende Holzwanne, an der zum Ablassen des Wassers ein Spuntloch, ein



Ausschnitt zur Aufnahme des Vorderarmes angebracht und in welcher ein Cigarrenkastendeckel als schrägliegende Fläche zur Unterstützung der Hand befestigt wurde, entsprach vollkommen ihrem Zwecke und kann auch in der ärmsten Haushaltung geschafft werden. Dabei ist die Permanenz der Application bei sonst gutem Willen der Kranken mehr gewährleistet als bei Umschlägen, wo der nothwendige Wechsel leicht zu längeren Pausen veranlasst. Die zu Anfang bisweilen unbequeme Lage wird gewöhnlich bald instinctmässig vom Kranken verbessert.

Der glückliche Erfolg, den unser erster Versuch mit der Immersion gehabt hat, wird uns in Zukunft in geeigneten Fällen nicht säumen lassen, dieselbe mit niederen und höheren Temperaturgraden zu wiederholen, und lässt uns bedauern in manchem früheren Falle sie nicht angewandt zu haben.

Gegen Ende des Octobers erschien in unserer Ambulanz ein junger Russe, der vor ein paar Tagen mit einem stumpfen Nagel einen unbedeutenden kaum noch erkennbaren Stich in den linken Handteller erhalten hatte und bei dem in Folge dessen eine phlegmonöse Entzündung der Hand und des Vorderarmes in Anzug war. Unsre Verordnung, fleissig kalte Umschläge zu machen, wurde nicht befolgt und wir mussten später noch sehr zufrieden damit sein, die Hand und den Arm zu erhalten durch

mehrfache bis zu den Knochen reichende Incisionen, denen die Heilung langsam, unter allmäliger Schließung der die Muskeln und das Periost umspülenden Eiterdepots folgte. Hätte eine zeitig angewandte kalte oder, bei vorgerückter Exsudation, warme Immersion nicht diesen schlimmen Folgen vorbeugen können?

Ein Druschinenofficier hatte sich auf der Jagd einen Schrotschuss durch die linke Hand geschossen, die dicht über der Mündung des Flintenlaufs sich befand. Die von der Volarseite her eindringende noch völlig zusammenhaltende Schrotmasse hatte die bases des 3ten und 4ten Metacarpalknochens zerschmettert und war, mit Zurücklassung einiger Körner in den verletzten Theilen, durch die Dorsalseite wieder hinausgegangen. Am 18ten Tage nach der Verletzung gelangte er nach Dorpat und wurde in die Klinik aufgenommen. Wir fanden die ganze Hand bis zur Wurzel in Gangrän übergegangen, und es blieb uns nichts übrig als bei eingetretener reactiver Eiterung einen Metacarpalknochen nach dem andern von den Handwurzelknochen zu trennen. Die Vernarbung des nachbleibenden Stumpfes erforderte eine geraume Zeit. Der Kranke selbst schreibt das Brandigwerden dem Wechsel von kalten und warmen Umschlägen zu. Mag dem also sein oder nicht, so ist doch zu vermuthen, dass eine

gut durchgeführte Immersion die Hand oder wenigstens einen Theil derselben erhalten hätte.

Freilich giebt es so desperate Verletzungen, dass alle Chancen für die conservative Chirurgie aufhören und man der möglichst schleunigen Entfernung des zermalmtten Gliedes doch den Vorzug giebt vor Irrigation und Immersion. Letztere möchte ohnehin bei den oberen Abschnitten der Extremitäten nicht leicht durchzuführen sein ohne complicirtere, zu diesem Zwecke bestimmte Vorrichtungen. In die Kategorie dieser schweren Verletzungen gehört nachstehender Fall.

Fall 2. *Mehrfache comminutive Fracturen der Knochen der Hand und des Arms mit ausgedehnter Zerreiſung und Zermalmung der entsprechenden Weichtheile. Amputation des Oberarms. Tod.*

Peter Wissmann, 44 Jahr alt, kräftig gebaut, von bräunlicher Hautfarbe und blondem Haar, wurde am Abend des 27. Februar wegen einer schweren Verletzung des rechten Arms in die stationäre Klinik aufgenommen.

Die nach vorausgeschickter Chloroformnarcose am 28. Februar angestellte nähere Untersuchung ergab folgenden Befund:

Von der Mitte des Oberarms ab bis zu den Fingern ist die Haut an vielen Stellen zerrissen und

in Fezen abgelöst, namentlich von der Ellenbogenbeuge längst der Radialseite bis zum Rücken der Hand liegen die tiefern Weichtheile und zwar in einem wahrhaft zerfezten Zustande, zu Tage. Das metacarpo - phalangeal - Gelenk des Zeigefingers ist geöffnet; desgleichen das Handgelenk, die dasselbe constituirenden Theile scheinen nur noch durch die drüberweg verlaufenden Sehnen der Extensoren in Contact erhalten zu werden, indem an der Volarseite die bedeckenden Weichtheile vollständig getrennt sind. Die Metacarpalknochen scheinen zum Theil fracturirt. Am Vorderarm entspricht der starken Verletzung der Weichtheile an der Radialseite der Zustand des radius, der ungefähr in seiner Mitte zersplittert erscheint. An der Gränze des mittleren und unteren Drittels des Oberarms manifestirt sich eine Fractur. Das untere Bruchende, das sich nach aussen neigt, ist durch die bedeckenden Weichtheile ziemlich deutlich durchzufühlen; nicht so das obere, das durch die mit Blutextravasaten erfüllten Theile, besonders durch die mm. biceps und brachialis intern. gedeckt wird. Das ganze Glied, wo es nicht zerrissen, strotzt von Blutextravasaten, ist bläulich gefärbt, kühl; die zerrissenen Wunden sind von schmutziger Jauche und zerseztem Blut bedeckt.

Die Leute, die den Patienten am Abend vorher auf die Klinik gebracht hatten, referirten, dass derselbe vor 2 Tagen, am 25. Februar, mit dem

Schmierer der Mühlräder beschäftigt, von diesen am Arme erfasst worden sei; zwar wurden sie von den auf den Hülferruf Herbeieifenden sofort zum Stillstand gebracht, ohne dass jedoch die traurigen Folgen vermieden werden konnten, die wir oben beschrieben. Der Blutverlust soll bedeutend gewesen sein. Der am 2ten Tage zu Hülfe gerufene Arzt umhüllte das Glied mit Werg, sicherte seine Lage durch einen Contentivverband, und schickte den Patienten zu unserer 50 Werst entfernten Klinik. Bei seiner Aufnahme in die Klinik am Abend des 27. Februar erschien P. sehr blass, der Puls sehr frequent (120) und klein; starker Durst; die Zunge belegt; keine Stuhlentleerung in den letzten 2 Tagen. Nach Kenntnissnahme von dem Zustande des rechten Arms, die wegen heftiger Schmerzen nicht so gründlich wie am Tage drauf stattfinden konnte, jedoch die Nothwendigkeit der Amputation nicht bezweifeln liess, wurde ein leichter Contentivverband angelegt, dem P. und dem verletzten Gliede eine angemessene Lagerung gegeben, und ein säuerliches Getränk verordnet. In der Nacht hatte P. nur wenig geschlafen.

Die Diagnose ist schon in dem obigen Befunde gegeben. Das Ansehen des verletzten Gliedes liess nicht daran zweifeln, dass die Ernährungsvorgänge in demselben aufgehoben und eine verderbliche Zersetzung der organischen Substanzen einge-

treten war, die sich auch im Gesamtbefinden des Patienten aussprach. Die mehrfachen comminutiven Fracturen und Eröffnungen von Gelenken, die ausgedehnte Zerreißung und Zermalmung der Weichtheile, die strotzende Ueberfüllung des Gliedes mit Blutextravasaten, die Schwäche und Frequenz des Pulses liessen die Prognose jedenfalls als eine sehr bedenkliche erscheinen, um so mehr, als zu der Zeit in der Anstalt Erysipela herrschten. Dass die Absezung des verstümmelten Gliedes nicht zu vermeiden, und die relativ noch beste Aussicht gewährte, war evident, obgleich der Erfolg derselben bei der schon eingetretenen Reaction des Gesamtorganismus, bei der wahrscheinlichen Resorption zersezter Flüssigkeiten, bei der herrschenden Epidemie jedenfalls ein sehr zweifelhafter war. Zur erfolgreichen Anwendung der permanenten Irrigation oder Immersion schien sich der Fall jedenfalls nicht mehr zu eignen.

Die zum Zweck der Untersuchung eingeleitete Chloroformnarcose wurde benutzt zur Ausführung der Operation, für welche die Vorbereitungen schon vorher getroffen waren. Da die Fractur des Oberarms an der Gränze des unteren und mittleren Drittels sich befand, und die Verletzung der Weichtheile etwa bis zur Mitte des Oberarms reichten, so sollte die Absezung an der Gränze zwischen dem mittleren und oberen Drittel statthaben. Obgleich die

betreffenden Partien schon etwas ödematös infiltrirt waren, so zogen wir doch die Amputation der Ex-articulation im Schultergelenk vor. — Sie wurde ausgeführt mit dem Cirkel-conusschnitt. Der Blutverlust war ein sehr bedeutender; die a. brachialis und eine Nebenarterie wurden unterbunden; der vertical gestellte Wundspalt wurde mit umschlungener Naht bis auf das unterste Viertel geschlossen und der Stumpf mit dem bei Amputationen gebräuchlichen Deckverbande versehen. Auf sein Lager gebettet, erwachte Patient aus der Chloroformnarcose.

Die Untersuchung des abgesetzten Gliedes bestätigte unsre Diagnose und zeigte ausserdem, dass sämtliche Metacarpalknochen, bis auf den des Daumens, fracturirt waren. Der radius war in seinem mittlern Drittel zweimal gebrochen; das zwischen den beiden Fracturen liegende 4" lange Stück war nebst mehreren kleineren Splintern bedeutend dislocirt und nur von den zerfezten Muskeln noch einigermaßen zurückgehalten. Der Knorpelüberzug des radius im Handgelenke war quer durchgerissen bis zur spongiösen Substanz. Die ulna und das Ellenbogengelenk waren unverletzt. Die Fractur des os humeri wies viele Knochensplitter, die zur Verletzung des m. biceps und m. brachialis int. beitrugen. Trotz der bedeutenden oben erwähnten Verletzung der Weichtheile waren die hauptsächlichsten Arterien und Nervenstämme erhalten.

29. Februar. Patient hat nach der Operation wiederholtes Frösteln und Schmerzen im Stumpf empfunden; wurde mit Flanell bedeckt und erhielt einen warmen Thee. Hat in der Nacht wegen der Schmerzen wenig geschlafen. Puls 120, Zunge belegt; keine Ausleerung. Der Urin zeigt ein reichliches Sediment aus harnsaurem Ammoniak. Der Verband, der nicht erneuert wurde, war mit blutig seröser übelriechender Flüssigkeit getränkt. Klystiere mit Oel und Kochsalz, und innerlich Electuarium lenitivum.

1. März. Ein Frostanfall hat am Tage vorher stattgehabt, der bei Anwendung warmer Bedeckung und warmen Getränkes bald nachliess. Die Schmerzen im Stumpf geringer; Puls 110, drei breiige Stühle.

2. März. P. fühlt sich wohler, nachdem er die Nacht geschlafen. Puls noch beschleunigt. Keine Ausleerung. Der Verband wird gewechselt, die Nadeln entfernt. Die Wundränder sind unvereinigt geblieben; die Wundfläche im Process der Abstossung begriffen, doch auch schon beginnende Eiterung. — Tamarindendecoct innerlich.

3. März. Die Nacht schlaflos wegen heftiger, noch fortdauernder Schmerzen, der Puls hat sich vermehrt zu 120 Schlägen in der Minute. Zunge belegt und trocken, kein Stuhl erfolgt. Beim Verbandwechsel erschienen die Wundränder schlaff; die Eiterbildung stockte; die Gegend des Schultergelenks, besonders zur spina scapulae hin, stärker infiltrirt

und von erhöhter Temperatur. Ueber der hintern Achselfalte erschien die Infiltration härtlich, beim Druck widerstehend und sehr schmerzhaft, auf der entsprechenden Hautpartie ein Thalergrößer röthlich livider Fleck. Der Verband wird sehr locker, ohne Heftpflasterstreifen angelegt; die verhärtete Stelle warm fomentirt. Klystier mit Oel und Kochsalz. Innerlich Tamarindendecoct mit Manna elect.

Die Schmerzen steigerten sich gegen den Nachmittag, der livide Fleck verwandelte sich in eine die ganze Scapulargegend einnehmende schwärzlich blaue Blase. Bei einer Incision in die emporgehobene Epidermis ergoss sich schmutzig blutiges Serum. Von Seiten der Respirationsorgane fanden keine pathologischen Erscheinungen statt, bis auf die vermehrte Frequenz der Athemzüge, die zu entsprechen schien dem Pulse, der immer kleiner und frequenter, zuletzt unfühlbare wurde, bis unter den Zeichen völliger Erschöpfung der Tod 9 $\frac{1}{2}$ Uhr Abends erfolgte.

Die nach 36 Stunden veranstaltete Section ergab folgenden Befund:

Die Wundränder am Amputationsstumpfe zeigen keine Spur entzündlicher Reaction, sind schlaff und mit wenig dünner Jauche bedeckt. Zwischen denselben ragt der Knochenstumpf aus den umgebenden graulich rothen, serös infiltrirten Muskeln hervor und erscheint in einer Ausdehnung von 4 $\frac{1}{2}$ " entblösst von Periost. Oberhalb entsprechend dem spongiosen

Theil des Knochens findet sich das Periost erhalten. Die Brachial-Arterie und Venen wurden bis zum truncus anomymus und zur vena cava superior verfolgt und aufgeschlitzt, ohne dass sich an ihren Wandungen oder ihrem Inhalt etwas Abnormes erkennen liess. Dessgleichen bot die Untersuchung der Stämme des plexus brachialis nichts Abnormes. In der Gegend zwischen acromion, spina scapulae und der hinteren Achselfalte war die Epidermis im Umfange eines Handtellers abgelöst, die Oberfläche der cutis schiefergrau und etwas macerirt. Auf dem Durchschnitt war sie sonst wohlerhalten; das subcutane Zellgewebe und Fettpolster dieser Partie, sowie die drunter liegenden Muskeln, mit hellrother seröser Flüssigkeit infiltrirt. Keine Eiterablagerungen. Die Untersuchung der Schädel- und Unterleibshöhle und der in ihnen enthaltenen Organe ergab nichts, was für die Beurtheilung des Falls von Wichtigkeit gewesen wäre. In der Pericardialhöhle gegen $\frac{3}{4}$ einer kirschrothen Flüssigkeit; im rechten Ventrikel des, sonst nichts Abnormes zeigenden Herzens ein mässiges Quantum dunkel kirschrothen Blutes; desgleichen im rechten Vorhofe. Aus dem rechten Ventrikel erstreckt sich ausserdem ein festes weissliches coagulum in die a. pulmonalis. Ein ähnliches Coagulum im linken Vorhof. Die rechte Lunge, durch ödematös infiltrirte Adhäsionen an die Costal-Pleura geheftet, fühlt sich in ihren oberen Partieen mehr knisternd an,

als in den unteren; aus dem Parenchym ergießt sich eine Menge seröser Flüssigkeit, mehr schaumig aus dem oberen, etwas röthlich gefärbt aus den unteren Lappen. Die Bronchialschleimhaut normal. Die linke Lunge, die ohne Adhäsionen in der Pleurahöhle liegt, zeigt noch eine stärkere Infiltration; ist nur an den Rändern und an der Spitze lufthaltig. An verschiedenen Stellen finden sich die Lungenbläschen mit festerem Exsudat gefüllt, so dass der Durchschnitt ein grau marmorirtes Ansehen gewinnt. Die umgebenden Parteen entleeren eine röthliche, trübseröse, wenig lufthaltige Flüssigkeit. Aus dem linken bronchus ergießt sich eine schaumige röthliche Flüssigkeit.

Was die Behandlung des vorliegenden Falls betrifft, so ist der operative Eingriff wol hinlänglich durch den Befund an der abgesetzten Extremität gerechtfertigt. War auch der Zeitpunkt der Operation ein sehr ungünstiger wegen der schon eingetretenen Reaction, so war sie doch nicht wohl bis zu einer späteren Periode zu verschieben, indem keine gutartige Eiterung, sondern nur Uebergang in Gangrän und allgemeine Infection durch die zersezten Substanzen (Septikämie) zu erwarten stand. Dass diese trotz der Operation nicht ausgeblieben und den Tod hervorgerufen habe, ist kaum zu bezweifeln, da weder die pathologischen Erscheinungen im Leben noch der Sectionsbefund auf eine anderweitige To-

desursache hinweisen. Das Lungenoedem und die Ansammlung im Herzbeutel mögen wol während der Agonie sich gebildet haben; die solideren Infiltrationen der linken Lunge dürften hingegen wol eine andere Deutung verlangen, ohne dass ich dieselbe zu geben im Stande wäre: eine Untersuchung der Brustorgane war am Kranken nicht vorgenommen worden wegen Mangel an Erscheinungen, die auf eine Affection dieser Organe hingewiesen hätten und die Anamnese wandte unsre Aufmerksamkeit auch nicht auf diese Provinz des Organismus, so dass es schwer fallen möchte zu bestimmen, wann, in welcher Weise, und aus welchen Ursachen der pneumonische Process der linken Lunge sich entwickelt habe. Die Adhäsionen zwischen den Pleuren der rechten Seite gehörten aber jedenfalls einem älteren pathologischen Prozesse an. Für die Annahme eines Todes durch Septikämie spricht ausser jenem negativen Zeugnis, die, durch keine locale Umstände motivirte, Gängrescenz der Schultergegend, so wie die durch aufgelösten Blutfarbstoff mehr oder weniger röthlich gefärbten Exsudate.

Fall 3. *Penetirende Wunde des linken Kniegelenks. Erysipelatöse Entzündung des Unterschenkels. Entzündung der subaponeurotischen und intermuscularen Zellschichten. Heilung mit völliger Erhaltung der Functionen des Gliedes.*

Friedrich Ramm, 46 Jahr alt, kräftiger Con-

stitution, wurde am 19. Januar wegen einer Knie-
wunde in die Klinik aufgenommen.

Die Untersuchung am Tage darauf zeigte an der inneren Seite der patella des linken Knies, 5—6" vom Rande derselben entfernt, eine $2\frac{1}{2}$ " lange Wunde, in der Richtung der Längsachse des Gliedes. Die Wundränder, recht stark klaffend, erschienen regelmässig scharf abgeschnitten. Die Wundfläche, nicht mehr blutend, ist mit einem Gemisch von Plasma und Blut bedeckt und zeigt stellenweise beginnende Eiterung. Aus der Tiefe der Wunde dringt, insbesondere bei stärkerem auf das Knie ausgeübtem Druck eine klare gelbliche klebrige Flüssigkeit. Die Umgebung der Wunde, die ganze Kniegegend, erscheint geröthet, nicht unbedeutend angeschwollen, nicht fluctuirend; die Temperatur derselben erhöht; Schmerzen spontan, durch Druck vermehrt, verhindern den Gebrauch des Gliedes. Dabei zeigten sich die Erscheinungen eines lebhaften Fiebers; Pulsfrequenz 110 in der Minute, Kopfschmerz, Appetitlosigkeit, starker Durst, belegte Zunge; die Stuhlausleerungen in Ordnung.

Die Anamnese ergab, dass der, sonst einer stätigen Gesundheit sich erfreuende und nur dem Trunk ergebene Kranke vor drei Tagen beim Holzspalten sich mit der Axt die Wunde zugefügt hatte. Die starke Blutung hatte nur mit Mühe von ihm durch Spinnengewebe und Verband mit Tüchern ge-

stillt werden können. Nach zwei durch unerträgliche Schmerzen schlaflosen Nächten kam P. am Abend des 19. auf die Klinik, woselbst die Wunde vom Assistenten untersucht, gereinigt, mit Heftpflaster vereinigt und mit einem einfachen Deckverbande versehen wurde. Ueber dem Verbande wurde eine Eisblase angebracht.

Die Diagnose konnte in diesem Fall nur zweifelhaft sein hinsichtlich der Mitbetheiligung des Kniegelenks. Ob die Wunde eine penetrirende sei, hätten wir leicht durch die Sonde entscheiden können. Da jedoch aus dieser Entscheidung für die Therapie nicht wesentlich neue Indicationen entspringen konnten, so vermieden wir das Sondiren, welches den Entzündungszustand nur noch hätte vermehren können, überdies liess uns die aus der Tiefe der Wunde sich ergiessende Flüssigkeit bei ihrer synovialen Beschaffenheit kaum an der Eröffnung des Kniegelenks zweifeln. Diesem Umstande entsprach denn auch die, durch die oben angeführten Symptome sich kundgebende Entzündung des Gelenks, und zwar schien die Entzündung der Synovialhaut, deren vermehrtes Secret, durch die Wunde entfernt, eine fluctuirende Anspannung der Gelenkkapsel nicht hervorrufen konnte, sich auf die umgebenden Bindegewebspartien verbreitet zu haben, wie namentlich aus der nicht fluctuirenden Anschwellung und Röthe der Kniegelenkgegend hervorgeht. Die-

sem localen Krankheitszustande entsprechen die allgemeinen Fiebererscheinungen.

Die Prognose konnten wir somit nicht so günstig stellen, wie bei einer einfachen Hieb- wunde eines sonst gesunden Menschen, sondern mussten uns auf alle Eventualitäten einer Gelenkentzündung mit ihren hohen Gefahren gefasst machen.

Behandlung und Verlauf der Krankheit.

Schliessung der Wunde mit Heftpflaster, einfacher Deckverband. 18 Blutegel auf die Gegend des Kniegelenks verordnet, so wie Anwendung der Eisblase. Absolute Ruhe des Gelenks bei leicht flectirter Lagerung angeordnet und schon durch die heftigen Schmerzen verbürgt. Auflösung von Magnes. sulphuric. in leicht eröffnender Gabe, säuerliches Getränk.

Den 21. Jan. Der Zustand nicht wesentlich verändert. Schmerzen dauern fort, Fieber sehr lebhaft. 4 breiige Stühle. — Die stark klaffende Wunde wird nun so weit geschlossen, als der Abfluss des synovialen Secrets dabei nicht behindert wird. Aderlass von $\mathcal{Z}j$, 10 Blutegel. Die Magnes. sulphur. wird ausgesetzt, wegen der bei den häufigen Stuhlentleerungen unvermeidlichen Bewegungen. Kälte Anwendung fortgesetzt.

Den 22. Jan. Keine wesentliche Veränderung. Wechsel des Verbandes. Kälte Anwendung fortgesetzt.

Den 23. Jan. Am Abend vorher starker Frostanfall. Sehr unruhige Nacht. Starke Schmerzen. Pulsfrequenz noch vermehrt. Kopfschmerz. Das aus der Wunde quellende, bisher klare, Secret erscheint getrübt und eiterähnlich.

Die Eisblase, welche die Schmerzen zu vermehren scheint, wird ausgesetzt. Aqua oxymuriat. \mathfrak{z} mit Aqua destillata \mathfrak{z} v. 2stündl. 4 Esslöffel.

Den 24. Jan. P. hat die Nacht gut geschlafen. Der Puls 80. Schmerzhaftigkeit des Knies sehr vermindert. Die Zunge noch weiss belegt, 3 Stuhlausleerungen. Appetit stellt sich ein. Aq. oxymuriat. ausgesetzt, sonst keine Veränderung in den Verordnungen.

Den 25. Jan. Sehr unruhige Nacht. Zunahme des Fiebers. P. beklagt sich über Schmerzen in der Gegend des linken Fussgelenkes. Es zeigt sich daselbst, besonders am inneren Knöchel eine erysipelatöse Röthe und leichte Anschwellung. Bedeckung derselben mit Baumwollen Watte.

Den 26. Jan. Zunahme der Schmerzen und Röthe und Weiterverbreitung der Anschwellung am unteren Theile des Unterschenkels. Im Gelenke selbst keine Exsudation zu constatiren. Bepinselung der erysipelatösen Stelle mit Jodtinctur.

Den 27., 28. Jan. Nachlass der Schmerzen, während der ganze Unterschenkel mehr angeschwollen erscheint. Die Kniewunde in gutem Zustande,

hat sich mittlerweile mit Granulationen bedeckt, lässt kein synoviales Secret mehr hervorquellen.

Den 29. Jan. Wiederum sehr lebhaftes Fieber, Pulsfrequenz 120. Bedeutende Schmerzen im Knie und Unterschenkel. P. klagt über erschwertes Athmen und Husten. Die Untersuchung der Lungen liess pfeifende und rasselnde Geräusche an der rechten Lunge wahrnehmen. Aderlass von $\frac{3}{4}$ x, Nitrum mit Tartar. stib. in Althaea Decoct.

30. Jan. — 9. Febr. Der Bronchialkatarrh mit dem besonders Nachts sehr quälenden Husten hat sich allmählig bei Gebrauch des Nitrum und Tartar. stib., später des Sulphur. aurat. mit Extr. hyoscyam. verloren. Die intercurrirenden flüssigen Darmentleerungen wurden bei Anwendung einer Emuls. amygdal. mit Aq. Laurocerasi beseitigt. Der Puls ruhig. Die Granulationen der Kniewunde beginnen sich an der Peripherie mit Epidermis zu bedecken. Die Umgegend erscheint weniger geschwollen, im Kniegelenk keine wahrnehmbare Exsudation. Die Anschwellung des Unterschenkels zeigt an der äusseren Seite, mit welcher das Glied vorzugsweise auf den unterstützenden Kissen auflag, excoriirte Stellen. Am Fuss scheint sie abgefallen zu sein, indem die durch Jodtinctur stark gebräunte Oberfläche bedeutende Falten zeigt.

10.—17. Febr. Wiederum Schmerzen am Fussgelenk, besonders in der Gegend des inneren

Knöchels. Unter der erhärteten Epidermisdecke Fluctuation wahrzunehmen. Eröffnung des Abscesses und Entleerung einer ziemlich bedeutenden Menge dicklichen Eiters. Der Abscess reicht bis ins Unterhautzellgewebe. Weiter hinauf am Unterschenkel ist die Epidermis durch oberflächliche Eiterbildung von der cutis abgehoben. Neue Epidermisbildung unter Anwendung warmer Fomentationen mit Aq. plumbic. Auf den Abscess Kataplasmata.

17.—27. Febr. Die vom Abscess am inneren Knöchel im subcutanen Zellgewebe sich entwickelnden Fistelgänge werden gespalten. Die Granulationen der Kniewunde erscheinen ödematös und verbessern ihr Ansehen unter Anwendung des Ung. digest. als Verbandsalbe.

28. Febr. — 8. März. Unter mässigen Fiebererscheinungen stellen sich Schmerzen in der Gegend des condylus int. ossis femoris ein, die sich längst dem Oberschenkel bis zum Poupartschen Bande hinaufziehen. Die innere untere Hälfte des Oberschenkels erscheint geröthet, infiltrirt; beim Fingerdruck vermehrter Schmerz und langsam verschwindende Gruben. Anschwellung der Leistendrüsen. Die Granulationen der Kniewunde werden wiederum serös infiltrirt. P. erscheint sehr schwach und angegriffen, klagt über Schlaflosigkeit, Schwindel und Appetitmangel. Bei Fortschreiten der Röthe und Anschwellung zur Schenkelbeuge hin, trotz Anwendung

von Bepinselungen mit Jodtinctur, wurde ein Druckverband mit der Rollbinde an der ganzen Extremität angelegt und mit einer Spica coxae beschossen. Der in Folge dessen anfangs gesteigerte Schmerz schwand von Tag zu Tag; auch die Anschwellung nahm ab. Die infiltrirten Granulationen der Kniewunde bedeckten sich mit Epidermis, ohne jedoch eine solide Narbe darzustellen. Der eiternde Abscess am Fusse hat sich geschlossen.

7.—10. März. An der inneren Seite des unteren Drittels des Oberschenkels lässt sich bei der Palpation ein tiefliegender Abscess mit grosser Wahrscheinlichkeit vermuthen. Incision entsprechend dem hintern Rande des m. adductor magnus, mit Vermeidung der vena Saphena interna. Nach Trennung der fascia lata Entleerung von \mathcal{L} . j rahmähnlichen Eiters. In den folgenden Tagen täglich Entleerung von \mathfrak{z} jv—v Eiter, der aus den Muskelinterstitien hervorquillt, aus Gängen, die sowohl aufwärts als abwärts führen, doch mit der Cavität des Kniegelenks nicht communiciren. Keine Schmerzen. Allgemeiner Kräftezustand leidlich, Pulsfrequenz 80—90. Einfacher Deckverband nach vorher eingeführter Charpiewieke, Druckverbände von unten und oben bis zur Abscessöffnung. Kräftig nährende Diät, Chininum sulphur. in kleinen Gaben.

11.—19. März. Unter wiederholten heftigen Frostanfällen, starkem Fieber und gastrischen Er-

scheinungen stellt sich wiederum Röthe, Anschwellung, erhöhte Temperatur und Schmerzen in der Gegend des Kniegelenks ein, von dort her über den Unterschenkel bis zum Fussrücken, nach oben bis zur Eröffnungsstelle des Abscesses hin sich verbreitend. Aus dieser stockte die Eiterentleerung fast gänzlich. Statt des wegen unerträglicher Schmerzen nicht mehr fortgesetzten Druckverbandes, warme Fomentationen. Innerlich nur ein säuerliches Getränk.

20. März — 1. April. Unter Fortsetzung der Fomentationen sehen wir in den örtlichen und allgemeinen Erscheinungen allmählig Besserung eintreten; mässige Eiterentleerung aus der Abscessöffnung, Rückbildung der Röthe und Anschwellung, so dass am

2. April zur Resorbtiionsbeförderung der noch vorhandenen Infiltrationen am Unterschenkel und Knie, und der die Abscessstelle am Oberschenkel umgebenden Härten wiederum zum Druckverbande gegriffen werden konnte. Er wurde gut vertragen, erfüllte seinen Zweck vollkommen, so dass, nachdem die Abscessöffnung sich am

20. April geschlossen hatte und die ursprüngliche Kniewunde solide vernarbt war, wir dem P. einige Tage darauf gestatten konnten, durch Bewegungen das zwar bewegliche, aber durch langen Nichtgebrauch etwas steife Kniegelenk zu üben. Da die verhärteten Exsudate am Oberschenkel bis auf geringe residua resorbirt worden waren, wurde

am 28. April der Druckverband ausgesetzt. Das Allgemeinbefinden war bei einer kräftigen Diät vollständig befriedigend geworden, die Gebrauchsfähigkeit des Gliedes schritt bei erweichenden Einreibungen mit Glycerin (verdünnt mit Wasser) rasch fort, und Patient konnte am 6. Mai als gesund entlassen werden. Im October desselben Jahres hatte ich Gelegenheit den P. wieder zu sehen und mich davon zu überzeugen, dass seine Heilung eine bleibende gewesen war.

Ogleich dem Capitel der „mechanischen Verletzungen“ eigentlich nicht angehörend, möchte ich doch dem vorstehenden Fall einen andern folgen lassen, der in seinem Verlauf zu ähnlichen Beobachtungen und Bemerkungen Veranlassung giebt. Da sich die uns interessirende Analogie erst im spätern Verlaufe des Falles entwickelte, dessen Behandlung ich auch erst im October übernahm, so erlaube ich mir die erste Hälfte des Verlaufs nur kurz zusammengefasst wiederzugeben.

Fall 4. *Hygrom der linken Kniekehle. Spaltung desselben. Entzündung der subaponeurotischen und intermuscularen Zellschichten. Ausgang?*

Lena Kehrt, Bäuerin aus Cabbina, 46 Jahr alt, verheirathet, Mutter mehrerer gesunder Kinder,

erscheint am 3. Aug. auf der Ambulanz der Chirurgischen Abtheilung. Sie sucht um Abhülfe gegen Geschwüre, die sich an den Unterschenkeln beiderseits gebildet haben.

Die nähere Untersuchung ergibt an den oberen Theilen beider Unterschenkel mehrfache mit der Haut verschiebbare Narben, denen sich rundliche mit Krusten bedeckte Geschwüre von circa 4" Durchmesser anschliessen, mit ziemlich scharf abgesehenen, harten Rändern, schmutzigem im Unterhautzellgewebe ruhendem Grunde, und allmählig sich verlierendem Entzündungshofe, wie man sie hier zu Lande so häufig an den untern Extremitäten aus vernachlässigten Pusteln und Excoriationen sich entwickeln sieht, für welche Entstehungsweise noch hie und da an den Unterschenkeln zerstreute Pusteln und furunculöse Geschwürchen sprechen.

Bei Gelegenheit dieser Untersuchung erwies sich in der linken Kniegegend noch ein anderer pathologischer Befund. Das Knie erscheint in seinem Umfange vergrössert. An der äusseren vordern Seite der patella, zum condylus externus oss. femoris hin, zeigt sich eine fluctuirende, ziemlich scharf begränzte Anschwellung. In der Kniekehle findet sich eine zweite Geschwulst, mit ihrem längeren Durchmesser von aussen und oben nach innen und unten sich erstreckend bis an den inneren unteren Theil des condylus int. oss. femoris, von der Grösse eines Gän-

seeies, mit dem stumpfern Ende nach innen und unten sehend; sie lässt sich bei der Palpation als flüchtig und deutlich begrenzt erkennen, welches letztere bei Streckung im Kniegelenk noch deutlicher wird, indem sie härter und praller hervortritt. Die Geschwulst entleert sich aber nicht beim Flectiren des Knies, sondern tritt nur mehr in die Tiefe zwischen die den Kniekehlen-Raum begränzenden Muskeln und Sehnen. Die Hautdecken beider völlig schmerzlosen Geschwülste, zeigen normale Farbe und Temperatur.

Auf dem Rücken des rechten Fusses. entsprechend den Sehnenscheiden der mm. extensor hallucis longus, tibialis anticus und extensor digitorum communis lässt sich eine leichte flüchtige Anschwellung wahrnehmen.

P. fühlt sich auch im Allgemeinen nicht wohl: die Pulsfrequenz um ein Weniges die Norm überschreitend; mässiger Husten mit schleimigem Auswurf, Respiration nicht beschleunigt; die Auscultation ergiebt Schleimrasseln in beiden Lungen, die Percussion nichts Abnormes. Intercurrirende ziehende Schmerzen in der linken Thoraxwandung. Die Zunge schwach belegt, Stuhl sparsam, Appetit leidlich.

Die Anamnese lehrt uns, dass P. bis auf eine, vor einigen Jahren bestandene febris intermittens sich einer guten Gesundheit erfreut habe; nur seien von Zeit zu Zeit an den Unterschenkeln Geschwüre.

und vor einem Jahr die erwähnten Anschwellungen am Knie und Fusse aufgetreten, ohne dass sie Ursachen für ihre Entstehung angeben könne; die letzteren hätten an Umfang bald ab-, bald zugenommen, bis in der letzteren Zeit eine stätige Zunahme zu bemerken gewesen sei.

Die oben beschriebenen Geschwüre, die man in Rücksicht auf ihre Entstehung aus circumscripiten, Pustel bildenden Exsudationen immerhin impetiginöse nennen mag, ohne dass ihr Wesen und ihre ursächlichen Verhältnisse dadurch näher bezeichnet wären, nehmen unser Interesse hier weniger in Anspruch, und heilten bald unter dem Gebrauch von warmen Fomentationen und Einwickelungen mit Heftpflasterstreifen. Von den Anschwellungen am Knie, die sich uns als, durch abnorm vermehrte Absonderung und Exsudation erweiterte Schleimbeutel, Hygromata, characterisiren, sowohl der Localität nach, als auch durch ihre anderweitigen Eigenschaften, verdiente unsere besondere Aufmerksamkeit das durch seine Lage und Grösse das Gehen behindernde Hygrom der Kniekehle. Die beiden andern hingegen, die, ohne das gegen sie irgend ein ernsteres Verfahren eingeschlagen wurde, im Verlaufe der Krankheit sich fast gänzlich zurückbildeten, werden kaum weiter zu erwähnen sein. — Die accessorischen Erscheinungen des Katarrh's der Bronchialschleimhaut, so wie die Schmerzen der linken Thoraxwandung, die viel-

leicht mit den Hygromen gemeinschaftlich ihren Ursprung einer rheumatischen Krise verdankten, wichen bald bei gehöriger Diät und zweckmässigem Regimen mit Beihülfe eines auf die linke Thoraxseite applicirten Vesicator's.

Verfolgen wir somit die Schicksale des Hygrom's der Kniekehle. Bei einer in den ersten Tagen nach der Aufnahme vorgenommenen Punction mit dem Explorativ-Troicart wurden ℥ij einer gelblichen, fadenziehenden, Eiweiss ähnlichen Substanz entleert und die kleine Stichwunde verklebt. Bis zum 10ten August wurde nichts weiter unternommen, da P. an cardialgischen Beschwerden litt und sich über heftige rheumatische Schmerzen im Kopf und im rechten Unterschenkel und Fusse beklagte. Der innerliche Gebrauch von Vin. semin. Colchici mit Opiumtinctur und Bepinselungen des rechten Fusses mit Jodtinctur wurden dagegen angeordnet.

10. Aug. Zweite Punction; Entleerung des Inhalts des Hygrom's und Injection von einer halben Unze Jodtinctur, mit eben so viel destillirtem Wasser gemischt. Entleerung der Injectionsflüssigkeit nach einigen Minuten, Verschluss der Stichöffnung, leichter Druckverband. Aber schon nach fünf Tagen hat sich der Inhalt des Hygrom's erneut, und da eine wiederholte stärkere Jodinjction keinen besseren Erfolg hat, so wurde am

24. Aug. die Spaltung des Hygrom's vorge-

nommen, welche ohne Schwierigkeit und Blutverlust ausgeführt wurde. Einführung einer Wieke und einfacher Druckverband.

25. Aug. Heftige Schmerzen in der Gegend der geöffneten bursa und im ganzen Unterschenkel. Es scheint sich schon die Eiterung vorzubereiten. Die Wieke bleibt liegen.

26. Aug. Schlaflose Nacht, Fieber, Puls 95. Die sich entwickelnde Eiterung mit starker Entzündung der Umgebung verbunden. Entfernung der Wieke, kalte Umschläge.

27. Aug. Zunahme der Entzündung um die Incisionsstelle; Anschwellung des ganzen linken Knies, welches Hitze, Röthe und lebhaften Schmerz zeigt. Die Eiterung sparsam, der Eiter von üblem Aussehen. P. erscheint sehr matt und stark fiebernd, Puls klein, 110 in der Minute. Zunge belegt und trocken. Seit 3 Tagen keine Stuhlentleerung. Cataplasmen, Einreibungen von Ung. hydrarg. ciner. in die ganze Kniegegend; innerlich Calomel mit rad. Jalappae bis zur reichlichen Wirkung.

28. Aug. Steigerung der Erscheinungen von gestern. Schlaflosigkeit, Puls 128. Nach dem zweiten Calomelpulver erfolgten 3 Stühle. Völliger Appetitmangel, lebhafter Durst. Einreibungen und Cataplasmen werden fortgesetzt.

29. Aug. Keine wesentliche Veränderung. Die Einreibungen werden bis auf die linkseitigen Ingui-

naldrüsen, die etwas angeschwollen erscheinen, ausgedehnt.

30. Aug. Der Zustand und die örtlichen Applicationen dieselben. Innerlich ein Infusum Herbae Digitalis (gr. x f. $\frac{3}{4}$ j) mit Natri nitric. $\frac{3}{4}$ j. Bei Gebrauch dieses und der genannten örtlichen Mittel sehen wir bis zum

2. Sept. Den Puls allmählig bis auf 90 sinken; das Allgemeinbefinden ist ein besseres geworden, Schlaf und Appetit stellen sich ein; die entzündlichen Erscheinungen am Knie haben sich vermindert; der Eiter aus der Operationswunde erscheint reichlicher und besser aussehend. Auf dem Grunde derselben bemerkt man den Beginn von Granulationsbildung. Die Digitalis wird ausgesetzt, mit den Einreibungen und den Cataplasmen fortgeföhren. Unter deren fortgesetzter Anwendung sah man bald die Operationswunde sich vollständig schliessen, die entzündlichen Erscheinungen am Knie immer mehr schwinden, so das am

20. Sept. zur Anwendung eines Kleisterverbandes geschritten wurde, der jedoch schon am

22. Sept. wegen heftiger Schmerzen im Knie, die bei der leisesten Berührung sich steigerten, entfernt werden musste. Fieber.

23. Sept. Es manifestirt sich wiederum eine Entzündung des Zellgewebes, vom Knie ausgehend, und zwar von der äusseren Seite desselben gegen

den Oberschenkel, von der Innenseite gegen den Unterschenkel hin sich verbreitend. Diese Theile sind stark geschwollen, die bedeckende Haut gespannt, glänzend, heiss, sehr schmerzhaft bei Berührung. An den Ausgangspunkten der Entzündung am condylus ext. oss. femoris und am condylus int. tibiae ist deutliche Fluctuation erkennbar. An diesen beiden Stellen werden am

24. Sept. Incisionen gemacht, aus denen sich gegen $\frac{1}{2}$ jj Eiter entleeren. Die Geschwulst des Oberschenkels fällt sichtbar ab. Wenn man an demselben nach dem Verlauf der Gegend zwischen den Adductoren und dem semimembranosus herabstreicht, entleert sich aus der auf der äusseren Seite oberhalb des Kniegelenkes angelegten Incision der Eiter besonders reichlich. Die Abscessbildung scheint bis zur Gränze des oberen Drittels des Oberschenkels zu reichen. Von dort abwärts bis zum Knie sind die Gewebe von erstarrten Exsudatmassen infiltrirt. P. fühlt sich nach der Entleerung erleichtert.

25. Sept. — 1. Oct. Keine Schmerzen; Eiter wird aus den Incisionstellen in geringem Masse entleert. Besserung des Allgemeinbefindens; reger Appetit, Secretionen geregelt.

2.— 11. Oct. Es entwickeln sich ohne Schmerzempfindung zu beiden Seiten des lig. patellae fluctuirende Anschwellungen, welche nach ihrer Localität und der muthmasslichen Tiefe der fluctuirenden Flüssigkeit eine Exsudatbildung im Kniegelenk anzuneh-

men gestatten. Die Umgebungen der Narbe in der Kniekehle infiltriren sich mit entzündlichem Exsudat. Die Abscessöffnungen entleeren Eiter in spärlichem Maasse. Es stellt sich allmählig wiederum Fieber ein. Die Pulsfrequenz steigt bis 110 und 120. Die zuerst angeordneten Bepinselungen des Kniegelenks mit Jodtinctur werden bald wieder ausgesetzt und Cataplasmen auf die infiltrirten Umgebungen desselben angeordnet. Die Lagerung des linken Beines, welches, stark im Knie flectirt, auf der äusseren Seite auflag, wurde regulirt. Das Glied wurde in leichter Flexion erhalten, in der Kniekehle durch Polster unterstützt.

12.—16 Oct. An der innern Seite des untern Drittels des Oberschenkels hat sich in den härtlich infiltrirten Theilen eine weichere fluctuirende Stelle gebildet. Eine, die fascia lata trennende Incision entleert gegen ℥. ij Eiter. Druck auf die innere und hintere Schenkelseite verstärkt den Abfluss. Täglich entleert sich aus der Abscessöffnung eine bedeutende Menge stinkenden Eiters. Die beiden ersten Incisionswunden sind fast verheilt. Puls anhaltend sehr frequent (120) und klein. Trozdem Schlaf und Appetit leidlich, keine Schmerzen. Cataplasmen.

17.—21. Oct. Geringer Eiterabfluss aus dem geöffneten Abscess. Schmerzen in der Kniegend, und an der äusseren Seite desselben eine fluctuirende Anschwellung, die für eine Eiteransammlung ausser-

halb des Gelenks gehalten wurde. Da eine ziemlich tiefe (gegen 7^m) Incision keinen Eiter erscheinen liess, war es wahrscheinlicher, dass Exsudat im Gelenk uns getäuscht hatte. Die kleine Wunde wurde sofort geschlossen und war in ein paar Tagen per primam intentionem geheilt. Der Condylus int. tibiae, von einer glänzend rothen, bei Berührung sehr schmerzhaften Haut bedeckt, ragt seitlich hervor, ohne dass die Stellung der tibia eine veränderte wäre, so dass man auf eine Entzündung des entsprechenden Periost's, mit Exsudatablagerung zwischen diesem und dem Knochen schliessen musste. Schlaflosigkeit, Appetitmangel; Puls anhaltend gegen 120; Zunge roth und trocken. Cataplasmen. gr. $\frac{1}{10}$ Morphinum acetic. vor dem Schlafengehen.

22. — 28. Oct. Die bisher massenhaften täglichen Entleerungen sehr übelriechenden Eiters, welcher aus den Muskelinterstitien hervorquillt und die Adductoren, die mm. vasti und den rectus femoris vollkommen unterminirt, werden sparsamer. Schlaf stellt sich ein in Folge des Morphinumgebrauchs; der Appetit besser, die Ausleerungen normal. Puls jedoch über 100. Beginnender Decubitus auf der Sacralgegend wird durch entsprechende Lagerung und kalte Waschungen mit Eichen-Rinden-Decoct glücklich beseitigt. Die Anwendung einer Expulsivbinde am Oberschenkel zur Beschränkung der Eitersenkungen, wird nicht vertragen.

29. Oct. — 2. Nov. Unter Verschlimmerung des Allgemeinbefindens und heftigen Schmerzen wiederum stärkere fluctuirende Anschwellung des Oberschenkels, die successive zu zwei tiefen Incisionen an der inneren und äusseren Seite des Oberschenkels, etwas unterhalb der Mitte desselben nöthiget, aus denen zu je \mathcal{M} . j—jj stinkender Jauche entleert wird. Täglich werden bedeutende Massen derselben entleert. Fieber und häufige Schüttelfröste, Puls 110 — 120. Bedeutende Abmagerung und gemüthliche Depression.

3. — 7. Nov. Nach der durch die letzte, am 2. Nov. gemachte Incision bewirkten massenhaften Entleerung von Eiter und Jauche, tritt in jeder Hinsicht eine rasche Besserung ein. Die Abscessöffnungen entleeren nur noch wenig Eiter, neigen zur Schliessung, die Anschwellung des Oberschenkels und des Knie's beginnt abzufallen; selbst die Hervorragung des condylus int. tibiae flacht sich ab und verliert das entzündliche Ansehen; völlige Schmerzlosigkeit. Schlaf und Appetit kehren wieder, Puls 80 — 90.

Auf dringendes Bitten der P. wurde dieselbe am 7. November entlassen, da alle Vorstellungen bis zur gänzlichen Heilung, die jetzt in Aussicht stand, auf der Klinik zu bleiben, erfolglos waren. Es wurde

der P. nur äusserste Ruhe und Schonung des erkrankten Gliedes empfohlen.

Bemerkungen zu Fall 3 und 4.

4. Aus den beiden vorstehenden Fällen geht hervor, wie bei einer Eröffnung des Kniegelenks, die im ersten durch eine penetrirende Wunde, im zweiten durch die Spaltung des zweifelsohne mit dem Gelenk communicirenden Schleimbeutels gesetzt war, die Entzündung der Synovialhaut und der das Gelenk zunächst constituirenden Theile in den Hintergrund treten kann gegenüber den Verheerungen, die in der Folge in dem umgebenden Zellstoff und in den angränzenden Muskelinterstitien auftreten können. In dem ersten Fall bemerkten wir nur eine vermehrte Absonderung der Synovia, die sich anfangs aus der Wunde in mässiger Quantität entleerte. Bei Verschluss der Wunde erschienen keine Zeichen von erheblicher Exsudatbildung im Kniegelenk. Im zweiten Fall war Exsudatansammlung im Kniegelenk erst nach mehrwöchentlicher Dauer der Entzündung und Eiterung in den Umgebungen desselben, zu constatiren; dieses Exsudat zeigte keine Neigung zu raschem Zerfall, ja verminderte sich sogar schliesslich, so dass dasselbe mehr als eine secundäre und accessorische Erscheinung zu betrachten ist. In keinem von beiden Fällen war während des langwic-

rigen Verlaufs eine Communication zwischen der Gelenkhöhle und den umliegenden Abscessen nachzuweisen. Bei den durch nicht traumatische Ursachen bedingten Entzündungen des Gelenks, sehen wir hingegen dieselben meist so lange auf die, dasselbe constituirenden Theile sich beschränken, dass erst nach mehr weniger ausgebreiteter Zerstörung der Synovialhaut, Knorpel, fibrösen und Knochenpartieen, sich Eitersenkungen in die benachbarten Muskelinterstitien bilden.

Das Wesen der uns vorliegenden Fälle ist somit zurückzuführen auf die Eigenthümlichkeiten der diffusen Entzündungen des subcutanen und besonders des subaponeurotischen Zellgewebes. Hieraus können wir uns am besten erklären, warum bei penetrirenden Verwundungen der Gelenke die strengste Antiphlogose meist fruchtlos ist, wenn sie nicht zeitig genug erscheint um auch dem ersten Beginne jener Entzündung vorzubeugen. Die Schnelligkeit der Exsudatsezung und Eiterbildung in den zellstoffigen Partieen spottet der nacheilenden Antiphlogose. Die 28 Blutegel, die wir im ersten Fall anwandten, blieben wirkunglos. Eine grössere Menge hätte es gewiss auch nicht gethan: Pirogoff hat in ähnlichen Fällen gegen 420 Blutegel und mehr in ein paar Tagen appliciren lassen, ohne mehr zu erreichen. Eine locale Blutentleerung in solchen Fällen ist gleichsam nur eine Anfrage, ob es noch Zeit sei,

auf diesem Wege etwas zu erlangen, eine Anfrage, die meist verneint wird. Von den beiden Aderlässen haben wir nur einen palliativen Erfolg erwartet und erhalten. Sie können durch die sehr robuste Constitution des P. und die drohende Lungenaffection gerechtfertigt oder wenigstens entschuldigt werden, wenngleich der langwierige, mit so erschöpfenden Eiterungen begleitete Verlauf dieser Krankheiten uns dringend an die Erhaltung der Kräfte mahnt. Deshalb ist denn auch im zweiten Fall jede Blutentleerung vermieden worden.

Von den übrigen therapeutischen Maassregeln, die wir anwandten und die überhaupt empfohlen worden, erweisen sich leider auch nur wenige als wirklich hülfreich: die auf die Hautdecken applicirten Gegenreize, unter denen wir den Jodbestreichungen noch am meisten zutrauen, beschränken vielleicht die Ausbreitung der Phlegmose der tieferen Partien, ohne sie bleibend zu sistiren. Die Wirkung des ung. hydrarg. cin., ist sie nicht eine mehr traditionell fortgepflanzte, als durch exacte Beobachtungen begründete? Auch wir haben es dazwischen gebraucht, aber um aufrichtig zu sein, nicht weil wir uns von seiner Wirksamkeit sicher überzeugt hätten, sondern wo wir nichts mehr Verbürgtes demselben zu substituiren wussten. Mit diesem consequent fortgesetzten Mittel jedoch eine constitutionelle Quecksilber-Wirkung zu erzeugen,

wäre bei dem sehr zu bezweifelnden Einfluss auf die Sistirung des phlegmonösen Processes und bei der sicherlich nachtheiligen Einwirkung auf den ohnehin geschwächten Organismus, schwer zu rechtfertigen.

Der Druckverband als Abortivmittel kommt fast immer zu spät und wird nicht mehr vertragen, während nach Beendigung des acut entzündlichen Processes, die Resorbtion der nachbleibenden erstarrten Exsudatmassen wesentlich durch ihn befördert wird. Die Zweckmässigkeit der Expulsivbinden zur Begränzung und Zurückdrängung der Eitersenkungen scheint mir vielfach überschätzt worden zu sein: erstens werden sie häufig wegen Schmerzen nicht vertragen, sei es dass dieselben durch den Druck unmittelbar, oder durch die Circulationsstörung mittelbar erregt werden. Dann aber wird die Verbreitung des Eiters im Zellgewebe überhaupt zu vorherrschend von den mechanischen Wirkungen abhängig gemacht, denen man durch Expulsivbinden und angemessene Lagerung ausreichend begegnen zu können glaubt. Wir sehen aber im Gegentheil häufig, wie der pathologische Process trotz allen Gesetzen der Schwerkraft und des Druckes in der Continuität der Gewebe sich weiter verbreitet. Kälte-Applicationen sind gewiss nur sehr beschränkt und zu der Zeit anwendbar, wo man mit der localen Antiphlogose noch etwas erzielen kann, wo der Zu-

stand der Congestion vor dem der Exsudatsezung noch vorherrschend ist, während die feuchte Wärme theils die Resorbtion der Exsudate, theils deren Verwandlung in Eiter befördert, und somit den so langwierigen pathologischen Process beschränkt und abkürzt. Wir haben uns deshalb in diesen und allen ähnlichen Fällen treu an die warmen Fomentationen gehalten, und möchten nur hinzufügen, dass man bei diesem beliebten Mittel nur ja nicht vergessen möge eines gewiss noch wichtigeren, der Incisionen, zur Entleerung von Exsudat und Eiter. Wir haben dieselben nicht gespart und hätten sie manchmal mit gutem Erfolge wol noch zeitiger vornehmen können, wenn die Tiefe der suppurirenden Stellen die zeitige Erkenntniss derselben nicht erschwert hätte. Nur durch die reichlichen Incisionen, und nächst dem durch die warmen Fomentationen ist die traurige Aushülfe der Amputation in beiden Fällen glücklich umgangen worden. Und wie misslich und gefahrvoll ist jene Aushülfe, wie schwer, den Zeitpunkt für dieselbe zu bestimmen: wenn man in solchen Fällen an die Amputation denken darf, so ist es auch oft schon zu spät wegen des weiten Fortschritts der Eitersenkungen und der Erschöpfung des Gesamtorganismus.

2. Aus dem zweiten der beiden vorstehenden Fälle tritt uns vor Allem aber die Frage entgegen, in wiefern die Operation des Hygrom's der Kniekehle eine berechtigte gewesen sei. Wenn wir le-

diglich den Erfolg derselben in's Auge fassen, so müssen wir jedenfalls wünschen, sie wäre unterlassen worden. Die Folgen der Operation lassen wol nicht daran zweifeln, dass eine Communication zwischen dem serösen Beutel und der Gelenkhöhle oder benachbarten serösen Beuteln stattfand, wie sie schon so häufig von Anatomen nachgewiesen und von Chirurgen zu ihrem Nachtheil erkannt worden ist. Dass es bei keiner Stellung des Kniees gelang, den Inhalt der bursa in die Gelenkhöhle oder eine benachbarte bursa zu entleeren, durfte die Möglichkeit jener Communication nicht wegräumen, indem eine eigenthümliche Faltenbildung der synovialen Auskleidung oder sonst ein im Exsudat suspendirter fester Niederschlag die feine Communicationsöffnung in der Weise eines Ventils zeitweilig undurchgänglich gemacht haben konnte.

Ich habe unlängst der interessanten Section eines Kindes beigewohnt, an welchem in der Mittellinie des Kreuzbein's eine Geschwulst seit der Geburt bemerkt wurde, welche sich stetig vergrösserte, durch Compression sich nicht verkleinern liess und dabei keine Erscheinungen von Seiten des Rückenmarks und Gehirns hervorrief. Sie sollte, als eine mit der Rückenmarkshöhle nicht in Verbindung stehende Neubildung entfernt werden. Die Eröffnung der Geschwulst und ihre lätaalen Folgen liessen den Irrthum nur zu bald erkennen und die Section er-

wies, dass die Geschwulst durch eine Ausstülpung der Rückenmarkshäute gebildet wurde, die durch eine enge Spalte an der hintern Seite des Wirbelkanals hervortrat, und durch einen sehr engen Gang in der Weise mit der, den liquor cerebrospinalis enthaltenden Cavität communicirte, dass bei jedem auf die Geschwulst angebrachten Druck der schräg unter derselben verlaufende Gang bis zur völligen Aufhebung der Communication comprimirt wurde. Etwas Aehnliches mag bei jenem Hygroma der Kniekehle stattgefunden haben. Zu entschuldigen jedoch ist der operative Eingriff, wenn man bedenkt, dass die Explorativpunction, die wiederholten Jodeinspritzungen ohne irgend welche Reaction von Seiten des Gelenks vorübergingen; man glaubte somit einen Schritt weiter, zur Incision, gehen zu können, die anerkannter Massen noch bei weitem nicht an Gefahr einer völligen Exstirpation des Hygrom's gleichkommt.

Der vorliegende Fall schliesst sich jedenfalls den Erfahrungen an, welche uns lehren, die Hygrome dieser Gegend als ein *noli me tangere* anzusehen oder sie nur dann in Angriff zu nehmen, wenn, was gewiss nur selten stattfinden möchte, die Function des Gliedes durch dieselben völlig aufgehoben zu werden droht.

Kopfverletzungen. Uebergehen will ich hier die wenigen Fälle von Verletzungen der Schä-

delbedeckungen, die uns begegneten und von denen nur eine stationär behandelt wurde.

Wenn von Seiten des Gehirns keine bedenklichen Erscheinungen statt fanden, so haben wir, nach Besorgung des Verbandes, nur Kälte, keine „prophylactischen“ Blutentleerungen angewandt, und für freien Stuhl gesorgt. Wir haben in keinem Falle uns über dieses Verfahren zu beklagen gehabt. Der stationär behandelte Fall betraf eine, durch das Herabstürzen von einem Wagen auf das Pflaster hervorgerufene, gequetschte Lappenwunde in der Gegend des rechten os parietale. Der Lappen, dessen nach unten zum Hinterhaupte zu gerichtete Basis gegen 3" breit, und der gegen 2" lang war und ungefähr ein mit der Spitze nach oben zum os parietale gerichtetes Dreieck darstellte, dieser Lappen war wesentlich auf Kosten der Kopfhaut und galea aponeurotica gebildet; unter der Spitze desselben jedoch sah man den Schädel im Umfange eines Zehnkopfenstücks von Pericranium entblösst. Die schon 2 Tage alte Wunde, deren Ränder, so wie der Lappen, nicht unbedeutend entzündlich angeschwollen waren, wurde durch Heftpflasterverband möglichst genau geschlossen; dennoch gelang es nicht mit dem retrahirten Lappen die vom Pericranium entblösste Schädelstelle zu bedecken. Durch Nähte, die bei Kopfwunden sonst anzuwenden wir nicht Anstand nehmen, die Gefahr der gefürchteten Erysipela

nicht allzu hoch anschlagend, durch Nähte den entzündeten Lappen weiter ausgedehnt zu erhalten, schien nicht rätlich, und so machten wir uns darauf gefasst, eine kleine Exfoliation an der äussern Knochenlamelle sich bilden zu sehen. Statt dessen jedoch bemerkten wir am 40ten Tage nach der Aufnahme, als die Wunde in guter Eiterung begriffen war, in der Mitte der etwas gelblich gefärbten entblössten Schädelstelle ein rothes mohnkorngrosses Pünktchen, das sich als Granulation von Tag zu Tag vergrösserte und allmähig mit den von den seitlichen Wundrändern her sich entwickelnden Granulationen zusammenfloss, so dass die betreffende entblösste Partie vollkommen durch dieselben gedeckt wurde. Sieben Wochen nach geschehener Verletzung war die Wunde fast vollständig vernarbt, ohne dass nachträglich ein Knochensplitterchen eliminirt worden war. Es geschieht wohl nicht häufig, dass die Gefässe der Diploe eine genügende Ernährungsquelle für die compacten Lamellen abgeben, wenn diese ihre Verbindung mit der Knochenhaut und deren Gefässen eingebüsst haben.

Von den wichtigern Kopfverletzungen, die mit Beeinträchtigung des Schädels oder der Hirnfunctionen verbunden waren, mag folgender Fall eine Stelle hier finden:

Fall 5. Gerissene Wunde des Gesichts. Splitterung des rechten Supraorbital Randes. Commotio cerebri. Muthmaassliche Fissur der knöchernen Orbitaldecke. Genesung.

Carl Rauch, 15 Jahr alt, kräftig gebaut und gut genährt, wurde am 27. Juli 1855 Vormittags in bewusstlosem Zustande auf die Chirurgische Klinik gebracht und bot folgendes Bild dar:

Von der Gegend des rechten tuber frontale erstreckt sich schräg hinab bis zur Mitte des Kinns eine weit klaffende, mit Sand und Schmutz verunreinigte Wunde, deren Ränder uneben, zackig, gerissen sind. Nach stattgehabter Reinigung ergibt sich, dass die Wunde 1" über dem supraorbital Rand beginnt, in der Tiefe bis zum Pericranium reichend. Sie passirt den margo supraorbitalis etwas nach innen von seiner Mitte und dringt dabei tiefer ein, indem daselbst das Periost zerstört und der hervorragende Knochenrand gespalten und zersplittert ist. Der Knochen ist entblösst in einer Ausdehnung von 6" von oben nach unten. Das obere Augenlid ist geschwollen und sugillirt, sonst ohne Continuitätstrennung, so wie auch das untere Augenlid und der bulbus intact. Von dem margo supraorbit. springt somit gleichsam die Wunde auf die Nasengegend, wo sie, unter dem ligam. palpebrale int. beginnend, in zwei Schenkel ausläuft, von denen der eine, den Nasenknorpel durchdringend, sich über dem rechten Nasenflügel bis

zur Spitze der Nase und zum freien Rande derselben rechts von dem septum erstreckt, der andere an der äusseren Seite des Flügels herabläuft, so dass dieser derartig abgelöst ist, dass er nur noch mit dem untersten Theile seiner äussern Anheftung mit dem Gesicht zusammenhängt. Beim Uebergang auf die Oberlippe wird die Wunde flacher und communicirt nicht mit der Mundhöhle, und verliert sich, noch flacher werdend gegen die Mitte des Kinns. An der Schleimhautseite der Unterlippe findet sich eine zolllange, 1—2" tiefe, gequetschte Wunde. — Patient ist im Zustande völliger Bewusstlosigkeit, das Gesicht blass; die Augen geschlossen, die Pupille, mässig erweitert, reagirt nicht auf Lichtreiz; die Extremitäten sind kalt, der Urin geht unwillkürlich ab; die Respiration verlangsamt, seufzend; der Puls schwach, macht nur 45 Excursionen in der Minute.

Aus den Aussagen der Leute, die den Patienten auf die Klinik brachten, geht hervor, dass derselbe, auf einem 11 Werst entfernten Gute arbeitend, einige Stunden vorher vom Dache eines einstöckigen Hauses mit dem Kopfe voran auf Bretter und von diesen auf die Erde gefallen ist, worauf er bewusstlos liegen blieb, und in diesem Zustande während seines Transports auf die Klinik verharrte. Näheres über die Art und Weise des Falles konnten diese Leute nicht angeben. Unmittelbar nach der Aufnahme des Patienten war demselben vom Assisten-

ten beiderseits die vena mediana geöffnet worden, ohne dass sich jedoch mehr als ξj — $j j$ Blut entleert hatten.

Zunächst wurde die Wunde durch Knopf- und umwundene Nähte vereinigt, auch die dem margo supraorbitalis entsprechende Stelle, nachdem vorher die Augenbraue abrasirt und alle losen Knochensplitterchen sorgfältig entfernt worden waren. Während der Anlegung der Nähte war P. sehr unruhig und stieß ein brüllendes Geschrei aus; diese Bewegungen waren jedoch gewiss nur Reflexerscheinungen, und trugen durchaus nicht das Gepräge einer bewussten Schmerzempfindung. Durch diese heftigen Muskelanstrengungen mochten sich aus den früher geöffneten Armvenen $\xi v j j$ — x Blut ergossen haben. Als die Anlegung der Nähte vollendet war, fiel P. wiederum in seinen regungslosen Zustand. Auf den Kopf wurde eine Eisblase applicirt, auf die Gesichtswunde kalte Umschläge. Ein Essigklystier. Am Nachmittag wurde P. in ein laues Bad gesetzt und erhielt dabei kalte Sturzbäder auf den Kopf, ohne dass er dabei zum Bewusstsein gelangt wäre.

28. Juli. P. befindet sich in demselben Zustande wie gestern. Puls 45—50. Stuhl ist erfolgt, der Urin unwillkürlich abgegangen. Die eingeflösste Fleischbrühe wird gut hinuntergeschluckt. 16 Bluteigel an die Schläfe, Sinapismen an die Waden. Vesicator auf den rasirten Kopf. Die kalten

Umschläge auf das Gesicht werden fortgesetzt. Die kalten, mehrmals des Tages wiederholten, Sturzbäder rufen jedesmal vorübergehend Reactionserscheinungen hervor: P. respirirt dabei schneller und macht abwehrende Bewegungen.

29. Juli. Der soporöse Zustand dauert fort. Puls 50. Kein Stuhl hat stattgefunden. Sinapismen und Vesicator sind ganz wirkungslos geblieben. Klystier mit Kochsalz und Oel. Fortsetzung der kalten Umschläge und Sturzbäder.

30. Juli. Status idem. Kein Stuhl. 16 Bluteigel an die Schläfe. Kalte Umschläge; Sturzbäder, die bisher allein im Stande waren den Sopor zu unterbrechen.

31. Juli. Status idem. Kein Stuhl. Die Nähte werden entfernt, wobei sich ergibt, dass die Gesichtswunde in ihrer ganzen Ausdehnung sich unmittelbar vereinigt hat. Calomel mit resin. Ialappae in purgirender Gabe. Ausserdem verordnet Hydrarg. muriatic. corros. 2 mal tägl. zu gr. $\frac{1}{3}$ in Solution und Infusum flor. Arnic. Die Sturzbäder werden fortgesetzt und scheinen dem P. zu behagen, so viel sich aus seinen Bewegungen dabei entnehmen lässt.

1. Aug. Status idem. Puls 50. Es ist kein Stuhl erfolgt; der Urin wird stets unwillkührlich entleert. Die Sublimatsolution und das Arnica Infusum werden fortgesetzt. Klystier mit Kochsalz und Oel.

2. Aug. Status idem. Nach dem Klystier hat

ein Stuhlgang stattgefunden. Fortsetzung der früheren innerlichen Mittel, mit Zusatz von Magnes. sulphur. zum Arnica Infusum.

3. Aug. P. schlägt die Augen auf und beantwortet zum ersten Mal die an ihn gerichteten Fragen, wenn auch sehr verworren. Der Urin geht nicht mehr unwillkürlich ab. Keine Veränderung in den Verordnungen.

4. Aug. Der Puls kehrt zu einer normalen Frequenz zurück. Das Bewusstsein tritt immer klarer hervor. Dieselben Verordnungen. Das Hydrarg. muriat. corros. wird in Pillenform verschrieben, da P. die Pillen jetzt ohne Schwierigkeit wird hinunter schlucken können.

5.—8. Aug. Keine wesentliche Veränderung, weder im Zustande des P., noch in der Behandlung. Die Geistesfunctionen kehren nur langsam wieder.

9. Aug. Der Puls etwas beschleunigt. An der Stelle wo der Supraorbitalrand zersplittert war, hat sich unter der oberflächlichen Vereinigung ein Abscess gebildet, welcher nach ausgiebiger Trennung derselben etwas dicklichen Eiter entleert. Einführung einer Charpiemêche in die Oeffnung. 8 Blutegel über dem Supraorbital-Rand angesetzt. Die kalten Uebergiessungen werden eingestellt.

10.—11. Aug. Zustand und Verordnung dieselben. Die psychischen Thätigkeiten noch nicht

völlig hergestellt. Der Appetit lebhaft. Die Diät noch knapp.

12. Aug. P. hat am vorhergehenden Tage in einem unbewachten Augenblick den Rest der Sublimatpillen ($4\frac{1}{2}$ gr.) verschlungen. Darauf treten leichte Schmerzen im epigastrium auf und 3 flüssige Stühle. Der Arzneigebrauch wird einstweilen eingestellt. Der Durchfall hält den nächsten Tag noch an.

14. — 24. Aug. Der Stuhl ist in Ordnung. Das Allgemeinbefinden des P. bessert sich mehr und mehr. Dazwischen jedoch Beschleunigung des Pulses und dumpfe Kopfschmerzen. Aus der Abscessöffnung, die sorgfältig offen erhalten wird, entleert sich nur wenig Eiter. Die Diät bleibt trotz der Bitten des P. noch eine beschränkte. Der Sublimatgebrauch wird fortgesetzt.

25. Aug. — 4. Sept. Der Zustand ist vollkommen zufriedenstellend. Die Kopfschmerzen haben aufgehört, der Puls ist normal, so wie die übrigen körperlichen Functionen. Auch die psychischen zeigen nichts Krankhaftes mehr. Es bildet sich, nachdem Granulationen aus der Tiefe aufgeschossen sind, am margo supraorbit. eine feste mit dem Knochen verwachsene eingezogene Narbe, die noch nicht vollständig überhäutet ist. P. erhielt die Erlaubniss aufzustehen und umherzugehen, so wie auch eine reichlichere Diät. Das Hydrarg. muriat.

corros. wurde am 25. Aug., nachdem gegen gr. xv verbraucht waren, ausgesetzt.

Patient wurde somit den 4. Sept. als gesund entlassen und hat sich bis jetzt ($1\frac{1}{2}$ Jahr nach seiner Entlassung) einer ungetrübten Gesundheit erfreut.

Obgleich die Wissenschaft nach Dupuytren's Vorgang einen Unterschied zwischen Commotion, Contusion und Compression des Gehirn's macht und jeder derselben ihre eigenthümlichen characteristischen Symptome zuweist, so mögen doch nicht häufig Fälle vorkommen, wo das Bild einer dieser Affectionen so ungetrückt, ohne Beimischung der andern, sich darstellt, wie in dem vorstehenden Fall. Die, unmittelbar von der Verletzung an 8 Tage dauernde Bewusstlosigkeit und der soporöse Zustand, die tiefe Depression der Nervenfunctionen, die sich im schwachen, seltenen Pulse, in der langsamen Respiration, in der Trägheit der Darmfunctionen, in der Bewegungslosigkeit, in der Unwirksamkeit der angewandten Hautreize kundgiebt, das bleiche Angesicht mit den geschlossenen Augen bieten uns ein vollkommenes Bild der commotio cerebri. Während das animale Leben scheinbar ganz erloschen ist bei dem obenerwähnten Zustand der Empfindungs- und Bewegungsorgane, sehen wir den Organismus gleichsam ein Pflanzenleben fortführen durch die Thätigkeit des sympathischen Nervensystems, welches nicht so leicht in seinem Mittelpunkt erschüttert

werden kann, eben weil es keinen oder so viele besitzt.

Die schlummernde Thätigkeit des Centralnervensystems erscheint nur vorübergehend angeregt durch die Anlegung und Abnahme der blutigen Naht und durch den mächtigen Reiz der kalten Sturzbäder, ohne sich jedoch zu einer bewussten Empfindung zu erheben. Nach einer längeren schwankungslosen Fortdauer dieses Depressionszustandes, sehen wir denselben sehr allmähig in den normalen übergehn, wobei Pulsbeschleunigung und Kopfschmerzen die Periode der nach Commotionen selten ausbleibenden Hirnhyperraemie andeuten.

Eine Compression des Hirns, von der allein hier noch die Rede sein könnte, wenigstens eine bedeutendere, wird ausgeschlossen durch die Abwesenheit aller Lähmungserscheinungen; auch die unwillkürliche Entleerung des Urins geschah nur in Folge des mangelnden Bewusstseins, nicht etwa durch Lähmung des sphincter vesicae; es war keinmal nothwendig den Urin mit dem Katheter zu entleeren, wie bei Lähmungen des M. detrusor urinae. Die stetige Abnahme der Erscheinungen im Verlauf der Krankheit spräche ebenfalls gegen Compression, es sei denn dass diese etwa durch ein kurz nach der Verletzung entstandenes und allmähig zur Resorption gelangtes Extravasat bedingt gewesen wäre. Und hieran knüpft sich die Frage ob nicht neben der

Commotion zugleich ein mässiges Extravasat bestanden hat, hervorgerufen durch eine Fissur, die von der Verletzung des margo supraorbitalis ausgehend in der knöchernen Decke der orbita verlief. Für diese Vermuthung sprechen die Erfahrungen an Lebenden und Todten, welche uns lehren, dass Schläge auf die supraorbital Gegend, von oft nur mässiger Gewalt, solche Fissuren häufig nach sich ziehen. In unserm Falle hat jedenfalls eine sehr bedeutende Gewalt gewirkt, wie aus der Splitterung des margo supraorbit. und der heftigen Commotion hervorgeht. Wenn eine Fissur aber stattfand, so ist sie gewiss eine sehr enge gewesen, mit geringer Beeinträchtigung des Periost und der betreffenden Gefässe; denn eine bedeutende Zerreißung dieser hätte ein entsprechendes Extravasat veranlasst, das sich bis ins subconjunctivale Bindegewebe verbreitet und daselbst der Beobachtung frei gelegen hätte, was nicht der Fall war, indem die Sugillationen sich nur auf die, auf dem Tarsalknorpel und dem lig. tarsi superioris liegenden Bedeckungen des Lides erstreckten. Jedenfalls erwuchs uns aus obigem Raisonement die Pflicht, neben der commotio die Wahrscheinlichkeit einer Complication mit einer Fissur der Orbitaldecke und einem Extravasat an der Schädelbasis bei dem Heilplan mit zu berücksichtigen.

Unter den angewandten Mitteln lege ich am meisten Gewicht auf die kalten Sturzbäder und das

Hydrarg. muriat. corr. Erstere haben sich auch in unserem Falle bewährt als ein mächtiges Anregungsmittel der schlummernden Nerventhätigkeit, als andere Hautreize ihre Wirkung gänzlich versagten. Ist es auch weder möglich noch rätlich, durch solche Anregungen eine schnelle Wiederherstellung der Nervenfunctionen zu erzwingen, wobei diese Gefahr liefen völlig zu erlöschen, so sehen wir doch in den Sturzbädern ein vortreffliches Mittel, um den bei Commotionen drohenden Uebergang des Scheintod's in den wirklichen zu verhüten. Nach wiederholter Anwendung scheinen sie sogar dem bewusstlosen Kranken ein dumpfes Gefühl des Behagens zu verursachen. Wenn die Wirkung des Quecksilbers dagegen weniger evident ist, indem das Vorhandensein eines Extravasat's weniger erwiesen, so ist doch die Wahrscheinlichkeit eines solchen aus obigen Gründen eine sehr nah liegende, und wenn sich in Folge dessen keine merklichen schädlichen Einflüsse im Krankheitsverlaufe kund gethan haben, so möchte dieses wol vorzüglich dem zeitig begonnenen und consequent fortgesetzten Gebrauche des Quecksilbers zu verdanken sein. Dass das Sublimat in solchen Fällen die Resorbtion wirksamer bewerkstellige als Calomel oder noch andere Quecksilberpräparate, oder selbst das Jodkalium, möchte schwer zu beweisen sein, und wird die Wahl unter diesen Mitteln wol stets durch die von individuellen Erfahrungen her-

rührende Vorliebe eines jeden practischen Arztes geleitet werden. Die wiederholten Applicationen von Blutegel hatten mehr einen prophylactischen Zweck in Hinsicht auf die zu erwartende Hirnhyperraemie, ohne durch den Zustand ganz direct indicirt gewesen zu sein. Reichlichere allgemeine Blutentleerungen waren jedenfalls contraindicirt, und sind wir der Ansicht, dass ein Extravasat auch ohne Aderlässe zur Resorbtion gelangen kann. Die Arnica ward mehr ihres traditionellen Rufes wegen in Gebrauch gezogen, ohne dass wir von ihrer Wirksamkeit überzeugt waren oder wurden.

In Betreff der örtlichen Behandlung der Wunde, die trotz des zerfetzten Ansehn's so glücklich schnell verheilte, habe ich nur zu bemerken, dass wir einen Augenblick zögerten, die Wundränder über dem zersplitterten supraorbital Rand zu vereinigen; wir entschlossen uns dennoch dazu, in der Hoffnung durch den Luftabschluss einer ausgedehnteren Eiterung vorzubeugen und behielten die verdächtige Stelle sorgfältig in Beobachtung. Bei den ersten Zeichen einer beginnenden Abscessbildung haben wir zur Verminderung einer gefährlichen Eitersenkung in das lockere Orbital-Bindegewebe und Fett eine freigiebige Incision gemacht und die Oeffnung erhalten, bis sie durch, vom Knochen aus wuchernde Granulationen geschlossen wurde.

Wenn man aus dem so eben mitgetheilten Fall

schliessen wollte, dass wir bei Kopfverletzungen sehr karg mit Blutentleerungen seien, so könnte dieser Schluss leicht widerlegt werden durch Relation anderer Fälle, wo bei entschiedener Indication wir reichliche Blutentleerungen, deren hohe Bedeutung bei Kopfverletzungen anzuerkennen wir durchaus nicht Anstand nehmen, in Gebrauch gezogen haben. Zum Beispiel möge nur folgender Fall erwähnt sein.

Fall 6. *Heftige Contusion der rechten Gesichtseite. Commotio cerebri. Heilung.*

Anna Jurri, eine 19jährige, robuste Dienstmagd, die an ihrem rechten Auge in Folge einer Staphylombildung erblindet war, erhielt am 20. Januar mit dem Deichselende einer rasch fahrenden Equipage einen heftigen Stoss auf die rechte Seite des Gesichts, stürzte besinnungslos nieder und wurde nach ein paar Stunden in diesem Zustande auf die Klinik gebracht.

An der rechten Oberlippe fand sich eine zolllange gerissene Wunde, die mit der Mundhöhle nicht communicirte. Die Gegend, entsprechend dem rechten Wangenbein und Oberkiefer, war geschwollen, geröthet und heiss. Das Gesicht war überhaupt geröthet; die Pupille, von mässiger Weite, reagierte auf Lichtreiz, der Puls war beschleunigt. Die Respiration nicht auffallend verändert. P. hat mehrmals nach dem Kopf gegriffen und dazwischen

krampfhaftige Bewegungen mit den Händen gemacht. Fragen werden von der P. nicht beantwortet.

Die Wirkungen des Stosses waren zweifelsohne von den Gesichtsknochen auf die Schädelknochen und das Gehirn fortgeleitet worden, so dass wir es auch hier mit einer commotio cerebri zu thun hatten, deren Bild durch Hirnhyperämie getrübt war. Die intercurrirenden krampfhaften Bewegungen konnten selbst eine Hirncontusion argwöhnen lassen. Es wurde eine Venaesection von Z^{xxvj} angestellt, ein Essigklystier applicirt. Eisblase auf den Kopf, kalte Umschläge auf das Gesicht und die mit Suturen vereinigte Wunde.

Am folgenden Tage war P. nach 14stündiger Betäubung zum Bewusstsein gelangt, klagte über Wüsthheit und Schmerzen im Kopf. Gesicht geröthet; Puls 90. Keine Stuhlausleerung. Venesection von Z^{j} , 12 Blutegel ad processum mastoideum, die Kälte fortgesetzt, innerlich Magnes. sulphuric.

In den folgenden 3 Tagen ist unter Anwendung der Eisblase und abführender Gaben von Calomel und Jalappa der Kopfschmerz geschwunden, der Puls zur Norm zurückgekehrt. Die Wunde an der Oberlippe ist per primam intentionem geheilt. P. wurde am fünften Tage nach ihrer Aufnahme, trotzdem dass bei aufrechter Stellung der Kopf ihr noch wüst war, auf ihren dringenden Wunsch entlassen und polikli-

nisch behandelt. Diese Behandlung beschränkte sich auf Sorge für Ruhe und freien Stuhl. Am 30. Jan., 40 Tage nach ihrem Unfall fühlte sie sich vollständig wieder hergestellt und hat weiter keine üblen Folgen der Verletzung verspürt.

Ein anderer Fall, der unser Interesse in hohem Grade erregte, entzog sich leider unsrer Beobachtung.

Es war ein kräftiger Russe von ungefähr 30 Jahren, der am Tage vorher bei Gelegenheit einer Rauferei im trunkenen Zustande, mit dem Kopf auf den harten Boden gefallen war, ohne dass er uns die näheren Umstände seines Falles angeben konnte. Er klagte über ein dumpfes Schmerzgefühl im Kopf und hatte Blutung aus dem rechten Ohr bemerkt. Die Untersuchung ergab keine Verletzung an dem Schädel und den Schädeldecken, nur ein paar unbedeutende Excoriationen am Gesicht; bei Anwendung des Ohrenspiegels fanden wir jedoch das Trommelfell zerrissen und das mittlere Ohr mit Blutcoagulis gefüllt. P. hatte vorher nie an den Ohren gelitten. Ausfluss einer wässrigen Flüssigkeit aus dem Ohr hatte nach dem Fall nicht stattgefunden. Wenngleich der Verdacht einer *fissura basis cranii* bei einem solchen Befund sehr nah liegt, so mochten wir doch eine solche Diagnose bei den verhältnissmässig geringen Hirnsymptomen nicht mit Bestimmtheit aussprechen, ohne P. längere Zeit hindurch und die eventuellen, oft so langsam und tückisch sich entwickelnden Fol-

gen einer *fissura basis cranii* beobachtet zu haben. Die Blutung aus dem Ohr hätte immerhin auch durch eine Verletzung des Trommelfells, etwa in Folge eines das Ohr treffenden Schlages, hervorgebracht werden können. Allein P. wollte weder aufgenommen sein, noch sich unseren therapeutischen Rathschlägen unbedingt fügen, und entfernte sich, ohne dass wir später etwas über ihn hätten erfahren können.

Der einzige Fall von Kopfverletzung, der bei uns unglücklich abgelaufen ist, mag hier schliesslich des nicht uninteressanten Sectionsbefundes wegen mitgetheilt werden. Die Krankheitserscheinungen sind nicht so genau notirt, als es wünschenswerth gewesen wäre, weil wenige Minuten nach Beginn der klinischen Visite der Tod eintrat.

Fall 7. *Fractura basis cranii, contusio cerebri.*
Tod nach 12 Stunden.

Jahn Pelzaan, ein 28jähriger esthnischer Bauer wurde am 16. Februar um 8 Uhr Morgens in bewusstlosem Zustande auf die Klinik gebracht.

Es ist ein Mann mittlerer Grösse, von kräftigem Körperbau, reiner Haut, blondem Haar. Regungslos liegt er da, nur von Zeit zu Zeit die Hand zum Kopf führend. Die Augenlider sind geschlossen; beim Auseinanderziehen derselben sieht man an jedem Auge ein recht bedeutendes Leucom. Das an der

Nase und dem, durch Muskelcollapsus fortwährend offen stehenden Munde klebende Blut scheint für vorausgegangene Blutergüsse aus diesen Höhlen zu sprechen. Auch im linken Gehörgange und an der linken Ohrmuschel findet sich getrocknetes Blut. Bis auf eine in der Gegend der rechten unteren Seite des Hinterhauptbeins befindliche teigige Geschwulst von der Grösse eines Silberrubels ist an den Weichtheilen des Kopfes keine Verletzung wahrzunehmen. Die Betastung lässt auch am Schädel, soweit er für dieselbe zugänglich, keine Continuitätstrennung erkennen. Das Gesicht und die Fingernägel sind livid. Der Puls hart, voll und frequent, 120 Schläge in der Minute. Das Athmen beschleunigt, stertorös, zuweilen aussetzend. P. befindet sich in einer comatösen Bewusstlosigkeit. Die linke Körperhälfte scheint gelähmt.

P. war am Abend des vorhergehenden Tages von einem mehrere Faden hohen Boden einer Brandweinsküche herabgestürzt, im Sturze mit dem Hinterkopf gegen eine zu diesem Boden führende Treppe gefallen und sofort besinnungslos liegen geblieben. Ueber seinen bisherigen Gesundheitszustand wussten seine Begleiter nichts Näheres anzugeben.

Die vorangegangene heftige traumatische Einwirkung und vielmehr noch der gegenwärtige Zustand des P. liessen uns eine sehr ernste Verletzung des Gehirns besorgen. Contusion desselben und

Compression durch Blutextravasate mochten zugleich stattfinden. Dass wir es nicht mit einer einfachen Gehirnerschütterung zu thun hatten, war hinlänglich durch die Lähmung der linken Seite, die Beschleunigung des Pulses und die unregelmässige stertoröse Respiration kund gethan. Das an dem Ohr, der Nase und dem Munde klebende Blut deutete auf eine Fractur der basis cranii, auf welche, wenn auch nicht mit Sicherheit, die Geschwulst an der rechten Seite des Hinterhauptbeines ebenfalls bezogen werden konnte.

Ohne Hoffnung das letale Ende abwenden zu können, wurde eine Eisblase auf den Kopf und zunächst eine kleine Venaesection von $\frac{3}{4}$ vj angeordnet. P. starb wenige Minuten darauf.

Sectionsbefund. Bei Entfernung der galca aponeurotica seigt sich an der rechten unteren Seite des occiput ein starker Bluterguss, der sich weiter nach unten zum foramen lacerum dextrum hin erstreckt. Die Schädelknochen ziemlich dünn, die Stirnnaht noch nicht verwachsen. Die dura mater stark gespannt, die Venen der pia mater bläulich durchschimmernd. Im sinus longitudinalis viel Blut. Auf der Fläche der die grossen Hemisphären bekleidenden pia mater theerfarbige Blutcoagula; ihre Gefässe von schwarzem Blute strozend; feinere Gefässinjectionen sind an ihr nicht wahrzunehmen. Die gyri des Gehirns abgeplattet. Dieses in Hinsicht auf Consistenz und Blutpunkte normal beschaffen. Im rech-

ten Seitenventrikel 3j seröser Flüssigkeit; der plexus choroid. normal. In der linken Hemisphäre etwas über dem Seitenventrikel kleine linsengrosse capilläre Apoplexien; die Wände und der plexus choroid. des etwas Serum enthaltenden linken Ventrikels mit strohenden Venen versehen. Der 3te Ventrikel normal. An der Basis des linken vorderen Hirnlappens ein Blutextravasat im Umfange eines Silberrubels, und die Hirnmasse in entsprechender Ausdehnung, soweit die graue Masse reicht, zerquetscht und zertrümmert; die weisse schien unverändert, nur von etwas weicherer Consistenz. Im angränzenden mittleren Lappen capilläre Extravasate. In der pons Varoli, medulla oblongata, im Gehirn und im 4ten Ventrikel keine pathologischen Veränderungen. In der hinteren Schädelgrube der rechten Seite zwischen der dura mater und der basis cranii ein zum foramen lacerum hin sich erstreckendes Blutextravasat. Die Verbindung zwischen Schläfen- und Hinterhauptbein dieser Seite ist getrennt; die etwa eine Linie breite Trennung erstreckt sich gegen die Spitze des Felsenbeins hin; ein kleines abgesprengtes Knochenblättchen ist mit der hinteren Fläche des Felsenbeins nur locker verbunden. Dieser Befund an der Schädelhöhle konnte später nach Maceration des Schädels noch durch folgende Bemerkungen ergänzt werden: Die Diastase zwischen dem os occipitale einerseits, dem os temporale und parietale

andererseits, reicht bis zur Spitze der pars petrosa dextra. Von hier ab beginnt ein, die ganze Dicke der basis cranii durchsezender Bruchspalt, von der rechten Seite der pars basilaris zum dorsum ephippii sich ziehend; alsdann um die linke Seite dieses nach rechts herumbiegend, geht die Fissur auf die sella turcica selbst über, bis zum Ursprung der hintern Wurzel der ala parva sinistra. Hier theilt sich der Spalt in zwei Schenkel, von denen der eine nach links und unten in das foramen ovale des linken grossen Keilbeinflügels, der andere zwischen den beiden kleinen Keilbeinflügeln in die lamina cribrosa des Siebbeins hinein sich verliert. Endlich findet sich in der Mitte der rechtseitigen Lambdanaht ein ungefähr 4" langer, 2" breiter Zahn der Hinterhauptsschuppe glatt abgebrochen und mit dem os parietale durch die Naht zusammenhängend.

Bei Eröffnung der Brusthöhle findet man das Zellgewebe des mediastinum anticum mit schwarzem flüssigen Blute infiltrirt. Diese Blutinfiltration lässt sich nach oben hin verfolgen zuerst unter die Scheide des rechten m. sternocleidomastoideus, alsdann längs der v. jugularis int. bis zum foramen lacerum, in welchem der verletzte bulbus der vena jugularis int. als Quelle des Blutergusses sich herausstellt.

Die Untersuchung des übrigen Körpers ergiebt keine wesentlichen pathologischen Veränderungen.

Diese Ergebnisse der Obduction erklären nicht

nur zur Genüge den schnell tödtlichen Ausgang, sondern bestätigen auch vollkommen die Diagnose — Contusion des Gehirns und Compression durch Extravasate, Fractura basis cranii. Der Verlauf des Bruches in der lamina cribrosa des Siebbeins und in der pars basilaris des Keilbeins steht gewiss in nächster Beziehung zu den Blutungen aus der Nasen- und Mundhöhle. Die Ansammlung des Blutes im linken Ohr müssen wir für eine zufällige, von aussen herführende, ansehen. Die am Kranken beobachtete Lähmung, deren Ausdehnung wegen der völligen Bewusstlosigkeit schwer genau zu bestimmen war, kann wol nicht auf eine bestimmte der vielen Verletzungen des Hirns mit Sicherheit bezogen werden.

Fracturen. Unter den verhältnissmässig in geringer Zahl zu unserer Behandlung gelangten Knochenbrüchen, waren die der Extremitäten die häufigsten, und zwar hatten wir an jedem der betreffenden Knochen ein bis drei Fälle von Brüchen zur klinischen Demonstration.

Der einzige Fall einer frischen Fractur des humerus ist in Fall 2. unter den Wunden beschrieben worden, indem er durch die Complicationen den, den Fracturen in der Regel eigenthümlichen Character verloren hatte.

Eine Fractur des radius ward ambulatorisch behandelt, eine der ulna war complicirt mit Infractio des radius. Ein Fall von fractura colli femoris wurde

poliklinisch behandelt und betraf einen 70jährigen Greis. Die Diagnose wurde nur auf die völlige Aufhebung der activen Beweglichkeit des Beins und die Rotation des Fusses nach aussen gegründet; weder Verkürzung noch Crepitation waren wahrzunehmen. Die Untersuchung auf letztere wurde allerdings sehr schonend ausgeführt, um nicht die wahrscheinlich zum Theil erhaltenen fibrösen Verbindungen zwischen den Bruchstücken zu zerreißen. Die Richtigkeit der Diagnose konnte später nicht bezweifelt werden, als nach mehrmonatlichem Liegen auf dem Rücken, der Patient nur mühsam mit dem Krückstock sich fortbewegen konnte. Wir haben uns bisher nicht davon überzeugen können, dass einer der in den Verbandlehren empfohlenen Verbände viel mehr erreicht, als diese expectative Behandlung. Bei jüngern kräftigen Leuten würden wir nicht unterlassen, einen das Becken und die betreffende Extremität fixirenden Gyps- oder Kleisterverband anzuwenden. Bei Greisen hingegen fürchten wir besonders bei zu lange unausgesetzt fortgesetzter Rückenlage die hypostatischen Pneumonien, die in unserm Fall wegen des chronischen Katarrh's zu erwarten standen.

Drei Fracturen des os femoris an der Gränze des mittleren und unteren Drittels bei jugendlichen Subjecten von 10—15 Jahren heilten ohne sicher messbare Verkürzung unter Anwendung des Gypsverbandes. Eines gleichen Erfolges hatten wir uns

zu erfreuen bei zwei Fracturen der tibia und einer die beiden Knochen des Unterschenkels betreffenden.

In allen diesen Fällen haben uns die inamoviblen Verbände vortreffliche Dienste geleistet; in der Regel wurde Gyps zu denselben verwandt, nur mit Wasser angerührt; die mit der Mischung imbibirten Leinwandstreifen wurden, nach vorgängiger Einwicklung des Gliedes mit einer Rollbinde aus Leinen oder Flanell, in doppelten Lagen angelegt, zwischen denen ebenfalls mit Gypslösung getränkte dünne Pappschienen angebracht wurden. Wo die dauernde Anwendbarkeit der inamoviblen Verbände uns noch zweifelhaft erschien, haben wir in der ersten Zeit des Krankheitsverlaufs den Kleisterverband wegen der leichteren Entfernsbarkeit vorgezogen. Unmittelbar nach geschehener Fractur haben wir den unbeweglichen Verband nie angewandt, um so mehr, als die meisten Fälle mit mehr weniger Erscheinungen consecutiver Entzündung auf die Klinik gelangten. Eine zeitige Reposition, Sicherung der wiederhergestellten normalen Lage durch einen einfachen leichten Contentivverband, Lagerung auf ein doppeltes planum inclinatum (Oberschenkelbeinbrüche) oder auf ein zweckmässiges Fussbett (Posch) mit einer guten federnden Schwebevorrichtung (Unterschenkelbeinbrüche), Umschläge mit kaltem Wasser und Branntwein haben uns jedoch bald zu den inamoviblen Verbänden überzugehen gestattet und sind wir bei

diesem Uebergange nicht gar zu scrupulös gewesen, indem die Reste der entzündlichen Infiltration gewiss schneller unter dem gleichmässigeren Drucke jener Verbände zur Resorption gelangen und die Nothwendigkeit einer baldigen Erneuerung des Verbandes als einziger, wenig in Betracht kommender Nachtheil dabei sich herausstellt. Während in dieser ersteren Periode wir häufig, wie oben bemerkt, dem Kleisterverband den Vorzug geben, haben wir zum Schluss der Behandlung, besonders wo die Patienten vor vollständiger Consolidation entlassen werden mussten, stets den solideren Gypsverband gebraucht. Der einmal versuchte Laugier'sche Verband mit Papierstreifen entsprach seinem Zwecke nicht, ohne dass ich hiemit einen Vorwurf gegen denselben ausgesprochen haben will, da die Ursache vielleicht in der mangelhaften Beschaffenheit des Materials oder in unserer geringeren practischen Bekanntschaft mit jenem sonst so einfachen und billigen Verbände zu suchen ist.

Am meisten Sorge und schliesslich Freude durch den unerwartet glücklichen Ausgang hat uns ein Fall von Fractur der tibia erregt, die drei Finger breit über dem tibio-tarsal-Gelenk stattfand und mit Splitterung des Knochens und Zerreißung der an der vordern Seite gelegenen Weichtheile durch die Bruchenden verbunden war, von denen der obere zum Theil zu Tage lag. Die 50jährige Frau, die dem

Trunk sehr ergeben war und ein braun gefärbtes, stark gedunsenes Gesicht darbot, begann schon nach 44 Tagen an Decubitus in der Kreuzbeingegend zu leiden. Am Unterschenkel, der in einem einfachen Verbande mit Scultet'schen Streifen auf dem mit einer Schwebevorrichtung versehenen Posch'schen Fussbette gelagert war, stellte sich bald darauf Decubitus ein zwischen Kniekehle und Wade und in der Gegend der Achillessehne. Die in Folge dessen zur Unterstützung des Fusses in Anspruch genommene Ferse wurde ebenfalls bald so schmerzhaft, dass wir uns nur dadurch aus der Verlegenheit zu helfen wussten, dass wir den Fuss mit, am Blatt und der Sohle angebrachten, Heftpflasterstreifen an einem querherübergespannten und in seiner Lage sicher am Fussbett befestigten Reif suspendirten. So gelang es uns die Ulceration des Gliedes zur Heilung zu bringen. Der Decubitus am Kreuzbein schwand unter den bekannten Vorsichtsmassregeln und arzneilichen Hilfsmitteln. Aus der eiternden Wunde an der Vorderseite der tibia wurden von Zeit zu Zeit einige Knochensplitter entfernt. Der längst ersehnte Zeitpunkt, einen gefensternten Gypsverband anzulegen, wurde aber wiederum hinausgeschoben durch Bildung von Abscessen an der inneren Seite des Unterschenkels au niveau mit der Bruchstelle, und erst als diese durch fleissiges Cataplasmiren zum Schluss gebracht worden waren,

konnte, $2\frac{1}{2}$ Monate nach erfolgter Fractur, der an der Bruchstelle noch immer etwas bewegliche Unterschenkel in einen Gypsverband mit einem Fenster an der vordern Seite gebracht werden. Die Heilung der Wunde und die Consolidation des Callus schritt dann aber auch so rasch vorwärts, dass P. nach 14 Tagen auf ihre Wohnung entlassen werden konnte. Die tibia bildete einen kaum merklichen Winkel, dessen Scheitel nach vorn sah. Verkürzung fand nicht statt, und der Gebrauch des Gliedes war nicht behindert.

Den Brüchen der Extremitäten schliessen sich die der clavicula an, deren wir 4 zu behandeln hatten. Eine permanente exacte Reposition durch einen der vielen empfohlenen Verbände zu erreichen, darauf haben wir verzichtet. Unsere Absicht ging nur dahin, die Ruhe und angemessene Haltung des Armes möglichst zu sichern, um eine möglichst rasche Heilung mit verhältnissmässig geringer Difformität zu erzielen. Es ist uns dieses gelungen, indem wir vermittelst mit Gypslösung getränkter Leinwandstreifen den Arm, im Ellenbogengelenk flectirt, am thorax befestigten, nachdem zuvor die Achselhöhle reichlich mit Watte ausgefüllt worden, und dann eine zweite Lage der Streifen in der Weise anordneten, wie es die dritte Desault'sche Binde thut. Arm und thorax wurden somit durch die erhärtete Gypskapsel in ihrer gegenseitigen Stellung

in völliger Ruhe erhalten, obgleich diese Stellung eine Verschiebung der Bruchenden nicht völlig verhindern konnte. Dass man bei Anlegung der Leinwandstreifen keinen ähnlichen Zug ausüben kann, wie mit der nach den Desault'schen Angaben geführten Rollbinde, gereicht unserem von Pirogoff entlehnten Verbands nur zum Vortheil, da man sich gegenwärtig nicht mehr darüber täuschen kann, dass der feste Punkt bei Anlegung der dritten Desault'schen Binde in der Achselhöhle der gesunden Seite zu suchen ist, während der Ellenbogen und die Schulter der kranken Seite, als bewegliche Punkte, durch den Bindenzug nach innen gezogen werden und somit nur zur Vermehrung des chevauchement der Bruchenden beitragen können. Während wir diesen Gypsverband bei jüngeren Individuen anwandten, haben wir uns bei älteren mit Anlegung der von Mayor bei Schlüsselbeinbrüchen empfohlenen einfachen Binde begnügt, ohne schlechtere Resultate dabei erzielt zu haben.

Rippenbrüche mögen uns ein paar Mal vorgekommen sein, ohne dass wir im Stande waren, bei Abwesenheit aller Zeichen von Dislocation der Bruchenden, sie sicher zu diagnosticiren. An die Möglichkeit einer sichern Diagnose von Rippenbrüchen bei mangelnder Dislocation der Bruchenden glauben wir nicht und haben uns stets davon fern gehalten, solche Diagnosen zu octroyiren, oder durch eine

gefährliche und für die Behandlung bedeutungslose Untersuchung auf Kosten des Kranken herbeizuführen. Nur in einem Falle waren die Erscheinungen mehrfacher Rippenbrüche deutlich wahrnehmbar.

Fall 8. *Fractur der sehn untern linken Rippen. Splitterbrüche der linken clavicula und scapula. Blutiges Extravasat in die linke Pleurahöhle. Contusio cerebri. Tod.*

Johann Luck, ein 58jähriger Bauer war beim Holzfällen von der Rückseite her von einem mächtigen fallenden Baum überrascht worden, der die linke hintere Seite des thorax und die linke Schulter getroffen hatte. An demselben Tage auf die Klinik gebracht, constatirten wir einen Splitterbruch der linken clavicula und Rippenbrüche an den mittleren Rippen der linken Seite; trotz der anscheinenden Bewusstlosigkeit war jede Bewegung mit so lebhaften Schmerzäusserungen verbunden, dass wir den Kranken aus seiner Rückenlage in eine andere zur Untersuchung geeignete nicht bringen mochten. Aber schon die untergeschobene Hand konnte die beim Athmen erregte Crepitation an der hinteren Thoraxwand constatiren. Die Athembewegungen der linken Brusthälfte waren übrigens nur von der rechten heftig arbeitenden Hälfte (54 Athemzüge in der Minute) mechanisch mitgetheilte, denn die linke Lunge erwies sich bei der freilich durch das Stöhnen des

P. und laute Rasseln in den Bronchen sehr gehinderten Auscultation, als völlig unthätig. Während die Percussion an der vordern Wand der linken Brusthälfte einen leer tympanitischen Schall nachwies, gab die seitliche Partie einen ganz leeren Ton. Die rechte Brusthälfte liess durch die Percussion einen vollen normalen Lungenton wahrnehmen.

Es lag nahe genug hieraus zu schliessen, dass die Rippenbrüche Verletzungen der Intercostal-Arterien und somit ein beträchtliches blutiges Extravasat in die Pleurahöhle hervorgerufen hatten. Die comprimirte, wenig lufthaltige Lunge mochte der vordern Thoraxwand anliegen.

Obgleich diese Verletzungen wohl schon genügten um ein Mitleiden des Centralnervensystems zu motiviren, so sprach doch das Wesen des P. für ein idiopathisches Leiden desselben, ohne dass wir, bei dem complicirten Leidenszustande, dasselbe näher bezeichnen konnten. Er lag in der Stellung, in welcher man ihn gelagert hatte, bewusstlos da; die Reflexerregbarkeit allein war nicht erloschen, indem die Extremitäten, bei irgend einem auf dieselben ausgeübten Reiz zurückgezogen wurden und bei Einflössung von Flüssigkeiten Schluckbewegungen stattfanden. Die Augenlider waren krampfhaft geschlossen, bei Eröffnung derselben war der Blick erloschen, die Pupille verengt, doch auf Lichtreiz reagirend. Von Zeit zu Zeit murmelte er einzelne

zusammenhangslose sich stets wiederholende Sylben. Der Puls unregelmässig, 114 in der Minute.

Unsere mit ziemlicher Hoffnungslosigkeit und einiger Vorsicht angewandten antiphlogistischen Mittel waren erfolglos. P. starb 36 Stunden nach seiner Aufnahme unter den Erscheinungen allgemeiner Lähmung des Centralnervensystems.

Die Autopsie zeigte uns Splitterbrüche der linken clavicula und scapula. Letztere war in ihrer Mitte quer getrennt und der innere obere Winkel derselben fand sich abgebrochen. Mit Ausnahme der 1sten und 2ten waren alle Rippen dieser Seite in der Gegend ihres Winkels gebrochen, die 3te, 4te, 5te ausserdem noch zum zweitenmal zwischen Winkel und den sich an die processus transversi ansetzenden Höckerchen. Die zwischen den Fracturen befindlichen Stücke waren in die Pleurahöhle hineingedrängt, wobei Zerreißung der Pleura und als Ursache des Öjß betragenden, flüssig blutigen Extravasats vermuthlich auch Zerreißung einiger Intercostal-Arterien stattgefunden hatte. Der nähere Nachweis ihrer Verletzung ist leider versäumt worden. Die Lungenpleura war unverletzt, die Lunge selbst schlaff, collabirt, der untere Lappen mehr luftleer als der obere, aber weder hyperämisch noch mit Exsudaten infiltrirt. Die Muskeln und das Unterhautzellgewebe der linken hinteren und seitlichen Thoraxwand waren stark von Blutextravasaten durchsetzt. Unter

den übrigen Organen ergab nur das Gehirn etwas Pathologisches: im hintern Lappen der rechten grossen Hemisphäre fanden sich ein paar bohnergrosse mit schwarzbraunem coagulirtem Blut gefüllte apoplectische Heerde und Spuren einiger capillären Apoplexieen.

Luxationen. Sie gehören zu den Seltenheiten in unsrer Klinik, wenigstens die frischen, während man die veralteten öfters zu sehen Gelegenheit hat, ohne dieselben noch in Angriff nehmen zu können. Zwei frische Fälle von Humerus Luxationen wurden glücklich reducirt. Die eine von diesen war der Aussage der 20jährigen P. gemäss im Schlaf in der Nacht vorher entstanden. Unsre Frage ob sie schon früher Verrenkungen an diesem Gelenk erlitten, wurde dahin beantwortet, dass dieser Unfall jetzt zum fünftenmal stattgefunden habe. Der Gelenkkopf stand unter der Glenoidalfläche am Halse der Scapula und wurde ohne Schwierigkeit reducirt, selbst ohne Hülfe des Chloroform's, dessen wir uns sonst bei allen Reductionsversuchen statt der vielen anderweitig empfohlenen Hilfsmitteln zur Erschlaffung der Muskeln bedienen.

Eine seit 3 Jahren bestehende luxatio humeri und eine noch ältere luxatio radii nach vorn wurden nicht weiter berücksichtigt.

Eine 4 Wochen alte Luxation des Ellenbogengelenks bei einem 8jährigen Knaben, und zwar bei-

der Knochen des rechten Vorderarm's, die nach hinten ausgewichen waren, wurde von Prof. Adelmann, der den Knaben später ausserhalb der Klinik behandelte, mit Glück bei dem ersten Versuch in der Chloroformnarcose reducirt. Der radius zeigte eine grosse Neigung in die frühere Dislocation zurückzuweichen.

Statt einer von Prof. Adelmann in meiner Abwesenheit in der Ambulanz beobachteten veralteten Luxation des Sternalendes der clavicula nach vorn, will ich kurz einen frischen Fall der Art mittheilen, der im Herbst 1855 in poliklinische Behandlung kam.

Fall 9. *Luxation des Sternalendes der rechten clavicula nach hinten. Reduction. Heilung mit geringer Deformität.*

Der Studirende der Medicin B. hatte am 17. Sept. beim Herabsteigen einer Aussentreppe einen Fehltritt gethan und war 4—5 Stufen tief auf den Boden herabgestürzt, und zwar mit der rechten vordern Seite auffallend. Näheres über die Art und Weise seines Sturzes vermochte er nicht anzugeben.

Am folgenden Tage wurde ich von seinen Comilitonen hinzugerufen und fand folgenden Zustand.

Patient hält den rechten Arm im Ellenbogengelenk flectirt und unterstützt ihn mit einer mitella oder

der andern Hand wie bei Clavicularbrüchen es zu geschehen pflegt. Er hält den Kopf steif und ein wenig zur rechten Seite geneigt. Die rechte Schulter ist kaum merklich gesenkt und etwas nach vorn gerichtet. Die Untersuchung der rechten Claviculargegend zeigt eine veränderte Richtung des Schlüsselbeins. Indem man es mit der Palpation vom Acromialende aus verfolgt, wird man nicht zum manubrium sterni, sondern hinter dasselbe geführt, wo sich das Ende der clavicula, um ein wenig jenes überragend, hinter dem m. sternocleidomastoideus dunkel durchfühlen lässt. Die dem capitulum clavic. der linken Seite entsprechende Prominenz an der rechten Seite des manubrium wird vermisst. Die Supra- und Infraclavicularvertiefungen der rechten Seite erscheinen ein wenig flacher. P. empfindet nur Schmerzen bei Bewegungen des betreffenden Arms und des Halses; die Deglutition ist etwas empfindlich und erschwert, ohne gehindert zu sein; die Respiration ist nicht behindert; an der rechten Seite des Halses empfindet P. ab und zu schiessende Schmerzen, die bis zum äussern Gehörgang sich hinziehen. Anderweitige Verletzungen fanden nicht statt. Die übrigen Functionen des Körpers in Ordnung. Der Puls normal.

Die Reduction des nach hinten luxirten Sternalendes des Schlüsselbeins sollte in der Chloroformnarcose vorgenommen werden. P. consumirte jedoch

eine bedeutende Quantität Chloroform, ohne über das Stadium der Aufregung hinaus zu gelangen. Die Reduction wurde ausgeübt wie bei Clavicularbrüchen, durch starkes Zurückziehen beider Schultern, wobei ich mit dem hakenförmig gekrümmten Finger die clavicula nach hinten zu umgehen und das capitulum nach vorn und etwas abwärts zu drängen suchte. Weniger dieser, als der ersteren Massregel war es zu verdanken, dass das capitulum wirklich in die normale Stellung hineinschnappte und die Verhältnisse nichts mehr Abnormes darboten. Die Reduction wurde vermitteltst einer Binde versucht, die in Achtertouren beide Schultern zurückhalten sollte; unter den auf dem Rücken sich kreuzenden Bindengängen war ein kleines Kissen angebracht. Ausserdem wurde der Arm durch eine mitella unterstützt.

Am folgenden Tage war das capitulum aus seiner Stellung wiederum nach hinten etwas ausgewichen, ohne die entsprechende Gelenkfläche am manubrium ganz verlassen zu haben. P. trug seinen Kopf noch sehr steif; die Deglutitionsbeschwerden und Schmerzen am Halse hatten ein wenig nachgelassen. Bei stärkerem Zurückziehen der Schultern gelangte das Sternalende des Schlüsselbeins in seine normale Lage; es war aber vorauszusehen, dass das geringste Nachlassen der Binden die Subluxation wieder hervorrufen würden. Der Desault'sche bei Clavicularbrüchen gebräuchliche Verband wurde nun

angelegt, und durch Bestreichung der Bindengänge mit Kleister demselben mehr Solidität gegeben, so dass er eine feste, den Arm in unverrückbarer Lage zur Brust fixirende Kapsel darstellte.

In wenigen Tagen liessen darauf die obenerwähnten Beschwerden nach. Der Verband wurde innerhalb der nächsten 3 Wochen ein paar Mal gewechselt, dann durch eine mitella ersetzt und endlich auch diese weggelassen. Die *clavicula* war an ihrem Sternalende völlig befestigt, doch wich das *capitulum* um ein wenig nach hinten und oben ab. Der Gebrauch des Arm's war nicht mehr behindert, und nur bei Bewegungen desselben nach vorn und zur Mittellinie des Körpers empfand P. in ihm ein Gefühl des Taubseins und beobachtete eine stärkere Blutansammlung in den Venen des Arms und der Hand durch den Druck, den das dislocirte *capitulum* auf den *Supraclaviculär*-Theil des *plexus brachialis* und den Venenwinkel bei der beschriebenen Armbe-
wegung hervorbrachte.

Wenn Luxationen am Schlüsselbein überhaupt zu den selteneren Verletzungen gehören, so gilt dieses von den Luxationen des Sternalendes nach hinten in noch bei weitem höheren Maasse. Die Literatur weist deren kaum mehr als ein Dutzend Fälle.

Die Ursachen und der Mechanismus der Luxation in dem eben beschriebenen Falle sind leider sehr dunkel und unverständlich. Bei einem Falle

auf die vordere rechte Seite, konnte vorzugsweise die Schulter betheiliget und zurückgedrängt worden sein; hierbei hätte jedoch nur eine Luxation des Sternalendes nach vorn statt haben können. Gegen eine direct auf das capitulum claviculae von vorn her wirkende Gewalt, die als Ursache der Luxation in ein paar Fällen schon nachgewiesen worden ist, spricht der Umstand, dass keine anderweitige Spuren einer solchen gewiss nicht unbeträchtlichen Gewalt, wie Wunden oder Erscheinungen von Quetschung der Weichtheile an den entsprechenden Partien, nachzuweisen waren. Ein eigentlicher Widerspruch liegt hier in so fern nicht vor, als P. sich auf die Umstände seines Sturzes überhaupt nicht recht besinnen kann; aber jedenfalls bleiben wir hinsichtlich der Aetiologie im Dunkeln.

Ueber die Diagnose konnte die Untersuchung der sternoclavicular-Articulation keinen Zweifel lassen und stimmten die ferneren Erscheinungen mit derselben vollkommen überein. Die steife und etwas zur kranken Seite geneigte Haltung des Kopfes ist bekanntlich nicht einer mechanischen Zerrung des m. sternocleidomastoideus zuzuschreiben, der im Gegentheil durch Zurückweichen des Sternalendes der clavicula entspannt werden müsste, sondern beruht auf die, durch das dislocirte Knochenende hervorgerufene Reizung des Muskels und der umgebenden Theile. Auch die Deglutitionsbeschwerden möchte ich demsel-

ben Umstände zuschreiben, indem eine mechanische, durch das capitulum claviculae gegebene Ursache zunächst durch Druck auf die trachea hätte wirken und Respirationsbeschwerden hervorrufen müssen, von denen P. nicht heimgesucht war. Die eigenthümliche Verbreitung des Schmerzes längs den Hals hinauf bis in den äussern Gehörgang liesse sich vielleicht durch Vermittelung des n. vagus erklären. Die anatomische Lage desselben vor seinem Eintritt in die Brustapertur, die gerade dem Clavicularansatz des m. sternocleidomastoideus entspricht, mag ihn einer Reizung durch das zurückweichende capitulum claviculae ausgesetzt haben, die auf jenen Zweig desselben übertragen worden ist, welcher als ramus auricularis vagi zum Theil den meatus auditorius externus mit sensiblen Fasern versieht. Gegen diese Erklärung spräche freilich der Umstand, dass von Seiten der innern Organe, die durch den n. vagus mit trophischen Fasern versorgt werden, keine krankhaften Erscheinungen beobachtet wurden, so dass jene Schmerzen möglicherweise durch Reizung der oberflächlichen Verzweigungen des plexus cervicalis und des n. auricularis magnus hervorgerufen worden sind.

Während in andern Fällen dieser Luxation die Reduction ganz leicht durch Zurückziehen der Schultern gelang, ist sie in unserem Falle nicht ganz ohne Mühe und Anstrengung erfolgt. Die grosse und un-

besiegbare Neigung zum Wiedereintritt der gehobenen Dislocation scheint durchgängig stattgefunden zu haben und theils durch die flache Conformation der betreffenden Gelenktheile, theils durch die Wirkung der Halsmuskeln begründet zu sein, die sich nicht so leicht wie die der Extremitäten durch geeignete Verbandmittel paralyisiren lässt. Dazu kommt, dass man bei den Luxationen nach hinten keinen zweckmässigen directen Druck auf das reponirte capitulum ausüben kann, wie bei der Luxation desselben nach vorn. Wir überzeugten uns auch bald davon, dass uns nur übrig blieb, die halbluxirten Gelenkenden in möglichster gegenseitiger Ruhe bis zur Heilung der gerissenen Bänder zu erhalten. Die nachfolgende Integrität aller Functionen der betreffenden Theile, welche bei diesem sowie den meisten anderen Fällen der Art zu erfolgen pflegt, rechtfertigt hinlänglich die eingeschlagene Behandlung.

Verstauchungen (Distorsio), unter denen wir jene Verletzungen der Gelenke verstehen, wo die Störung der Function oder schmerzhaftes Ausübung derselben nicht durch objective Erscheinungen, sondern nur durch die Annahme von Zerreiſung einzelner Muskel- oder Sehnenfasern, begleitet von kleinen Blutextravasaten, von Heraustreten einzelner Sehnen aus ihren Scheiden und den ihnen angewiesenen Knochenfurchen, von Einklemmung der Synovialhautpartieen in den durch Zerrung entstan-

denen Lücken in den fibrösen Gelenkbändern und ähnlichen pathologischen Vorgängen motivirt erscheint, solche Verstauchungen sind uns bisweilen in der Ambulanz vorgekommen und sind mit kalten Umschlägen behandelt worden, bei Empfehlung grösster Schonung und Ruhe des Gelenks, welche wir nach Beseitigung der acuteren Symptome durch Kleister- und Gypsverbände zu sichern gesucht haben.

Mit fremden Körpern haben wir wenig zu thun gehabt. Die Extraction einiger Schrotkörner aus der Ohrmuschel, aus der Hand, die Extraction einer Bohne aus dem äussern Gehörgange eines Kindes, wobei die Chloroformnarcose sich besonders zweckmässig erwies, waren die einzigen Hilfsleistungen in dieser Hinsicht, zu denen wir veranlasst wurden.

II. Entzündungen und deren Folgezustände.

1. Die Haut und das Unterhautzellgewebe boten uns am häufigsten entzündliche Zustände und deren Folgen.

Verbrennungen kamen verhältnissmässig selten vor und waren meist so unbedeutender Natur, dass sie ambulatorisch oder poliklinisch behandelt wurden. Nur 2 Fälle wurden als stationäre zur

klinischen Demonstration aufgenommen und verliefen glücklich, ohne Complication mit Entzündungen innerer Organe, trotz der nicht geringen Ausdehnung der Verbrennungen über sämtliche Extremitäten und einzelne Theile des Rumpfes. In Rücksicht ihrer Intensität gehörten sie dem 2ten und 3ten Grad nach Dupuytren an. Wir pflegen uns aber sonst bei Bestimmung der Verbrennungen und Erfrierungen nicht der hergebrachten „Grade“ zu bedienen, sondern ziehen es vor, schlechtweg den Zustand beschreiben zu lassen, wobei wir die drei wesentlich verschiedenen Zustände der Hyperämie (Erythem), der Vesication und Brandschorfbildung, welcher letzteren, je nach der Tiefe des Schorfes, die letzten 4 Dupuytren'schen Grade angehören, vorzüglich in's Auge fassen.

Unser örtliches therapeutisches Verfahren bei Combustionen ist sehr einfach. Bei ganz leichten, wenig ausgedehnten, hat uns Umhüllung mit Baumwolle, nach Entleerung der Blasen durch Nadelstiche genügt. Die so empfehlenswerthe Anwendung einer concentrirten Solution von Nitras argenti haben wir leider kein Mal versuchen können: die Leute sehen sich wegen ihrer Verbrennungen gewöhnlich erst dann nach Hülfe um, wenn die Eiterung schon in vollem Gange ist und man nicht mehr hoffen darf, durch das Nitras argenti eine bleibende Kruste zu schaffen, unter deren Schutze die Epidermisbildung

rasch ohne Eiterung zu Stande käme. Wir waren somit gezwungen, den längern Weg der Heilung durch Granulation herbeizuführen und haben uns dabei des altbekannten Liniments aus Ol. lini und Aqua Calcis bedient; zur Beschränkung der wuchernden Granulationen des Acetum plumbi, des Nitras Argenti, des Druckverbands. Innerlich wurde neben säuerlichen Getränken nur Morphinum zur Schmerztstillung gereicht.

Eben so wenig haben wir an Erfrierungen ausgedehntere Erfahrungen machen können. Nur ein Fall wurde stationär behandelt, in welchem alle vier Extremitäten bedeutend verstümmelt waren, so dass wir durch Amputation eines Unterschenkels und Exarticulation mehrerer, zum Theil schon durch Gangrän fast abgelöster Finger den Verlauf zu beschleunigen veranlasst waren. In diesem Falle sowohl, wie bei leichteren Congelationen der Finger und Zehen wurden zur Zeit einer lebhafteren reactiven Entzündung Umschläge von Bleiwasser, später während der Abstossung des Ertödteten Verbandsalben mit Plumbum acetic. und Opium angewandt. Eigentliche Frostbeulen kommen auf unsrer Klinik kaum zur Beobachtung: sie sind auch bei uns unter allen Klassen der Einwohner selten, indem diese in wohlgeheizten Wohnungen oder im Freien durch hinreichend warme Bekleidungen der Hände und Füße sich zu schützen wissen vor der Kälte, und jenen

anhaltend kühlen Temperaturen nicht ausgesetzt sind, die in südlich gelegenen Ländern zur Winterzeit die Entwicklung von Frostbeulen so sehr begünstigen.

Die Hautentzündungen, die sich als Erysipela kund gaben, kamen nicht nur öfters sporadisch während des ganzen Jahres vor, sondern haben uns im Monat Februar und März in einer höchst peinlichen Weise heimgesucht, nicht nur in Folge von Operationen, sondern auch an Kranken auftretend, bei denen die Continuität der Hautdecken durch Geschwürbildungen unterbrochen war. Wenngleich wir weit davon entfernt sind, eine jede Hautentzündung nur als Reflex eines Allgemeinleidens anzusehn, sondern häufig genug uns davon überzeugen konnten, dass wir eine rein örtliche Dermatitis vor uns hatten, und derselben wie anderen Entzündungen mit örtlicher Antiphlogose, insbesondere kalten Umschlägen, entgegentraten, so können wir doch jener neueren extremen Richtung nicht huldigen, die in jedem Erysipelas nur einen örtlichen Process sieht und behandelt. Freilich fehlen auch uns da, wo wir eine alterirte Blutmischung anerkennen, die Mittel, derselben vorzubeugen oder ihren Folgen nachdrücklich zu steuern. In jenen zwei Monaten haben wir auch nicht die geringste Operation wagen dürfen, ohne darauf ein Erysipel folgen zu sehen, so dass wir das Operiren zeitweilig ganz aufgeben mussten, bis nach einer gehörigen Lüftung

der Krankenzimmer und mit dem Eintritt der wärmeren Frühlingstage die verderbliche epidemische Constitution wich.

Wir hatten in Folge derselben zwei Todesfälle zu beklagen: der eine betraf einen 55jährigen Mann von äusserst torpider Constitution, der an einem Lippenkrebs operirt worden war. Am fünften Tage nach der Operation stellte sich eine Gesichtsrose ein unter heftigen Fiebererscheinungen und bei grosser Abgeschlagenheit, während die agglutinirten Wundränder sich lösten und statt Granulationen nur jauchige Zersezung wiesen. Am 8ten Tage erblasste das über verschiedene Partien des Kopfes wandernde Erysipel, wol in Folge der zunehmenden Erschöpfung, der Puls wurde immer frequenter und kleiner, der Tod trat ein am Morgen des 9ten Tages, ohne dass Erscheinungen vorhanden gewesen wären, die auf Affection eines wichtigern innern Organs gedeutet hätten. Die Autopsie gab uns keinen nähern Aufschluss über die Todesursache, die wir in einer nicht nachweisbaren alterirten Blutentmischung vermutheten. Die Behandlung war eine vorherrschend expectative gewesen, indem wir auf die Darreichung des Chlorwassers ein grosses Gewicht zu legen, nicht geneigt sind.

Der zweite Todesfall betraf ein 15jähriges Mädchen, welches in einem jämmerlichen Ernährungszustande wegen einer seit 9 Monaten bestehenden ca-

ries des manubrium sterni aufgenommen worden war. Bedeutende, aber schon zur Vernarbung gelangte Zerstörungen am Gaumensegel und Pharynx, und die auf ähnliche Zustände des Kehlkopfs hinweisende Heiserkeit, infiltrierte Lymphdrüsen und der ganze Habitus deuteten auf ein scrophulöses Grundleiden, vielleicht mit einer Beimischung von hereditärer Syphilis. Die Lungen schienen nicht intact, obgleich ein bestimmtes Leiden derselben nicht festzustellen war: die Respiration war beschleunigt, häufiges Husten förderte zähen Schleim zu Tage, der später auch dazwischen mit Blutstreifen gemischt war, Erscheinungen, die eben so gut auf ein Leiden des larynx deuten konnten. Die Percussion und Auscultation gab uns keinen nähern Aufschluss, indem der in der obern Partie des Rückens wahrnehmbare Bronchialathem auf die trachea und die Bronchen bezogen werden konnte. Die Luft drang ziemlich frei in die feineren Bronchialverzweigungen ein. Der Puls war klein, 120 Schläge in der Minute. Am 6ten Tage nach ihrer Aufnahme zeigte sich ein Erysipelas am Halse unter Steigerung der Fiebererscheinungen. Es verbreitete sich unter heftigen Schmerzen bei zunehmender Entkräftung in den folgenden Tagen über das Gesicht. Am 8ten Tage ihres Bestehens erblasste die Rose und mit ihr schwand die Anschwellung des Gesichts, ohne dass im sonstigen Befinden eine Verschlimmerung eingetreten wäre. Jener Abnahme der

erysipelatösen Röthe waren einige flüssige Stühle vorausgegangen mit Schmerzen und erhöhtem Wärmegefühl im Unterleibe. Am folgenden Morgen trat der Tod ein, ohne auffallende Verschlimmerung und ohne Hinzutreten neuer Krankheitserscheinungen. — Bei der Aufnahme der Kranken hatten wir versucht das Grundleiden durch einen vorsichtigen Gebrauch von Jodeisen in Angriff zu nehmen, setzten es jedoch sehr bald aus, da der Zustand der Lungen uns immer mehr verdächtig erschien. Bei Eintritt des Erysipelas wurde Camphor gereicht ohne irgend einen merklichen Erfolg. Das Mittel wurde ausgesetzt, so bald die Störungen der Verdauung auftraten.

Bei der 24 Stunden nach dem Tode angestellten Section fanden wir das ganze manubrium sterni bis auf das Periost seiner Rückseite durch caries ausgehöhlt und ein necrotisches spongiöses Knochenstück in demselben enthalten. Die Lymphdrüsen am Halse tuberculös infiltrirt. Ein vom Zungenbein über den Kehlkopf bis zum Brustbein geführter Schnitt eröffnete einen Abscess, der einen Zoll über dem sternum beginnend und bis zur Mitte des Kehldeckels reichend, die Knorpel des larynx umgab, ohne in die Cavität desselben einzudringen. Nur der Epiglottis Knorpel war seitlich etwas exulcerirt. Das obere linke Stimmrizenband hatte ein verschrumpftes Ansehn, wodurch der unter ihm gelegne ventriculus Morgagni flacher erschien. Beide Lungen waren

mit ihren Pleuren durch ältere organisirte Adhaesionen mit der Pleura costalis verwachsen. In beiden fanden sich gegen die Mitte hin mässig grosse hegetisirte Stellen; die Spizen waren am meisten durchgängig, die untern Lappen zeigten passive Congestion. Unter den etwas angeschwollenen Bronchialdrüsen enthielt eine Exsudate, die stark mit Kalksalzen imprägnirt waren. An dem, verhältnissmässig etwas reichliche Dimensionen darbietendem Herzen war das Offenbleiben des foramen ovale im Septum atriorum als Abnormität zu bemerken. Bei Eröffnung der Bauchhöhle fanden wir die Serosa der Leber und der Därme mit frischgebildeten leicht abstreifbaren Pseudomembranen bedeckt. Eine stärkere Injectionsröthe war nur hin und wieder an der Subserosa einzelner Darmpartieen zu bemerken. Im kleinen Becken haben sich gegen $\frac{3}{4}$ seröseitigen Exsudats angesammelt. Die Schleimhaut des ganzen tractus intestinalis war etwas aufgewulstet und mit zähem Schleim bedeckt; die des Ileum wies ausserdem Injectionsröthe und kleine Ecchymosen. Die übrigen Organe der Bauchhöhle, so wie die der Schädelhöhle boten nichts Pathologisches.

Wenngleich schon bei der Aufnahme der Kranken das tiefwurzelnde constitutionelle Leiden, die vorgeschrittene Consumption der Kräfte und der nicht gefahrlose örtliche Krankheitsprocess am Brustbein wenig Hoffnung für die Erhaltung des Lebens auf-

kommen liessen, so ist doch jedenfalls durch das Erysipel der Tod beschleunigt worden, um so mehr, als die Peritonitis, wie nicht selten die Entzündungen seröser Häute, in näherem Zusammenhange mit jenem stehen mochte. Sie war zu Lebzeiten der P. nicht diagnosticirt worden, weil die Schmerzen und die andern charakteristischen Erscheinungen der Peritonitis verhältnissmässig so wenig hervortraten, dass wir eher eine Hyperaemie der Intestinal-Schleimhäute anzunehmen berechtigt waren, die durch den mehrtägigen Gebrauch des Campher's allenfalls erklärt werden konnte. Da dieses Mittel aber bei den Zeichen einer Reizung der Verdauungsorgane ausgesetzt wurde, so können wir schwerlich in ihm die Ursache der Peritonitis suchen. Auch dass wir die Pneumonie nicht diagnosticirt, wird man uns nicht allzu sehr zum Vorwurf machen, wenn man erwägt, wie schwer es ist weniger ausgedehnte von lufthaltigem Lungengewebe umgebne Hepatisationen sicher nachzuweisen, zumal wenn eine gründliche Untersuchung durch den leidenden und hoffnungslosen Zustand des Kranken erschwert und peinlich wird.

Wir haben den Campher auf die so dringende Empfehlung hin, die ihm Pirogoff ertheilt, wiederholt während unsrer Erysipelas-Epidemie angewandt, ohne zu einer entschiedenen Ansicht über seine Wirkung gelangt zu sein. Zwar haben wir mehrmals bei seinem Gebrauch die Pulsfrequenz abnehmen und

nie dieselbe in Folge des Mittels, wie man es nach seiner Eigenschaft als Excitans voraussetzen könnte, zunehmen und die entzündlichen Erscheinungen sich steigern gesehen; sind jedoch nicht im Stande bei der verschiedenen Dauer und Intensität der einzelnen Fälle unserer Epidemie das „post hoc“ und „propter hoc“ genügend zu unterscheiden. Ausser dem Campher und leichten Säuren, zu denen ich wegen ihrer im Magen erfolgenden Zersezung auch die Aqua oxymuriatica rechne, haben wir keine innerlichen Mittel angewandt. Auch die Unzuverlässigkeit localer, die Verbreitung des Erysipelas zu verhindern bestimmter Mittel haben wir zu häufig erfahren, um dieselben mit grossem Eifer in Gebrauch zu ziehen. Nur die jedenfalls harmlose und den Kranken in keiner Hinsicht incommodirende Begrenzung der erysipelatösen Hautstellen mit Nitras argenti in Substanz haben wir mehrmals versucht und jedesmal die ersten gezogenen Gränzen überspringen sehen, häufig aber nach Wiederholung des Experimentes an demselben Individuo einen Stillstand der sich verbreitenden Röthe vor der künstlichen Demarkationslinie wahrgenommen. Mag diese, auch von Andern öfters gemachte Erfahrung immerhin noch nicht beweiskräftig sein und von Manchem vielleicht belächelt werden, so sind Versuche der Art bei einem in seinem Wesen noch so unbekanntem und jeder rationellen Behandlung sich entziehenden Krankheits-

process doch gewiss zu empfehlen, und ich ver-
muthe, dass bei nachlassender Wirkung der allge-
meinen Krankheitsursachen, der Verbreitung der
Hautentzündung in continuo ein Stillstand geboten
werden kann durch die, vermöge des Aezmittels
hervorgerufenen Veränderungen der oberflächlichen
Lymph- und Capillargefäße.

Indem ich die Entzündungen des subcutanen
Zellgewebes übergehe, in Rücksicht deren Behand-
lung unsere Grundsätze bei Gelegenheit der Beschrei-
bung von Fall 3. und 4. schon hinlänglich dargelegt
worden sind und auf die wir bei Besprechung der
so häufigen Geschwürbildungen noch einmal zu-
rückkommen werden, möchte ich mir noch einige
Bemerkungen erlauben über die in der Form von
„Ausschlägen“ auftretenden Hautentzündungen.

Da nach dem hergebrachten Gebrauch die
acuten Exantheme auf der medicinischen Abtheilung
ihre Berücksichtigung finden, so habe ich, den sy-
philitischen Ausschlägen und dem Lupus einen be-
sonderen Abschnitt widmend, hier eigentlich, nur
noch von wenigen Formen zu sprechen. Während
Psoriasis, hier überhaupt seltner als in Deutschland,
uns in diesem Jahre keinmal zur Beobachtung kam,
und eben so wenig die interessanten, jüngst von
Bärensprung so trefflich beschriebenen Formen
des Ringwurms, während uns kein Fall einer cha-
racteristischen Prurigo vorkam, trotz der häufigen

elenden Nahrungs- und Lebensverhältnisse, welche sie sonst zu erzeugen pflegen, sind wir lediglich auf die wiederholten Fälle von Scabies und Eczema, in ihren mannigfaltigen Gestaltungen und Uebergängen zu den impetiginösen Ausschlägen, reducirt gewesen. Von den wenigen Fällen von Acne punctata und rasch ablaufendem Herpes will ich nichts erwähnen.

Gegen Scabies wird gewiss kein esthnischer Bauer um Hülfe nachsuchen und nur wenige Personen aus dem Handwerksstande sind wegen ihrer Krätze in die Klinik gekommen. Häufig genug waren aber die, anderer Krankheiten wegen Aufgenommenen mit jenem Hautübel behaftet, so dass es uns nicht an Subjecten zur klinischen Demonstration desselben gefehlt hat, und diese ist in der That nicht zu verabsäumen, so lange noch hie und da Ansichten von der dyscrasischen Natur der Scabies in einer entsprechenden Behandlung herumspucken. Bei der verdickten, schwieligen, mehrfach gesprungenen und stets von reichlichem Schmutz bedeckten Epidermis unserer Landleute und besonders bei längerem Bestehen der Krätze, in Folge der unausgesetzten Kratzbemühungen, wird es bisweilen schwierig die Milbengänge aufzufinden und nicht in allen Fällen sind wir bei Inspection des Praeputiums, wo sie sich doch vorzugsweise und besonders deutlich präsentiren, so glücklich gewesen, sie nachzuweisen. — Dennoch werden wir ein solches, durch Kratzmilben

bedingtes Eczema, wie man mit Recht die Scabies nennen kann, nicht leicht verkannt haben, indem ein Zusammenfassen der übrigen Erscheinungen, des vorzüglichen Vorkommens an gewissen Körperstellen (Hände, Vorderarm, penis, nates) bei steter Verschorung des Gesichts, der continuirlichen successiven Entwicklung disperser Knötchen, Bläschen, Pusteln mit ihrer rückschreitenden Metamorphose zu Krusten und dunkler pigmentirten Stellen, der durch das Krazen bedingten Infiltrationen und Excoriationen der Haut, indem, sage ich, das Zusammenfassen aller dieser Erscheinungen auch bei nicht nachweisbaren Milbengängen vor diagnostischen Missgriffen schützt. Unter den vielen die Milben tödtenden Mitteln haben wir uns nur an eines gehalten und unsern Zweck stets in 2—3 Tagen damit erreicht, in so fern dann die Ursache des Entstehens der Efflorescenzen und des Juckens und Krazens, die wenigstens eben so viel zur Unterhaltung der Hautentzündung beitragen, wegfielen und die noch bestehenden Reizzustände bald durch die Anwendung kalter Umschläge oder Douchen völlig beseitigt werden konnten. Wir bedienten uns der von Wilkinson angegebenen Salbe, wie sie von Hebra modificirt, in der Abtheilung für Hautkrankheiten des Wiener allgemeinen Krankenhauses gebraucht wird.

R. Flor. Sulphur.
 Pic. nigr. liquid. \overline{aa} $\mathfrak{z}vj$
 Sapon. nigr.
 Axung. porc. \overline{aa} $\mathfrak{H}j$
 Cretae alb. $\mathfrak{z}jv$

M. f. ung.

Nach Voranschickung eines lauwarmen Bades wurden zwei Tage hindurch Morgens und Abends die afficirten Partien reichlich mit der Salbe einge-
 rieben und mit Lappen eingehüllt. Am dritten Tage durfte das Bett verlassen werden, die Salbenüber-
 reste wurden mit Seifwasser abgewaschen, um nicht, bei dem folgenden warmen Bade aufgelöst, die Haut
 andrer Körperstellen unnützer Weise zu reizen. Die Beimischung der Kreide zur Salbe hat den Zweck
 durch ihre rauhen Partikel die Milbengänge mecha-
 nisch zu zerstören und ihre Bewohner den andern, ihnen feindlichen Stoffen, sicherer auszusezen. Wie
 schon erwähnt, hat dieses Verfahren bei uns stets seinen Zweck erfüllt, so dass wir in leichteren Fäl-
 len damit unsre Behandlung schliessen konnten, in andern nur die des nachbleibenden Eczema hatten
 folgen zu lassen.

Die Eczeme haben wir in der Regel als locale Krankheitsprocesse, durch die verschiedensten Haut-
 reize hervorgerufen, anerkennen müssen und demge-
 mäss behandelt. Dieser sich immer mehr Geltung
 verschaffenden Anschauungsweise uns anschliessend,

können wir dennoch nicht umhin, in manchen Fällen, wo das Uebel, trotz Entfernung aller denkbaren localen Ursachen und der sorgfältigsten örtlichen Behandlung hartnäckig fortbesteht oder nach kurzer Besserung immer wieder recidivirt, andere Ursachen mehr allgemeiner Natur zu beschuldigen. Selten freilich gelingt es einem in solchen Fällen in nachweisbaren Störungen der Ernährung oder der Functionen bestimmter Organe, wie bisweilen beim weiblichen Geschlecht der sexuellen, einen sicheren Anhaltspunkt zu einer entsprechenden Behandlung zu finden. Wo dieses uns nicht gelingen wollte, haben wir lieber neben einer möglichst sorgfältigen Regulirung der diätetischen Verhältnisse die locale Behandlung beharrlich fortgesetzt, als schlendrianmässig die sogenannten „blutreinigenden“ Mittel, wie die Herba Jaceae, Sassaparilla, Saponaria und dergleichen brauchen lassen. — Die Anwendung des Wassers von gewöhnlicher Zimmertemperatur, in Umschlägen und, wo es ausführbar war, in Douchen mit reichlichem und sanft, nicht aus der Höhe auffallendem Strahl, haben uns meist genügt, wo wir die Ausführung unsrer Verordnungen controliren konnten. In hartnäckigeren Fällen wurde zu adstringirenden Umschlägen (cuprum aluminatum) übergegangen, und ein paar Mal die Cauterisation mit Kali caust. (ʒj auf ʒij Aq. dest.) zu Hülfe gezogen. Dass wir numerisch die Erfolge dieser Behandlungsweise

nicht angeben können, bedaure ich allerdings; es muss dieser Mangel jedoch durch den Umstand entschuldigt werden, dass diese Hautkrankheiten der Mehrzahl nach der ambulatorischen Behandlung anheimfallen, deren Resultate sich leider immer mehr oder weniger unserer Kenntnissnahme entziehen.

An das häufige Vorkommen der Scabies, Eczeme und deren Uebergänge zu den Impetiginos schliesst sich die beträchtliche Zahl von Geschwüren, die ungleich am häufigsten an den untern Extremitäten ihren Sitz haben. Durch das längere Bestehen jener Ausschläge entstehen chronische Infiltrationen der Haut und des Unterhautzellgewebes, öfters in Form chronisch verlaufender und Indurationen zurücklassender furunculöser Entzündungen. Bei neuen Eruptionen auf dem dermassen vorbereiteten Boden ist jede Pustel geneigt unter ihrer Borke in Ulceration überzugehen, die in den unvollständig organisirten Infiltraten den besten Boden zu ihrer Weiterverbreitung findet. Dieser Process wird überdies an den untern Extremitäten besonders begünstigt, theils durch die Einwirkung schädlicher Einflüsse, welche bei den Landleuten durch die Arbeiten auf nassem, morastigem Terrain die nackten Füße und Unterschenkel heimsuchen, theils durch die, aus mechanischen Verhältnissen leicht erklärliche Prädisposition dieser Körpertheile zu venösen Stasen. Dieses letztere ursächliche Moment ist jedoch bei unserm Landvolk

nicht so vorherrschend, dass man häufig Gelegenheit hätte eine bedeutende Entwicklung von Varicositäten zu beobachten und die Geschwüre „varicöse“ nennen könnte. Ist die Ulceration einmal im Gange, so wird sie in der Regel durch Unreinlichkeit und den Gebrauch der absurdesten, meist reizenden Volksmittel (Pech, Therpentin, Tabacksoel, Lehm und dergl.) continuirlich gefördert. Die disponirenden Ursachen wirken dabei natürlich fort, indem das Glied nach wie vor schonungslos gebraucht wird, bis es seine Functionen vollständig versagt oder das Allgemeinbefinden in hohem Grade schon mitleidet. Wenn man die häufige Verbreitung der Krätze unter der arbeitenden Klasse in's Auge fasst und ihre causalen Beziehungen zu diesen Geschwürsbildungen, so hatte man in der That ein Recht, diese als „psorische“ zu bezeichnen, wenn diese Bezeichnung nicht so leicht ein Missverständniss und Verwechselung mit der älteren irrthümlichen Anschauung herbeiführen könnte, die statt einer Entwicklungsreihe localer pathologischer Processe, in jenen Geschwüren die Früchte einer „psorischen Dyskrasie“ erblickt und sich sogar verpflichtet fühlt, sie zu hegen, um „metastatische“ Affectionen innerer Organe zu verhüten.

Neben den eben beschriebenen Geschwürsformen, denen sich die durch maltraitirte Erysipele hervorgerufenen eng anschliessen, sehen wir alle anderen nur ausnahmsweise auftreten: Ulcerationen, die durch

vernachlässigte Traumen, bei Scrophulösen durch primäre Knochenerkrankung, bei Rheumatikern nach vorangegangener Periostitis entstanden sind, häufig den Verdacht der Mitwirkung verschleppter Syphilis erregend.

Wir haben übrigens gerade bei den Geschwüren in unserer Klinik streng auf eine individualisierende Beschreibung gehalten und uns stets geweigert, dieselben nur unterzubringen in eine der vielen herkömmlichen species, von denen die meisten nicht einmal durch das Geistesbedürfniss der Systematik entschuldigt werden können.

Bei Behandlung der Geschwüre haben wir uns in der Regel nur an die Erfüllung der *Indicatio causalis* gehalten und neben Abstellung der fortwirkenden schädlichen Einflüsse wenig Veranlassung zu positiverem Eingreifen gehabt. Suspendirte Functionsausübung des betreffenden Gliedes wurde vor Allem gefordert. In Rücksicht der unteren Extremitäten ist dieses dahin zu modificiren, dass das Gehen in leichteren Fällen nicht so streng untersagt wurde, als das Stehen, wobei die mechanischen Hindernisse der Blutbewegung in den Venen noch mehr sich geltend machen können, während bei wechselnder Thätigkeit der Muskeln das Spiel derselben zur Ueberwindung jener mechanischen Hindernisse dienen kann. Bei ausgesprochener Venenerweiterung wurde jedoch die horizontale Lage und zum Schluss

der Behandlung eine bleibende Compression durch Schnürstrümpfe nachdrücklich empfohlen. Nächstdem haben wir genau dem Rechnung getragen, wie weit das Geschwür entzündliche Erscheinungen darbot. Wo diese lebhafter erschienen, aus jüngerer Zeit stammend, und eine Complication mit rheumatischem Leiden nicht etwa eine Contraindication gab, kalte Umschläge; feuchte Wärme dagegen, wo es sich mehr um die Ausgänge der Entzündung, um die älteren oder jüngeren Exsudate handelte. Wir haben die Warnung erfahrener Chirurgen wohl beherzigt und den subacuten entzündlichen Zustand nicht ausser Acht gelassen, der in jenen Fällen so häufig fortbesteht, die durch die „verspeckten“, harten Exsudatmassen und das spärliche, dünne, schmutzige Secret, ein scheinbar torpides Ansehen gewinnen und häufig mit Nachtheil als „atonische“ Geschwüre behandelt werden. Solche Ulcera wurden bald unter dem Einfluss der feuchten Wärme zum Vortheil verändert: die Exsudatmassen fingen an zu schwinden, das Secret gewann ein eitriges Ansehn, die zerstörende Ulceration wich einem regenerirenden Process. So weit gelangt, sahen wir dann die Anwendung des Drucks am schnellsten die Resorbtion der Exsudate beschleunigen, sei es, dass er mittelst der Rollbinde angebracht wurde oder durch Heftpflasterstreifen, welche letztere zugleich, wo nöthig, als gelindes Reizmittel die Regeneration der verlorenen Ge-

webstheile beschleunigten. Wo diese bisweilen, nachdem das Geschwür in seinen Dimensionen schon bedeutend abgenommen hatte, und vielleicht nur noch der Epidermisdecke harrte, gar zu langsam fortschritt oder wol gar gänzlich stillstand, haben wir Aq. chlorata und leichte Solutionen von Nitras Argenti als Verbandwässer gebraucht. Nach der Vernarbung wurden, wenn die Geduld der Patienten so weit reichte, kalte Douchen angewandt oder empfohlen, um die, durch die vorangegangenen pathologischen Prozesse gestörte capilläre Circulation zur normalen Entwicklung zu bringen. Wo eine dyskrasische Ursache nachweisbar war, wurde sie in entsprechender Weise mit diätetischen und medicinischen Mitteln behandelt. Wo die Umstände die stricte Ausführung obigen im Ganzen doch sehr einfachen therapeutischen Verfahrens gestatteten, wie in der stationären Klinik oder bei ambulatorisch und poliklinisch Behandelten, die unter günstigeren Lebensverhältnissen sich befanden und hinlänglich intelligent und sorgfältig waren, unsere Verordnungen pünktlich zu befolgen, haben wir stets erfreuliche Resultate gehabt; ja so sicher waren wir unseres Erfolges, dass wir bei einem Geschwür des Unterschenkels (s. Fall 14) auf die Unwirksamkeit unseres gewöhnlichen Verfahrens hin eine carcinomatöse Natur diagnosticirten, den Unterschenkel amputirten und die Diagnose durch die mikroskopische Untersuchung nachträglich be-

stätigt fanden. Nur wegen sehr bedeutender Ausdehnung eines Geschwürs in Fläche und Tiefe haben wir keinmal amputirt, sind auch nicht der Meinung, dass eine so beträchtliche Ausdehnung an einer Vernarbung verzweifeln lasse und deshalb zu jenem extremen Hülfsmittel nöthige; wol aber wird diese Vernarbung in solchen Fällen so ungünstig ausfallen können, dass die Ernährung und die Functionen des Gliedes in hohem Grade beeinträchtigt sind. Um dessen willen und wegen der kaum vermeidlichen wiederholten Recidive wird hier dem Kranken mit Entfernung des Gliedes mehr gedient sein, als mit dessen Erhaltung.

In Folge von Entzündungen des subcutanen Zellgewebes und der intermuskulären Ausläufer desselben haben wir häufig mit Abscessbildungen zu thun gehabt, von denen ich nur folgenden Fall einer näheren Mittheilung würdig erachte.

Fall 10. *Abscessbildung in der Scheide der Mm. Psoas und Iliacus. Eitrige Infiltration des oberen Lappens der rechten Lunge. Tod durch acutes Lungenödem.*

Kaddri Kurri, die 50jährige Wittwe eines vor 4 Wochen verstorbenen Schenkwrith's und Mutter mehrerer Kinder, von ziemlich gracilem Körperbau, wurde am 22. Mai in die chirurgische Abtheilung aufgenommen.

Die Untersuchung richtete sich zunächst auf die regio iliaca dextra, wo sie über unerträgliche Schmerzen klagte, die gegen den Schenkel und aufwärts gegen die Brust hin ausstrahlten, nur kurze Pausen machten und durch Druck und Bewegung gesteigert wurden. In der bezeichneten Gegend constatirten wir eine harte Geschwulst, die etwas über dem Niveau der spina ilei anterior superior beginnend, sich bis ein paar Zoll unter das Poupartsche Band erstreckte. Der äussere Rand des rechten *m. rectus abdominis* bezeichnete ungefähr die seitliche Ausdehnung zur Mittellinie hin. Die Geschwulst liess sich hier durch die Palpation scharf abgränzen, während an der übrigen Peripherie ihre Härte allmählig in die Consistenz der benachbarten Theile überging. Nach aussen wurde sie von dem vordern Rande der rechten Darmbeinschaukel begränzt; unterhalb des Poupartschen Bandes zog sie sich mehr nach aussen hin und überschritt nicht die Linie der grossen Cru-ralgefässe. Fluctuation war nirgends wahrzunehmen. Die der beschriebnen Partie entsprechende Haut oberhalb des Poupartschen Bandes zeigte keine veränderte Färbung, eine mässige Temperaturerhöhung und war verschiebbar. Nur der unterhalb jenes Bandes gelegene Theil der Geschwulst war von einem gerötheten mit den tiefern Partieen durch Exsudate schon verbundenen Haut bedeckt. Die Percussion des Unterleibs zeigte im Umfange der Ge-

schwulst einen vollkommen dumpfen Ton, der an den Gränzen allmählig in den tympanitischen Darnton überging. Die Pulsation der rechten a. cruralis war nicht fühlbar, ebenso wenig die der aa. poplitea und tibialis postica hinter dem inneren Knöchel; nur die Excursionen der oberflächlicher liegenden A. dorsalis pedis waren zu constatiren. Am ganzen Körper fand eine beträchtliche Abmagerung statt; die Gesichtszüge durch Schmerz verzogen; die Haut trocken und heiss, die Zunge zur Trockenheit neigend, Stuhl normal, völliger Appetitmangel, lebhafter Durst, Respiration beschleunigt, der Puls klein, frequent.

Während P. aus früherer Zeit keiner bedeutenderen Krankheit zu erwähnen hat, und nur bemerkt, dass seit einem Jahre die Menstruation ausgeblieben und erst vor einigen Tagen sparsam und von kurzer Dauer aufgetreten sei, soll sich etwa vor 4 Wochen, bald nach dem Tode des Mannes, auf dem rechten Unterschenkel eine erysipelatöse Entzündung eingestellt haben, welche nach ungefähr zweiwöchentlicher Dauer verschwand, um sofort die beschriebene allmählig sich entwickelnde Geschwulst an der regio iliaca folgen zu lassen.

Dass diese Geschwulst nur als eine phlegmonöse Entzündung angesehen werden konnte, die im Bereiche des M. Ileopsoas ihren Sitz hatte und längs dessen Scheide bis auf den Oberschenkel sich ver-

breitete, dass ein Ausgang in Eiterung mit allen an eine solche sich anknüpfenden Gefahren sich vorbereitete, stand ausser Zweifel. Weniger einleuchtend war uns der ursächliche Zusammenhang mit der vorangegangenen Entzündung am Unterschenkel, von der wir keine Spuren mehr gefunden hatten. Für eine secundäre Entzündung der Vena iliaca fanden keine Anzeichen statt, und wenn die Pulsation der A. cruralis nicht zu fühlen war, so war es der geringen Entwicklung des Pulses und der Infiltration der Umgebung zuzuschreiben, und nicht einer etwaigen Thrombose, für welche sonst gar keine Anhaltspunkte vorlagen und gegen welche die Pulsation der a. dorsalis pedis direct sprach. Die nicht näher festzustellenden Ursachen, die die Entzündung am Unterschenkel hervorgerufen, mochten sich auch bei Entstehung der uns jetzt vorliegenden geltend gemacht haben.

Im Verlauf der beiden ersten Tage, wo sich abendliche Exacerbationen des Fiebers deutlich erkennen liessen, wurden nur Einreibungen mit Oel und warme Cataplasmen an der Stelle der Geschwulst angewandt. Da wir bemerkt hatten, dass P. öfters hustet, mit reichlichem schaumig eitrigem Auswurf, und jetzt auch zugab, schon seit vielen Jahren mit kurzen Intermissionen von Husten geplagt zu werden, so wurden sofort die Respirationsorgane näher untersucht: die Subclavicular-Gegend der rechten

Thoraxhälfte war flacher und bei den Respirationsbewegungen weniger betheilt als die entsprechende Gegend der andern Seite; der Percussionston war an jener entschieden leerer, wie es uns schien, mit einem schwachen tympanitischen Beiklang. Raselgeräusche in der ganzen rechten Lunge, in ihrem obern Lappen consonirendes Athmen. Auf der linken Seite hatte das vesiculäre Athmen jene rauhe Beschaffenheit, die sonst als „pueriles Athmen“ bezeichnet wurde. Wegen der grossen Hinfälligkeit der Kranken und wegen der äussersten Schmerzhaftigkeit einer jeden Bewegung wurde die Untersuchung der hinteren Thoraxpartieen unterlassen. Am Herzen waren keine pathologischen Veränderungen zu constatiren.

Wir schlossen aus dieser Untersuchung und der Aussage der P., dass seit längerer Zeit Tuberkelablagerung im rechten obern Lungenlappen stattgefunden habe, dass wir es gegenwärtig mit einem Erweichungsprocess und einer neuen Infiltration zu thun hätten, und vermutheten aus den oben angeführten Percussionserscheinungen eine Caverne in der Lungenspize. Trotz der Annahme einer tuberculösen Dyskrasie konnten wir aber eine entsprechende Ablagerung und Erweichung in den Beckenknochen oder Wirbelkörpern als Ausgangspunkt der Abscessbildung nicht gelten lassen, da diese so rasch zu Stande gekommen war.

Nach zweitägiger Anwendung der Cataplasmen konnten wir Fluctuation unterhalb des Poupart'schen Bandes wahrnehmen; das Eiterdepot schien jedoch ziemlich tief gelegen zu sein, obgleich die Haut an der genannten Stelle eine intensivere Röthung angenommen hatte. Den misslichen Einfluss der atmosphärischen Luft auf solche Eiterdepots nicht verkennend, glaubten wir doch durch eine zeitigere Eröffnung einer weiteren Verbreitung des Eiters und Senkung desselben in die Scheiden der grossen Gefässe zuvorkommen zu müssen. Ueberdies mochte ein spontaner Aufbruch, vielleicht an einer ungünstigeren Stelle ziemlich nahe bevorstehen. Etwa $1\frac{1}{2}$ " von der spina ilei ant. sup. nach unten und innen und ungefähr ebenso weit nach aussen von den Cruralgefässen, wurde an der abhängigsten Stelle der fluctuirenden Partie eine etwa 1" tief eindringende Incision gemacht. Wir entleerten einige Unzen rahmähnlichen Eiters, so viel als durch die Spannungsverhältnisse der Abscesswandungen spontan hervortrat, bedeckten die Oeffnung mit einem Charpiebausch und setzten die Cataplasmen fort.

25. Mai. In Folge von spontaner Entleerung bedeutender Quantitäten Eiter hatte der Verband mehrmals gewechselt werden müssen. Die Schmerzen haben nachgelassen, aber das Allgemeinbefinden hat sich verschlimmert: der Puls ist noch kleiner und frequenter, die Prostration der Kräfte, die Apa-

thie haben zugenommen, Schwerhörigkeit ist eingetreten; die Sputa copiöser; flüssige Stühle.

Am folgenden Tage steigerten sich die schlimmen Anzeichen. Auch über die ganze linke Lunge verbreiteten sich Rasselgeräusche, die Entleerung der in den Luftwegen sich ansammelnden Schleimmassen begann zu stocken, die flüssigen Stuhlausleerungen wurden häufiger. Die Eiterentleerung aus dem Abscess nahm ihren Fortgang. Es wurden kleine Gaben Campher mit Opium gereicht. Ohne eine Wirkung hievon zu beobachten, starb P. am Abend des folgenden Tages am 27. Mai, unter den Erscheinungen der Lungenlähmung.

Section nach 36 Stunden.

Durch Erweiterung der Eröffnungsstelle des Abscesses gelangte man in eine geräumige mit Eiter gefüllte Höhle, die zwischen der fascia iliaca und dem m. iliacus ihren Hauptsitz hatte, sich aber innerhalb der Scheide des m. psoas etwa eine Hand breit über das Niveau der linea arcuata interna nach oben erstreckte. Die Muskelfasern waren graulich, missgefärbt, mürbe durch den umspülenden Eiter. Eine Betheiligung der benachbarten Knochen war nirgends wahrzunehmen. Nach unten zu erstreckte sich der Abscess bis zur Durchtrittsstelle der Gefässe durch den Schenkelbogen; die Zellscheide der a. cruralis war infiltrirt, sonst aber die Arterie sowol wie die Vene, die wir in ihrem weiteren Verlauf untersuchten, frei

von pathologischen Veränderungen. Die Leistendrüsen infiltrirt. In der Ileocoecalgegend sahen wir einen Zipfel des grossen Nezes und ein Stück Dünndarm durch leicht abreissbare, frische Adhäsionen mit dem die fascia iliaca bekleidenden Peritonäum verbunden. Nach Lösung der adhären den Theile bemerkte man ein paar kleine rundliche Substanzverluste im Peritonäum und der fascia iliaca, welche in die Abscesshöhle führten. Bei Eröffnung der Brusthöhle fand man die Pleura der rechten Lunge fast in ihrer ganzen Ausdehnung mit der Costal Pleura durch ältere organisirte membranöse Adhaesionen verbunden. Der obere Lappen eitrig infiltrirt; an der Spitze eine bohrengrosse alte Caverne mit verdichteter eingezogener Umgebung. Die übrigen Partieen der rechten Lunge wenig lufthaltig, von blutigem Serum überschwemmt. Die linke Lunge die frei in ihrem Pleurasacke lag, welcher ein paar Unzen blutig seröser Flüssigkeit enthielt, war an den Rändern emphysematös, sonst sehr wenig lufthaltig, strotzend von blutig serösem Infiltrat. Die Bronchien beider Lungen waren gefüllt mit einer chocoladfarbigen eitrigen Flüssigkeit. Die übrigen Organe boten nichts wesentlich Abnormes, was zur Beurtheilung des Falls von Interesse hätte sein können.

Hinsichtlich der pathologischen Veränderungen der regio iliaca sehen wir somit unsere Diagnose völlig bestätigt und die Eröffnung des Abscesses

durchaus gerechtfertigt: eine Perforation des Peritoneum's hatte schon stattgefunden und ein Erguss in's cavum desselben war durch die vorangegangene adhäsive Entzündung verhindert worden. Eine Communication zwischen dem Abscess und der Höhle des Darm's, ein Eintritt der Faecal-Massen in den ersteren mit den sich daran knüpfenden schlimmen Folgen wäre mit der Zeit nicht ausgeblieben.

Aus dem Zustand der Lungen ging hervor, dass ein acutes Lungenoedem die unmittelbare Todesursache gewesen war. Tuberculöse Ablagerungen mochten in der Spitze der rechten Lunge wol früher stattgehabt haben; dafür sprach die alte Caverne; jedenfalls hatten wir uns geirrt, wenn wir aus unserer physikalischen Untersuchung am Krankenbett die Vermuthung schöpften, dass eine Caverne vorhanden sei. Die bei der Section ermittelte war in der That von so kleinen Dimensionen und so wenig oberflächlich gelegen, das sie einer Erkenntniss bei Lebzeiten der P. schwerlich zugänglich war. Auch hatten wir im obern Lappen der rechten Lunge frische tuberculöse Infiltrationen zu finden erwartet, und fanden nur die pathologischen Veränderungen einer Pneumonie, deren Exsudat bei dem herabgekommenen Zustande des ganzen Organismus einem schnellen Zerfall entgegengegangen war.

2. Entzündungen der Schleimhäute.

Mit Uebergang der Affectionen der Mund-

und Nasenschleimhaut, die uns wenig Interessantes boten, will ich nur kurz angeben, welche Grundsätze wir bei Behandlung der Entzündungen der Urethral-schleimhaut befolgt haben, deren wir als ambulato-rische Fälle zwar nur 16 im Aufnahmebuch verzeich-net finden, die jedoch ausserdem häufig von den Practicanten poliklinisch behandelt wurden. Wir haben in dem Tripper ein „specifisches“ Leiden we-der gesucht noch gefunden, und wundern uns in der That, wie bei dem massenhaften Material, das in die-ser Hinsicht vorliegt und mit mehr Exactität als früher gesichtet worden ist, die Frage noch strei-tig sein kann, ob der Tripper den syphilitischen Krankheiten zuzurechnen sei oder nicht. So weit unsre Erfahrung reicht, müssen wir die Ansicht be-stätigen, dass die Entzündung der Urethral-schleim-haut in ihrem Wesen von der anderer Schleimhäute sich nicht unterscheidet, und dass nur der steten Reizung derselben durch den Urin, so wie der Enge des Locals und den sich leicht mitbetheiligenden Nachbarorganen es zuzuschreiben ist, wenn die ent-zündlichen Erscheinungen zu besonderer Höhe stei-gen oder in einer chronischen Weise sich sehr lange hinschleppen, wenn eine mässige Anschwellung der Schleimhaut durch Erschwerung oder Verhinderung der Urinexcretion die schwersten Folgeerscheinun-gen nach sich zieht, wenn schmerzhaft und selbst lebensgefährliche Complicationen von Seiten der

Prostata, der Blase und des Nebenhodens sich hinzugesellen.

Eine abortive Behandlung mit cauterisirenden Injectionen haben wir keimnal in Anwendung gebracht. Theils waren die entzündlichen Erscheinungen schon zu weit entwickelt, theils mochten wir ein so gewagtes Verfahren am wenigsten bei einer ambulatorischen Behandlung versuchen, wo wir zur Beseitigung etwaiger schlimmer Folgen nicht so rasch hätten einschreiten können.

Nach Beseitigung der acuteren entzündlichen Periode, bei der wir besonders örtliche laue Bäder und sehr reichlichen Genuss von Wasser oder anderweitigen indifferenten Getränken zur relativen Verminderung der Salze im Urin empfehlen, gehen wir bald zu adstringirenden Injectionen über, die allmählig verstärkt werden. Unter den allgemein gebräuchlichen innerlichen Mitteln glaube ich von der Verbindung des Extr. aethereum Cubeborum mit Copaivbalsam ein paar Mal guten Erfolg bemerkt zu haben; die Zahl der von uns behandelten Fälle ist jedoch zu gering und die etwa erzielten Erfolge haben sich zu oft unserer Beobachtung entzogen, als dass wir aus den Resultaten unserer Behandlung sichere Schlüsse ziehen dürften. Die von Dallas empfohlenen Injectionen des Copaivbalsam in der Form, in welcher Ricord denselben zum Klystier verschreibt, haben uns nicht sicherere Wirkungen ge-

zeigt, als die anderen Injectionsflüssigkeiten; in einigen Fällen, insbesondere wo Gonorrhoeen schon wiederholt durchgemacht worden waren, wollten uns die Injectionen insgesamt nicht viel nützen. Es ist ein anzuerkennendes Verdienst, wenn Ricord, Caudemont und Andere darauf aufmerksam gemacht haben, in solchen Fällen auf etwaige Stricturen die Aufmerksamkeit zu richten; sollten diese Aerzte aber nicht zu weit gehn, wenn sie behaupten, dass einem Tripper, der länger als sechs Wochen besteht, stets eine Stricture zu Grunde läge? Ich habe in vielen Fällen das Gegentheil davon erfahren. Freilich geben jene zu, dass man bei einem chronischen Tripper statt einer organischen Stricture bisweilen eine „contracture du col de la vessie“ constatire. Dieses will denn aber doch nichts anderes sagen, als dass, wenn ein chronisch entzündlicher Process mit blennorrhöischem Secret in der pars membranacea und prostatica sich festgesetzt hat, die Muskeln des Blasenhalses ebenfalls gereizt sein und sich der Einführung von bougies lebhafter widersetzen werden, wie man es auch bei normaler Harnröhre sehr sensibler Personen zu finden Gelegenheit hat. Der methodische Gebrauch der bougies, zumal der elastischen gebauchten Sonden, deren schmale Spitze leichter sich einführen und die bauchige Anschwellung folgen lässt, wird zwar die Empfindlichkeit der Muskeln abstumpfen, jedoch nicht immer

den Schleimfluss mit beseitigen können. Seit dem fleissigen Gebrauch der bougies ist die „goutte militaire“ wol seltner geworden, aber noch nicht verschwunden. Die Hervorrufung einer acuteren Entzündung durch cauterisirende Injectionen mag manchen verschleppten Fall von Entzündung in den vorderen Abschnitten der urethra zum Schweigen gebracht haben, nicht so den Schleimfluss der pars prostatica, bei der jedenfalls eine begränzte Aezung mittelst eines Aezmittelträgers rationeller wäre.

Organische Stricturen sind bei uns überhaupt selten, in der stationären Klinik beobachteten wir nur einen Fall, wo die Ursache eine traumatische zu sein schien, eine vor 3 Jahren auf die Perinacalgegend ausgeübte Gewalt. Diese hatte entweder eine Entzündung veranlasst, durch welche die Umgebung des bulbus urethrae und der pars membranacea mit verhärteten Exsudaten infiltrirt und mit mehrfachen Fistelgängen versehen worden war, oder sie hatte eine Zerreissung der urethra und Stricturnbildung durch Vernarbung zur Folge, die ihrerseits ebenfalls die genannten consecutiven Erscheinungen bedingt haben konnte. Die anamnestischen Angaben waren zu verwirrt, als dass man einen klaren Blick in den Entwicklungsgang hätte gewinnen können. Die Verengerung war jedenfalls keine sehr bedeutende; eine bougie von $\frac{2}{3}$ Durchmesser konnte eingeführt werden. Die Einführung war aber so erschwert durch die

Fistelgänge, dass, wenn wir einmal vom richtigen Wege abgewichen waren, es uns an demselben Tage nie gelang mit der Sonde in die Harnblase einzugehen. Ich vermüthe, dass an der Einmündungsstelle eines Fistelganges eine klappenartige Bildung diese Schwierigkeit veranlasst haben mag. Während wir noch bemüht waren durch allmälige Dilatation die Stricture zu heilen, durch Cataplasmen die Exsudate der Perinaealgegend zu schmelzen, durch Spaltung der oberflächlichen Gänge die vielfachen Oeffnungen der Urinfistel zu einer zu vereinigen, ward der Kranke häuslicher Verhältnisse wegen gezwungen, die Klinik zu verlassen. Seine subjectiven Beschwerden, der häufige und schmerzhafte Harndrang, waren um vieles gemildert, der Urin wurde in freiem Strahl entleert, wobei aus der Fistel wenig oder gar nichts von demselben abging. Innerliche Arzneien wurden keine angewandt. CO₂ haltiges Wasser wurde als Getränk gereicht in Rücksicht auf den mässigen chronischen Blasenkatarrh.

Affectionen der Blaseschleimhaut kommen hier verhältnissmässig selten vor, wol erklärlich aus der Seltenheit der organischen Stricturen und der Lithiasis; die Klasse der „alten Wüstlinge,“ die von jenen Affectionen vorzugsweise heimgesucht wird, ist unter dem Landvolk gar nicht, in unsern Provinzialstädten doch bei weitem schwächer vertreten, als in den grossen Haupt- und reichen Handelsstädten, den

Sammelpunkten einer luxuriösen und liederlichen Gesellschaft.

Nur ein Fall eines selbständigen Blasenleidens kam zu unsrer Beobachtung.

Fall 11. *Hypertrophia concentrica vesicae.*

Andres Nukat, ein 44jähriger rüstiger Bauer, wurde am 2. November angeblich wegen eines Blasenstein's von einem Landarzte der Klinik zugeschickt. P. giebt an, schon in seinem 42ten Jahr an häufigem und schmerzhaftem Harndrang gelitten, jedoch nach dreijährigem Leiden im Gebrauch gewisser, nicht näher zu bestimmender Volksmittel Abhülfe gefunden zu haben. Das Uebel habe sich seit mehreren Jahren wieder eingestellt und unaufhaltsam bis jetzt gesteigert. P. wird 3 bis 4 mal in der Stunde, gegen 10 mal während der Nachtruhe, durch Harndrang genöthigt den Urin zu entleeren; der Strahl ist kräftig und deutet auf keine Verengung der Harnröhre. Beim Beginn der Urinentleerung empfindet er schmerzhaftes Drängen im Blasenhal, ebenso beim Schluss derselben, bei welchem sich das Gefühl hinzugesellt, als lege sich ein Körper vor die Blasenmündung der Harnröhre. Sowohl beim Harnlassen als auch spontan in der Zwischenzeit ist die Eichel der Siz eines lästigen Juckens, das sich bis zum Schmerz steigert. Gehen und Fahren schienen die Beschwerden nicht wesentlich zu mehren. Auch in der Nierengegend

sind weder spontan, noch bei Druck Schmerzen verspürt worden. Die Untersuchung durch die Unterleibsdecken lässt weder durch Palpation noch durch Percussion etwas von der Blase entdecken, die in geringer Ausdehnung sich im kleinen Becken bergen muss. Trotz wiederholter Versuche mit flexiblen und metallnen Sonden verschiedener Krümmung und Dicke gelang es uns in den ersten Tagen nicht über die pars bulbosa der Harnröhre hinaus vorzudringen; der Eingang der pars membranacea leistete den hartnäckigsten Widerstand und liess, bei Berücksichtigung der Beschaffenheit des Harnstrahl's, an einer krampfhaften Contraction des Guthrie'schen und Wilson'schen Muskels nicht zweifeln. Erst nach einigen Tagen gelang es uns, nach Anwendung eines prolongirten lauen Sitzbades, einen metallnen Katheter mit kurzem Schnabel, trotz der fühlbaren energischen Umschliessung desselben durch die Muskel der urethra und des Blasenhalsses, in die Blase zu führen. Der Schnabel des Instruments wurde aber auch von dieser so eng umschlossen, dass es weder weiter vorgeschoben werden konnte, noch einigermassen bedeutendere Seitenbewegungen zuliess. Die gleichzeitige Exploratio per anum liess keinen Zweifel übrig, dass die Sonde in der Blase, und dass zwischen jener und den Blasenwandungen kein fester fremder Körper sich befand. Ausser der etwas schmerzhaften Durchführung des Katheters durch die contrahirten

Sphincteren verursachte die Untersuchung dem P. keinen Schmerz. Ein Versuch durch den Katheter einige Unzen lauwarmen Wassers in die Blase einzusprizen, misslang vollständig, indem das Wasser in dem Maasse mit Gewalt zur Seite des Katheters regurgitirend hervortrat, als es injicirt wurde. Der Urin, der spontan oder durch den Katheter entleert wurde, entsprach in seiner täglichen Quantität dem normalen Maass, reagirte sauer, bot in seiner chemischen Zusammensetzung nichts Abnormes. Seine Farbe war zu verschiedenen Tageszeiten bald heller, bald dunkler, innerhalb der Gränzen der normalen Schwankungen, doch häufig durch eine Beimischung von Blut stark in's Röthliche spielend. Zum Schluss der Harnentleerung sah man häufig etwas Schleim mit Blutstreifen oder ein paar Bluttröpfchen abgehen. Das geringe Sediment im Uringlase erwies sich bei der mikroskopischen Untersuchung als nur aus Schleim und Blutkörperchen bestehend. Ueber den etwaigen Abgang von Gries und kleineren Steinfragmenten konnten wir vom P. nichts Zuverlässiges erfahren.

Alle übrigen Functionen des Körpers, so wie die ganze Ernährung desselben, waren in untadelhaftem Zustande. Nach der vollständigen Untersuchung des Kranken mussten wir zunächst das Vorhandensein eines Blasenstein's in Abrede stellen: die Andeutungen die allenfalls aus den subjectiven Beschwerden für denselben zu entnehmen waren,

wurden durch die chemische Beschaffenheit des Urin's nicht unterstützt und durch die objectiven Resultate der Untersuchung hinlänglich widerlegt. Ferner stellte sich als positives Ergebniss derselben heraus, dass die Blase, bei bedeutend verringerter Capacität, mit einem sehr irritablen und heftig wirkenden Muskelapparat versehen war, — genügend, um eine concentrische Hypertrophie der Blase mit Sicherheit anzunehmen. Das schleimige Sediment sprach für einen mässigen Grad von Blasenkatarrh, der wol bei keinem chronischen organischen Blasenleiden ganz ausbleiben pflegt. Zwar wird in der Regel ein solcher Katarrh durch die Einwirkung des vermehrten und in der Blase angesammelten Schleimes eine theilweise Zersetzung des Harnstoffs und Bildung von kohlensaurem Ammoniak und, hierdurch bedingt, Alcalescenz des Urin's hervorrufen, während in vorliegendem Falle dieser entschieden sauer reagirte. Der scheinbare Widerspruch erklärt sich aber leicht durch den Umstand, dass der Harn durch die Intoleranz der Blase nur so kurze Zeit in derselben weilte, dass eine Zersetzung desselben nicht leicht vor sich gehen konnte. Schwieriger war die genauere Bestimmung woher die Hämaturie herzuleiten sei. Dass die saure Reaction des Urins in diesem Fall nicht genügte, um ein Blasenleiden auszuschliessen und auf eine Nierenaffection hinzudeuten, haben wir eben bemerkt; gegen letztere sprach überdies

die Abwesenheit aller auf eine solche sich beziehender Erscheinungen. Ulcerationen der Blaseschleimhaut, die so häufig langwierige Blasenkrankheiten begleiten, als Quelle der Blutung anzunehmen, war in so fern nicht statthaft, als dieselben, bei der langen Dauer des Leidenszustandes unseres P. einen nachtheiligen Einfluss auf das Allgemeinbefinden hätten ausüben müssen. Derselbe Umstand sprach gegen ein bösartiges Afterproduct der Blase, welches ohnehin unserer instrumentellen Untersuchung nicht wohl hätte entgehen können. Am nächsten lag die Annahme, dass die prolongirten hyperämischen Zustände der Blaseschleimhaut varicöse Erweiterung und zeitweilig eintretende Berstungen in den feineren Gefässverzweigungen hervorgerufen hatten. Die etwaige Anwesenheit fungöser Excrescenzen, die leicht zu Blutungen Anlass geben, konnte durch die Untersuchung nicht wohl ausgeschlossen werden, wenngleich nichts direct für dieselbe sprach.

Die ursprüngliche Ursache, die zuerst schon im Knabenalter und wiederum beim späteren Auftreten des Blasenleidens gewirkt haben mochte, liess sich aus den durch Untersuchung und Anamnese gegebenen Anhaltspuncten nicht ermitteln. Jedenfalls musste sie einen Reizzustand der Blase bedingt haben. Hatte sich aber dieser einmal festgesetzt, so liess sich der gegenwärtig constatirte Zustand auf denselben zurückführen, auch wenn die ersten ursächlichen

Momente zu wirken schon längst aufgehört hatten. Wir sehen die verschiedensten Reize Blasenentensmen hervorrufen, die durch die Empfindlichkeit des Blasenhalases besonders vermittelt werden. Wenn nun der Kranke die Contractionsneigungen der Blasenmuskeln, statt sie, so viel als möglich, zu unterdrücken, im Gegentheil unterstützt und ihnen freies Spiel gewährt, so kommt es zu jenen immer häufigeren, unter krampfhaftem wechselndem Spiel des m. detrusor und der Sphincteren vor sich gehenden Harnentleerungen; die Blase tolerirt zuletzt kaum noch die geringste Ansammlung von Urin, verliert immer mehr an Capacität; die Muskeln, hypertrophisch durch ihre abnorm gesteigerte Thätigkeit, accomodiren sich dem verringerten Blaseninhalt und verlieren die Fähigkeit einer weiteren Ausdehnung, und somit ist denn der Uebergang eines Fehlers der Innervation oder eines sonst leicht vorübergehenden Reizzustandes in ein bleibendes organisches Leiden vollendet.

Ein solches organisches Leiden, das Jahre hindurch sich entwickelt und bestanden, kann natürlich nur sehr allmählig verbessert werden; auf eine vollständige Heilung ist wol kaum zu rechnen. Die verhältnissmässig kurze Zeit, die P. für seinen Aufenthalt in der Klinik bestimmt hatte, glaubten wir in folgender Weise am zweckmässigsten zu seiner Besserung zu verwenden: Es wurde mehrmals täglich

eine Fettsalbe mit starkem Zusaz von Extr. Belladonnae in die Scham- und Mittelfleischgegend eingerieben; täglich wurde P. vor der Morgenvisite in ein einstündiges laues Sizbad gebracht, und unmittelbar darnach wurde eine Wachsbougie eingeführt und gegen 5 Minuten liegen gelassen. Dem Kranken wurde nachdrücklich empfohlen, den häufigen Harndrang möglichst zu überwinden und möglichst selten zu uriniren. Zum Getränk erhielt er CO₂ haltiges Wasser. Unsere Absicht, auf diesem Wege die krampfhafte Muskelthätigkeit zu besänftigen, zugleich die Reizbarkeit der Schleimhaut des Blasenhalbes abzustumpfen, die Capacität der Blase allmählig zu vermehren, schien sich in der That realisiren zu wollen. Schon im Verlauf der nächsten 4 Wochen wurden die Urinentleerungen seltner, der Harndrang weniger stürmisch, die Blutbeimischung fehlte häufiger. Da P. nun nicht länger zu halten war, so musste die Kur abgebrochen werden. Vergebens hatten wir uns bemüht, ihm die Einführung der bougies zu lehren, damit er sie, nach Hause zurückgekehrt, täglich fortsetzen könne. Das Experiment scheiterte an seiner Empfindlichkeit und Aengstlichkeit. Er wurde am 5. December entlassen mit der traurigen Aussicht, dass die erzielte Besserung bei völlig mangelnder Behandlung kaum lange anhalten werde.

Leider entzog sich noch zeitiger, schon nach

9tägigem Aufenthalt in der Klinik unserer Beobachtung und Behandlung folgender Fall.

Fall 12. *Incontinentia urinae paralytica.*

Kaddri Beck, ein junges Mädchen von 19 Jahren, von sehr zurückgebliebener Körperentwicklung, wurde am 31. März in die Klinik aufgenommen. Sie litt seit 2 Jahren an incontinentia urinae, angeblich nach dem Heben einer schweren Last entstanden. Der Harn träufelte continuirlich an den Schenkeln herab, deren obere innere Particlen geröthet und excoriirt waren; die Blase hob sich nie über das niveau des obern Randes der Symphyse. Die bedeutend verminderte Capacität der Blase wurde auch bei der Einführung des Katheters constatirt. Sonst ergab die Untersuchung nichts Abnormes; die mit der Katheterisation verbundene Exploratio per vaginam beseitigte den Verdacht einer Vesico-vaginalfistel. Trotz sanfter Führung der Sonde wurden nach ihrer Entfernung aus der Blase stets Blutspuren an dem Ende jener wahrgenommen. Der im Recipienten aufgefangene Urin bot keine Blutbeimischung. Abgesehen von den lästigen Folgen der Incontinenz klagte sie über keine anderweitigen Beschwerden, erinnert sich nicht, je an einer schwereren Krankheit gelitten zu haben oder an der Gegend des Damm's und der Genitalien verletzt worden zu

sein. Die menses sind vor 4 Wochen zum ersten Mal eingetreten.

Aus diesen Angaben liess sich leicht der Schluss ziehen, dass der sphincter vesicae seine Functionen versagte, während die Ermittlung einer näheren Ursache dessen weder durch die Untersuchung noch durch die Anamnese gelingen wollte. Weder ein mechanisches Hinderniss seiner Schliessung lag vor, noch eine organische Verbildung desselben, noch fanden wir irgend welche Anzeichen eines Rückenmarkleidens, von welchem eine gestörte Innervation jenes Muskels abgeleitet werden konnte.

Es blieb uns somit nur eine palliative und nominelle Behandlung übrig: Auffangen des Harns in einem Harnrecipienten, später durch einen an den Genitalien befestigten Schwamm; zweimal täglich Sitzbäder von circa $+ 20^{\circ}$ R. empfahlen sich schon zur Beförderung der Reinlichkeit; daneben kalte Douchen auf die Kreuzgegend. Innerlich wurde das Extr. nuc. vom. spirit. in steigender Gabe gereicht. Der Blasenhalss ward einmal leicht mit Nitras argenti geätzt.

Ueber die etwaige Wirkung unserer Therapie blieben wir im Dunkeln, da P. am 9. April auf ihre dringende Bitte entlassen wurde.

Ich erwähne dieses Falles nur aus dem Grunde, weil anscheinend selbstständige Erkrankungen des sphincter vesicae ohne Mitleidenschaft der übrigen

Blasenmuskeln, ohne Erscheinungen eines anderweitigen Grundleidens, gewiss selten angetroffen werden. Die beabsichtigte chemische Analyse des Urin's, von der freilich ein näherer Aufschluss über das Wesen der Krankheit kaum zu erwarten war, wurde durch den frühzeitigen Austritt der Kranken aus der Klinik verhindert.

3. Entzündungen der serösen Häute.

Ich lasse es dahingestellt, mit welchem Recht man die chronischen Exsudationsprocesse der serösen Häute zu den Entzündungen rechnen darf, da jenen ausser der Exsudatbildung oft alle andern entzündlichen Erscheinungen abgehen; wir sehen das, auch unter normalen Verhältnissen durch die Gefässwandungen tretende Serum häufig in Quantität und Qualität abweichen, ohne die Vorgänge in den Capillaren nachweisen zu können, die als Bedingungen einer Entzündung gelten. Ich will hier nur Gelegenheit nehmen, von einigen Fällen chronischer Hydrocele zu referiren.

Zwei Fälle chronischer Hydrocele, die die Grösse einer guten Mannesfaust erreichten, mit geringer Vergrößerung des Hodens verbunden waren und sonst in keiner Hinsicht von dem typus dieser Krankheit abwichen, haben wir radical durch Jod-injectionen (Jod. pur. ʒj, Kal. jodat. ʒjj auf Aq. dest. ʒj) geheilt. Nach Entleerung des Inhalts der Hy-

drocele, wurde die Injectionsflüssigkeit in einer, etwa der halbén Quantität des Entleerten entsprechenden Menge eingespritzt und nach 5 Minuten wieder entfernt. Im ersten Fall war die Prognose für die Erreichung einer zur Obliteration der Höhle der tunica vaginalis genügenden plastischen Exsudation zweifelhaft durch eine eben durchgemachte Mercurialkur, welche eine secundäre Syphilis bekämpft und gewiss zugleich die Plasticität des Blutes in nicht geringem Maasse herabgesetzt hatte. In der That bildete sich neben der adhäsiven Entzündung, die unseren Zweck zum grösseren Theil realisirte, in einer Ausstülpung der Scheidenhaut wiederum seröses Exsudat. Der Kranke, der in diesem Zustande entlassen worden war, meldete sich jedoch bei mir nach einigen Monaten, um für die vollständige Heilung zu danken: der Rest des flüssigen Exsudat's war resorbirt.

Im zweiten Falle entsprach die nachfolgende Entzündung auch nicht ganz unseren Erwartungen. Fibrinöse Exsudatmassen schienen, nach der Palpation zu urtheilen, mit flüssigeren gemengt. Da P. schon 8 Tage nach der Operation dringender Geschäfte halber die Klinik verlassen musste, so sind wir über das definitive Resultat in Ungewissheit. Ich möchte jedoch aus dem günstigen Verlauf des ersteren Falles und anderer ähnlicher Fälle auf ein günstiges schliessen. P. hat sich überdies nach

Verlauf eines halben Jahres noch nicht wegen eines etwaigen Recidiv's eingestellt.

Ein dritter Fall zeichnete sich zunächst aus durch die enorme Grösse der beiderseitigen Hydrocele. Das Scrotum erreichte die Grösse eines Mannskopfes und hatte die umliegenden Hautpartien so weit in Anspruch genommen, dass der penis nicht mehr zu sehen und die Präputialmündung nur durch ein nabelähnliches Grübchen angedeutet war. Die Geschwulst der linkseitigen Hydrocele übertraf die andere an Grösse etwa um das Doppelte, hatte seit 13 Jahren bestanden und an der inneren Fläche des linken Schenkels schmerzhaftes Excoriationen hervorgerufen, die durch Druck und Reibung, unter Ansammlung der Hautsecrete bei grosser Unreinlichkeit des P. allmählig entstanden waren. Es war auch lediglich der durch diese Excoriationen bedingte Schmerz, der den P. vermocht hatte unsre Hülfe zu suchen, — die so viele Jahre bestehende enorme Geschwulst hielt er keiner Berücksichtigung werth. Die Untersuchung ergab auf beiden Seiten eine Hydrocele mit den charakteristischen Eigenschaften; die Undurchsichtigkeit der Geschwulst, wenn man sie gegen das Licht hielt, war leicht erklärlich durch das langjährige Bestehen derselben, innerhalb dessen die Scheidenhaut eine beträchtliche Verdickung erlitten haben mochte. Die Hoden waren bei der starken Spannung der Schei-

denhaut nicht durchzufühlen. Wir hielten es für zweckmässig der Radicaloperation die theilweise Entleerung vorzuschicken, damit die Geschwulst erst kleinere Dimensionen annehme und nicht der Inhalt auf ein Mal entleert werde, wobei durch den gänzlich aufgehobenen Gegendruck Berstungen der Blutgefässe hätten stattfinden können. Durch einen rabenfederkielicken Troicart entleerten wir aus der linken Seite 4 \mathcal{L} ., aus der rechten $1\frac{1}{2}$ \mathcal{L} . einer durchsichtigen, weingelben, etwas visciden, mit glizzernden Cholestearinblättchen durchsetzten Flüssigkeit, die ihren starken Eiweissgehalt beim Sieden durch Erstarren der ganzen Masse erkennen liess. Ein nicht unbedeutendes Quantum war beiderseits in dem Sack der Scheidenhaut zurückgelassen worden, so dass wir die Spannung derselben nach einigen Tagen so weit hergestellt zu sehen erwarteten, dass die Radicaloperation durch Injection ohne Gefahr den Hoden zu verletzen, würde vorgenommen werden können. In den nächsten 24 Stunden war jedoch der grössere Theil der zurückgelassenen Flüssigkeit in die weiten Maschenräume des scrotalen Bindegewebes ausgetreten, und schien nun von aussen her als mässiges Oedem einen Druck auf den geleerten Sack der tunica vaginalis auszuüben, wodurch wahrscheinlich eine schnellere Wiedererzeugung des serösen Exsudat's in demselben verhindert wurde; denn in den 6 Tagen, die

P. nach der Punction bei uns zubrachte, verschwand das oedema scroti immer mehr, die Hoden liessen sich deutlich, etwas vergrössert, die Nebenhoden zugleich etwas höckrig, durchfühlen, ohne dass das entleerte Exsudat sich wieder einstellen wollte. Es hatte den, doch gewiss trügerischen Anschein, als ob eine Heilung ohne Absicht erreicht worden wäre, wie sie bei Kindern in Fällen frischer Hydrocele bisweilen durch die Acupunctur erzielt wird. — Da P. mittlerweile durch Einstreuung von Plumbum carbonicum von seinen Excoriationen vollkommen befreit worden war, so wollte er durchaus die Klinik verlassen, um so mehr, als die Hodengeschwulst auch nicht mehr vorhanden war. Wir entliessen ihn mit der Weisung, bei eintretenden Recidiven sofort sich wieder einzustellen. Er ist bis jetzt, $\frac{3}{4}$ Jahr nach seiner Entlassung, noch nicht wieder erschienen.

Bei einem vierten Falle wurde, in meiner Abwesenheit, ausserhalb der Klinik bei einem poliklinischen Patienten die Radicaloperation mit Incision und Excision von meinem Collegen Prof. Adelman ausgeführt, der dieser Operationsmethode in der Regel den Vorzug vor den Injectionen giebt. Die Operation hatte ohne üble Ereignisse stattgefunden; nur die Anaesthese konnte trotz des Verbrauches von $\frac{3}{4}$ Chloroform bei der grossen Gemüthsaufrung des Kranken nicht erreicht werden. Die Nachbehandlung hatte, bis auf eine parenchymatöse Nachblu-

tung, die am zweiten Tage stattfand und wol nicht unbedeutend war, aber sobald ärztliche Hülfe herbeigeschafft werden konnte, gestillt wurde, nichts Ungewöhnliches zu berücksichtigen gehabt. Die Wunde eiterte gut, als am 13ten Tage nach der Operation, anscheinend in Folge einer Erkältung, bei unvorsichtigem Oeffnen eines über dem Bette des Kranken befindlichen Luftfenster's, die Vorboten des Trismus und Tetanus sich einstellten. Die tonischen Krämpfe, von schmerzhaften Zuckungen unterbrochen, verbreiteten sich von Tag zu Tag auf neue Muskelpartien, Schlucken und Sprechen wurden zuletzt fast unmöglich; der Puls war klein und sehr beschleunigt; die Kräfte schwanden bei den fortgesetzten schmerzhaften Krämpfen, bei der mangelhaften Ernährung, der Schlaflosigkeit, der stets sich steigernden Unruhe. Am 6ten Tage nach Beginn der Krämpfe, am 19ten nach der Operation, starb P., indem die Krämpfe die der Respiration dienenden Muskeln zu ihrer Function unfähig gemacht zu haben schienen. Die Operationswunde zeigte in den letzten Tagen gar kein Secret mehr. Sudorifera, Opium in grossen Dosen, Aezkalibäder, Vesicatore in der Nackengegend mit nachfolgendem endermatischem Gebrauche des Morphium, waren vergebens angewandt worden. Nur durch reichliche Anwendung von Chloroform war es gelungen

zeitweilig die Starrheit der Muskeln zum Weichen zu bringen.

Die Section liess nichts Pathologisches nachweisen. Weder in der Umgebung der Operationsstelle, noch am Hoden, noch im Verlauf des n. spermaticus, der bis zum plexus lumbalis hinauf untersucht wurde. Das Rückenmark bot nirgends eine Spur von abnormer Röthung oder Erweichung.

Ob der tödtliche Ausgang zur Operation in näherer Beziehung gestanden habe, ist schwer zu entscheiden; ich wüsste nicht von anderen Erfahrungen, die in jener Operation eine besonders prädisponirende Ursache tetanischer Erscheinungen vermuthen liessen. Näher liegt es, eine Prädisposition zu suchen in der maasslosen Aengstlichkeit und Aufregung des P. vor und nach der Operation, und in der durch die Blutung bedingten nicht unbedeutenden Anaemie.

Was die Vorzüge jeder der erwähnten Radicaloperationen betrifft, so bin ich der Ansicht, dass jede derselben ein besonderes Bereich hat, innerhalb dessen sie vorzugsweise angezeigt ist. Ist man zweifelhaft, ob der betreffende Hode zu erhalten, ob der Fall durch eine Hernie complicirt sei, hat man es mit einer Hydrocele zu thun, bei der etwa wegen weit vorgeschrittener pathologischer Veränderungen der Scheidenhaut vergebens die Heilung durch Injection versucht worden ist, oder handelt

es sich um Cysten des Samenstranges, so werden wir nie Anstand nehmen, die Radicaloperation durch die Incision, wenn nöthig, verbunden mit Excision, anzuwenden; dagegen ziehen wir in den gewöhnlichen typischen Fällen die Heilung durch Injection vor: sie ist milder, weniger Zeit raubend, setzt den Kranken nicht den Zufällen der Eiterung und etwaiger Nachblutungen aus; vielfache Erfahrungen haben uns über die Zweckmässigkeit der verschiedenen Injections - Mittel und die zweckmässigste Anwendung derselben belehrt: es sind deshalb Recidive bei dieser Methode jetzt bei weitem seltner als früher, und die vortheilhafte Einwirkung der injicirten Jodsolutionen auf einen durch chronische Entzündung entarteten Hoden wird immer allgemeiner anerkannt.

4. Die Entzündungen der fibrösen Häute und 5. der Knochen nahmen unser Interesse besonders in Anspruch, wo sie durch Gelenkentzündungen bedingt waren. Die übrigen Fälle beschränkten sich auf Rheumatismen und auf Entzündungen des Periost's und der Knochen, bei deren Behandlung die Berücksichtigung der meist zu Grunde liegenden Dyscrasien die Hauptrolle spielte. In den acuten Fällen von Periostitis haben wir nicht gezögert, den Heerd der Entzündung zeitig durch Incisionen zu eröffnen. Dagegen haben wir uns in Fällen scrophulöser caries vor unnützen örtlichen

Eingriffen gehütet und die Kranken lieber ungeheilt auf's Land zurückgeschickt, als gar zu lange im Krankenhaus zurückgehalten. Kräftige Nahrung und frische Luft galt uns als das beste Antiscrophulosum. Daneben Eisen, Jodeisen, Chinin und Leberthran. Necrosen mit charakteristischer Sequesterbildung sind uns selten begegnet. Ueber einen solchen Fall ist schon, unter den durch Erysipelas tödtlich abgelaufenen Fällen, referirt worden.

Zwei Fälle von Vereiterung der Wirbelkörper wurden auf einige Monate zur klinischen Demonstration aufgenommen. In einem Falle waren bei einem erwachsenen Manne die Körper der mittlern Brustwirbel, in einem andern bei einem Kinde die der oberen Lendenwirbel der Sitz des Leidens, das bei beiden tuberculöser Natur war und schon eine winklige Krümmung an den entsprechenden Stellen verursacht hatte. Seitlich von diesen Stellen mündeten mehrfache Fistelgänge. Ausser den, durch die zu Grunde liegende Dyscrasie indicirten innerlichen Mitteln wurde nur ein einfacher Verband der fistulösen Oeffnungen und eine anhaltende Rückenlage beobachtet. Warum die permanente Lage auf der Vorderseite des Körpers, wie sie im orthopaedischen Institut von Behrend in Berlin bei den an Spondylarthrocace Leidenden Monate lang durchgeführt wird, vorzüglicher sein sollte, sehe ich nicht ein; unbequemer ist sie jedenfalls. An zwei andern Kranken,

die wegen anderer Uebel die Klinik besuchten, fanden wir Kyphosen in der Gegend der mittleren Brustwirbel, in Folge abgelaufener Spondylarthrocace.

6. Gelenkentzündungen.

Wenige frische Fälle acuter Gelenkentzündung haben wir aufzuweisen, während die Folgezustände derselben, Gelenkvereiterungen und Ankylosen weit häufiger waren.

Jene ersteren, traumatischen Ursprungs, wurden durch ein streng antiphlogistisches Verfahren bei Beobachtung absoluter Ruhe mit günstigem Erfolge behandelt. Die chronischen Fälle, sei es dass seröse Exsudate in Folge rheumatischer Affectionen oder wirkliche Gelenkvereiterung ihnen zu Grunde lag, haben wir selten bis zur Heilung in der stationären Klinik beherbergen können. Die Ankylosen sind meist nur in der Ambulanz beobachtet worden, häufig an Kranken, die um Abhülfe gegen andere Uebel nachsuchten.

An den obern Extremitäten haben wir nur einen Fall von Gelenkentzündung, und zwar am Schultergelenk, behandelt. Es war in demselben ein chronisch entstandenes seröses Exsudat nachweisbar; die Heilung erfolgte bald unter wiederholten Bestreichungen mit Jodtinctur bei Unterstützung des Armes.

Entzündungen des Hüftgelenk's hatten wir Gele-

genheit in den verschiedensten Stadien zu beobachten, häufiger in den vorgertückteren, wo die Eiterung sich durch aufgebrochene Fistelgänge schon declarirt hatte oder aus andern Ursachen zu vermuthen war. Wir haben uns weniger beflüssigt, häufig Messungen anzustellen, deren Zuverlässigkeit jedenfalls früher überschätzt worden ist und die zu der Zeit besonders in Aufnahme kamen, wo die grössten Irrthümer über das Wesen der Hüftgelenkentzündung sich einbürgerten, als die veränderten Stellungen des Beckens und der erkrankten Extremität genau in's Auge zu fassen. Bei präciser Berücksichtigung dieser Verhältnisse ist uns kein Fall begegnet, wo der Verdacht einer luxatio spontanea nicht mit Entschiedenheit hätte zurückgewiesen werden müssen. Uebrigens halten wir uns bei unserem geringen Material nicht für competent über das Vorkommen spontaner Luxationen überhaupt ein Urtheil zu fällen; die Entscheidung dieser schwebenden Streitfrage kann nur von daher gehofft werden, wo unter zahlreichen Sectionen die seltne Gelegenheit geboten wird, den pathologisch-anatomischen Befund früherer Stadien der Coxitis, vor völliger Zerstörung des Gelenks, zu constatiren.

Die Ursachen der Krankheit waren in den meist verschleppten Fällen oft schwer zu ermitteln. Nicht immer konnten wir tuberculöse Ablagerungen und ein primäres Ergriffensein der Knochen in Ver-

dacht haben; ist es doch nicht einmal ausgemacht, ob nicht auch die sogenannte Ischioostitis ihren Ursprung in Entzündung der Synovialmembranen nimmt. Neben der indicirt erscheinenden Behandlung des Allgemeinbefindens haben wir uns in der Regel ziemlich expectativ verhalten. Aus dem Heer der empfohlenen Gegenreize haben wir nur die milde wirkenden Bestreichungen mit Jodtinctur angewandt; Aufbruch drohende Eiteransammlungen und schmerzhaft infiltrirte Umgebungen des Gelenks wurden fleissig cataplasmiert. Von den energischen mit länger dauernder Eiterung verbundenen Gegenreizen sind unsre Patienten, abgesehen von der ihrem Kräftezustande gebührenden Schonung, schon deswegen verschont worden, um desto ungehinderter ihrer zweckmässigen Lagerung die nothwendige Berücksichtigung zukommen zu lassen. Wir bedienten uns der von Böhling empfohlenen einfachen Vorrichtung, eines das Becken hebenden Keilkissens und, zur Fixirung jenes in seiner verbesserten Stellung, eines langen Handtuches. Wo diese Lagerung anhaltend vertragen wurde, was nicht immer der Fall war, zumal bei den nicht selten aus früherer Behandlung herstammenden eiternden Flächen hinter dem Trochanter und auf dem Kreuzbein, da sahen wir auch die abnorme Flexion, Adduction und Rotation des Schenkels bald nachgeben und die scheinbare Verkürzung manchmal gänzlich verschwinden.

Auch die Schmerzen pfligten nach einer derartigen Regulirung der Lage nachzulassen. Mehr consolidirte Ankylosen haben wir freilich in der Weise nicht behandelt: sie hätten einer längeren Anwendung eines Extensions-Apparates bedurft und unsere wenigen klinischen Betten auf zu lange Zeit occupirt.

In einem Falle war die Winkelstellung im Hüftgelenk nach abgelaufener Coxitis eine sehr beträchtliche, so dass das Bein völlig unbrauchbar war. Aber auch die Verschmelzung der Gelenkpartieen war eine so bedeutende, dass passive Bewegungen des Oberschenkels bei fixirtem Becken auch nicht in der geringsten Ausdehnung ausgeführt werden konnten. Der Kranke, der aus seiner entfernten Heimath sich mühsam hergeschleppt hatte, um die Ankylose heilen zu lassen, wollte die forcirte Extension, deren Gefahren wir ihm nicht verheimlichen mochten, nicht zugeben und wurde nicht in die Klinik aufgenommen.

Eine Abweichung von der gewöhnlichen Bildung der Ankylosen nach Coxitis bot uns ein Fall, wo keine bedeutende Verschiebung des Beckens stattfand und der Oberschenkel in extendirter Richtung mit demselben unbeweglich verbunden war. Wir hatten keine Ursache hier activ einzugreifen; auch in andern Fällen, wo Winkelstellung stattfindet, aber in dem Grade, dass die Function des Gliedes leidlich erhalten ist, wagen wir es nicht, dasselbe den Chancen einer forcirten Extension auszusetzen.

Die Entzündungen des Knie- und Fussgelenks haben wir nach denselben Grundsätzen behandelt. Die Amputation des Oberschenkels war nur einmal durch die Vereiterung des Kniegelenks mit cariöser Zerstörung der Gelenkenden erfordert. Durch den per primam intentionem erfolgten Schluss der Hautwunde war die Heilung rasch eingeleitet, wurde aber sehr verzögert durch langwierige Fistelbildungen, die der Abstossung necrotischer Knochenstückchen vorausgingen. Ich weiss nicht ob wir richtig gehandelt haben, indem wir die Haut an der Amputationsstelle zwischen diesen Fistelöffnungen spalteten, um die Heilung des zwischen Haut und Knochenstumpf liegenden langwierigen Abscesses und den Abgang der necrotisirten Knochentheile zu beschleunigen. Diesen Zweck zwar erreichten wir, aber freilich mit dem Nachtheil, dass durch Contraction der Muskeln der Knochenstumpf durch die Hautöffnung hervortrat und eine neue, vielleicht nicht minder hartnäckige Verzögerung der Heilung mit sich brachte. Mittelst einer zweckmässigen, vom Assistenten Dr. Szymanowski construirten, Vorrichtung, die er seiner Zeit wol veröffentlichen wird, gelang es uns dem Uebelstande mit Erfolg zu begegnen. Dennoch musste der Kranke, der am 17ten Sept. amputirt worden war, noch in die Krankenliste des folgenden Jahres übergeschrieben

werden. Sein Allgemeinbefinden liess nichts zu wünschen übrig.

Glücklicher war der Ausgang in einem Falle von Entzündung des Fussgelenk's, bei dem schon mehrmals über die Zulässigkeit der Amputation verhandelt worden war. Die Entzündung war vor 8 Monaten durch einen Fall von einer Treppe veranlasst worden, mit ziemlich acuten Erscheinungen aufgetreten, und hatte bei Nachlass dieser durch Mangel an Schonung des Gliedes einen chronischen Verlauf eingeschlagen. Vorzüglich die vordere Seite des Gelenks war der Sitz einer teigiger, nicht fluctuirenden Anschwellung die sich bis zur Mitte des Fussblattes erstreckte; die übrigen Seiten des Gelenks boten eine solche in geringerem Grade. Fistelöffnungen unter dem äussern und innern malleolus, und an der äussern und innern Seite des Fussrückens, welche letztere durch tiefe Gänge mit einander communicirten, entleerten einen dünnen mit Blut gemischten Eiter. Die Sonde erreichte, die Gänge verfolgend, scabröse Knochenstellen, die theils den Knöcheln, theils den Fusswurzelknochen angehörten. Im Gelenk war keine bedeutendere Exsudatansammlung nachzuweisen. Die Kranke empfand übrigens nicht nur bei Druck und Bewegung Schmerzen, sondern auch zeitweilig spontan; sie waren dann klopfend, stechend, bis zum Oberschenkel hin sich verbreitend, bisweilen verbunden mit

krampfhaften Zuckungen in den Muskeln des Bein's. Das sonst blühende, stets gesunde, 21jährige Mädchen bot ein sehr herabgekommenes, anaemisches Aussehen dar, welches nicht sowohl einem dyscrasischen Einfluss, als dem langdauernden Schmerz, dem Säfteverlust und der Schlaflosigkeit zuzuschreiben war. Wir zweifelten nicht, dass die Entzündung in der Synovialmembran begonnen hatte und erst consecutive die fibrösen und knöchernen Theile des Gelenks ergriffen und die umgebenden Partien mit plastischem Exsudate infiltrirt hatte. Bei dem innerlichen Gebrauche des milchsauren, und später des Jod-Eisens, bei absoluter Ruhe des kranken Gliedes und der oben erwähnten einfachen localen Behandlung sahen wir doch das Uebel hartnäckig fortbestehen; nur die Verbesserung des Allgemeinbefindens hielt uns von einer Amputation ab. Erst nach fast 3 monatlichem Aufenthalt in der Klinik war eine beginnende Resorbtion der Exsudate und Eingehen einzelner Fistelgänge zu bemerken; in 14 Tagen, gegen Ende des Monats Mai, fanden wir diese günstige Wendung so im Zunehmen begriffen, dass wir der P. riethen, den Sommer auf dem Lande zuzubringen und ihre Heilung durch eine solche günstige Veränderung der Luft zu beschleunigen. Ende October stellte sie sich uns wieder vor: der Entzündungsprocess war vollständig abgelaufen und hatte eine Ankylose des Gelenks zurückgelassen, die

den Gebrauch des Gliedes wenig hinderte. P. brauchte zunächst noch eine Krücke zur Unterstützung. Ihr übriger Körperzustand bezeugte die vortreffliche Wirkung des ländlichen Aufenthaltes.

7. Entzündungen der Drüsen. Unter den Speicheldrüsen boten die Parotiden am häufigsten entzündliche Zustände. Mit Ausnahme eines Falles, der stationär behandelt wurde und tödtlich verlief, waren die übrigen weniger bedeutend und wurden in ziemlich expectativer Weise und mit gutem Erfolge ambulatorisch behandelt. In jenem Falle erfolgte nach bedeutendem Verfall der Kräfte, welcher durch eine mehrwöchentliche Eiterung der Parotiden und des sie umgebenden Zellgewebes, auch wol durch allmählig sich entwickelnde Septikämie herbeigeführt war, der Tod unter den Erscheinungen der Lungenlähmung, die durch eine gleichzeitige Bronchitis bedingt war.

Entzündungen und Infiltrationen der Lymphdrüsen gehören wol zu den häufigsten Erscheinungen in einer chirurgischen Klinik, treten dagegen sehr selten als idiopathische Krankheiten auf. Am häufigsten durch Tuberculose und constitutionelle Syphilis, sind sie aber auch nicht selten durch locale Entzündungen und Verschwärungen bedingt, indem sich diese in continuo durch die Lymphgefäße auf die nächsten Drüsenpaquete fortsetzen. So haben wir häufig Infiltrationen der Cervicaldrüsen

bei Eczemen des Kopfes, der Achseldrüsen bei Pararitien, der Leistendrüsen bei Fussgeschwüren und Urethroblennorrhoeen etc. beobachtet. Die Behandlung wurde rationeller Weise stets gegen das Causalübel zunächst gerichtet und konnte in der Regel die Drüsenanschwellungen unberücksichtigt lassen. Unter den genannten Fällen haben sich stets die, die Entzündungen der Harnröhrenschleimhaut begleitenden Leistendrüsenanschwellungen der besonderen Aufmerksamkeit und, ich möchte sagen, Geschäftigkeit der Practiker erfreut. Zwar ist ein acuter Verlauf und Ausgang in Eiterung bei ihnen verhältnissmässig häufiger; es scheint uns aber dieses kein Grund, sie in einer weniger expectativen Weise zu behandeln: wo das gesezte Exsudat zur Eiterbildung neigt, da werden sowohl Blutentziehungen, als auch resolvirende Salben und die mannigfach variirten oberflächlichen Cauterisationen dieselbe selten verhindern oder falls sie diesen Zweck erreichen, wenigstens eine chronische Induration zurücklassen, die einer harmlosen Vereiterung gewiss nicht vorzuziehen ist. Ich glaube, dass F. A. Simon Recht hat, wenn er behauptet, dass Ulcerationen der Drüsen häufig die Folgen einer zu activen Behandlung sind. Das nach chronischem Verlaufe zurückbleibende, unvollständig organisirte, verspeckte Exsudat ist zur Verjauchung mehr geeignet, während beim ungestörten natürlichen Hergange die Eiterung sich bald

begrenzt und der pathologische Process bald abläuft. Wir haben, wie auch Simon nach seinen practischen Erfahrungen es so angelegentlich empfohlen, nur Cataplasmen, Nachts eine wärmende Bedeckung mit einem harzigen Pflaster angewandt. Dieses Verfahren konnte Zertheilung befördern, wo ohnehin Neigung dazu vorhanden, beschleunigte die Eiterung, wo sie nicht zu vermeiden war. Bei gehörig vorgeschrittener Erweichung des Infiltrat's, wurde der Eiter durch eine mässige Eröffnung entleert und das obige Verfahren fortgesetzt. Wir wollen nicht in Abrede stellen, dass die im Gefolge der Syphilis auftretenden Bubonen nicht immer so gutartig sind, wie die dem Tripper folgenden, behalten es uns aber vor, bei Besprechung der Syphilis auch einer einfachen Behandlung der virulenten Bubonen das Wort zu reden.

Erwähnen muss ich eines vernachlässigten Fall's von Drüsenvereiterung, der in einem desperaten Zustande aufgenommen wurde und auch tödtlich endete. Die Cervical- und Halsdrüsen der rechten Seite waren vom processus transversus des zweiten Halswirbels bis zur clavicula hin in Eiterung übergegangen. Dadurch bildeten sich mehrere miteinander communicirende Abscesse, die längst der Scheide des m. sternocleidomastoïdeus und der a. carotis communis und vena jugularis int. sich unter die clavicula senkten und alsdann, sich nach aussen

wendend und die subclavicular-Gefässe und den plexus brachialis umspülend, sich bis unter den m. pectoralis minor verbreiteten.

Die Abscesse communicirten durch mehrere Fistelgänge mit der Oberfläche, von denen sich zwei unter dem Winkel des Unterkiefers, einer etwas tiefer, am Halse und ein vierter rechts vom manubrium sterni unter dem Sternalende der rechten clavicula öffneten. Bei einer so weit und in so gefährliche Regionen vorgeschrittenen Eitersenkung, bei einem gänzlich herabgekommenen Kräftezustande, vermochte die Behandlung wenig auszurichten. Ein paar Blutungen aus dem Abscess, der an der Stelle, wo die a. subclavia die clavicula passirt, sich gebildet hatte und durch Cauterien eröffnet worden war, beschleunigten den Tod durch Erschöpfung.

Die Section liess an den genannten grossen Gefässen keine Continuitätstrennungen erkennen, wiewohl sie rings von Eiter umgeben waren. Die v. jugularis int. war durch die entzündlichen Vorgänge in der Umgegend fast bis zur Obliteration geschwunden und wies ein nur ganz geringes lumen. Die mm. sternocleidomastoideus und pectoralis minor waren durch den Eiter am meisten beeinträchtigt, mürbe und leicht zerreislich. Nach dem Size der coagula zu schliessen, war die a. transversa scapulae oder die a. acromialis bei der Blutung betheilig. Der rechtseitige processus transversus des zwei-

ten Halswirbels war an seinem obern Rande vom Periost entblösst und bot eine scabröse Unebenheit; ebenso eine unbedeutende Stelle am Acromialende der clavicula. Prof. Adelm ann, der die Behandlung des Falls und die Section in meiner Abwesenheit geleitet hatte, glaubte die Affection jener Knochen als eine Folge der Drüsenvereiterung und nicht als den Ausgangspunkt des Leidens ansehen zu müssen. Die zahlreiche Anwesenheit discreter Tuberkeln in den oberen Lappen beider Lungen liess vermuthen, dass der Drüsenvereiterung eine tuberculöse Infiltration vorausgegangen war.

Die Entzündungen des Nebenhodens wurden erfolgreich behandelt mit Einwicklungen von Heftpflasterstreifen. Da es sich bisher als ziemlich unzweifelhaft herausgestellt hat, dass bei diesem Verfahren der Erhaltung einer gleichmässigen höheren Temperatur eher der gute Erfolg zuzuschreiben ist, als dem dabei ausgeübten Druck, so haben wir, namentlich in acuteren Fällen, dem Kranken die Schmerzen eines wirklichen Compressivverbandes erspart und das ganze scrotum mit beiden Hoden eingewickelt, ohne einen stärkeren Zug mit den Heftpflasterstreifen auszuüben. Die Versuche, dieses einfache Verfahren durch Bestreichungen mit Collodium und ein anderes Mal mit einer Auflösung von Gutta percha in Chloroform zu ersetzen, misslangen vollständig. Abgesehen von den heftigen Schmerzen bei Auftra-

gung jener Substanzen, war es schwer den betreffenden Hoden allein für sich so abzugränzen, dass er nicht der ihm angewiesenen Scrotalfalte später entschlüpfte. Die Gutta - Perchaauflösung vollends blätterte sich bald in grossen Fezen ab. Ruhe in horizontaler Lage und insbesondere gehörige Unterstützung des Scrotum, etwas knappe Diät und Purgantien bildeten im Uebrigen unsere Behandlung, unter welcher die Krankheit in dem Zeitraum von 14 Tagen bis 3 Wochen abzulaufen pflegte. Mit Aderlässen, Application vieler Blutegel, Einreibungen von ung. Hydrargyri ciner., warmen oder kalten Umschlägen und dergleichen mehr hat man bisher die Dauer der Krankheit nicht abzukürzen vermocht.

III. Neubildungen.

Neubildungen aus Bindegewebe haben sich uns in den verschiedensten Formen präsentirt.

Auf der äusseren Haut als sogenannte Vegetationen, Wucherungscondylome auftretend, wurden sie durch Abtrennung mit der Scheere und nachträgliche Aezung beseitigt.

In drei Fällen sahen wir Bindegewebsneubildungen, in Form circumscripiter fibröser Geschwülste im Unterhautzellgewebe entwickelt. Sie wurden mit gutem Erfolge exstirpirt.

Wucherungen des submucösen Zellstoffes mit oder ohne Betheiligung und hypertrophischer Entwicklung der Schleimfollikel, solche Wucherungen, die unter dem sanctionirten Namen der „Polypen“ in der Praxis passiren, haben wir an der Nasenschleimhaut und im äusseren Gehörgange mehrmals beobachtet, wenn es gestattet ist, die Auskleidung des letzteren zu den Schleimhäuten zu rechnen. Unter den Nasenpolypen wurde einer, zu den sogenannten „zelligen“ gehörend, ausgerissen. Ein zweiter sass mit breiter Basis nicht weit vom rechten Nasenloche auf der Schleimhaut des knorpeligen septum, hatte die Grösse einer guten Bohne, und war fest anzufühlen. Wiederholte Bestreichungen mit Nitras argenti in Substanz machten ihn im Verlaufe von etwa 3 Wochen verschwinden. Zwei gestielte bohnergrosse Ohrenpolypen wurden mit einer kleinen Zange unter drehenden Bewegungen ausgerissen. Es war schwer zu entscheiden, ob sie vom Trommelfell oder neben demselben, von der Wand des äusseren Gehörganges, ihren Ursprung nahmen. Ueber diesen sind bekanntlich die Ansichten der erfahrensten Specialisten der Ohrenheilkunde (Kramer, Wilde) noch im Widerspruch. Wir fanden dabei das Trommelfell verdickt und mit wuchernden Granulationen bedeckt. Nach Entfernung der polypösen Excrescenzen, nach öfterem Bestreichen der Granulationen mit Nitras argenti in Substanz und bei täg-

licher Einträufelung einer Auflösung von *Plumbum aceticum* trat eine bedeutende Verbesserung des Gehör's ein.

Einmal hatten wir Gelegenheit eine Bindegewebsneubildung zu extirpiren und mikroskopisch zu untersuchen, die ihrer anatomischen Lage nach als *Neurom* bezeichnet zu werden pflegt. Am Stumpfe eines am linken Oberschenkel amputirten alten Mannes fanden wir unter dem Knochen und ein wenig nach innen, entsprechend der Stelle, wo der *n. ischiadicus* bei der Amputation getrennt worden war, eine Geschwulst von der Grösse und Gestalt eines Taubeneies. Sie fühlte sich hart an, die darüberliegende Haut war so weit verschiebbar, als die narbigen Einziehungen es gestatteten, der tumor schien in der Tiefe von einem Stiel zu entspringen, wie wir es voraussetzten und wie es sich bei der *Exstirpation* erwies. Nicht nur durch Druck wurden lebhaftere Schmerzen hervorgerufen, sondern diese stellten sich auch spontan ein, stechend und in unregelmässigen Perioden eintretend, so dass der Kranke, der wegen bedeutender Geschwüre am anderen Bein aufgenommen worden war, dringend um Entfernung der Geschwulst bat. Dieses geschah: nachdem P. durch Chloroform anaesthetirt worden war, wurde die Haut gespalten, zunächst der Stiel blosgelegt, mit einer nach der Fläche gebogenen Scheere durchschnitten, und dann die deutlich abgekapselte Ge-

schwulst ausgeschält. Die Blutung war nicht unbedeutend wegen der tiefen Lage des Stiels; die Wunde schloss sich in etwa 6 Wochen durch Granulationsbildung. Intercurrirnde Schmerzen traten aber noch öfters an der Stelle der entfernten Geschwulst auf, und wurden noch am meisten durch Einreibungen von Chloroform mit Olivenöl (3j auf ʒij) gemildert. Obgleich bei Untersuchung des exstirpirten tumor der Durchschnitt des Stieles Punkte von mehr weisser Färbung als die umgebende Substanz zeigte, die den Durchschnitt von Nervenfasern zu repräsentiren schienen, so liessen sich bei der mikroskopischen Untersuchung doch nur die Elemente des Bindegewebes nachweisen, die in der Peripherie zu einer fibrösen Kapsel verdichtet waren.

Neubildungen des Fettgewebes in circumscripten Geschwülsten, Lipome, sonst häufig hier wie überall vorkommend, wurden in diesem Jahr nur dreimal beobachtet. Ein kleines Lipom, welches wegen seines vorherrschenden Bindegewebegehalts und seiner festen Beschaffenheit eher als Steatom bezeichnet werden konnte, wurde in der Supraorbitalgegend bei einem poliklinischen Kranken ohne schlimme Folgen exstirpirt. Ein Mann mit einem kinderkopfgrossen Lipom in der Gegend des linken Schulterblattes entzog sich leider der Operation, misstrauisch und ängstlich gemacht durch das grosse Interesse, das ihm die Practikanten schenk-

ten. In einem dritten Fall, wo ein kleines Lipom mässiger Grösse am Ohrläppchen bei einem älteren Manne sich seit längerer Zeit stationär verhielt, wurde die Operation verweigert und erschien auch *nicht dringend indicirt*.

Unter den vier Fällen von Cystenbildungen betrafen drei die Kopfbedeckungen, einer die Schilddrüsengegend. Von den drei ersteren wurden zwei in die stationäre Klinik aufgenommen und mit gutem Erfolge extirpirt. Die eine dieser Cysten, haselnussgross, hatte ihren Sitz in und unter der Haut der rechten Supraorbitalgegend und zeigte alle Eigenschaften eines Dermoid's. Die andere, am behaarten Theile des Kopfes, bot weniger charakteristische Eigenschaften, weil sie durch die wiederholte Reizung beim Kämmen in Eiterung mit Bildung fungöser Granulationen übergegangen war, die unter dem Mikroskop nur die Bildungselemente des Bindegewebes erkennen liessen. — Ein dritter Fall von mehrfachen, mit der Haut in enger Verbindung stehenden Cysten am behaarten Theil des Kopfes, kam nur in der Ambulanz zur Beobachtung und wurde wegen Verweigerung der Operation nicht aufgenommen. Ein höheres Interesse bot die erwähnte Cystenbildung in der Gegend der rechten glandula thyreoidea.

Fall 13. Cystenknopf der rechten Seite. Missglückter Versuch der Exstirpation. Punction. Entlassung ohne Heilung.

Marie Tamm, eine 40jährige Esthin von etwas schwächtigem Körperbau aber sonst guter Constitution, wurde am 25. Januar in die chirurgische Abtheilung aufgenommen.

An der rechten Seite der vorderen Halsgegend lässt sich schon durch die Inspection eine mässige Hervorwölbung wahrnehmen, die durch die Palpation sich als eine tauben- bis hühnereigrosse Geschwulst darstellt, die mit ihrer längeren Achse in fast verticaler Richtung sich von der Höhe des Schildknorpels bis $\frac{1}{2}$ " weit oberhalb der fossa jugularis erstreckt. Ihre Gränze nach innen war oben etwas weiter von der Mittellinie entfernt als unten; an der äusseren Seite birgt sie sich unter dem rechten m. sternocleidomastoïdeus. Die Haut über dem tumor unverändert in Farbe und Temperatur, leicht verschiebbar; die Geschwulst fühlt sich glatt, gleichmässig fest und prall an, fluctuirt in beschränktem Maasse, ist bis auf ihre hintere Wand mit den Nachbartheilen nicht verwachsen, so dass man ihrem grösseren Umfange nach sie umgreifen und isoliren kann; sie pulsirt nicht, hat die carotis communis dextra nach aussen verdrängt, so dass deren Pulsationen nach aussen vom Kopfnicker gefühlt werden; letzterer ist von der Geschwulst etwas gehoben und über dieser

verschiebbar. Bei Schluckbewegungen folgt sie auf- und niedersteigend den Bewegungen des larynx und der trachea. Die Gefässe der Umgegend sind nicht erweitert, die Schilddrüse der anderen Seite nur mässig entwickelt. Functionsstörungen sind in keiner Hinsicht vorhanden; weder die Deglutition noch die Respiration sind behindert, auch finden keine Circulationsstörungen statt. Die menses sind regelmässig, die Verdauung tadellos.

P., die sich stets einer guten Gesundheit erfreut haben will, giebt an, erst vor einem Monate die beschriebene Geschwulst wahrgenommen zu haben und zwar in derselben Grösse und Gestalt, wie gegenwärtig. Wie dieselbe sich entwickelt habe, weiss sie eben so wenig anzugeben wie eine veranlassende Ursache.

Die Symptome und der Ort der zu bestimmenden Geschwulst sprachen schon direct dafür, dass wir es mit einem Cystenknopf, einer Struma cystica zu thun hatten. Andere in dieser Gegend vorkommende Geschwülste konnten leicht ausgeschlossen werden: die Tumoren consistenter Beschaffenheit (Struma hypertrophica, Lipoma, Cyste mit festem Inhalt, Drüsengeschwülste u. s. w.) waren schon durch die Fluctuation excludirt; dass diese nicht sehr prägnant war, konnte aus der bedeutenden Prallheit und Spannung der Kapsel des Atherproductes leicht erklärt werden. Ein Medullarkrebs, welcher durch

seine häufige Pseudofluctuation leichter zu diagnostischen Irrthümern veranlasst, war nicht wohl anzunehmen bei dem sonst ungetrübten Wohlbefinden der Patientin, bei der Schmerzlosigkeit, bei der gleichmässigen Begrenzung der Geschwulst. Unter den in dieser Gegend vorkommenden, Flüssigkeit enthaltenden Geschwülsten war eine Verwechslung mit Drüsen- oder anderweitigen Abscessen nicht möglich wegen Abwesenheit aller vorausgehenden Entzündungserscheinungen. Ein Aneurisma war, abgesehen von dem Mangel aller für dasselbe charakteristischen Zeichen, schon durch die Entfernbareit der Geschwulst von der a. carotis auszuschliessen. Die Verbindung mit der Luftröhre machte es mehr als wahrscheinlich, dass die Cyste, die wir vor uns hatten, keine freie, in das Bindegewebe eingestreute war, sondern sich aus einem Drüsenbläschen der rechten Schilddrüse entwickelt hatte. Die gleichmässige Abrundung der Geschwulst liess eine einfächerige Cyste vermuthen. Ueber die angeblich plötzliche Entstehung des Pseudoplasma brauchten wir uns nicht zu wundern, da ungebildete Leute häufig solchen allmähigen schmerzlosen Vorgängen an ihrem Körper keine Aufmerksamkeit schenken.

Auf die dringende Bitte der P. um Entfernung der Geschwulst wurde die Exstirpation beschlossen mit der Reservation, die Operation aufzugeben, falls die Blutung zu gefährlich würde.

Am 27. Jan. wurde, nach eingetretener Chloroformnarcose ein Schnitt, der den Längendurchmesser der Cyste an jedem Ende um 6^m überragte, parallel mit dem inneren Rand des rechten Kopfnickers durch die Haut, das Platysma myoïdes und die obere Schicht der fascia colli geführt. Sofort trat der Balg ein wenig hervor und zeigte eine feste, fibröse, dunkelbläuliche Wandung. Diese wurde nun durch Abpräpariren der aufliegenden Weichtheile immer weiter blosgelegt. Aber schon um die grösste Circumferenz der Geschwulst zu erreichen mussten wir einige grössere oberflächliche Venenstämme trennen und beim Eingehen unter den Kopfnicker ein paar Arterien unterbinden. Jedoch beim Versuche weiter vorzudringen, spritzten bei jedem Messerzuge neue Gefässmündungen, so dass es uns gerathner schien, nach Stillung der Blutung auf die Durchführung der Operation zu verzichten. Vor Schliessung der Hautwunde wurde mit einem Explorativ-troicart die Geschwulst punctirt und ein mässiges Quantum dunkelbrauner, trüber, schmutziger, offenbar zerseztes Blut enthaltender Flüssigkeit entleert, welche unsere Diagnose mit bestätigte. Die Wundränder wurden über der zusammengefallenen Cyste durch Suturae nodosae vereinigt und über dem Deckverbande Eisumschläge applicirt.

Die Heilung fand in 4 Wochen durch Granulation ohne schlimme Ereignisse statt, abgesehen von

einer Blutung am ersten Tage, die durch Compression und Kälte bald gestillt, und von einem Abscess, der sich zum sternum hinab senkte und durch ausgiebige Spaltung ungefährlich gemacht wurde. Bei der Entlassung hatte die Cyste nahebei die frühere Grösse und wurde der P. empfohlen, bei merklicher Zunahme der Geschwulst oder bei etwaigen durch dieselbe bedingten Beschwerden sich wieder bei uns zu melden, um auf einem ungefährlicherem Wege von ihrem Uebel befreit zu werden.

Weit davon entfernt, in vorliegendem Falle das operative Verfahren rechtfertigen zu wollen, haben wir ihn nur mitgetheilt um zu zeigen, wie selbst die scheinbar günstigsten Umstände beim Cystenkröpf den Chirurgen nicht zur Exstirpation verleiten dürfen. Die mässige Ausdehnung der Cyste, ihre oberflächliche Lage, die Möglichkeit sie ziemlich weit zu umgreifen, die Abwesenheit wahrnehmbarer erweiterter Gefässe schienen uns die Exstirpation zu gestatten, obgleich die Gefahren derselben uns aus den lebhaften Schilderungen Dieffenbach's und anderer Operateure wohl bekannt waren. Bei einer erweiterten Einsicht in die operativen Erfahrungen, betreffend die Struma cystica, welche uns erst später durch die sorgfältigen Zusammenstellungen Gurlit's (Ueber die Cystengeschwülste des Halses. Berlin 1855) zu Theil wurde, zweifelten wir nicht mehr, dass eine Verödung der Cyste durch Jodinjction

in diesem Falle indicirt gewesen wäre und dass ein solches Verfahren sich mit grösster Wahrscheinlichkeit eines erwünschten Erfolges erfreut hätte. Als wir die Exstirpation aufgeben mussten, begnügten wir uns aber für's Erste mit einer palliativen zur Bestätigung der Diagnose dienenden Entleerung, um nicht die traumatischen Einflüsse durch Uebergang zur Incision oder Excision der Cyste in bedenklicher Weise zu cumuliren. — Müssen wir auch zugeben, unsern Zweck auf diese Weise verfehlt zu haben, so steht es uns noch immer frei, auf dem milderen Wege der Jodinjction die Obliteration der Cyste zu erreichen.

Eine Neubildung ganz eigener Art liefert folgender Fall.

Fall 13. *Ostitis, entzündliche Osteoporose, Osteophytenbildung am rechten Fuss. Amputation des Unterschenkels. Heilung.*

Marri Must, eine 30jährige verheirathete Bäuerin, von mittlerer Grösse, kräftigem Körperbau, aber stark abgemagert und von erdfahler Hautfarbe, wurde am 19. April in folgendem Zustande in die chirurgische Abtheilung aufgenommen.

Der rechte Unterschenkel ist vom Knie ab bedeutend umfangreicher als der linke und lässt eine härtliche Infiltration des Unterhautzellgewebes erken-

nen, ohne dass die Haut verändert erscheint. In der Gegend des Fussgelenks nimmt die Tumescenz so weit zu, dass die Knöcheln sich nicht mehr durch Hervorragungen markiren und der Unterschenkel das Ansehen eines Klotzes gewinnt. Während die Anschwellung in diesem Character sich weiter verbreitet bis zu der Circumferenz des Fusses, die au niveau mit der protuberantia ossis navicularis liegt, also etwa bis zur Hälfte des Fusses, sehen wir hier in einer unregelmässigen Grenzlinie eine ulcerirende Fläche beginnen. Die Haut auf der planta pedis ist in weiterer Ausdehnung als auf dem Fussrücken erhalten. Die Hautränder fallen steil ab und sind hart infiltrirt. Von ihnen aus erstreckt sich über den ganzen übrigen Theil des Fusses, der verhältnissmässig noch mehr, nach allen Seiten bis etwa zum 3fachen seines normalen Umfangs, verdickt ist, eine glatte, sammetähnliche, dunkelrothe, ulcerirte Fläche. Am Ende des Fusses sind einzelne Zehen nicht mehr zu unterscheiden; es ist jedoch nicht zu verkennen, dass unter den enorm aufgewulsteten Massen 5 zum Fussende hin etwas divergirend verlaufende Wülste sich unterscheiden lassen, die den Mittelfussknochen und Zehen zu entsprechen scheinen und an ihrem Ende in, durch seichte Furchen getrennte, kuglige Abschnitte auslaufen. Der der grossen Zehe entsprechende Kugelabschnitt hat einen Durchmesser von mehr als einem Zoll. Diese Partieen fühlen sich

fest an und sind ziemlich empfindlich; wenn man die Spitze eines Bistouri auch nur eine Linie tief in jene kugligen Wülste einsenkt, so trifft man auf einen Widerstand, der nur von dünnen Knochenblättchen hergeleitet werden kann; dasselbe findet statt, wenn das Experiment höher hinauf auf dem Fussrücken vorgenommen wird, nur dass man mit dem Messer etwas tiefer durch verspeckte Gewebeschichten hindurch eindringen muss. Dabei erfolgt stets eine verhältnissmässig lebhaftere Blutung, wie bei Verletzung reichlich vascularisirter Granulationen. Die ulcerirende Fläche secernirt eine gelbliche lymphähnliche Flüssigkeit in so grosser Quantität, dass, wie es sich später ergab, über Nacht eine grosse Mulde von derselben angefüllt wird (gegen $\mathcal{Z}jj$). Die später angestellte chemische Untersuchung erkannte in dieser Flüssigkeit die Bestandtheile des Blutplasma und zwar in denselben Verhältnissen, wie bei diesem; die reichliche Anwesenheit von Faserstoff spricht sich schon im freiwilligen Gerinnen derselben aus. Zu dem entstellten Ansehn des Fusses gesellt sich noch ein ekelhafter Geruch. P. klagt über heftige spontane Schmerzen im Fuss, die sich durch Bewegungen steigern und den Schlaf stören. Trotz des herabgekommenen Aussehens und des schlechten Ernährungszustandes ist der Appetit doch ziemlich rege; die Verdauung langsam; die Menstruation unregelmässig.

P. leitet ihr Leiden davon ab, dass sie vor 3 Jahren sich den rechten Fuss erfroren hat. In Folge dessen hätten sich Geschwüre an den Zehen und am Fusse entwickelt, die bei fortgesetztem Gebrauche der esthnischen Volksmittel allmählig den gegenwärtigen Zustand herbeigeführt hätten. P. meint in Folge der Erfrierung einzelne Zehenglieder verloren zu haben.

Wenngleich wir ohne detaillirte Kenntniss der histologischen Verhältnisse dieser Degeneration eine ganz präzise Diagnose zu stellen nicht vermochten, so ging so viel aus der Untersuchung hervor, dass die Knochen des Fusses in dem Maasse Veränderungen, die einer Rückbildung zur Norm nicht fähig waren, erlitten hatten, dass der Gebrauch des Gliedes unwiderruflich aufgegeben und eine Heilung durch Absezung desselben erzielt werden musste. Die locale Ursache der eigenthümlichen Entartung bestärkte uns in dieser Ansicht, wenngleich wir die mögliche Mitwirkung uns unbekannter constitutioneller Verhältnisse nicht bestreiten mochten. Am wahrscheinlichsten schien es uns, dass misshandelte, in Folge der Erfrierung eingetretene Ulcerationen zu einer ausgedehnteren chronischen Entzündung geführt hatten, deren Exsudat zu Osteophytenbildung Veranlassung gegeben hatte. Die Verdickung des Unterschenkels lies sich wol am ehesten durch eine entferntere Theilnahme an diesem entzündlichen

Process, durch lange fortdauernde Stasen, vielleicht auch durch Erkrankung der Lymphgefäße erklären. Die Stelle unterhalb der tuberositas tibiae wurde zur Absezung des Gliedes bestimmt, obgleich auch hier die Verspeckung der Weichtheile noch recht bedeutend entwickelt war. Die Amputation sollte mit einem Cirkelschnitt ausgeführt und die Hautbedeckung des Stumpfes durch eine Manschette gewonnen werden.

Nach sechstägiger Beobachtung fand am 25. April die Operation während der Chloroformnarcose statt. Nur das Abpräpariren der Hautmanschette machte Schwierigkeiten wegen der festen Adhaesion des mit Exsudaten infiltrirten Unterhautzellgewebes an der fascia cruris. Die Trennungsfläche der Knochen liess ihre Textur an dieser Stelle als normal erkennen. Der spätere Verlauf ging ganz nach Wunsch von statten. Zwar wurde die unmittelbare Vereinigung durch die nun eintretende eitrige Schmelzung der starren Exsudate des subcutanen Zellgewebes verhindert; aber nach vollendeter Abstossung derselben bildeten sich kräftige Granulationen und eine gute Eiterung, so dass P. am 5. Juni in einem vortrefflichen Ernährungszustande, mit einem hölzernen Stelzfuss versehen, die Klinik verliess.

Die nähere Zergliederung des abgesezten Gliedes zeigte, dass die Weichtheile des Fusses durch ein hartes speckiges Exsudat zu einer festen Masse

zusammengelöthet waren. Von der Gegend der Mitte der Metatarsalknochen ab waren die einzelnen anatomischen Bestandtheile der Weichgebilde nicht mehr zu unterscheiden, während die aufgetriebenen Knochen sich der ulcerirten Oberfläche immer mehr näherten und am Ende des Fusses dicht unter derselben sich befanden. Die Gelenkverbindungen der einzelnen Zehenphalangen nachzuweisen, wollte nicht gelingen, so dass schwer zu entscheiden war, ob und wie viele derselben fehlten. Die Gelenkknorpel waren durch die Knochenwucherungen unkenntlich geworden. Diese stellten ein dichtes Netz nadelförmiger Knochenstacheln dar, in dessen Zwischenräumen sich eine flüssige Masse befand, die sowohl ihrem äusseren Ansehn nach, als unter dem Mikroskop sich als Fett auswies. Nachdem die durch einen Längenschnitt abgetheilte innere Hälfte des Fusses und Unterschenkels macerirt worden war, zeigte es sich noch deutlicher, wie sämtliche Knochen dieser Fusshälfte beträchtlich vergrösserte Markräume besaßen (Osteoporose), während ihre Aussenfläche von den beschriebnen Osteophyten reich besetzt war, am reichsten am Ende des Fusses, wo sie jene kugligen Abschnitte bildeten. Ob einzelne Phalangen fehlten oder mit einander verschmolzen waren, müssen wir dahingestellt sein lassen.

Dieser Befund veranlasste uns neben der schon

hingestellten Diagnose anzunehmen, dass die in Folge der Erfrierung wahrscheinlich bloßgelegten Knochen der Zehen der Ausgangspunkt einer seltenen, weiterverbreiteten Entzündung geworden seien, durch welche die Osteoporose und gleichzeitig die Osteophyten bedingt wurden.

Unter den neoplastischen Geschwülsten waren die, vom practischen Standpunkt als „böartige“ zu bezeichnenden, die *Canceres*, am stärksten vertreten. Zur Bestimmung derselben war uns weniger das Mikroskop massgebend, als die Art und Weise des Fortschreitens und der Weiterentwicklung der Geschwulst. Wenn dieselbe sich verbreitete, indem sie die umliegenden Gewebtheile mit ihren Elementen durchsetzte und sie ohne Unterschied in ihr Bereich der Zerstörung zog, so sahen wir darin die wesentlichste Abweichung von gutartigen Geschwülsten, die mehr durch Auseinanderdrängen der Nachbartheile sich Raum schaffen. Wir wollen diesen Unterscheidungsgrund durchaus nicht als überall ausreichend hinstellen: man findet bisweilen Krebsmassen eingekapselt und von der Umgebung deutlich geschieden, in andern Fällen z. B. nach Entzündungen mit Ausgang in Induration und Verschwärung, eine nicht genau begrenzte Infiltration der Gewebe mit einem Exsudat, das die Elemente

verschiedener Organisationsstufen darbietet und dann, zum Zerfallen geneigt, die Zerstörung der infiltrirten Gewebe mit sich führt. Desshalb haben wir nicht versäumt neben dem genannten diagnostischen Anhaltspunkte die übrigen Eigenthümlichkeiten des Cancers, die hier näher zu besprechen nicht unsere Aufgabe ist, sorgfältig zu beachten; keines derselben ist entscheidend für die Diagnose, während ihr gemeinschaftliches Auftreten doch eine ziemliche Sicherheit in derselben gestattet. Wo die Diagnose dennoch zweifelhaft bleibt, kann bisweilen der Erfolg der Behandlung eine Entscheidung herbeiführen, wie es im nachstehenden Fall 14. ersichtlich ist. Wir haben auch die mikroskopische Untersuchung zu diesen diagnostischen Zwecken nicht vernachlässigt. Freilich, andere histologische Elemente, als die des normalen Körpers, haben wir in den Krebsgeschwülsten weder gesucht, noch gefunden; wenn wir aber in denselben vorherrschend Zellen fanden, deren Anordnung sich auf eine Gewebebildung nicht beziehen liess, deren transitorischer Charakter vielmehr in der mehr weniger entwickelten regressiven Metamorphose sich aussprach, so sahen wir hierin eine Uebereinstimmung mit den am Krankbett beobachteten Erscheinungen der Wucherung, der Erweichung, des Zerfalls, die uns um so mehr berechtigte, die Geschwulst (im practischen Sinne eine „bösartige“ zu nennen. Ich brauche wol kaum

hinzuzufügen, dass wir weder im wissenschaftlichen Sinne einen Unterschied von „gut“ und „böse“, noch für die Krebsgeschwülste neue Entwicklungsgesetze statuiren. Dass die Umstände, welche die abnormen Entwicklungszustände solcher Neubildungen bedingen, uns noch so unbekannt und unzugänglich sind, ist die vorzüglichste Ursache unsrer Hülfllosigkeit in der Therapie dieser Geschwülste.

Die Mehrzahl der von uns beobachteten Carcinome betraf die Unterlippe. Sie hatten sämmtlich den Charakter des Epithelialkrebses und waren früh in Zerfall und Verschwärung übergegangen; unter acht Fällen mussten zwei zurückgewiesen werden wegen zu grosser Ausbreitung der Ulceration und Infiltration: selbst bei Resection eines Theiles des Unterkiefers war auf Deckung des Substanzverlustes nicht zu rechnen. Ueber die operative Verfahrungsweise ist im allgemeinen Bericht schon referirt worden. Unser Bestreben, diese Epithelialkrebs nach dem Vorgange Sch u h 's (Pathologie und Therapie der Pseudoplasmen, Wien 1854) näher zu bestimmen, hat uns nicht zu der Ueberzeugung geführt, dass die drei verschiednen von ihm aufgestellten Formen des flachen, folliculären (alveolaren) und papillären (warzigen) Epithelialkrebses sich durch ihre histologischen Structurverhältnisse präcis scheiden lassen: wenn wir auch nach den mit unbewaffnetem Auge wahrnehmbaren Erscheinungen uns

für die eine oder die andere Form erklärten, so zeigte uns das Mikroskop doch stets dieselben Epithelialzellen und Kerne, dieselbe concentrische, einzelne Nester bildende Anordnung der Zellen. In einem Falle, wo sich die papilläre und warzige Form besonders deutlich gestaltete, war durchaus keine hervorragendere Theilnahme des Papillarkörpers an der Aferbildung unter dem Mikroskop nachweisbar. Den flachen Hautkrebs sahen wir zweimal von den Augenwinkeln aus sich entwickeln (s. Krankheiten der Schuzorgane des Auges). Infiltrationen der benachbarten Lymphdrüsen, öfters dieselben Formelemente, wie die Krebsgeschwulst, enthaltend, haben wir in mehreren Fällen angetroffen und auch in dieser Hinsicht die nahe Verwandtschaft des Epithelialkrebses mit den übrigen Krebsformen erkannt.

Unter den übrigen Fällen von Carcinomen muss ich eines erwähnen, den wir freilich nur kurze Zeit beobachteten und alsdann, als rettungslos verloren, entliessen. Es war ein Mann zwischen 50 und 60 Jahren, bei dem sich beiderseits von den Parotiden aus knorpelharte Geschwülste entwickelt hatten, welche die Beweglichkeit des Unterkiefers so weit beschränkten, dass Nahrung nur durch eine federkiel dicke Röhre eingeführt werden konnte. Auf der rechten Seite verbreitete sich die Geschwulst in die Tiefe und abwärts zur Wirbelsäule zu und rief eine Stenose des Oesophagus hervor, die sich durch con-

stante Schlingbeschwerden und Herauswürgen beim Versuche festere Nahrung und Getränke herunterzubringen, zu erkennen gab; ein Nachweis derselben durch die Schlundsonde war durch die Unbeweglichkeit des Unterkiefers nicht gestattet. Die schnelle von stechenden Schmerzen begleitete Entwicklung der Verhärtung, das rasche Fortschreiten in die Tiefe liessen uns dieselbe als eine bösartige ansehen. Der mangelhafte Erfolg unsrer Behandlung schien dieses zu bestätigen: Jodkali innerlich und äusserlich angewandt, mit gleichzeitiger Application warmer Fomente, brachte in 4 Wochen keine günstige Veränderung hervor, die bei einer einfachen Induration kaum ausgeblieben wäre. Der Kranke, der sehr abgemagert war, wurde mit kräftigen Brühen und weichgesottenen Eiern ernährt, von denen jedoch nur ein Theil in den Magen gelangte. Mit Anempfehlung einer solchen Diät wurde er entlassen.

Schliesslich mögen folgende zwei Fälle eine nähere Berücksichtigung verdienen.

Fall 14. *Ulcus cruris unbestimmter Natur. Erkenntniss der carcinomatösen Beschaffenheit im Verlauf der Behandlung. Amputation des Unterschenkels. Heilung.*

Martin Berg, ein 50jähriger lettischer Bauer, von kraflosem, anämischem Ansehen, wurde am 19. März wegen eines Geschwürs des linken Unterschenkels in die chirurgische Abtheilung aufgenommen.

Das Geschwür nimmt das mittlere Drittel der vordern Partie des Unterschenkels ein, während die entsprechende hintere Seite eine derbe Narbe erkennen lässt, welche die Haut mit den unteren Geweben verlöthet und bis an die Grenzen des Geschwürs reicht. Das Geschwür, von der Grösse und Form einer Männerhand zeigt unterminirte stark aufgeworfene blumkohlähnlich wuchernde Ränder, einen sehr schmutzigen, mit Fezen abgestorbenen Gewebes bedeckten Grund, der bis auf die tibia reicht; diese erscheint wenigstens in ihrem vorderen Umfange erweicht, und in ihrer Textur verändert. Aus dem schmutzigen Grunde erheben sich hie und da Inseln, die von ähnlichen Excrescenzen gebildet werden, wie die an den Rändern bemerkten. Eine dünne schmutzige Jauche bedeckt das Geschwür und verbreitet einen unerträglichen Gestank. Beim Sondiren treten leicht Blutungen auf in der Nähe der tibia, die aus Verzweigungen der aa. tibiales ihren Ursprung nehmen. Heftige schiessende Schmerzen empfindet P. spontan, vielmehr noch bei der geringsten Bewegung, und haben die Gesichtszüge in Folge derselben, einen bleibend verzerrten Ausdruck angenommen. Die Umgebungen des Geschwürs boten sonst nichts Abnormes; auch die Leistendrüsen waren nicht angeschwollen.

Die Ernährung des P. scheint jedenfalls bedeutend gelitten zu haben: die Augen liegen tief, die

Thränenarunkel und die Schleimhaut des Mundes sind blass, die Musculatur des ganzen Körpers ist schlaff, die Haut spröde, unrein, mit den verschiedenen Efflorescenzen der Scabies und mit den charakteristischen Milbengängen bedeckt. Die Verdauungsorgane fungiren normal, im Bereiche der Respirationsorgane lässt sich ein katarrhalischer Zustand erkennen; der Puls etwas beschleunigt.

Patient giebt an, dass vor etwa 40 Jahren sich Geschwüre auf dem Unterschenkel gebildet haben, dass sie ab und zu vernarbt, dann wieder aufgebrochen seien, und sich vergrössert haben; daher rühren die Narben an der hinteren Seite des Unterschenkels. Erst seit vergangenem Winter sei das Geschwür an der vorderen Seite übel aussehend und schmerzhaft geworden, so dass er seit einigen Monaten in seinem Gesamtbefinden sehr herunter kam, doch sei er auch vorher nie sehr wohlgenährt gewesen; das kranke Bein konnte natürlich nie geschont werden, er habe es aber an Hausmitteln zur Behandlung des Geschwürs nicht fehlen lassen. Von der Krätze sei er heimgesucht, so lange als seine Erinnerung zurtückreiche, sonst habe er an keiner bedeutenden Krankheit gelitten. Patient gesteht, habitueller Brandweintrinker zu sein.

Das Ansehen des Geschwürs erinnert unwillkürlich an die Ulcerationen, die sich auf Grundlage krebsiger Ablagerungen bilden, wie wir sie so oft

an der Unterlippe wahrzunehmen Gelegenheit haben. Theilweise eintretende Vernarbungen haben wir zwar selten bei solchen Zuständen beobachtet; sie sind jedoch bei Epithelialkrebsen nicht gänzlich auszuschliessen. Andererseits lehrt uns unsere Erfahrung wie häufig der Charakter von Krebsgeschwüren nachgeahmt wird durch vernachlässigte und misshandelte Ulcerationen anderer Natur; zur Entstehung einer solchen liess sich in der langjährigen Kräze ungezwungen ein Anhaltspunkt finden. Ueber die Entwicklungsweise solcher Geschwüre haben wir uns schon früher ausgesprochen. Eine sichere Entscheidung über die Natur des vorliegenden Uebels war für's Erste um so weniger möglich, als das kachectische Ansehen des P. eben so wol von seinem ungeordneten Lebenswandel und seinem langdauernden Localübel, als von einer etwaigen Krebsdyscrasie abgeleitet werden konnte. Unser Plan ging dahin, abzuwarten, ob bei einer zweckmässigen allgemeinen Diät und einer gutgeordneten Pflege des Geschwür's eine Verbesserung desselben allmähig erzielt werden würde. Während wir die schlimmsten Ulcerationen stets empfänglich für eine solche Behandlung gefunden haben, möchte es kaum gelingen ein Krebsgeschwür durch eine solche wesentlich zu modificiren. Wir waren um so mehr auf dieses Mittel, zu einer sichereren Diagnose zu gelangen, angewiesen, als die mikroskopische Untersuchung der

gedachten Fungositäten Zellen erkennen liess, die sowohl in Granulationen unzweideutiger Natur, wie auch in Krebsmassen gefunden werden.

Zunächst wurde der leidende Unterschenkel in eine Schwebevorrichtung gebracht, um die durch jede Bewegung veranlassten Schmerzen zu vermeiden; des höchst üblen Geruch's wegen, wurden Umschläge von Chlorkalkwasser verordnet, der nahrhaften Diät wurde täglich ein kleines Glas Brandwein beigefügt.

Im Verlaufe der nächsten Tage wurde übergegangen zu einfachen lauwarmen Fomentationen, die wegen anhaltender heftiger Schmerzen mit Umschlägen von Chinadecoct mit Opiumtinctur wechselten. Zur Linderung des die Nachtruhe störenden Hustens wurde pulv. Doveri und nach Erreichung dieses Zweckes, in Rücksicht auf die Anämie des Kranken, ferrum lacticum verordnet.

Da in 44 Tagen diese Behandlungsweise nicht nur völlig resultatlos blieb, sondern eine stetige Verschlimmerung des Geschwürs erfolgte, glaubten wir uns hinlänglich berechtigt, von einer ferneren pharmaceutischen Behandlung abzustehen, und das Glied abzunehmen, worum der Kranke uns schon dringend gebeten hatte.

Am zweiten April wurde nach eingeleiteter Chloroformnarcose der linke Unterschenkel ein Paar Fingerbreit unterhalb der tuberositas tibiae durch

einen Cirkelschnitt, nach vorhergegangener Manchettenbildung, abgesetzt.

In günstigster Weise erfolgte die vollständige Schliessung der Amputationswunde, zum grösseren Theil per primam intentionem, im Laufe von drei Wochen; bei Abwesenheit aller üblen Ereignisse, war die Behandlung eine rein diätetische. Das Gesamtbefinden hatte sich wunderbar schnell verbessert. In den folgenden 4 Wochen, die wir zugleich zur Tilgung seiner Krätze nützlich verwandten, hatte er einen gewissen Grad von Wohlbeleibtheit erlangt und wurde am 28. Mai mit einem hölzernen Bein und Reisegeld in seine Heimath entlassen.

Die Untersuchung des abgesetzten Gliedes rechtfertigte vollkommen unser Verfahren. Nicht nur die an der vorderen Seite des Unterschenkels seitlich von der tibia liegenden Muskeln, sondern auch die tibia selbst, wenigstens in ihrer vorderen Partie, waren von einer Masse infiltrirt und erweicht, die unter dem Mikroscope Epithelialzellen in der eigenthümlichen, Nester bildenden Anordnung erkennen liess, wie wir sie bei den Epithelialkrebsen der Unterlippe so häufig constatirt haben. Wir lassen es dahin gestellt ob dieser Character von Hause aus der Geschwürsbildung zu Grunde lag, oder ob er sich allmählig aus den obenerwähnten localen Ursachen unter Mitwirkung einer herabgekommenen Constitution entwickelt hatte. Wir möchten uns für

Lezteres erklären, indem wir nicht geneigt sind das Wesen der Krebsbildung ausser allen Connex mit anderen pathologischen Exsudations- und Organisationsprocessen zu stellen.

Fall 15. *Epithelialkrebs der Stirn. Exstirpation, Wiedererscheinen des Krebses und krebsige Infiltrationen der benachbarten Lymphdrüsen. Patient ungeheilt entlassen.*

Peter Laskar, ein 35jähriger esthnischer Bauer, wohlgebaut und gut genährt, meldete sich am 8. August 1855 wegen eines Geschwürs in der Stirngegend auf der chirurgischen Abtheilung, in welche er sofort aufgenommen wurde.

Wir sehen ein fast kreisrundes $4\frac{1}{2}$ Zoll im Durchmesser haltendes Geschwür, ungefähr $\frac{3}{4}$ Zoll über der Nasenwurzel beginnen, und sich bis zur Gegend der sutura coronalis erstrecken. Der vertikale Durchmesser desselben mag um ein paar Linien links von der Medianebene des Kopfes abliegen. Der Grund des Geschwürs liegt vielleicht etwas über dem Niveau der gesunden Haut, ist schmutzig röthlich, mit kleinen buckligen Erhabenheiten und Rissen versehen, fühlt sich härtlich an und secernirt eine scheusslich stinkende, missfarbige Jauche. Dieser Grund wird von einem wallartigen, gegen 9" über die Umgebung sich steil erhebenden, unterminirten, mit fungösen Wucherungen besetzten, fast knorpelhar-

ten Rande umgeben, der nach aussen durch eine fast fingerbreite Zone gerötheter, infiltrirter, bei Berührung sehr empfindlicher Haut von der gesunden geschieden ist. Der aufgewulstete Geschwürsrand, der, so wie der Grund, wenig Empfindlichkeit verrieth, lässt sich über das Pericranium hin und her verschieben; das Centrum der ulcerirten Fläche scheint diese Beweglichkeit durch Verlöthung mit den tieferen Gewebsschichten zu beschränken. Die den Lymphgefässen jener Gegend entsprechenden Lymphdrüsen vor und unter dem Ohr zeigen keine Spuren einer krankhaften Alteration. Appetit, Schlaf, so wie alle übrigen Functionen des Körpers, lassen nichts zu wünschen übrig.

P. giebt an, vor etwa $7\frac{1}{2}$ Monaten, zur Weihnachtszeit, eine spontan entstehende Pustel auf der Stirn bemerkt zu haben, die nach ihrem Aufbruch in ein mit Borken bedecktes Geschwür übergegangen sei, das sich allmählig vergrössert habe, so dass es zur Johannizeit, also vor 6 Wochen, die Grösse eines Thalers erreichte. Von der Zeit ab sei die Vergrösserung rapide fortgeschritten bis zur jezigen Dimension. Diese rasche Verschlimmerung und der Gestank des Geschwür's veranlassten den Kranken, um Entfernung desselben nachzusuchen; von Schmerzen will er in der ganzen Zeit wenig belästigt gewesen sein, hat statt aller Heilmittel nur Kohlblätter gebraucht, um das Geschwür zu bedecken. P. hat

sich sonst stets der besten Gesundheit erfreut, ist verheirathet und lebt unter relativ glücklichen, sorgenfreien Verhältnissen.

Hielten wir zusammen den Befund unserer Untersuchung mit diesen anamnestischen Momenten, so war an einer carcinomatösen Natur des Geschwür's nicht zu zweifeln: mehr noch als das Ansehn desselben führten uns zu dieser Diagnose die unaufhaltsame rasche Vergrößerung, die durch keine local schädlich wirkende Einflüsse sich in anderer Weise genügend erklären liess. Die Ausbreitung nach der Fläche hin, die Verschiebbarkeit der Ränder sprachen für die Entstehung und Verbreitung des Afterproducts im Bereiche der Haut und der mit ihr anatomisch so nah vereinigten galea aponeurotica. Andererseits war entschieden vorauszusehen, dass die Degeneration in der Mitte, im Orte ihres Beginns, tiefer vorgedrungen war und vielleicht den Schädel schon ergriffen hatte.

Musste im vorliegenden Falle, bei Abwesenheit aller localen Ursachen, eine constitutionelle wohl angenommen werden, so liessen doch der gute Ernährungszustand und die kräftige Constitution, die Abwesenheit aller secundären Drüseninfiltrationen Einiges von der Entfernung des Pseudoplasma hoffen. Dazu kam, dass diese allein noch die Möglichkeit eines glücklichen Ausgangs bot, während bei ihrer Unterlassung ein qualvolles Ende dem Kranken

sicher bevorstand. So entschlossen wir uns denn, dem Wunsche des Kranken Folge zu leisten, uns nicht verhehlend die Wahrscheinlichkeit eines Recidives und auch die Gefahren der Operation, indem jedenfalls das Pericranium in nicht unbedeutender Ausdehnung frei gelegt werden musste, ohne dass der kreisrunde Substanzverlust durch die angränzenden Hauptpartieen zu decken war, während es andererseits ungewiss erschien, ob und wie weit der Schädel mitergriffen war und in das Gebiet der Operation hineinfiel. Wäre die zu entfernende Partie nicht kreisrund gewesen, so hätte man versuchen können, durch zwei halb elliptische Schnitte eine, wenn auch nur partielle Vereinigung der Hautdecken von den Wundwinkeln aus möglich zu machen. Ein solcher Vortheil wäre jedoch, bei der gleichmässigen Ausdehnung der Krebswucherung nach allen Seiten, durch eine zu bedeutende Steigerung des traumatischen Eingriff's erkauf't worden. Die Anwendung von Causticis schien uns in diesem Falle nicht geeignet, weil, um wirksam zu sein, sie sich jedenfalls nicht auf eine ganz oberflächliche Zerstörung beschränken durften, während eine tiefere, doch nie ganz genau zu begränzende, wegen der Localität, gefährlich werden konnte.

Am 10. August wurde die Operation ausgeführt, nachdem der Kranke mittelst Chloroform anästhesirt worden war. Die degenerirte Partie nebst der in-

filtrirten Umgebung wurde durch zwei halbkreisförmige bis auf das Pericranium dringende Schnitte umschrieben und von diesen aus die Ablösung der krebigen Masse begonnen. Je weiter wir jedoch zum Centrum derselben vorrückten, um so mehr überzeugten wir uns von dem tieferen Eindringen der Degeneration. Nachdem die ganze Masse im Niveau der äusseren Schädelplatte abgetragen worden war, zeigte sich in der Mitte des Substanzverlustes die Schädelfläche etwa in einer thalergrossen Ausdehnung erweicht und von der krebigen Ablagerung durchdrungen. Vermittelst eines Schabemessers wurde diese Partie bis auf die dura mater entfernt, welche, in einer kreisförmigen Fläche von etwa 10 Linien Durchmesser blossgelegt, auch kein normales Aussehen darbot, sondern mit schmuzigen Exsudaten bedeckt schien. Auch diese wurden mit dem Schabemesser so weit als möglich entfernt. Die mit der Herzbewegung isochronischen Pulsationen des Gehirns konnten an der dura mater wahrgenommen werden. Nach Unterbindung mehrerer der aa. frontal., supraorb. und temporal. angehörigen Zweigen wurde ein einfacher Deckverband angelegt. Die Circumferenz des Substanzverlustes betrug 16 Zoll. Auf den Verband wurden Eisumschläge applicirt und wegen der Klagen über heftige Schmerzen an der Operationsstelle, ein Morphinumpulver verordnet.

Das exstirpirte Pseudoplasma bot in höchst charakteristischer Weise die mehrfach erwähnten histologischen Eigenthümlichkeiten des Epithelialkrebses.

Den weiteren traurigen Verlauf dieses Falles will ich kurz zusammenfassen ohne mich auch nur mit Angabe der angewandten Palliativmittel aufzuhalten. In den ersten Tagen befand sich P. so wohl, dass wir die Kälte bei Seite liessen und auch gegen das geringe Wundfieber nichts zu verordnen hatten. Schon am dritten Tage nach der Operation begann die Wundfläche Granulationen zu erzeugen, die auch die frei liegende dura mater bedeckten. Aber vom 10ten Tage ab nach der Operation nahmen einzelne derselben einen verdächtigen Character an. Sie bildeten grössere, ins Gelbliche schimmernde, buckelige Erhabenheiten, die vorzüglich von der dura mater und den freien Rändern der Schädelwunde auszugehen schienen. Wiederholte Abtragung der Wucherungen mit Scheere und Scalpell, wiederholte nachdrückliche Aezungen mit der Canquoin'schen Paste, die an mehreren Stellen den Schädel wieder bloslegten, vermochten dem Uebel keinen Einhalt zu thun. Am 25. Aug. wurde bemerkt, dass das hinter dem rechten Unterkieferwinkel befindliche Lymphdrüsenpaquet zu schwellen begann. Die Infiltration ergriff alsdann die nächstliegenden Drüsen am Nacken und im Verlaufe des Kopfnickers

bis zum manubrium sterni. Am 20. Oct. erfolgte der Aufbruch der erweichten Drüsen; aus den mehrfachen Oeffnungen erhoben sich alsbald massenhafte fungöse Wucherungen. An der Operationsstelle wurden die Hautränder von Neuem infiltrirt und von der Ulceration ergriffen. Auch die neugebildeten krebsigen Massen der mittleren Partieen zerfielen wiederum, so dass, vorzüglich jedoch in Folge weiterer Erweichung des Schädels, die Pulsationen des Hirns in einem viel weiteren Umfange sichtbar wurden. Die Ernährung litt sichtlich durch anhaltende Schmerzen und Schlaflosigkeit, ein kachectisches Aussehen entwickelte sich in Folge der Resorbtion der reichlich secernirten Jauche, das Fieber verliess nicht mehr den Kranken.

Im Beginn des December wurde P. noch von der herrschenden variola ergriffen, die sich als variolois an ihm gestaltete und innerhalb 9 Tagen ohne weitere Folgen ablief. Zum Schluss des Semesters, am 14. December, wurde P. in dem hoffnungslosesten Zustande auf seinen Wunsch entlassen.

Ich glaube im Eingange dieser Krankheitsgeschichte den operativen Eingriff hinlänglich motivirt zu haben und lasse es dahingestellt, ob das sobald nach der Operation erfolgte Weiterumsichgreifen des Uebels, das sich namentlich in der krebsigen Drüseninfiltration bekundete, mit jener in Verbindung

gebracht werden darf. Bei der schnellen Entwicklung des Leidens vor der Aufnahme des Kranken in die Klinik ist jenes schnelle Umsichgreifen auch ohne nachtheiligen Einfluss der Operation erklärlich. Diese hätten wir nicht unternommen, wenn die Drüsenaffection schon früher sich manifestirt hätte.

Was die Ausführung der Operation betrifft, so hätten wir uns vorwerfen können, dass es unterlassen wurde die ganze afficirte Schädelpartie mit dem Osteotom zu entfernen. Da aber auch die dura mater nicht mehr intact war, so mussten wir auf jenes sowohl wie auf Zerstörung der krankhaften Ueberreste durch das cauterium verzichten. Schon als wir bei der Operation die Ausdehnung des Uebels, welche vor derselben nicht mit Sicherheit festzustellen war, genauer kennen lernten, hatten wir jede Aussicht auf Heilung aufgegeben.

IV. Lageveränderungen, Verwachsungen, Verengerungen, Erweiterungen.

Von den unter obigem Namen begriffenen chirurgischen Krankheiten will ich nur derjenigen Erwähnung thun, die in practischer Hinsicht das grösste Interesse bieten, und zwar zunächst der Hernien.

Wenn wir nur Inguinal Hernien zu beobachten Gelegenheit hatten, so erklärt sich dieses leicht aus dem Umstande, dass das weibliche Geschlecht bei

Krankheiten dieser Parteeen gern die klinische Oeffentlichkeit vermeidet und somit die Cruralbrüche zu den seltensten Fällen unserer Klinik gehören.

Angeborne Inguinal Hernien kamen an Säuglingen mehrmals in der Ambulanz zur Beobachtung. Es wurde in diesen Fällen nur empfohlen, Alles zu vermeiden, was das Hervortreten des Bruchinhalts zu veranlassen pflegt, und auf diese Weise den Weg der natürlichen Heilung zu unterstützen. Ist die Anwendung von Retentionsvorrichtungen in diesem frühen Alter ohnehin sehr schwierig und wenig sicher, so ist auf dieselbe bei der mangelhaften Pflege unter dem Landvolke noch weniger zu rechnen.

So oft wir die übrigen Leistenbrüche näher bestimmen konnten, haben wir es mit äusseren zu thun gehabt. Wir haben uns stets begnügt mit Empfehlung entsprechender Bruchbänder, die den Klienten der Klinik zu wohlfeileren Preisen angefertigt werden. Nur bei einem alten Manne, der mit einem beiderseitigen enormen Leistenbruch mit sehr erweiterten Bruchpforten behaftet war, konnten die, in der Rückenlage mühsam reponirten Eingeweidmassen beim Gehen und bei lebhafteren Bewegungen durch die gewaltigen Pelotten nicht genügend zurückgehalten werden. Unsrer Empfehlung, durch anhaltende Rückenlage die spätere Retention zu er-

möglichen, wird vom Kranken wol kaum berücksichtigt worden sein.

Bei so misslichen Verhältnissen, wo es besonders wünschenswerth wäre, eine Radicalkur einzuleiten, ist auf einen bleibenden Erfolg einer solchen leider am wenigsten zu rechnen. Da die Radicalkur aber in den Fällen, wo sie eher Resultate verspricht, durch den gefahrloseren Weg der permanenten Retention mittelst der Bruchbänder entbehrlich wird, so haben wir nie zu derselben unsre Zuflucht genommen.

Lange haben wir uns vergeblich abgemüht mit einem Manne, der an einem verwachsenen Scrotalbruch litt. Die in demselben enthaltenen Darmstücke communicirten durch 5—6 Fistelöffnungen mit der Aussenfläche und entleerten durch dieselben bald mehr bald weniger flüssigen Kothes. Die Scrotalhaut war an den Stellen der Fistelöffnungen stark eingezogen und callös verhärtet. Anhaltende Rückenlagerung hatte allerdings schon eine theilweise Reduction des anfangs sehr beträchtlichen Bruchinhalts bewirkt; auf eine Hebung der festen Verwachsungen mussten wir natürlich verzichten und suchten nur die Kothfisteln zum Schluss zu bringen. Zu diesem Zweck wurden die verschiedensten Caustica vergeblich angewandt, zuletzt das Glüheisen. Die von Desmarres zur Verödung des Thränennasenkanals und des Thränensacks angegebenen kugelförmigen, in ei-

nen griffelförmigen Fortsatz auslaufenden Glüheisen schienen sich zur Cauterisation der trichterförmig eingezogenen Fistelöffnungen besonders zu eignen. Aber gelang es uns auch eine und die andere derselben zu schliessen, so brachen sie doch wieder auf, sobald die Zahl derselben bis auf 2 oder 3 vermindert worden war. Der Kranke, der sich mittlerweile sehr erholt hatte und sonst sehr wohl befand, wurde endlich ungeheilt entlassen mit der Empfehlung eines Bruchbandes mit ausgehöhlter Pelotte, um nicht die errungenen Vortheile wieder zu verlieren.

Die Seltenheit der Brucheinklemmungen in unserer Gegend möchte schwierig zu erklären sein. Wenn der Umstand, dass unter den Landleuten die Brüche selten durch Bruchbänder reponirt erhalten werden, es verständlich macht, dass bei den stets sich erweiternden Bruchpforten eine scharfe Einklemmung nicht leicht zu Stande kommt, so müssten doch andererseits die chronischen, sogenannten Kotheinklemmungen um so häufiger sein, was wir nicht erfahren haben.

Es folgt die Beschreibung der beiden zu unsrer Behandlung gelangten Brucheinklemmungen.

**Fall 16. *Hernia inguinalis externa incarcerata.*
*Herniotomie. Tod durch Enteritis und Peritonitis.***

Wassili Pawlow, ein 44jähriger Russe von kräftigem, muskulösem Körperbau wurde am 5. Mai um 12 Uhr Mittags in folgendem Zustande in die chirurgische Abtheilung aufgenommen.

An der rechten Seite des Hodensacks zeigt sich eine eiförmige, kindskopfgrosse, sehr harte, pralle Geschwulst, die sich zum äusseren Leistenring hin stielte, von welchem aus dieser Stiel nach dem Verlauf des Leistenkanals schräg nach aussen und oben zur Unterleibshöhle zu sich hinzieht. Die gespannten fibrösen Pfeiler des äusseren Leistenrings sind fest eingesetzt in den erwähnten Strang und lassen den Finger nicht in den Leistenkanal einführen. Die Geschwulst ist verhältnissmässig leicht und giebt beim Percutiren einen tympanitischen Schall. Sie fluctuirt nicht und lässt sich durch einen mässigen Druck nicht verkleinern. Der linke Hode ist stark nach links und nach hinten verschoben, der rechte und sein Samenstrang sind durch die starke Spannung der Geschwulst maskirt und nicht durchzufühlen. P. empfindet heftige Schmerzen in der Leistengegend, liegt mit angezogenen Beinen und erhobenen Knien schmerzlich stöhnend auf dem Rücken. Der Leib ist weder aufgetrieben noch schmerzhaft; aber die Mus-

keln der Bauchdecken sind hart gespannt. Die Respiration und der Puls beschleunigt.

Schon aus dem objectiven Befunde ging deutlich hervor, dass es sich hier um eine *Hernia inguinalis externa incarcerata*, mit tympanitisch aufgetriebenen Darmstücken, handle.

Die Diagnose wurde bestätigt durch die Angabe des P., dass er seit 20 Jahren an einem voluminösen Bruche leide, der in letzterer Zeit einer regelmässigen Retention unterworfen und, wenn ab und zu hervorschlüpfend, leicht und vollständig reponirbar gewesen sei. Am Morgen dieses Tages gegen 3 Uhr habe er sein Bett ohne Bruchband verlassen, um zu harnen; der dabei ausgeübte Drang habe ein Hervortreten der Därme in den Bruchsack veranlasst, die zu reponiren er und seine Kameraden sich vergebens bemüht hätten. Wenngleich die Verhältnisse am äusseren Leistenringe diesen als den Ort der Einklemmung zu bezeichnen schienen, so mochten wir den Bruchsackhals doch nicht von aller Theilnahme an derselben freisprechen, weil dessen Verengung bei alten, längere Zeit durch Bruchbänder zurückgehaltenen Hernien nicht selten ist.

Nachdem P. chloroformirt und in die zur Taxis geeignete Lage gebracht worden war, wurde diese kunstgemäss, und zwar nach mässigen Pausen wiederholt versucht, aber völlig vergebens. Es wurden

für's Erste warme Umschläge auf den Unterleib und Klystiere aus Aq. plumbica angeordnet.

Um 3 Uhr Nachmittags, also 12 Stunden nach dem Entsehn der Incarceration, fanden wir, dass die Grösse und Spannung der Geschwulst sichtlich zugenommen hatte; an den abhängigeren Partieen derselben liess sich jezt Fluctuation nachweisen. Der Kranke stöhnte unter seinen heftigen Schmerzen und bat flehentlich um Abhülfe. Unter solchen Umständen schien es nicht einmal gerathen die Taxisversuche zu wiederholen; es wurde sofort zur Herniotomie geschritten.

Nachdem die gehörigen Vorbereitungen getroffen, die Schamhaare rasirt, der Kranke auf den Operationstisch gelagert und chloroformirt worden war, wurde ein 6 Zoll langer Schnitt, etwa 6 Linien über dem äusseren Leistenring beginnend durch die Haut, etwa bis zur Mitte der Bruchgeschwulst herabgeführt. Die verdickten Hüllen des alten Bruchsackes wurden schichtenweise auf der Hohlsonde getrennt, der Bruchsack selbst bei dem reichlich angesammelten röthlichen Bruchwasser leicht und gefahrlos geöffnet. Neben dem Bruchwasser drängten sich 3 bedeutende, dem Dünndarm angehörige Schlingen aus dem Bruchsack hervor. Sie waren dunkelroth, stark injicirt, und von dem, nach aufgehobenem Gegendruck sich mächtig expandirenden Gasinhalt zu einem Durchmesser von nahebei 2 Zollen ausgedehnt. Mit ei-

nem auf dem Finger eingeführten Knopfmesser wurde der einklemmende äussere Leistenring nach oben und aussen gespalten, so dass man mit dem Finger durch den Leistenkanal neben den Därmen in das cavum peritonaei dringen und sich von der Abwesenheit einer anderweitigen Ursache der Einklemmung überzeugen konnte. Dennoch fiel die Reposition der aufgetriebenen Darmschlingen sehr schwer, und zwar um so mehr, als bei der nachlassenden Chloroformnarcose die Spannung der Bauchmuskeln sehr hindernd eintrat. Erst nach wiederholten in verschiedener Richtung geführten seichten Einschnitten in die fibrösen Pfeiler des äusseren Leistenringes und nachdem der Versuch mit einer anderen Darmschlinge wiederholt worden war, gelang die Reposition. Hode und Samenstrang zeigten sich nun in der normalen Lagerung. Darauf wurde die, nach aufgehobener Spannung auf die Hälfte ihrer Länge reducirte Hautwunde in ihrer oberen, der Leistenöffnung entsprechenden Partie mit Insectennadeln vereinigt und mit einem Deckverbande versehen, der, um den von innen her noch immer stark andrängenden Därmen Widerstand zu leisten, mit einem leicht federnden Bruchbande angedrückt erhalten wurde.

Als sich bald darauf Schmerzen im Unterleib bei heftigem Durst einstellten und der Puls auf 128 Schläge in der Minute stieg, wurde eine Venaese-

ction von \mathcal{Z} j gemacht, der Unterleib mit warmen Umschlägen bedeckt; innerlich eine Mandelemulsion mit Aq. Laurocerasi und von Zeit zu Zeit Eispillen.

Gegen Abend trat ein paar Mal Erbrechen ein; die Schmerzen im Unterleibe steigerten sich, während P. an der Wundstelle keine empfand. Application von 20 Blutegel auf den Unterleib und Klystier aus Chamomilleninfus mit Oel und Salz.

6. Mai. Um 12 $\frac{1}{2}$ Uhr Vormittags erfolgte eine flüssige, mit Blut gemengte Ausleerung, die mit dem Abgange einiger harten faeces schloss. Um 4 Uhr Vormittags ein halbstündiger Frostanfall. Puls 106. P. schlief alsdann bei Nachlass der Schmerzen einige Stunden mit Unterbrechungen. Aber gegen 7 Uhr Vormittags nahmen die Schmerzen wieder zu und der Puls stieg auf 120. Zur Zeit der klinischen Visite, gegen 11 Uhr Vormittags, wurde eine zweite Venaesection von \mathcal{Z} j angestellt; 15 Blutegel auf die rechte schmerzhafteste Seite des Unterleibs; dieser wurde mit Lämpchen bedeckt, die mit Ung. hydrarg. ciner. und Ol. Hyoscyami coct. bestrichen waren. Innerlich wurde die Aq. laurocerasi fortgesetzt, aber mit Wasser, anstatt in Mandelemulsion, gegeben.

Gegen Abend steigerten sich dennoch die Schmerzen; die Empfindlichkeit des Unterleibs gegen Druck stieg nicht in demselben Verhältniss. Exsudat war im Unterleibe, der jetzt stärker aufgetrieben war, in nur geringem Maasse an den ab-

hängigen Partien nachweisbar. Der Puls 130. Es wurde noch eine Venaesection von \mathfrak{Zvjjj} gemacht, innerlich Opium zu gr. $j\beta$ pro dosi gereicht, und von Zeit zu Zeit dem Kranken ein Theelöffel voll Mandelöl eingeflösst.

Gegen Mitternacht erfolgte unwillkürlicher flüssiger, mit Blut gemischter Stuhlabgang. Die auf's höchste gesteigerten Schmerzen liessen allmähig nach und P. starb unter den Erscheinungen der Lähmung der Nervencentren am 7. Mai $3\frac{1}{4}$ Uhr Vormittags.

Die Section wurde 30 Stunden nach dem Tode angestellt. Die Wundränder waren noch unverklebt und in dem zusammengeschrumpften Bruchsacké hatte sich etwa \mathfrak{Zj} blutig seröser Flüssigkeit angesammelt. Die geöffnete Bauchhöhle enthielt ein mässiges Quantum röthlich serösen Exsudats. An dem Parietalblatt des Peritonaeum's fanden sich keine Spuren vermehrter Injection der Gefässe, eben so wenig an der Peritonealbekleidung der durch Gase mässig aufgetriebenen Därme, mit Ausnahme mehrerer Schlingen des Ileum, die dem rechten inneren Leistenringe zunächst lagen und unzweifelhaft dieselben waren, die bei der Operation reponirt wurden. Diese zeigten unter ihrem etwas getrübten Peritonealüberzug eine tiefe Injectionsröthe, die durch kleine Ecchymosen noch gleichmässiger wurde. An der einen Gränze dieser Darmpartie fand sich eine feste, entschieden aus früherer Zeit herzuleitende Adhaesion mit dem

Peritonealüberzuge der Bauchwand etwas nach innen vom innern Leistenring. Die Schleimhaut dieser Darmschlingen erschien geschwellt, wie mit Blut getränkt, und so mürbe, dass sie sich leicht mit dem Scalpell abstreifen liess. Diese pathologischen Zustände verloren sich allmählig an den Grenzen des bezeichneten Darmstücks. Der Magen und die übrigen Därme boten sonst keine wesentlichen Veränderungen. Während die oberen Partieen des Darmkanals nur schleimige Massen enthielten, fanden sich von der eingeklemmten Stelle ab flüssige Faecalmassen mit Blut gemengt. Die Durchgängigkeit des Darmrohr's war nirgends gestört. Die übrigen Sectionsresultate boten keine wesentlichen Abnormitäten.

**Fall 17. *Hernia inguinalis externa incarcerata.*
*Herniotomie. Tod durch Peritonitis.***

Michei Mironow, ein 65jähriger Russe, zwar mager, aber doch muskulös und kräftig gebaut, wurde am 29. October um 2 Uhr Nachmittags in folgendem Zustande in die chirurgische Abtheilung aufgenommen.

An der linken Seite des Hodensacks zieht sich eine Geschwulst von der Grösse einer Männerfaust zum äusseren Leistenring hin. Sie ist eiförmig, fühlt sich prall elastisch an, lässt sich bei Druck nicht verkleinern, zeigt sich dabei sehr empfindlich, giebt einen dumpfen Percussionston und lässt Fluctuation

wahrnehmen, so weit die starke Spannung es gestattet; die leicht geröthete Scrotalhaut lässt sich über derselben leicht verschieben. Das obere Ende der Geschwulst reicht an den äussern Leistenring, zwischen dessen stark angespannten Pfeilern ihre Basis eingeklemmt ist. Diese tritt in der Richtung von aussen und oben nach innen und unten aus der äussern Leistenöffnung hervor und occupirt auch den Leistenkanal, in dessen Verlauf man eine leichte, nach aussen und oben sich verlierende Anschwellung wahrnimmt. Nach innen und hinten vom unteren Ende der Geschwulst ist der linke Hode als von derselben gesondert zu erkennen; ebenso die untere Partie des Samenstranges. Der Leib ist nicht aufgetrieben; die Bauchmuskeln sind gespannt. P. ist sehr unruhig, klagt über starke Schmerzen in der Leistengegend; Singultus hat sich eingestellt; der Puls ein wenig beschleunigt.

Der Kranke giebt an seit vielen Jahren an einem Bruche zu leiden, den er anfangs nicht weiter berücksichtigte, bis einst vor etwa 16 Jahren eine Einklemmung desselben erfolgte. Nachdem diese durch eine gelungene Taxis gehoben worden war, trug er auf Empfehlung des Prof. Pirogoff ein Bruchband. Heute, um 12 Uhr Mittags, sei der Bruch bei einem Sprunge vom Wagen unter der Pelotte hervorgeglitten und habe trotz aller Bemühungen nicht mehr zurückgebracht werden können. Sonst

behauptet P. trotz des vorgerückten Alters von keinem andern Uebel behaftet zu sein.

Es bedarf auch wol in diesem Falle keiner ausführlicheren Deduction, um darzuthun, dass wir es mit einer acuten Einklemmung eines äusseren Leistenbruchs zu thun hatten. Die nähere Bestimmung des Inhalts des Bruchsacks war hingegen nicht möglich. Die Abwesenheit eines tympanitischen Schalls schloss das Vorliegen eines Darmstücks nicht aus, um so weniger als jedenfalls ziemlich reichliches Bruchwasser sich vorfand. Der Sitz der Einklemmung schien im vordern Leistenring zu sein; wir konnten uns aber auch in diesem Fall des Verdachts nicht erwehren, dass bei dem Alter des Bruches und dem langjährigen Gebrauch des Bruchbandes vielleicht auch der Bruchsackhals an der Einklemmung sich betheiligte.

Der mit erhöhtem Becken und angezogenen Schenkeln auf den Rücken gelagerte Kranke wurde sofort der Wirkung des Chloroform's ausgesetzt. Nachdem die Anaesthesie, deren Eintritt durch Erbrechen verzögert wurde, vollständig eingetreten war, begannen die Taxisversuche. Die pralle Geschwulst leistete jedoch entschiedenen Widerstand und wollte sich namentlich an ihrer Basis durchaus nicht dem einklemmenden Leistenringe accommodiren lassen. Da mittlerweile, und P. mochte sich jetzt etwa eine Stunde lang in der Klinik befunden ha-

ben, die Geschwulst sichtlich zugenommen hatte, so entschlossen wir uns sofort die Herniotomie auszuführen.

Die Vorbereitungen waren bald getroffen, der Kranke ward zweckmässig gelagert und chloroformirt. Der Schnitt wurde in derselben Weise geführt, wie im vorigen Fall beschrieben worden, nur war er den Verhältnissen entsprechend kürzer, gegen 3 Zoll lang. Auch hier mussten viele Schichten auf der Hohlsonde gespalten werden, bis der Bruchsack frei lag. Ohne ihn zu eröffnen gingen wir an den äusseren Leistenring, dessen Pfeiler ihn scharf einklemmten. Das mühsam eingeführte geknöpfte Bistouri wurde mit der Schneide nach aussen und oben gerichtet und der einklemmende Ring etwa 2 Linien weit gespalten. Nachdem nun etwas mehr Raum geschafft worden war, wurden noch ein paar seichtere Einschnitte in verschiedener Richtung geführt, stets mit Vermeidung ziehender Bewegungen des Messers. Als trotzdem die Reposition nicht gelingen wollte, wurde der Bruchsack vorsichtig eröffnet, der eine Darmschlinge enthielt, die durch ihre bandartigen Längsstreifen sich als dem Dickdarm angehörig erkennen liess. Sie war mässig mit faeces angefüllt; ihr Peritonealüberzug bot eine leichte Injectionsröthe. Bruchwasser, das vor den letzten Repositionsversuchen unzweifelhaft vorhanden gewesen, fand sich jetzt nicht mehr. Man konnte jetzt den

Finger, ohne im Bruchsackhalse einen Widerstand zu finden, durch den Leistenkanal in die Bauchhöhle einführen. Trotzdem wollte die Schlinge sich nicht reponiren lassen; offenbar weil bei nachlassender Wirkung des Chloroform die Bauchmuskeln sich krampfhaft spannten. Die Narcose wurde wieder vollständig herbeigeführt, die Reposition ging ohne Schwierigkeit vor sich und einige Unzen röthlicher, seröser Flüssigkeit traten aus der Bauchhöhle hervor, die früher im Bruchsacke sich angesammelt haben mochten. Der obere Theil der Hautwunde wurde mit *sutura circumvoluta* geschlossen und ein einfacher Deckverband angelegt.

P., aus der Narcose zur völligen Besinnung gelangt, fühlt bedeutende Erleichterung, nur geringes Brennen in der Wunde. Puls 84. Eine Stunde nach der Operation veranlasste eine Nachblutung die Abnahme des Verbandes. Die Blutgerinnsel wurden entfernt, kein grösseres Gefässlumen konnte als Quelle der Blutung erkannt werden, die parenchymatöser Natur schien. Ein Verband mit etwas fester angezogener Tbinde bei gleichmässig angewandter Eisblase stillte die Blutung, worauf die Kälte sogleich ausgesetzt wurde.

30. Oct. P. hat die Nacht schmerzlos zugebracht und auch ziemlich gut geschlafen. Gegen Morgen haben sich leichte Schmerzen im Unterleibe eingestellt, oberhalb der Operationsstelle, und der

Puls hat sich auf 90 Schläge gesteigert. Der Unterleib ist etwas aufgetrieben und empfindlich. Es werden warme Umschläge auf denselben applicirt. Gegen Nachmittag nahmen die Schmerzen bedeutend zu, ebenso die Auftreibung und Empfindlichkeit des Unterleibs, der einen tympanitischen Schall giebt; singultus tritt auf, die Zunge ist trocken, der Durst quälend. Der Puls steigt auf 112 Schläge in der Minute, P. wälzt sich unruhig auf seinem Lager hin und her. Es wird eine Venaesection von $\frac{3}{4}$ vj angestellt, 30 Blutegel werden in die regio hypogastrica applicirt; ung. hydrarg. einer. wird in die Leisten-gegend und in die innere Fläche der Oberschenkel eingerieben, die Fomentationen werden fortgesetzt

31. Oct. Gegen 3 Uhr Vormittags stellt sich ein profuser Schweiss ein, P. schläft von da ab bis 10 Uhr. Die Auftreibung und Empfindlichkeit des Unterleibs hat bedeutend nachgelassen. Puls 104. Da sich noch immer kein Stuhl eingestellt hatte, so wurde eine gelinde RicinusolemulSION verordnet, jedoch, schon nach einer dreimaligen Gabe zu einem Löffelvoll, wieder ausgesetzt, da gegen Abend eine neue Verschlimmerung durch singultus, vermehrte Schmerzhaftigkeit und Auftreibung des Unterleibs sich ankündigte.

1. Nov. In der Nacht stellt sich wiederholtes Erbrechen galliger Massen ein, das selbst durch geringe Quantitäten Wasser provocirt wird. Der

Appetit, der sich gestern früh schon gemeldet hatte, ist völlig geschwunden. Der Unterleib stark aufgetrieben, sehr empfindlich bei Druck; die Schmerzen im Unterleibe finden aber auch spontan statt. Bedeutendere Exsudatmassen nicht nachweisbar. Der Puls ist sehr klein, schwach und frequent (130). Die Extremitäten kalt und livid. Das Bewusstsein ungetrübt. Beim Wechsel des Verbandes zeigt sich, dass noch keine Suppuration eingetreten; die Wundränder sind mit spärlichem Exsudat bedeckt. Es wurden Sinapismen und Wärmeflaschen an die kalten Extremitäten gelegt, ein einfaches Klystier verordnet; innerlich wurden Eispillen gegeben und Morph. acet. zu gr. $\frac{1}{8}$. Dem Klystier folgte ein spärlicher Stuhlgang. Die Lähmungserscheinungen steigerten sich und wurden immer allgemeiner, so dass P. gegen 6 Uhr Nachmittags bei vollem Bewusstsein starb.

Die Section fand 40 Stunden nach dem Tode statt. Bei Eröffnung der Bauchhöhle zeigten sich die Peritonealbekleidungen der Bauchwände und der Därme mehrfach verklebt durch frische, leicht abzustreifende, dem eitrigen Zerfall nahe Exsudate. Das Parietalblatt des Peritoneums war im linken Hypogastrium stärker injicirt und leicht getrübt.

Durch den Leistenkanal gelangte man in den etwas verschrumpften Bruchsack, in dem sich etwas blutig seröse Flüssigkeit angesammelt hatte; die

Ränder der Hautwunde waren von klebrigem Exsudat infiltrirt. Unter den durch Gas aufgetriebenen Därmen zeigten ein Paar Schlingen des colon descendens, welches durch ein ungewöhnlich schlaffes und ausgedehntes Mesenterium eine abnorme Beweglichkeit besass, eine leichte Injectionsröthe. Da sie der linken Leistengegend zunächst lagen, mochte eine von ihnen vorgetreten gewesen sein. Das ganze Darmrohr erwies sich als durchgängig. Die Schleimhaut bot wenig Abweichendes, war etwas aufgelockert im Dickdarm, zugleich leicht injicirt. Der Magen, auf dessen Schleimhaut einige Ecchymosen sichtbar, war leer. Der Dünndarm theils leer, theils mit flüssigen faeces angefüllt, während der Dick- und Mastdarm harte klumpige Faecalmassen enthielten. In der Tiefe der Bauchhöhle fand sich ein mässiges Quantum röthlichen Serums.

Die übrigen Organe der Bauchhöhle so wie die der Brust- und Schädelhöhle boten nichts wesentlich Abnormes.

Bemerkungen zu Fall 16. und 17.

Es fragt sich zunächst, was als die Todesursache in diesen beiden Fällen acuter Einklemmung anzusehen ist. Im ersteren ist jedenfalls die Menge und Ausdehnung der vorgefallenen Schlingen, die den Heerd einer begränzten Enteritis und Peritonitis

bildeten, zu beschuldigen. Im zweiten scheint das vorgerückte Alter des Patienten den tödtlichen Ausgang der mehr gleichmässig verbreiteten, aber weniger intensen Peritonitis durch Lähmung mit bedingt zu haben.

Wir haben in beiden Fällen zeitig die Einklemmung auf operativem Wege zu heben gesucht. Wir sind der Ansicht, dass gegenwärtig das Chloroform alle die vielfachen Mittel ersetzen kann, die früher benutzt wurden, um die der Taxis günstige Muskeler-schlaffung hervorzurufen, und mit deren Anwendung oft eine kostbare Zeit nutzlos verloren ging. Freilich muss die höchste zulässige Stufe der Chloroformwirkung zu obigem Zwecke beansprucht werden: wo es nicht gelingt über die beim Chloroformiren selten ausbleibende Periode der tonischen Muskelanspannung hinauszukommen, thäte man besser, die Taxis gar nicht einmal zu versuchen, sondern durch andere Mittel den gewünschten Collapsus hervorzurufen. Wo jedoch bei vollständig eingetretener Wirkung des Chloroform's die Taxis nicht gelingt, finde ich in der That keinen Grund, die Herniotomie noch aufzuschieben, noch weniger in den Fällen, wo, wie in den obigen, die acute Einklemmung sich durch die schnelle Vergrösserung der Geschwulst bekundet. Im zweiten Fall hatte die Einklemmung nur 3 Stunden bestanden. Neben dem acuten Character derselben bewogen mich zu einem

raschen operativen Einschreiten die Befürchtung schneller Lähmung bei dem hohen Alter des Kranken, und, ich muss es gestehen, der Wunsch und die Hoffnung, bei den klinischen Zuhörern durch einen glücklichen Erfolg die Ueberzeugung zu kräftigen, dass der von so Vielen so gefürchtete operative Schritt am schnellsten und sichersten die Gefahr hebe. Der unglückliche Ausgang war mir deshalb besonders peinlich, wenngleich derselbe einem ärztlichen Missgriffe kaum zuzuschreiben ist.

Betreffend die Operation im Fall 16. muss ich bemerken, dass die Schwierigkeit der Reposition wol durch die feste Adhäsion veranlasst war, die bei der Section zwischen der Basis einer vorgefallenen Darmschlinge und dem Peritoneum am inneren Rande des inneren Leistenringes gefunden wurde. Wahrscheinlich ist mit dieser Schlinge die Reposition zuerst versucht worden, und der Theil derselben, der dem Leistenkanal zunächst lag, wurde durch die Adhaesion an dem weiteren Zurücktreten in die Bauchhöhle verhindert. Die Reposition gelang erst, als sie mit einer andern Schlinge versucht wurde.

Bei Fall 17. scheint die Schwierigkeit der Reposition sowohl vor als nach Eröffnung des Bruchsackes durch den Nachlass der Chloroformwirkung und die krampfhafte Spannung der Bauchmuskeln bedingt gewesen zu sein und ich möchte auf dieses Moment ein besonderes Gewicht legen. Hätten

wir zeitiger es erkannt und die Narcose vervollständigt, so wäre es uns vielleicht gelungen die Reposition bei uneröffnetem Bruchsack zu realisiren und die Gefahr der Peritonitis zu vermindern.

Wir werden in Zukunft uns angelegen sein lassen, die Einklemmung zu heben ohne Eröffnung des Bruchsackes, ein Verfahren, das in neuester Zeit und besonders in England mit wirklich glänzenden Resultaten so häufig geübt wurde. Die Strangulation im Bruchsackhalse, die am ehesten Bedenken gegen diese Operationsmethode abgibt, mag doch nicht so häufig vorkommen, als von Malgaigne und Anderen behauptet worden ist, und war auch in den beiden vorliegenden Fällen nicht zugegen, obgleich die Bedingungen nicht fehlten, welche eine Verdickung des Peritoneum an jener Stelle zu erzeugen pflegen.

Ueber Arterien und Venenerweiterungen können wir nichts referiren: Aneurismen sind bei uns gar nicht vorgekommen, und die varices haben wir keinem speciellen operativen Verfahren unterworfen. Wir suchten in bekannter Weise etwaige constitutionelle Ursachen und die lästigen Folgezustände (s. Geschwüre) zu bekämpfen.

Muskelcontracturen, ohne Beimischung von pathologischen Veränderungen, die wir bei Gelegenheit der Gelenkentzündungen besprochen, kamen dreimal zur Behandlung. Wenngleich wir der

Ansicht huldigen, dass in solchen Fällen oft die Tenotomie unnütz angewandt worden ist und durch eine allmälige Extension die Heilung erzielt werden kann, so haben wir doch nicht Bedenken getragen, aus klinischen Rücksichten und zur schnelleren Erreichung des Zwecks diese an sich so gefahrlosen Operationen wiederholt auszuführen. Jedenfalls ist die Tenotomie bei solchen Contracturen erfolgreicher und mehr motivirt als in den Fällen, wo sie complicirt sind mit exsudativen Verlöthungen der Sehnen, Muskeln und Gelenkflächen. Hier verdient die allmälige Extension durchaus den Vorzug.

Der eine Fall betraf eine mässige Contractur der Beugemuskeln des Kniegelenks nach einem längeren, durch eine langwierige Abscessbildung an der innern Seite des Oberschenkels veranlassten Krankenlager.

Der Strohmeyersche Extensionsapparat führte hier so rasch zum Ziele, dass eine Tenotomie durchaus überflüssig erschien.

An einem 15jährigen Knaben, der wegen einer traumatischen Kniegelenkentzündung auf der Klinik sich befand und von dieser geheilt worden war, wurde beiläufig ein pes equinus durch subcutane Durchschneidung der Achillessehne gehoben. Bei der Nachbehandlung wurde die Strohmeyersche Extensionsmaschine für Klumpfüsse angewandt und der ungeduldige Patient nach 14 Tagen mit ei-

nem Gypsverband entlassen, ohne dass wir ihn wieder zu Gesicht bekommen haben und uns von einem bleibenden Erfolge überzeugen konnten.

In Folgendem eine kurze Beschreibung des dritten Falles.

Fall 18. *Contractur im Hüftgelenk. Subcutane Durchschneidung der fascia lata und der Sehnen der mm. tensor fasciae latae, rectus femoris, sartorius, adductor longus. Heilung in 14 Tagen.*

Lena Tamm, ein 16jähriges esthnisches Mädchen von sehr zurückgebliebener Körperentwicklung, in einem elenden Ernährungszustande, wurde am 11. Mai in die chirurgische Abtheilung aufgenommen.

An ihrer Wirbelsäule ist eine winklige Krümmung wahrzunehmen, die vom letzten Brustwirbel und den beiden ersten Lendenwirbeln gebildet wird. Der processus spinosus des ersten Lendenwirbels bildet den Scheitel dieses Winkels. Die Spondylarthrocace, die unverkennbar die Ursache dieser Kyphose ist, hat seit 5 Jahren das Mädchen auf dem Krankenlager gefesselt, das sie nur in den Sommermonaten zeitweilig hat verlassen können. Sie hat zu Zeiten heftige Schmerzen gelitten, sowohl in der Gegend der afficirten Wirbel, als auch in der rechten Hüfte und dem rechten Oberschenkel. Nachdem

dieser Process abgelaufen ist und seitdem Patientin seit mehreren Wochen schon ihr Bett verlassen und umhergeht, wird ihr das Gehen sehr erschwert durch die Contractur gewisser Muskelpartieen, welche die vollständige Extension und Abduction des rechten Oberschenkels verhindert. Die durch diese Contractur bedingte und durch die Kyphose noch vermehrte gebeugte Stellung nähert sich der eines Vierfüßlers. Wenn P. auf den Rücken gelagert wird, weicht der Oberschenkel ungefähr um 30° von der Horizontalebene nach oben ab. Die adducirende Abweichung ist etwas geringer. Beim Versuch den Oberschenkel über diese Stellung hinaus zu extendiren und zu abduciren, spannen sich theils sichtbar, theils nur fühlbar unter der Haut der Leisten- und Hüftgegend die fascia lata mit dem m. tensor fasciae latae, die Sehne des m. rectus femoris und nach innen zu ein sehniger Strang, der dem m. adductor longus oder dem m. gracilis angehören musste. Abgesehen von diesen durch die Muskelcontracturen bedingten Beschränkungen der Bewegung, war die Beweglichkeit des Schenkelkopfes in der Pfanne völlig ungehindert, keine Dislocation desselben und überhaupt keine Spur einer etwaigen vorhergegangenen Hüftgelenkentzündung zu erkennen. Gegenwärtig war P. frei von allen Schmerzen und klagte nur über schnelle Ermüdung bei Gehversuchen.

Die Entstehung dieser Contractur liesse sich

zwar auch durch die Hypothese erklären, dass die während des Ulcerationsprocesses der Wirbelkörper stattfindende Reizung des Rückenmarks eine Contractur der, ihrer Innervation nach entsprechenden peripherischen Muskeln hervorgerufen habe. Näher scheint mir jedoch die Annahme zu liegen, dass die Zerstörung der betreffenden Wirbelkörper, welche, nach der Verbreitung der Schmerzen zu urtheilen, vorzüglich die rechte Seite betraf, den m. psoas dieser Seite in einen mehr weniger gereizten Zustand versetzte, in Folge dessen eine anhaltende Flexion im Hüftgelenke von der P. unwillkürlich beobachtet wurde. Der flectirte Zustand wurde mit der Zeit permanent, führte zu einer Contractur, an der sich auf Grundlage bekannter anatomischer Verhältnisse die Adductoren ebenfalls beteiligten.

Eine Abhülfe dieses krüppelhaften Zustandes, der das Kind nur zum Betteln geschickt machte, war dringend geboten; eine längere orthopädische Behandlung mittelst Extensionsmaschinen erschien einerseits misslich wegen der Kyphose und des herabgekommenen Gesamtbefindens, andererseits lag uns viel daran, zum bevorstehenden Semesterschluss die Klinik zu räumen. Wir beschlossen demnach, mit subcutaner Trennung der oberflächlich liegenden contrahirten Muskeln die Behandlung einzuleiten, in der Hoffnung, alsdann in kürzerer Zeit die gewiss nicht fehlende Contractur der tieferen Muskeln, na-

mentlich des *m. iliopectineus*, durch eine geeignete Extensionsvorrichtung zu überwinden. Wegen hartnäckiger Durchfälle, welche P. in die Klinik mitbrachte, konnte die Operation erst am 19. Mai stattfinden.

Nachdem P. auf den Rücken gelagert worden war und während sie chloroformirt wurde, ward die betreffende Extremität vom Fuss bis zur Mitte des Oberschenkels mit einer gleichmässig comprimirenden Rollbinde umwickelt.

Ein spitzes Tenotom wurde zuerst etwas nach aussen und unten von der *spina ilei anterior inferior* unter die Haut nach innen zu eingeführt; die spannenden Stränge in dieser Gegend, die von der *fascia lata*, einzelnen Bündeln des *m. tensor fasciae latae* und der Sehne des *m. rectus femoris* gebildet zu werden schienen, wurden subcutan getrennt. Bei der dadurch ermöglichten vermehrten Extension trat ein neuer spannender Strang auf, der seiner Lage nach den Fasern des *m. sartorius* anzugehören schien; er wurde ebenfalls durchschnitten. Das darnach reichlich vorquellende Blut wurde durch einen auf die entstandenen Lücken fest angedrückten Charpiebausch gestillt. Die Extension fand jetzt ausreichend statt. Durch einen zweiten Einstich in der Gegend der Falte zwischen der rechten grossen Schamlefze und dem Oberschenkel wurden in derselben Weise die die Abduction hindernden Stränge (Sehne des

m. adductor longus, (vielleicht auch des m. gracilis) von der Oberfläche zur Tiefe zu subcutan durchschnitten.

Ueber den mit Heftpflaster befestigten Charpiebäuschen wurde eine spica coxae angelegt, die sich an die vor der Operation angebrachte Einwickelung anschloss. P. wurde alsdann in der Weise gelagert, wie wir es bei Hüftgelenkentzündungen nach Böhling's Vorschlage zu halten pflegen und wie wir bei Gelegenheit dieses Capitels es näher beschrieben haben. Die Extension im Hüftgelenke wurde der Schwere des Beins überlassen und zur sichern Erreichung dieses Zwecks an der Beugeseite des Kniegelenks eine feste Schiene angebracht, wodurch wir verhüteten, dass bei flectirtem Kniegelenk der Oberschenkel durch den Unterschenkel bei fortgesetzter Flexion im Hüftgelenke unterstützt wurde. Die Abduction wurde ein paar Tage später durch eine dem Zweck entsprechende Schiene gesichert. Als am 28. Mai nach 9 Tagen, innerhalb deren Patientin sich recht wohl befunden hatte, der Verband entfernt wurde, waren die kleinen Stichwunden verheilt und nur wenige bräunlich grünliche Flecke als Folgen des bei der Operation in die Zellgewebsinterstitien extravasirten Bluts wahrzunehmen. Die Extremität hatte eine vollkommen normale Lagerung und die Bewegungsfähigkeit war ebenfalls befriedigend; nur die Flexion im Hüftgelenk

wurde unter sichtlichen Anstrengungen ausgeführt. Noch 3 Tage lang musste P. in der Rückenlage das Bett hüten; dann wurden Gehversuche gemacht, die vollkommen befriedigend ausfielen. Die geringe Steifigkeit, die bei Bewegungen des rechten Bein's bemerkbar und aus dem längeren Nichtgebrauch des Gliedes ungezwungen herzuleiten war, hielt uns nicht davon ab, P. am 3. Juni, 14 Tage nach der Operation, als geheilt zu entlassen.

Unter den Stenosen will ich die Phimosi und Paraphimosi nur kurz berühren. Während sonst alljährlich die Phimosi-Operationen auf der Klinik häufig ausgeübt werden, fanden wir in diesem Jahr nur einmal Gelegenheit, bei einem poliklinischen Kranken die unten beschriebene Methode auszuführen, indem die übrigen Phimosen theils eine zu geringe Verengerung der Präputialmündung darboten, um eine Operation zu indiciren, theils durch eine einfache Incision gehoben werden konnten. Wenn wir bei entzündlichen Phimosen mit einer einfachen Incision uns begnügen, so ziehen wir doch bei der gewöhnlichen angeborenen, in der Regel eine zugleich verlängerte Vorhaut betreffenden Phimose, jenes Ricord'sche Verfahren allen anderen vor, wo durch Circumcision zunächst die äussere Platte der Vorhaut verkürzt und alsdann das Schleimblatt in der Mittellinie gespalten wird, dessen dreieckige seitliche Lappen, so weit erforderlich,

abgetragen werden. Die Vereinigung beider Blätter kann dann so genau durch Serre-fines gesichert werden, dass durch die unmittelbare Vereinigung der Wundränder die Heilung sehr bald zu erfolgen pflegt. Bei dem ersten Act der Operation, der Circumcision, ist wohl darauf zu achten, dass mit der Pincette oder Kornzange oder dem von Ricord zu diesem Zwecke angegebenen Instrumente die Vorhaut schräge gefasst werde, so dass an der untern Seite nur wenig oder gar nichts von derselben entfernt wird. Durch diese Vorsicht wird das frenulum geschont, werden die lästigen Blutungen nach Verletzung desselben vermieden. Dem auf diese Weise gesetzten Substanzverlust der äussern Platte entspricht dann genau die obenerwähnte Abtragung der inneren.

Unter 5 Fällen von Paraphimosis gelang zweimal die Reduction, in den übrigen war sie nach längerem Bestehen derselben durch die exsudativen Verlöthungen der einschnürenden Präputialfalten untereinander und mit dem fibrösen Ueberzuge der corpora cavernosa verhindert. Auch in diesen Fällen erwies es sich, dass die Folgen der Einschnürung in den Schilderungen der Paraphimose häufig zu hoch angeschlagen werden. Wir erinnern uns keines Falles, wo die Hemmung der Circulation mehr als eine Anschwellung der Eichel, wo sie Gangrän verursacht hätte. Indem wir in 3 Fällen

nach der üblichen Methode die zurückgeschobenen Präputialfalten trennten, haben wir jedesmal Gelegenheit gehabt uns davon zu überzeugen, wie durch dieses Verfahren bei Vorkommen der genannten exsudativen Verlöthungen mit dem fibrösen Ueberzuge der corpora cavernosa der Zweck vollkommen verfehlt und die Reduction, trotz Aufhebung der Einschnürung nicht ermöglicht wird, wenn nicht nach dem Vorschlage Malgaigne's die Hautfalten in ihren Adhaesionen von der fibrösen Unterlage ringsum mit dem Messer gelöst werden. Wir hoffen bei Berücksichtigung dieses Vorschlages die Operation der Paraphimose in Zukunft mit besserem Effect auszuüben.

Von den beiden Stenosen des Oesophagus eignete sich die eine, deren unter den bösartigen Neubildungen gedacht wurde, wegen Unbeweglichkeit des Unterkiefers und Verhinderung des Sondengebrauchs wenig zur klinischen Demonstration. Ein zweiter Fall gestattete in so fern auch keine vollständige Benuzung, als der Kranke wegen äusserer Verhältnisse schon am dritten Tage nach der Aufnahme die Klinik zu verlassen geöthigt war.

Fall 19. *Stenosis oesophagi organica.*

Der 64jährige esthnische Bauer Marcus Sandrak suchte in der Klinik Hülfe gegen Schlingbeschwerden, die wir alsbald als Folgen einer Ver-

engerung der Speiseröhre erkannten. Die Stenose ward hier weniger durch die functionellen Erscheinungen als durch die wiederholte physikalische Untersuchung constatirt. Eine 5 Linien im Durchmesser haltende Schlundsonde fand in einer Tiefe von $40\frac{1}{2}$ Zoll, von den Schneidezähnen ab gerechnet, einen Widerstand, der durch einen nicht unbedeutenden Druck und rotirende Bewegungen überwunden werden musste, um mit der Sonde in die Magenhöhle zu gelangen. Beim Zurückziehen derselben war deutlich wahrzunehmen, wie sie freier bewegt werden konnte, nachdem die verengte Stelle, die nicht weit oberhalb der cardia sich befinden mochte, passirt war. Zu näheren Aufschlüssen mittelst einer Kugelsonde konnten wir nicht gelangen, weil die uns zu Gebote stehenden von zu starkem Caliber waren. Eine über der Stenose befindliche Erweiterung war durch die Sonde nicht wahrzunehmen. Wenn P. trank, so hörte man bei Auscultation der Magengegend die Flüssigkeit mit einem in zwei Töne gebrochenen Geräusch in jene Gegend gelangen, und zwar später als bei normalem oesophagus, etwa 5—7 Secunden nach Einnahme der Flüssigkeit. Feste Speise ass P. mit stark zurückgebogenem Halse, wobei er ein unangenehmes Gefühl von Widerstand in der Gegend der Herzgrube empfand.

Den Ursprung der Schlingbeschwerden datirt er seit etwa 5 Monaten, wo er zuerst in Folge har-

ter Bissen ein drückendes Gefühl in der Tiefe der Brust spürte: diese Beschwerden steigerten sich bald bis zu Regurgitation der Speisen und zu Erbrechen, welche Erscheinungen jedoch in letzter Zeit wieder aufgehört haben. Im Verlaufe dieser Monate hat P. bedeutend in seiner Ernährung gelitten, wie sein erdfahles Ansehn und seine Magerkeit es hinlänglich bekunden. Von einer etwaigen mechanischen oder chemischen Verletzung des oesophagus wusste er nichts anzugeben und eben so wenig von einer constitutionellen Erkrankung. Eine am Acromialende der linken clavicula befindliche Callusbildung ist durch eine Fractur veranlasst worden, die P. vor 6 Monaten bei einem Sturze von einer mässigen Höhe sich zugezogen hatte. Die Untersuchung der Brustorgane ergab links von der Wirbelsäule in der obern Partie des Rückens einen etwas dumpferen Percussionston und ein schärferes Athmungsgeräusch. Das Herz war etwas weiter nach rechts und unten gelagert, als gewöhnlich, war sonst in seiner Grösse normal; mit dem ersten Herzton, der, wie der zweite deutlich und präcis war, hörte man ein pfeifendes Geräusch, welches an der Spitze des Herzens am lautesten war und sich allmählig nach oben und rechts hin verlor.

War es in diesem Falle schon schwierig die näheren Eigenthümlichkeiten der unzweifelhaft constatirten organischen Strictur festzustellen, so waren

die Ursachen derselben noch dunkler. Weder war der Clavicularbruch, der dem Entstehn der Stricture nicht lange voranging, im Stande, durch eine Callusbildung auf den oesophagus beengend zu wirken, noch liessen die geringen abnormen Erscheinungen am Herzen, die durch Mangel aller consecutiven Erscheinungen sehr an Bedeutung verloren, einen Druck von Seiten dieses Organs oder ein Aneurisma vermuthen. Es schien uns die Annahme einer beginnenden, carcinomatösen Verhärtung am wahrscheinlichsten: die Abwesenheit aller localen Ursachen, die Dämpfung des Percussionsschalls in einer der Stricture entsprechenden Gegend des Rückens, das elende Aussehn, das vorgerückte Alter des Kranken machten jene Annahme um so wahrscheinlicher, als die Producte der chronischen Entzündung des oesophagus so gern einen krebssigen Character annehmen. Die geringe Verbesserung der Schlingbeschwerden ist nicht im Stande diese Ansicht zu widerlegen, da selbst bei solchen Affectionen zeitweilige Remissionen der Erscheinungen nicht selten sind.

Wie schon im Eingange erwähnt, verliess uns P. schon am dritten Tage nach seiner Aufnahme, so dass wir unsre Absicht, die Hebung der Stricture durch eine methodische Dilatation zu versuchen, aufgeben mussten. Bei der Unsicherheit hinsichtlich des näheren Wesens der Stricture, bei der Mög-

lichkeit eines Exsudats, welches vielleicht nur Product eines gewöhnlichen entzündlichen Processes war, durfte ein solcher Versuch nicht unterlassen werden, wenn es die äusseren Verhältnisse gestattet hätten.

Einen nicht uninteressanten Beitrag zu den glänzenden Erfolgen der Tracheotomie giebt nachstehender Fall von Laryngostenose. Ich bedauere, die Krankheitsgeschichte insofern nur unvollständig geben zu können, als sowohl die Anamnese wie der definitive Verlauf nicht näher zu ermitteln waren und nur unsichere Schlüsse über das Wesen der Krankheit zuließen.

Fall 20. *Laryngostenosis. Tracheotomie unter den äussersten Erscheinungen der Suffocation. Wiederbelebung durch künstliche Respiration. Völlige Herstellung der Respirationsthätigkeit bei permanenter Canüle. Entlassung der Kranken in diesem Zustande ohne Heilung der Stenose.*

Am 10. Februar Vormittags 10 Uhr wurde ich von der klinischen Visite in dringender Eile abgerufen zu einer Frau, die wegen einer nicht näher bestimmten, aber schon längere Zeit dauernden Laryngostenose dem Erstickungstode entgegen gehe. Ich begab mich sofort, versehen mit dem erforderlichen Apparat mit 3 Practicanten der chirurgischen

Abtheilung in die ziemlich entlegene Wohnung der Kranken.

Ein Weib, das etwa 50 Jahre alt sein mochte, lag ohne Besinnung und regungslos, mit gebrochenen Augen und lividem Gesicht auf einem elenden Lager; einige langsam und unregelmässig erfolgende röchelnde Athemzüge lehrten uns, dass kein Augenblick zu verlieren sei. Während das Bett rasch aus einem dunklen Winkel an's Fenster gerückt wurde, stockte das Athmen ganz und der Puls war nicht mehr fühlbar. Sofort wurde in der Mittellinie des Halses, vom Ringknorpel bis einen Fingerbreit über dem manubrium sterni in einer Ausdehnung von etwa $1\frac{1}{2}$ " die Haut und sowohl das oberflächliche als das die mm. sternothyreoidei vereinigende Blatt der Fascie gespalten; die gespaltenen Particen wurden mit stumpfen Doppelhaken zur Seite gezogen; die in der Längsrichtung verlaufenden Venenstränge konnten leicht zur Seite geschoben werden, die wenigen getrennten querlaufenden Aeste bluteten fast gar nicht, weil das Blut in den Gefässen schon stockte und dieselben auch wenig turgescirten. Alsdann wurde rasch ohne Schwierigkeit die Trachea blosgelegt; der Isthmus der Schilddrüse, die jedenfalls wenig entwickelt war, machte sich bei Trennung des Zellgewebes kaum bemerklich, wenigstens wurde die Operation durch keine Blutung unterbrochen. Mit demselben Bistouri

wurde unter dem Ringknorpel ein Einstich in die Trachea gemacht und, ohne dass wir uns Zeit ließen, es mit einem geknüpften zu vertauschen, wurden 3 Ringe der Trachea von innen her durchschnitten. Dass wir mit dem Messer in der Trachea waren, darüber konnten wir uns bei der ungehinderten anatomischen Orientirung nicht täuschen, obgleich bei der stockenden Respiration kein zischendes Geräusch uns von dem Eindringen der Luft überzeugte. Die Einführung einer gekrümmten Doppelcanüle von $2\frac{1}{2}$ “ Durchmesser im Lichten fand mit Hülfe eines Trousseau'schen Dilatator ohne Schwierigkeit und ohne Verzug statt. Die nächste Aufgabe war natürlich die Asphyxie, wenn noch möglich, durch künstliche Respiration zu heben. Das Einblasen von Luft durch die Canüle wurde alternirend mit Compressionen des thorax vorgenommen. Etwa nach einem Dutzend solcher künstlicher Athemzüge wurde an der a. radialis eine schwache Pulsation wahrgenommen und ein paar spontane Athemzüge stellten sich ein, die jedoch sogleich wieder nachliessen. Die künstliche Respiration wurde mit demselben Effect wiederholt aufgenommen und musste 45 Minuten lang, von der Operation ab gerechnet, fortgesetzt werden, um die natürliche Respirations-thätigkeit in continuirlicher Weise wieder herzustellen. Der Puls hatte sich mittlerweile zu einer die Norm übersteigenden Frequenz erhoben. Die Canüle

wurde nun in ihrer Lage befestigt, nachdem die Hautwunde, so weit als erforderlich, mit einem leichten Deckverbande versehen und ein Stück Gutta-Percha-Papier als Unterlage der Canülenplatte angebracht worden war, um die Wunde vor der Feuchtigkeit der expectorirten Massen zu schützen. Um den Hals wurde eine Cravatte in der Weise angelegt, dass ohne Behinderung des Lufteintritts in die Canüle die eingeathmete Luft doch wärmer und feuchter als die der weiteren Umgebung war. Patientin gelangte allmählig zu ganz freiem Bewusstsein und wurde am Nachmittag selbigen Tages in die chirurgische Klinik transportirt.

Die Person, an der die Tracheotomie ausgeführt worden war, hiess Maria Berenson, war Wittwe, esthnischer Abkunft, und hatte seit längerer Zeit an Heiserkeit gelitten. In den letzten Wochen, wo sich ihr Zustand sehr verschlimmert hatte, war sie von einem Candidaten der Medicin an „asthmatischen“ Respirationsbeschwerden behandelt worden, die allmählig immer anhaltender wurden, und bis zur Erstickungsgefahr sich steigerten. In dieser Gefahr war unsere operative Hülfe in Anspruch genommen worden. Nach Angabe der P. hat sich dieselbe sonst einer vortrefflichen Gesundheit erfreut und hat nur längere Zeit an einem Hautausschlage gelitten, der durch Einreibungen vertrieben worden sei.

Am Abend des 10. Februar, 7 Stunden nach der Operation, fanden wir P. in sehr zufriedener Stimmung über ihr unbehindertes Respirationsvermögen. Die Respiration war aber ziemlich beschleunigt, mit starkem Schleimrasseln verbunden, das man nicht nur beim Auscultiren sondern schon von fern vernahm. Der Percussionsschall war überall gleichmässig hell. Der Husten förderte einen röthlich-gelben, trüben, schleimigen Auswurf zu Tage, welcher eine häufige Entfernung und Reinigung der inneren Canüle nothwendig machte. Der Puls machte gegen 110 Schläge in der Minute. Der Durst war lebhaft, die Zunge belegt, der Appetit gering. P. hat ein wenig geschlafen.

Am folgenden Tage, wo die genannten Erscheinungen alle milder geworden waren, suchten wir durch nähere Untersuchung des Kehlkopfs die Diagnose zu vervollständigen. Von aussen her waren am Kehlkopf keine pathologischen Veränderungen wahrzunehmen, auch war er nicht empfindlich bei Druck. Die Rachenschleimhaut war nur mässig injicirt; am Rande des Kehldeckels waren kleine Unebenheiten zu fühlen, aber sonst nichts Abnormes bei weiterem Vordringen zum Eingange der Stimmrize. Die Stimme war verständlich flüsternd, wenn zugleich die Oeffnung der Canüle geschlossen gehalten wurde. Bei Besichtigung des übrigen Körpers zeigten sich die charakteristischen Erscheinungen ei-

ner alten Scabies, vorzüglich an den Händen und am Vorderarm, weniger an den Unterschenkeln. Spuren syphilitischer Erkrankung waren nirgends wahrzunehmen.

Aus dem bisher Constatirten ging nun wol unzweifelhaft hervor, dass eine allmählig sich entwickelnde Verengung der Röhre des larynx die Ursache des gesammten Symptomencomplexes war; die nähere Präcisirung des zu Grunde liegenden pathologischen Processes war eben so schwierig als wünschenswerth: die langsame Entwicklung der Kehlkopfaffectio schloss eine Verletzung durch fremde Körper und alle acuten entzündlichen Prozesse aus; oedema glottidis wäre ohnehin dem tastenden Finger nicht entgangen. Entwicklung von Tuberkeln und consecutive Geschwürsbildung war in so fern höchst unwahrscheinlich, als in den Lungen derartige Ablagerungen nie nachgewiesen worden waren. Für Neubildungen in der Kehlkopfhöhle sprachen keine positiven Erscheinungen. Da jedoch eine vorangegangene syphilitische Erkrankung nicht mit Sicherheit auszuschliessen war, so durften wir die Möglichkeit nicht aufgeben, dass epitheliale Excrescenzen, wie sie in Folge constitutioneller Syphilis sich bilden, das lumen des larynx verengten. Am meisten endlich neigten wir uns zu der Annahme, dass eine in Folge chronischer Entzündung entstandene Hypertrophie der Schleimhaut, des submucösen Zellgewebes

oder der fibrösen Bekleidung, oder eine, früheren Abscessbildungen gefolgte Narbenschumpfung Ursache der Verengerung sei.

Ausser diesem chronischen Grundübel hatten wir es gegenwärtig mit einer mässigen Bronchitis zu thun. Es nahm uns Wunder, dass nach den, durch Verengerung des Kehlkopfs bedingten, lange anhaltenden Respirationsbeschwerden die Erscheinungen des Emphysem's der Lunge nicht stärker entwickelt waren.

Nachdem sich in einigen Tagen bei einem ziemlich expectativen Verfahren und bei sorgfältiger Ueberwachung der Canüle, deren theilweise Verstopfung schon ab und zu Erstickungszufälle veranlasste, die Entzündung der Schleimhaut der Luftwege bis auf einen geringen Husten und eine etwas reichlichere Schleimsecretion gegeben und Respiration und Puls eine normale Frequenz gewonnen hatten, leiteten wir, mit kleinen Dosen beginnend, eine Sublimatkur ein, um eine Schmelzung der muthmaasslichen, die Laryugostenose bedingenden Exsudate anzubahnen. Standen diese mit syphilitischer Infection in causaler Verbindung, so war von einer solchen Kur um so mehr zu erwarten.

Das Sublimat wurde gut vertragen, brachte aber nach einem mehrwöchentlichen Gebrauche keine Veränderung in Hinsicht der pathologischen Verhältnisse des Kehlkopfs zu Stande. Als wir später Cau-

terisationen des Kehlkopfs mit einer kräftigen Lösung von Nitras argenti versuchten, glaubten wir sogar einen anhaltenden vermehrten Reizzustand darnach wahrzunehmen, so dass wir mit denselben nicht lange fortfuhren. Sonst befand sich P. relativ recht wohl. Die Wunde war gut verheilt bis auf die durch die Canüle bedingte Oeffnung, die mit einem leichten granulirenden Wall umgeben war. Die Stimme war, bei geschlossener Canüle, vernichtlicher, der Husten gering. P. hatte guten Appetit, schlief gut und hatte schon seit Beendigung der Quecksilberkur das Bett verlassen. Dass aber am Kehlkopf die Verengerung noch unverändert fortbestand, war unverkennbar, als wir versuchten der bis dahin gebrauchten Canüle eine andere zu substituiren, die an ihrer Biegungsstelle mit mehreren zum larynx gerichteten Oeffnungen und an der Eingangsöffnung mit einem bei der Expiration sich schliessenden Ventil (nach Macquet) versehen war. Nach einer Viertelstunde mussten wir wegen unzureichender Ein- und Ausströmung der Luft die alte Canüle wieder einsetzen. Ein anderes Mal war diese durch vertrocknete Schleimkrusten zum Theil verstopft und P. riss sich, da Niemand anwesend war und Hülfe leisten konnte, die Röhre heraus; die Athemnoth wurde aber noch grösser, indem die wallartigen Granulationen die Oeffnung fast ganz schlossen. Der herbeieilende Assistent bemühte

sich vergebens die Canüle ohne weiteres wieder einzusetzen und gelangte dazu erst nach vorhergehender blutiger Erweiterung der Wunde.

Indem wir die Kranke noch geraume Zeit, die wir mit Erfolg zur Vertreibung der scabies benutzten, bis zum 22. April in der Klinik beobachteten und uns einerseits von der Unveränderlichkeit der Stenose, andererseits von ihrem sonstigen Wohlbefinden bei gehöriger Ueberwachung der freien Respiration durch die Canüle, in deren Umgebung das Zellgewebe mässig infiltrirt war, überzeugt hatten, entschlossen wir uns ihrem Wunsche nachzugeben und sie mit gehörigen Instructionen in Hinsicht der Reinigung der Doppelcanüle zu entlassen. Wir behielten die Kranke auch bis zum Eintritt der Sommerferien im Auge und hatten keine Ursache ihre Entlassung zu bereuen.

Als ich jedoch im October von einer längeren Reise zurückgekehrt war, erfuhr ich, dass die Marie Berenson bei allmählig sich steigenden Athmungsbeschwerden in einem Erstickungsanfall im August gestorben war. Der hinzugerufene Arzt hatte vergebens versucht durch eine Erweiterung der Trachealöffnung nach unten, die Gefahr zu verhüten. Die näheren Umstände waren nicht zu ermitteln. Die Section war nicht gestattet worden.

Ohne bei so mangelhaften Angaben über die Ursachen des Todes in mannigfache Voraussetzungen

einzugehen, will ich nur kurz auf die Wirkung der Operation aufmerksam machen, die durch den schliesslich tödtlichen Ausgang ihren Ruhm nicht einbüsst. Der Operation gebührt dieser, nicht dem Operateur: denn selten ist wol eine Tracheotomie mit so wenig Schwierigkeiten ausgeführt worden, indem die störende Blutung ganz wegfiel. Die Abwesenheit jeder arteriellen Blutung ist durch die fast suspendirte Herzthätigkeit leicht verständlich; für die geringe venöse Blutung trotz der durch die Erstickung bedingten Blutstauung wüsste ich keine genügende Erklärung zu geben. Der Fall lehrt uns, wie viel man unter den verzweifeltsten Verhältnissen durch eine consequente Durchführung der künstlichen Respiration erreichen kann. Wir haben hier besonders schätzen gelernt die Vorzüge der Doppelcanüle; bei einer einfachen wäre durch die Schwierigkeit des Wiedereinsetzens die Kranke viel grösseren Gefahren ausgesetzt gewesen. Ich verstehe nicht, warum Pitha in seiner Abhandlung über die Tracheotomie (Prager Vierteljahrsschr., Jahrg. 1857, 4.) der einfachen überall den Vorzug geben will; auch der Anwendung der Cravatte, deren er nicht einmal erwähnt, glauben wir unbestreitbare Vortheile zu verdanken. Der von uns bei der Operation angewandte Instrumentenapparat gehört zu den einfachsten und hat uns vollständig genügt; wir wollen desswegen aber nicht in Abrede stellen, dass in schwierigen Fällen

unter der Menge der für die Tracheotomie neu erfundenen Instrumente ein zweckmässig construirtes dilatirendes Tracheotom gute Dienste leisten mag.

V. *Syphilis.*

Ein verhältnissmässig reiches Material stände uns in diesem Gebiete zu Gebot, wenn die Zahl unserer klinischen Betten uns gestattete, alle Syphilitischen aufzunehmen, die sich zu diesem Zwecke bei uns melden. In Berücksichtigung aber dessen, dass uns der Vortheil der Diagnose und der Besprechung eines Heilplan's schon bei der ersten Meldung in der Ambulanz zu Theil wird, dass der Patient hingegen, wenn aufgenommen in die stationäre Klinik, Wochen und Monate lang bis zu seiner Heilung ein Bett besezt hält, ohne dass die allmälige Verbesserung der Krankheitserscheinungen das Interesse der klinischen Zuhörer in höherem Grade zu fesseln im Stande ist, in Berücksichtigung dessen und endlich auch des Kostenpunkts, haben wir die Syphilitischen zur Heilung meist in's Stadthospital geschickt und nur so viele Fälle stationär behandelt, als uns zur Demonstration der wichtigsten Formen und der Anwendungsweise der zweckmässigsten Heilmittel der Syphilis erforderlich schien.

Unter den 60 Fällen dieser Krankheit, die im Aufnahmebuch verzeichnet sind, fanden sich denn

auch fast alle Formen, unter denen sie erscheinen kann, mit wenigen Ausnahmen, repräsentirt. Nur ist zu bemerken, dass syphilitische Weiber selten bei uns gesehen werden, weil sie die Untersuchung in Gegenwart der Practicanten scheuen.

Unter den primären syphilitischen Geschwüren waren die indurirten im Ganzen selten; ein phagedänisch - diphtheritischer Chanker wurde nur einmal beobachtet und ist in einer zum Schluss dieses Abschnitts gelieferten Krankheitsgeschichte näher beschrieben; phagedänisch gangränöse zeigten sich nicht. Hinsichtlich des Sizes als ungewöhnlich bei uns zu Lande müssen wir eines Chankers an der Unterlippe erwähnen; Chanker der Harnröhre sind nicht bemerkt worden.

Unsere Behandlung der primären Ulcera beschränkte sich in der Regel auf ein locales Verfahren: wenn sie frisch, nicht älter als etwa 8 Tage waren, haben wir sie stets geätzt, lieber mit dem energischer wirkenden Kali causticum, als mit Nitras argenti; auch ältere wurden diesem Act unterworfen, wenn nicht das Geschwür einen zu gereizten Character an sich trug oder an dem frenulum praeputii sich befand, in welchen beiden Fällen wir durch den Reiz des Cauteriums Bubonen zu erzeugen fürchteten. Als Verbandmittel haben wir namentlich bei stärker eiternden Geschwüren in der virulenten Periode Salben vermieden, denen mit

Recht die Erzeugung successiver Chanker vorgeworfen wird, indem sie die Aufsaugung des Eiters durch die Verbandstücke verhindern. In dem Stadio der Virulenz brauchten wir leicht adstringirende Auflösungen von *Cuprum sulphuricum*, auch nach A. F. Simon's Rath Chinadecoct mit Opium und Myrrhentinctur und einem geringen Zusaz von *cuprum sulphuricum*, als Verbandwasser. Wir hatten keine Ursache von diesen abzugehen, ohne jedoch daran zu zweifeln, dass andere, Ricord's aromatischer Wein u. dgl. m. eben so gute Dienste leisten; haben wir doch mit gutem Erfolge bei Geschwüren entzündlichen Character's häufig nur Umschläge mit reinem Wasser angeordnet. Um den Vortheil der Reinigung nicht verloren gehen zu lassen, liessen wir wenigstens 3 Mal täglich das Verbandläppchen wechseln, nachdem es vorher mit dem Verbandwasser gehörig angefeuchtet und, ohne Reizung zu erregen, von dem Geschwür losgelöst worden war. Von solcher kleinlich erscheinenden Sorgfalt und einer entsprechenden vernünftigen Diät mag die rasche Heilung von Geschwüren mehr abhängen, als von der Wahl dieses oder jenes Verbandwassers.

Eine constitutionelle Quecksilberwirkung suchten wir nur in den Fällen herbeizuführen, wo wir in einem indurirten Chanker den Uebergang der primären Affection in eine secundäre erkannten, oder wo ein primäres Geschwür der localen Behandlung

längere Zeit hartnäckig widerstand. Die Beschleunigung der Heilung in solchen Fällen durch constitutionelle Quecksilberwirkung ist wenigstens empirisch hinlänglich festgestellt.

Bubonen folgten den Geschwüren ziemlich oft, theils durch den Mangel an Schonung und Ruhe, die viele unserer Ambulanten sich nicht gönnen konnten, in manchen Fällen vielleicht auch durch die Cauterisationen begünstigt. Schon aus diesen Ursachen lässt sich entnehmen, dass die Bubonen, mit denen wir zu thun hatten, der Mehrzahl nach als sogenannte „sympathische“ eben so gutartig verliefen, wie die in Folge von Tripper entstehenden, und einer eben so einfachen Behandlung mit gutem Erfolge unterworfen werden konnten. In einem Falle nur hatten wir es mit virulenten Bubonen zu thun: zwar wurde dieses nicht durch Inoculationen constatirt, aber die nach Eröffnung der suppurirenden Drüsen zurückbleibenden Geschwüre boten in ihrem Aussehn eine solche Aehnlichkeit mit syphilitischen, es bildeten sich trotz sorgfältiger Behandlung so hartnäckige indolente feste Infiltrationen in Verlaufe des Drüsenstranges, dass man diesen Bubonen wol den virulenten Character vindiciren konnte; auch sahen wir in diesem Falle keine constitutionellen Erscheinungen auftreten. Das Geschwür behandelten wir wie einen primären Chanker, und erreichten schliesslich die Schmelzung der Indura-

tionen durch wechselnde Anwendung von Cataplasmen und Compression, mittelst eines Bruchbandes ausgeführt. Daneben wurde bei dem herabgekommenen Allgemeinbefinden der innerliche Gebrauch von Jodeisen längere Zeit fortgesetzt. Bei diesen virulenten indolenten Bubonen möchte es wol jedenfalls mehr auf eine sorgfältige Berücksichtigung der allgemeinen diätetischen Verhältnisse als auf die Anwendung mannigfacher localer Mittel ankommen; werden doch jene schlimmen Fälle, die mit in die Tiefe dringenden Fistelgängen, Blutungen und gangränösen Zerstörungen complicirt sind, fast nur in überfüllten und schlecht gelüfteten Hospitälern beobachtet. Die als Symptome der constitutionellen Syphilis in der Leistengegend, so wie an andern Gegenden des Körpers auftretenden indolenten und nie zum Aufbruch gelangenden, mässigen Drüsenanschwellungen haben wir natürlich nie speciell berücksichtigt und einer localen Behandlung unterzogen.

Als secundäre syphilitische Affecti-
onen haben wir häufig beobachtet Geschwüre des Rachens und am After (an letzterer Stelle meist auf Grundlage condylomatöser Exsudationen sich entwickelnd), makulöse und papulöse Ausschläge; seltener squamöse (2 Fälle von Psoriasis palmaris) und pustulöse (ebenfalls 2 Fälle); für die Iritis syphilitica haben wir keinen acuten, wol aber ein paar chro-

nische Fälle aufzuweisen. Breite Condylome (plaques muqueuses) auf der äusseren Haut wie auf Schleimhäuten waren verhältnissmässig nicht selten; wir haben sie sorgfältig unterschieden von den sogenannten „Wucherungs - Condylomen“ oder „Vegetationen“, die wir öfters Gonorrhoeen und Balanitis begleiten sahen. Auffallend ist es aber, dass diese, auch als „spize Condylome“ bekannten Hypertrophieen des Papillarkörpers so häufig ebenfalls an Syphilitischen angetroffen werden und dass ihre Entstehung nicht immer genügend durch den corrodirenden reizenden Einfluss der blennorrhoeischen und Geschwürs-secrete sich erklären lässt. Ich will damit keinen Zweifel gegen ihre hinlänglich anatomisch constatirte Differenz von den breiten Condylomen, die man nur als unter dem Einfluss der syphilitischen Krise gesetzte Exsudatmassen ansehen kann, aussprechen; wol aber scheint mir die Frage, ob diese „Vegetationen“ denn in gar keiner wesentlichen Beziehung zur syphilitischen Dyscrasie stehen, einer näheren Beobachtung zu bedürfen.

Ogleich unser Material nicht genügt, diese und so manche andere, die Syphilis betreffende noch schwebende Frage zur Entscheidung zu bringen oder auch nur wesentlich zu fördern, so hat unsre praktische Erfahrung auf diesem Gebiet uns doch in mancher Hinsicht und besonders, was die therapeutischen Maassnahmen betrifft, zu festeren Ueberzeu-

gungen geleitet. Fragt auch die Wissenschaft nicht viel nach „Ueberzeugungen“ und fordert sie vielmehr sichere Nachweise, so gelangt doch durch jene bei dem Kliniker das Schwankende zu einer bestimmteren Gestaltung, der Weg zu sichereren Resultaten ist gebahnt.

Wir haben uns davon überzeugt, dass bei den secundären Formen der Syphilis, die ohne Complication mit Einwirkungen vorhergegangener Kuren zur Behandlung kommen, das Quecksilber am meisten geeignet ist, die Erscheinungen jener Dyscrasie aufzuheben; wir haben aber auch zu oft die Tücke der Krankheit in ihren Recidiven kennen gelernt, um an eine Tilgung der Dyscrasie durch Quecksilber zu glauben. Während ein Theil der Syphilidologen dem Quecksilber diese „specifische“ Wirksamkeit zutraut, ein anderer nicht nur diese, sondern auch die Heilbarkeit der syphilitischen Krise überhaupt leugnet und sie als im Körper mehr weniger latent fortbestehend betrachtet, müssen wir uns für die Ansicht erklären, die noch neuerdings von Bärensprung so überzeugend vertreten worden ist; die Syphilis ist heilbar, sie kann getilgt werden, aber weder durch Quecksilber, noch durch ein anderes „specificum“; es bedarf dazu gleichsam einer Erneuerung des ganzen Organismus, die nur auf dem Wege des materiellen Stoffwechsels durch eine angemessene Diät im weitesten Sinne des Wor-

tes zu Stande kommen kann. Wir sehen in südlichen milderen Klimaten nicht selten die Heilung der Syphilis spontan eintreten und zwar ohne später nachfolgende Recidive; dasselbe wird häufig erreicht nach den verschiedensten Kuren, die insbesondere eine starke Vermehrung der Secretionsthätigkeiten bei verminderter Einführung von Ernährungsmitteln bezwecken, nach Decocturen, methodischem Gebrauch von Abführungsmitteln, Hungerkuren u. s. w. In welcher Weise der dyscrasische Zustand dadurch getilgt wird, ist uns so unbekannt, wie das Wesen desselben; eben so wenig können wir den Zeitpunkt bestimmen, wann die vollständige Heilung eingetreten ist, da diese mit dem Verschwinden der syphilitischen Erscheinungen bekanntlich nicht zusammenfällt. Mag nun das Quecksilber, abgesehen von einer ähnlichen Einwirkung auf die Secretionen, vor den andern Verfahrungsweisen noch den Vortheil haben, die syphilitischen Exsudate besonders schnell zur Vertheilung zu bringen, so lehren uns doch die häufigen Recidive und die Fälle, wo man eine enorme Menge Quecksilber in den Organismus einfuhrte, ohne der Krankheit Herr zu werden, dass dieses Mittel nicht als ein antidotum gegen den „syphilitischen Stoff“ angesehen werden kann. Fassen wir alle diese Erfahrungen zusammen, so müssen wir anerkennen, dass, nachdem die syphilitischen Erscheinungen durch ein oder das andere Verfahren

zum Schwinden gebracht worden sind, eine genaue Regelung der Diät zur radicalen Heilung unerlässlich ist: leicht verdauliche und mässige Nahrung, reine, frische, gehörig temperirte Luft und angemessene Körperbewegung, Sorge für Freiheit der Secretionen, eine zweckmässige Hautcultur und Vermeidung aller Excesse. Wenn nun durch einen übertriebenen und schlecht geleiteten Quecksilbergebrauch die Organe des materiellen Stoffwechsels untüchtig zu ihren Functionen gemacht worden sind, wird eine solche Kur ihren Zweck verfehlen und die Tilgung nur noch weiter hinausschieben. Daher jene endlosen Recidive, jene Permanenz der Syphilis, jene hoffnungslosen Zustände, die am häufigsten an Individuen vorkommen, bei denen sich Mercurialkachexie eingestellt hat.

Uns leiteten in der Behandlung obige Grundsätze. Wo Quecksilber noch nicht gebraucht worden war, haben wir es bei secundär Syphilitischen nie übergangen; um so energischer wurde es angewandt, je dringender aus localen Rücksichten die Sistirung der syphilitischen Ablagerungen geboten war. Die Salivation haben wir weder gescheut noch erzwungen, die Hautsecretion und Diuresis durch Decocte und eine etwas erhöhte Temperatur (+ 16—18° R.) unterstützt, knappe Diät beobachtet, ohne eine methodische Hungerkur einzuleiten. Die Grenze des Quecksilbergebrauchs gab uns das

Verschwinden der syphilitischen Symptome oder die Gefahr einer schädlichen Alteration des Organismus. Diesen Zeitpunkt näher festzustellen, ist dem individualisirenden Tacte des practischen Arztes überlassen und können nicht fixe Regeln dafür gegeben werden. Dass bei der Anwendung des Quecksilbers gewisse äusserste Grenzen hinsichtlich des zu verbrauchenden Quantums, sowie der Zeitdauer der Kur, abgesehen von den erzielten Wirkungen, anerkannt werden müssen, versteht sich von selbst und werden diese äussersten Grenzen schon in der Pharmacologie angegeben. Dann aber muss die Nachkur eintreten, wie wir sie eben besprochen, — vielleicht der wichtigere Theil der Behandlung, welcher meist ausserhalb des Krankenhauses der Sorgfalt der Entlassenen anheimgestellt und häufig vernachlässigt wird. Andererseits ist das Krankenhaus mit seinen unvermeidlichen diätetischen Nachtheilen wol der am wenigsten geeignete Ort für eine solche Nachkur. Aus diesen Uebelständen möchten am häufigsten die Recidive zu erklären sein.

In der Wahl der Quecksilberpräparate haben wir dem Calomel und dem Ung. hydrargyri einen Vorzug gegeben. Es hat mich gefreut in den Mittheilungen von Bärensprung (Annalen der Berliner Charité Bd. VII, Heft 2, 1856) in Hinsicht des Calomels eine Bestätigung der Untersuchungen zu finden, die ich im Jahre 1848 in meiner Inaugu-

ral Dissertation (De ratione, qua Calomelas mutetur in tractu intestinali. Dorpat 1848) veröffentlicht hatte. Sowol die Versuche an lebenden Thieren, wie die in der chemischen Retorte angestellten ergeben, dass das Calomel im Eiweiss und in den Säften des Verdauungskanal's zwar ein Lösungsmittel findet, dass die Lösung aber nicht leicht, nur bei Einführung kleinerer Quantitäten und im Durchgange durch den grösseren Theil des Darmkanals erst vollständig erfolgt, dass bei Einführung grösserer Dosen durch Reizung der Darmschleimhaut Durchfälle entstehen, in Folge welcher das Calomel nach Umwandlung in Schwefel-Quecksilber aus dem Körper entfernt wird, ohne dass eine erhebliche Quantität Quecksilber - Albuminats zur Resorbtion kommt. Während das Quecksilberoxyd und die Oxydsalze wegen ihrer leichten Löslichkeit in den Verdauungssäften und ihrer bedeutenden Affinität zu den organischen Substanzen leicht Entzündung und Corrosion auf der Magenschleimhaut hervorrufen, desshalb nur in geringen Gaben verordnet werden und in verhältnissmässig geringer Menge Quecksilber als Albuminat in's Blut überführen können, wird man durch mässige Gaben Calomel, die keinen Durchfall hervorrufen, eine bei weitem grössere Quantität Quecksilber einführen können, ohne den Magen zu reizen; denn die Lösung und Bildung von Albuminaten vertheilt sich ja auf den ganzen tractus intestinalis.

Wenn dieses Mittel leichter Salivation hervorbringt, so will dieses nichts Anderes bedeuten, als dass man damit die constitutionelle Wirkung schneller als mit den übrigen Präparaten erreicht, und der Ruhm des Sublimat's, nicht leicht Salivation zu erregen, möchte in der That keine Recommendation für seine constitutionelle Wirkungsfähigkeit sein. Ein methodisches Steigen und Fallen in der Gabe, wie es traditionell geworden ist, wollen wir nicht vertheidigen gegen Bärensprung's Vorwurf, dass eine solche Anordnung namentlich beim Calomel leicht cumulative Wirkungen hervorzubringen geeignet sei, halten es jedoch für angemessen mit einer kleineren Dose anzufangen und mit allmäliger Steigerung die Empfänglichkeit des Kranken zu prüfen. Mehr als Calom. gr. jj , zweimal täglich, haben wir selten angewandt. Der Eintritt der Salivation mit ihren lästigen Nebenerscheinungen wurde möglichst hinausgeschoben durch fleissiges Reinigen der Mundschleimhaut und regelmässiges Ausspülen mit kaltem Wasser; trat sie ein, so wurde sie mit gutem Erfolge mit Mundwässern, Lösungen von Zincum oder Stannum muriaticum, oder Jod und Jodkali, bei gleichzeitiger Beförderung der Haut- und Darmfunctionen, in den gehörigen Schranken gehalten. Dem Eintritt der Salivation folgte in der Regel auch bald das Verschwinden der syphilitischen Erscheinungen.

Unter den innerlich anzuwendenden Präparaten

stehen das Joduretum hydrargyri und das schwarze Hydrargyrum oxydulatum in ihrer Wirkungsweise dem Calomel am nächsten, zumal da letzteres durch die Verdauungssäfte in Calomel verwandelt wird. Das erstere wirkt allerdings durch seine geringere Löslichkeit auch ähnlich dem Calomel, doch den Magen mehr reizend, weshalb man, zu geringeren Dosen genöthigt, mit diesem Mittel füglich nicht in gleicher Zeit eine constitutionelle Quecksilberwirkung erlangen kann. Aus den angeführten Gründen haben wir in der Regel das Calomel, ausnahmsweise und versuchsweise das Quecksilber-Jodür und Chlorid und das rothe Oxyd angewandt. Das von Bärensprung empfohlene Quecksilber-Albuminat haben wir bisher noch nicht zu versuchen Gelegenheit gehabt, sind aber gern bereit das Quecksilber in dieser rationellen Form in Zukunft zu verwenden.

Inunctionen mit Ung. hydrarg. ciner. wurden besonders in den Fällen von uns verordnet, wo es darauf ankam, in kürzerer Zeit den Organismus unter Wirkung des Quecksilbers zu bringen oder wo die Haut uns eine erwünschtere Applicationsstelle war, als der Verdauungskanal. Ich wüsste in der That keinen sicherern Weg, um genau der Wirkung des Mittels die wünschenswerthe Ausdehnung zu geben, und nichts ist weniger begründet, als die hergebrachte Scheu vor den „Schmierkuren“, seitdem man sich emancipirt hat von der chablonen-

mässigen Benuzung traditioneller Methoden, seitdem man mehr auf ein angemessenes diätetisches Verfahren während und nach der Kur achtet. Auch bei den Inunctionen möchte ein Bergauf und Bergab in der Dosirung wegen cumulativer Wirkungen zu verwerfen sein. Ueber die Form, in der bei den Inunctionen das Quecksilber in das Blut gelangt, mag ich mich hier nicht näher aussprechen und nur darauf hindeuten, dass die schon von Donavan ausgesprochene und gegenwärtig von Bärensprung bestätigte Ansicht, das Quecksilber gehe in einem Zustande der Verseifung in das Blut über, noch nicht mit einer bei chemischen Untersuchungen erforderlichen Exactitat bewiesen worden und dass ich entgegengesetzte Resultate in meiner obenangeführten Dissertation (pag. 34, 35) angeführt habe.

Aus den practischen Folgen der Kuren und dem Verhältniss der eingetretenen Recidive zu den bleibenden Heilungen für den Werth der einzelnen Präparate Schlüsse zu ziehn, wagen wir nicht bei unserem geringen Material und würden auch solche, in grösseren syphilitischen Krankenhäusern gewonnene Resultate nur dann acceptiren, wenn die Erfahrungen unter der exactesten Beobachtung aller Verhältnisse angestellt worden wären, die sowohl die äusseren Lebensbedingungen als die persönlichen Eigenthümlichkeiten der behandelten Individuen betreffen.

Das Gebiet der tertiären Formen der Syphilis zu begränzen, wenn es schon von den Syphilidologen mit einiger Willkühr zu geschehen pflegt, fällt uns um so schwerer, als wir häufig mit Krankheitsfällen zu thun haben, die ihren Erscheinungen nach der Syphilis anzugehören scheinen, ohne nachweisbar von einem Contagium hergeleitet werden zu können. Einem späteren klinischen Bericht überlasse ich es, auf Grundlage weiterer Erfahrungen, zu erörtern, in wie fern solche Fälle zu den Leprosen oder zum Lupus oder zur Syphilis zu rechnen sind, in wie fern namentlich hereditäre Syphilis beschuldigt, oder ob auch eine Uebertragbarkeit secundärer und tertiärer Syphilis angenommen werden darf, um sich den Hergang genügend zu erklären. Unzweifelhaft haben wir tertiäre Syphilis in den Fällen diagnosticirt, wo wir bei nachweisbar vorher abgelaufenen primären und secundären Erscheinungen, Entzündungen des Periost's und der Knochen mit ihren Producten (Gummata, Exostosen), Exsudationen im subcutanen und submucösen Zellgewebe mit tiefer Geschwürsbildung, tuberculöse Ausschläge constatirten. Anderweitige tertiäre Formen sind uns in diesem Jahr nicht begegnet. Ich muss hierbei noch bemerken, dass wir in allen Fällen, wo es sich um Feststellung der syphilitischen Natur eines Uebels handelte, ganz besonders die Succession und die Zeitverhältnisse des Auftretens

der verschiedenen Symptome in's Auge fassten, ein anerkannt wichtiger Anhaltspunkt zur Vermeidung diagnostischer Irrthümer in diesem Gebiet.

Das Jodkali, in seiner trefflichen Wirkung gleich bewährt in den tertiären Formen überhaupt, wie in allen Fällen constitutioneller Syphilis, wo das Quecksilber schon gebraucht oder missbraucht worden ist, hat uns, in dieser doppelten Richtung angewandt, häufig zu Dank verpflichtet. Wenn sich eine tertiäre Syphilis ohne vorherigen Gebrauch des Mercur's entwickelt hatte, so pflegten wir dem Jodkali eine Inunctionskur vorzuschicken. Wo aber beide Cardinal-Mittel vergeblich erschöpft waren, haben wir nie versucht, wie man es wol bisweilen thun sieht, durch hartnäckig fortgesetzte Anwendung dieser beiden mächtigen und in gewisser Hinsicht doch antagonistisch wirkenden Alterantien unser Ziel zu erreichen. Dann schien uns vielmehr der Zeitpunkt gekommen, durch eine umfassende Diät und Bethätigung der Secretionen, wie wir oben es näher entwickelt, eine allmälige Erneuerung des Organismus anzubahnen auf dem Wege des materiellen Stoffwechsels.

Jene endemischen Erkrankungen zweifelhafter Natur, auf die wir schon hingedeutet haben und die der Mehrzahl nach in serpiginösen Geschwüren der Haut und des Unterhautzellgewebes, in tiefgreifenden Zerstörungen des Rachens und der Nasentheile

sich darstellten, müssen erfahrungsgemäss sorgfältig dem Quecksilber fern gehalten werden. Jodkali und, bei herabgekommenen Individuen noch zweckmässiger, Jodeisen führen da am sichersten zum Ziel.

Am hartnäckigsten widerstanden der Behandlung jene Fälle, die mehr den Character des Lupus an sich trugen, wie er von Hebra geschildert wird. Zwei solcher, die beide als Lupus exulcerans das Gesicht heimsuchten, wurden auf die Empfehlung Wernher's versuchsweise mit Deutojoduretum hydrargyri behandelt; aber die geringe Besserung, die im Verlaufe von 2—3 Monaten sich einstellte, müssen wir eher den gleichzeitig angewandten Cauterisationen mit Nitras argenti als dem innerlichen Gebrauche zuschreiben. Andere Fälle wurden mit Oleum jecoris behandelt, konnten aber nicht lange genug in der Klinik verbleiben, um die entschieden günstigen Wirkungen zu bestätigen, die von diesem Mittel bei consequenter, oft Jahresfrist übèrschreitender Anwendung gerühmt werden.

Bei der grössen Zahl der verschiedensten syphilitischen Erkrankungen, die in den, diesem Zweige speciell gewidmeten Hospitälern beobachtet werden, enthalte ich mich eines näheren Eingehens auf die Fälle, die unser Interesse besonders in Anspruch nahmen. Nur einen erlaube ich mir mitzutheilen, um den, vor dem letalen Ausgange unternommenen operativen Eingriff zu rechtfertigen.

Fall 21. Phagedänisch diphtheritische Geschwüre der Eichel. Allmälige Entwicklung äusserster Anaemie. Mittelbare Transfusion in die Armvene. Tod.

C. S. aus D., ein unverheiratheter Mann von 22 Jahren, war wegen syphilitischer Geschwüre am 17. October 1855 in die chirurgische Abtheilung aufgenommen worden, verblieb daselbst bis in das folgende Jahr und bot bei Eröffnung des klinischen Unterrichts im Beginn des Jahres 1856 folgenden Zustand.

Die glans penis zeigt an dem bei weitem grössten Theil ihrer Oberfläche ein Geschwür, das sich von der corona über die Urethralmündung zum frenulum erstreckt, welches letzteres vollständig zerstört ist. Die Zerstörung dringt an dieser Stelle bis in die Tiefe der Harnröhre und stellt eine vollständige Fistel dar; die Ränder des ulcus, unregelmässig, zackig, aufgeworfen, unterminirt; der Grund, bei dem gleichzeitigen Fortschritt der Destruction in die Tiefe, gegen 2''' unter dem Niveau der noch unversehrten Parteen der Eichel, mit einem graulichen membranösen, speckigen Exsudat überzogen; das Secret sparsam, dünn, missfarbig. Heftige nagende Schmerzen nicht nur bei Berührung, sondern auch spontan, zur grossen Qual des P. reichend und seinen Schlaf sehr beeinträchtigend. Auf dem linken Oberschenkel, entsprechend der Stelle, wo die a.

cruralis unter den m. sartorius tritt, ein kreisförmiges Geschwür von der Grösse eines halben Silberrubels (Zweifrankenstück), mit ebenfalls aufgeworfenen Rändern und schmutzigem Grunde, der jedoch über dem Niveau der benachbarten Haut liegt; das ganze Geschwür scheint sich über einer härtlich infiltrirten Basis zu erheben. In der Leistengegend beiderseits im Verlaufe des Drüsenstranges mehrere kleine, vollkommen indolente, erbsengrosse Anschwellungen.

Die Hautfarbe des P. ist sehr weiss, die Muskulatur schlaff, die Abmagerung mässig. Das Haar blond, mässig dicht, nicht ausfallend, die Augen blau. Das Gesicht etwas gedunsen, sehr bleich. Die Thränenkarunkel, die Mundschleimhaut auffallend blass. An letzterer, so wie an den Tonsillen und im Rachen keine Geschwüre oder Narben wahrnehmbar. Chronischer Nasenkatarrh ohne übelriechendes Secret, ohne anderweitige nachweisbare Alterationen im Bereich der Nasenhöhle. In der Gegend der Submaxillar-Drüsen einzelne Narben, die als Ausgänge geschwüriger Abscesse aus den Kinderjahren herkommen. Die cervicalen Lymphdrüsen nicht alterirt. An den Vorderarmen, besonders an der Handwurzel und zwischen den Fingern disperse Knötchen, Bläschen, Pusteln und Borken, so wie Zeichen des häufigen, durch starkes Jucken veranlassten Kratzens. Einzelne Krätzmilbengänge nach-

weisbar. In der Gegend der subclaviculären Venenwinkel ein stark entwickeltes Nonnengeräusch wahrzunehmen. Die Respirationsorgane normal; der Appetit schwach, Zunge etwas weisslich belegt, die Verdauung gegenwärtig ungestört, aber leicht Unordnungen unterworfen. P. klagt über grosse Mattigkeit und befindet sich, an seiner Genesung verzweifelnd, in einem sehr deprimirten Gemüthsstande.

Die Anamnese lehrte uns, dass P., der in früher Jugend an scrophulösen Drüsenabscessen gelitten und später durch ein wüstes Leben seine Constitution geschwächt, am 7. Juli 1855, acht Tage nach einem verdächtigen Coïtus, Excoriationen an der Eichel bemerkt hatte. Während 14 Tagen Verband mit Ceratum simpl. und gegen Ende dieses Zeitraum's Touchiren mit Nitras argenti. Trotzdem Fortschreiten des Geschwürs. Seit dem 22. Juli ärztliche Behandlung mit Sublimat in steigenden Gaben, Verbandsalbe mit Hydrarg. oxyd. rubr. Unterbrechung des innerlichen Gebrauchs nach 14 Tagen durch eine Reise. Wegen fortschreitender Verschlimmerung des Geschwürs wurde am 15. August nach der Rückkehr von der Reise eine zweite Quecksilberkur und zwar mit Hydrarg. oxyd. rubr. begonnen. Nachdem diese, mit einer nur kurzen Unterbrechung von 3 Tagen wegen heftiger Durchfälle, ohne Erfolg am 9. September beendigt worden,

wurde sofort am folgenden Tage zu einer Calomelkur geschritten, die nach dem üblichen Bergauf und Bergab am 4. October geschlossen wurde. Zum Verband des Geschwür's war der Präcipitatsalbe die Aq. phagedaenica nigra gefolgt. Die von jedem dieser Mittel gebrauchte Quantität kann P. nicht angeben, giebt aber zu, dass sie eine nicht unbedeutende gewesen sei. Speichelfluss sei nicht eingetreten; das Geschwür an der Eichel sei stetig fortgeschritten, während weder bedeutendere Anschwellung der Leistendrüsen, noch Rachengeschwüre, noch Hautausschläge hinzutraten.

Vom 4. bis zum 17. October begnügte sich P. mit dem erwähnten Verbandwasser und wurde dann von Prof. Adelmann in die chirurgische Klinik aufgenommen. Es zeigten sich zu der Zeit fünf noch getrennte Geschwüre auf der Eichel, die schon den oben beschriebenen Character an sich trugen. Es wurde, mit besonderer Berücksichtigung des herabgekommenen Aussehens des P., eine Jodkalikur angeordnet; die Geschwüre wurden mit lauwarmen Kataplasmen behandelt. Während der vierwöchentlichen Dauer der Kur vergrösserten sich die Geschwüre und vereinigten sich zum Theil durch Zerstörung der zwischenliegenden bis dahin noch nicht afficirten Gewebe. Vom 12. Novbr. ab wurde die Entwicklung des Geschwürs auf dem Oberschenkel bemerkt. Auf welche Weise diese unfreiwillige

Inoculation zu Stande gekommen war, blieb unerledigt. Folgte vom 47. Nov. bis zum 30. Dec. der Gebrauch des Pollini'schen Decocts mit häufig interponirten Bädern. Oertlich wurde zum Verband successive der Ricord'sche aromatische Wein, das Zincum muriaticum (gr. j auf Aq. dest. $\frac{3}{j}$), ein Pulver aus Holzkohle, Eichenrinde und Campher verwandt. Dazwischen Cauterisationen der unterminirten Ränder mit Nitras argenti.

Fassen wir die Resultate unserer Untersuchung des P. bei Uebernahme der Klinik im Beginne des Jahres 1856 und die Ergebnisse der Anamnese zusammen, so ist als unzweifelhaft festzustellen, dass die ulcera syphilitischer Natur waren, erwiesen durch den Modus der Ansteckung, den Verlauf der Ulceration, die Inoculation. Abgesehen von den kleinen indolenten Anschwellungen der Leistengegend, die als isolirte Erscheinung weniger massgebend sind und nicht selten auch bei Nichtsyphilitischen angetroffen werden, fanden sich keine der gewöhnlichen Symptome constitutionell syphilitischer Erkrankung. Dennoch mussten wir vermuthen, dass der Organismus von dem specifischen Gifte allgemein inficirt war, dessen Wirkung, combinirt mit den Folgen eines unregelmässigen Lebens und angreifender, nicht rationell angeordneter Quecksilberkuren, vielleicht auch mit Ernährungsstörungen, die von dem scrophulösen Leiden früherer Jahre abzuleiten wären, dessen

Wirkung, sage ich, in der schweren Beeinträchtigung der Ernährung und Blutbereitung, in dem so unverkennbar anämischen Zustande, in der hartnäckigen Fortdauer und Zunahme der localen ulcerösen Zerstörungen sich zu manifestiren schien. Uebrigens lehrt die Erfahrung, dass gerade sehr hartnäckige phagedänische Chanker nicht selten lange bestehen können, ohne sich mit constitutionell syphilitischen Erscheinungen zu compliciren.

Dass unter diesen Verhältnissen das Quecksilber nicht indicirt war, ist selbstverständlich, und da auch der Jodgebrauch erfolglos gewesen und P. so eben längere Zeit hindurch ohne Besserung Decocte gebraucht hatte, so beschlossen wir nur auf diätetischem Wege zu wirken, verordneten eine nahrhafte Kost, ein Glas Bordeaux-Wein zum Mittag; örtlich Fomente mit warmem Wasser. Nach dreiwöchentlicher Fortsetzung dieser Diät, wobei weder das Allgemeinbefinden noch die Geschwüre sich wesentlich veränderten, suchten wir die mangelhafte Blutbereitung noch wirksamer zu verbessern durch Gebrauch des Jodeisen's, welches in Form eines Syrups gereicht wurde. Da sich bis dahin in den Geschwüren gar keine Neigung zu einer Abstossung des Zerstörten und zu einer Regeneration gezeigt hatte, so schien es wünschenswerth, dieselben gründlich zu zerstören. Am 25. Jan. wurde das Geschwür auf dem Oberschenkel zuerst in Angriff genommen

und mittelst der Wiener Aezpaste bis in das gesunde Nachbargewebe in einen Brandschorf verwandelt. Ein paar Tage später wurde dieser Vorgang, während P. unter der Wirkung des Chloroform's sich befand, an dem Geschwür der Eichel wiederholt. Nach Abstossung des Brandschorfs zeigten sich an beiden Stellen gute Granulationen, die Geschwürsränder waren weniger unterminirt und begannen sich an den Grund anzulegen. Der Heilungsprocess wurde ab und zu durch Touchiren mit Nitras argenti unterstützt; eine Bepinselung der schlaffen Granulationen mit einer concentrirten Lösung von Nitras argenti musste bald ausgesetzt werden, weil sie durch zu heftigen Reiz entzündliche Anschwellung des Präputium erzeugte, die sich jedoch bald gab. Als Verbandwasser wurden successive angewandt das obenerwähnte, von A. F. Simon empfohlene und Tinct. Opii, zu gleichen Theilen mit Wasser verdünnt.

Während wir alle Ursache hatten, der baldigen Heilung des localen Uebels entgegenzusehn, blieb der Erfolg unserer Behandlung auf das Gesamtbefinden weit hinter unseren Erwartungen zurück. Wenngleich das Jodeisen in seinen Wirkungen denen des Eisens näher zu stehen scheint als denen des Jod's, so glaubten wir der sich steigernden Anämie doch ein noch entschiedeneres Eisenpräparat entgegensezen zu müssen. Wir wählten das milch-

saure Eisenoxydul in Rücksicht auf die schwache Verdauung des Kranken. Aber auch dieses sonst so leicht assimilirbare, in sehr mässiger Dose (gr. iij dreimal täglich in Pillenform) verordnete Präparat musste öfters wegen Magenschmerzen und Durchfälle ausgesetzt werden, wurde jedoch vom 6.—26. Februar fortgesetzt. Dazwischen wurde wegen der Schlaflosigkeit ein Morphiumpulver vor dem Schlafengehen gereicht.

Die Erscheinungen der Anämie waren indess trotz aller unserer Bemühungen und trotz der localen Besserung stetig fortgeschritten. Eine wächserne Blässe bedeckte den ganzen Körper; die Abmagerung war geringer, als man bei der mangelhaften Verdauung und grossen Kraftlosigkeit es hätte vermuthen sollen; P. war nicht im Stande das Bett zu verlassen. Weder die Füsse, noch andre Körperteile waren ödematös geschwollen. Am Morgen des 27. Febr. trat eine auffallende Verschlimmerung ein. Die Respiration wurde sehr frequent, oder vielmehr hastig; P. schien gleichsam nach Luft zu schnappen und durch seine Respirationsthätigkeit nicht befriedigt zu sein; das Gesicht war verstört und sprach Angst aus; der Puls beschleunigt. Die physikalische Untersuchung der Brustorgane ergab nichts Abnormes; das in der Gegend der oberen inneren Winkel der Schulterblätter wahrnehmbare bronchiale Athmen konnte bei unverändertem Per-

cussionsschall dieser Partien nicht auf eine Verdichtung der Lungenspizen bezogen werden, sondern liess sich aus einer, durch die hastige Respiration verstärkten Luftbewegung in der Trachea und den Bronchen erklären. Das Bewusstsein begann sich zu trüben.

Diese Verschlimmerung liess sich weder durch einen pathologischen Vorgang in den Lungen, noch durch eine Störung im Bereiche eines anderweitigen besondern Organs erklären. Die Verarmung des Bluts an wichtigen Bestandtheilen, insbesondere an Blutkörperchen, welche vorzüglich die Acquisition des nöthigen Sauerstoffs bei der Respiration zu vermitteln scheinen, war zu einer Höhe gediehen, wo das Leben nicht fortbestehen konnte. Die ohne die geringste Befriedigung ausgeführten häufigen und tiefen Inspirationen bestärkten uns in unsrer Ansicht. Gefahr war im Verzuge, von einer diätetischen oder medicamentösen Massregel nichts mehr zu hoffen. Was hätten hier Excitantia genützt, wo es sich lediglich um eine rasche Zuführung des pabulum vitae handelte. Wie nahe lag in diesem Falle, wo die localen Erscheinungen der Seuche eine schon so entschiedene Tendenz zur Heilung wahrnehmen liessen, wie nahe lag die Hoffnung, dass eine völlige Genesung unsre Bemühungen krönen könnte, wenn es nur gelänge, die augenblicklich drohende Lebensgefahr zu beseitigen und Zeit zu gewinnen, um die

gestörten Ernährungsverhältnisse zu reguliren. Auf diese Anschauung gründete sich unser Entschluss, eine mittelbare Transfusion mit normalem Menschenblut zu versuchen, und bei Erzielung eines, wenn auch vorübergehenden Erfolges, durch Wiederholung dieses Verfahrens in gewissen, nach den Wirkungen zu bestimmenden Zeitabschnitten, das Leben des Kranken so lange zu erhalten, bis die zweckentsprechenden diätetischen und pharmaceutischen Mittel ihre volle Wirksamkeit manifestiren könnten. Mit einem Worte, wir wollten bei der dringenden Lebensgefahr dem stockenden Ernährungsprocesse durch directe Vermehrung der dem Blute mangelnden Bestandtheile aufhelfen, um für die normale Blutbereitung auf dem langsameren Wege durch Vermittelung des Verdauungskanal's und der Assimilation Zeit zu gewinnen.

Am Morgen des folgenden Tages, des 28. Febr., sollte die Transfusion ausgeführt werden. Leider hatte sich der Zustand des P. im Verlaufe dieser 24 Stunden noch um ein bedeutendes verschlimmert. Die Respiration schien noch weniger ergiebig: tiefe Inspirationen folgten einander so rasch wie möglich unter rasselnden Geräuschen, die auf beginnendes Lungenodem deuteten. Der Puls sehr klein und frequent. Vollständige Bewusstlosigkeit; das Auge gebrochen, die Pupillen erweitert.

Ogleich wir uns kaum verhehlen konnten,

dass das letzte Hilfsmittel, auf welches wir bauten, hier wol zu spät kommen möchte, so wollten wir es doch nicht unversucht lassen. An der linken Armbeuge wurde entsprechend dem Verlauf der ziemlich entwickelten vena cephalica ein $1\frac{1}{2}$ " langer Schnitt gemacht, die Vene in der Ausdehnung von etwa $\frac{3}{4}$ " isolirt; unter dieselbe wurden zwei Ligaturfäden geführt, die an den Endpunkten der isolirten Venenpartie von einem Assistenten leicht ange-spannt wurden und somit die Circulation in derselben unterbrachen. In die mit einer Pincette gefasste Vene wurde ein schräger Schnitt geführt der Art, dass an der oberen Wand des Gefässes ein V-förmiger Lappen gebildet wurde, dessen Basis, entsprechend dem Durchmesser der Vene, nach oben, zur Schulter hin, gerichtet war. Eine Canüle von entsprechender Dicke wurde alsdann eingeführt. Unterdess waren einem kräftigen jungen Mediciner gegen $\frac{3}{4}$ vj Blut aus der reichlich geöffneten Armvene entleert und in einem erwärmten Gefässe aufgefangen worden. Die erwärmte Sprize fasste zwei Unzen. Die Injection erfolgte langsam, nachdem wir uns vorher dessen versichert, dass in der Sprize keine Luft enthalten und nachdem die Canüle mit Blut gefüllt worden war. Die Sprize wurde nicht ganz geleert, wegen der stets auf dem Grunde derselben sich bildenden coagula. Während der Einsprizung einige krampfhaftige Bewegungen von Seiten

des Kranken, dessen Agonie rasch dem Ende entgegenschritt. Ein zweites Mal wurde die Spritze gefüllt, die Injection jedoch unterlassen, weil der Tod sehr bald eintreten musste und das zu injicirende Blut sich zum Gerinnen anschickte. Etwa eine Viertelstunde nach der Operation erfolgte der Tod.

Die nach 24 Stunden angestellte Section ergab in allen Theilen des Körpers die Spuren der Anämie, zu denen ich auch die bedeutende gleichmässige Verengerung der Aorta in ihrem ganzen Verlauf rechne. In den Cavitäten des Pericardium und der Pleuren fanden sich einige Unzen gelblichen Serums. Das Herz und die Gefässe normal. Die Lungen ödematös infiltrirt, aber überall crepitirend und beim Durchschneiden schaumige Flüssigkeit entleerend. Nur der obere Lappen der rechten Lunge crepitirte nicht beim Druck und war nicht lufthaltig. In den Bronchen reichliche schaumige Flüssigkeit. Die Pleurablätter waren auf beiden Seiten in der oberen Lungengegend durch ältere Adhaesionen verbunden. Die Untersuchung der übrigen Organe ergab keine wesentlichen Veränderungen. Die Schädelhöhle wurde nicht geöffnet auf Wunsch der Verwandten des Todten; wir glaubten diesen Wunsch gewähren zu dürfen, weil von dem Inhalte derselben keine wichtigen Aufschlüsse über den Krankheitszustand zu erwarten standen.

Es ist bisher die Transfusion in einem ähnlichen

Falle meines Wissens noch nicht in Anwendung gebracht worden. Ich glaube dieselbe oben hinlänglich motivirt zu haben, gestehe aber gern ein, dass die zur Hülfe bestimmte Massregel zu spät ausgeführt wurde. Sollte mir ein zweiter Fall dieser Art in Zukunft begegnen, so würde ich mit der Operation nicht so lange warten, bis die Lähmung des Centralnervensystems imminent geworden und Lungenödem hinzgetreten ist. Diesen in Folge der Anämie eingetretenen Umständen lediglich war der baldige Eintritt des Todes nach der Operation zuzuschreiben; diese war unter der sorgfältigsten Beobachtung der nothwendigen Vorsichtsmassregeln unternommen worden, und fanden sich auch bei der Obduction der Leiche keine Spuren einer nachtheiligen Einwirkung derselben. Da das zu injicirende Blut doch leicht coagulirt, so möchte es zweckmäßiger sein, zur Verhinderung dessen ein Weniges an Kali carbonicum zu demselben zu mischen. Die Operation kann dann jedenfalls mit mehr Musse ausgeführt werden.

B. Augenkrankheiten.

Wenn man berücksichtigt, wie durch die neueren Leistungen im Gebiete der Ophthalmologie diese Wissenschaft einen Aufschwung genommen, wie nicht leicht eine andere in so kurzer Zeit, und eine Ausdehnung gewonnen hat, die sie zu einem selbstständigen Fache erhebt und ein specielles Studium erfordert, so kann es nicht befremden, dass das Studium und die klinische Vertretung dieser Disciplin nicht wenig leiden müssen, wenn sie nur anhangsweise neben einer chirurgischen Klinik zur Geltung gelangt. In diesem Verhältniss befindet sie sich leider auch auf unserer Hochschule, während in den Kliniken der grösseren Universitäten Deutschlands, Frankreichs und Englands die ihr gebührende Selbstständigkeit schon längst eine Anerkennung gefunden hat.

Wir haben schon in der Einleitung hervorgehoben, wie wenig die, der chirurgischen Abtheilung zu Gebote stehenden Räume dem Andrang der

Kranken und der Zahl der Practicanten entsprechen. Zur Aufnahme in die stationäre Klinik und zur klinischen Demonstration, selbst der wichtigeren Affectionen des Auges, ist somit fast nur in den Fällen eine Gelegenheit gegeben, wo sich die Aussicht auf eine Operation darbietet. Unter je 10 Fällen bleiben 9 der ambulatorischen Beobachtung und Behandlung überlassen. Wie wenig erspriesslich die letztere sich gestaltet, ist leicht ersichtlich, wenn man den niedrigen Bildungsgrad unseres Landvolks und die, durch die grossen Entfernungen veranlassten Schwierigkeiten eines regelmässigen Besuches der Ambulanz erwägt. Der Bauer kommt zur Klinik, um sich „Medicin“ für sein Augenleiden zu holen. Dass auch eine angemessene Diät für die Augen erforderlich sei, dass man bei acuten Zuständen für längere Zeit anwendbare Arzneien ihm nicht mitgeben könne, dass bei chronischen Affectionen ein anhaltender Arzneigebrauch consequent durchgeführt werden müsse, ist ihm nicht wohl beizubringen. Auf einigermaassen befriedigende Resultate der ambulatorischen Behandlung muss man somit verzichten.

Aber auch die zur Diagnose nöthige Untersuchung kann unter den bestehenden Verhältnissen schwerlich den Anforderungen entsprechen, die von einem wissenschaftlich gebildeten Ophthalmologen heut zu Tage an dieselbe gestellt werden. Wie viel anregender würde das Studium dieser Specialität

werden, wenn die uns dargebotenen diagnostischen Hilfsmittel in ihrem ganzen Umfange gebraucht werden könnten. Zwar haben wir stets auf eine genaue Inspection des Auges gehalten, aber nicht immer die nöthige Zeit verwenden können auf eine sorgfältige Prüfung des Sehvermögens, der Sehweite, des Gesichtsfeldes. Auch die Untersuchung mittelst der schiefen Beleuchtung haben wir sorgfältig geübt und in letzterer Zeit das Ophthalmoskop fleissig gebraucht. Wie sollen jedoch die Practicanten von einem interessanten Fall durch ophthalmoskopische Untersuchung einen Nutzen ziehen, wenn der Kranke nicht so lange in der Anstalt verbleiben kann, als es zu den wiederholten Untersuchungen nöthig ist.

In diesen Andeutungen hoffen wir eine Entschuldigung dafür zu finden, wenn wir in den nachstehenden Mittheilungen manche Krankheitsgruppen nur kurz berühren. Dieses ist auch der Fall in dem Capitel der Amblyopie und Amaurose. Obgleich seit Jahren nicht unbekannt mit den Leistungen des Augenspiegels, ward uns doch erst zum Schluss dieses Jahres die Gelegenheit, die practische Uebung im Gebrauch desselben uns anzueignen, die zur Erlangung sicherer Untersuchungs - Resultate unerlässlich ist.

Wir haben in Gebiete der Augenkrankheiten dem klinischen Unterricht dieselben Principien zu Grunde gelegt, die wir schon in der Einleitung

ausgesprochen haben: genaue Beschreibung des objectiven Befundes und Darstellung des Entwicklungsganges der Krankheit, mit Emancipation von den traditionell aufgestellten Krankheitsformen. Schon hieraus geht hervor, dass wir, wie die meisten Ophthalmalogen unsrer Zeit, eine Eintheilung der Augenentzündungen in „specifische“ nicht adoptiren, und nicht zugeben, dass der angehende Arzt, statt durch präcise Auffassung der objectiven Erscheinungen ein charakteristisches Bild des erkrankten Auges zu geben, nur ein Zeichen irgend einer Dyskrasie im Körper zu erspähen sucht, um auf die bequemste Weise einen Namen und eine nominelle Behandlung für das Uebel zu finden.

Wir sind weit davon entfernt, durchdrungen von der Einheitlichkeit des Organismus, den wichtigen Einfluss der Dyscrasieen auf die Affectionen des Auges zu leugnen, wir unterlassen sogar nie, darauf aufmerksam zu machen, dass bei diesen und jenen localen Erscheinungen am Auge gewisse Dyscrasieen als häufig vorkommende Causalmomente zu beachten und zu bekämpfen sind, protestiren aber entschieden dagegen, dass man diese zum Eintheilungsgrund gebrauche, so lange man sie nicht mit bestimmten charakteristischen anatomischen Veränderungen in Uebereinstimmung bringen kann.

Dass dieses bisher nicht geschehen, spricht wol hinlänglich dafür, dass jene Eintheilung keine

haltbare. Einer detaillirteren Widerlegung derselben bedarf es hier wol um so weniger, als sich gegenwärtig gewiss nicht viele Vertreter derselben finden möchten.

I. Affectionen der Schutz- und Thränenorgane des Auges.

Cancer palpebrarum. Unter den 3 hierher gehörigen Fällen war in einem das Uebel an dem linken Auge, um dessentwillen unsre Hülfe in Anspruch genommen wurde, noch nicht so weit vorgeschritten, dass wir zu einer Blepharoplastik veranlasst gewesen wären.

Fall 22. *Flacher Hautkrebs. Cauterisation vermittelst Galvanocaustik.*

Eine ulcerirende Fläche von der Grösse eines fünf und zwanzig Kopekenstücks erstreckte sich vom linken innern Augenwinkel fast bis zum Nasenrücken und bis zur Wange hinab. Nach aussen hin war die Ulceration gerade bis zur Gränze der äussern Haut und der conjunctiva am Augenwinkel und ein paar Linien weit am unteren Lidrande vorgertückt. Der Geschwürsgrund erschien nach Entfernung der Eiterkruste ziemlich gleichmässig und rein, roth gefärbt, ähnlich einer granulirenden Fläche, nur härter anzufühlen. Der secernirte Eiter war dünn und

gering in seiner Quantität. Die Ränder waren unregelmässig, zackig, härtlich infiltrirt und unterminirt. Die Beweglichkeit des ganzen Geschwürs mit der Haut sprach für die ganz oberflächliche Verbreitung desselben.

Das rechte Auge wurde nur durch einen kleinen unförmlichen Stumpf repräsentirt, der tief in der consecutiv verengerten orbita lag. Die Augenlider waren ebenfalls zurück gesunken; das obere war fest mit den unterliegenden Partien vereinigt, indem die conjunctiva palpebrarum von dem Rande desselben unmittelbar auf den Augenstumpf überging; das untere Augenlid konnte noch in geringem Maasse abgezogen werden.

Unsere Vermuthung, dass wir es mit jenem flachen Hautkrebs zu thun hätten, der am langsamsten und nur in der Flächenausdehnung die organischen Theile zerstört, wurde bestätigt durch Nachweis der Elemente des Epithelialkrebses bei der mikroskopischen Untersuchung und durch die Anamnese.

Der 65 Jahr alte, noch kräftige Mann will vor $4\frac{1}{2}$ Jahren die Ulceration am linken Auge mit einem Knötchen beginnend bemerkt haben. Sie entwickelte sich ohne bedeutende Schmerzen sehr langsam weiter bis zu ihrer gegenwärtigen Grösse. — Ein ähnliches Geschwür hatte sich vor 3 Jahren am rechten innern Augenwinkel entwickelt, war aber schneller vorgeschritten, von dem innern Winkel in die

Tiefe der orbita gedrungen. Vor 2 Jahren wurde das Degenerirte exstirpirt, wobei in die orbita eingegangen, der m. rectus int. zum Theil mit entfernt werden musste. Zugleich war eine suspect erscheinende Partie der orbital-Wand mit dem ferrum candens cauterisirt worden. In Folge dessen scheint durch eine Panophthalmitis die Phthisis bulbi herbeigeführt worden zu sein, aber der ursprüngliche pathologische Process hatte, nach Entfernung alles Entarteten auch ein Ende gefunden.

Wir hielten uns nicht zu lange auf mit einem fruchtlosen Versuch, durch eine Tanninlösung (3j auf Aq. destill. ℥j) eine Modification der ulcerirenden Stelle zu erzielen und beschlossen die Entfernung derselben, die bei dieser Form des Krebses noch am ehesten eine radicale Heilung hoffen lässt. Wegen der vorherrschenden Flächenausdehnung gaben wir der Cauterisation vor der Exstirpation den Vorzug und wählten unter den Cauterien eines, dessen Wirkung wir wegen der gefährlichen Nachbarschaft des Auges genau bestimmen konnten. Der galvanocaustische Flächenbrenner entsprach vollständig diesem Zwecke. Das ganze Geschwür wurde in einer entsprechenden Tiefe mit dem weissglühenden Platinblech zerstört. Die Schmerzen waren sehr beträchtlich während der Operation, ebenso verhältnissmässig die Blutung, die jedoch wegen Abwesenheit grösserer Arterienzweige sonst wenig Bedeutung

hatte. Der bulbus wurde durch eine Elfenbeinplatte während der Operation geschützt.

Die nachfolgende Reaction sprach sich in stark entzündlicher Infiltration der Augenlider und der ganzen benachbarten Wangengegend aus; auch die conjunct. bulbi war am inneren Augenwinkel stark injicirt. In Folge anhaltender kalter Umschläge waren in 8 Tagen alle Spuren entzündlicher Reaction verschwunden. Nach Entfernung des Brandschorfs zeigte sich eine gut aussehende granulirende Fläche, die mit einfacher Ceratsalbe verbunden wurde. P. musste auf seine dringenden Bitten schon jetzt, 8 Tage nach der Operation, entlassen werden. Dass er, sonst sehr besorgt für die Erhaltung des ihm gebliebenen Auges, bisher noch nicht wieder erschienen ist, spricht für eine bleibende Heilung, die bei dem flachen Hautkrebs ohnehin am häufigsten beobachtet wird.

Zu diesem Falle ein Seitenstück, das uns ebenfalls zur Anerkennung der naturgetreuen Schilderung Schu h's nöthigt, die er vom „flachen Krebs“ giebt, fanden wir an einem Russen, der häufig unsre Ambulanz besuchte. Der linke bulbus war ihm schon seit mehreren Jahren extirpirt worden wegen eines Krebses, der jedoch dadurch nicht zum Stillstand gebracht worden war. Längere Zeit die Wände der orbita heimsuchend, hatte die langsam fortkriechende Degeneration endlich die innere Wand

derselben durchbrochen und liess tief in die höheren Räume der Nasenhöhle hineinblicken. Die Augenlider waren verschont geblieben. Von einer radicalen Abhülfe konnte hier, da das allein anwendbare Glüheisen eine nachfolgende Meningitis mehr als wahrscheinlich machte, natürlich nicht mehr die Rede sein und P. holte sich von uns nur ab und zu eine Morphiumsalbe, um die heftigen Schmerzen einigermaassen zu lindern.

Fall 23. Folliculärer Epithelialkrebs des unteren Augenlids, der Augenwinkel und der Wange. Exstirpation. Blepharoplastik. Heilung.

Marri Sapp, eine 55jährige esthnische Bäuerin von torpidem Habitus, in leidlichem Ernährungszustande, wurde am 7. Mai in folgendem Zustande in die chirurgische Abtheilung aufgenommen.

Das ganze untere rechte Augenlid bildet die Basis einer ulcerirenden Geschwulst, die, beide Augenwinkel mit in ihr Bereich ziehend, die äussersten seitlichen Partieen des oberen Lides, etwa 1—2" auf jeder Seite, mit ergriffen hat. Vom innern Augenwinkel her reicht sie fast bis zum Rücken der Nase, vom äussern etwa einen Zoll zur Schläfe hin. Nach unten hin erstreckt sie sich, schmaler werdend, gerade hinab bis zum Niveau des rechten Nasenflügels, so dass sie die Form eines Kartenherzens mit nach unten gewandter Spitze darstellt.

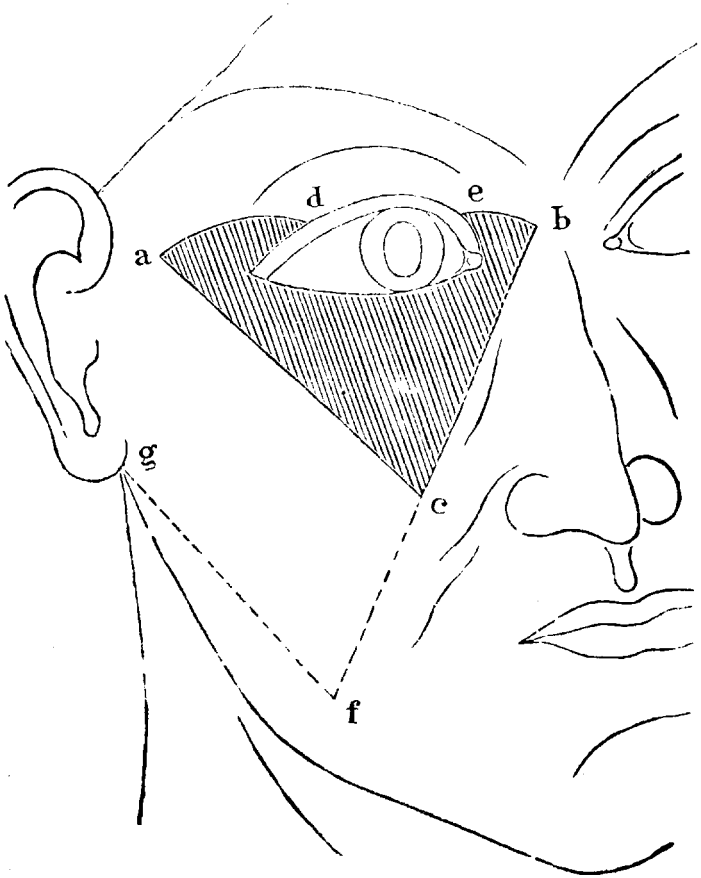
Das Aussehen dieses Geschwürs erinnert bei weitem mehr an die Krebsformen, die an der Unterlippe beobachtet zu werden pflegen, als an die vorher beschriebenen. Blumkohllartige Wucherungen wechseln unregelmässig mit vertieften Stellen, die Ränder sind zackig und steil aufgeworfen, sehr hart, unterminirt. An manchen Stellen sieht man weissliche hirsekorn-grosse Punkte, wie sie dem folliculären Epithelialkrebs eigenthümlich sind. Die ganze Geschwürsfläche wird von einem rothen, entzündlich infiltrirten Rande umgeben und scheint, nach der sehr geringen Verschiebbarkeit zu schliessen, mit den tiefer liegenden Partien durch Exsudatablagerungen verbunden zu sein. Ein jauchiges Secret bedeckt das unreinlich gehaltene Geschwür und ist an mehreren Stellen zu festen Krusten eingetrocknet, bei deren Entfernung aus den Fungositäten leicht Blutung eintritt. Das untere Augenlid ist nicht nur bis zum freien Rande von der Ulceration ergriffen, sondern diese erstreckt sich auch zum Theil auf die conjunctiva palpebr. Die Haut ist nicht mehr über dem Tarsalknorpel verschiebbar. Am oberen Lide, so weit es überhaupt mit ergriffen, ist nur die äussere Haut betheiligt. Die conjunct. bulbi et palpebrarum des rechten Auges zeigt Injection der grösseren Gefässe und leichte ödematöse Infiltration; die cornea pannös, trichiasis am obern Lide. Diese so wie der pannus zeigen sich in geringerem Grade auch am

linken Auge. Keine Anschwellung benachbarter Lymphdrüsen. Patientin weiss über die Entstehung des Uebels nichts weiter anzugeben, als dass es seit 2 Jahren datire und erfreut sich sonst einer leidlichen Gesundheit.

Das Aussehen des geschilderten Geschwür's war so characteristisch, dass wir keinen Augenblick daran zweifeln konnten, dass es ein folliculärer Epithelialkrebs und die Entfernung desselben indicirt sei. Da es hier schwer zu bestimmen war, wie weit in die Tiefe die Degeneration reichte, so glaubten wir bei einer Exstirpation sicherer zu gehn als mit dem Cauterium und gedachten den bedeutenden Substanzverlust durch einen Hautlappen aus der Nachbarschaft zu ersezen.

Woher konnte ein solcher am zweckmässigsten beschafft werden? Nach der Dieffenbach'schen Methode hätte der dreieckige Substanzverlust durch einen seitlich zu verschiebenden Lappen ersetzt werden müssen: von der äussern Seite her, mit der Basis nach unten, konnte man ihn aber nicht erhalten, wenn man nicht weit über die Schläfe hinaus zum Theil aus der behaarten Kopfhaut ihn nehmen wollte; von der inneren Seite her war die Aufgabe ganz unmöglich zu lösen; es schien am gerathensten den Lappen aus der äussern unteren Partie der Wange, mit der Basis nach aussen und oben, zu

entlehen. Nach diesem Plan wurde am 10. Mai die Operation folgendermaassen ausgeführt.



Der Cancer mit seiner infiltrirten Umgebung wird seitlich von zwei Schnitten *ac* und *bc* begrenzt, die an der Schläfe und am Nasenrücken in der Höhe der Degeneration beginnen und convergirend abwärts

geführt werden, so dass sie unten bei *c* in einem Winkel von etwa 80° zusammentreffen. Der Scheitel desselben berührt fast die Nasen- Mundwinkel-falte au niveau mit dem Anfang des Septum an der Oberlippe. Von den oberen Anfangspuncten dieser beiden Schnitte *a* und *b* werden, nach oben leicht convexe Schnitte *ad* und *eb* mit Schonung des Tarsalknorpels zum Rande des oberen Augenlids so weit geführt als zur Umschreibung des Krankhaften nöthig ist. Endlich wird das untere Lid von seiner Con-junctivalfalte aus abgelöst und der zu diesem Zweck geführte Schnitt mit den letztgenannten in Verbindung gesetzt. Die auf diese Weise allerseits begränzte After-masse ward nun in ihrer ganzen Tiefe exstirpirt, wo-bei das Periost des Oberkieferbein's an vielen Stellen blossgelegt werden musste. Alsdann wurde der vom Nasenrücken abwärts geführte Schnitt *bc* um etwa $4\frac{1}{2}$ " verlängert bis *f*, zu der Gegend, wo der vordere Rand des m. masseter vom unteren Rande des Unterkiefers entspringt, und von hier aus unter rech-tem Winkel ein Schnitt *fg* bis unter das Ohrläppchen hin geführt. Der so umschriebene Hautlappen wurde mit dem Unterhautzellgewebe so abpräparirt, dass die Mundhöhle nirgends dadurch geöffnet wurde. Die Blutung war nicht unbedeutend und mehrere Arterienzweige mussten unterbunden werden.

Die Verwendung des gewonnenen Lappens ist nun leicht verständlich. Er wurde nach oben hin

verschoben, so dass sein oberer innerer Winkel *acf* mit dem Wundwinkel auf dem Nasenrücken *ebc*, seine obere Seite *ac* durch feine Insectennadeln mit jenen leicht convexen Schnittlinien *ad* und *eb* vereinigt wurde, die zum oberen Augenlidrande führten und durch Unterminiren der benachbarten Haut leicht in entsprechende gerade Linien verwandelt werden konnten. Der mittlere Theil jener oberen Seite des Lappens *ac* entsprach, den unteren Lidrand vertretend, dem, wenigstens in seiner häutigen Bekleidung, schmaler gewordenen oberen Augenlide *de*. Der untere Winkel des Lappens *cfg* wurde ungefähr da befestigt, wo früher sein oberer gelegen war, bei *c*. Der auf diese Weise unter dem neuplacirten Lappen entstehende dreieckige Substanzverlust wurde durch Herbeiziehung der benachbarten schlaffen Hautparticen und Vereinigung derselben durch Nadeln fast gänzlich gedeckt.

Die an sich so schmerzhaft und nicht wenig Zeit erfordernde Operation wurde während der Chloroformanaesthesia ausgeführt. Die exstirpirte Masse zeigte sowohl auf dem Durchschnitt bei unbewaffnetem Auge wie unter dem Mikroskop alle Eigenthümlichkeiten des folliculären Epithelialkrebses.

Unter Anwendung eines einfachen Deckverbandes und unter kalten Umschlägen während der ersten Tage nach der Operation ging die Heilung trefflich von statten. Die neue Lage des Lappens

wurde durch stellweise primäre Vereinigung gesichert; einzelne Partien heilten durch Granulation; unter diesen selbstverständlich der den unteren Augenlidrand repräsentirende Wundrand, der wegen Mangel an Schleimhaut nicht hatte umsäumt werden können.

P. wurde am 7. Juni, 4 Wochen nach der Operation in folgendem Zustande entlassen: die Bewegungen des oberen Augenlides, dessen Tarsalknorpel erhalten wurde, waren nicht aufgehoben, wenn auch für's erste beschränkt. Die Unbeweglichkeit des unteren kam wenig in Betracht, da auch unter normalen Verhältnissen Bewegungen desselben wenig in Anspruch genommen werden. Die Lidspalte war aber um ein Bedeutendes verkleinert, indem die Commissuren beiderseits vorrückend eine Blepharophimose bedingten. Das Gesicht war durch die Operation wenig entstellt: nur die Nasen-Mundwinkel-falte und der Mundwinkel der rechten Seite waren durch die Narbencontraction ein wenig nach oben und aussen verzogen worden. Bisher haben wir von einem Recidiv nichts vernommen.

Den beschriebenen Fällen erlaube ich mir zur Seite zu setzen folgenden, der im II. Sem. 1855 in der Klinik unter meiner Leitung behandelt wurde.

Fall 24. *Flacher Krebs des oberen und unteren Augnlides. Exstirpation. Blepharoplastik. Heilung.*

Andreas Rosenberg, 66 Jahr alt, deutscher Abkunft, von rüstigem Ansehn, wurde am 15. August 1855 wegen eines Leidens des linken Auges in die chirurgische Klinik aufgenommen.

Wir sehen vom äussern Winkel des linken Auges sich eine Ulceration über beide Augenlider verbreiten, von denen das obere zur Hälfte, das untere bis auf eine Entfernung von 2" vom innern Winkel ergriffen war. Das Geschwür reicht von der äusseren Commissur der Augenlider etwa 6" nach aussen und verbreitet sich peripherisch in einer entsprechenden Ausdehnung von den Lidrändern. Den Grund bildet eine fast trockne, unregelmässig drüsige, tiefroth gefärbte Fläche; die sie umgebenden Ränder sind hart, aufgeworfen, unterminirt, unregelmässig zackig. Die Ränder der Lider, namentlich die des unteren und die äussere Commissur sind schon zum Theil in ihrer ganzen Tiefe zerstört: am äussern Winkel scheint sich die Degeneration in die Tiefe der orbita fortzupflanzen, indem der Grund des Geschwürs sich hier nicht über den unterliegenden Knochenrand der orbita hin verschieben lässt. Keine Drüsenanschwellung in der Nachbarschaft. Die conjunctiva bulbi mit passiver Injection, ödematös infiltrirt, bildet um die cornea einen kleinen chemoti-

schen Wall. Der bulbus scheint in seinen Bewegungen nicht beschränkt, das Sehvermögen tadellos bis auf die dem Alter des P. zuzurechnende Présbyopie. Das rechte Auge vollkommen gesund.

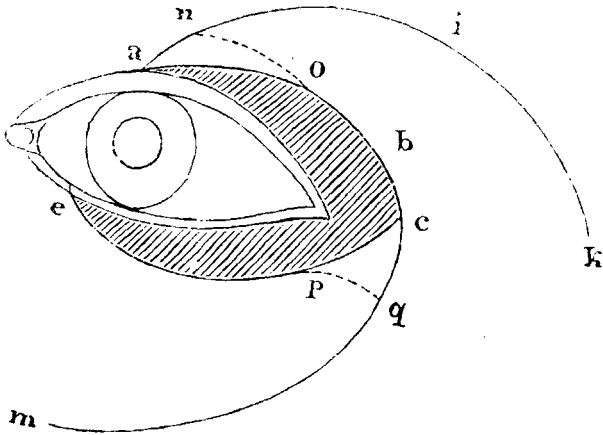
Vor $2\frac{1}{2}$ Jahren soll das Uebel mit einer boh-nengrossen papillaren Anschwellung an der äussern Partie des untern Lides begonnen haben, welcher die langsam, aber stets weiter um sich greifende Verschwärung gefolgt ist. Die Schmerzen sind dabei mässig gewesen. P., dessen Aussagen Vertrauen verdienen, versichert einer ausnehmend guten Gesundheit stets sich erfreut und namentlich nie an Syphilis gelitten zu haben.

Die Erkenntniss, das wir es mit einem flachen Krebs hier zu thun hatten, lag nahe und ebenso der Entschluss, durch Exstirpation das Krankhafte zu entfernen und den Substanzverlust aus der benachbarten Haut zu ersezen. Die Cauterisation wurde wegen Voraussetzung eines tiefern Eindringens des After-productes in die orbita und wegen der zurtückbleibenden Deformität und mangelhaften Bedeckung des Auges verworfen.

Ohne auf die verschiedenen zum Ersatz der Augenlider bisher vorgeschlagenen Operationsmethoden, von denen die meisten bei dem in diesem Falle unvermeidlichen Defect sich wenig empfahlen, näher einzugehen, will ich kurz unser Operationsverfahren beschreiben, wie es von Hasner (Entwurf einer

anatomischen Begründung der Augenkrankheiten S. 251.) schon für den Krebs des inneren Augenwinkels angegeben worden ist.

Die Operation fand am 17. August statt.



Mittelst zweier halb elliptischer Schnitte *ac* und *ec* von denen der untere vom untern Lidrande, 2''' vom innern Augenwinkel bei *e*, der obere 4''' von diesem, am obern Lidrande bei *a* seinen Anfang nahm, und die beide etwa 8''' nach aussen von der äusseren Commissur bei *c* zusammentrafen, wurde die degenerirte Partie begrenzt. Die Schnitte wurden durch die ganze Dicke der Augenlider geführt; von der entsprechenden conjunct. palpebr. konnte nichts geschont werden. Bei unserem Bestreben das Krankhafte nun sorgfältig in der Tiefe zu begrenzen, wur-

den wir am äussern Augenwinkel immer tiefer in die orbita geführt, mussten den *m. rectus ext.* zum grossen Theil mit entfernen und fanden erst in der Tiefe von etwa 9" statt des härtlichen pathologischen Gewebes das weiche fettreiche Orbitalbindegewebe. Die Orbitalwand und der bulbus waren noch nicht mitergriffen, auch das Periost des äusseren Orbitalrandes konnte geschont werden. Die Blutung aus der orbita war bei diesem Act der Operation, während dessen nur der zufühlende Finger uns leiten konnte, recht beträchtlich und wurde zunächst durch Tamponade gestillt. Wir schritten dann zur Bildung der Ersatzlappen.

Von dem Begegnungspunkte *c* jener beider halb elliptischen Schnitte wurde nach unten und innen ein bogenförmiger Schnitt *c q m* durch die Haut der Wange geführt und auf diese Weise, nach Abpräpariren der Haut und des Unterhautzellgewebes, der untere Lappen *e c m* mit der, nahebei zollbreiten, Basis *e m* nach innen, gebildet. Vom oberen Lidrande wurde vom Beginn des Wundrandes bei *a* ein anderer bogenförmiger Schnitt geführt nach oben und aussen *a i k* durch die Gegend der abrasirten Augenbraue; der aus der Haut der Supraorbitalgegend somit gebildete Lappen *c a k* hatte seine Basis *c k* nach aussen und unten gerichtet. Diese, sowie der ganze obere Lappen waren etwas schmaler als der untere und dessen Basis. Nicht nur die also

umschriebenen Lappen, sondern auch die an ihrer Basis gelegene Haut wurde zur leichteren Beweglichkeit jener von den unterliegenden Partien abpräparirt; die Spizen der Lappen wurden bei $p q$ und $n o$ abgetragen. Durch Verschiebung der Lappen zum Auge zu wurde eine neue Lidspalte und ein neuer äusserer Augenwinkel gebildet, indem die stumpfe Spitze des unteren Lappens $p q$ sich an den oberen bei $b c$ anlegte. Der freie Wundrand des oberen Lappens $n o b$ supplirte von a ab den Defect des oberen Augenlidrandes, der des unteren wurde durch den freien Wundrand des unteren Lappens $e p$ repräsentirt. Die Vereinigung der Punkte b und p bildete den äusseren Augenwinkel. Die Befestigung der Lappen in dieser Stellung geschah durch sutura nodosa, nachdem die Blutung aus der orbita durch die Tamponade gestillt und die Charpie aus derselben wieder entfernt worden war. Der nachbleibende schmale sichelförmige Substanzverlust auf der Wange wurde durch Suturen bis auf ein Minimum verkleinert; in der Supraorbitalgegend konnte ein solcher Substanzverlust gänzlich vermieden werden. Nur an der offenen Stelle an der Wange wurde ein leichter Deckverband angelegt. In dem neugebildeten Augenwinkel wurde zur Verhinderung der Verwachsung eine geölte Charpiewieke befestigt. Kalte Umschläge auf die linke Gesichtshälfte wurden angeordnet.

Die Operation wurde während der Chloroform-narcose ausgeführt.

Bei der einfachen Behandlung, die wir bei uncomplicirten Wunden stets anzuwenden pflegen, heilten die meisten der Schnitte per primam intentionem, die offene granulirende Stelle auf der Wange bis zum 10. Sept., an welchem Tage P. entlassen wurde.

In einer andern Hinsicht lief aber die Operation weniger glücklich ab: indem ein so grosser Theil auch des oberen Augenlids neu gebildet werden musste, ging die Beweglichkeit desselben, für's Erste wenigstens, gänzlich verloren, so dass bei völlig hinreichender Grösse der neuen Lider und bei nur geringem Abstände derselben von einander dennoch ein Theil des bulbus und zwar die untere Corneal-Partie unbedeckt blieb. Die, zum Schutze dieser, wünschenswerthen Bewegungen des bulbus mochten wegen der entzündlichen Infiltration seiner Umgebung ausbleiben; acht Tage nach der Operation begannen sich unter nicht unbedeutenden Schmerzen die oberflächlichen Schichten jener Partie der cornea zu trüben und ein trocknes glanzloses Aussehen zu gewinnen, mit einem Wort, zu sphaceliren. Da wir vergebens uns bemühten mit milden Flüssigkeiten (Ol. amygdal.) die Stelle angefeuchtet zu erhalten, so beschlossen wir die Neigung zur Verwachsung der Lidränder von dem äusseren Winkel her zu begünstigen, statt sie, wie bisher, zu verhindern.

Rasch nahm die Blepharophimose zu und in demselben Maasse verringerte sich auch der Schorf auf der cornea, indem nach Abstossung desselben von der Umgebung, ein Geschwür zurückblieb. In diesem Zustande wurde P. auf seinen Wunsch entlassen. Das linke Auge war wegen der Enge der Lidspalte, wegen der Unbeweglichkeit der Lider und wegen der Affection der cornea, mit den zu erwartenden bleibenden Trübungen, nicht zu brauchen.

Bis jetzt, bald 2 Jahre nach der Operation, haben wir von keinem Recidive bei dem Manne gehört, der seinen Beschäftigungen als Verwalter eines Ritterguts nach wie vor obliegt.

In dem Falle 24. bestätigt uns die Erfahrung, was man schon a priori zu fürchten geneigt ist, wenn das obere Augenlid, welches beim Oeffnen und Schliessen des Auges besonders betheilt ist, zum grösseren Theil und zwar in seiner ganzen Dicke, mit dem Tarsalknorpel, abgetragen wird. Die Unbeweglichkeit des ersezenden Hautlappens, die aus dem Mangel aller Bewegungsmittel nach Trennung des m. levator palpebrae super. und theilweiser Abtragung des m. orbicularis palpebrarum leicht erklärlich ist, wird bei offenstehender Lidspalte die eben geschilderten Uebelstände an der cornea hervorbringen, bei geschlossener doch das Sehen hindern und die Bildung einer Blepharophimose nach sich ziehen, wenn an entsprechenden Stellen der Lid-

ränder und im Augewinkel unbesäumte Wundränder sich befinden. Wir wollen hierin durchaus keine Contraindication gegen diese Operation suchen, die den Kranken von einem Uebel befreit, das ihm, wenn auch noch so langsam, zuletzt doch für Auge und Leben gefährlich wird, die, den oft bedeutenden Substanzverlust zweckmässig deckend, in kurzer Zeit ohne entstellende Narben die Heilung herbeiführt; wir wollen nur zu einer vorsichtigen Prognose für das operirte Auge hinsichtlich des Sehen's raten, wenn der obere Tarsalknorpel ganz oder zum grösseren Theil entfernt werden muss.

In Fall 24. war übrigens ohnehin auf eine fernere Thätigkeit des linken Auges nicht zu rechnen, weil die Entfernung einer grössern Partie des m. rectus ext. ein Zusammenwirken dieses Auges mit dem andern nicht mehr gestattete und diesem Uebelstande auf keine Weise abzuhelfen gewesen wäre.

Sehr lehrreich in differentiell diagnostischer Hinsicht war uns ein Fall, der zu derselben Zeit wie der letztreferirte in der Klinik behandelt wurde.

Fall 25. *Secundär syphilitische Ulcerationen der Augenlider. Heilung.*

Bernhard B., ein 32 jähriger Förster von hohem Wuchs und kräftigem Bau, trat am 4. Aug. 1855 in unsre Klinik.

Beide Lider des linken Auges sind der Sitz von

Excoriationen, die am oberen bis zur Höhe des Tarsalknorpels, am unteren selbst etwas über den unteren Orbital-Rand hinaus sich erstrecken, die von einem härtlichen steil abfallendem Rande umgeben sind, und die freien Lidränder mit ihrem Cilienschmuck schon so weit zerstört haben, dass das Auge nur noch eben mit Mühe geschlossen werden kann. Das Ansehn ist ein ungleichmässiges, indem stellenweise Vernarbung eingetreten ist, während an andern Stellen die oberflächliche Ulceration im Fortschreiten begriffen ist und ein zähes, gelblichweisses, zu Krusten leicht eintrocknendes eitriges Secret liefert. Die conjunctiva palp. stark hyperämisch und gelockert, auch die conjunct. bulbi ist schmutzig, schlaff; ihre grösseren Gefässe sind injicirt. Das schleimig eitriges Secret der Bindehaut vermischt sich mit dem der Excoriationen und bildet Krusten in den Augewinkeln. In Folge der Verwachsung der Thränenpunkte findet Epiphora statt.

P. leidet an seinem Auge seit zwei Jahren. Es soll das Uebel mit einer gerstenkornähnlichen Verhärtung hegonnen und alsdann unter Thränenfluss eine eitriges Secretion an den, immer mehr wundwerdenden Augenlidern sich eingestellt haben. Trotz der verschiedensten in diesem Zeitraum angewandten örtlichen Mittel, die meist adstringirender Natur gewesen zu sein scheinen und unter denen er auch eine Lösung von Cuprum sulphuric. aufzählt, ist das Uebel stetig fort-

geschritten. P. behauptet sonst stets gesund gewesen zu sein, und gesteht auf unsere Erkundigung nach etwaigen venerischen Krankheiten nur zu, vor 8 Jahren einen Tripper gehabt zu haben.

Nicht zufriedengestellt mit dieser Aussage, untersuchten wir den übrigen Körper und fanden am penis eine noch sehr deutlich sichtbare Narbe und am After kleine solide Erhabenheiten, die wir nur für verschrumpfte Condylome halten konnten.

Die Hartnäckigkeit jener Excoriationen bei anscheinend zweckmässiger Pflege und Behandlung sprachen für eine allgemeine dyscrasische Ursache derselben. Unsere Untersuchung liess uns wohl mit Recht eine Ursache in vorangegangener constitutioneller Syphilis vermuthen. Weshalb wir uns gegen die Annahme eines flachen Krebses aussprachen, ist schwer strict zu motiviren; dieser wird zwar auch bei jüngeren, robusten Individuen beobachtet, verbreitet sich ebenfalls auf der Oberfläche und schreitet sehr langsam fort, nimmt sich aber dennoch anders aus: er sondert einen dünneren Eiter und in geringerem Maasse ab, ist unregelmässiger in seiner Fläche und ermangelt jeder Spur eines Heiltriebes, der hier doch stellenweise sich geltend gemacht zu haben schien. Ueberdies bewog uns das, was auf constitutionelle Syphilis zu deuten schien, zu einer, gegen diese gerichteten Behandlung.

Dass wir uns nicht in der Diagnose getäuscht, beweisen die Resultate der Behandlung.

P. wurde einem strengen diätetischen Regimen und einer methodischen Calomel - Kur unterworfen. Oertlich wurden nach Erweichung und Entfernung der Borken Umschläge mit einer ganz schwachen Lösung von Cupr. sulphuric. (gr. j auf ℥j) angeordnet.

Als Speichelfluss eintrat, wurden zugleich Spülwasser (Jod- und Jodkalilösung, später Chlorwasser) und Holztränke angewandt.

Schon nach 14 Tagen begann sich eine Besserung einzustellen: die excoriirten Stellen fingen an von der Peripherie her mit Epidermis sich zu bedecken, so dass nach einigen Tagen nur noch die tiefer ulcerirten Stellen Eiter absonderten. Während auch diese einer entschiedenen Besserung entgegen schritten, suchten wir durch Einträufelungen von Tinct. Opii croc. den tonus der Conjunctivalgefäße zu erhöhen.

Am 7. September wurde die Calomelkur geschlossen. P. hatte eine Drachme von diesem Mittel verbraucht. Die Augenlider, mit gesunder Epidermis bedeckt, liessen an manchen Stellen narbige Stränge bemerken. Auch die Lidränder waren überhäutet, aber schwielig verhärtet und unregelmässig geformt. Injection und Auflockerung der Bindehaut waren noch in geringem Maasse vorhanden; Epiphora bestand fort wegen der unheilbaren

Verwachsung der Thränenpunkte. Die Tinct. Opii crocat. wurde dem P. mitgegeben, der am 11. Sept. die Anstalt verliess. Bis jetzt, nahebei 2 Jahr nach jener Kur, ist kein Recidiv erfolgt.

Die Wirksamkeit der antisyphilitischen Kur ist hier wohl um so weniger zu bezweifeln, als das zu gleicher Zeit örtlich angewandte Mittel (Cupr. sulphuric.) schon früher ohne allen Erfolg gebraucht worden war.

Dass die angeführten differentiell diagnostischen Zeichen zwischen einem flachen Krebs und einer syphilitischen Ulceration keine allzu grosse Sicherheit gewähren, ist leicht zu ersehen. Wo desshalb die Diagnose nicht erleichtert wird durch nachweisbare syphilitische Antecedentia und Concomitantia oder durch völlige Abwesenheit derselben, die freilich nur bei sehr zuverlässigen Personen den Arzt wird leiten dürfen, da ist es jedenfalls rätlich, ehe man zu einem operativen Eingriffe schreitet, die Wirkung einer antisyphilitischen Kur zu erproben.

Der Befolgung dieses Grundsatzes verdanken wir einen schönen Erfolg in einem Falle, wo eine fast sechzigjährige alte Frau uns von einem Landarzte, angeblich wegen Zungenkrebs, zugeschickt wurde. Die linke Seite der Zunge war der Siz einer, weit in die Tiefe derselben reichenden, Verhärtung, die zur Basis eines Geschwürs diente, welches mit seinem schmuzigen unregelmässigen Grunde, seinen

steilen, zackigen, härtlichen Rändern und den, zwischen den hypertrophischen trocknen Papillen sich hinziehenden rhagadenartigen Rissen jene Diagnose um so mehr zu rechtfertigen schien, als alle örtlichen Ursachen zur Erklärung dieser Affection fehlten. Trotz des Alters der Person und trotz ihrer Aussage, nie an Syphilis gelitten zu haben, nahmen wir an einem suspecten Geschwür der Stirn und einer kleinen Exostose am rechten Scheitelbein Veranlassung, sie das Zittmannsche Decoct brauchen zu lassen. Bei diesem Gebrauch und der Anwendung schwacher Lösungen von Aurum muriat. natron. und später des Zinc. muriat. zur Bepinselung des Geschwürs erfolgte die Heilung in etwas über 2 Monaten. Die Verhärtung war wenigstens bedeutend verringert bei gleichzeitiger Schrumpfung der linken Zungenhälfte, in Folge deren der linke arcus palatoglossus nach vorn verzogen und die symmetrische Anordnung der beiderseitigen Gaumenbögen gestört war. Diese Schrumpfung war durch Atrophie der normalen Zungengewebe unter dem Druck der längere Zeit bestehenden, jetzt zum grösseren Theil resorbirten, Exsudate zu erklären.

Zwei Ectropien des unteren Augenlides, durch narbige Zusammenziehungen in Folge von Verbrennungen entstanden, wurden nach der Dieffenbach'-

schen Methode mit Bildung eines keilförmigen nach unten spitz zulaufenden Lappens und Verdrängung desselben nach oben operirt. In einem Falle wurde der beabsichtigte Zweck damit erreicht. In dem zweiten, bei einem schlecht genährten, anämischen Mädchen erfolgte nicht die unmittelbare Vereinigung der Wundränder und die fehlerhafte Stellung des Lides stellte sich in Folge der Narbenzusammenziehung wieder her. Die Operation war mehr aus kosmetischen Rücksichten unternommen worden, da das Auge durch weit vorgeschrittene Xerosis unwiederbringlich verloren gegangen war.

Ausser den 11 verzeichneten Fällen von Blepharoadenitis ist diese Affection noch öfters als Complication ernsterer Augenleiden von uns beobachtet worden; öfters mit Keratitis oder Conjunctivitis pustulosa und mit beginnendem Trachom. Die Complication mit Thränensackcatarrh, auf welche insbesondere Desmarrès aufmerksam macht, trafen wir nur einmal. Häufig haben wir unverkennbare Zeichen einer scrophulösen Diathese an diesen Patienten wahrgenommen, ohne uns deshalb zur wenig fördernden Annahme einer „scrophulösen Ophthalmie“ veranlasst gefunden zu haben.

Neben einer entsprechenden auf die allgemeine Ernährung wirkenden Behandlung haben wir durch

ein höchst einfaches örtliches Verfahren Heilung oder wenigstens Besserung erzielt. Den Patienten wurde zunächst streng empfohlen, die an den Lidrändern sich bildenden Krusten am Morgen beim Aufstehn nicht gewaltsam zu entfernen, durch welchen Reiz die Excoriationen derselben fortwährend unterhalten werden, sondern nach vorhergegangener Erweichung mit lauen Umschlägen, zu denen man auch eine schwache Lösung von *Acetas plumbi* zweckmässig verwenden kann. Nach Beseitigung höherer Reizzustände und nach sorgfältiger Entfernung jener Krusten hat uns eine Fettsalbe mit *Hydrarg. præcip. rubr.* stets gute Dienste geleistet, und zwar um so bessere, in je geringerem Maasse das Quecksilberoxyd beigemischt war (gr. $\frac{1}{2}$ auf 3j Fett), so dass wir fast glauben möchten, dass die gute Einwirkung hauptsächlich dem Fett zuzuschreiben ist, und die Absicht haben, nächstens durch eine Gegenprobe diese Vermuthung näher zu erörtern.

Das bei weitem grösste Contingent an Kranken stellt uns das Trachoma mit seinen Folgezuständen: Pannus, Hornhautgeschwüre mit allen ihren Consequenzen, Entropium, Blepharophimosi, Trichiasis, Distichiasis, Symblepharon posterius, Xerosis. Obgleich uns in dieser Hinsicht ein reiches Material zu Gebote steht, dessen Benutzung freilich durch den

Umstand, dass nur wenige dieser Kranken in die stationäre Klinik aufgenommen werden können, einigermassen beschränkt wird, möchten wir doch in diesem Berichte über diese Krankheitsgruppe keine weiteren Erörterungen eingehn, indem gegenwärtig Anstalten getroffen sind, die Ausbreitung und die ätiologischen Verhältnisse dieses endemischen Augenübels in einem grösseren Maassstabe zu ergründen, und indem wir uns vorbehalten, später auf Grundlage dieser Untersuchungen unsere Erfahrungen der Oeffentlichkeit zu übergeben.

Die wenigen Fälle von Entropium, Trichiasis und Distichiasis, die in der Tabelle als idiopathische verzeichnet worden sind und nicht auf Trachom als Ursache zurückgeführt werden konnten, möchten wir hier auch lieber übergehen, da von den bei ihnen angewandten Operationsmethoden und deren Erfolgen in jenen späteren Relationen ohnehin abgehandelt werden wird.

Auch unter den 59 Fällen von Conjunctivitis, die wir in dem Aufnahmebuch verzeichnet finden und von denen der bei weitem grössere Theil chronischer Natur war und der Bindehaut der Lider angehörte, auch unter diesen mag mancher Fall dem Gebiete des Trachom's angehören, welches, nachdem es in seinen charakteristischen Erscheinungen schon abgelaufen ist, oft einen chronischen Katarrh zurücklässt. Die bekannten adstringirenden Collyrien ver-

sagten bei der chronischen Conjunctivitis nicht ihre gute Wirkung, so weit dieselbe bei dem fort dauernden Einfluss der durch die Lebensweise des Landvolks mitgebrachten Schädlichkeiten sich geltend machen konnte.

In den acuten Fällen fanden wir uns selten veranlasst Blutentziehungen zu verordnen. Wo traumatische Ursachen vorlagen, genügten kalte Umschläge. Ob diese auch in den Fällen, wo Erkältung die conjunctivitis veranlasst, gute Dienste leisten, wagen wir nicht zu entscheiden, da wir sie unter solchen Umständen nicht angewandt haben: nicht dass wir eine besondere Klasse der „rheumatischen Ophthalmieen“ hiemit anerkennen wollten, wir respectiren nur die practischen Erfahrungen anerkannt tüchtiger Ophthalmologen, die in solchen Fällen, nach Anwendung der Kälte, Entzündungen der tiefer liegenden Theile des Auges (Iris) beobachtet haben wollen und deren Erfahrung durch lediglich negirende, auf keinen Beweis gestützte Behauptungen nicht umgestossen wird. Die für die „rheumatische Ophthalmieen“ in Anspruch genommene eigenthümliche Gefässinjection in der Umgebung der cornea ist ja aber schon längst auf bestimmte anatomische Verhältnisse zurückgeführt und ist eine symptomatische Erscheinung, die in Folge der verschiedenartigsten Ursachen bei Hyperämie der Iris, des Ciliarkörpers, der Chorioidea auftreten kann.

Bei einer acuten Conjunctivitis, nach Erkältung oder aus nicht nachweisbaren Ursachen entstanden, haben wir Blutegel angewandt, wo eine Verbreitung der Entzündung auf die inneren Theile des Auges zu drohen schien, in leichteren Fällen Ableitungen auf den Darmkanal, bei gleichzeitigen rheumatischen Schmerzen der Umgebung des Auges oder der ganzen Kopfseite Vesicantien und anderweitige Hautreize. Fetteinreibungen in die Umgegend des Auges schienen durch die Beimischung von Extr. Belladonnae wohlthätig zu wirken durch Linderung der Schmerzen; wenn statt des Fettes Ung. hydrarg. ciner. oder eine Salbe mit weissem Präcipitat angewandt wurde, so haben wir keinen Unterschied in der Wirkung wahrgenommen. Eine sorgfältige Entfernung aller schädlichen reizenden Einflüsse möchte wol bei Behandlung dieser Krankheit am wichtigsten sein und haben wir manche Conjunctivitis bei einer rein exspectativen Behandlung, bei zweckmässiger Pflege günstig und nicht langsamer ablaufen gesehn.

Im acuten Stadium der Bindehautentzündung haben wir Collyrien vermieden und auch die von verschiedenen Seiten her empfohlenen caustischen Lösungen nicht angewandt, mittelst deren man eine abortive Heilung erzielen wollte. Von diesem Verfahren haben wir nur da Vortheile gesehen, wo der Zustand den Uebergang zu einer acuten Blennorrhoe darstellte.

Solchen Mittelformen gehörten zum Theil die 4 Fälle acuter Blennorrhoe an, die in der Uebersicht der Krankheiten verzeichnet sind und von denen 2 durch Infection mit dem Secret einer Urethroblennorrhoe entstanden waren. In diesen Fällen hat sich uns die Cauterisation mit Lösungen von Nitras argenti (gr. x auf Aq. destill. ℥j) als zweckmässig bewährt. An ausgedehnteren Versuchen mit Cauterisationen in der methodischen Weise, wie sie Graefe (Archiv für Ophthalmologie Bd. I. 4.) empfiehlt, sind wir verhindert durch das seltne Vorkommen genuiner Blennorrhoeen, deren Zahl sich sehr verringert hat, seitdem wir dieselben vom acuten Trachom unterscheiden. Eine diphtheritische Conjunctivitis haben wir bisher hier zu Lande nicht beobachtet.

Bei pustulöser Conjunctivitis beobachten wir dieselben Rücksichten wie bei der später zu erwähnenden Keratitis pustulosa.

Wahrscheinlich in Folge von Conjunctivitis sahen wir zweimal (einmal im Sem. 1855) hypertrophische Wucherungen der Bindehaut. In dem einen Falle war die bohngrosse, von der Schleimhautbekleidung des unteren Lides am innern Augenwinkel entspringende Geschwulst, mit einer, wenn nicht gestielten, doch deutlich umschriebnen Basis versehen, so dass nach Abtragung derselben mit der Cooper'schen Scheere und nachträglichen Cauterisationen mit Nitras argenti, der Kranke auf dem Wege der

Besserung entlassen werden konnte. Die entfernte Geschwulst bestand aus den Elementen neugebildeten Bindegewebes. Im zweiten Fall, bei einem jungen Mädchen, war die Wucherung fast über die conjunctiva des ganzen unteren Lides verbreitet und hatte besonders die plica semilunaris vergrößert und zu einer carnösen, dunkelrothen Klappe verunstaltet. Die Oberfläche der Anschwellung am Lide sprach in ihrem Aussehn für eine Hypertrophie des Papillarkörpers der conjunctiva.

Bepinselungen mit einer sehr concentrirten Lösung von *Acetas plumbi*, die Anwendung dieses Mittels in Substanz blieben erfolglos. Hingegen erreichten wir eine allmälige Rückbildung dieser Hypertrophie durch Cauterisationen mit einer Mischung von 1 Theil *Nitras argenti* mit 1 Theil *Nitras kalii*. Während dieses Mittel täglich einmal oder jeden zweiten Tag gebraucht wurde, verbanden wir zuletzt mit demselben allabendlich eine Einträufelung von *Tinct. Opii croc.* Der Erfolg war in 3 Wochen so zufriedenstellend, dass wir die Kranke, einen weiteren Gebrauch der Tinctur empfehlend, entlassen konnten. In beiden Fällen war die Thränenkarunkel, die sonst am häufigsten der Siz hypertrophischer Wucherungen ist, nicht betheilig.

Die 3 Fälle von Stenochorie des ductus nasolacrymalis sind sämmtlich als Folgen dyscrasischer

Processe beobachtet worden, die man als Lupus bezeichnen kann, wobei dahingestellt bleibt, in wie weit Syphilis etwa mit im Spiel war.

Zwei dieser Fälle, die ganz gleiche Verhältnisse darboten und zu gleicher Zeit behandelt wurden, betreffen die beiden Kranken, an denen die Rhinoplastik ausgeübt wurde. Bei diesen war das knöchernerne Nasengerüst bedeutenden Zerstörungen ausgesetzt gewesen, in deren Folge vollständige Obliteration des Thränennasenkanals und Fistel des Thränensacks entstanden war. Sowohl durch die Untersuchung mit einer einfachen Sonde, durch die Oeffnung der Fistel, als mittelst der Méjeanschen Sonde durch das obere Thränenröhrchen wurde jene Undurchgängigkeit constatirt. Nach den vorangegangenen ursächlichen pathologischen Processen musste auf Wiederherstellung der Permeabilität jenes Ganges durchaus verzichtet werden. Die Verödung des Thränensacks war somit entschieden indicirt. Sie wurde mit Hilfe der Galvanocaustik ausgeführt.

Nach blutiger Erweiterung der feinen Oeffnungen der Thränenfistel wurde die Platindrathschlinge des Middeldorpf'schen Thränensackbrenners 2—3 Linien tief in den ductus nasolacrymalis eingeführt, so weit als dessen Obliteration es gestattete. Erst dann wurde die Wechselscheibe in den Commutator eingetaucht und die Wirkung der Batterie zur Geltung

gebracht. Vor dem gänzlichen Herausziehen des glühenden Drathes wurden die Wandungen des Thränensacks mit der Spitze der Drathschlinge noch tüchtig cauterisirt. Obgleich wir das zu dieser Operation empfohlene kleine elfenbeinerne speculum nicht anwandten, blieben die äussern Wundränder unverletzt.

Diese Operation wurde während der Chloroformanaesthesie an beiden Kranken unmittelbar hintereinander ausgeführt. Die nachfolgende nicht ganz unbedeutende Reaction verlor sich bald unter Anwendung von Umschlägen mit Aq. plumbica und es stellte sich eine Eiterung ein, die noch nach mehreren Wochen fort dauerte, als beide Patientinnen die Klinik verliessen. Wir können es uns nicht verhehlen, dass diese anhaltende Eiterung, deren Product durch Thränenflüssigkeit verdünnt war, die Erreichung unseres Zwecks in Zweifel stellt, besonders bei der einen Kranken, deren Thränensack durch das lange Bestehen des Uebels eine beträchtliche Ausdehnung erlangt hatte. Es wäre hier vielleicht zweckmässiger gewesen, eine gründlichere Cauterisation mit dem Kuppelbrenner und zugleich eine Obliteration der Thränenpunkte und Thränenröhrchen vorzunehmen, welche letztere nach neueren Empfehlungen sogar allein genügen soll, die Thränenfistel zu heilen.

Aus unseren bisherigen Versuchen mit der Galvanocaustik haben wir überhaupt die Lehre gezogen, dass man im Vertrauen auf den hohen Hizegrad,

der einem zu Gebote steht, nicht vergessen darf, wie wenig massiv der Träger dieser Hitze ist, wie schnell er seine Temperatur mit den berührten Partien ausgleicht. Wenn nun auch die Quelle der Erhitzung eine gleichsam unversieglige ist, so bedarf es doch einer längern Zeit um den gewünschten nachdrücklicheren Effect hervorzubringen und hat man hiernach einen andern Maasstab, als bei einem massiven *ferrum candens* zu adoptiren.

Was aber sonst die operative Behandlung der Verengerungen des Thränennasenganges betrifft, so sind wir der Ansicht, dass die extremen Richtungen, die einerseits nur in der Verödung des Thränenschlauchs ein Heil suchten, andererseits um jeden Preis die Erweiterung des natürlichen Ganges oder die Anlegung eines künstlichen anstrebten, gegenwärtig zu einem zweckmässigen Compromiss gelangt sind: Erweiterung mittelst temporär angewandter Darmsaiten und Bleidräthe, wo die Verengung eine mässige und die ursächlichen pathologischen Prozesse die Aussicht einer Rückbildung der verengernden Momente gestatten; Verödung, wo völlige Obliteration oder unheilbare Verengung stattfindet, welche letztere öfters freilich nur durch vergebliche Erweiterungsversuche sich kundgeben wird.

In dem dritten Falle, bei einem Mädchen, das an *exulcerirendem Lupus* des Gesichts litt, fanden wir, durch das Thränenträufeln der rechten Seite aufmerk-

sam gemacht, eine Verengerung des Thränennasenkanales, der eben nur für eine ganz dünne Sonde durchgängig war. Unsere Absicht, nach Tilgung der Dyskrasie, eine Erweiterung zu versuchen, wurde verhindert, indem die Kranke früher die Klinik verliess.

II. Affectionen am Augapfel.

Dreimal passirten unsere Ambulanz Fälle von recht characteristisch entwickeltem Pterygium. Von einer Behandlung konnte nicht die Rede sein, da die betreffenden Patienten sich nicht zum zweitenmal zeigten; in allen drei Fällen war es aber unverkennbar, dass ein kleiner Substanzverlust im Epithelium des Cornealsaumes in der Weise das Pterygium zur Entwicklung gebracht hatte, wie es Arlt so überzeugend beschrieben und motivirt hat.

Gegenwärtig ist in meiner Behandlung ein Fall, wo ein Pterygium in der Entwicklung begriffen ist in Folge einer Ursache, die meines Wissens bisher noch nicht angeführt worden ist, deren Effect jedoch die Arlt'sche Theorie nur unterstützen kann.

Bei einem jungen Manne ward in Folge einer Verletzung mit einem schneidenden Werkzeuge das obere Lid des linken Auges unweit des inneren Augenwinkels und zwar in seiner ganzen Dicke getrennt. Bei einer Untersuchung des Auges, drei Jahre nach

geschehener Verletzung, finde ich ein partielles Symblepharon an der entsprechenden Stelle, einen fibrösen Strang der von der Conjunctiva palpebr. zu der des bulbus sich biegt, einerseits in die Uebergangsfalte sich verlierend, andererseits in einem freien Rande etwa 2^m vom freien Rande des oberen Lides endend. Das Abziehen dieses vom bulbus wird durch den Strang behindert, so wie auch die Bewegungen des Auges nach aussen und unten beschränkt sind, so dass bei Fixirung eines in dieser Richtung extrem gelegenen Gegenstandes eine Ablenkung der Sehachse und Vorbeischiessen derselben nach innen stattfindet. An diesem Auge nun sind die Anfänge der Bildung eines Pterygium's an der inneren Seite nicht zu verkennen; die Begränzung desselben ist an der unteren Seite nur schwach angedeutet; an der oberen hingegen wird es durch eine deutlich wahrnehmbare Falte begränzt, die von dem beschriebenen Strange, welcher das Symblepharon bildet, centripetal zu dem Saume der cornea verläuft. Hier ist der Endpunkt der Falte durch eine kleine, mohnkorngrosse Trübung im Hornhaut-Rande bezeichnet. Es mag wol die die Falte bedingende Zerrung hier den ersten bedeutenderen Widerstand gefunden und durch den Reiz eine Exsudatbildung veranlasst haben. Die einer fortwährenden mässigen Reizung unterworfenen entsprechende Conjunctivallpartie ist gefässreicher und lockerer, und würde

nicht ermangeln mit der Zeit, nach reichlicher Durchtränkung mit Exsudat und consecutiver Schrumpfung, den Körper eines schulgerechten Pterygium's zu repräsentiren.

Ich habe zunächst die Ursache, das Symblepharon, in Angriff genommen und erwarte den Erfolg der kürzlich ausgeführten Operation, die, nach Trennung der widernatürlichen Verbindung, durch Suturen die Wunde der conjunctiva bulbi zu schliessen und somit ein Wiederverwachsen zu verhindern bezweckte.

In Betreff der Entzündungen der Cornea und der Iris und ihrer Folgezustände müssen wir uns kurz fassen, weil bei den schon öfter erwähnten Schwierigkeiten einer sorgfältigen Beobachtung und Behandlung ambulatorischer Patienten wir kaum eine Mittheilung über dieses Gebiet machen könnten, die zur Erweiterung oder auch nur zur Bestätigung der gangbaren Ansichten über diese Krankheiten beitrüge. Wir wollen nur dessen erwähnen, dass wir vor Allem die Ursachen der so häufigen Hornhautleiden in Angriff genommen haben.

Jene Ursachen lagen meist sehr nah, insofern die überwiegende Mehrzahl dieser Affectionen, die in dem tabellarischen Verzeichniss gar nicht aufgeführt ist, als Folgezustände des Trachom's auftreten. Hierher

gehörten namentlich die *Keratitis superficialis* und die Pannusbildung. Die gegen das Trachom angewandten Mittel bekämpften in der Regel diese chronischen Entzündungen auch direct. Selten war es nöthig gegen acutere Zustände eine speciell auf Hornhautleiden gerichtete Antiphlogose eintreten zu lassen.

Bei der pustulösen *Keratitis* war meist eine constitutionelle Grundlage (*Scrophulosis*) nicht zu verkennen, die der Behandlung die zu verfolgende Richtung angab. Während wir örtlich selten etwas Anderes, als Hautreize, wie Bestreichungen mit Jodtinctur, Vesicantien u. s. w., in der Umgebung des Auges zur Anwendung brachten, sahen wir die Pusteln und consecutiven Geschwürchen der Hornhaut meist bald verheilen, aber auch eben so leicht recidiviren. Schon aus dieser Erfahrung geht hinlänglich hervor, dass man durch Hebung der constitutionellen Grundursache den Kranken mehr nützen wird, als durch örtliches Verfahren; bei diesen Formen wird durch reizende Collyrien gewiss häufig Unheil gestiftet. Die denselben eigenthümliche Lichtscheu haben wir gemildert oder wenigstens in sehr mäßigem Grade erhalten, indem wir nachdrücklich empfahlen, die Reizbarkeit der retina nicht durch Verdunkelung des Krankenzimmers zu steigern; in höheren Graden hat uns der innerliche Gebrauch des Coniin's gute Dienste geleistet.

Bei parenchymatöser Keratitis haben wir es meist mit den traurigen Folgezuständen zu thun gehabt, die oft den Verlust des Auges nach sich zogen.

Entzündliche Infiltrationen und diffuse Trübungen an der Rückfläche der Hornhaut haben wir stets als Symptome von Affectionen, deren Sitz tiefer im Auge zu suchen ist, und nicht als selbstständige Erscheinungen betrachtet. Eine charakteristische Kératite ponctuée (nach Desmarres) habe ich hier nur einmal, in der Privatpraxis, getroffen.

Eine besondere Sorgfalt haben wir bei der klinischen Demonstration darauf verwandt, die mannigfaltigen Folgezustände der Hornhautgeschwüre (Keratocèle, Irisvorfall, Synechien, Staphylome, Entzündungen der Iris und Chorioidea mit Atrophie der Cornea und des ganzen Bulbus) in ihrem Entwicklungszusammenhange darzustellen, dessen Mittelpunkt die Perforation der Hornhaut bildet. Nichts wirkt hemmender für eine rationelle Auffassung dieser so häufig vorkommenden Affectionen, als die Darstellung derselben als isolirte Formen, wie es in älteren Compendien üblich war. Wir fragen bei solchen Kranken nicht nur darnach, was sich am Auge vorfindet, sondern was an demselben vorgegangen ist.

Hornhautgeschwüre, die nicht etwa durch lebhaft Reizzustände eine entsprechende Antiphlogose

oder durch träge Gefässthätigkeit und allzu langsame Regeneration Reizmittel nothwendig machen, die nicht durch drohende Perforation besondere Rücksichten erheischen, behandeln wir nicht anders, wie Geschwüre an anderen Körperstellen, d. h. wir suchen durch Verhütung aller nachtheiligen Einflüsse und sorgfältige Anordnung einer zweckmässigen Diät im weitesten Sinne des Wortes, die physiologische regenerirende Thätigkeit zu unterstützen. Bei weitem in den meisten Fällen muss die Behandlung gegen Granulationen der Lider gerichtet werden.

Bei drohender oder schon geschehener Perforation der Hornhaut haben wir nie verabsäumt, die mydriatica (Sulphas Atropini) in ausgiebiger Weise zu gebrauchen. Zur Hervorbringung einer entgegengesetzten Wirkung durch Sonnenlicht, wie es bei sehr peripherischer Perforation empfohlen wird, war uns keinmal Veranlassung gegeben. Auch die Paracentese haben wir einmal bei Keratocela, zur Vermeidung des bevorstehenden Durchbruchs, mit gutem Erfolge ausgeführt.

Was sollen wir endlich noch hinzufügen, dass bei Entzündungen der Iris neben der indicirten Antiphlogose oder in chronischen Fällen neben der entsprechenden constitutionellen Behandlung die mydriatica fleissig von uns angewandt worden sind. Die wesentliche Bedeutung dieser Massregel ist in ihren heilsamen Folgen gegenwärtig so allgemein

anerkannt, dass sie, bei unseren nicht allzu weit reichenden Erfahrungen, einer Bestätigung unsererseits nicht bedarf.

In Folge von centralen Leucomen, meist mit gleichzeitigen mehr weniger ausgebreiteten anderen Synechieen, haben wir 5 mal die Koremorphosis ausgeführt, ohne irgend welche ernstere reactive Erscheinungen, ohne andere Mittel als kalte Umschläge, höchstens einige Blutegel gegen jene zu gebrauchen. Wenn der Erfolg für das Sehvermögen in allen Fällen nicht in gleichem Maasse günstig war, so entsprach es doch stets der gestellten Prognose, indem wir in manchen Fällen, bei sehr begränzten pelluciden Stellen und bei Atrophie der Hornhaut, die Operation mehr im klinischen Interesse unternahmen und den Kranken eine nur geringe Besserung in Aussicht stellten. Nur einmal versuchten wir die Koremorphosis in dem Sinne, wie sie kürzlich von Graefe (Archiv f. Ophtha'm. Bd. II. 2.) empfohlen worden ist, als Mittel gegen eine chronische Iritis, die auf beiden Augen stattgefunden und in Folge der ausgebreiteten hinteren Synechieen Iridochorioïditiß mit beginnender Atrophia bulbi nach sich gezogen hatte. Die näheren Umstände des Falles, so wie der unglückliche mit Panophthalmitis endende Verlauf an dem operirten Auge ist schon veröffentlicht worden in der Inaugural Dissertation des Dr. Hugenberger (Quaedam ad Coremorphosin, qua redimium iritidi et irido-

chorioiditidi adhibendum). Wir sind weit davon entfernt, aus einem vereinzeltten Falle über die Zulässigkeit der Koremorphosis unter solchen Verhältnissen zu urtheilen und überlassen es der Zukunft, die Indicationen für dieses Verfahren zu prüfen und zu präcisiren.

In Hinsicht der technischen Ausführung der künstlichen Pupillenbildung sind wir nur einer Methode gefolgt, der wol gegenwärtig ziemlich allgemein der Vorzug gegeben wird, der Iridectomy; wenn in manchen Fällen zugleich Adhaerenzen der Iris getrennt werden mussten, modificirt dieses die Methode so wenig, dass es überflüssig erscheint, desshalb mit Desmarres eine neue Methode „par déchirement“ aufzustellen. Wir haben zur Schonung der Linsenkapsel statt des von manchen Operateuren gebrauchten Häkchens bei Iridectomy uns stets der gebogenen Haken-Pincette bedient.

Bei dem Staphyloma corneae opacum sind wir, wenn es nicht etwa in seiner Entwicklung stillstand und den Kranken gar nicht incommodirte, operativ verfahren nach der Küchler'schen Methode. Schon vor mehreren Jahren pflegte Desmarres aufmerksam zu machen auf die Rolle, welche die Linse bei Entstehung und weiterer Entwicklung des Staphylom's spielt und diese Beobachtungen motiviren hinlänglich die angegebene Operationsmethode, welche die älteren durch so viele

Vorzüge übertrifft; sie erregt geringere Schmerzen, unbedeutende Blutung, die Heilung erfolgt schneller mit Erhaltung der Form des bulbus, die Möglichkeit, ein künstliches Auge zu tragen, ist gewährt. — Dreimal in der Klinik, zweimal ausserhalb derselben haben wir nach dieser Methode und mit Erfolg operirt; nur einmal haben wir die Linse vergeblich gesucht, aber auch hier, wo sie nach Ruptur der Kapsel früher resorbirt worden sein mag, gelang es uns, die störende Hervorragung des Corneal-Abschnittes zu verringern, indem wir die Wunde längere Zeit hindurch wiederholt öffneten und den Abfluss des Kammerwassers unterhielten. — Da in allen Fällen das Sehvermögen bis auf Lichtempfindung geschwunden war, so haben wir eine Verbesserung in dieser Hinsicht durch die Operation weder gehofft, noch erreicht.

Die als Chorioïditiſis verzeichneten Fälle gewährten das Krankheitsbild, das man für das „Glaucom“ zu vindiciren pflegt. Wir wollen damit nicht gesagt haben, dass das Wesen des letzteren entschieden nur in einer Entzündung der Chorioïdea zu suchen sei, wofür sich manche Ophthalmologen allerdings aussprechen; wir sind im Gegentheil nur zu sehr davon überzeugt, wie zweifelhaft noch das Wesen des Glaucom's ist und bedauern zur Entscheidung dieser Frage nichts beitragen zu können, da in den meisten dieser Fälle die ophthalmoscopische

Untersuchung durch die Trübung der Linse verhindert war.

Cataracta. Unter den verzeichneten Cataract-fällen kamen nur 4 Personen zur Operation, von denen 2 auf beiden Augen operirt wurden; in den übrigen Fällen erschien die Operation als contraindicirt durch gleichzeitige Erkrankungen des lichtempfindenden Apparats oder durch ungetrübte Function des zweiten Auges. Diesen zweiten Fall möchten wir jedoch nicht mehr als Contraindication aufstellen, seitdem Graefe (Arch. f. Ophthalm. Bd. II. 2.) die Vortheile der Erweiterung des Gesichtsfeldes bei einseitigen Staaroperationen in überzeugender Weise beleuchtet hat.

Warum wir unter den verschiedenen Operationsmethoden der Extraction in den bei weitem meisten Fällen den Vorzug geben, mag hier übergegangen werden, indem wir unsere Ansichten über diesen Gegenstand unlängst in einer besonderen Abhandlung (*Observationes quaedam de cataractae operatione extractionis ope instituenda*) veröffentlicht haben. Wir wollen nur kurz unsere, freilich nur in sehr kleinem Massstabe, gewonnenen Erfahrungen dieses Jahres mittheilen. Diese verschwinden allerdings im Vergleich zu den grossartigen statistischen Nachweisen, durch welche die Extraction in Deutschland, Frankreich und England

zu der gebührenden Anerkennung gelangt ist, gewähren uns dennoch aber eine gewisse Satisfaction, insofern die Reclination und Linsenzerstückelung hier zu Lande noch immer vorgezogen und die Extraction als ein verwegenes Beginnen beurtheilt zu werden pflegt.

Wir haben 5 mal die Extraction, einmal die Discission ausgeführt.

Fall 26. *Cataracta capsulo-lenticularis. Extraction. Heilung.*

Die 24jährige Lena Oit, eine sonst gesunde und kräftige Dienstmagd, trat am 5. Januar in unsere Behandlung.

Patientin ist vor 4 Wochen mittelst der Nadel auf beiden Augen, die eine Cataracta ziemlich weicher Consistenz darboten, mit unglücklichem Erfolge operirt worden. Auf dem linken ist in Folge einer noch nicht erloschenen Iritis die hintere Augenkammer mit festem Exsudat angefüllt, die Pupille zu vollständigem Verschluss gebracht. Auf dem rechten ist die Operation ohne alle Reaction, aber auch ohne irgend einen Erfolg ausgeübt worden: die Linse zeigt eine grauweisse Trübung mit unregelmässigen Streifen, keinen dunkleren Kern, keine Trübungen der vorderen Kapsel. Die Beweglichkeit der Pupille ist ungehindert. Ohne die Anamnese wäre die vorangegangene Operation nicht zu vermuthen; es ist auf diesem Auge auch nur ein leichter Versuch der

Discission vorgenommen worden, indem P. beim Operiren des linken sich sehr ungeberdig und unruhig betragen hat, welchem Benehmen der unglückliche Ausgang hauptsächlich zugeschrieben worden ist. Lichtempfindung, auf dem rechten Auge vorhanden, fehlt gänzlich auf dem linken.

Bis zum 24. Februar wurde die Iritis des linken Auges durch eine angemessene Antiphlogose (mydriatica wirkten nicht mehr) zum Stillstand gebracht, eine Verhaltung der Menses ohne Erfolg behandelt, das rechte Auge für die bevorstehende Operation an die Berührung von Instrumenten gewöhnt und in der Stellung nach unten geübt.

An jenem Tage sollte die Extraction vorgenommen werden; die Prognose war sehr reservirt, einmal wegen der Befürchtung, dass in Folge der vorangegangenen Operation die Trennung der Kapsel, die an der vordern Seite keine Spuren hinterlassen hatte, an der hinteren Kapselwand möglicherweise stärkere Verbindungen mit der tellerförmigen Grube und der Zonula Zinnii hervorgerufen habe, dann aber auch wegen des nicht geordneten Zustandes der Menses, auf dessen Behandlung wir keine Zeit mehr verwenden durften. Ein Aufschub und Entlassung der Patienten unter solchen Verhältnissen ist nichts Anderes, als dieselben einer trostlosen Blindheit überlassen; sie melden sich nicht wieder.

Die Extraction wurde nach vorangeschickter Pupillarerweiterung mit dem Hornhautschnitt nach oben ausgeführt. Dieses Mal hielt Patientin sehr still. Aber aus der eröffneten Kapsel wollte die Linse nicht hervortreten; da kein anderes Hinderniss wahrnehmbar war, so fanden wir darin eine Bestätigung unserer Vermuthung. Wir entfernten den ziemlich weichen Linsenbrei mit dem Daviel'schen Löffel. Bedeutende Reste der verdickten hinteren Kapselwand blieben zurück.

Unter consequenter, durch Tag und Nacht fortgesetzter Anwendung eiskalter Umschläge blieb in den ersten verhängnissvollen 2 Tagen jede Reaction aus. Da stellte sich am dritten heftiges Fieber ein, jedoch ohne Schmerzen im operirten Auge. Wir nahmen nicht Anstand bei der kräftigen Constitution des Mädchens, obgleich die Ursache des Fiebers nicht zu ermitteln war, eine Venaesection anzustellen. Ein zwei Tage darauf im Gesichte erscheinendes Erysipel (um diese Zeit begann es in der Anstalt zu herrschen) erklärte uns den Fieberzustand. Das Exanthem zog sich von der linken Gesichtshälfte über die Stirn zum rechten Auge hin, erreichte dieses aber nicht, nachdem wir zweimal die Gegend des rechten Auges mit einem Lapisstift eingekreist hatten; die erste Begränzung war von der Rose überschritten worden.

Am zehnten Tage nach der Operation, als das

Erysipelas bei expectativer Behandlung verschwunden war, wurde das Auge geöffnet. Die Cornealwunde war gut vernarbt, die obere Hälfte des Pupillar-Randes schien der Narbe von innen her zu adhären ohne prolabirt zu sein. Die untere Partie der sehr geräumigen Pupille war von unregelmässig gestalteten, verzweigten Resten der verdickten Kapsel eingenommen. Das Sehvermögen übertraf unsre Erwartungen: als P. am 21. März entlassen wurde, konnte sie mit einem Convexglase Nr. 4 die Schrift des esthnischen Katechismus (etwa Nr. 10 nach Jäger's Schriftproben) lesen. Sie hat sich uns später wiederholt vorgestellt: das Auge fungirte zu ihrer grössten Zufriedenheit, aber die erwähnten Kapselüberreste wurden nicht resorbirt.

Fall 27. *Cataracta lenticularis duplex. Extraction beiderseits. Wiederherstellung des Sehvermögens beider Augen.*

Eine 60jährige Russin, unverheirathet, Schaffnerin bei einem Pleskowschen Gutsbesizer, trat am 29. Sept. in die Anstalt, um Hülfe gegen ihre Blindheit nachsuchend.

Abgesehen von einer kyphotischen Krümmung der Wirbelsäule in der Gegend des 3ten bis 7ten Brustwirbels, der Folge einer in frühester Jugend überstandnen Spondylarthrocace, erfreut sich Patientin eines völligen Wohlbefindens.

Vor $2\frac{1}{2}$ Jahren erkrankte sie plötzlich an den Augen, indem bei gestörtem Sehvermögen Schmerzen in den Augen und im Kopfe, Thränenfluss und Lichtscheu sich einstellten. Etwas Näheres war über diese Augenkrankheit nicht zu ermitteln. Sie hörte auch allmählig, innerhalb eines Monats, ohne eine ärztliche Behandlung auf; seit der Zeit nahm aber an beiden Augen das Sehvermögen stetig ab, so dass sie seit einem Jahre nur noch Lichtempfindung besitzt, ohne Fähigkeit sonst irgend etwas zu unterscheiden.

Bei Untersuchung der Augen constatirten wir beiderseits eine graulich weisse, ziemlich saturirte, wolkige Trübung des Corticalsubstanz, durch welche hindurch man in einem tieferen Stratum ziemlich dicht bei einander stehende, vom Aequator zum Pol der Linse verlaufende Streifen wahrnehmen konnte. Von einem dunkler gefärbten Kern war durch die Untersuchung bei gewöhnlicher Beleuchtung kaum etwas Sicheres zu ermitteln. Bei Anwendung der schiefen Beleuchtung hingegen, erschien das Centrum der Linsen deutlich in's Bräunlichgelbe spielend, wenn der focus der Convexlinse in das Centrum der cataractösen Linse versetzt wurde. Dieser bräunliche Kern war am linken Auge deutlicher wahrzunehmen.

Die Linsenkapsel, die Iris, so wie die übrigen Theile des Auges zeigten keine pathologischen Ver-

änderungen. Die Resistenz der Bulbi war eine normale. Die Pupille reagierte lebhaft auf Lichteinwirkung. Das Licht einer mässig hellen Lampe wurde nicht weiter als in einer Entfernung von 10 Fuss percipirt.

Es wurde beschlossen zunächst am linken Auge, wo der Staar reifer erschien, die Extraction vorzunehmen, und bei günstigem Resultate das andere nach beseitigtem Reizzustande des ersteren in derselben Weise zu operiren.

Die Prognose konnten wir im Ganzen wol als eine gute hinstellen; nur das der Staarbildung vorgegangene entzündliche Augenleiden gab uns den Hinweis, gegen ähnliche Zustände nach der Operation auf der Hut zu sein. Auch die Kyphose war als Hinderniss einer ruhigen Rückenlage misslich.

Am 9. October wurde die Extraction am linken Auge mit dem Hornhautschnitt nach oben ausgeführt, nach vorangeschickter Pupillenerweiterung.

Die Operation bestand nur in einem Act, in dem Hornhautschnitt; sobald dieser vollendet war, sprang unter der krampfhaften Contraction der Augenmuskeln die Linse mit ihrer Kapsel aus dem Auge. Die schnelle Schliessung des Auges verhinderte einen Vorfall des Glaskörpers. Die Consistenz der Linse entsprach der Diagnose. Der lockere Zusammenhang ihrer Kapsel mit der Zonula Zinnii, an dem wir nach dem Hergang der Operation nicht zweifeln

konnten, liess uns fürchten, dass eine chronische Chorioiditis der Cataracta vorangegangen war.

Unter consequenter Anwendung kalter Umschläge, ohne Beihülfe anderer Mittel, verliefen die ersten 6 Tage nach Wunsch, die Vereinigung der Hornhautwunde war gesichert. Die Pupille war gross und rein, reichte nur etwas höher nach oben hinauf, indem die obere Partie der Iris der Cornealnarbe zu adhären schien ohne vorgefallen zu sein. Die Sehversuche waren zufriedenstellend.

Seit der Zeit aber hatten wir mit schleichend entzündlichen, nach der Extraction sonst so seltenen Zuständen zu kämpfen, die sich durch Empfindlichkeit des Auges bei Berührung, spontane Schmerzen, Lichtscheu, Thränenfluss kundgaben. Die Cornea war in der Nähe der Narbe etwas nebelig getrübt, die Iris zeigte in Färbung und Faserung ein verändertes Ansehn.

Durch Anwendung mässiger localer Blutentleerungen, die Pupille dilatirender Einträufelungen von Atropinlösung, wiederholter Hautreize in der Nachbarschaft des Auges gelang es uns jene pathologischen Zustände glücklich zu beseitigen. Am 10. November ergab sich bei einem Sehversuch, dass P. mit Hülfe des Convexglases Nr. 4 eine Schrift lesen konnte, die der Nr. 10 der Jäger'schen Schrifproben entsprach.

Am 20. Nov. wurde das rechte Auge in dersel-

ben Weise operirt, wie das erste. P. war dieses Mal noch unruhiger wie bei der ersten Extraction. Der Austritt der Linse erfolgte aber nicht so plötzlich, wie beim linken Auge; im Gegentheil blieb ein Theil der weichen Corticalsubstanz zurück und trübte einen Theil des Pupillar-Raums.

Auch diesmal verliefen die ersten 6 Tage unter der schon erwähnten Behandlungsweise ohne alle entzündliche Reaction. Das Resultat der Operation war ein ebenso glückliches, abgesehen von einigen Staar- und Kapsel-Resten, die einen Theil der Pupille occupirten, jedoch eine baldige Resorption erwarten liessen.

Da stellten sich auf diesem Auge dieselben entzündlichen Erscheinungen ein, wie früher auf dem linken, wichen aber auch in ein paar Wochen derselben Behandlungsweise.

Als P. am 23. December entlassen wurde, konnte sie auch schon mit dem linken schwächeren Auge, mit Hülfe des Convexglases Nr. 4, grössere Buchstaben unterscheiden.

Wegen der grossen Reizbarkeit der Augen wurde ihr zunächst der Gebrauch einer Brille nicht gestattet und auch die ophthalmoskopische Untersuchung unterlassen, die uns über etwaige pathologische Verhältnisse der innern Theile des Auges hätte aufklären können.

Fall 28. *Cataracta lenticularis duplex. Extraction beiderseits. Wiederherstellung des Sehvermögens auf dem rechten Auge. Das linke geht zu Grunde durch Panophthalmitis.*

Liso Buritz, 38jährige Esthin, verheirathet, aber kinderlos, von ziemlich kräftigem Aussehn, wird, über Blindheit beider Augen klagend, den 2. Nov. in die chirurgische Abtheilung aufgenommen.

Ihr Augenleiden datirt seit zwei Jahren. Ein Stoss mit einer Mistgabel an das untere Lid des rechten Auges hatte zu der Zeit eine Entzündung desselben zur Folge, die wir nach ihrer Beschreibung für eine Chorioiditis halten müssen. Das Sehvermögen dieses Auges ist bald nachher erloschen.

Das linke Auge soll erst im Frühlinge dieses Jahres erkrankt sein, angeblich durch Einwirkung einer Erkältung und des Rauches in ihrer Wohnung. Das allmähig auch auf diesem Auge schwindende Sehvermögen ist seit zwei Monaten auf Lichtempfindung beschränkt. Ihre sonstigen körperlichen Functionen sind in Ordnung.

Bei Untersuchung der Augen ist zunächst auffallend die bedeutende Prominenz der Supraorbitalgegend und des Wangenbeins; die Augen liegen tief, die Lidspalte ist ziemlich eng. Die Pupille an beiden Augen befindet sich in steter Schwankung zwischen Erweiterung und Verengerung, ohne Rücksicht auf Einwirkung des Lichts. Die Form der-

selben ist regelmässig rund; Adhäsionen mit der Linsenkapsel sind nicht vorhanden. Nach Einträufelung von Atropinlösung erkennt man hinter der erweiterten Pupille des linken Auges die Corticalsubstanz der Linse perlmutterartig schimmernd, grau-lich weiss, wolkig getrübt; das etwas in's Gelbliche hineinspielende Centrum, besonders bei schiefer Beleuchtung deutlich hervortretend, spricht für einen härteren Kern. Auf dem rechten Auge erscheint die Linse von einer mehr saturirten Trübung; auf diesem Grunde markiren sich einige unregelmässig zerstreute kreideweisse Flecken. Obgleich die Linse von ziemlich normalem Volumen ist, so machte die Färbung und Zeichnung derselben doch den Eindruck, als ob anorganische Substanzen in derselben abgelagert seien und eine regressive Metamorphose in derselben begonnen habe. Die vordere Linsenkapsel erscheint beiderseits intact und giebt ein Reflexbild von der vorgehaltenen Flamme. Die übrigen Theile des Auges zeigen nichts Abnormes, auch die Resistenz des ganzen Bulbus ist normal. Unterscheiden kann P. nur Licht und Finsterniss; im dunkeln Zimmer wird eine mässige Lampenflamme vom linken Auge bis auf 6 Fuss, vom rechten bis auf 4 Fuss Distanz noch wahrgenommen.

Der sonstige Gesundheitszustand ist befriedigend. P. erwartet in der nächsten Woche ihre Menses.

Die Diagnose war in Hinsicht der Consistenz

der Cataracta für das linke Auge nicht zweifelhaft: weicher Corticalstaar mit härterem Kern. Für das rechte Auge war die Bestimmung jedenfalls schwieriger; in Rücksicht auf die obenbeschriebenen unregelmässigen kreideweissen Flecken neigten wir zur Annahme einer consistenteren Linsentrübung.

Die Prognose für die bevorstehende Operation war getrübt durch die der Cataractbildung vorausgegangene Entzündung, die nicht nur eine heftigere Reaction fürchten liess, sondern auch schon bleibende Veränderungen im Auge hervorgerufen haben konnte, die das Sehvermögen möglicherweise auch nach glücklich vollendeter Operation beeinträchtigten. Jener Umstand machte es nur um so wünschenswerther, durch eine Extraction das corpus delicti aus dem Auge zu entfernen, und nicht etwa durch eine Nadel-Operation die dislocirte Linse als ferneren Reiz auf die zu Entzündungen schon disponirte Chorioidea wirken zu lassen. Die Ausführung der Extraction, die nach der vermuteten Consistenz der cataractösen Linsen keine lineäre sein konnte, fand freilich eine bedeutende Schwierigkeit in der tiefen Lage des Bulbus, in der engen Augenlidspalte, in der Prominenz der Orbital-Ränder.

Das unstäte Wesen der Pupillen hätte den Verdacht einer gleichzeitigen Amaurose erregen können, wenn dieser nicht durch die Sehproben entschieden zurückgewiesen worden wäre.

Nachdem im Verlaufe der ersten 10 Tage die bevorstehende Menstruation absolvirt und die Augen einer gehörigen Vorübung für die Operation, die ohne diese bei den localen Schwierigkeiten kaum auszuführen war, unterzogen worden, wurde am 12. Nov. zur Operation geschritten.

Wir operirten diescsmal ohne Erweiterung der Pupillen, um Adhaesion der Iris mit der Corneal-Narbe und Unregelmässigkeit der Pupillen, wie wir es in Fall 26. und 27. beobachtet hatten, zu vermeiden. Wir operirten gegen unsere sonstigen Ansichten beide Augen unmittelbar hinter einander, weil bei dem nahbevorstehenden Jahresschluss die Klinik, wo möglich, von Kranken geräumt wird. Es war vorauszusehen, dass wenn wir die Kranke, die ohnehin ein misstrauisches und missmuthiges Wesen an den Tag legte, nach der Operation eines Auges entliessen, sie sich nimmer zur Beseitigung des Staar's auf dem andern wieder melden würde. Uebrigens war die Prognose so misslich, dass wir gern in der Operation beider Augen uns eine günstigere Chance sicherten.

Die Extraction wurde auf beiden Augen mit Bildung des Hornhautlappens nach oben ausgeführt, zuerst auf dem linken. Wegen der grossen Schwierigkeit der Messerführung fiel der Bogenschnitt etwas flach aus, so dass beim Austritt der Linse ein Theil der weichen Corticalsubstanz in der Pupille zurückblieb. Beim rechten Auge hingegen trat, sobald

der Hornhautschnitt langsam beendigt worden war, die Linse spontan mit unverletzter Kapsel aus der Wunde hervor; ihr folgte eine nicht geringe Quantität verflüssigten Glaskörpers. Das weitere Ausfließen desselben wurde durch schnellen Schluss der Lider verhindert.

Hinsichtlich der Consistenz der rechtseitigen Cataracta hatten wir uns getäuscht. Sie war fast flüssig zu nennen, ohne Kern; die grell weissen Flecken waren dünn-schichtige Ablagerungen an der inneren Wand der Kapsel. Wir hätten auf diesem Auge mit einer lineären Extraction auch unsern Zweck erreicht und den theilweisen Glaskörper - Ausfluss vermieden. In Folge der traumatischen Ursache und mehr intensiver Entzündung mochte es bei der Staarbildung im rechten Auge zu einer solchen Dissolution der Linse gekommen sein.

Kalte Umschläge wurden angeordnet. Bis zum Abend dieses Tages war P. schmerzlos. Da meldeten sich Schmerzen im linken Auge, die sich mehr und mehr steigerten. Trotz der Fortsetzung der eiskalten Umschläge, der successiven Application von 24 Blutegeln, der häufigen Scarificationen der chemotischen Conjunctiva, einer reichlichen Venaesection, der Anwendung von Purgantien gelang es uns nicht den Ausbruch der Panophthalmitis auf diesem Auge zu verhüten. Das rechte, für welches wir mehr fürchteten, nach den Vorgängen bei der Operation

zu urtheilen, schien einer ungetrübten Heilung entgegenzugehn. Wir können es aber nicht verschweigen, dass wenn auch das Aufquellen zurückgebliebener Corticalsubstanz im linken Auge eine Reizung der Iris veranlasst haben mag, eine schwere Schuld auf die Wärterin fällt, die einen heftigen Streit mit der Kranken provocirt, dieselbe unsanft gelagert, und schliesslich statt mit kalten Umschlägen mit Eisstückchen bedient hat, die sie ihr auf das linke Auge setzte, um in der Nacht nicht zu häufig incommodirt zu werden.

Ich mag hier nicht weiter von der fruchtlosen Behandlung des linken Auges referiren; wir waren zuletzt genöthigt, die Schmerzen der Kranken durch die Eröffnung des Bulbus mittelst des Lanzenmessers zu sistiren.

Die Heilung der Hornhautwunde auf dem rechten Auge liess nichts zu wünschen übrig; nur fand wiederum, trotz unserer Vermeidung der Pupillendilatation vor der Operation, eine Adhaerenz des oberen Theiles der Iris mit der Hornhautnarbe statt, so dass die Pupille stärker nach oben hin ausgeschweift war. Die Schproben fielen auf diesem Auge befriedigend aus. Mit dem Convexglase Nr. 4 konnte P. Nr. 12 der Jäger'schen Probeschrift lesen. Die ophthalmoskopische Untersuchung constatirte an diesem Auge Verflüssigung und Opacitäten des Glaskörpers.

P. wurde am 29. December entlassen.

Die sechste von uns, mittelst der Nadel, aus-

geführte Staaroperation mag nur kurz erwähnt sein. Sie betraf einen Mann, an dem der esthnische Typus der Stirn- und Gesichtsbildung in ganz extremer Weise entwickelt war. An beiden Augen war in Folge eines abgelaufenen Trachom's Trichiasis und Distichiasis in hohem Grade mit consecutivem Pannus eingetreten. Gleichzeitig fand auf beiden Augen Cataracta statt, deren nähere Beschaffenheit durch die Trübung der Hornhaut unkenntlich wurde.

Durch die eigenthümliche Bildung der Orbitalränder konnte den Lidrändern auch durch operative Eingriffe die wünschenswerthe Stellung nicht gegeben werden. Nach Beseitigung der Reizzustände, so weit es möglich war, versuchten wir eine Reclination der Linse auf dem linken Auge, deren Hornhaut weniger getrübt war. Allein die weiche Linse folgte nicht der Nadel. Die Zerstückelung derselben hatte weder eine Resorbtion zur Folge, noch trat eine entzündliche Reaction ein. Der Kranke beeilte sich die Klinik zu verlassen, da er nicht länger sein Bettelgeschäft aussetzen könne, das die Nahrung seinen Kindern beschaffe.

Ueberblicken wir die mitgetheilten 5 Extractionen, so dürfen wir mit den Erfolgen derselben nicht unzufrieden sein: fast in allen Fällen fanden Complicationen statt, welche die Prognose ungünstiger stellten, und der an einem Auge stattfindende unglückliche Verlauf ist vielleicht zum grössern Theil

den groben Versehen in der Wartung der Kranken zuzurechnen. Den mangelnden Erfolg der letzterwähnten Discission dürfen wir weder uns noch der Operationsmethode zur Schuld rechnen.

Wenn man aus diesen verhältnissmässig geringen Zahlen einen Schluss ziehen darf, so würde er dahin gehen, dass man auch hier zu Lande nicht berechtigt ist, die Extraction im Voraus zu verwerfen. Eine Schwierigkeit erwächst zwar aus der mehrfach beschriebenen eigenthümlichen Stirn- und Gesichtsbildung der Esthen, aber diese ist doch in den meisten Fällen keine unüberwindliche. Ein anderer, nicht hoch genug anzuschlagender Uebelstand liegt in der Fahrlässigkeit des wartenden Dienstpersonals. Wir haben deshalb nie die Besorgung der kalten Umschläge, die wir für das wesentlichste Moment zur Verhütung der Entzündung halten, der allgemeinen dienstthuenden Wärterin übertragen, sondern in den ersten Tagen nach der Operation, besonders aber für die Nacht, speciell engagirten zuverlässigen Wartfrauen die Pflege der Staaroperirten anvertraut.

Wollen wir somit nicht in Abrede stellen, dass die Extraction, wenn schon an und für sich, so besonders unter diesen Verhältnissen eine schwierige, die grösste Sorgfalt erheischende Operation ist, so ist doch von den Nadel-Operationen um so weniger ein besseres Resultat zu erwarten, als die Mehrzahl der zur Operation gelangenden Cataracte zu weich

für die Reclination ist; diese wird meist zu einer Zerstückelung. Wenn wir nun auch hier die vielen, gegen die erstere erhobenen Einwürfe nicht weiter discutiren wollen, so wird es doch wol Niemand leugnen, dass die Linsenzerstückelung bei Erwachsenen und insbesondere bei Greisen meist unglückliche Resultate giebt, durch die Folgen des Aufquellens der Linsenfragmente und die geringe Resorbtionsthätigkeit. Wo diese hingegen reger ist, wie bei jugendlicheren Individuen, zählt die *Discissio per corneam* allerdings schöne Erfolge.

Fall 29. *Luxatio lentis.*

Robert Petsch, ein 27jähriger Hutmachergeselle, der an einem Bronchialkatarrh in der medicinischen Abtheilung der Klinik behandelt worden war, wurde am 4. Dec. zum Zwecke klinischer Demonstration in die chirurgische Abtheilung übergeführt.

Bei Untersuchung der Augen ergiebt sich am linken folgender Befund.

Die Iris geräth schon bei leichten Bewegungen des Auges in ein eigenthümliches Schwanken in der Richtung von vorn nach hinten. Diese Schwankungen sind am deutlichsten wahrnehmbar an der unteren äusseren Partie der Iris; weiter ab von dieser Gegend werden sie immer weniger excursiv und fehlen ganz in dem oberen inneren Theile der Iris. In der, diesem entsprechenden Partie der, etwa

1" im Durchmesser haltenden Pupille sieht man einen gleichmässig dunkelgrau gefärbten Körper hinter der Iris hervortreten, nach aussen und unten hin sich erstrecken und mit einer dahin zu convexen Bogenlinie sich begränzen, so dass die natürliche Pupillenschwärze den entgegengesetzten, grösseren Theil der Pupille in Form eines Halbmondes einnimmt. Bei der regelmässig erfolgenden Erweiterung der Pupille durch Atropinlösung wurde jener graue Körper noch weiter sichtbar, trat als ein grösseres Segment einer runden Scheibe hervor und liess, wenn man bei schiefer Beleuchtung den Brennpunkt der Convexlinse in denselben hineinfallen liess, einen braunen durchscheinenden Kern mit kleinen flimmernden Blättchen erkennen. Der mit dem Augenspiegel untersuchte Augenhintergrund gab, so weit er durch den freien Pupillar-Raum sichtbar wurde, nichts Abnormes zu erkennen. Es fand die Untersuchung im aufrechten Bilde auch ohne Hülfe eines Concavglases keine Schwierigkeit. Die übrigen Theile dieses Auges, so wie das rechte waren völlig normal.

Das Sehvermögen, auf dem rechten Auge tadellos, ist auf dem linken sehr schwach; P. kann kaum die Finger zählen; erst nach Erweiterung der Pupille kann er sich mit Mühe auf dem Zifferblatt einer Taschenuhr zurecht finden. Mit dem Convexglase Nr. 7 kann er grosse Schrift lesen.

P. giebt an, dass vor 15 Jahren sein Spielkamerad ihm ein Stück Holz an's linke Auge geworfen habe, worauf er 6—8 Wochen lang das Bett hüten musste und das Sehvermögen in dem genannten Maasse verlor.

Es war in diesem Falle nicht daran zu zweifeln, dass in Folge jener traumatischen Einwirkung eine theilweise Losreissung der Linse von dem unteren äusseren Theile der Zonula Zinnii und eine Verrückung derselben nach innen und oben stattgefunden hatte. An dieser Stelle mag sie mit dem Cilienkörper allmählig noch festere Adhaesionen eingegangen sein, während sie durch Schrumpfung sich mehr und mehr von dem gegenüberstehenden Pupillenrande entfernte. Die Kapsel muss bei jener Losreissung wol erhalten worden sein, weil die Linse im Verlauf dieser Jahre sonst resorbirt worden wäre. Die Trübung derselben ist durch die veränderten Ernährungs-Verhältnisse leicht erklärlich. Die glitzernden Blättchen im bräunlichen Kern möchten wol am Wahrscheinlichsten von Cholestearin-Ablagerungen herrühren. Dass P. mit Hülfe eines entsprechenden Convexglases nicht vollkommen scharf sehen konnte, war nicht auffallend bei der vieljährigen Unthätigkeit dieses Auges.

War in diesem Falle noch etwas für das Sehvermögen an diesem Auge zu thun? Die Extraction der Linse hätte allerdings zur Erweiterung des Gesichtsfeldes dienen können. Da wir aber wol ein-

sahen, dass diese an und für sich nicht gefahrlose Operation wegen der abnormen Befestigung der Linse einen noch complicirteren Eingriff erfordern würde, dass auch die anderen Methoden der Staaroperation nicht viel weniger Gefahr, aber noch weniger Aussicht auf Erfolg versprachen, so hielten wir es für angemessen, von jedem Heilversuche abzustehn und den Kranken, nachdem wir ihn hinreichend untersucht, zu entlassen.

Wegen einer gleichzeitigen Linsendislocation mag nachstehender nicht uninteressanter Krankheitsfall hier seine Stelle finden.

Fall 30. *Fremder Körper in der vorderen Augenkammer seit 2 Jahren. Consecutive Chorioiditis. Extraction des fremden Körpers.*

Gustav Adel, ein 14jähriger wohlgenährter und frisch aussehender Gärtnerbursche, präsentirt sich in meiner privaten Ambulanz am 18. Decemb., um Abhülfe suchend gegen Schmerzen im linken Auge.

Bei Untersuchung des Auges fand ich einen rosenrothen durch Injection der episclerotalen Gefäße gebildeten Kranz in der Umgebung der Cornea. Diese erschien matt, wie ein angehauchtes Uhrglas; diese Trübung schien von der hinteren Wand der Hornhaut auszugehen. In der Mitte der oberen Hälfte dieser fand sich eine saturirt weissgefärbte, lineäre, etwa $\frac{3}{4}$ " lange Narbe. Die Iris war in ihrer Fär-

bung und Structur im Vergleich mit der des anderen, gesunden Auges in der Weise alterirt, wie es bei chronischer Iritis der Fall zu sein pflegt; die Pupille war regelmässig, schwarz. An dem höchsten Punkte ihres Randes sah man, besonders bei nach hinten zurück gebogenem Kopfe einen erbsengrossen, saturirt weissen Körper von der Rückseite der Iris her ein wenig in den Pupillen-Raum hineinragen; bei Bewegungen des Bulbus zeigte jener Körper lebhaft Schwankungen, auch an der Iris war alsdann ein auffallendes Schwanken von vorn nach hinten wahrzunehmen. Die Pupille reagirte nicht auf Lichteindrücke, und erweiterte sich nur sehr langsam und unvollkommen, aber regelmässig, nach Einträufelung einer starken Lösung von Sulphas Atropini. — An der abhängigsten Stelle der vordern Augenkammer befand sich ein sehr unregelmässig geformter, etwa 2" langer, $\frac{1}{2}$ " breiter, schwarz-brauner Körper, der bei veränderter Stellung des Kopfes alsbald den abhängigsten Theil der vordern Augenkammer occupirte. Die Resistenz des Bulbus war auffallend härter, als die des rechtseitigen.

Das Sehvermögen beschränkte sich auf Unterscheidung von Licht und Dunkel.

Die ophthalmoskopische Untersuchung der tiefer liegenden Theile des Auges war durch die Hornhauttrübung verhindert.

Vor 2 Jahren hat P. eines Abends sich damit

belustigt, Zündhütchen zur Explosion zu bringen. Dabei ist ihm etwas in's linke Auge gesprungen. Er achtet nicht darauf und geht zu Bette. Zwei bis drei Tage lang spürt er Schmerzen im Auge, dann schwinden sie, zugleich aber allmählig auch das Sehvermögen; wegen der späteren Schmerzlosigkeit hat er aber nicht um ärztliche Hülfe nachgesucht. Seit 14 Tagen haben sich jedoch wieder Schmerzen eingestellt, die P. vergebens durch Umschläge mit Aq. Goulardii zu beseitigen suchte.

Weder die Erkenntniss des pathologischen Zustandes noch der Entstehungsweise desselben bot irgend eine Schwierigkeit. Das corpus delicti, der durch die Hornhaut an der jetzt vernarbten Stelle eingedrungene Kupfersplitter, hatte durch die Contusion des Auges eine Losreissung der Linse von der unteren Partie der Zonula Zinnii und wahrscheinlich zugleich einen Riss der Linsenkapsel bedingt, indem der hinter dem oberen Iris-Rande suspendirte Körper nur die verschrumpften Ueberreste der Linse repräsentiren konnte. Der zweijährige Aufenthalt des zackigen scharfen Metallsplitters in der vorderen Augenkammer hatte die Aufhebung des Sehvermögens durch eine chronische Iridochorioïditiſ zu Wege gebracht, die gegenwärtig in einer Exacerbation begriffen war.

Als P. am folgenden Tage in die chirurgische Klinik aufgenommen wurde, ward sofort zur Extra-

ction des fremden Körpers geschritten. Wir hofften nach Entfernung der fortwirkenden schädlichen Ursache, der Entzündung Herr zu werden, wenngleich auf Herstellung des Sehvermögens nicht mehr zu rechnen war.

Wir legten mittelst des nach der Fläche gekrümmten Lanzenmessers eine lineäre 2^m lange Wunde an der äussern Seite des Cornealsaumes an, wie bei der Iridectomie. Mit einer gekrümmten Hakenpincette wurde der Splitter an einem Ende seines Längendurchmessers erfasst und glücklich extrahirt. Eine zackige, scharfe Hervorragung des Splitters häkelte sich dabei in den äussern Pupillar-Rand ein und veranlasste eine kleine Verziehung der Pupille nach dieser Seite, die auch nach der Operation noch fortbestand.

Troz der consequent angewandten eiskalten Umschläge trat eine nicht unbedeutende Steigerung der Entzündung ein, die jedoch unter Fortsetzung der Kälte und der Anwendung von 13 Blutegeln in wenigen Tagen bis auf den chronischen Zustand reducirt war, in dem das Auge in den letzten zwei Jahren sich befunden hatte. Die Erweiterung der Pupille durch Atropin ging regelmässig vor sich. P. wurde zum Weihnachts - Abend aus der Klinik entlassen.

Nachträglich muss ich bemerken, dass unsere Hoffnung, die chronische Iridochorioiditis durch Ent-

fernung des fremden Körpers bleibend sistirt zu haben, nicht in Erfüllung gegangen ist. P. befindet sich noch gegenwärtig wegen eines acuten Rückfalls jener Entzündung in klinischer Behandlung.

III. Affectionen des Nervenapparats des Auges.

Die nicht ausreichenden Resultate, die uns bisher unsre ophthalmoskopischen Untersuchungen gebracht und die wir schon durch eine im Eingange gegebne Erörterung entschuldigt haben, gestatten es uns nicht über die zur klinischen Beobachtung gelangten Fälle von Amblyopie und Amaurose in einer, dem gegenwärtigen Standpunkt der Wissenschaft entsprechenden Weise Bericht zu erstatten. Wie wenig erspriesslich die unter solchen Verhältnissen eingeleitete Behandlung zu sein pflegt, ist hinlänglich bekannt. Wenn diese auch in Zukunft, bei näherer Kenntniss und mehr präciser Bestimmung der in dieses Capitel hineinschlagenden Affectionen immerhin in vielen Fällen wirkungslos bleiben wird, so hoffen wir doch durch sorgfältige ophthalmoskopische Beobachtungen zur Erkenntniss dieser Krankheiten in Zukunft auch ein Schärfflein beizutragen.

Da übrigens die Klinik ihre Augenkranken hauptsächlich aus dem Landvolk bezieht, welches seiner Lebensart nach weniger zu Erkrankungen des

Nerven-Apparats der Augen, als zu den endemisch herrschenden Conjunctival - Affectionen und deren Folgen geneigt ist, so kommen jene Augenkrankheiten verhältnissmässig sehr selten in der Klinik, viel häufiger in der Privatpraxis unter den Städtebewohnern und den gebildeten Ständen, vor.

So habe ich denn schon im Verlaufe des letzten Halbjahrs mittelst ophthalmoskopischer Untersuchungen in meiner privaten Ambulanz eine Menge interessanter Beobachtungen zu machen Gelegenheit gehabt. Es wäre voreilig und wenig erspriesslich, solche in Beobachtung stehende, noch zu keinem Abschluss gelangte Fälle schon zur Oeffentlichkeit zu bringen. Ich will nur bemerken, dass ich in den bei weitem meisten Fällen, die als „Amblyopieen“ bezeichnet zu werden pflegen, die von Graefe beschriebene Sclerotico-Chorioiditis posterior in ihrem so charakteristischen Auftreten als Ursache des gestörten Sehvermögens gefunden habe (unter 25 amblyopischen Augen 10 Mal), und zwar in den verschiedensten Graden der Entwicklung, bis zur sichtlichen Prominenz des in seiner Längsachse bedeutend verlängerten Bulbus und bis zu den höchsten Graden der Amblyopie. Dass dieser Affection ein schleichend entzündlicher Process zu Grunde liege, möchte ich, wie es von Manchen geschehen, um so weniger bezweifeln, als ich in mehreren Fällen stellenweise eine so feine Injection der Verzweigung-

gen der Retinal-Gefäße antraf, dass die betreffende Partie gleichmässig roth getüncht aussah. Ich spreche hier nicht von dem feinen Retinal-Gefässnetz, das auf der hellen Grundlage der vom Chorioidal-Pigment entblössten Sclerotica so auffallend deutlich hervortritt, sondern von anderen Stellen des Augengrundes, an denen die Krankheit erst in den Anfängen der Entwicklung begriffen zu sein schien.

Diese unsre Ueberzeugung von dem entzündlichen Wesen dieses Augenleidens fanden wir bestätigt durch die unerwartet günstigen Resultate einer nicht stürmischen, aber sehr consequenten antiphlogistischen Behandlung, bei sorgfältigster Vermeidung aller Anstrengungen des Auges. Je nach den Umständen täglich oder ein paar Mal wöchentlich an der Schläfe angewandte Blutentleerungen mit dem Heurteloup'schen Scarificator, oder das Ansetzen von 1—2 Blutegeln, knappe Diät, dazwischen Abführungen; im Frühsommer eine abführende Mineral-Wasserkur, und Beseitigung aller Umstände, die Congestionen zum Kopf hervorriefen, bildeten unsere Behandlung.

Nezhaut - Ablösung ist in der Klinik zweimal nachgewiesen worden. Einmal bei einer etwa 50jährigen Frau, bei der das rechte Auge durch chronische Chorioiditis und Linsentrübung allmählig schon ganz erblindet war; das linke war sehr schwach-sichtig und bei Bewegungen desselben senkte sich

von oben her ein blaugrauer Schleier mit schwarzen lineären Verzweigungen, die abgelöste Retina mit ihren nicht mehr thätigen Gefässen, wallend herab, die Pupille bisweilen gänzlich verdeckend. Die in der Ambulanz nur flüchtig untersuchte Patientin entzog sich einer weiteren Beobachtung und erschien nicht wieder.

In einem zweiten Falle konnte die Ablösung nur durch die ophthalmoskopische Untersuchung nachgewiesen werden. Am rechten Auge war das Sehvermögen fast völlig aufgehoben, nur in dem äusseren Theile des Gesichtsfeldes konnte eine Lampenflamme bis auf einige Fuss weit wahrgenommen werden. Ausser dieser functionellen Störung war am Auge zunächst nichts Abnormes wahrzunehmen. Bei Anwendung des Augenspiegels erschien die Pupille, in der Richtung der Sehachse angesehen, gleichmässig roth erleuchtet; eine nähere Erkenntniss des Augenhintergrundes wollte uns nicht gelingen, ohne dass wir die Ursache dieses Misslingens angeben könnten. Wenn aber die vom Eintritt des n. opticus nach innen gelegne Partie des Augengrundes in die Visirlinie des Beobachters trat, so war sofort der ganze Pupillenraum von dem Bilde der abgelösten Netzhaut, wie sie sich characteristisch zu präsentiren pflegt, eingenommen. Dieser Befund schien wenig übereinzustimmen mit der erwähnten Sehprüfung dieses Auges: da uns aber eine nähere Kennt-

niss von der Beschaffenheit des übrigen Augengrundes abging, so lag eigentlich kein Widerspruch in den Ergebnissen der Untersuchung. Auf die nähere Art und Weise der spontanen Entstehung dieser Netzhautablösung deutete unverkennbar der Zustand des andern Auges, welches ein exquisites Bild einer Sclerotico-Chorioïditiſ posterior darbot. Das Sehvermögen war auf diesem Auge noch so gut erhalten, dass P. es zuerst für gesund ausgab und erst bei einem mehr eingehenden Examen zugab, dass er auch mit diesem Auge weder in die Nähe noch in die Ferne gut sehe.

Einer entsprechenden Behandlung konnte P. seiner häuslichen Verhältnisse wegen nicht unterzogen werden.

Während in den Augenkliniken grösserer Städte die Fälle von Koptopie (Hebetudo visus) zu den häufigsten Affectionen des Sehvermögens gehören, sind sie bei uns auf der Klinik, aus den schon oben angedeuteten Ursachen, sehr selten, häufiger in der Privatpraxis. Ich kann nur bestätigen, dass dieses Leiden lediglich einer, hinsichtlich der Ausdauer mangelhaften Thätigkeit der die Accommodation vermittelnden Nerven zuzuschreiben ist und wesentlich aus Combination zweier Ursachen entsteht: Anhaltende Beschäftigung mit Gegenständen, die eine stär-

kere Accommodation für die Nähe beanspruchen, bei gleichzeitigem mehr weniger prononcirtem presbyopischem Bau des Auges, und Schwäche des gesammten Nervenapparats des Körpers, wie sie bei „nervösen“ Frauenzimmern, nach Wochenbetten, nach angreifenden Krankheiten, in Folge von Säfteverlusten beobachtet wird. Nie fanden wir in diesen Fällen bei der ophthalmoskopischen Untersuchung etwas Abnormes in den tieferen Theilen des Auges. Eine angemessene Schonung der Augen, seltner der Gebrauch einer Convexbrille, die gewöhnlich nur in den schwächsten Nummern vertragen wird, die Anwendung von Mitteln, die die Schwäche des Nervensystem's bekämpfen, wie Eisen, Seebäder, Landaufenthalt etc. waren von günstigen Folgen begleitet. In ein paar Fällen, wo die Koptopie entstanden war durch übermässige Anstrengung eines Auges, indem das andere in Folge eines centralen, fast schon gänzlich verschwundenen Hornhautfleckens früherer Jahre aus Mangel an Activität amblyopisch geworden war, bedienen wir uns gegenwärtig methodischer Uebungen des schwachsichtigen Auges mit Hilfe von Convexgläsern, um es durch Steigerung seiner Sehkraft znm Zusammenwirken mit dem bis dahin allein fungirenden fähig zu machen. Es gelang uns, schon nach einer 10tägigen Uebungszeit zu schwächeren Nummern überzugehn.

Diese letztere Ursache der Koptopie scheint in

der That häufiger zu sein, als man bisher angenommen hat; insbesondere findet man bei Frauenzimmern (Nähterinnen) häufig einen grossen Unterschied in dem Sehvermögen beider Augen: tritt in Folge dessen nicht Strabismus ein, so ist das mehr sehkräftige Auge desto mehr genöthigt sich anzustrengen und sehr präcis zu accommodiren, um den störenden Einfluss des undeutlichen, im andern Auge entworfenen Bildes zu überwinden, und die Kopio pie entwickelt sich dann um so eher, je weniger die Nerven überhaupt zu einer anhaltenden Thätigkeit geeignet sind.

IV. Affectionen des Muskel-Apparats des Auges.

Die wenigen Fälle von Strabismus, die zu unserer Beobachtung gelangen, sind fast sämmtlich Folgen einer unheilbaren optischen Unfähigkeit eines Auges, somit Fälle, die sich zur Operation des Strabismus nicht eignen. Wir vermochten nicht einen Fall aufzutreiben, den wir in der Klinik hätten operiren können. Selbstständige Contracturen und Lähmungen der Augenmuskeln scheinen hier in der That unter dem Landvolk sehr selten vorzukommen und, wenn vorhanden, nicht für hinlänglich wichtig gehalten zu werden, um ärztliche Hülfe gegen dieselbe zu suchen.

Von nicht geringem Interesse waren uns nachstehende Erscheinungen einer Trochlearis-Lähmung, die wir an einem Kranken beobachteten, der an constitutioneller Syphilis längere Zeit gelitten und schon wiederholt Quecksilber- und Jodkuren durchgemacht hatte.

In Folge dieser Behandlung hatte sich auch die Paralyse des Augenmuskels so weit gebessert, dass es schwierig, ja zum Theil unmöglich war, die minütösen Abweichungen der Sehachse des einen Auges und die secundäre Ablenkung des andern objectiv zu bestimmen. Wir mussten uns beschränken auf die Ermittlung der Doppelbilder, die Patient, ein intelligenter junger Mann, sorgfältig beobachtet hatte und präcis anzugeben wusste.

Wenn die Augen in der Horizontalebene oder in der oberen Hälfte des Gesichtsfeldes einen Gegenstand fixiren, so finden keine Doppelbilder statt. Wenn man den P. aber einen Gegenstand in der Mittellinie des unteren Gesichtsfeldes fixiren lässt, so erscheint das von demselben im rechten Auge entworfene Bild seitlich nach rechts verrückt, tiefer stehend und schief, mit dem oberen Ende nach links geneigt. (Wir benutzten einen schmalen Gegenstand, eine silberne Sonde, zu diesen Versuchen). Das dem rechten Auge angehörige Bild erscheint zugleich näher und blässer, mehr verschwimmend.

Je weiter das Sehobject nach der linken Seite

des unteren Gesichtsfeldes hinübergeführt wird, um so tiefer steht das Bild des rechten Auges, während die seitliche Abweichung und das Schiefstehen immer mehr abnehmen. Beim Hinüberführen des Sehobjects auf die rechte Seite verlieren sich die Abstände der Doppelbilder, mit Ausnahme der Schiefeit, immer mehr und verlieren sich zuletzt an der Gränze des, beiden Augen gemeinschaftlichen, Gesichtsfeldes. Der P. pflegte den Kopf etwas nach vorn gebeugt zu tragen, um die Gegenstände in die obere Hälfte seines Gesichtsfeldes zu bringen, wo er durch kein Doppeltsehn incommodirt wird.

Bei der, durch neuere Forschungen dem m. trochlearis angewiesenen physiologischen Thätigkeit ist es aus den angegebenen Erscheinungen nicht schwierig, eine rechtseitige Trochlearis-Lähmung zu diagnosticiren. Es ist über diesen Gegenstand in letzter Zeit so Vieles, auf vortreffliche exacte Untersuchungen basirtes, veröffentlicht worden, dass es hier eines weiteren Commentar's zu jenen pathologischen Erscheinungen nicht bedarf. Dem Kranken aber, der von den vorhergegangenen Kuren ziemlich angegriffen war, gaben wir den Rath, durch eine zweckmässige Diät und Landaufenthalt seine körperlichen Functionen zu reguliren, in der Hoffnung, dass die im Abnehmen begriffene Lähmung einer völligen Heilung entgegengehen werde.
