112835 a

Объ измѣненіяхъ въ тканяхъ центральной нервной системы кроликовъ

при

остромъ и хроническомъ отравленіи кокаиномъ.

ДИССЕРТАЦІЯ

на степень

ДОКТОРА МЕДИЦИНЫ

лекаря

Фердинанда Ковнацкаго.

Censores:

Проз. д-ръ **В. К. Шмидтъ.** — Проф. д-ръ **В. А. Афанасьевъ.** — Проф. д-ръ **В. Ф. Чижъ.**

Юрьевъ.

Печатано въ типографіи К. Матисена.

1894.

Bibliotheca universitatis Jurievensis.

Печатано съ разрѣшенія Медицинскаго Факультета Императорскаго Юрьевскаго Университета.

Юрьевъ, 12-го Мая 1894 г.

№ 328. Деканъ: С. Васильевъ.

Ф 123352

ДОРОГОМУ ТОВАРИЩУ

КАРЯУ ГРАФУ ЧАПСКОМУ

ВЪ ЗНАКЪ СЕРДЕЧНОЙ ПРИЗНАТЕЛЬНОСТИ

и

ПАМЯТИ

СВОЕГО ДѢДА

СИМОНА ДОВКОНТА

ТРУДЪ ЭТОТЪ

ПОСВЯЩАЕТЪ

АВТОРЪ.

Выражаю мою глубокую благодарность уважаемому проф. Владиміру Федоровичу Чижу за предложенную тему и за трудъ при выполненіи этой работы.

Пріятнымъ долгомъ считаю также заявить мою благодарность уважаемому проф. Barfurth'у за доставленную мнѣ возможность производить изслѣдованія въ институтѣ сравнительной анатоміи и за тотъ интересъ, съ которымъ онъ относился къ моей работѣ.

Господина прозектора В. К. Шмидта прошу принять сердечное спасибо за данныя мнѣ указанія по гистологической техникѣ.

На сколько обильна литература по вопросу о кокаинѣ въ физіолого-фармакологическомъ отношеніи, на столько она бѣдна по вопросу о патологическихъ измѣненіяхъ при упомянутомъ отравленіи. Желая сколько-нибудь заполнить пробѣлъ по этому недостаточно разработанному вопросу, я охотно принялся за любезно предложенную мнѣ проф. Владиміромъ Федоровичемъ Чижомъ тему, изслѣдовать гистологическія измѣненія въ центральной нервной системѣ при отравленіяхъ кокаиномъ, которыя я и началъ 7-го Сентября 1893 года.

„Кокаинъ стоитъ труда, такъ какъ изъ числа новѣйшихъ средствъ едва ли найдется другое, которое въ столь короткое время оказалось бы на всегда гарантированнымъ въ арсеналѣ вѣрно дѣйствующихъ средствъ“ — говоритъ Вассерцугъ[23]), разбирая довольно подробно существующія въ литературѣ физіолого-фармакологическія работы по кокаину.

Имѣя въ виду заняться только гистологическими измѣненіями подъ вліяніемъ дѣйствія кокаина, я не буду касаться физіолого-фармакологической стороны даннаго вопроса.

Въ 1888 году Занчевскій[26]) далъ уже много выводовъ относительно гистологическихъ измѣненій при отравленіи кокаиномъ, и если я съ моей стороны доставлю хоть нѣкоторыя указанія тому, кто когда нибудь примется за окончательное рѣшеніе этого вопроса, то

сочту цѣль труда моего вполнѣ достигнутой. Скудостью методовъ изслѣдованія, сопряженныхъ съ значительными затрудненіями, обусловливается, что до сихъ поръ такъ мало нашлось работающихъ по этому вопросу.

Позволяя себѣ маленькую выписку изъ статьи Занчевскаго (ор. с.), я довольствуюсь приведеніемъ данныхъ вскрытія только центральной нервной системы. Онъ дѣлалъ опыты на собакахъ, отравляя ихъ подкожными впрыскиваніями солянокислаго кокаина. Хроническія отравленія длились отъ 12 до 107 дней. Результаты, полученные при вскрытіяхъ центральной нервной системы у собакъ, погибшихъ отъ остраго отравленія кокаиномъ, Занчевскій опредѣляетъ слѣдующимъ образомъ: мозговыя оболочки головного и спинного мозга въ значительной степени гиперемированы, сосуды извиты, синусы пусты или содержатъ не большое количесвво крови; ткань мозга или полнокровна или содержитъ умѣренное количество крови. Ткань мозга то не измѣнена то пастозна. Въ желудкахъ мозга иногда увеличено количество серозной жидкости; ependyma и plexus choroidei иногда гиперемированы. На днѣ 4-го желудка замѣчается инъекція мелкихъ сосудовъ. Въ головномъ и спинномъ мозгу гипереміи не замѣчается, исключая иногда сѣрое вещество спинного мозга, имѣющее розовый цвѣтъ.

На поперечныхъ разрѣзахъ спинного мозга вены и капилляры расширены и видны капиллярные экстравазаты, которые локализируются частію вблизи венъ. Значительныхъ кровоизліяній, въ видѣ ограниченныхъ гнѣздъ нѣтъ. Вены набиты красными и бѣлыми кровяными шариками. Поперечные разрѣзы осевыхъ цилиндровъ круглы, интенсивно окрашены карминомъ и окружены равномѣрнымъ блестящимъ кольцомъ міэлиноваго вещества, не представляющаго какихъ-либо измѣненій; въ сѣромъ

веществѣ клѣтки, преимущественно переднихъ роговъ, представляются шаровидными, набухшими, съ протоплазмой довольно интензивно окрашенной карминомъ, рѣзко очерченными ядромъ и ядрышкомъ. Клѣтки лишены протоплазматическихъ отростковъ. По краямъ клѣтки замѣчается периферическая вакуализація, края ея какъ-бы изъѣдены.

Просвѣты венъ и капилляровъ сѣраго вещества наполнены кровяными шариками.

На поперечныхъ разрѣзахъ изъ шейнаго и поясничнаго утолщенія многія нервныя клѣтки слабо окрашены карминомъ, шарообразны, контуры неясны; протоплазма мутна, не пигментирована. Отростки клѣтокъ разбухши, въ однихъ коротки и какъ бы обломаны, въ другихъ сохранены. На периферіи протоплазма клѣтокъ представляется болѣе блѣдною, какъ бы разрѣженною и изъѣденною. Вены и капилляры растянуты, но кровоизліяній не замѣчается.

При хроническомъ отравленіи Занчевскій нашелъ макроскопически слѣдующее: оболочки головного и спинного мозга полнокровны, сосуды вѣтвисты. Въ желудкахъ мозга умѣренное количество жидкости, ткань мозга гиперемирована, плотна.

Микроскопическое изслѣдованіе показало рѣзко выраженную гиперемію венъ и капилляровъ сѣраго вещества спинного мозга: они набиты кровяными шариками, на нѣкоторыхъ замѣтны мѣстныя расширенія просвѣта. Количество эндотеліальныхъ элементовъ стѣнокъ значительно увеличено, периваскулярныя пространства всегда расширены, содержатъ круглые элементы.

Сосуды бѣлаго вещества не расширены; въ периваскулярныхъ пространствахъ, довольно широкихъ, незначительное количество круглыхъ элементовъ.

Другихъ измѣненій въ бѣломъ веществѣ не замѣчается.

Клѣтки сѣраго вещества представляютъ разныя измѣненія, то шарообразны, безъ отростковъ, границы иногда не рѣзки и сливаются съ образующей клѣточный промежутокъ невроглiей; протоплазма мутна, на периферіи изъѣдена часто въ видѣ полулунныхъ вырѣзокъ, иногда ядра мутны и не рѣзко контурированы; отростки у многихъ клѣтокъ сохранены, но истончены. До полнаго распаденія клѣтокъ пораженіе не доходило, и ядра во всѣхъ клѣтокъ были видны довольно ясно. — Міэлиновая оболочка нервныхъ волоконъ бѣлаго вещества равномѣрно окружала поперечные разрѣзы осевыхъ цилиндровъ.

Когда большая часть моихъ препаратовъ была уже готова, я получилъ работу Pandi[14]). Онъ произвелъ опыты надъ двумя кроликами, отравляя ихъ хронически подкожными впрыскиваніями солянокислаго кокаина.

№ I получилъ въ теченіи 18 дней 0,36 gr. кокаина одиночными дозами отъ 0,01—0,04 pro die.

№ II получилъ въ 24 дня 1,03 gr. кокаина пріемами отъ 0,01 — 0,12 ctgr. въ сутки. Вскрытіе обнаружило измѣненіе нервной системы въ высокой степени. Макроскопически видна была сильная гиперэмія мозга. Микроскопически видимыя патологическія уклоненія въ препаратахъ Pandi были найдены во всѣхъ частяхъ центральной нервной системы; гнѣзднаго заболѣванія не встрѣчается. Измѣненія гангліозныхъ клѣтокъ состоятъ въ мелкозернистомъ распадѣ протоплазмы; характеристично набуханіе и поблѣдненіе клѣточнаго тѣла. Зерно и зернышко сморщены. Край распавшихся клѣтокъ обломанъ. — Осевой цилиндръ нервныхъ волоконъ бѣлаго вещества сморщенъ, окрашивается сильно, или зернистъ или сливается съ міэлиновой оболочкой.

Собственные опыты.

Методы изслѣдованія.

Въ отличіе отъ Занчевскаго я экспериментировалъ на кроликахъ, желая сравнить результаты, полученные на кроликахъ, съ результатами Занчевскаго, добытами на собакахъ. Кролики отравлялись подкожными впрыскиваніями солянокислаго кокаина въ 5% растворѣ. Въ планъ моей работы не входитъ опредѣлить maximum и minimum токсической дозы кокаина для кроликовъ, я и позволю себѣ по этому вопросу ограничиться только замѣчаніемъ, что для молодыхъ кроликовъ, только которыми я пользовался при моихъ опытахъ, 0,3 на килогр. вѣса тѣла дѣйствовало летально.

Имѣя въ виду лишь гистологическія измѣненія въ тканяхъ центральной нервной системы, не только при острыхъ, въ особенности при хроническихъ отравленіяхъ, я началъ впрыскиванія кокаина съ очень малыхъ дозъ, постепенно увеличивая ихъ, желая по возможности продлить срокъ хроническаго отравленія. Отравленные кролики не убивались. Ходъ отравленія представлялся своему собственному теченію до смерти. Иного рода смерть могла бы произвести затемненіе результатовъ отравленія кокаиномъ.

Какъ у нормальныхъ-контрольныхъ, такъ и отравленныхъ кроликовъ обработка центральной нервной системы велась по совершенно одному и тому же способу.

Головной и спинной мозгъ, вынутые изъ трупа, сейчасъ-же переносилось, приблизительно въ равныхъ кускахъ, въ слѣдующія жидкости:

1. Müller'овскую жидкость. Для ускоренія уплотненія жидкость съ препаратами вставлялась въ термостатъ при t° 40° C. Куски въ $^1/_2$ — $^3/_4$ сантиметра діаметромъ въ 4 сутки достаточно уплотнялись, при чемъ жидкость мѣнялась въ первый день чрезъ каждые 2 часа, во второй чрезъ 4 часа, въ третій чрезъ 7—8 часовъ. При этомъ во избѣжаніе вреднаго вліянія различной температуры, свѣжая жидкость всегда была предварительно подогрѣта до 40° C. Изъ Müller'овской жидкости препараты переносились въ струю воды на 24 — 36 часовъ; затѣмъ въ спиртъ 40 %, 60 %, 80 %, 96 %, въ каждый приблизительно на 16 — 20 часовъ. Препараты, предназначенные для окраски по методу Weigerth'a, прямо переносились изъ Müller'овской жидкости въ алкоголь.

2. Абсолютный алкоголь. Здѣсь было достаточно продержать препараты 24 — 36 часовъ, чтобъ оказались достаточно годными для обработки целлоидиномъ.

3. Насыщенный растворъ сулемы въ 0,5 % растворѣ поваренной соли. Термостатъ въ 40° C. Для коры головного мозга достаточно было иногда 4—6 часовъ для достиженія нужной консистенціи. Спинной мозгъ требовалъ всегда болѣе долгаго уплотненія на 2—3 часа. Препараты переносились въ струю воды, обыкновенно на двое сутокъ, потомъ въ алкоголь какъ и при Müller'овской жидкости, къ которому всегда добавлялось раствора Lugol'a до виннаго окрашиванія съ цѣлью извлечь изъ препарата остатки сулемы. Но это мнѣ не всегда удавалось; часто получалъ осадки въ препаратахъ, на что уже Чижъ и Діомидовъ обращали вниманіе (цитирую по Лавдовскому и Овсянникову [9]).

4. Flemming-Fol'ева жидкость, по указаніямъ Obersteiner'a [13]). Уплотненіе препаратовъ въ этой жидкости длилось до 48 часовъ, столько-же держалось въ струѣ воды, потомъ переносились въ алкоголь. Цѣлью этой жидкости было — доказать жировое перерожденіе въ тканяхъ. Но описанныхъ Obersteiner'ромъ преимуществъ этой жидкости я не нашелъ. Изслѣдуя расщепленные и предварительно уплотненные въ упомянутой жидкости препараты, я получалъ большихъ размѣровъ комки чернобураго цвѣта, въ которыхъ никоимъ образомъ я не могъ разобраться, т. е. найти какія-нибудь элементы ткани. — На уплотненныхъ и обработанныхъ целлоидиномъ препаратахъ констатировалось слѣдующее неудобство обработки центральной нервной системы по этому способу: целлоидинъ очень слабо проникалъ въ препаратъ. Вслѣдствіе этого разрѣзы приходилось дѣлать очень толстые. Подъ микроскопомъ можно было замѣтить, что осміевая кислота только на $^1/_{10}$—$^1/_{12}$ mm. проникала въ препаратъ; на остальную же часть препарата дѣйствовали только хромовая и уксусная кислоты.

Изъ красящихъ веществъ я пользовался главнымъ образомъ гематоксилиномъ Delafield'a, бораксъ-карминомъ, нейтральнымъ карминомъ, нигрозиномъ, эозиномъ, и методомъ Weigert'a; каждая изъ этихъ красокъ служила мнѣ какъ въ отдѣльности, такъ и для комбинаціи ихъ.

Окрашенные микроскопическіе препараты изслѣдовались главнымъ образомъ послѣ заключенія въ канадскій бальзамъ. Такъ какъ я въ моей работѣ пользовался не однимъ а многими методами изслѣдованія, то я имѣлъ то преимущество передъ другими изслѣдованіями, что могъ сравнить между собою препараты, окрашенные и уплотненные разными способами, а слѣдовательно и болѣе всесторонне изучить происходящія отъ отравленія кокаиномъ измѣненія.

Такъ какъ четверная окраска по Gaule, производимая преимущественно съ наклеенными и заключенными въ парафинъ препаратами, не могла у меня дать такъ блѣстящихъ результатовъ, какіе получались въ лабораторіи проф. Лукьянова, какъ видно изъ работъ Korybutt-Daszkiewicz'a [7]) и г-жи Довноровичъ [2]), на которыя онъ мнѣ любезно указалъ, потому, что мои препараты находились уже въ целлоидинѣ. Такимъ образомъ я не могъ воспользоваться любезными указаніями.

Острое отравленіе кокаиномъ.

№ 1. Молодой кроликъ-самецъ, вѣсомъ въ 980,0, получаетъ подкожно въ одинъ пріемъ 0,1 Cocaini muriatici. Умираетъ чрезъ 15 минутъ при слѣдующихъ явленіяхъ: дыханіе и сердцебіеніе сначала очень усиленны. Судороги. Зрачки расширены ad maximum. Къ всеобщимъ судорогамъ присоединяется ужасный опистотонусъ. Сильный стонъ, крикъ своеобразный, параличъ сфинктеровъ. Остановка дыханія и сердцебіенія.

№ II. 5—6 мѣсячный кроликъ получаетъ подкожно 0,03 Cocaini muriatici и умираетъ чрезъ 10 минутъ при тѣхъ же явленіяхъ какъ и № I.

Вскрытіе, произведенное въ обоихъ случаяхъ сейчасъ послѣ смерти, показало слѣдующее:

Мозгъ и мозговыя оболочки умѣренно переполнены кровью, въ желудочкахъ и черепныхъ впадинахъ кровоизліяній не замѣчается. Между dura mater и надкостницею спинномозгового канала замѣтно увеличено количество кровянистой жидкости. Легкія переполнены жидкою кровью. Поверхность мраморной окраски съ точечными кровоизліяніями.

Въ правомъ сердцѣ и въ венозныхъ сосудахъ всего тѣла много крови темнаго цвѣта. — Лѣвое предсердіе

наполнено кровью. Лѣвый желудокъ и всѣ видимыя артеріи пусты.

Въ почкахъ между мягкотью и корковымъ веществомъ сильное переполненіе кровью.

Результатъ микроскопическаго изслѣдованія центральной нервной системы показалъ на многихъ препаратахъ изъ спинного и головного мозга растяженіе капилляровъ съ неизмѣненными кровяными шариками.

№ III. 4—5 мѣсячный кроликъ-самецъ получаетъ въ теченіе 6 дней 0,20 кокаина въ пріемахъ отъ 0,01 до 0,03. Первоначальный вѣсъ 605,0, вѣсъ трупа 358,0; слѣдовательно кроликъ потерялъ въ теченіе 6 сутокъ 247,0. Послѣднее впрыскиваніе за 24 часа передъ смертью.

Прижизненныя явленія: аппетитъ потерянъ уже съ перваго дня. Животное грустно. Почти постоянно сидитъ въ углу клѣтки опустивши голову. Дѣлается сонливымъ, съежившись сидитъ, не дѣлая никакихъ сопротивленій при впрыскиваніи. Послѣдніе 4 дня совсѣмъ отказывается отъ ѣды.

Токсическія дозы не вызываютъ судорогъ въ родѣ опистотонуса. Сильные хрипы, слышные издали. Сильная общая слабость. 4 послѣдніе дня лежитъ на боку буквально неподвижно, вытянувъ окоченѣлыя конечности. Глаза потеряли нормальный блескъ, впали. Шерсть съежилась. Весь послѣдній день дыханіе и сердцебіеніе были едва замѣтны. Во все время не проявлялъ ни малѣйшаго признака какой-либо боли или желанія принять пищу.

Вскрытіе сейчасъ послѣ смерти.

Твердая мозговая оболочка средняго содержанія крови. Сосуды ясно выражены. Пазухи полнокровны. Мягкая мозговая оболочка средняго содержанія крови. Консистенція мозга, повидимому, не измѣнена. Въ желудочкахъ мозга замѣтно увеличеніе серозной жидкости.

Спинномозговыя оболочки переполнены кровью въ средней степени. Поперечный разрѣзъ спинного мозга не представляетъ видимыхъ измѣненій.

Каналъ позвоночнаго столба содержитъ небольшое количество серозной жидкости.

Мышцы всего тѣла сильно атрофированы; подкожная и межмышечная ткань почти совсѣмъ исчезли.

Объемъ легкихъ больше нормальнаго. На поверхности темныя точечныя пятна. Субплевральные кровоподтеки сильно выражены. При разрѣзѣ выступаетъ темная жидкая кровь.

На висцеральномъ и паріетальномъ листкахъ перекардія едва замятныя кровоизліянія. Правое сердце, — особенно предсердіе и большіе венозные сосуды сильно растянуты темною жидкою кровью. Лѣвое сердце сильно сокращено, пусто.

Желудочно-кишечный каналъ почти пустъ, слизистыя оболочки блѣдны. Мочевой пузырь переполненъ прозрачной мочею.

Печень уменьшена, темнаго цвѣта. Дольки не ясно выступаютъ. Ткань, повидимому, рыхлѣе нормальной. Въ желчномъ пузырѣ очень большое количество темной желчи.

Селезенка немного уменьшена, нормальнаго цвѣта.

Граница кортикальнаго и медулярнаго вещества почекъ представляется темною полосою. — Капсула отдѣляется безъ всякаго труда.

№ IV. 4 мѣсячный кроликъ погибаетъ при тѣхъ же явленіяхъ, какъ и предшествующій, получивъ въ 7 сутокъ 0,24 Cocaini muriatici. Данныя вскрытія тождественны съ № III.

№ V. Кролику вѣсомъ 930,0 дано въ теченіе 8 дней 0,3 кокаина. Послѣ впрыскиванія 0,04 умираетъ чрезъ 15 минутъ при явленіяхъ остановки дыханія, сердцебіенія и сильныхъ судорожныхъ движеній.

Прижизненныя явленія были слѣдующія: отъ 0,02 кокаина кратковременное возбужденіе. Ясно выраженный exophthalmus. Зрачки расширены. Сидитъ спокойно съежившись. Черезъ 4—6 минутъ послѣ впрыскиванія ложится на животъ, ползаетъ вытянувъ конечности. Уши кладетъ къ спинѣ. Голова характерно трясется. Опрокидывается на спину; судорожное царапаніе 5—6 минутъ. Вставши не показываетъ никакого возбужденія. На третій день къ общимъ судорогамъ присоединяется сильный опистотонусъ, но при поддерживаніи кролика головою вверхъ исчезаютъ всѣ судороги. — (Этимъ пріемомъ обезкровливался головной и продольный мозгъ.) На 6-ой день помутнѣніе роговицы, а на 7-мой развивается сильная общая слабость. Лежитъ неподвижимо. — Аппетита нѣтъ.

Вскрытіе сейчасъ послѣ смерти: Гиперэмія мягкихъ оболочекъ головного и спинного мозга въ срдней степени. — Легкія переполнены жидкою кровью. Верхнія доли обоихъ легкихъ темновишневаго цвѣта рѣзко отличаются своею темною окраскою отъ остальныхъ, розово окрашенныхъ, долей. — Подъ плеврами точечныя кровоизліянія.

Правое сердце и венозная система всего тѣла переполнено кровью.

Артеріи пусты.

Печень полнокровна, темнаго цвѣта; дольки не ясно различаются.

Едва замѣтное помутнѣніе мускулатуры сердца, печени и почекъ.

Мышцы и подкожная жировая клѣтчатка сильно атрофированы.

Хроническое отравленіе кокаиномъ.

№ VI. Молодой кроликъ-самецъ, вѣсомъ 960,0, получаетъ въ теченіе 37 дней подкожно одиночными дозами отъ 0,01—0,04 Cocaini mur.; всего введено до 1,06

соляно-кислаго кокаина. Кроликъ въ вѣсѣ почти ничего не потерялъ, такъ какъ онъ скончался преждевременно отъ ушиба, выскочивъ изъ клѣтки въ стадіи возбужденія.

Вскрытіе черезъ 2 часа послѣ смерти.

Трупное окоченѣніе умѣренно выражено.

Подкожная жировая ткань слабо развита.

Мышцы блѣдны.

Печень нормальной величины, бураго цвѣта, обыкновеннаго содержанія крови, дольки не ясны.

Селезенка нормальной величины, полнокровна.

Легкія полнокровны, темнорозоваго цвѣта, проходимы для воздуха.

Въ полости перекардія едва замѣтное количество прозрачной жидкости.

Венозная система всего организма переполнена кровью.

Твердая мозговая оболочка какъ головного такъ и спинного мозга срощена съ костями сильнѣе нормальной.

Мягкія мозговыя оболочки гиперемированы.

Вещество головного и спинного мозговъ по видимому плотнѣе нормальнаго.

На микроскопическихъ препаратахъ спинного мозга и коры полушарій кроликовъ № III, № V и № VI (№ IV не былъ микроскопически изслѣдованъ) получались почти тождественные результаты, почему, во избѣжаніе повторенія, я привожу ихъ въ одномъ общемъ описаніи.

Перивоскулярныя пространства капилляровъ, какъ въ спинномъ, такъ и головномъ мозгу слегка расширены. Въ стѣнкахъ сосудовъ замѣчается увеличенное количество ядерныхъ элементовъ. — Гангліозныя клѣтки переднихъ роговъ сѣраго вещества неправильно угловатой формы, съ неровностью краевъ. Кое-гдѣ на краяхъ клѣтокъ вакуолы. Нѣкоторыя клѣтки сморщены; ядра и ядрышки почти вездѣ нормальной очерченности.

О какихъ либо ясно выраженныхъ патологическихъ уклоненіяхъ въ гангліозныхъ клѣткахъ мозговыхъ полушарій нельзя говорить.

№ VII. Кроликъ-самецъ, вѣсомъ 980,0, получилъ въ теченіе 82 дней 2,12 кокаина. Пріемы были отъ 0,02—0,04. Паузы дѣлались по нѣсколько дней. — Такъ какъ только въ послѣдніе 22 дня дозы увеличивались, то кроликъ относительно немного потерялъ въ вѣсѣ.

Въ послѣдніе передъ смертью дни аппетитъ отсутствовалъ. Умеръ при явленіяхъ отека легкихъ. Вѣсъ трупа 995,0.

Мозговыя оболочки переполнены кровью. Консистенція вещества плотнѣе нормальнаго, въ желудочкахъ едва замѣтное количество серознаго выпота. Спинной мозгъ и его оболочки представляютъ тѣ же измѣненія, что и головной.

Легкія не спадаются, на краяхъ ихъ замѣчаются увеличенные пузырьки.

Въ нѣсколькихъ мѣстахъ подъ плеврою точечныя кровоизліянія.

Микроскопическое изслѣдованіе.

Кое-гдѣ только замѣчался сосудъ съ признаками перерожденія его стѣнки: ядра эндотелія увеличены. Въ субъадвентиціальныхъ пространствахъ небольшое число лимфоидныхъ элементовъ.

Большія гангліозныя клѣтки представляются измѣненными въ видѣ помутнѣнія протоплазмы и образованія вакуолъ неправильной формы. Въ нѣсколькихъ клѣткахъ ядро неясно очерчено. Сильнаго распада клѣтокъ не видать. Отростки сохранены на многихъ клѣткахъ.

№ VIII. Молодой кроликъ-самецъ, вѣсомъ 980,0, получаетъ въ теченіе 140 дней подкожно Cocaini muriatici 6,035 слѣдующимъ порядкомъ:

7	дней	à 0,01	pro	die.
7	„	à 0,02	„	„
14	„	à 0,03	„	„
20	„	à 0,035	„	„

10	дней	× 2	à 0,02	pro	die.
10	„	× 2	à 0,025	„	„
10	„	× 2	à 0,03	„	„
10	„	× 2	à 0,035	„	„
15	„	× 2	à 0,04	„	„
4	„	× 2	à 0,045	„	„
7	„	× 3	à 0,045	„	„

26 дней приходится на паузы. Передъ смертью 3 дня кокаина не давалось.

Вѣсъ труна 1400,0.

Прижизненныя явленія отъ хроническаго дѣйствія кокаина были слѣдующія: отъ 0,01 зрачки были расширены, глазныя яблока вытягивались (protusio bulbi), возбужденіе животнаго едва замѣтное. При 0,02—0,025 чрезъ 4—5 минутъ наступаетъ сильное возбужденіе, дыханіе ускорено, кроликъ бѣгаетъ около 20—30 минутъ. Останавливаясь начинаетъ дѣлать головою маятникообразныя движенія. При 0,03—0,04 послѣ кратковременнаго возбужденія, длящагося около 1—2 минутъ ложится на животъ. Ноги вытягиваетъ. Уши кладетъ къ спинѣ. Лежитъ спокойно 2—5 минутъ. Начинающаяся слабость принуждаетъ его ложится на бокъ. Лежа на боку начинаетъ ужасно цирапаться, стремясь встать; приподнятый бросается вдругъ впередъ, ударяясь сильно головой о стѣнки клѣтки; опять падаетъ. Чрезъ 15 до 20 минутъ поднимается на ноги, при чемъ слабо держится. Начинается второй періодъ возбужденія 15 до 25 минутъ. Въ началѣ этого періода при дольшемъ употребленіи кокаина замѣчается отекъ легкихъ, хрипѣніе слышно даже издали. Слюна течетъ изо рта. Стоитъ шатко, начинается сильное поддергиваніе шейныхъ мышцъ (Opistothonus); скоро присоединяется судорога и спинныхъ мышцъ. Кроликъ отбрасываетъ голову на спину, становится на дыбы и опрокидывается на спину, царапается минуты двѣ, пока опять съ ужаснымъ трудомъ

не подымется на ноги, чтобъ повторить ту же самую сцену нѣсколько десятковъ разъ. При этомъ постоянно дѣлаетъ жевательныя движенія. Чрезъ ½ часа послѣ впрыскиванія кокаина присѣвши двигаетъ головою матяникообразно въ равныхъ промѣжуткахъ времени. Приблизительно въ 45—50 минутъ послѣ впрыскиванія кокаина всѣ явленія утихаютъ. Тогда сидитъ спокойно въ углу клѣтки въ продолженіи 1—2 часовъ, дѣлаясь тупымъ и апатичнымъ существомъ. Послѣ мѣсячнаго употребленія кокаина является помутнѣніе роговицы вслѣдствіе механическихъ поврежденій во время судорожныхъ припадковъ; слизисто-гнойная жидкость течетъ изъ обоихъ конъюнктивальныхъ мѣшковъ, то усиливаясь то уменьшаясь. Спустя нѣкоторое время послѣ употребленія кокаина — приблизительно чрезъ 35—40 дней — перистальтика кишекъ увеличивается, животное изпражняется жидкими каловыми массами.

Вскрытіе, произведенное сейчасъ послѣ смерти, обнаружило слѣдующее.

Твердая мозговая оболочка полнокровна, субдуральное пространство заполнено кровянистою жидкостью, головной мозгъ гиперемированъ. Такой-же жидкостью заполненъ и позвоночный каналъ. Dura mater, повидимому, плотнѣе нормальной, труднѣе отдѣляется отъ костей.

Сосуды мягкой мозговой оболочки вдвое или трое шире нормальныхъ. Сосуды основанія мозга очень сильно переполнены.

Мышцы туловища блѣдны.

Подкожная жировая клѣтчатка нормально развита.

Печень по объему неизмѣнена. Дольки не ясны.

Въ желчномъ пузырѣ не особенно большое количество обыкновенной желчи.

Въ желудочно-кишечномъ каналѣ не большое количество жидкихъ пищевыхъ массъ.

Легкія розовокраснаго цвѣта, средняго содержанія крови. При разрѣзѣ выдѣляется кровянистопѣнистая жидкость. На краяхъ легкихъ замѣчается emphysema.

Микроскопическое изслѣдованіе:

Поперечные разрѣзы, взятые на различныхъ высотахъ спинного мозга, преимущественно изъ шейнаго и поясничнаго утолщеній, представляютъ рѣзкія патолого-анатомическія измѣненія. Нервныя клѣтки особенно въ переднихъ рогахъ сѣраго вещества, почти всѣ, за рѣдкими исключеніями, болѣе или менѣе измѣнены. Мутность почти во всѣхъ клѣткахъ ясно видна. Только на рѣдкихъ препаратахъ встрѣчаются нормальныя контуры клѣтокъ. Обыкновенно же края клѣтокъ изрыты выемками разной глубины и формы. Края этихъ выемокъ бываютъ въ свою очередь изъѣдены. Почти на каждомъ препаратѣ встрѣчаются гангліозныя клѣтки отличающіяся своеобразными дефектами, то сферической то шарообразной формы. Эти вакуолы иногда доходятъ до самого ядра, оставляя его ненарушеннымъ. Очень часто можно видѣть клѣтки, гдѣ вакуолы въ числѣ 2 — 3 располагаются у одного изъ ея краевъ, какъ это видно на фиг. № 2. Также можно встрѣтить клѣтку, гдѣ она вся заполнена вакуолами, и отъ протоплазмы остаются только тонкія перегородки, а самое ядро зернисто перерождено, ядрышко не видно. Наконецъ встрѣчаются клѣтки, гдѣ протоплазма какъ бы расщеплена на двое: свѣтлая, ни чѣмъ не окрашенная полоса раздѣляетъ зернисто распавшуюся протоплазму на 2 части. Нормальная звѣздчатость гангліозныхъ клѣтокъ встрѣчается какъ исключеніе. На нѣкоторыхъ препаратахъ есть клѣтки, протоплазма которыхъ приняла форму комка неопредѣленной формы. Ядро большею частью сохранено, но потеряло свою рѣзкую очерченность. Края его зубчаты, будто-бы разъѣдены зубами мышей. Полулуннообразная форма ядра встрѣчалась очень рѣдко.

Менѣе часто попадаются клѣтки, протоплазма которыхъ какъ-бы разрыхлена и состоитъ изъ болѣе или менѣе отдѣльныхъ зеренъ различной величины. Нѣкоторыя клѣтки уменьшены, какъ-бы сморщены, съ неяснымъ ядромъ, повидимому, атрофированы.

Въ бѣлыхъ столбахъ спинного мозга, за исключеніемъ нѣкоторыхъ утолщенныхъ осевыхъ цилиндровъ, нѣтъ рѣзкихъ измѣненій въ нервныхъ элементахъ.

Соединительно тканныя клѣтки въ сѣромъ веществѣ количественно увеличены. Въ бѣломъ веществѣ упомянутой гиперплазіи не видать.

Что касается сосудистой системы, то она не представляетъ такой рѣзкой и разнообразной картины измѣненія какъ гангліозныя клѣтки. Всѣ капилляры равномѣрно набиты кровяными шариками. Въ расширенныхъ перевасулярныхъ пространствахъ, по мѣстамъ, встрѣчается иногда гомогенный выпотъ съ очень рѣдкими шарообразными тѣльцами. Кровоизліяній не видать. — Гистосогическія измѣненія въ стѣнкахъ сосудовъ выражаются только ясно видными, по видимому, увеличенными элементами. – Ядра, по видимому, увеличены.

Патолого-анатомическія измѣненія нервныхъ клѣтокъ головного мозга на препаратахъ, взятыхъ изъ коры полушарій, далеко не такъ легко открываются, какъ въ спинномъ мозгу; онѣ несравненно слабѣе, какъ по интенсивности такъ и по экстенсивности. Въ измѣненныхъ клѣткахъ перинелюлярныя пространства учеличены; часто встрѣчаются клѣтки съ незначительно измѣненной протоплазмой. Иногда попадаются клѣтки съ значительной мутностью и зернистостью протоплазмы. Часто видно начало вакуолизаціи. Случается также видѣть клѣтки по формѣ значительно измѣненныя.

Во всѣхъ препаратахъ головного мозга нервныя клѣтки представляются столь неопредѣленнаго измѣненія, что, по крайней мѣрѣ, на основаніи большинства разсмотрѣнныхъ препаратовъ, можно считать нѣкоторыя ненормальности зависящими отъ уплотняющихъ средствъ.

Сосуды мозговой коры представляютъ расширенныя адвентиціальныя пространства съ замѣтными клѣточными элементами въ выпотныхъ массахъ, хорошо окрашивающихся карминомъ. Эксудатъ гомогеннаго характера. На стѣнкахъ капилляровъ замѣчаются жировыя тѣльца. Эндомелій выступаетъ ясно въ просвѣтъ сосуда.

№ IX. Молодой кроликъ-замецъ, вѣсомъ 930,0, получаетъ въ 110 дней подкожно 4,12 солянокислаго кокаина тѣмъ-же порядкомъ какъ и № VIII. Вѣсъ трупа 1260,0. Смерть наступила неожиданно отъ такой дозы, которая раньше обыкновенно легко переносилась, при явленіяхъ характерныхъ для остраго отравленія и послѣдовательной общей слабости.

Данныя какъ макроскопическаго такъ и микроскопическаго изслѣдованій совершенно сходны съ № VIII.

Хотя микроскопическія измѣненія въ моихъ опытахъ и не представляли, повидимому, рѣзко выраженныхъ измѣненій въ центральной нервной системѣ, за исключеніемъ несомнѣнно ясно видныхъ гиперэмическихъ состояній, какъ въ острыхъ такъ и хроническихъ случаяхъ, за то микроскопическія изслѣдованія дали положительные результаты, преимущественно въ хроническихъ случаяхъ.

И такъ мы находимъ во всѣхъ послѣднихъ случаяхъ перерожденіе гангліозныхъ клѣтокъ, преимущественно переднихъ роговъ.

Явленіе наблюдаемое И. П. Мержеевскимъ[11]) и Чижомъ[21]), что главнымъ образомъ ближайшія къ сосудамъ клѣтки перерождаются, мною не могло быть

установлено. Вакуолизація въ моихъ препаратахъ не была такъ сильно выражена какъ у Данилло[1]) и Попова[15]), даже слабѣе чѣмъ на препаратахъ Чижа при отравленіи морфіемъ и атропиномъ.

Ядра, какъ болѣе стойкіе элементы въ клѣткахъ, чѣмъ ихъ протоплазма, рѣже подлежали патологическому процессу, какъ видно изъ нашихъ препаратовъ.

Болѣе точно опредѣлить измѣненіе въ ядрахъ является невозможнымъ, такъ какъ эти измѣненія въ высшей степени своеобразны.

Измѣненій въ бѣломъ веществѣ спинного мозга, за исключеніемъ едва утолщенныхъ осевыхъ цилиндровъ нервныхъ волоконъ, сильной гиперэміи и увеличенныхъ периваскулярныхъ пространствъ съ нѣсколькими круглыми элементами, я не могъ съ увѣренностью констатировать, или измѣненія бѣлыхъ столбовъ не такъ рѣзко выражаются, на что и Чижъ (l. c.) обратилъ вниманіе, или, благодаря несовершенству нашихъ методовъ изслѣдованія, мы ихъ хорошо не различаемъ.

При этомъ нужно замѣтить, что нервныя гангліозныя клѣтки принадлежатъ несомнѣнно къ легко повреждаемымъ тканямъ, такъ что малѣйшія аномаліи въ циркулирующей крови производятъ измѣненія въ видѣ помутнѣнія и дегенераціи.

Изъ фармакологическихъ изслѣдованій извѣстно, что кокаинъ принадлежитъ къ протоплазматическимъ ядамъ (Kobert)[6]) т. е. къ такимъ ядамъ, которые прежде всего дѣйствуютъ вредоносно на протоплазму клѣтокъ, которая отличается своею чувствительностью къ ядамъ. (Ziegler[27]) p. 277.)

Также надо принять во вниманіе и то обстоятельство, что гангліозныя клѣтки переднихъ роговъ сѣраго вещества представляютъ довольно крупные элементы, слѣдовательно, намъ легче всего изучать всякія измѣненія здѣсь, чѣмъ въ другихъ областяхъ центральной

нервной системы. При этомъ, мы, конечно, не отрицаемъ, что могутъ быть измѣненія и въ другихъ протоплазматическихъ элементахъ организма, но эти измѣненія нашему глазу не столь доступны, какъ въ гангліозныхъ клѣткахъ переднихъ роговъ.

Измѣненія въ сѣромъ веществѣ объясняются еще и дѣйствіемъ яда на послѣднее какъ на центръ, при сохраненіи бѣлаго вещества, какъ проводника. Такого же мнѣнія придерживается и Чижъ (l. c.).

Преимущественное дѣйствіе алкалоидовъ на сѣрое вещество центральной нервной системы Чижъ сопоставляетъ съ тѣми болѣзненными формами, гдѣ прежде всего измѣняется сѣрое вещество (прогрессивный параличъ помѣшанныхъ и т. д.). Не находя возможнымъ причислить всѣхъ описанныхъ измѣненій, Чижъ находитъ ихъ болѣе всего подходящими къ такъ называемому центральному міэлиту.

На основаніи нашихъ наблюденій положительно можемъ подтвердить слѣдующій выводъ: „едва ли можно допустить, чтобы вещества, столь опредѣленно измѣняющія функціи нервной системы, не производили какихъ-либо патолого-анатомическихъ измѣненій въ этой послѣдней". (Чижъ).

Дегенеративныя измѣненія въ гангліозныхъ клѣткахъ можно еще объяснить тѣмъ обстоятельствомъ, что вслѣдствіе возбужденія, вызваннаго дѣйствіемъ кокаина, нервныя клѣтки подвергались чрезмѣрной работѣ. Если принять во вниманіе, что отравленія длились до 140 дней и впрыскиванія иногда производились по нѣсколько разъ въ день, смотря по состоянію животнаго, то только что высказанное предположеніе окажется весьма возможнымъ.

И такъ, если мы сопоставимъ всѣ вышеизложенные факты гистологическаго измѣненія центральной нервной системы и обратимъ еще вниманіе на сморщенность клѣтокъ, набуханіе протоплазмы, мелко зернистый

распадъ, вакуолизацію клѣтокъ, что мы имѣемъ дѣло съ паренхиматознымъ дегенеративнымъ процессомъ. Расширеніе периваскулярныхъ пространствъ съ примѣсью незначительнаго числа круглыхъ элементовъ, по всей вѣроятности, указываетъ на прижизненный отекъ нервной ткани. Сосудистыя стѣнки оказывались всегда цѣлы.

Присутствіе кровяныхъ шариковъ въ периваскулярныхъ пространствахъ объясняется происхожденіемъ ихъ per diapedesin во время судорогъ и повышеннаго кровяного давленія.

Измѣненія сосудовъ выражались преимущественно увеличеніемъ ядерныхъ элементовъ въ ихъ стѣнкахъ.

Не лишне будетъ здѣсь рѣшить вопросъ, насколько измѣненія, найденныя нами, могутъ быть приписаны вліянію голода, тѣмъ болѣе, что измѣненія центральной нервной системы при голоданіи изучены почтенными трудами.

Маньковскій[10]) и Розенбахъ[16]) нашли измѣненія въ нервныхъ клѣткахъ сѣраго вещества; клѣтки были вакуолизированы, протоплазма сморщена, отростки потеряны; ядро и ядрышко исчезли только въ единичныхъ случаяхъ. Иногда наблюдались клѣтки съ нервными зубчатыми краями. Вены и капилляры были расширены, съ размноженнымъ эндотеліемъ и набухшими ядрами; периваскулярныя пространства содержали лимфоидныя клѣтки.

Довнаровичъ[2]) же, подвергая кроликовъ продолжительному голоданію, не находитъ вышеописанныхъ измѣненій; измѣненія касаются лишь ядеръ и ядрышекъ, именно измѣненія ихъ объема.

Возвращаясь къ нашимъ случаямъ, мы должны замѣтить, что наши кролики не теряли въ вѣсѣ, за исключаніемъ № III, который почти совсѣмъ отказался отъ ѣды. Но данныя микроскопическаго изслѣдованія центральной

нервной системы кролика № III такъ поразительно сходны съ измѣненіями, найденными у другихъ животныхъ, подвергнутыхъ хроническому отравленію кокаиномъ, что мы склонны причислить эти явленія дѣйствію кокаина, а никакъ не голоданію.

Обращаясь къ литературнымъ даннымъ по вопросу о гистологическихъ измѣненіяхъ въ центральной нервной системѣ при отравленіи кокаиномъ, мы находимъ весьма скудный матеріалъ. Случай отравленія кокаиномъ со смертельнымъ исходомъ и патолого-анатомическимъ вскрытіемъ его опубликованъ только одинъ, какъ видно изъ работы Kobert'a (op. c.) по этому вопросу (оригинальной работы мнѣ не удалось отыскать). Найдена гиперэмія печени, селезеньки, почекъ, спинного и головного мозга.

Изслѣдованія Ehrlich'a[3]), хотя и не относятся прямо къ нашему вопросу, (центральная нервная система не была изслѣдована), тѣмъ не менѣе результаты его имѣютъ нѣчто общее съ нашими наблюденіями. Ehrlich кормилъ крысъ кокаиномъ. Кромѣ незначительныхъ измѣненій въ подчелюстныхъ железахъ и почкахъ Ehrlich'a поражала постоянная вакуолизація клѣтокъ печени, „so verbreitete und constante vacuoläre Degeneration der Leber". Жаль, что Ehrlich'омъ не была изслѣдована центральная нервная система. Въ работѣ Ehrlich'a я обратилъ вниманіе на тотъ фактъ, что у отравленныхъ кокаиномъ крысъ постоянно наблюдалась вакуолизація клѣтокъ печени.

Такъ какъ въ литературѣ есть указанія, что описываемыя авторами измѣненія въ центральной нервной системѣ могутъ быть обусловлены и другими обстоятельствами, независящими отъ отравленія, то мы вкратцѣ разсмотримъ мнѣнія разныхъ авторовъ по этому вопросу.

Въ 1885 году Kreyssig[8]) дѣлалъ опыты надъ дѣйствіемъ фосфора и мышьяка, желая провѣрить опыты Данилло и Попова (opp. cc.). Kreyssig'у удалось найти только капиллярныя кровоизліянія. Всѣ же другія измѣненія: вакуолизацію, блѣдное окрашиваніе клѣтокъ, помутнѣніе и т. д. Kreyssig причисляетъ къ нормальнымъ явленіямъ, какія получаются отъ уплотняющихся веществъ.

Schultze же въ своихъ „Zusätzliche Bemerkungen zu dem Aufsatze des Herrn Dr. Kreyssig (тамъ же), послѣ появленія реферата работы Чижа (op. c.), желая придать больше значенія работѣ Kreyssig'a, ограничивается совѣтомъ — отнестись осторожно къ работамъ Данилло, Попова и Чижа, но повидимому, не особенно довѣряетъ своему мнѣнію, если дальше говоритъ, что нѣтъ сомнѣнія, dass die Bilder der scheinbaren Degeneration, besonders auch die Vacuolenbildung, nach Einwirkung der genannten Stoffe in reichlicherem Maasse auftreten können als an Normalpräparaten.

Rosenbach[17]) въ своей статьѣ о вакуолизаціи указываетъ на то обстоятельство, что и тѣ авторы дѣлали контрольные опыты, противъ которыхъ возстаетъ Kreyssig и Schultze, но имъ никогда не удалось въ нормальныхъ препаратахъ видѣть такія измѣненія, какія были замѣчены у отравленныхъ животныхъ.

Дальше Rosenbach разбираетъ работу Schulz'a[19]) объ искусственныхъ и патологическихъ измѣненіяхъ центральной нервной системы, гдѣ Schulz относитъ многое изъ описываемыхъ измѣненій къ посмертнымъ явленіямъ, но такъ какъ Schulz'у удалось найти въ спинномъ мозгу у 20 труповъ только нѣсколько вакуолъ въ гангліозныхъ клѣткахъ, то, на основаніи этого факта, Rosenbach спрашиваетъ, какимъ же образомъ при-

числить тѣ клѣтки къ нормальнымъ, гдѣ почти онѣ всѣ, или ихъ большая часть, окружены вакуолами.

Нѣкоторое время спустя Trzebiński[20]) изслѣдовалъ гангліозныя клѣтки въ спинномъ мозгу кроликовъ и собакъ, уплотняя въ разныхъ жидкостяхъ центральную нервную систему нормальныхъ животныхъ. Кромѣ того, онъ повторилъ опыты Kreyssig'a. Trzebiński приписываетъ многія измѣненія, замѣченныя имъ на препаратахъ изъ отравленныхъ животныхъ, дѣйствію уплотняющей среды, тѣмъ не менѣе утверждаетъ, что въ нормальныхъ препаратахъ число вакуолъ меньше чѣмъ въ патологическихъ

Якимовымъ[28]) въ 1889 году была предпринята работа въ лабораторіи И. П. Мержеевскаго съ цѣлью изучить вліяніе алкоголя на измѣненія въ нервной системѣ животныхъ. Этиловой алкоголь вводился собакамъ во желудокъ. Собаки отравлялись хронически. Микроскопическое изслѣдованіе центральной нервной системы, кромѣ другихъ измѣненій, дало слѣдующее: нервныя клѣтки вакуолизированы; вакуолизація была выражена болѣе всего на периферіи клѣтокъ. Протоплазма расщеплена. Клѣтки мутны, отростки видны плохо, ядра и ядрышка утратили свою отчетливость. Протоплазма нѣкоторыхъ клѣтокъ изъѣдена. „Иногда мозговая ткань вблизи сосудовъ была пропитана плазматическимъ экссудатомъ. Присутствіе лейкоцитовъ встрѣчалось только случайно.“ Авторомъ составлена обширная литература по вопросу измѣненій въ центральной нервной системѣ отъ дѣйствія адкоголя.

Изъ указаній Якимова видно, что почти къ тѣмъ же результатамъ пришелъ и В. Ф. Чижъ[22]) на основаній своихъ изслѣдованій, начатыхъ въ 1886 году. Чижъ изучалъ дѣйствіе разныхъ спиртовъ на нервные центры собакъ. Кромѣ другихъ измѣненій нервной ткани въ хроническихъ случаяхъ было отмѣчено: „точечныя кровоизліянія въ

нервную ткань являются наиболѣе постояннымъ явленіемъ при отравленіи этими ядами.“ Вакуолизація клѣтокъ была видна.

Nerlich[12]) сообщаетъ случай изъ клиники Hitzig'a гдѣ послѣ поврежденія спинки носа присоединился столбнякъ. Наступилъ лѣвосторонній параличъ facialis; правосторонняя контрактура мышцъ иннервируемыхъ facialis'омъ. Смерть. Вскрытіе и тщательное изслѣдованіе центральной нервной системы. Ядерныя клѣтки facialis, trigemini и hypoglossi вакуолизированы. Nerlich придаетъ этимъ вакуоламъ большое значеніе, такъ какъ онѣ находились только въ двигательныхъ ядрахъ упомянутыхъ нервовъ, т. е. вакуолы были только въ тѣхъ мѣстахъ, на пораженіе которыхъ указывали прижизненныя явленія. Всѣ остальныя части мозга, продолговатаго и спинного мозга были свободны отъ вакуолъ. Nerlich является настойчивымъ сторонникомъ Kahler'a, Pick'a, Obersteiner'a и Eisenlohr'a (цитирую по Nerlich'y), что обильное образованіе вакуолъ въ клѣткахъ считается патологическимъ, а не искусственнымъ явленіемъ.

Эрлицкій[4]) и Рыбалькинъ на основаніи своихъ собственныхъ микроскопическихъ изслѣдованій центральной нервной системы отрицаютъ мнѣніе Kreyssig'a и его сторонниковъ (Alexander. Klinische und experimentelle Beiträge zur Kenntniss der Lähmung nach Arsenvergiftung. Breslau, 1889), которые, по мнѣнію Эрлицкаго и Рыбалькина, черезчуръ увлекаются, приписывая почти всякое измѣненіе центральной нервной системы дѣйствію уплотняющихъ веществъ. Эрлицкій и Рыбалькинъ описываютъ микроскопическія изслѣдованія центральной нервной системы 50лѣтняго субъекта, погибшаго отъ отравленія мышьякомъ. Изъ весьма богатой картины измѣненій въ спинномъ мозгу приведу только слѣдующе : гангліозныя клѣтки переднихъ роговъ потеряли свои нормальныя очерченности, отростки на

многихъ клѣткахъ исчезли. Величина клѣтокъ уменьшена. Протоплазма всѣхъ клѣтокъ измѣнена. Вакуолизація клѣтокъ. — Литература относящаяся къ данному вопросу разработана критически.

Въ 1892 году по вопросу о гистологическихъ измѣненіяхъ въ центральной нервной системѣ выступилъ съ обширнымъ трудомъ Stieglitz[18]). Работа Попова (op. c.) была провѣрена. Результаты Stieglitz'a съ данными Попова, за незначительными исключеніями, сходны. Stieglitz отравлялъ большое число кроликовъ и морскихъ свинокъ свинцомъ. Въ сообщенныхъ протоколахъ вскрытій хроническихъ случаевъ отмѣчается, между прочими измѣненіями, въ спинномъ мозгу: дегенеративное измѣненіе въ гангліозныхъ клѣткахъ, преимущественно образованіе вакуолъ. Stieglitz много говоритъ о вакуолизаціи клѣтокъ, которыя считаетъ патологическимъ явленіемъ. Присутствіе вакуолъ въ нормальныхъ клѣткахъ Stieglitz считаетъ рѣдкостью. Слѣдовательно мнѣніе Kreyssig'a, Schultz'a и Trzebińsk'aго было поколеблено въ своихъ основахъ.

Wollenberg[25]), изслѣдовавъ только межпозвоночные узлы умершаго отъ tabes dorsalis, не рѣшается окончательно высказаться о вакуолизаціи клѣтокъ. Онъ принимаетъ 2 рода вакуолъ, дегенеративныя и ложныя, происходящія отъ уплотняющихъ жидкостей.

Настойчивымъ сторонникомъ и защитникомъ взглядовъ Stieglitz'a является Westphal[24]) въ своемъ трудѣ. Онъ изслѣдовалъ спинной мозгъ алкоголика. Описываются тѣ же измѣненія, которыя и мы нашли. „Bei manchen Zellen ist der Zellleib blasig aufgetrieben; besonders auffällig ist dies an einzelnen Stellen, wo die eine Hälfte der Zelle in eine ganz homogene Masse umgewandelt ist, dieser Theil setzt sich scharf wie durch einen Spalt von der anderen Hälfte ab. (см. нашъ рис. № 2.)

В. Ф. Чижъ же въ своей работѣ[21]) говорилъ о вакуолизаціи слѣдующее: „во всякомъ случаѣ, даже если вакуолы и продуктъ уплотнѣнія, то только проявляющійся на патологическихъ клѣткахъ".

Такимъ образомъ мы постепенно убѣждаемся, что это предположеніе о значеніи вакуолизаціи, высказанное болѣе десяти лѣтъ тому назадъ, окончательно подтверждается работами послѣднихъ временъ.

Уже Занчевскій (l. c.) сравнивалъ измѣненія отъ отравленія кокаиномъ съ измѣненіями, найденными Чижомъ въ спинномъ мозгу собакъ при остромъ и хроническомъ отравленіи морфіемъ и атропиномъ, и заключаетъ: „что нельзя не замѣтить сходства въ пораженіи клѣтокъ и сосудовъ; но при отравленіи атропиномъ и въ особенности морфіемъ, дегенеративныя измѣненія достигаютъ въ нѣкоторыхъ клѣткахъ большей степени развитія, чѣмъ это имѣетъ мѣсто при отравленіи кокаиномъ.

Выводы работы Занчевскаго, послѣ работъ Schultze и его учениковъ, представлялись для нѣкоторыхъ, по меньшей мѣрѣ, сомнительными, и вмѣстѣ съ тѣмъ гораздо больше представлялось для многихъ недоказаннымъ значеніе всего ученія о патолого-анотомическихъ измѣненіяхъ при отравленіи нервными ядами. И теперь еще немало весьма солидныхъ ученыхъ сомнѣваются, что при отравленіи нервными ядами центральная нервная система подвергалась постояннымъ стойкимъ, патолого-анотомическимъ измѣненіямъ. Понятно поэтому, что, провѣряя результаты работы Занчевскаго, при устраненіи всѣхъ, указанныхъ Schultze и другими недостатковъ, мы, тѣмъ самимъ, подвергли еще разъ провѣркѣ все ученіе о патолого-анотомическихъ измѣненіяхъ при отравленіи нервными ядами. Хотя всѣ

возможныя предосторожности были приняты и источники ошибокъ, на которые указалъ Schultze и др., были устранены, тѣмъ не менѣе наши результаты оказались лишь подтвержденіемъ того, что найдено было Занчевскимъ и Pandi. Такое тождество результатовъ какъ нельзя болѣе доказываетъ что найденное нами весьма близко къ точному описанію того, что производитъ кокаинъ въ тканяхъ центральной нервной системы. Вмѣстѣ съ этимъ наши результаты даютъ еще новыя доказательства, что вообще нервные яды производятъ постоянныя и стойкія патолого-анатомическія измѣненія въ центральной нервной системѣ, въ частности же подтверждаютъ изслѣдованія В. Ф. Чижа о патолого-анатомическихъ измѣненіяхъ спинного мозга собакъ при отравленіи морфіемъ, такъ какъ Занчевскій утверждаетъ, что измѣненія найденныя имъ весьма сходны съ тѣми, которыя были найденны Чижомъ. Слѣдовательно, послѣ моей работы сомнѣніе въ справедливости ученія о патолого-анатомическихъ измѣненіяхъ при отравленіи нервными ядами дѣлается еще менѣе основательнымъ, и ученіе это можетъ считаться доказаннымъ, насколько это возможно при современныхъ условіяхъ микроскопической техники. Значеніе же это для практической медицины черезчуръ очевидно, чтобъ объ этомъ нужно было говорить, и когда оно войдетъ въ распространенные учебники частной патологіи и терапіи, тогда конечно врачи будутъ гораздо осторожнѣе при назначеніи этихъ средствъ и вмѣстѣ съ тѣмъ тѣ злоупотребленія морфіемъ, кокаиномъ и другими ядами, которые теперь столь часты, сдѣлаются рѣже, такъ какъ, конечно, точное знаніе есть наиболѣе могущественное орудіе въ борьбѣ со всякимъ словомъ.

Резюмируя выше изложенныя данныя гистологическаго изслѣдованія и основанныя на нихъ заключенія, мы приходимъ къ сдѣдующимъ главнымъ выводамъ:

1. Кокаинъ, вызывая функціональныя разстройства въ центральной нервной системѣ, вмѣстѣ съ тѣмъ производитъ также и патолого-анатомическія измѣненія въ ея тканяхъ.

2. Измѣненія въ клѣткахъ спинного мозга, при отравленіи кокаиномъ, рѣзче выражены чѣмъ въ мозговой корѣ.

3. Патолого-анатомическія измѣненія центральной нервной системы — спеціально спинного мозга — при хроническомъ отравленіи кокаиномъ можно подвести подъ общій типъ диффузнаго центральнаго міэлита, подобно какъ при отравленіяхъ морфіемъ и атропиномъ (Чижъ).

Литература.

1. Данилло. Къ патологической анатоміи спинного мозга при отравленіи фосфоромъ. Дисс. СПБ., 1881 г.
2. Довнаровичъ, Е. Къ ученію объ измѣненіяхъ спинного мозга при полномъ голоданіи. Больничная Газета Боткина, № 26, 1892 г.
3. Ehrlich, P. Studien in der Cocainreihe. Deutsche medic. Wochenschr. 1890, Nr. 32.
4. Erlicki und Rybalkin. Ueber Arsenlähmung. Archiv für Psychiatrie. Bd. XXIII, 1892.
5. Kahlden, C. v. Technik der histologischen Untersuchung pathologisch-anatomischer Präparate für Studirende und Aerzte. Jena, 1893.
6. Kobert, R. Lehrbuch der Intoxicationen. Stuttgart, 1893.
7. Korybutt-Daszkiewicz. Wird der thätige Zustand des Centralnervensystems von microscopisch wahrzunehmenden Veränderungen begleitet? Archiv f. mikrosk. Anatomie. 1889.
8. Kreyssig, Dr. Fritz. Ueber die Beschaffenheit des Rückenmarkes bei Hunden und Katzen nach Phosphor- und Arsenvergiftung nebst Untersuchungen über die normale Structur desselben. Virchow's Archiv. Bd. 102, 1886.
9. Лавдовскій и Овсянниковъ. Основаніе къ ученію микроскопической анатоміи человѣка и животныхъ. СПБ., 1888.
10. Маньковскій, В. Къ вопросу о голоданіи. Дисс. СПБ., 1882.
11. Mierzejewski. Etudes sur les lesions cérébrales dans la paralysie générale. Archives de Physiologie. Tom. II.
12. Nerlich, Dr. Paul. Ein Beitrag zur Lehre vom Kopfletanus. Arch. f. Psychiatrie. Bd. XXII, 1892.

13. Obersteiner. Anleitung beim Studium des Baues der nervösen Centralorgane im gesunden und kranken Zustande. II. Auflage. Leipzig und Wien, 1892.
14. Pandi, Dr. Koloman. Die Veränderungen des Centralnervensystems bei chronischer Brom-, Cocain-, Nicotin- und Antipyrinintoxication. Pester medicinisch - chirurg. Presse. Nr. 33. 1893 („Magyar arvosi Archivum, 1893, Heft 5. Excerpt").
15. Поповъ. Матеріалы къ ученію объ остромъ міэлитѣ токсическаго происхожденія. Дисс. СПБ., 1882.
16. Розенбахъ, П. О вліяніи голоданія на нервные центры. СПБ., 1883.
17. Rosenbach, P. Ueber die Bedeutung der Vacuolenbildung in den Nervenzellen. Neurolg. Centrbl. 1884. S. 54.
18. Stieglitz, Dr. Leopold. Eine experimentelle Untersuchung über Bleivergiftung mit besonderer Berücksichtigung der Veränderungen am Nervensystem. Archiv. f. Psych. 1892. Bd. XXIV.
19. Schulz, Richard. Ueber artificielle, cadaveröse und pathologische Veränderungen des Rückenmarks. Neurlg. Centrbl. 1883, Nr. 23.
20. Trzebinski, St. Einiges über die Einwirkung der Härtungsmethoden auf die Beschaffenheit der Ganglienzellen im Rückenmark der Kaninchen und Hunde. Virchow's Archiv, Bd. 107.
21. Чижъ, В. Ф. Объ измѣненіяхъ спинного мозга при отравленіи морфіемъ, атропиномъ, азотно-кислымъ серебромъ и бромистымъ каліемъ. Медицинскія прибавленія къ Морскому Сборнику, Іюнь 1883. СПБ. и Virchow's Archiv, Bd. 100.
22. Его-же. О патолого - анатомическихъ измѣненіяхъ въ центральной нервной системѣ собакъ при отравленіи этиловымъ спиртомъ и сивушнымъ масломъ. Дневникъ третьяго съѣзда Общества русскихъ врачей въ память Н. И. Пирогова. СПБ., 1889.
23. Вассерцугъ, Д. О вліяніи коканна на кровообращеніе. Дисс. Варшава, 1890.
24. Westphal, Dr. A. Anatomische Untersuchung des unter dem Titel „Ueber einen diagnostisch unklaren Fall von Erkrankung des Nervensystems" von Prof. Dr. Westphal

in den Charité-Annalen (XIV. Jahrgang, 1889) veröffentlichten Falles.
25. Wollenberg, Dr. Robert Untersuchungen über das Verhalten der Spinalganglien bei der tabes dorsalis. Archiv f. Psych. Bd. XXIV, 1892.
27. Ziegler, E. Lehrbuch der speciellen patholog. Anatomie. 7. Auflage. Jena, 1892.
28. Якимовъ, Н. И. О пьянствѣ и вліяніи алкоголя на измѣненія въ нервной системѣ. Вѣстникъ Клиник. и Судеб. Психіатріи и невропатологіи, 1889.

Положенія.

1. Ради избѣжанія выпаденія волосъ, слѣдуетъ, причесывая ихъ, не измѣнять направленія, указаннаго имъ природою.
2. Истерія, принимая формы всевозможныхъ болѣзней, можетъ ввести въ заблужденіе даже опытныхъ врачей, почему заслуживаетъ бо́льшаго изученія со стороны практическихъ врачей.
3. Сулема для уплотнѣнія центральной нервной системы представляетъ большое преимущество.
4. При леченіи Psoriasis надо чаще употреблять сулему, въ виду ея дешевизны, легкой примѣняемости и хорошаго дѣйствія.
5. При всякихъ воспалительныхъ процессахъ женскихъ половыхъ органовъ рекомендуются глицериновые тампоны ради ихъ осушающаго дѣйствія и легкой примѣняемости.
6. Долговременнымъ примѣненіемъ мышьяка иногда удается на нѣкоторое время пріостановить припадки падучей болѣзни.
7. Четверная окраска по Gaule не имѣетъ преимущества передъ другими, менѣе сложными, методами окрашиванія.

Объясненіе рисунковъ.

№ I и II. Поперечные разрѣзы сѣраго вещества спинного мозга кролика № VIII. Смерть черезъ 140 дней отъ начала опыта.

№ III. Поперечный разрѣзъ сѣраго вещества спинного мозга кролика № VII, умершаго на 82 день отъ начала опыта. — Müller'овская жидкость. Гематоксилинъ. Leitz. Объективъ 7. Окуляръ 1.

1.

2.

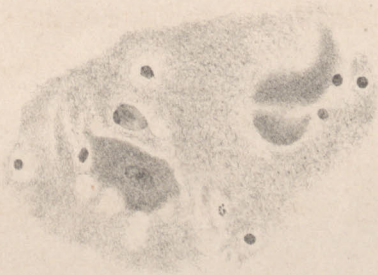

3.

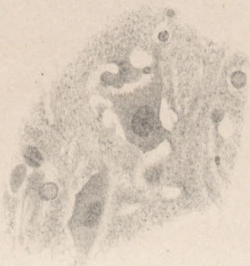

Рис. Э. П. Сакованъ.

Лит. Э. Бертельсона, Юрьевъ (Лифл. губ.)