Klinische Beobachtungen

aus der

Wittwe Reimers'schen Augenheilanstalt

zu Riga.

Inaugural-Dissertation

zur Erlangung des Grades

eines

Doctors der Medicin

verfasst und mit Bewilligung

Einer Hochverordneten Medicinischen Facultät der Kaiserlichen Universität

zu Dorpat

zur öffentlichen Vertheidigung bestimmt

von

Johannes Krannhals.

Livonus.

Ordentliche Opponenten:

Docent Dr. **W. Koch.** — Dr. **E. Jæsche.** — Prof. Dr. **E. von Wahl.**

Dorpat.

Druck von Schnakenburg's litho- und typographischer Anstalt.

1879.

Gedruckt mit Genehmigung der medicinischen Facultät.

Decan: A. Schmidt.

Dorpat, d. 21. August 1879.

Nr. 218.

(L. S.)

Es ist mir Bedürfniss allen meinen früheren Lehrern auf der Hochschule an dieser Stelle den wärmsten Dank abzustatten für die vielfachen Anregungen und Belehrungen, die ich während meiner Studienzeit durch sie empfangen.

Einleitung.

„Die Wittwe Reimers'sche Augenheilanstalt für Unbemittelte zu Riga hat seit ihrer im Januar 1864 erfolgten Eröffnung bis hierzu, durch die stets wachsende Zahl von Hilfesuchenden aus nah und fern, die jährlich Aufnahme und Behandlung in ihr finden, ein sprechendes Zeugniss dafür abgelegt, dass auch für die Bevölkerung unserer Ostseeprovinzen die Errichtung eines grösseren Augenspitals längst zu einem dringenden Bedürfniss geworden war."

Diese Worte, mit denen J. Stavenhagen seine im Jahre 1868 erschienene Inaugural-Dissertation, „Klinische Beobachtungen aus der Wittwe Reimers'schen Augenheilanstalt zu Riga im Jahre 1867", einleitete, haben für das seit jener Zeit verstrichene Decennium ihre volle Giltigkeit bewahrt. Die Krankenzahl ist fast ununterbrochen von Jahr zu Jahr gestiegen und der Wirkungskreis der Anstalt hat sich erweitert. Ueber die Frequenz der Klinik und die Hingehörigkeit ihrer Kranken mögen die folgenden, dem letzten Jahresberichte (für 1878) entnommenen Notizen einen Ueberblick gewähren:

Von den 3534 im Jahre 1878 ambulatorisch uud stationär behandelten Patienten gehörten zu

	Ambulatorium.	Hospital.
Riga	1656	123
Livland	406	108
Insel Oesel	5	—
Kurland	480	167
Estland	5	—
Lithauen und Witebsk	269	57
das übrige Russland	183	41
Ausland	27	7
In Allem	3031	503

Seit dem Juni 1878 die Stelle eines Assistenzarztes an der Wittwe Reimers'schen Augenheilanstalt vertretend, habe ich es unternommen, einen Theil des mir aus eigener Anschauung bekannten klinischen Materials eines Jahres (vom 1. Mai 1878 bis zum 30. April 1879) zum Zwecke einer Inaugural-Abhandlung zu bearbeiten. Ich habe hierzu die operativen Fälle ausgewählt und unter diesen die Krankheiten des Linsensystems, das Glaucom und die sympathischen Augenleiden specieller berücksichtigt, während die Krankheiten der Hornhaut, der Lider etc. kürzer abgehandelt worden sind, da die Lidaffectionen, Conjunctival- und Cornealleiden, sowie die Verletzungen des Auges bereits von J. Stavenhagen in einer Weise wiedergegeben worden sind, die Eigenthümlichkeiten des uns zufliessenden Materials in Bezug auf die letztgenannten Krankheiten trefflich klarlegt.

Es ist mir eine augenehme Pflicht, an dieser Stelle Hrn. Dr. C. Waldhauer, Director der Reimers'schen Augen-

heilanstalt, meinen Dank abzustatten für das Interesse, welches er stets meinen Studien geschenkt, für die vielfachen Unterweisungen und Winke, welche er mir aus dem Schatze seiner langjährigen practischen Erfahrung zukommen liess und für die Liberalität, mit welcher er mir seine reiche Privatbibliothek bei der Abfassung dieser Arbeit zur Disposition stellte.

I. Krankheiten des Linsensystems.

Staaroperationen.

Krankheiten des Linsensystems scheinen in den Landstrichen, deren augenleidende Bewohner zum grössten Theile in der Reimers'schen Augenheilanstalt Hilfe suchen, in geringerer Zahl vertreten zu sein, als man gewöhnlich, gestützt auf statistische Zusammenstellungen aus aller Herren Ländern, das procentarische Verhältniss der Linsenkrankheiten zu den übrigen Krankheiten des Auges annimmt. Die bleibend kleine Zahl der jährlich auf unserer Anstalt verrichteten Staaroperationen war mir bei Durchsicht früherer Jahrgänge des Krankenjournals aufgefallen; um einen exacten Maassstab für die durch dieses Factum wahrscheinlich gemachte geringere Frequenz von Krankheiten des Linsensystems überhaupt zu erhalten, habe ich die Ambulanz-Protokolle der letzten zehn Jahre (1868—1877) in Bezug auf die Linsenkrankheiten einer genaueren Durchsicht unterworfen und kann als das Ergebniss derselben folgende Tabelle anführen:

Tab. A.

Jahr.	Gesammtzahl der Kranken.	Linsenkrankh.	Cataract.	C. senil.	C. juven.	C. compl.	C. traum.	C. diabet.	C. cong.	C. pol. ant.	C. pol. post.	Dislocat lent.	Aphakia.	pCt.
Summa	22531	807	786	540	37	74	56	2	44	23	10	9	12	
1868	1771	48	46	31		5	1		6	3		1	1	2,71
1869	2002	69	68	48	3	8	3		4		2	1		3,44
1870	2206	60	57	38	5	3	5	1	3	2		1	2	2,71
1871	2145	86	84	57	6	7	7		6	1		1	1	4,11
1872	2424	84	84	60	5	5	3		4	4	3			3,46
1873	2316	75	75	58	2	4	5		4	2				3,23
1874	2428	106	105	71	4	11	7		5	5	2		1	4,36
1875	2268	101	95	61	3	11	11		7	2		3	3	4,40
1876	2439	93	91	58	3	14	9		1	3	3	1	1	3,81
1877	2532	85	81	58	6	6	5	1	4	1		1	3	1,35
Summa	22531	807	786	540	37	74	56	2	44	23	10	9	12	
pr.Cent.		3,58	3,48	2,39	0,16	0,32	0,24		0,19	0,10	0,04	0,04	0,05	

Der Procentsatz linsenkranker Individuen weist in den verschiedenen Jahren allerdings einige Differenzen auf; doch wo ist das nicht der Fall? Immerhin bleibt er bezeichnend, dass 4.4 der höchste Procentsatz war, welcher erreicht wurde. Von grösserer Bedeutung ist das Ergebniss, welches wir bei Vergleichung der Summen erhalten: Von 22531 Individuen litten nur 807 an Krankheiten des Linsensystems d. i. 3.58%. Erinnern wir uns, dass Cohn[1]) das Verhältniss der Linsenkrankheiten zu den übrigen Krankheiten des Auges einmal (35927 Fälle) zu 6.1%, das andere Mal (111691 Fälle) zu 5.6% angiebt, dass Becker[2]) unter 21586 an den Augen leidenden Individuen 1409 d. i. 6.5% fand, welche Krankheiten des Linsensystems als die wichtigste Affection aufwiesen,

1) Nagel. Jahresbericht über die Leistungen und Fortschritte im Gebiete der Ophthalmologie III. pag. 168 u. ibid. V. pag. 166.

2) Graefe und Sämisch. Handbuch der gesammten Augenheilkunde Bd. V. Abth. I. pag. 305.

so ist ein Minus von 3%, wie es sich bei unserer ungefähr auf der gleichen Anzahl von Individuen wie die Becker'sche Zusammenstellung beruhenden Statistik herausstellt, nicht ohne Interesse.

Es kann hier meine Absicht nicht sein eine vergleichende Zusammenstellung der Häufigkeit von Krankheiten des Linsensystems in verschiedenen Ländern und Himmelsstrichen zu geben, — dieses muss dem Verfasser einer Geographie der Krankheiten des Auges, zu welcher Prof. H. Cohn bekanntlich schon so dankenswerthe mühsame Vorarbeiten[1]) gemacht hat, überlassen werden, — wohl aber möchte ich meine Ziffern mit denen zweier benachbarter Augenkliniken zusammenstellen, — der ophthalmologischen Universitätsklinik zu Dorpat und der 1824 von Dr. Lerche in's Leben gerufenen Petersburger Augenheilanstalt. Ueber die erstere hat Prof. G. v. Oettingen[2]), über die letztere Dr. Blessig[3]) wiederholt berichtet. In beiden Anstalten ist die Zahl der zur Beobachtung gekommenen Krankheiten des Linsensystems noch geringer als in der hiesigen Klinik, nämlich:

	in d. Jahren	Gesammtzahl der Kranken.	Linsen-Kranke.	pr. Cent.
In Dorpat	1868—1870	3993	114	0,85
„ Petersburg	1865—1869	45085	984	2, 1
„ Riga	1868—1877	22531	807	3,58

Weder v. Oettingen noch Blessig theilen über die Hingehörigkeit der in den bez. Kliniken Hilfe suchenden Kranken etwas specielleres mit, doch dürfte man in Anbetracht der geographischen Lage der beiden Städte annehmen, dass die Dorpater Augenklinik ihr Material hauptsächlich aus dem nördlichen Livland und aus

1) Vorarbeiten für eine Geographie der Augenkrankheiten. Jena 1874.

2) Bericht über die Wirksamkeit der Dorpater opthalmologischen Universitätsklinik in den Jahren 1868—1878. — Die ophthalmologische Klinik Dorpats in den 3 ersten Jahren ihres Bestehens. (Separatabdruck aus Bd. II der Dorpater med. Wochenschr. pag. 8.)

3) Separatabdruck aus der Petersburger medicinischen Wochenschrift N. F. Bd. V (1875) pag. 4. — Пятидесятилѣтіе С. Петербургской глазной лечебницы. 1824—1874.

Estland bezieht, während die Petersburger Augenheilanstalt es in erster Reihe mit den Einwohnern Petersburgs selbst und sodann mit dem Petersburger Gouvernement, vielleicht auch mit einem Theile Finnlands zu thun hat.

Obgleich nun die oben neben einander gestellten Zahlen nicht allzu gross sind und gewiss noch der Bestätigung durch weitere statistische Erhebungen bedürfen, scheinen sie mir doch darauf hinzuweisen, dass die geringere Häufigkeit, mit der Krankheiten des Linsensystems auf der Ww. Reimers'schen Augenheilanstalt zur Beobachtung kommen, nicht auf einem blossen Zufalle oder rein lokalen Verhältnissen beruht, sondern eher darauf, dass Linsenkrankheiten in den Ostseeprovinzen (und, kann ich hinzufügen, dem angrenzenden Petersburger Gouvernement) überhaupt um einen nicht unbeträchtlichen Bruchtheil seltener sein dürften, als in anderen Ländern. Welche klimatischen, hygieinischen und socialen Verhältnisse hierbei eine Rolle spielen, entzieht sich vor der Hand noch unserer Erkenntniss; es wäre ein ziemlich fruchtloser Excurs, wollte ich hierauf abschweifen; doch glaube ich nicht, dass z. B. Armuth der Bevölkerung, Schwierigkeiten einer weiteren Reise etc. sich in einem so hohen Grade gerade in Bezug auf die Staarkranken geltend machen könnten, dass die Hälfte derselben zu Hause bleibt.

Ist somit das hier zu Lande seltenere Vorkommen von Erkrankungen des Linsensystems überhaupt wahrscheinlich, so dürfte es nicht uninteressant sein nachzusehen, ob sich vielleicht auch das Verhältniss der verschiedenen Formen von Linsenkrankheiten zu einander bei uns anders gestaltet, als etwa in Deutschland. Ich wähle zu diesem Vergleiche die von Becker (l. c. pag. 305) gegebene Tabelle, da dieselbe in sofern sie ebenfalls nach der Zahl der Individuen rechnet und auf fast der gleichen Summe basirt wie die meinige, sich am besten hierzu eignet. Die Becker'sche Tabelle ist hervorgegangen aus statistischen Mittheilungen der Augenkliniken zu Wien (Arlt), Heidelberg (Becker), und Basel (Schiess-Gemusaeus).

Tab. B [1]).

Ort, Zahl der Jahre.	Gesammtzahl der Kranken.	Linsenkrank.	Cataract.	C. senil.	C. juven.	C. compl.	C. traum.	C. diabet.	C. cong.	C. pol. ant.	C. pol. post.	Dislocatlent.	Aphakia.
Riga 10 Jahre	22531	807	786	540	37	74	56	2	44	23	10	9	12
		3,58	3,48	2,39	0,16	0,32	0,24	0,0	0,19	0,10	0,04	0,04	0,05
			97,4	68,7	4,7	9,4	7,0	0,2	5,6	2,9	1,2		
Wien, Heidelberg und Basel. 10 Jahre.	21586	1409	1369	925			115		120				
		6,5	6,3	4,2									
			97,1	67,1	3,8	4,8	7,9		8,9			2,6	

Ein Blick auf die Tabelle lehrt: 1) dass das auf unserer Seite befindliche Minus an Krankheitcn des Linsensystems sich ziemlich gleichmässig auf die verschiedenen Erkrankungs f o r m e n vertheilt; 2) dass die C a t a r a c t hier sowie in Deutschland die weitaus grösste Zahl der Linsenkrankheiten stellt; 3) dass unter den verschiedenen C a t a r a c t formen der Greisenstaar bei uns eben so dominirt, genau genommen, noch um 1½% überwiegt; desgleichen sind wir um 1% reicher an Cat. juvenil. und noch einmal so reich an complicirten Staaren als Deutschland, was mit der bekannten Indolenz unseres Landvolkes den Leiden des Sehorgans gegenüber zusammen hängen mag. Cat. traumat. ist gleich häufig vertreten; an angeborenen Staaren (hier ist in erster Reihe Cat. perinuclear. zu nennen) stellen hingegen unsere Linsenkranken ein um ca. die Hälfte kleineres Contingent als diejenigen Deutschlands, was vielleicht durch das seltene Vorkommen von Rhachitis hier zu Lande erklärt werden kann.

1) Anmerk. In der ersten Reihe sind die absoluten Zahlen angegeben, in der zweiten das procentarische Verhältniss der an verschiedenen Erkrankungen des Linsensystems leidenden Individuen zur Gesammtsumme der Kranken, in der dritten Reihe das procentarische Verhältniss der einzelnen C a t a r a c t f o r m e n zu einander (Aphakie und Dislocat. lent. ausgeschlossen; Becker rechnet die letzteren mit ein, was jedoch bei unserem Vergleiche kaum in die Waagschale fällt).

Der uns in Folgendem näher beschäftigende Zeitraum von einem Jahre (vom 1. Mai 1878—30. April 1879) führte der Klinik unter 3541, theils sich nur in der Ambulanz vorstellenden (3030), theils stationär behandelten Kranken (511), im Ganzen 124 Individuen zu, bei denen die objective Untersuchung Krankheiten des Linsensystems als die augenblicklich wichtigste Affection nachwies. Wir kamen also auch in diesem Jahre nicht über 3.5% hinaus. Nach Alter und Geschlecht vertheilten sich diese 124 Personen folgendermaassen:

Alter.	Männer.	Weiber.	Summa.
1—10	2	3	5
10—20	7	3	10
20—30	5	7	12
30—40	1	3	4
40—50	6	8	14
50—60	17	11	28
60—70	18	15	33
70—80	6	8	14
80—90	2	2	4
Summa	64	60	124

65 dieser 124 Personen waren auf beiden Augen krank, bei 59 fand sich ein Leiden des Linsensystems nur auf einer Seite; es kamen mithin im Ganzen 189 an Linsenkrankheiten leidende Augen zur Beobachtung. Die verschiedenen Formen dieser Krankheiten waren im nachstehender Frequenz vertreten:

	Männer.	Weiber.	Summa.
Cat sen. incip.	18	30	48
„ „ nond. mat.	13	19	32
„ „ matur.	27	32	59
Cat. juvenil.	2	2	4
„ compl.	3	3	6
„ traumat.	8	2	10
„ congenit.	6	2	8

	Männer.	Weiber.	Summa.
Cat. pol. ant.	5	3	8
„ pol. post.		1	1
Dislocat. lent.	5		5
Aphakia	4	4	8
Summa	91	98	189

An 29 Individuen, die sich in die stationäre Abtheilung aufnehmen liessen, wurden von diesen 189 Augen 47 operirt. Die näheren Verhältnisse dieser operativ behandelten Fälle finden weiter unten bei Gelegenheit der Besprechung der Staaroperationen eingehendere Berücksichtigung. Hier lasse ich einige casuistisch bemerkenswerthere Beobachtungen folgen.

1. Scheinbar monolaterale typische Cataracta perinuclearis: Martin Z., 6½ J. a., aus Linden in Curland, wurde von seinen Eltern wegen Strabism. converg. oc. d. der Klinik zugeführt. Die uns hier in erster Reihe interessirende Cataract des rechten Auges war den Eltern des Knaben ganz unbemerkt geblieben, und in der That bedurfte es einiger Aufmerksamkeit, um die sich bei diffusem Tageslichte kaum bemerkbar machende rauchige Trübung des rechten Pupillargebietes nicht zu übersehen. Patient zählte mit diesem Auge die Finger der vorgehaltenen Hand in 8—10 Fuss Entfernung, mit dem linken konnte er in 1 Fuss die einzelnen Punkte der Böttcherschen Leseproben Nr. III (für 20″ berechnet) unterscheiden; leichter Grad von Hyperopie. Nach Erweiterung beider Pupillen durch Atropin wurde rechts ein Schichtstaar diagnosticirt: eine graue, in der Mitte am wenigsten, gegen die Peripherie hin mehr und mehr, am scharfbegrenzten Rande am stärksten getrübte kreisrunde Scheibe nahm die Mitte des Pupillargebietes ein, indem sie eine ca. 1½—2 mm. breite Randzone frei liess, die bei auffallendem Lichte tiefschwarz, bei durchfallendem lebhaft roth erschien; bei letzterer Beleuchtung erhielt man auch aus dem mittleren Theile der trüben Scheibe etwas rothes Licht vom Augenhintergrunde. Nach aussen unten hin machte sich hinter der Iris (die übrigens an dieser Stelle dasselbe normale Ansehen hatte,

wie an den anderen Partieen) in den sonst vollständig klaren vorderen Schichten der Linse eine circumscripte weissliche wenig saturirte Trübung bemerkbar; dieselbe hatte eine dreieckige Gestalt, die c. 1½ mm. breite Basis dem Pupillarrande der Iris, die Spitze dem Centrum des Pupillargebietes zugekehrt; sie war nur bei ad maximum erweiterter Pupille sichtbar und liess deutlich den Rand der Cataracta zonular. durchschimmern. — An dem linken Auge konnte trotz wiederholter aufmerksamer Untersuchung anfangs nicht die geringste Abnormität, speciell keine Linsentrübung, wahrgenommen werden; endlich entdeckte man aber doch auf der vorderen Kapsel ein wenig nach innen unten vom Centrum des Pupillargebietes ein selbst unter Loupenvergrösserung nur minimes hellgraues Pünktchen, das sich wie der Stich einer feinsten Nadel ausnahm; auch Hrn. Dr. Waldhauer war dieses Stippchen anfangs entgangen, — einmal aufgefunden konnte es dann leicht wieder constatirt werden.

Schichtstaar kommt fast immer auf beiden Augen zugleich vor; in den seltenen Fällen, in denen genuine Cataracta zonularis sich nur auf einem Auge fand, war das andere niemals ganz intact. Becker [1]) führt zwei von E. Müller gemachte Beobachtungen an, in denen das nicht von Schichtstaar afficirte Auge einmal eine Cataracta arido-siliquata das andere mal eine Cataracta polar. post. zeigte. In der neueren Literatur ist mir nur ein von Woinoff [2]) mitgetheilter Fall von typischem monolateralen Schichtstaar aufgestossen, den ich übrigens nicht ohne jeglichen Zweifel hinnehme, nachdem ich an dem eben besprochenen Falle erfahren, dass selbst von einem langjährig geübten Untersucher solche feinste Trübungen übersehen werden können.

2. Ectopia lent. amb. Jonas K., 23 J. a., Handlungscommis, stellte sich wegen eines beiderseitigen, wie Patient ganz richtig muthmaasste, angeborenen Augenleidens in der Ambulanz

1) l. c. pag. 239.
2) s. Nagel, Jahresbericht Bd. III, pag. 491.

vor. Beide Linsen sind nach oben verschoben, die untere Hälfte der Vorderkammer ist ein wenig vertieft, doch besteht kein Iriszittern; Regenbogenhäute von durchaus normaler Beschaffenheit; rechts schneidet der untere Rand der Linse das Pupillargebiet in der Höhe des horizontalen Meridians links ca. 0,5 mm. unterhalb desselben. Das Linsensystem ist getrübt, schwankt nicht hin und her bei Bewegungen des Auges, S. beiderseits $\frac{10}{XXX}$; mit der entsprechenden Staarbrille wird Jäjer Nr. 2 gelesen. Die Augen hatten einen myopischen Bau und fand sich beiderseits Staphyl. post.

3. Vererbung der Disposition zu Cataractbildung. Gelegentlich der Vorstellung zweier Damen — Schwestern — im Alter von ca. 30 Jahren, welche beide mit dem Bemerken „Aphakia ex operatione" in das Protocoll eingetragen wurden, theilte mir Hr. Dr. Waldhauer mit, dass er mehrere Glieder der Familie v. J., der die genannten beiden Damen angehörten, wegen Cataract operirt habe; die Disposition zur Staarbildung sei in der Familie erblich, mehrere Glieder der jetzigen Generation seien mit angeborenem Schichtstaar behaftet und nehme dieser mit den Jahren an Intensität der Trübung zu, so dass um das 25—30 Lebensjahr ein operativer Eingriff wünschenswerth werde. Nach näherer Erkundigung wurde mir nachstehende genealogische Darstellung [1]) übermittelt.

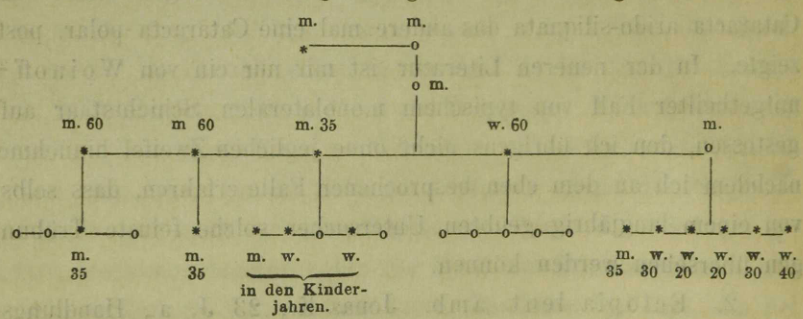

1) Ich erhielt dieselbe durch Hrn. Dr. v. J., dem ich hiermit nochmals danke. Die Sternchen bedeuten staarkranke Personen, die kleinen Kreise gesunde. m = männlich, w = weiblich. Die Zahl bedeutet das Lebensalter, in welchem die Trübung des Linsensystems einen so hohen Grad erreicht hatte, dass der Rath des Arztes eingeholt, resp. operirt wurde.

Ganz besonders bemerkenswerth erscheint mir in diesem Falle das lange Stationärbleiben der an sich nicht hochgradigen primären Linsentrübung, sowie der Umstand, dass in der Familie keine Spur von Rhachitis oder dergleichen vorhanden ist.

Von den 47 auf der stationären Abtheilung operativ behandelten Staaren kamen 35 auf die Extraction, 7 auf die Discission, bei 5 Fällen von partieller Linsentrübung wurde die Iridectomie gemacht.

A. Extraction.

Die Form und Lage der Schnittwunde bei der v. Graefe-schen peripheren Linearextraction, ja das ganze Verfahren hat wie das natürlich ist, im Laufe der Zeit von den verschiedensten Seiten Modificationen erfahren, die alle, je nach den individuellen Anschauungen der Operateure auf verschiedenen Erwägungen fussend, bald in dieser bald in jener Weise den Mängeln der Methode abhelfen sollten. Wie viele Operateure thatsächlich noch streng nach den Graefe'schen Angaben extrahiren, wie viele noch dem obersten Principe der Graefe'schen Methode, der möglichsten Linearität des Schnittes Rechnung tragen, lässt sich schwer bestimmen; beim Durchblättern der neueren Staarlitteratur kann mann sich jedoch des Eindruckes nicht erwehren, als ob manches Verfahren (vielleicht aus einer in dieser Beziehung unbewussten Pietät für den unsterblichen Meister, aber unter Vernachlässigung wissenschaftlicher Exactheit) als Graefe'sche periphere Linearextraction bezeichnet wird und in den Statistiken figurirt, das schon sehr bedeutend von den Graefe'schen Angaben abweicht. Wecker [1]) behauptet sogar, dass von der ursprünglichen Graefe'schen Operation nur das Messer überlebt habe. Ganz abgesehen von der kleinen Reihe von 35 Staarextractionen, die ich hier mittheilen kann, und die ja bei einer bereits mit Tausenden

---

1) Zehender's klinische Monatstbläter für Augenheilk. 1879, pag. 169 ff.

rechnenden Statistik gar nicht in die Waagschale fällt, halte ich es für nothwendig, dass bei statistischen Zusammenstellungen auch kleine Modificationen eines bekannten Verfahrens Berücksichtigung finden: auch eine kleine, manchem vielleicht unwesentlich erscheinende Abänderung vermag sehr wol einer Reihe von Extractionen ein ganz bestimmtes Gepräge aufzudrücken. Dr. Waldhauer giebt an nach v. Graefe zu operiren, obgleich der von ihm geübte Schnitt dem Liebreich'schen am nächsten kommt [1]). Bevor ich jedoch zu dem Referate über die 35 Extractionen übergehe, sei mir eine kurze Erwähnung auch der Vorbereitungen zur Operation und der Art der Nachbehandlung, wie sie vom Anstaltsdirector Hr. Dr. Waldhauer geübt werden, gestattet.

Die sich zur Staaroperation meldenden und operirbar befundenen Personen müssen spätestens am Tage vor der Operation in die Klinik eintreten, um sich so gut es geht in die veränderten äusseren Verhältnisse einzuleben und um wenigstens in einer Nacht die Bequemlichkeit des Lagers zu erproben, an das sie nachher mehrere Tage hindurch gebannt sein sollen. Etwaige krankhafte Zustände des übrigen Organismus, welche die so nothwendige geistige und körperliche Ruhe stören könnten, werden möglichst beseitigt; Husten und Stuhlverstopfung besonders berücksichtigt; bei regelmässigen Ausleerungen jedoch nur in seltenen Fällen Laxantien verabfolgt, lediglich in der Absicht dem Kranken während der ersten Tage eine grössere Ruhe zu ermöglichen; Atropin wird gewöhnlich schon am Tage vor der Operation instillirt. Am Tage der Operation geniesst Pat. nur ein leichtes Frühstück, wie zur Nachtruhe entkleidet wird derselbe in das bequem hergerichtete Lager gebracht, auf dem er operirt werden und die Genesung erwarten soll; hieraus erhellt von selbst, dass die Extraction nicht im Operationssaale sondern stets in dem bez. Krankenzimmer vorgenommen wird; Chloroform wird nicht angewandt; die unten be-

1) Liebreich. Eine neue Methode der Kataractextraction. Berlin, A. Hirschwald 1872.

sprochenen Extractionen sind sämmtlich ohne Narcose ausgeführt worden. Die Extraction wird, falls nicht ein schon früher aus anderen Gründen angelegtes Colobom eine veränderte Schnittrichtung erheischt, stets nach oben gemacht, unter Anwendung des Sperrelevateurs und beständiger Fixation des Bulbus mit der Graefeschen Pincette. Zur Operation des linken Auges nimmt der Operateur seinen Platz zur Rechten des Pat. auf dem Rande des Bettes ein, zur Operation des rechten Auges setzt er sich auf einen Stuhl am Kopfende des Bettes; der Assistent gerade umgekehrt.

Der von Dr. Waldhauer geübte Schnitt verläuft wie schon angedeutet bei ca. $1-1\frac{1}{2}$ mm. vom Hornhautrande entfernter scleraler Punction und Contrapunction mit seinem mittleren Theile noch innnerhalb der durchsichtigen Hornhaut, durchschnittlich $1-2$ mm. von limb. corn. entfernt; der Grad der Peripherieität ist abhängig von der Grösse des Kernes, — eine je umfangreichere Cataract zu erwarten steht, um so mehr nähert sich die Mitte des Schnittes der Corneoscleralgrenze und um so flacher ist auch die Führung des Messers, welches bei 2 mm. vom Hornhautrande entfernter Schnittmitte gleich nach der Contrapunction ziemlich steil (in einem Winkel von ca. 45° zur Horizontalen) aufgestellt wird. Die Vollendung des Schnittes geschieht durch Sägebewegungen und wird ganz besonders auf eine höchst behutsame Durchtrennung der letzten Substanzbrücke Gewicht gelegt, um nicht durch allzu brusques Ausschneiden den Bulbus zu erschüttern. Bei dem nun folgenden Acte der Iridectomie übernimmt der Assistent die Fixirpincette und besorgt der Operateur die Excision der Regenbogenhaut eigenhändig, gewöhnlich mit zwei Schnitten. Bei der Kapseleröffnung mit der v. Graefe angegebenen Fliete, sowie bei der Entbindung der Linse fixirt der Operateur wiederum selbst den Bulbus. Die Herausbeförderung der Cataract geschieht vermittelst der sog. „Sturzmanövers", wobei namentlich darauf Bedacht genommen wird, mit dem Löffeldrucke (es wird der Graefesche Kautschucklöffel benutzt) allmählich nachzulassen und schliesslich ganz aufzuhören, wenn die Linse mit ihrem grössten Durch-

Tab. C.

No.	Name und Alter.	Auge.	Staarform.	Vorfälle bei der Operation.	Vorfälle während der Heilung.	nach Tagen.	S nach Jäger.	Bemerkungen.
1	Theodor S. 57. a. n.	r	Cat. sen. mat.	Glaskörpervorfall gleich nach Vollendung des Schnitts. Operation unterbrochen				wiederbestellt.
2	Salomon S. 63 a. n.	r	Cat. sen. mat.		Panophthalmitis		0	
3	derselbe	l	Cat. sen. mat.			30	12	Weitere Besserung wahrscheinlich.
4	Jacob M. 80 a. n.	l	Cat. sen. mat.	Glaskörpervorfall, Wundquetschung. Reichliche Cortexreste nachbleibend	Iritis plastica		$\frac{1}{\infty}$	Nachstaar mit zweifelhafter Prognose.
5	Louise v. K. 69 a. n.	l	Cat. sen. mat.			30	8	
6	Arina G. 70 a. n.	r	C. sen. hypermat.	Glaskörpervorfall. Einführung d. Löffels. Zurückbleiben des Kernes	Suppurat. corn. tot.		0	
7	dieselbe	l	C. s. hypermat.	dasselbe	Iritis plastica	30	$\frac{1}{\infty}$	Nachstaar mit zweifelhafter Prognose.
8	Gottliebe B. 48 a. n.	l	C. sen. mat.			28	4	
9	Amalie A. 76 a. n.	r	C. sen. mat.			35	4	
10	dieselbe	l	C. s. nondum mat.	Zurückbleiben geringer Corticalisreste	Iritis plastica		$\frac{10}{200}$	Nachstaar mit guter Prognose.
11	Charlotte S. 79. a. n.	l	C. sen. mat.			10	3	
12	Sorre 62. a. n.	r	C. sen. mat.			28	3	
13	dieselbe	l	C. sen. mat.				3	

14	Johann Z. 66. a. n.	r	C. sen. mat.			28	3	
15	Libe G. 45. a. n.	r	C. sen. mat.			28	4	
16	dieselbe	l	C. sen. mat.				6	
17	Anna P. 27. a. n.	r	C. juvenil	Linse tritt spontan in geschlossener Kapsel aus	Irisprolaps	40	8	
18	dieselbe	l	C. juvenil	etwas Glaskörper nach dem Linsenaustritt	nachträgliche Trübung von Cortexresten. Irisprolaps		$\frac{6}{200}$	einfacher Nachstaar mit guter Prognose.
19	Sander S. 58. a. n.	r	harter Kernstaar		nachträgliche Trübung zurückgebliebener Corticalis		$\frac{10}{200}$	einfacher Nachstaar mit guter Prognose.
20	derselbe	l	harter Kernstaar			35	5	
21	Julie W. 74. a. n.	r	C. sen. mat.	bedeutender Glaskörpervorfall	Irisprolaps	75	4	
22	dieselbe	l	C. sen. mat.		Irisprolaps		4	
23	Peter L. 62. a. n.	l	harter Kernstaar		nachträgliche Trübung v. Resten der Corticalis	60	12	einfacher Nachstaar mit guter Prognose.
24	Jahn W. 46. a. n.	r	Cat. sen. mat.		Irodokyklitis	56	0	Phthisis bulbi.
25	Wulff M. 62. a. n.	l	harter Kernstaar	geringfügiger Glaskörpervorfall vor dem Linsenaustritt	circumscripte Iritis plastica, Nachstaarbildung, Irisprolaps	35	$\frac{1}{1000}$	Nachstaar mit zweifelhafter Prognose.
26	Lawise P. 63. a. n.	r	C. sen. mat.	Iridodialysis	Irisprolaps.	54	4	
27	Adeline S. 45. a. n.	r	Cat. sen. mat.	etwas Glaskörper nach dem Linsenaustritt	Irisprolaps	28	4	
28	dieselbe	l	Cat. sen. mat.		Irisprolaps		3	
29	Klaus S. 47. a. n.	r	harter Kernstaar	Corticalisreste.		60	$\frac{10}{200}$	Nachstaar mit guter Prognose.
30	derselbe	l	harter Kernstaar	Kapsel nachträglich extrahirt			4	

messer die Wunde passirt hat und das Auge verlässt. Etwa nachgebliebene Cortexreste und Blut werden ebenfalls durch Streichen mit dem Graefeschen Kautschucklöffel auf der Hornhaut oder reibende Bewegungen mit dem unteren Lide auf die gewöhnliche Weise zu entfernen gesucht, dann der Conjunctivalsack von Blut und Linsenresten gereinigt und ein leichter Charpieschutzverband applicirt.

Zwei bis drei Stunden nach der Operation (welche gewöhnlich Nachmittags zwischen 2—3 Uhr vorgenommen wird) wird der Kranke über sein Befinden befragt, bei Gelegenheit der Abendvisite der Verband nur dann gelüftet, wenn sich viel Thränenflüssigkeit angesammelt hat, die dem Pat. bedeutende Beschwerden macht, eine Besichtigung des Auges jedoch, wenn keine dringenden Gründe vorliegen, unterlassen. Da die Nachbehandlung von den allgemein angenommenen Regeln nicht abweicht, so will ich nur hervorheben, dass auf möglichste Abhaltung jeglicher Lichtreize wegen Besorgniss von Iritis streng gesehen wird; die Inspection des Auges geschieht beim Scheine eines Wachsstocklichtes und wird darauf Bedacht genommen, dass das Auge der Beleuchtung nur so lange ausgesetzt werde als zu einem kurzen Ueberblick unumgänglich nöthig ist. Verläuft Alles normal, so wird der Verband zum ersten Male am 6. od. 7. Tage fortgelassen und zwar vor der Hand nur für 7—8 Stunden, um Abends wieder erneuert zu werden. Nach weiteren 2—3 Tagen wird das Auge bleibend vom Verbande befreit, die Hände des Kranken jedoch für die Nacht noch in Bandschlingen festgehalten. Pat. darf auch in der zweiten Woche das nun sich mehr und mehr erhellende Zimmer nicht verlassen, um allmählich an das Licht gewöhnt zu werden. Die durchschnittliche Verpflegungsdauer betrug in den uns beschäftigenden Fällen ca. 36 Tage, doch lehrt ein Blick auf die beigefügte Tabelle, dass die einzelnen Posten sehr verschieden gross waren, dass namentlich Irisprolaps und sich blähender Nachstaar ein längeres Verweilen nöthig machten. Jedenfalls wird das Princip festgehalten, den Kranken lieber einige Tage länger als es gerade nöthig ist unter

Aufsicht zu behalten, als allzu kurze Zeit, welcher Grundsatz bei dem niedrigen Bildungsgrade unseres Landvolkes, bei dem geringen Verständniss desselben für die Sache nicht gewissenhaft genug festgehalten werden kann, wenn man sich nicht mit einem guten unmittelbaren Erfolge begnügen, sondern das Bewusstsein haben will, seinen Clienten für den Rest ihres Lebens geholfen zu haben.

Nachstehend sollen zuerst die an reinen, nicht complicirten Staaren vollzogenen Extractionen, sodann die an complicirten Cataracten ausgeführten besprochen werden; unter der Bezeichnung „Cataracta complicata" sind solche Staare verstanden, bei welchen sich von Seiten der nicht zu eliminirenden Complication Abnormitäten im Operations- oder Heilverlaufe, die ein gutes Resultat in Frage zu stellen wol im Stande waren, erwarten liessen, oder bei welchen unter Voraussetzung vollkommen normalen Operations- und- Heilverlaufes dennoch ein nur sehr zweifelhaftes Resultat drohte.

Die Zahl der an nicht complicirten Staaren vollzogenen Extractionen beläuft sich auf 30; sie sind in der Tabelle C. chronologisch geordnet neben einander gestellt; es befinden sich darunter 10 Doppelextractionen, deren genauere Casuistik (Becker[1]) hält eine solche für wünschenswerth) leicht im Texte nachgesehen werden kann.

Es wurden im Ganzen an 20 Individuen operirt (9 Männer und 11 Frauen), von denen 8 im Alter von 60—70, 4 im Alter von 70—80 Jahren standen, fünf 40—50, zwei 50–60 Jahr alt waren und eines das 30ste Lebensjahr noch nicht erreicht hatte. Dieses, eine blühende 27 jährige Bäuerin, praesentirte sich mit beiderseitigem Jungstaar, der sich, wie das ja bei dieser Cataractform bekanntlich nicht selten vorkommt, in sehr kurzer Zeit entwickelt hatte, nämlich links angeblich in 3, rechts in 2 Wochen. Die Trübung war vom Centrum des Krystallkörpers ausgegangen oder hatte hier schnellere Fortschritte gemacht als in der Rindensubstanz, — das erstere reflectirte ein etwas bläulieches Weiss, während

1) Nagels Jahresbericht für 1874 pag. 486

die letztere sich nur wie leicht angehaucht zeigte. Die übrigen 28 Staare bezeichne ich als senile, will aber hiermit nicht sagen, dass sie sämmtlich eine Theilerscheinung der senilen Involution des Gesammtorganismus waren; die zwischen dem 45sten und 50sten Lebensjahre stehenden Individuen z. B. erfreuten sich alle noch des Vollbesitzes ihrer Kräfte. Die näheren Ursachen der sog. Alterscataract sind uns noch durchaus verborgen. „Die Bildung des Staares ist niemals eine primäre, sondern stets eine secundäre Erscheinung; sein Enstehen wird nur möglich gemacht durch bestimmte entzündliche oder atrophische Veränderungen im Bereiche des Uvealtractus“ (Mooren[1]). So lange wir diese Veränderungen nicht genauer kennen, werden wir noch so manchen Staar, wenn er sonst die Charactere einer solchen darbietet als senil bezeichnen, der es eigentlich nicht ist; im Uebrigen hindert uns Nichts jene zur Staarbildung führenden Veränderungen des Uvealtractus bei bejahrteren, sonst gesunden Individuen als den Ausdruck einer frühzeitigen, nur auf das Auge beschränkten senilen Involution anzunehmen.

Was nun die speciellen Charactere dieser 28 Staare anbetrifft, so war einer als noch nicht vollkommen reif, 19 als reif und 2 als überreif zu bezeichnen. Die übrigen 6 Cataracten mussten genau genommen ebenfalls zu den unreifen gerechnet werden; sie gehörten jenen „Schichtstaar-ähnlichen Bildungen“) (Graefe) an, die gewöhnlich, wenn auch nicht ganz treffend, als „harter Kernstaar“ alter Individuen bezeichnet werden. Von dreien dieser Augen liess sich eruiren, dass sie früher hochgradig kurzsichtig gewesen waren, womit auch der Längsbau der Bulbus stimmte; in allen war die Staarbildung eine ausserordentlich langsame gewesen und hatte die Geduld der durch ihre Arbeitsunfähigkeit bedrohten, meist mittellosen Kranken auf eine harte Probe gestellt, so dass sie nun lieber einen unvollkommenen Erfolg riskiren als noch länger auf die Reifung warten wollten. Der ungünstigen Prognose dieser

1) Ophthalmiatrische Beobachtungen. Berlin 1867, pag. 208.

Staarform in Bezug auf den Operationserfolg entsprechend erhielten von den 6 Augen auch nur 2 ein gutes Sehvermögen (s. u.), in den übrigen vereitelte ein Nachstaar den Erfolg.

Die funktionelle Prüfung der 30 Augen fiel bei 29 befriedigend aus – guter Lichtschein bis an die Grenzen des Gesichtsfeldes — bei einem Auge war die Sensibilität des unteren Abschnittes der Netzhaut etwas zweifelhaft.

I. Verlauf der Operationen, üble Zufälle und durch sie bedingte Misserfolge.

a. Glaskörpervorfall. Dieses Ereigniss kam bei 8 Extractionen vor — 5 mal vor dem Linsenaustritt (3 gute Heilungen), 3 mal nach demselben (2 gute Heilungen): 3 Fälle sind mithin auf die Verlustliste zu setzen. In einem der 5 ersterwähnten Falle wurde des Prolapsus corp. vitr. wegen die Operation unterbrochen. (Tab. Nr. 1). Nachdem der erste Act derselben trotz grosser Unruhe des Pat. normal verlaufen war, wurde bei dem zweiten Acte nach schon geschehener Iridectomie durch heftiges Pressen des Kranken die Hyaloidea gesprengt und fiel eine grössere Menge Glaskörper vor; bei der excessiven Unruhe des durch Zureden gar nicht zu bemeisternden Pat. schien eine Entbindung der Linse auf die gewöhnliche Weise von vorn herein contraindicirt und wäre auch das Eingehen mit dem Löffel oder Häkchen, um die Linse in geschlossener Kapsel herauszuholen, höchst gefährlich gewesen, — weiterer Glaskörperverlust bei diesem Unternehmen war mehr als wahrscheinlich. Da eine hinreichende Iridectomie schon gemacht und die Linsenkapsel noch nicht eröffnet worden war, wurde das Auge ohne weitere Manipulationen verbunden. Am zweiten Tage nach der Operation hatte sich die Linse etwas nach unten, innen verschoben, (die höchst wahrscheinlich sehr mürbe Zonula musste also in ziemlich weitem Umfange gesprengt worden sein) ein kleiner Theil des Pupillargebietes erschien frei von jeglicher Trübung und Pat. konnte durch diese Lücke hindurch sehen. Das Vergnügen dauerte jedoch leider nicht allzu lange;

am fünften Tage hatte die Linse ihre frühere Stellung wieder eingenommen. Die Heilung verlief übrigens ganz ohne abnorme Reizerscheinungen, Pat., der das andere Auge noch vollkommen ausreichend gebrauchen konnte, wurde wiederbestellt, ist aber nicht erschienen.

Zwei andere Extractionen, bei welchen sich noch vor dem Austritte der Linse Glaskörper zeigte, wurden glücklich beendet. In dem einen Falle quoll schon bei der Iridectomie ein Tropfen des vollständig verflüssigten corp. vitr. hervor und prolabirte derselbe trotz überaus vorsichtiger Eröffnung der Linsenkapsel bei diesem Acte in etwas grösserer Menge; da Pat. ruhig hielt, wurde die Entbindung der Linse auf die gewöhnliche Weise vermittelst des Sturzmanövers vorgenommen, was freilich nicht ohne einen abermaligen geringen Glaskörperverlust abging. Die Gesammtquantität des entleerten corp. vitr. war eine sehr mässige (kein Hornhautcollaps); das Auge heilte gut. — In dem zweiten Falle (Nr. 21) trat bei grosser Unruhe der hinfälligen 73 jährigen Pat. im Beginne des letzten Actes der Operation bei blosser Berührung des unteren Hornhautrandes mit dem Kautschucklöffel in Folge einer heftigen zuckenden Bewegung des Auges eine solche Menge etwas dünnen jedoch nicht geradezu verflüssigten Glaskörpers aus, dass die Hornhaut collabirte, die Sclera in der Gegend des lateralen Wundwinkels ebenfalls etwas einsank und Iris nebst Linse nach hinten wichen. Das Auge wurde sogleich mit einem Charpieballen bedeckt, verbunden und während der Operation des zweiten Auges unter diesem leichten Druck gehalten. Nachdem hier die Operation ohne die geringsten Zwischenfälle beendigt worden war, wurde rechts noch einmal der Vergleich gemacht ohne Anwendung von Tractionsinstrumenten durch das Sturzmanöver die Linse zu enbinden, obgleich der Collaps des Bulbus sich kaum merklich verringert hatte; das Unternehmen glückte und die Linse trat bei dem zweiten Striche des Löffels leicht mit reichlicher ihr anhaftender Corticalis heraus. Als nach 24 Stunden der Verband zum ersten Male gelüftet wurde, hatte der Bulbus seine

normale Form vollständig wiedererlangt und zeigte die Hornhaut wider Erwarten keine Spur einer Trübung. Eine am 3. Tage auftretende leichte Iritis, wol durch geringe sich nachträglich bemerkbar machende Cortexreste bedingt, verschwand nach weiteren 3 Tagen ohne irgend welche Spuren zu hinterlassen. Das schliessliche Resultat war trotz eines am 8. Tage nach der Operation auftretenden Irisprolapsus ein durchaus befriedigendes.

Den eben besprochenen beiden Fällen möchte ich aus gleich erhellenden Gründen noch zwei weitere anreihen, die nach dem uns beschäftigenden Zeitraume vorkamen. In dem ersten Falle handelte es sich um ein Auge mit altem centralem Leucoma adhaerens (ringförmige vordere Synechie), an dem früher zu optischen Zwecken eine künstliche Pupille nach aussen hin angelegt worden war, jedoch ohne Erfolg für die Function des Auges, da das neugeschaffene Sehloch durch eine vorher nicht diagnosticirte Cataract verlegt war. Diese Cataract hatte, als Pat. sich jetzt nach Jahresfrist zur Operation derselben einstellte, schon einen bedenklichen Stich ins Wachsgelbe; Glaskörperverflüssigung konnte zwar nicht mit Sicherheit diagnosticirt, wohl aber angenommen werden. Gleich nach der aufs Vorsichtigste ausgeführten Vollendung des Schnittes, der des praeexistirenden grossen Coloboms wegen nach aussen oben gemacht wurde, rieselte vollkommen verflüssigter Glaskörper in anscheinend geringer, aber schwer zu taxirender Menge zur Wunde heraus; dennoch gelang die Entbindung der Linse durch das Sturzmanöver schnell und leicht und blieb wie die Betrachtung des Pupillargebietes und der berausbeförderten Cataract bewies, keine Corticalis zurück. Das von vorn herein eine ungünstige Prognose darbietende Auge gieng später an schleichender Iridochoroiditis phthisisch zu Grunde. In dem zweiten Falle handelte es sich um ein Auge mit normalem reifen Altersstaar, welches ausser einer sehr hohen, fast an das Pathologische grenzenden Spannung nichts abnormes darbot. Nach Vollendung des Schnittes, dessen mittlerer Theil ca. $1\frac{1}{2}$ mm. von dem limb. corn. entfernt im durchsichtigen Hornhautgewebe verlief, klaffte die Wunde sehr stark und wurde

die Linse fest gegen die hintere Hornhautfläche angedrückt, so dass nach ausgiebiger Iridectomie es nicht gelang mit dem Cystitom zwischen Linse und Hornhaut zu kommen, sondern die erstere sich bei jedem Versuche dazu nach abwärts verschob; hierbei kam es zu einer kleinen Glaskörperhernie, der Sperrelevateur wurde entfernt, das Auge mit einem Charpieballen bedeckt. Nach 1—2 Minuten hatte sich der Glaskörper wieder zurückgezogen und wurde nun abermals die Kapseleröffnung, dieses Mal mit dem scharfen Häckchen versucht: dasselbe Herabrücken der Linse und minimer Glaskörpervorfall. Ein Versuch die Linse durch Löffeldruck in geschlossener Kapsel zu entbinden, wozu die leichte Verschiebbarkeit der Cataract aufforderte, hatte stärkeren Erguss von normalem Corp. vitr. zur Folge und wurde daher die Eröffnung der Kapsel an dem in die Wunde sich einstellenden Theile des Linsenäquators vorgenommen (Knapp); hierauf nochmaliges Sturzmanöver — nach dem dritten Löffelstrich tritt die Cataract leicht heraus unter abermaligem Verluste einer kleinen Menge Glaskörpers; geringes Collabiren der Hornhaut. Bis auf eine zweitägige leichte iritische Reizung durch kleine Cortexreste heilte das Auge vollkommen normal.

„Tritt Glaskörpervorfall kurz vor oder unmittelbar nach der Kapseleröffnung ein, so sind bekanntlich alle Druckversuche auf den Augapfel zur Entfernung der Linse nicht nur unfruchtbar, sondern direct schädlich. Jemehr man drückt, desto mehr Glaskörper tritt vor die Linse und durch die Schnittwunde, desto weniger gelingt es der Linse habhaft zu werden."

Dieser Ausspruch Jacobsons [1]), der sich wohl in erster Reihe auf das von ihm geübte Verfahren bezieht, lässt sich auch allen denjenigen Operateuren in den Mund legen, welche die Gräfesche periphere Linearextraction handhabend bei Glaskörpervorfall vor dem Linsenaustritt sofort zum Häkchen oder zum Löffel zu

---

1) Ein neues und gefahrloses Operationsverfahren zur Heilung des grauen Staares. Berlin 1863 pag. 37.

greifen rathen, um durch Traction die Linse zu entfernen. Mich lehren die eben besprochenen 4 Fälle, dass dieser in allen Hand- und Lehrbüchern ertheilte Rath denn doch nicht so ohne alle Einschränkung zu geben ist. Bei Glaskörpervorfall vor dem Linsenaustritt muss (genügende Dexterität des Operateurs vorausgesetzt) in allen geeigneten Fällen zuerst versucht werden, die Linse durch bloss äusserlich angebrachte Löffeldruck, d. h. durch das Sturzmanöver zu entfernen, und erst bei wiederholtem Misslingen dieses Manövers, bei stetig sich steigernder Gefahr eines in verderblicher Menge stattfindenden Glaskörperverlustes zu Tractionsinstrumenten als zu einem ultimum refugium gegriffen werden. Durch das Eingehen mit Tractionsinstrumenten (meist wird ja hierzu der Löffel angewandt werden) wird der Glaskörpervorfall eigentlich erst zu einem gefährlichen Zufalle. Vielfache Erfahrungen der verschiedensten Operateure, sowie die reichen Beobachtungen, welche neuerdings H. Pagenstecher bei seinem Verfahren gemacht hat [1]), beweisen, dass reiner Glaskörpervorfall selbst in grösserer Quantität [2]) ohne Zurückbleiben erheblicherer Linsenreste in den meisten Fällen gut vertragen wird, ja so gut, dass einzelne Operateure in diesem Zufall eine vielleicht nicht ganz unerwünschte prophylactische Antiphlogose zu sehen schienen. Ebenso vielfache Erfahrungen lehren aber auch die verderbliche Wirkung, welche eine Combination von Glaskörpervorfall mit Zurückbleiben erheblicherer Reste von Corticalis hervorzubringen im Stande ist. Diese Combination wird nun durch das Einführen des Löffels geschaffen. Was Weber [3]) auf der Sitzung der ophthalmologischen Gesellschaft 1865 gelegentlich einer Discussion über die jetzt verlassenen Auslöffelungsmethoden sagte, hat an dieser Stelle unbeschränkte Giltigkeit: „Es giebt keine Operationsweise, bei der die Rindenschicht in so

1) Die Operation des grauen Staares in geschlossener Kapsel. Wiesbaden 1877, pag. 44 ff.

2) Ich nehme absichtlich das eben so oft genannte als unbewiesene „ein Drittel Glaskörper" nicht in den Text auf.

3) Zehender's klin. Mbl. 1865, pag. 310.

grosser Masse und in so ungünstiger Lage zurückgelassen wird, wie bei der Löffelextraction .... Der Löffel, welche Gestalt er auch haben mag, kann hinter den Pol des Kernes nicht eingeschoben werden ohne grosse Massen von Linsensubstanz vor sich und zur Seite herzuschieben, die ihrerseits peripherisch gelegene wieder weiter verdrängen. Beim Fassen und Fixiren des Kernes gegen die Hornhaut ist es unvermeidlich, dass die schon durch das Verschieben gelockerte Rindensubstanz allseitig und vorzüglich auf der der Wunde gegenüberliegenden Seite von dem Kerne abgestreift wird Beim Ausziehen des Löffels tritt zwar noch ein Theil der abgestossenen Rindensubstanz an die eben verlassene Stelle des Löffels und des Kernes, jedoch der grösste Theil und besonders der an der unteren Peripherie gelegene bleibt hinter der Iris verborgen.“ Ich halte es für unmöglich bei Glaskörpervorfall vor dem Linsenaustritt, wobei es sich ja in den allermeisten Fällen um ein praeexistirendes Glaskörperleiden mit Verflüssigung desselben und grosser Mürbheit der Hyaloïdea und der hinteren Linsenkapsel handelt, den Löffel so zwischen die Linse und die Auskleidung der tellerförmigen Grube zu bringen, dass keine weitere Sprengung der letzteren eintritt. Es wird immer zu dem bis dahin vielleicht nur kleinen Riss in der Zonula eine ausgedehnte Zerstörung des Hyaloïdea und der der tellerförmigen Grube zunächst gelegenen Glaskörperparthie hinzugefügt werden; der reichlich abgestreiften Corticalis ist Thür und Thor geöffnet zu tieferem Eindringen in das Corp. vitr.; sie kann auf das leichteste den so sensiblen Ciliarkörper erreichen, erregt in diesem eine circumscripte Entzündung, der die Hyaloïtis bald nachfolgt; der Ruin des Auges ist besiegelt. Es soll durchaus nicht gesagt werden, dass alle derartigen Fälle auf die Verlustliste zu setzen sind, doch — noch keinen sah ich glücklich enden.

Der Maltraitirung der Iris, der Quetschung der Wundränder bei dem Hinein- und Herausleiten des Löffels ist nicht soviel Antheil an der Verderblichkeit des Manövers zuzuschreiben (man erinnere sich an die Pagenstecher'sche Methode), als gerade der

durch Zerstörung der sog. Hyaloïdea bewirkten weiten Eröffnung des Glaskörperbinnenraumes und der damit gegebenen Möglichkeit des Eintrittes von Linsensubstanz in das Corp. vitr.

Ist man dieser Anschauung, so wird man die Einführung des Löffels als das letzte Mittel ansehen, die Linse herauszubekommen und vorher alle anderen Manöver nicht unversucht lassen.

Wenn man bei Jacobson liest: „je mehr man drückt, desto mehr Glaskörper tritt vor die Linse und durch die Schnittwunde, desto weniger gelingt es der Linse habhaft zu werden" — so möge der Leser hierbei nicht vergessen, dass es bei dem Acte der Linsenentbindung ja nicht allein darauf ankommt, dass man überhaupt „drückt", sondern unendlich viel mehr darauf, wie man drückt; ein anderer Druck ist es, der immer mehr und mehr Glaskörper zu Tage fördert, ein anderer, der die Linse gegen die Wunde schiebend sie nach Verdrängung der geringen, innerhalb der Wunde befindlichen Glaskörpermasse von selbst wie einen Keil in der Bulbusspalt und vor den Riss der Hyaloïdea treibt, so dass sie, die Oeffnung der Bulbuskapsel wie ein gut passender Pfropf verschliessend, jeden weiteren Glaskörperaustritt so lange hindert, bis sie die Wunde ausfüllt; ist die Linse mit ihrem grössten Durchmesser passirt, so schlüpft der Rest fast ohne jeglichen Druck von selbst heraus und wenn der Pat. nicht presst, folgt entweder gar kein Glaskörper nach oder wegen des bereits herabgesetzten intraocularen Druckes eine nur minime Menge.

Allgemeine Regeln darüber, wie die Cataract trotz Glaskörpervorfall vor dem Linsenaustritt dennoch nur durch das Sturzmanöver zu entfernen sei, lassen sich kaum geben: die Individualität des Falles schreibt dem Operateur die Art der Handhabung des Löffels vor; auf ein entsprechendes Nachlassen des Druckes im richtigen Momente kommt Alles an.

Die folgenden drei Fälle geben eine traurige Erläuterung zu der bekannten deletären Wirkung einer Combination von Zerstörung der Integrität des Glaskörpers mit Zurückbleiben erheblicherer Linsenreste. Es sind dieses die drei schon oben erwähnten Fälle:

1. u. 2. Cat. senil. hypermatur. oc. amb. Bis zur Entbindung der Linse verlief die Operation beiderseits normal; dann aber ereignete sich rechts sowohl als links derselbe Unfall: nach Eröffnung der Linsenkapsel quoll sogleich sehr erweichte fast flüssige Corticalis nebst einer Quantität Glaskörper zur Wunde hervor; bei dem auch hier nicht unversucht gelassenen Sturzmanöver stellte sich der kleine Kern nicht, sondern verschob sich an der Wunde vorbei nach oben; der Versuch ihn durch Eingehen mit dem Löffel herauszubekommen hatte weiteren nicht unbeträchtlichen Glaskörperverlust zur Folge und es wurde von einer Fortsetzung der Extraktionsmanöver Abstand genommen. — Am dritten Tage trat beiderseits Eiterung der cornealen Wundränder ein und dehnte sich in der Folge rechts der suppurative Process über die ganze Hornhaut aus, das Auge der Phthisis entgegenführend, während sich links die Keratitis zwar mit Erhaltung der Durchsichtigkeit des grössten Theiles der Cornea zurückbildete, aber eine unter mässigen Reizerscheinungen verlaufende plastische Iritis das Pupillargebiet dermaassen mit Exsudat verlegte, dass am 20. Tage nach der Operation, wo Pat. die Anstalt verliess, das Sehvermögen sich auf quantitative Lichtempfindung beschränkte. (Tab. Nr. 6 u. 7.)

3. Reife Alterscataract (Nr. 4). Der Schnitt gerieth wegen sehr tiefer Lage der Augen und enger Lidspalte kleiner als er dem Staare eigentlich zugedacht worden war, wodurch der Austritt der Cataract ausserordentlich erschwert wurde, die Linse sich nur stückweise unter nicht unbeträchtlicher Quetschung der Wundränder und Abstreifung des grössten Theiles der Corticalis entleerte; bei dem Versuche die letztere aus dem Auge zu entfernen trat Glaskörpervorfall ein und musste eine grössere Quantität Linsenreste zurückgelassen werden. Trotzdem waren bis zum sechsten Tage die Reizerscheinungen nur gering; erst dann trat neben leichter eitriger Infiltration der Wundränder plastische Iritis auf. Die erstere war, als Pat. am 14. Tage nach der Operation in der Klinik nicht mehr zu halten war, bereits verschwunden, die iritische Exsudatmassen liessen jedoch die Prognose einer Nachoperation

zweifelhaft erscheinen. — — Die beiden letzten Fälle von Prol. corp. vitr. nach dem Linsenaustritt heilten ohne Störung. — —

b. Ueble Zufälle von Seiten der Iris. Wenn nach geschehener Contrapunction die Iris sich in Folge zu frühzeitigen Abflusses von Kammerwasser vor die Messerklinge legt und den sägenden Bewegungen des Messers entsprechend hin und her gezerrt, angeschnitten oder theilweise excidirt wird, so spricht man jetzt, wo die Excision der maltraitirten Irisparthie ein Hauptmoment der Operation bildet, kaum von einem üblen Zufall. Obgleich nun auch bei den uns beschäftigenden Extractionen dieses Ereigniss stets ohne üble Folgen blieb (die in einem Falle sich zeigende auf die Umgebung des Coloboms beschränkte plastische Iritis war wol eher durch Cortexreste bedingt), so glaube ich doch desselben an diesem Orte Erwähnung thun zu müssen, 1) weil diese Verletzung zuweilen störende Blutungen setzt; 2) weil es bei zerfetzter Iris schwieriger ist ein regelrechtes der Ausdehnung der Wunde entsprechendes Colobom zu bilden, die Iris hierbei zuweilen mehrmals gefasst werden muss etc.; 3) weil es nicht unmöglich ist, dass hin und wieder eine Iritis, für die man sonst keinen zureichender Grund aufzufinden vermag, hierin ihre Ursache haben könnte. In den vorliegenden 30 Extractionen wurde die Iris 6 mal in der angedeuteten Weise mitgenommen; bis auf jenen schon erwähnten Fall heilten sämmtliche Augen gut.

Bei einer Operation kam es zu einer ausdehnte Iridodialysis (Nr. 26). Es handelte sich um eine marastische, bei der Operation sehr aufgeregte und unruhige Patientin, bei der die Fixation des Bulbus mit der Pincette wegen grosser Schlaffheit der Conjunctiva kaum irgend welche Immobilisirung des Augapfels zu Wege brachte. Als nach der Iridectomie ein im Wundwinkel eingeklemmtes Stück der Regenbogenhaut behufs Vergrösserung der Coloboms hervorgezogen wurde, machte das Auge eine heftige zuckende Bewegung und löste sich die Iris in dem medialen unteren Theilen ihrer Anheftung von dem Ciliarligament los. Die Ab-

reissung, bei der keine Blutung bemerkt wurde, betrug c. ¼ der Peripherie; durch diese Lücke las Pat. späterhin mit + 2½ Jäjer Nr. 4, während die eigentliche Pupille durch die Iridodialyse, einen während der Heilung am äusseren Wundwinkel auftretenden Irisprolaps und durch Cortexreste völlig unbrauchbar wurde.

Eine reichlichere Blutung aus den Irisgefässen wurde nur einmal beobachtet und zwar nach vollendeter Entbindung der Linse: die ganze vordere Kammer war mit hellrothem Blut erfüllt, von der Iris und der Pupille nichts sichtbar. Durch streichende und reibende Bewegungen mit dem unteren Lide liess sich ein Theil der Hyphämas wol momentan entfernen, doch stellte sich die frühere Blutmenge sofort wieder her, sobald mit den Manipulationen nachgelassen wurde. Schon am folgenden Tage war das eigentliche Pupillargebiet vollkommen frei und am 7. Tage auch der letzte Rest aus dem Grunde der Vorderkammer geschwunden. Einen üblen Einfluss auf die Heilung hatte dieser Bluterguss nicht gehabt. — In zwei anderen Fällen war die Menge des Blutes, welches in der vorderen Kammer gelassen werden musste, eine geringe und völlig bedeutungslose.

c. Zurückbleiben von Linsenresten; reiner und complicirter Nachstaar. Bei Besprechung des Glaskörpervorfalls sind bereits 4 Fälle mitgetheilt worden, bei denen eben wegen dieses Zwischenfalles grössere Linsenfragmente, ja in einem Auge sogar die ganze Linse, zurückgelassen werden mussten. Nur dieser letzte Fall heilte, wie wir gesehen, ohne Störung; die anderen endeten mit Iritis plastica und Hornhautsuppuration. Von diesen Fällen abgesehen sind noch zwei weitere zu notiren, in denen die Entfernung der letzten Reste von Linsensubstanz durch die gewöhnlichen Manöver nicht gelang. Einer derselben heilte bei schneller Resorption der Cortexfragmente ohne jegliche Abnormität und das Auge erlangte vollständiges Sehvermögen; bei dem anderen, einer Cataracta nond. mat. (Nr. 10), war die Consistenz der in nur geringer Menge in der Gegend der Wunde und des Coloboms zurückgebliebenen Corticalis wol eben so

zäh-klebrig wie die der entfernten Rindensubstanz und stellte sich nach sonst vollkommen normalem Operationsverlaufe und, soweit dieses controllirt werden kann, auch vormalem Verhalten der Pat. c. 48 Stunden nach der Extraction unter geringen subjectiven Beschwerden, die auch späterhin nur sehr wenig zunahmen, eine plastische Iritis ein, deren characteristische Symptome bis zum 7. Tage zunahmen, dann allmählich zurückgingen. In der Folge klärte sich der untere Theil des Pupillargebietes wieder ein wenig, so dass Pat. auf 10 Fuss Finger zählen konnte; die obere Hälfte jedoch blieb durch eine Exsudatschwarte verlegt. Da das andere Auge, in dem die ebenfalls in geringer Menge zurückgebliebene aber erst am Tage nach der Operation bemerkte Corticalis nicht jene klebrige Beschaffenheit hatte, gut heilte, so müssen für das erste Auge gewisse noch unbekannte, vielleicht chemisch besonders stark reizende Eigenschaften der Rindensubstanz (Cholestearin? [1]) angenommen werden. —

Kleine Cortexreste, die bei unmittelbar nach der Extraction vollkommen schwarzem Pupillargebiete erst am zweiten oder dritten Tage durch ihre nachträgliche Quellung und Trübung sich verriethen, wurden in 7 Fällen beobachtet. Sie führten zweimal zu leichter Iritis, zweimal zu kaum nennenswerther iritischer Reizung und blieben in drei Fällen ganz ohne Einfluss auf die Regenbogenhaut, deren entzündliche Erscheinungen übrigens in allen anderen Fällen unter zeitiger nicht allzu sparsamer Anwendung von Atropin schnell und ohne die geringsten Spuren zu hinterlassen schwanden; sämmtliche 7 Augen erlangten ein volles Sehvermögen. In 5 weiteren Fällen war jedoch die Quantität der an der Linsenkapsel haften gebliebenen und sich nachträglich trübenden Corticalis eine so grosse, dass der Nachstaar das Sehvermögen in höherem Grade beeinträchtigte. Wie schon angedeutet (s. pag. 21), kamen von diesen Nachstaaren 4 auf jene 6 mit hartem Kernstaar behaftete

1) Vergl. die Untersuchungen cataractöser Linsensubstanz in chemischer Beziehung von O. Jacobsen. Zehenders Klin. Mbl. 1877 pag. 313 ff.

Augen; der fünfte betraf das linke Auge der an beiderseitigem Jungstaar erkrankten Bäuerin, bei der die Cataract jener prognostisch ungünstigen Form durchaus analog war. Nur bei einem dieser 8 Augen, bei denen die Linse bei vollkommen oder doch fast vollkommen klarer Corticalis extrahirt wurde, war die Herausbeförderung der Cataract auf die gewöhnliche Weise so gut gelungen, dass keine nachträgliche Trübung sich einstellte; — bei der Cataracta juvenil. trat die Linse rechts sofort nach vollendetem Schnitt spontan in geschlossener Kapsel aus; aus einem anderen Auge wurde die verdickte Kapsel mit der ihr anhaftenden Linsensubstanz nach Austritt des Kernes mit der Pincette extrahirt (Nr. 30).

In sämmtlichen fünf Fällen von Nachstaar praesentirte sich das Pupillargebiet unmittelbar nach der Operation im schönsten Schwarz und fiel die erste Sehprüfung zu völliger Zufriedenheit des Pat. und des Operateurs aus; doch schon der folgende Tag liess die Pupille und mit ihr die Aussicht auf einen vollkommenen Erfolg trüb erscheinen. Die Quellung der reichlich nachgebliebenen Staarreste führte zweimal zu Iritis, die in dem einen Falle jedoch kaum mehr als eine blosse „iritische Reizung" war, in dem anderen von vorn herein den Character einer circumscripten plastischen hatte und ein kleines Exsudat innerhalb des Coloboms in der Gegend der Operationswunde absetzte. Auch der Ciliarkörper war in diesem Falle an dem Entzündungsprocesse nicht ganz unbetheiligt geblieben, worauf eine noch ziemlich lange persistirende spontane und Druckempfindlichkeit in der Wundregion hinwies. Als das Auge sich wieder fast ganz beruhigt hatte (nach 35 Tagen), war das Exsudat offenbar stark geschrumpft: es hatte den gesammten mit ihm verbundenen membranösen Nachstaar wie einen Vorhang nach oben gegen die Wunde hin gezogen, so dass bei möglichster Atropinmydriasis das Pupillargebiet in seinen unteren und seitlichen Theilen eine mondsichelförmige, von jeglicher Trübung freie Partie zeigte (Zerreissung oder sehr starke Dehnung der Zonula; es war vor dem Linsenaustritt Glaskörper vorgefallen), während das Aussehen der den grösseren Theil des Pupillargebietes verlegenden Membran

mit ihren gegen das im Colobom befindliche Exsudat convergirenden Falten dem Blatte einer Fächerpalme ähnlich sah. Uebrigens hatte die Befreiung eines Theiles des Pupillargebietes von der Trübung keinen Einfluss auf das Sehvermögen: die Sensibilität des unteren Theiles der Netzhaut, schon vor der Operation zweifelhaft, war jetzt gleich Null, und auch das centrale Sehen stärker herabgesetzt, als sich erwarten liess (beginnende Netzhautablösung?). Die übrigen 4 Nachstaare waren in Bezug auf eine Nachoperation von guter Prognose.

II. Heilungsverlauf; üble Zufälle während der Heilung und durch sie bedingte Misserfolge.

Von Seiten der Conjunctiva war bei praeexistirendem chronischem Katarrh, der nicht immer vorher genügend zurückgedrängt werden konnte, stets ein je nach dem Grade desselben verschieden starker Reizzustand zu bemerken. Während sich die catarrhalische Exacerbation in einigen Fällen auf hochgradige Injection der Lid- und Scleralbindehaut nebst Lockerung derselben beschränkte, ein vorzugsweise trüb-schleimiges Fluidum in mässiger Menge abgesondert wurde, waren in schlimmeren Fällen dem Secrete mehr Eiterelemente beigemengt und wurde dasselbe in grösserer Menge producirt. Die Ursache solcher Recrudescenz catarrhalischer Zustände musste in fast sämmtlichen Fällen in dem durch Retention des Conjunctivalsecretes angeregten secretorischen Reiz auf die Schleimhaut gesucht werden. Den unliebsamen Zustand in unschädlichen Grenzen zu halten genügte meist eine häufigere Vornahme des Verbandwechsels mit sorgfältigster Reinigung des Conjunctivalsackes, oder wo es angieng ein frühzeitigeres Fortlassen des Verbandes (z. B. am 3. Tage). Solche Zustände führten bei schlaffer Lidhaut häufig zu einer Maceration und Excoriation in den Commissuren, deren grosse Empfindlichkeit dann ein häufiges Zusammenfahren des Patienten bei der so nöthigen Reinigung des Auges bedingte. Kalte Umschläge, am besten auf Eis gekühlte kleine

Compressen, mehrmals des Tages vorsichtig durch die Wärterin applicirt, leisteten hier sehr erfreuliches. In einem Falle war die Conjunctivitis entschieden durch die Atropininstillationen bewirkt, die wegen iritischer Reizung zweimal täglich vorgenommen worden waren; nach dem Aussetzen des Medicamentes verlor sich die Bindehautentzündung fast sofort. Kleine aus einem central gelegenen Abscess hervorgehende Hornhautgeschwüre, wie sie Pagenstecher [1]) nach Lappenextractionen häufig in solchen Augen beobachtet zu haben angiebt, die schon vor der Operation eine katarrhalische Reizung der Conjunctiva darboten, sind in den hier besprochenen häufigen Fällen catarrhalischer Exacerbation nicht vorgekommen. Wie die einfachen chronischen Katarrhe exacerbirten während der Heilungsperiode auch die chronischen Bindehautblennorhoen, jedoch in viel schlimmerer Weise. Bei einem 63jährigen Juden (Nr. 2 u. 3) mit beiderseits normaler reifer Alterscataract, beiderseitigem Trachoma chron. und altem, aber mässigem pannus corneae des linken Auges, bei dem man sich aus äusseren Gründen mit der Behandlung dieser Complicationen nicht aufhalten konnte, war die Extraction auf beiden Augen normal verlaufen; speciell waren keine zurückbleibenden Linsenfragmente oder Blut bemerkt worden. In der ersten Nacht reisst sich das höchst stupide Individuum den Verband ab und unternimmt wohl auch Sehversuche, forcirte Bewegungen und andere Experimente mit seinen Augen; am anderen Morgen sind die Wundränder lebhaft entzündet, geschwellt; beiderseits reichliche eitrige Secretion der Conjunctiva; bald folgt rechts suppurative Iritis, totale Vereiterung der Cornea und eine höchst schmerzhafte Panophthalmitis, deretwegen auf dringendes Verlangen des Pat. das Auge am 22. Tage nach der Extraction enucleirt wurde. Links blieb es dagegen, nachdem sich die reichliche blenorrhoische Secretion nach Fortlassung des Verbandes gemindert hatte, bei einer Zunahme der pannösen Gefässentwickelung, welche jedoch, als Pat.

---

1) Klinische Beobachtungen aus der Augenheilanstalt zu Wiesbaden, Heft II. pag. 32.

am 26. Tage nach der Staaroperation die Klinik verliess, sich in soweit verringert hatte, dass sie das S. nur auf c. $^1/_{12}$ herabsetzte; die Heilung war sonst störungslos verlaufen.

Arlt[1]) führt in seiner Operationslehre an, dass er in einigen Fällen von Trachom mit altem Pannus sich zur Operation entschlossen und gute Resultate erzielt habe; Becker[2]) muthmasst, dass es in solchen Fällen die Gefässe der pannösen Cornea seien, welche eine rasche und glückliche Heilung per primam intentionem veranlassen. In der That ist es schon a priori nicht unwahrscheinlich, dass dort, wo subepithelial verlaufende Blutgefässchen bereits präexistirten, wie beim Pannus, die primäre Verklebung der durchschnittenen Hornhauttheile schneller eine gewisse Festigkeit erlangen muss, als dort, wo diese Gefässe erst neu gebildet werden müssen[3]). Wenn man in dem eben erzählten Falle feststellen könnte, dass das rechte Auge nicht bedeutender insultirt worden war, so liesse sich derselbe als eine Stütze der Becker'schen Ansicht benützen: beiderseits war, könnte man sich vorstellen, als Pat. den Verband abriss und Sehversuche etc. anstellte die Wunde verklebt, links war jedoch diese Verklebung in Folge der schon bestehenden Vascularisation der Hornhaut bereits eine solidere geworden als rechts, wo die forcirten Augenbewegungen noch im Stande waren ein Wiederaufklaffen der Wunde zu bewirken, welches dann unter dem Einflusse des blennorrhoischen Conjunctivalsecretes zu eitriger Infiltration der Wundränder und schliesslich zu suppurativer Schmelzung der ganzen Cornea führte. — Jacobson[4]) schrieb ja bekanntlich die überaus günstigen Resultate seines Lappenschnittes im Skleralborde zu einem nicht geringen Theile dem Umstande zu, dass die Lage der Wunde im gefässhaltigen Limbus der Cornea eine schnellere und bessere Heilung derselben ermögliche (andere

1) Graefe und Sämisch Hdb. III pag. 265.

2) Ibid. V pag. 417.

3) Vergl. Jacobson. Heilungsvorgänge nach Staarextraction. Graefe's Arch. XII. II. 176.

4) Ein neues und gefahrloses Operationsverfahren etc. pag. 16, pag. 60.

freilich, z. B. Steffan[1]), Dantone[2]) Arlt[3]) halten bei der beregten Schnittführung die mechanische Erleichterung des Linsenaustrittes für das wichtigste Moment der guten Heilung).

Im Gegensatz zu früheren Erfahrungen blieb ein im Heilverlaufe exacerbirendes Thränensackleiden glücklicher Weise ohne Einfluss auf den Vernarbungsprocess. Eine auf dem linken Auge der Patientin bestehende Dacryocystitis chronica war operativ in Angriff genommen worden, dennoch wurde nach anscheinend vollkommener Heilung desselben wegen Befürchtung einer Recidivs die Staarextraction auf diesem Auge unterlassen. Während der mehr als dreiwöchentlichen Behandlung genannten Leidens und des beiderseitigen chronischen Katarrhs was täglich auch rechts ein Druck auf die Thränensackgegend ausgeübt worden, doch hatte sich kein Secret entleert; aber auch der rechte Thränensack war nicht gesund und machte sich dieses in sehr unangenehmer Weise vom 3. Tage nach der Operation an bemerklich. In den ersten Tagen musste man sich mit fleissigem Ausdrücken des Secretes, häufiger Reinigung des Auges und kalten Umschlägen begnügen, dann wurden auch hier die canaliculi lacrim. und die äussere Wand des Thränensackes gespalten, worauf denn Alles gut abgieng.

Wieviel in jenen Extractionen, welche mit Suppuration der Wundregion oder totaler Hornhautvereiteruug endeten, das Bindehautleiden zu dem üblen Ausgang beigetragen, lässt sich für jeden einzelnen Fall nicht bestimmen; jeglicher Antheil ist demselben jedoch nicht abzusprechen; aus anderen Ursachen entsprungene Congestiv- und Reizzustände des Auges können sehr wol durch ein leicht sich zersetzendes Conjunctivalsecret zu einer deletären Höhe angefacht werden, die sie ohne diesen Einfluss des Secretes nicht erreicht hätten. Es ist allgemein angenommen, das hohe

---

1) Erfahrungen und Studien über die Staaroperation. Erlangen 1867 pag. 29.

2) Beiträge zur Extraction des grauen Staares. Erlangen 1869 pag. 22 f.

3) Zehender. Klin. Mbl. 1864 Sept. — Decemb. Heft pag. 337.

Aussentemperaturen dem Heilungsprocesse ungünstig sind[1]), sei es nun, dass den Patienten das Ruhigliegen schwerer fällt, sei es, dass die Zersetzung des Conjunctivalsecretes unter diesen Bedingungen besonders leicht vor sich geht. Auch bei uns fielen sämmtliche mit Suppuration endenden Fälle auf die Monate Mai und Juni, eine Zeit, welche sich im vorigen Jahre durch beständig sehr hohe Temperaturen auszeichnete. Unter solchen Verhältnissen (besonders bei Katarrhen, Blennorrhoeen, Thränensackleiden) wäre eine ausgedehntere Anwendung des antiseptischen Verfahrens, als es bisher in der Chirurgie des Auges befolgt worden ist, sehr wünschenswerth. Die Erfahrungen, welche Alfred Graefe[2]) in einer grösseren Zahl von Staarextractionen über den Borlint als Verbandmaterial gemacht hat, können nur zur Nachahmung auffordern. (Auch Horner, der vielfache Studien über den Gebrauch der verschiedenen Antiseptica in der Augentherapie gemacht hat, spricht sich zu Gunsten der Borsäure aus[3]).

Was nun die während des Heilungsverlaufes von Seiten der Iris sich geltend machenden Erscheinungen anbetrifft, so haben die iritischen Reizungen, die einfachen und plastischen Iritiden, welche durch üble Zufälle während der Operation insonderheit durch Zurückbleiben grösserer oder geringerer Mengen von Rindensubstanz bedingt worden waren, bereits ihre Besprechung gefunden. Eine leichte Iritis ohne üble Folgen trat ausserdem noch in zwei Augen auf, an denen zurückbleibende Corticalis oder sonst ein Zufall nicht zu constatiren war; sie mussten als der Ausdruck einer individuell grösseren Reizbarkeit des Irisgewebes auf Traumen aufgefasst werden. In mehrfacher Beziehung nicht ganz erklärt ist jedoch folgender traurige Fall von Iridokyklitis suppurativa:

1) Mooren erzählt (Ophthalmologische Beobachtungen, Berlin 1867 pag. 223), dass er im Sommer 1859 unter dem Einflusse einer ungewöhnlichen Hitze 4 Operationsfälle durch Suppuration an einem Tage verloren habe.

Vergl. auch die Tabelle, welche Dantone auf pag. 83 seiner schon citirten Arbeit giebt.

2) Die antiseptische Wundbehandlung bei Cataractextractionen Graefe's Arch. Bd. XXIV, I pag. 233 ff.

3) Vergl. Zehender. Klin. Mbl. 1878 pag. 320.

Es handelte sich um einen 46jährigen tauben Bauernknecht, an dem in Januar 1878 von Dr. Waldhauer auf dem linken Auge die Extraction ausgeführt worden war. Das Auge hatte trotz normal verlaufener Operation und bei Abwesenheit sonstiger Gründe abnorm heftig auf den Eingriff reagirt, war lange Zeit aus einem hochgradigen Reizzutande nicht herausgekommen und hatten Glaskörperhämorrhagieen den Erfolg getrübt. Rechts war mittlererweile die Cataract gereift und wünschte Pat. die Operation auch dieses Auges. Der Ernährungs- und Kräftezustand des Mannes war ein guter, die Cataract ein Altersstaar in optima forma ohne jegliche Complication mit gutem Lichtschein und intactem Gesichtsfeld. Die Operation verlief bei musterhaftem Verhalten des Pat. vollkommen normal; am ersten Tage war Alles im besten Zustande, der Kranke hielt sich vorzüglich ruhig; klopfte man ihm mit dem Finger leicht auf die Schulter so gab er umständliche Auskunft über sein Befinden. In der 2. Nacht Schmerzen in der Gegend der Nasenwurzel und der Supraorbitalregion, die am Morgen des dritten Tages wiederum verschwunden waren; Verband von Thränenflüssigkeit mässig durchfeuchtet; nichts abnormes; trotzdem wurde in Anbetracht der Erfahrungen, die man bei der Operation des linken Auges gemacht hatte, eine Blutentziehung und Merkurialisation angeordnet. Am folgenden (4.) Tage war die Iritis da, liess jedoch bei Fortsetzung des Quecksilbergebrauches so schnell wieder nach, dass man am siebenten Tage die Gefahr beseitigt glaubte; am 8. Tage recidivirte aber die Entzündung; das Pupillargebiet, welches sich bereits vollkommen geklärt hatte, war wiederum durch graue Massen verlegt. Ord: Blutegel, Calomel, Ungt. ciner. Das Kammerwasser klärte sich zwar in der Folge, aber am 12. Tage begann die Conjunctiva bulbi chemotisch zu schwellen und erreichte die Chemosis am 18. einen solchen Grad, dass eine Scarification vorgenommen wurde. Jetzt hatten die das Pupillargebiet verlegenden Massen eine gelbe Färbung angenommen und flachte sich die Vorderkammer durch Vordrängung der Iris mehr und mehr ab. Die Chemosis schwand nach der Scarification

schnell bis auf einen geringen Rest, der sich jedoch um so hartnäckiger hielt. Nach vorübergehendem Erguss von Eiter in die Vorderkammer nahm das Exsudat wiederum eine mehr graue Färbung an; die decolorirte Iris zeigte an mehreren Stellen Atrophie ihres Gewebes; die Pupille zog sich mehr und mehr zusammen; die Tension des Bulbus sank ein wenig unter die Norm. Der ganze Process war mit einer beständigen doch mässigen Schmerzhaftigkeit verbunden gewesen, die bei gelindem Drucke auf den Augapfel in der ersten Zeit zunahm später aber, als die Phthisis begann, sich ganz verlor. Die Operationswunde heilte während des Ablaufes der intraoculären Suppuration schnell und ohne die geringste Störung; die Hornhaut war vollkommen intact geblieben.

Der vorliegende Fall ist ein trauriges Beispiel der sogenannten „dunklen Verluste." Weder in dem Operationsverlaufe, noch in dem Verhalten des Pat. während der Reconvalescenz war ein Umstand nachzuweisen, der auch nur im Entferntesten als die Ursache der eitrigen Kyklitis und Hyaloitis angesprochen werden konnte. Eine Verletzung der Ciliarkörpers war mit Bestimmtheit auszuschliessen; Punction und Contrapunction befanden sich an der gehörigen Stelle; der mittlere Theil des Schnittes verlief noch intra cornea; die Iridectomie war ausgiebig gemacht worden; die Eröffnung der Kapsel geschah ohne Zufälle, die Entbindung der Cataract leicht und schnell. Becker[1]) macht gelegentlich der Besprechung solcher dunkler Verluste darauf aufmerksam, dass in solchen Fällen irgend ein fremdes Partickelchen in das Auge gelangt und darinnen geblieben sein könnte. Dieses kann natürlich nie entschieden werden. Pat. wurde allerdings als zweiter operirt, unmittelbar vorher war an einem anderen Kranken ebenfalls die Extraction gemacht worden; es ist daher nicht geradezu unmöglich, dass bei dem Abwischen der Instrumente etwa an dem Cystitom ein Leinwandfäserchen oder dergl. haften geblieben war, obgleich ein solches als die Instrumente, was stets geschieht, nach dem Abwischen gegen das Licht

1) Monographie im Handb. v. Graefe u. Saemisch pag. 346.

gehalten wurden, hätte bemerkt werden müssen. — Bei dem während der Reconvalescenz musterhaft ruhig sich verhaltenden Patienten konnte auch eine Wundsprengung, wie sie Arlt[1]) für die meisten Fälle eitriger Iridokyklitis nach Staaroperationen als Ursache angiebt, weder angenommen noch objectiv constatirt werden: die Besichtigung der Wundregion ergab überhaupt zu keiner Zeit irgend etwas abnormes. Am plausibelsten scheint nach alledem die Annahme, dass hier allgemeine (d. h constitutionelle) oder doch wenigstens beiden Augen gemeinsame krankhafte Zustände obgewaltet haben, worauf die nach der Operation des linken Auges beobachteten unerklärlichen Reizzustände und abnormen Reactionen ebenfalls ziemlich deutlich hinzuweisen schienen.

Auf die Wichtigkeit der antiseptischen Wundbehandlung bei praeexistirenden Conjunctival- und Thränensackleiden ist eben aufmerksam gemacht worden; eine Ausdehnung des Verfahrens auf sämmtliche operativen Fälle dürfte, meine ich, auch die Zahl der sog. „dunklen Verluste" beträchtlich verringern. Die Erfahrungen und Studien der modernen Chirurgie haben uns mit der grossen Bedeutung von Aussen her in das verwundete Organ hineingelangender Entzündungserreger bekannt gemacht, so dass der Ophthalmolog auch in solchen Fällen in denen nicht gerade Conjunctivalkrankheiten etc. auf eine drohende septische Infection direct hinweisen den Principien der antiseptischen Methode gemäss verfahren muss.

Die der Graefe'schen Methode anhaftende Disposition zu Vorfällen (des Glaskörpers, der Iris), nach Weber's[2]) Ansicht durch die steile Richtung des Wundkanals, nach v. Graefe selbst[3]) durch „die Peripheriçität der inneren Wunde" bedingt, war stets der Hauptvorwurf den man dem Verfahren machte. Obgleich nun wol jeder Operateur bestrebt sein wird die Irisexcision nach Graefe's

---

1) Graefe u. Sämisch Hdb. Bd. III. 287.

2) Die normale Linsenentbindung, der modif. Linearextr. gewidmet. Graefe's Archiv XIII. 1 pag. 187 ff.

3) Weitere Zusätze über das Verfahren des periph. Linearschnitts. ibid. XIV. III pag. 106 ff.

Rath „gründlich, gleichsam in der Tiefe der Wunde“ vorzunehmen, so werden doch Extractionen, die mit Einlöthung von Iris in die Wundwinkel heilten, häufig bleiben, denn die Iridectomie ist, wenn man ohne Chloroform operirt besonders bei unruhigen Kranken kein leichter Act und es spielen auserdem hier so mancherlei Verhältnisse (präexistirender oder durch Pressen hervorgerufener hoher intraoculärer Druck, Corticalisreste etc.) mit, die ein anfänglich genügendes Colobom später als unzureichend erscheinen lassen und eine in den ersten Tagen nach der Operation schön „schlüssellochförmige“ Pupille später zu einer unregelmässigen gestalten. Eine Reihe von 25 bei Entlassung der Pat. skizzirter Pupillargebiete ergab mir z. B. folgende Verhältnisse:

1. Vollkommen freie Schenkel, schlüssellochf. Pupille 9 Augen.
2. Einheilung an dem einen Schenkel (einer Irisfalte oder — seltener — auch das Sphinct. irid.) bei Freibleiben des anderen Schenkels . . . . . 13 „
3. Beiderseitige Einheilung . . . . . 3 „

Von der Einlöthung der Iris in die Wundwinkel ist es nur ein Schritt zum Irisprolaps uud der cystoïden Vernarbung. Das Auftreten der bekannnten buckligen dunkel-blaugrauen Erhebungen an einem der Wundwinkel ereignete sich, wenn ich auch die geringsten Grade mitzähle, in den uns beschäftigenden 30 Extractionen 8mal. Eine hohe Ziffer! Die Zeit des Auftretens dieses üblen Zufalls während der Heilung war sehr verschieden: je einmal kam der Prolaps am 6., 8., 9. und 11. Tage; je zweimal aui 10. und am 18. nach der Operation zu Stande. Stets konnte die unmittelbare Ursache der partiellen Wundsprengung in einem vorübergehenden mehr weniger hochgradigen Druck auf den Bulbus gefunden werden; in einem Falle war die Schuld der Wärterin zuzuschreiben, indem dieselbe, während sie damit beschäftigt war dem Pat. (wegen Iritis) Ungt. ciner. in die Stirn einzureiben, mit dem ausgleitenden Finger das Auge traf; in den übrigen 7 Fällen sorgte der Pat. selbst für die nöthige Drucksteigerung und zwar durch möglichst kräftiges Zusammenkneipen der Augen. Die Neigung dazu ist bei den Individuen, mit

denen wir es hauptsächlich zu thun haben, leider überaus häufig anzutreffen und ich glaube nicht fehlzugreifen, wenn ich dieselbe mit der grossen Verbreitung chronisch-catarrhalischer Zustände der Augenbindehaut, namentlich unter dem Landvolk in Zusammenhang bringe. Den unangenehmen juckenden und reibenden Empfindungen im Auge suchen diese Leute am einfachsten durch kräftiges Wirkenlassen des Orbicularis oculi, welches endlich ganz gewohnheitsmässig wird, entgegenzutreten (auch v. Oettingen[1]) spricht bei Gelegenheit der Staarextraction von dem so häufig anzutreffenden „entsetzlichen Zusammenpressen der Lider"). Wer unser Landvolk kennt und die lithauischen Juden, wird wissen, dass die überwiegende Mehrzahl auch nicht das geringste Verständniss dafür hat, was mit dem Auge geschehen, uud da sind Mahnungen die Augen nicht zusammenzukneifen oft genug in den Wind gesprochen. War das Unglück geschehen und ein Stück Iris regelrecht herausgequetscht worden, so gestanden alle Kranke auf Befragen sofort mit der grössten Offenheit die Lider wiederholt zusammengepresst zu haben; einige konnten mit Bestimmtheit den Moment angeben, wo sie bei diesem Manöver plötzlich einen heftigen stechenden Schmerz im Auge verspürt hatten. Mit Berücksichtigung dieser Ursache ist es denn auch ganz selbstverständlich, dass, wo bei einer Doppelextraction es zu Irisprolaps kam (2 mal), stets beide Augen heimgesucht wurden. Einmal trat der Vorfall beiderseits zu gleicher Zeit auf das andere Mal erst auf dem linken Auge und sodann am folgenden Tage auf dem rechten, während sich der Vorfall links in seiner Grösse nahezu verdoppelt hatte.

Waren die durch Exacerbation des Katarrhs noch erhöhten Reizzustände und subjectiven Beschwerden als hauptsächlichste unmittelbare Ursache der Irisvorstülpungen anzusehen so riefen diese ihrerseits einen noch heftigeren Reizzustand hervor und liessen das Auge erst zu Ruhe kommen, wenn sie spontan übernarbten und sich abflachten oder abgetragen worden waren. „Das Ein-

1) Die ophthalmologische Klinik Dorpats etc. pag. 90

heilen von Iris in eine so periphere Wunde bleibt für das Auge ein Damoklesschwert“ sagt Arlt [1]) und weist auf die bekannten Gefahren hin. Ausser den eben erwähnten Reizzuständen wurden an den 8 mit Irisprolaps geheilten Augen, solange sich die betreffenden Patienten in der Klinik befanden, keine Störungen bemerkt. Höchstens konnten kleine Blutergüsse in die Vorderkammer, welche während des Heilverlaufes an zwei Augen beobachtet wurden, mit der Iriseinklemmung in Zusammenhang gebracht werden; beide Hyphämata verschwanden schnell ohne Spuren zu hinterlassen. Solchen kleinen Blutergüssen ist eben wegen ihrer unschuldigen Natur und ihres kaum nennenswerthen Einflusses auf die Heilung und das endliche Sehresultat von vielbeschäftigten und erfahrenen Operateuren keine Bedeutung zugemessen worden (vergl. die diesbezügl. Aeusserungen v. Knapp [2]), Mooren [3]).) Jacobson [4]) giebt an, dass sie die Heilung allerdings in die Länge ziehen können, falls sie sich (bes. bei alten Leuten mit rigiden Arterien) wiederholen. — Einmal bedingte freilich ein grösserer Prolapsus iridis hochgradige Verziehung der Pupille nach oben; dieselbe betraf jenen oben erwähnten Fall von Iridodialyse. Obgleich nun auch dieses Auge späterhin durch die in Folge der Iriszerreissung entstandene Lücke sehr gut sah, so kann doch der ungünstige Einfluss des Prolap. irid. auf das eigentliche Sehloch an dieser Stelle nicht übergangen werden. In den anderen Fällen hatte der Irisvorfall keinen Einfluss auf die Sehschärfe: 5 Augen boten einen vollen Erfolg dar; in zweien war ein Nachstaar an dem unvollkommenen Resultate schuld. Aus späterer Zeit liegen mir nur von einer Patientin Nachrichten vor: 3 Monate nach Entlassung der Kranken hatten die Augen, welche beide mit Irisprolaps geheilt war, nichts zu wünschen übrig gelassen. — Unter den complicirten Staaren

1) Operationslehre. Graefe und Saemisch. Hdb. III pag. 298.

2) Bericht über 100 Staarextractionen nach der neuen von Graefe'schen Methode ausgeführt. Graefe's Arch. XIII. I. pag. 106.

3) Ophthalmiatrische Beobachtungen 1867 pag. 241.

4) Heilungsvorgänge etc. Graefe's Arch. XI. II. pag. 195.

findet sich ein Fall von Wiederentfachung einer alten Iridochoroïditis beider Augen durch Iriseinklemmung (s. pag. 48).

Den Ort des Vorfalls betreffend, so ereignete sich derselbe 4 mal am lateralen, 3 mal am medialen Wundwinkel und einmal in der Mitte der Wunde; es war dieses bei jener Cataract. juvenil. der Fall wo die Linse noch vor der Iridectomie spontan in geschlossener Kapsel austrat. Die Iris hatte sich gleich nach dem Linsenaustritt spontan wieder zurückgezogen und da die Schnittmitte, c. 1½ mm. von dem Hornhautrande entfernt, in dem durchsichtigen Theile der Cornea verlief wurde der Verlockung der Pat. eine runde Pupille zu erhalten nicht widerstanden und keine Iridectomie nachgeschickt. Bis zum 18. Tage verhielt sich denn auch das Auge vollkommen zufriedenstellend; dann erst erfolgte, gleichzeitig auch anf der anderen Seite bei Gelegenheit eines heftigen Zusammenpressens der Lider die partielle Wundsprengung. Der Prolaps wurde der spontanen Abflachung durch Uebernarbnng anheimgegeben, das Sehloch befand sich schliesslich entsprechend der oberen Hälfte der Hornhaut. — Fünfmal, in dem eben erwähnten Fall, in dem mit Iridodialyse verbundenen und in drei weiteren Fällen erreichte die Grösse der blasigen Vorstülpung etwa den Umfang eines halbirten Pfefferkornes; in den drei übrigen kaum den eines Stecknadelkopfes. — Viermal wurde operativ gegen den Prolaps vorgegangen — Spaltung des Buckels mit dem Graefe'schen Schmalmesser und Abkappung des Sackes, darauf 3—4 tägige Bettruhe unter Druckverband —; die Communication mit der Vorderkammer war nur einmal eine so weite das gleich nach der Spaltung sämmtliches Kammerwasser abfloss; hier und in einem anderen Falle hatte die Operation kein Resultat: nach dem Fortlassen des Verbandes stelle sich wiederum eine Vorbauchung ein welche dann der spontanen Abflachung überlassen wurde. In den beiden anderen Fällen war die Abtragung von sehr erfreulichem Erfolge. Ueble Folgen, wie sie von mehreren Seiten nach derartigen Operationen mitgetheilt werden wurden nicht beobachtet.

III. Erfolge.

In der vorletzten Rubrik der Tabelle C. findet sich diejenige Nr. der Jaejer'schen Schriftproben verzeichnet, welche das operirte Auge mit der entsprechenden Staarbrille in 8—10 Zoll Abstand fliessend lesen konnte. Eine Prüfung der Sehschärfe für die Ferne ist nicht in allen Fällen vorgenommen worden, vielen Pat. waren die lateinischen Lettern der Snellen'schen Tafeln unbekannt — die Reihe ist zu unvollständig, um wiedergegeben werden zu können. Doch kann bekanntlich bei Augen, die noch nicht ihr allendliches Sehvermögen erlangt haben, von einem Versuche in der Nähe eher auf das bleibende Maass der gewonnenen Sehkraft geschlossen werden, als aus einem solchen Versuche für die Ferne [1]). Stellt man die Reihe in die bekannten 3 Gruppen zusammen, so ergiebt sich:

1) Vollkommene Erfolge ($S = 1/2 - 1/10$) . . . . . 18 = 60 %
2) Unvollkommene Erfolge ($S = 1/12 - 1/\infty$) . . . . . 9 = 30 %
3) Verluste . . . . . 3 = 10 %

Von den 9 unvollkommenen Erfolgen liessen 5 eine gute, 4 eine nur zweifelhafte Prognose in Bezug auf eine Nachoperation zu. Die Verluste betrafen je einen Fall von Suppurat. corn. total., Panophthalmitis und eitriger Kyklitis. Nicht einer dieser 3 Verluste ist der Methode an sich zur Last zu legen, was aus den bez. Krankengeschichten von selbst zur Genüge hervorgeht. Sie lehren uns mit welch verschiedenen Factoren man bei statistischen Zusammenstellungen rechnen muss: eine blosse Angabe der Zahl der Verluste und Erfolge giebt einen nur annähernden Maassstab für den Werth oder Unwerth einer Methode; Andeutungen darüber, wie viele der verlorenen Augen den Eigenthümlichkeiten und Mängeln des Verfahrens, wie viele rein äusseren Verhältnissen zum Opfer fielen sind für eine exacte Beurtheilung ganz unumgänglich nöthig.

---

1) Vergl. Dantone: l. c. pag. 30; Steffan.: Klinische Erfahrungen und Studien. Erlangen 1869. pag. 9.

Cataractae complicatae.

No.	Name u. Alter.	Auge.	Staar u. Compl.	Oprerationsverlauf.	Heilungsverlauf.	Ausgang.
1	Joseph N. 50 a. n.	L	Cat. traumat. Cyclitis traum.	abnorm (s. Text)	Iridokyklitis	Phthisis bulbi.
2	Joh. F. 24. 24 a. n.	L	Cat. traum., corp. alien. in lent.	Linearer Hornhautschnitt. Keine Iridectomie.	normal	S = 1/11.
3	Roche A. 26 a. n.	R	Cat. arido-siliq. Choroïdit. chr. o. a.	Extraction in geschlossener Kapsel.	Prol. irid.	S = 1/8.
4	Peter K. 55 a. n.	L	Cat. senil., Leuc. paen. total.	Lappenschnitt im Scleralbord.	normal	S = 8/1000.
5	Wilh. D. 82 a. n.	L	Cat. senil., Sinchysis corp. vitr.	Extr. lin., reichl. Cortexreste nach Auslöffelung.	Iridochoroïditis. suppur.	Phthisis bulbi.

Zur Erläuterung der vorstehenden Tabelle mögen die folgenden, möglichst in extenso mitgetheilten Krankengeschichten dienen:

1. Joseph N. Cataracta traumat. Pat., ein 50jähr. Bauernwirth, gab an, ihm sei vor 3 Wochen beim Abfeuern einer Jagdflinte ein Stück des Zündhütchens gegen das linke Auge geflogen. Hochgradige Injection der Conjunctiva bulbi, weder in der Hornhaut noch in der Sclera Residuen einer Wunde; vordere Kammer medialwärts bedeutend abgeflacht, temporalwärts durch Vordrängung der entzündlich alterirten Iris und Hineinragen gequollener Staarmasse fast vollkommen verstrichen; in der letzteren von einem Fremdkörper nichts zu entdecken; etwas zweifelhafte quantitative Lichtempfindung; Druckemfindlichkeit im oberen Theile des Ciliarkörpers. Drei Tage nach einer Blutentziehung, welche den Reizzustand und namentlich auch die Druckempfindlichkeit bedeutend gemindert hatte, Linearextraction nach oben: die Spitze des Graefeschen Messers wird nach scleraler Punction ca. 1 mm. vom Pupillarrande entfernt in die Iris gesenkt, um gleich beim Schnitt ein Stück Regenbogenhaut zu excidiren, und dringt durch die in der Kammer befindlichen Staarmassen; nach Vollendung des Schnittes starke Blutung in die Vorderkammer und in die Umgebung der

Wunde, Heraustreten von ziemlich dünner etwas klumpiger Cataractmasse, deren letzte Reste herauszubefördern nicht vollkommen gelingt, da sich bei den hierzu angewandten äusseren Druckmanövern Glaskörpervorfall einstellt. In den entleerten Linsentheilen von einem Fremdkörper nichts zu entdecken. Bis zum achten Tage zeigten sich keine beunruhigenden Symptome; dann trat eine schleichende Iridokyklitis auf, die Pupille wurde stark nach oben verzogen, zu einem kleinen Löchelchen reducirt, die Iris atrophirte und etwa vom achtzehnten Tage sank die Wundregion rinnenförmig ein: hier war die Vorderfläche der Iris mit der Hinterfläche der vollkommen durchsichtig gebliebenen Hornhaut verwachsen und bestand hochgradige Druckempfindlichkeit: der Fremdkörper stak höchst wahrscheinlich noch immer im oberen Abschnitt des Corp. ciliare. In Erwägung der Gefahren für das andere Auge wurde dem Pat. die Enucleation anempfohlen, von demselben jedoch abgeschlagen.

2. Johann Fr., 24 J. a., aus Tuckum. Vor 3 Tagen war dem Pat. bei Explosion einiger unvorsichtig dem Lichte genäherter Zündhütchen ein Kupfersplitter in das linke Auge geflogen. Stat. praes.: feine vertical gestellte $2\frac{1}{2}$—3 mm. lange Hornhautwunde, die vordere Kammer äusserst eng, die Pupille durch Atropin ad maximum erweitert; im unteren innern Quadranten der leicht getrübten Linse der kupferroth schimmernde anscheinend recht umfangreiche Fremdkörper; eine Kapselwunde war nicht sichtbar. Es wurde ein linearer Schnitt durch den oberen Theil der Hornhaut, dem Pupillarrande der Iris gegenüber, angelegt; gleich nach Vollendung desselben quoll etwas dickflüssige Linsensubstanz hervor; ein Versuch mit der zwischen Hornhaut und Linse eingeführten gezähnelten Pincette den Fremdkörper zu fassen misslang; derselbe wurde nun zusammen mit dem Kerne vermittelst des Sturzmanövers entleert und einige zurückgebliebene Cortexreste noch nachträglich entfernt; keine Iridectomie. Die Heilung verlief ganz ohne Störung, Pat. las am 14. Tage nach der Operation Jäjer Nr. 11. Das Zündhütchenfragment stellte ein gleichschenklig dreieckiges an

den Rändern etwas umgebogenes Blättchen dar, dessen Seiten nahezu 3 mm. maassen.

3. Cataracta arido-siliquata, Choroïditis chronica oc. amb. Pat., ein ziemlich verwahrlostes 26jähriges Judenmädchen, weiss über die, in die früheste Kindheit zurückzudatirende Entstehung der rechtsseitigen Cataract nichts genaueres anzugeben. Der Staar, bedeutend verkleinert und hinter die Ebene des trichterförmig eingesunkenen sonst normalen Iris zurückgewichen besteht fast nur noch aus der sehr verdickten Linsenkapsel, die stark gerunzelt weisslich und gelblich schillernde Massen einschliesst. Auf dem linken angeblich gesunden Auge diffuse Glaskörpertrübung, beginnende hintere Corticalcataract und eine hintere Synechie am unteren äusseren Theile des Pupillarrandes. Solche Staare jugendlicher Individuen weist Arlt, der von manchen Autoren nicht einmal einer Besprechung im historischen Sinne würdig erachteten Reclination zu [1]). Auch in unserem Falle wurde die Depression gemacht, doch die Cataract blieb nicht liegen; nach 24 Stunden hatte sie wiederum das ganze Pupillargebiet verlegt und nun wurde nach einigen Tagen wegen voraussichtlicher Erfolglosigkeit einer Wiederholung der Reclination (Glaskörperverflüssigung) zur Extraction geschritten. Aus einem mit dem Graefe'schen Messer angelegten kleinen peripheren Hornhautschnitt wurde der Staar vermittelst der Pincette herausgeholt; eine Irisexcision unterlassen; bei der Entfernung einer Blutcoagulums aus der Wundregion tritt in Folge von Pressen der Pat. ein kleiner Glaskörpervorfall ein. Bis zum 6. Tage geht alles trotz grosser Unruhe der Kranken gut, dann tritt ein Irisprolaps ein, der sich in der Folge zwar etwas verkleinert, am 20. Tage aber wieder herstellt und am 30., wo Pat. auf ihr dringendes Verlangen entlassen wird (mit $S = 1/8$) eben erst sich zur Ueberhäutung anschickte. Nach 4 Wochen erschien denn auch das Mädchen mit beiderseitiger Iridochoroïditis wieder in der Klinik; sie gab an 14 Tage lang ganz gesund gewesen zu sein,

1) Operationslehre, pag. 258.

dann hätte sich die Entzündung des rechten Auges eingestellt und sei seit einigen Tagen auch das linke sehr reizbar geworden. Hier hatte offenbar die Einklemmung der Iris in einem Auge, das in noch errregtem Zustande nur sehr mangelhaft geschont worden war, zur Entzündung des Uvealtractus geführt und die präexistirende Choroïditis des anderen Auges auf sympathischem Wege zu erneuter Exacerbation entfacht. Links war nämlich zu der schon bestehenden Synechie eine zweite hinzugekommen, der Glaskörper stärker getrübt, das Sehvermögen bedeutend herabgesetzt. Wer den Fall in diesem Zustande zum ersten Male sah musste wähnen ein eklatantes Beispiel von sympathischer Ophthalmie nach Staarextraction [1]) mit Iriseinklemmung vor sich zu haben. Nach 6 Wochen hatten sich unter Atropinbehandlung beide Augen wieder beruhigt: rechts war ein Nachstaar entstanden und hatte sich der Irisprolaps vollständig abgeflacht, Pat. nahm Bewegungen der Hand wahr und hatte guten Lichtschein bis an die Grenzen des Gesichtsfeldes. Links war die schon vorher eingeleitete Linsentrübung unter dem Einflusse der exacerbirenden Choroïditis bedeutend umfangreicher geworden; eine der beiden Synechien war zersprengt. Die Enucleation des staaroperirten Auges hätte dem Processe der Cataractbildung auf dem anderen Auge kaum Einhalt gethan; zudem bot das rechte Auge noch gute Spuren von Sehvermögen dar und war die Prognose einer Nachstaaroperation gar nicht so sehr schlimm. Die Entfernung des primär erkrankten Auges wurde daher unterlassen.

4. Cataracta; Leucoma paene total. 50jähriger Bauer. Rechts Phthisis bulbi, links ein ausgedehntes sehnig-weiss glänzendes Leucom welches am oberen Hornhautrande einen in der grössten Ausdehnung $2^1/_2$ mm. breiten mondsichelförmigen klaren Streifen übrig gelassen hat; hier war früher anderwärts ein schmales Colobom angelegt worden, durch welches man jetzt den Rand der weisslich getrübten Linse sah. Lichtschein, Gesichtsfeld gut. Lappenschnitt im Scleral-

1) Ueber eine Reihe sympathischer Erkrankungen des nicht operirten Auges bei Irisprolaps des operirten vergl. Zehender: Klin Mbl. 1874, pg. 334. (Vortrag v. Klein, Discussion).

borde, Erweiterung des praeexistirenden Coloboms nach der Nasenseite hin; beim Sturzmanöver quoll anfangs nur etwas Corticalis aus der Wunde dann stellte sich der grosse Kern ein, drang jedoch nicht hindurch; die Wunde war offenbar zu klein; mit Hilfe eines an dem zur Wunde herausragenden Theile des Linsenrandes angreifenden Löffels wurde die Cataract jedoch schliesslich verhältnissmässig leicht herausgerollt. Heilung ganz vorzüglich. S. nach 20 Tagen zur Selbstführung hinreichend. (Bewegungen der Hand wurden in 8′ wahrgenommen)

5. Cataract. senil. Sinchysis. corp. vitr. Wilhelm D. Vor c. einem Jahre war auf dem linken Auge die Extraction vorgenommen worden; sofort nach dem Schnitte entleerte sich jedoch vollkommen verflüssigter Glaskörper und wurde die Vollendung der Operation noch Anlegung eines ausgiebigen Coloboms aufgegeben. Jetzt stellte sich Pat. wiederum zur Extraction vor. – Da ein grosser Kern zu erwarten stand, musste der Schnitt möglichst ausgiebig bemessen werden und wurde derselbe um nicht in die Narbe der früheren Wunde zu gerathen fast ganz innerhalb des durchsichtigen Theiles der Cornea geführt, wobei er einen Lappen von geringer Höhe umschrieb. Gleich nach Vollführung des Schnittes entleerte sich eine geringe Quantität verflüssigten Glaskörpers, der bei der Kapseleröffnung und dem Versuche des Sturzmanövers noch weitere, wenn auch geringe Mengen folgten; die Entbindung der Linse gelang nicht auf die angedeutete Weise und musste man sich endlich dazu entschliessen den Kern mit Hilfe des eingeführten Löffels herauszuholen. Dieses gieng verhältnissmässig leicht vor sich, jedoch unter abermaligem Verluste von Glaskörper; die stark verdickte Kapsel mit geringen ihr anhaftenden Cortexresten nachträglich mit der Pincette zu entfernen glückte nur sehr unvollkommen. Als der Verband angelegt wurde war die Hornhaut hochgradig collabirt und klaffte die Wunde bedeutend. Es trat suppuratio corn. ein mit plastischer Iritis, Choroiditis und endlich Ausgang in Phthisis bulbi.

B. Discission.

Der Discissio per corneam vermittelst der englischen Discissionsnadel (Bowman's Stopneedle) wurden 7 cataractöse Linsen unterworfen und zwar ein beiderseitiger angeborner Staar, 2 traumatische Cataracte und 3 Staare, deren Aetiologie unenthüllt blieb. Die derart operirten Augen gehörten nicht allen jugendlicheren Individuen an: das jüngste zählte 7, das älteste 32 Jahr. An 5 Augen musste die Operation 2 - 3 mal wiederholt werden, bis ein einigermaassen zufriedenstellendes Resultat erlangt wurde; bei der Cataracta congenita dagegen war der Effect ein fast momentaner zu nennen. Es handelte sich um einen 7jährigen körperlich unentwickelten und einen exquisiten Spitzkopf darbietenden Bauerjungen mit beiderseits offenbar verkleinerter, deutlich hinter die Ebene der Regenbogenhaut zurückgewichener Cataract. Bei der Discission nun, als die Spitze der Nadel kaum eben die Vorderkapsel gespalten, entleerte sich aus dem Kapselsacke eine trübe Flüssigkeit in die Kammer und zwar deutlich stossweise, isochron mit dem Pulsschlage (was ich, der Narkose wegen den Puls controllirend genau beobachten konnte); beim Zurückziehen der Nadel floss eine geringe Menge des nun trüben Inhaltes der Vorderkammer ab. Nach c. 6 Stunden erschien beiderseits das Pupillargebiet bei guter Atropinmydriasis vollkommen schwarz; von einer Trübung des Kammerwassers war keine Spur wahrzunehmen; die Zeichnung der Iris bis ins feinste Detail gut erkennbar. Das Sehvermögen war bei der Entlassung des Pat. ein sehr gutes, konnte jedoch nicht exact geprüft werden; links war bei schiefer Beleuchtung ein kleines Loch in der Vorderkapsel zu constatiren; rechts hatte sich die Kapselwunde vollkommen geschlossen; der Kapselsack war noch spurweise getrübt.

In den übrigen Fällen dauerte es 2—3 Monate bis die Linse soweit resorbirt worden war, dass das Auge einigermaassen gut sah und bei gewöhnlicher Weite die Pupille schwarz erschien (wo-

rauf es zweien heirathslustigen Judenmädchen in erster Reihe ankam). In dem Auge eines 8jährigen Mädchens mit einer 4 Wochen alten traumatischen Linsentrübung hatte sich, nachdem durch die erste Discission bereits eine ansehnliche Lücke in der Cataract entstanden war, eine hyaline Membran gebildet, welche, über das recht grosse Loch in der Vorderkapsel sich hinüberspannend, die eigentliche Linsensubstanz völlig der auflösenden Wirkung des Kammerwassers entzog: Als nämlich bei Wiederholung der Discission die Nadel auf die schon vorhandene Lücke dirigirt wurde und sich die Spitze des Instrumentes gerade in der Ebene der vorderen Kapsel befand, bemerkte man deutlich, wie um die Nadelspitze herum feinste Fältchen auftraten, wie wenn eine bis dahin glatt gespannte dünne Membran an einer circumscripten Stelle eingedrückt würde. Dieses war denn wol auch in der That der Fall, der Operateur fühlte deutlich den Widerstand der neugebildeten Glashaut. Solche Producte dürften häufiger als man annimmt der Resorption von Linsensubstanz bei anscheinend gut klaffender Kapselwunde hinderlich sein. Bei schiefer Beleuchtung war von der Membran nicht die geringste Spur sichtbar gewesen.

Nachstehenden in mehrfacher Beziehung eines weiteren Interesses würdigen Krankheitsfall möchte ich in etwas detaillirterer Schilderung vorführen.

Anna P., die 12 jährige Tochter eines bei Kurschany in Lithauen ansässigen Bauerwirthen, wurde am 7. August 1878 in die stationäre Abtheilung aufgenommen. Die intelligente und gebildete Begleiterin der Pat. machte mit grosser Bestimmtheit die Angabe, dass bis vor einigen Monaten die Augen des Kindes vollständig gesund gewesen seien; dasselbe habe lesen und schreiben gelernt. Bei Gelegenheit eines über den ganzen Körper verbreiteten Ausschlages — „Krätze“ — hätten die Eltern das Mädchen von Kopf bis zu Fuss mit „grauer Quecksilbersalbe“ eingerieben und es sodann für ein paar Stunden nackt an einen stark geheizten Backofen gestellt; am folgenden Tage Wiederholung dieser von ihnen schon oft erprobten Kur. Derselben wird nun die Entstehung

der Cataract zugeschrieben, die sich links bereits nach einem Monat rechts nach 2—3 Monaten zeigte.

Stat. praes. Pat. zart, gracil, sehr schüchtern; die verschiedenen Organsysteme bieten nichts abnormes dar; beide Linsen sind gleichmässig milchig (bläulich-weiss) getrübt und befinden sich deutlich hinter der Ebene der Iris, welche prompt auf Atropin reagirend und auch sonst von völlig normaler Beschaffenheit einen breiten Schatten auf die Vorderfläche der Cataract wirft; die Trübung reicht bis an die oberflächlichsten Schichten der Linse, die Cataract ist eine totale.

Beiderseits wurde in einer Sitzung discindirt; der Inhalt der Linsenkapsel, eine trübe graue Flüssigkeit, ergoss sich in die vordere Augenkammer; am 5. Tage war die Resorption beendet, beide Kapselwunden spurlos geschlossen, das Aussehen der Cataract etwas fleckig sonst unverändert. Am 13. August wurde links die Discission wiederholt, dieses Mal entleerte sich keine Linsensubstanz aus der Kapselwunde; rechts wurde die periphere Linearextraction vorgenommen; die Kapsel erwies sich als sehr verdickt, beim Sturzmanöver entleerte sich eine gewisse Quantität grau-schmieriger Linsenmasse, mit der Kapsel blieb wol der grösste Theil im Auge zurück. Da sich eine zum Sehen hinreichend grosse Lücke in der Cataract zeigte (entsprechend einem 3eckigen Kapseldefecte) wurde von weiteren Extractionsversuchen Abstand genommen. Die Heilung verlief beiderseits gut.

Der fernere Verlauf gestaltete sich nun folgendermaassen: Rechtes Auge. 23/VIII. Das Auge vollkommen reizlos, frei von jeglicher Injection, die Operationswunde fest verklebt, die Pupille durch Atropin stark erweitert; in der vorderen Linsenkapsel eine fast den ganzen oberen äusseren Quadranten des Pupillargebietes einnehmende Lücke von der Gestalt eines Dreiecks, dessen Spitze nicht ganz das Centrum der Pupille erreicht, dessen Basis mit dem

Linsenaequator zusammenfällt;[1]) letzterer, ein wenig zerklüftet, ist im Bereich des gerade nach oben gelegenen breiten Coloboms eine Strecke weit sichtbar; die Cataract hat jetzt nicht mehr die gleichmässige bläulich-weisse Färbung, sondern lässt hie und da dunklere (bläulich-graue) und hellere (milchweisse) Flecke und Streifen erkennen, welch letztere an einzelnen Stellen einen parallelen und dabei etwas welligen Verlauf zeigen. Diese Zeichnung, anfangs nur andeutungsweise vorhanden, trat späterhin immer prononcirter hervor. Das Bereich des dreieckigen Kapseldefectes erschien bei diffusem Tageslichte schwarz wie eine normale Pupille; bei schiefer Beleuchtung bot es einen leichten Schimmer ins Bläuliche dar; der Augenhintergrund war nicht erkennbar. Innerhalb dieser Lücke in der Cataract fand sich eine sehr kleine bewegliche Flocke von Linsensubstanz; nach unten von der ersteren war ein leichter röthlicher Schimmer bemerkbar. In der Folge veränderte sich das Aussehen des Staares selbst nur in sofern, als jene zierliche Strichelung immer deutlicher wurde.

Am 29. Aug. wurde das Pupillargebiet sorgfältig bei focaler Beleuchtung untersucht. Jener schon seit 6 Tagen bemerkte rothe Schimmer erstreckte sich nun im horizontalen Meridian verlaufend als ein ca. 2 mm. breites rothes Band vom äusseren Rande der Pupille, wo dasselbe hinter der Iris hervorkam bis ein wenig über das Centrum des Pupillargebietes hinüber, wo es scharf rechtwinklich abgeschnitten endete. Das Aussehen dieser Bildung konnte am besten mit einem zarten, aber dichten aus feinsten rothen Fädchen zusammengesetzten schleierartigen Gewebe verglichen werden. Es liess die darunter gelegenen Theile durchschimmern und befand sich in einem deutlichen, wenn auch sehr geringen Abstande

1) Die Form des Kapseldefectes war eine hübsche Illustration zu Beckers Untersuchungen über das Zustandekommen und die Form des Kapselrisses bei Staarextractionen (vergl. Zehender, klin. Mbl. 1875 pag. 440 f. und Hdb. von Graefe und Saemisch V. pag. 398). Durch eine einfache Bewegung des Cystitoms wird immer nur eine Zipfelwunde gemacht deren Basis senkrecht zu der Richtung steht in welcher man das Instrument auf die Kapsel einwirken liess.

von der weiss-bläulich schillernden Oberfläche der Cataract. Mit dem überall freien Rande der Iris liess sich kein Zusammenhang entdecken. Etwas nasalwärts von der Spitze der dreieckigen Kapsellücke befanden sich auf der Vorderkapsel einige dunkel-braune bis schwärzliche Fleckchen, die sich wie abgestreiftes und hier haften gebliebenes Irispigment ausnahmen und es wol auch waren. Von diesen Fleckchen ausgehend zogen nun nach weiteren 4 Tagen, während welcher sich sonst nichts verändert hatte, längs des nach oben sehenden Randes der Kapsellücke zwei feine rothe Gefässchen gegen den Aequator der Linse hin, wo sie sich ohne denselben ganz zu erreichen spurlos verloren. Diese beiden feinen rothen Linien convergirten gegen die Peripherie mit einander und setzten, nachdem sie sich etwa in der Mitte ihres Weges bis auf eine sehr geringe Distanz einander genähert hatten, von nun an parallel ihren Lauf fort bis sie verschwanden. Die Gefässchen waren leicht gewunden, nicht verästelt und befanden sich ähnlich dem rothen Schleier, der ebenfalls als aus feinsten Blutgefässen zusammengesetzt angesprochen werden musste, in einem zweifellosen Abstande von der Vorderfläche der Cataract, was hier noch deutlicher dadurch zu Tage trat, dass sie einen feinen Schlagschatten warfen, der daran als solcher erkannt werden konnte, dass er seinen Abstand von dem schattenwerfenden Körper (dem Blutgefässe), je nach der Stellung der Lichtquelle zu diesem änderte. Die in der Folge sich zeigenden Veränderungen bestanden darin, dass allmählich von der Peripherie des Pupillargebietes beginnend, jenes rothe bandartige Gefässnetz schwand und von demselben nach 20 Tagen nur noch in der Gegend der Spitze des dreieckigen Kapseldefectes ein leichter rother Schimmer sichtbar blieb, der bei der Entlassung der Pat. (d. 7. Oct.) ebenfalls verschwunden war, während sich die beiden Blutgefässe unverändert erhalten hatten.

b. Linkes Auge. Die nach der zweiten Discission (13. Aug.) in die Vorderkammer ausgetretene kleine Flocke von Linsensubstanz war nach 15 Tagen vollständig resorbirt, ohne dass irgend welche bemerkenswerthe Erscheinungen an ihr zu beobachten ge-

wesen waren; die Kapselwunde hatte sich wieder geschlossen und es wurde daher am 4. Sept. zum dritten Male discindirt. Aus den etwas nach unten vom Centrum kreuzförmig angelegten Kapselschnitten quoll eine nahezu flüssige mit einzelnen consistenteren Klümpchen untermischte Masse hervor und drängte bei theilweisem Abfluss des Kammerwassers die Iris in ihrem unteren Theile gegen die hintere Hornhautfläche. Nach wiederholten Atropininstillationen und einer Blutentziehung war das Pupillargebiet am anderen Morgen gut erweitert, die Vorderkammer hergestellt.

Am 4. Tage nach der Discission wurde das Auge bei focaler Beleuchtung untersucht (+2½ als Loupe, + 2 als Beleuchtungslinse). In der Mitte des Pupillargebietes, zum grösseren Theile in der unteren Hälfte desselben befindlich, schwebt in dem humor aquaeus eine ziemlich grosse Flocke von Linsensubstanz, deren mittlere Partie bei diffusem Tageslichte eine lebhaft rothe Färbung aufweist, welche bei Beleuchtung mit Gaslicht ein wenig blasser erscheint. Etwas temporalwärts vom verticalen Meridian sieht man die gerade von oben nach unten ziehende, im Allgemeinen spindelförmige, durch die Discission bewirkte Lücke in der vorderen Kapsel. Die Cataract zeigt jetzt (wie beim rechten Auge) neben einem perlmutterartigen Schillern hie und da regelmässig einander parallel angeordnete, gestreckt oder mehr wellig verlaufende feine weisse Striche, die von weniger stark reflectirenden, also wol auch weniger dicht getrübten Streifen von einander getrennt sind. Das Aussehen der Flocke Linsensubstanz glich dem einer Traube: ihre Oberfläche war aus zahlreichen kleinen Buckeln zusammengesetzt, die durch tiefe Spalten von einander getrennt auf ihrer kleineren Oberfläche dasselbe höckerige Wesen wiederholten. Diese Beschaffenheit trat namentlich an der mittleren Partie hervor, während ihre Peripherie mehr ein zerrissenes, zerfetztes Aussehen darbot. Diese mittlere Partie war es nun, welche jene rothe Färbung aufwies. Ferner bemerkte man, wie aus der Kapsellücke heraustretend, ein dunkelrother breiterer Strich sich in die Flocke senkte, und in der Längsausdehnung derselben verlaufend, nicht ganz den nasal-

wärts sehenden Rand der rothgefärbten mittleren Zone erreichte. An diesem Gebilde hing die Flocke wie eine Traube an dem Stiel. Bereits am folgenden Tage war die periphere graue Zone des Linsenwölkchens verschwunden — resorbirt; um so lebhafter hob sich nun der rothe Theil desselben von dem bläulich-weissen Hintergrunde ab; man konnte nun unter Loupenvergrösserung und seitlicher Beleuchtung deutlich sehen, wie hier die Oberfläche des Gebildes aus feinsten, kaum noch isolirt wahrnehmbaren rothen Fädchen zusammengesetzt erschien, die dicht gedrängt von dem in der Axe verlaufenden dickeren rothen Strich nach oben und unten abgehend leicht gekräuselt die Linsensubstanz umspannen. — Schon der nächste Tag liess die ganze Flocke blasser und die eben geschilderten Details um vieles undeutlicher erscheinen, während sich der Stiel nicht verändert hatte.

Am 12/IX. war die Flocke nur noch halb so gross, dabei von unregelmässig-zackiger Gestalt und mehr schmutzig-gelbrother Färbung; der Stiel, entsprechend kürzer, verlief jetzt am oberen Rande derselben. Die Verkleinerung und Abblassung des Körperchens ging nun stetig vorwärts und war endlich (am 21/IX) nur noch ein kleines sternförmiges Partikelchen vorhanden, welches zu beiden Seiten einer nach oben sehenden Zacke je ein kleines dunkelrothes Pünktchen zeigte, den letzten Rest des stärkeren Blutgefässes.

Die Discission wurde wiederholt; die Kapsel erwies sich hierbei als sehr dick und starr, die Nadal drang kaum ein, die ganz Cataract verschob sich ein wenig nach hinten; es wurde daher noch einmal in das schon bestehende Loch eingegangen und von hier aus die Linse nach mehreren Seiten hin eingeschnitten; hierbei tauchte Blut in der vorderen Kammer auf und floss ein grosser Theil des Kammerwassers ab. Das Hyphäma war bereits am folgenden Tage verschwunden und verlief die Resorption der der äusserst geringen ausgetretenen Linsenmassen, sowie die Heilung ohne irgend welche bemerkenswerthen Umstände.

Bei der Entlassung betrug die Sehschärfe links $\frac{15}{C}$ rechts $\frac{15}{LXX}$. Als Pat. sich nach c. 3 Monaten wiederum vorstellte, wurde dieselbe

Sehschärfe constatirt und nahmen sich die Defecte in den cataractösen Linsen ebenso aus wie früher; von irgend welchen Resten der Vascularisation war jedoch keine Spur mehr zu entdecken. —

Bei Durchsicht der mir zugänglich gewesenen Litteratur sind mir dem eben beschriebenen Befunden ähnliche Beobachtungen — Blutgefässe neuer Bildung an der Linse oder Linsenkapsel des lebenden Auges — nur sehr vereinzelt aufgestossen; dieses möge die etwas detaillirtere Mittheilung entschuldigen. — Es würde mich zu weit führen wollte ich der uns beschäftigenden Krankengeschichte eine erschöpfende Epikrise folgen lassen, wol aber möchte ich auf einige hier in Betracht kommende Momente hinweisen.

Bei der pathol.-anat. Untersuchung von Augen, an denen früher die Depression vollzogen worden war fand man überaus häufig, ja wol stets den auf dem Corp. ciliar. liegenden Linsenrest fixirt oder vollständig eingehüllt von trüben Fäden und zarten neugebildeten Membranen, welche nicht selten die reichlichste Vascularisation zeigten; sie mussten als das Product einer circumscripten Kyklitis, angeregt durch die der betreffenden Parthie des corp. ciliar aufruhenden, wie ein fremder Körper wirkenden Linse angesehen werden. Auch direct über die Linsenkapsel hinziehende Blutgefässe sah man in solchen Fällen (vergl. die Untersuchungen von Sömmering[1]). Die Gefässchen stammten unzweifelhaft aus den Gefässen des Ciliarkörpers. Die gleiche Quelle der Vascularisation muss in einigen in neuerer Zeit am lebenden Auge gemachten mir bekannt gewordenen Beobachtungen von Gefässneubildung in nächster Nachbarschaft der Linse angenommen werden; so in zwei Fällen von luxatio lent. traumat., die ich in Zehender's klinischen Monatsblättern für Augenheilkunde mitgetheilt finde. Der eine, von L. Hirschmann[2]) beobachtet, bot reichliche Gefässentwicklung auf der Membr. hyaloïd. dar; — hier waren zur Zeit der ersten Untersuchung des Auges die Entzündungsprocesse des Ciliarkörpers

1) Beobachtungen über die organischen Veränderungen am Auge nach Staaroperation. Frankfurt, 1828. pag. 36. ff.

2) l. c. 1866. pag. 99. ff.

noch nicht abgelaufen; in dem anderen, von Dr. Waldhauer[1]) mitgetheilten, hochinteressanten Fall fand sich Gefässentwicklung in einer in der Vorderkammer ausgespannten hyalinen Membran; — hier waren keine Entzündungsprocesse zn constatiren, mussten aber als vorhanden gewesen angenommen werden.

Nach Iritiden bei bestehenden hinteren Synechieen ist von Beobachtern älterer und neuerer Zeit Vascularisation der vorderen Linsenfläche resp. eines Nachstaars am lebenden Auge gesehen oder bei path.-anat. Untersuchung constatirt worden (vergl. z. B. Beer[2]), Sömmering[3]), Iwanoff[4]), v. Graefe u. Schweigger[5]), A. Pagenstecher[6]) u. A.) das erstere jedoch nicht allzu häufig. Die Gefässchen schienen dann gewöhnlich vom Rande der Iris zu entspringen oder auch hinter derselben hervorzukommen nnd verliefen auf der vorderen Linsenfläche verschieden weit gegen das Centrum des Pupillargebietes hin. Ein hierher gehöriger Fall ist auch mir in unserer Ambulanz begegnet: bei einem 56jährigen Tischler aus Dünaburg, der sich wegen rechtsseitiger Cataract vorstellte, fand sich auf der vorderen Kapsel der gleichmässig schiefergrau getrübten Linse in der temporalen Hälfte des durch Atropin erweiterten Pupillargebietes ein überaus zierliches Gefässnetz von verhältnissmässig weiten Maschen; die einzelnen Gefässchen waren höchst fein und lagen zu mehreren ziemlich parallel nebeneinander, so dass das Maschenwerk eigentlich aus einzelnen schmalen Bändern zusammengesetzt wurde. Die Gefässe kamen hinter der Iris hervor nnd verloren sich gegen das Centrum des Pupillargebietes spurlos; ein abgelaufener iritischer Process war hier wahrscheinlich obgleich keine anderen Spuren desselben (Synechieen, Kapselbeschläge) sichtbar waren.

---

1) l. c. 1876 pag. 96 ff.

2) Salzburger med.-chir. Zeitung Bd. 1. 1790. (Sömmering l. c. p. 65).

3) l. c. pag. 75. ff.

4) Graefes Archiv. f. Ophth. XV. II. pag. 45.

5) ibid. VI. I. Beiträge zur anatomischen Klinik der Augenkrankheiten von v. Graefe u. Schweigger, pag. 148. u. 161.

6) ibid. VII. I. pag. 92. ff. Beiträge zur pathologischen Anatomie des Auges.

Wir sehen, überall war die Gefässentwickelung als ein Residuum abgelaufener Entzündungsprocesse anzusprechen: musste in den ersterwähnten Beobachtungen die Kyklitis als die Ursache dieser interessanten Erscheinung bezeichnet und der Ursprung der Gefässe aus dem Ciliarkörper hergeleitet werden, so war in den letztgenannten Fällen die Iris der Ausgangspunkt der Vascularisation und Iritis der Anstoss zu derselben gewesen. In unserem Falle nun war eine hintere Synechie mit Bestimmtheit auszuschliessen, ja die vordere Fläche der abgeplatteten Cataract befand sich überall in einem deutlichen Abstande von der Regenbogenhaut; dennoch bleibt auch hier uns nichts übrig als in Entzündungsprocessen (der Corpus ciliare?), die sich dann freilich klinisch nicht verrathen hatten, die Ursache und in dem Ciliarkörper die Ursprungsstelle des auf dem rechten Auge von der Schläfenseite her hinter der Iris hervorkommenden Gefässbandes anzunehmen. Hierbei bleibt freilich die Quelle jener beiden, am oberen Rande des Kapseldefectes verlaufenden Gefässe, welche den Aequator der Linse garnicht mehr erreichten, dunkel; oder waren vielleicht diese Gefässchen hier so fein und dünn, dass die uns zu Gebote stehenden optischen Hilfsmittel zu einer weiteren Verfolgung derselben nicht ausreichten?

Ob die Blutgefässchen unmittelbar auf der vorderen Kapsel verliefen oder in einer ebenfalls neugebildeten vollkommen durchsichtigen Glashaut, lässt sich nicht definitiv entscheiden, doch halte ich das letztere für sehr wahrscheinlich und zwar 1) auf Grund der Analogie unserer Beobachtung mit den mir aus der Litteratur bekannt gewordenen ähnlichen Fällen. In der Mehrzahl derselben wurden höchst feine und zarte Membranen constatirt, welche die Gefässe führten; sie werden als netzförmig, spinnewebig oder als leicht faserig und streifig beschrieben und enthielten in den mikroskopisch untersuchten Fällen Spindelzellen. Dr. Waldhauer giebt freilich in seiner Mittheilung an, dass er eine Mebran, in der etwa die Gefässverzweigungen verliefen, nicht habe constatiren können, doch dürfte, wie schon erwähnt, eine feine vollkommen durchsichtige Glashaut zumal bei nicht durchsichtigem Hintergrunde

auch bei focaler Beleuchtung nicht zu diagnosticiren sein. Der leichte trübe Hauch, der in unserem Falle über das Schwarz des Linsendefectes ausgebreitet war, konnte allenfalls als der Reflex einer solchen Glashaut gedeutet werden; in dem Waldhauer'schen Falle praesentirte sich ebenfalls späterhin dort, wo das Gefässnetzchen sich fand „eine wie hingehaucht spinnewebige Membran." Der zweite Grund, der mich ein soches Gebilde in dem uns beschäftigenden Auge annehmen lässt, ist der Umstand, dass die beiden längs des oberen Randes der Kapsellücke verlaufenden Gefässe einen deutlichen Schatten auf den hellen Hintergrund warfen. Dieses wäre nicht gut möglich gewesen, wenn sie sich unmittelbar auf der Linsenkapsel befunden hätten.

Zu der an dem linken Auge unserer Pat. gemachten Beobachtung — Heraustreten eines Blutgefässes aus der vermittelst Discission bewirkten Lücke eines Cataract und Eindringen dieses Gefässes in eine Flocke Linsensubstanz — habe ich in der mir zugänglich gewesenen Literatur kein Seitenstück finden können. Ein von v. Graefe und Schweigger [1]) mitgetheilter Befund erscheint mir jedoch insofern auch an dieser Stelle erwähnenswerth, als es nicht unwahrscheinlich ist, dass sich in dem betr. Auge früher dasselbe abgespielt hatte, wie in dem uns beschäftigenden. In einem Auge, bei welchem wegen traumatischer Cataract c. ein Jahr zurück die Discission gemacht, wegen Wiederverschluss der Kapselwunde jedoch ohne Erfolg geblieben war, fand Graefe nämlich, dass von der stark verdickten hie und da erhabenen Linsenkapsel zu der Discissionswunde der Cornea hin ein feiner mit einem Gefässe versehener Strang zog. War dieser Gefäss-führende Strang der letzte Rest einer von der Linse aus stattgehabten Vascularisation der Linsenflocke, die dann die hintere Hornhautfläche berührt haben musste?

In Bezug auf die Herkunft des Blutgefässes kann man nur Vermuthungen aufstellen. Es ist nicht unmöglich, dass bei der

1) Graefe's Archiv Bd. VI. I. pag. 138.

Discission auch die hintere Linsenkapsel (die Cataract war ja bedeutend abgeflacht) verletzt worden war und der hierdurch entstandene Defect in derselben einem vom Corp. ciliar. kommenden Gefässe zur Eingangspforte diente, welches dann, nachdem es den Staar durchsetzt, in die Flocke eindringen konnte. Mir schwebt bei diesem Erklärungsversuche ein von Becker[1]) mitgetheilter Fall vor: In einem Auge, welches Becker mit der Diagnose „Cataracta acreta und Kyklitis" von Mooren zur anatomischen Untersuchung zugeschickt worden war, fand sich an Stelle der verschwundenen Linsenmasse ein Gewebe, das man für nichts anderes als Bindegewebe erklären konnte, das aber innerhalb der Linsenkapsel eingeschlossen noch ganz die Form der Linse wiedergab. In diesem Bindegewebe sah man aussen beginnender Verkalkung reichliche Gefässe. Es waren zwei Möglichkeiten des Ursprunges derselben da: sie waren entweder durch die Kapsel hindurchgewuchert — dieses weist Becker als an und für sich unwahrscheinlich zurück — oder sie waren durch einen an der hinteren Oberfläche der Linse constatirten nicht beträchtlichen Kapselriss hinein gedrungen, was Becker für das wahrscheinlichere hält. —

Weder in den experimentellen Arbeiten über Verletzungen der Linsenkapsel und die Discission (z. B. von Ritter[2]) noch in klinischen Berichten (verschiedene Aufsätze in Graefe's Archiv; Pagenstechers Mittheilungen in Zehenders klin. Monatsblättern 1865 I. u. s. w.) über dieses Gebiet habe ich etwas über Entwickelung von Blutgefässen nach einer Discission erwähnt gefunden. Wenn ich ausspreche, dass solche Vorkommnisse vielleicht häufiger sind als angenommen wird, dass man ihnen bis jetzt zu wenig Aufmerksamkeit geschenkt, so wiederhole ich die Worte Dr. Waldhauer's[3]). In einem Falle von Discission hat derselbe

1) Zehender. Klin. Mbl. 1875. pag. 449. f.

2) Graefes Archiv, VIII. I. pag. 1. ff.

3) Auch Becker erwähnt (am letzt citirter Stelle), „dass man ja nicht so sehr selten Gefässe auf der äusseren Linsenfläche findet". Trotzdem ist meine literarische Ausbeute ziemlich gering.

z. B. genau beobachtet, wie feine Blutgefässchen von allen Seiten her hinter der durchaus normalen, nirgend adhaerirenden Iris hervorkommend, in radienförmiger Anordnung zu der in der Mitte der vorderen Linsenpartie durch den operativen Eingriff bewirkten Lücke hinverliefen, sich in diese einsenkten und dann spurlos verschwanden. — Das solche Gefässentwickelungen mit dem Vorgange der Resorption in Zusammenhang stehen, glaube ich übrigens nicht; eher deuten sie auf Wucherungsprocesse innerhalb der Linsenkapsel, wofür der Umstand spricht, dass sie meist im Verein mit neugebildetem Bindegewebe und bei verdickten Kapseln gefunden worden sind. (Vergl. die citirten Beobachtungen sowie Iwanoff, Beitrag zur pathalogischen Anatomie des Hornhaut- und Linsenepithels [1])

In Bezug auf die Aetiologie unseres Falles sei noch erwähnt, dass in der That acute Cataractbildung in Folge Einwirkung grosser Hitze auf das Auge beobachtet worden ist. So theilt C. Ritter[2]) eine Beobachtung mit, wo sich bei einem 19jährigen Heizer einer Ziegelfabrick in etwas mehr als einer Woche eine vollständige Cataract auf beiden Augen ausgebildet hätte, nachdem derselbe wiederholt der strahlenden Gluth des Feuers sich habe aussetzen müssen. Nimmt man diesen Fall zu Hilfe, so erscheint die von der Begleiterin unserer kleinen Patientin angegebene Enstehungsweise des Staares nicht aller Wahrscheinlichkeit bar. Die Merkurialisation hatte wol ebenfalls einen, wenn auch nicht näher bestimmbaren so doch gewiss grossen Einfluss gehabt.

---

1) Die Arbeit, im III. Hefte von Pagenstechers „Klinischen Beobachtungen" erschienen, ist mir nicht zugänglich gewesen. 11 von 18 Linsen in denen Iwanoff characteristische Neubildung intracapsulärer Zellen fand (Phakitis), waren Augen entnommen welche wegen Iridochoroïditis mit Gefässbildung auf der vorderen Kapsel enucleïrt worden waren. Vergl. Becker. Hdb. von Graefe und Sämisch V. pag. 176.

2) C. Ritter. Zehender's Klin. Mbl. 1870. pag. 256. Vergl. auch Nagels Jahresbericht V. pag. 470. wo über einen von Seely beobachteten Fall referirt wird.

C. Iridectomie.

Wegen partieller stationärer Linsentrübungen wurde die Bildung einer künstlichen Pupille 5 mal vorgenommen:

1. Marie P. 29 a. n. Cataracta polar. ant., entstanden durch Auflagerung weisslicher Massen auf die vordere Linsenkapsel im ganzen Bereiche des Pupillargebietes. Iridectomie nach oben, guter Erfolg.

2. Anna K. 19. a. n. Cataracta polaris post. Am hinteren Lisenpole eine ca. 2 mm. im Durchmesser habende scharf begrenzte weissliche Trübung. Iridectomie nach oben-innen, guter Erfolg.

3. Georg P. 15. a. n. Phthisis bulbi sin. — Macula corn. central., Cataracta polar. ant. oc. dextr. Der glänzend weisse Hornhautfleck war nur Stecknadelkopf gross, die Linsentrübung wenig grösser. Nystagmus. Iridectomie nach unten-innen; guter Erfolg.

4 u. 5. Schenke K. 20 a. n. Cataracta partialis. Beiderseits verkleinertes Linsensystem, der Staar ist angeboren und begreift beiderseits also ganz symmetrisch den unteren innern Quadranten des Krystallkörpers; hier finden sich an Stelle der durchsichtigen Linsensubstanz kreideweisse stark reflectirende Massen von scharfer eckiger Begrenzung, sie reichen in der centralen Partie der Linse nicht bis an die vordere Fläche derselben, wol aber in der Nähe ihres Randes; Linsenkapsel normal; Iridectomie nach aussen-unten; beiderseits guter Erfolg.

II. Glaucom. Iridectomie.

In Bezug auf die Häufigkeit von Beobachtungen genuinen Glaucoms finden sich zwischen den Aufzeichnungen der Reimers'schen Augenheilanstalt und den Notizen auswärtiger Kliniken keine Differenzen, wie wir solche bei den Krankheiten des Linsensystems zu registriren hatten. Das Glaucom ist in dem uns zufliessenden Material in derselben Frequenz vertreten wie anderwärts. Die Ambulanz-Protokolle der letzten 10 Jahre weisen unter 22531 Augenkranken 326 Glaucomatöse auf, d. i. 1,45 pCt. (s. Tab. A.)

Tab. A.

Im Jahre	1868	1869	1870	1871	1872	1873	1874	1875	1876	1877	Summa.
Gesammtzahl der Kranken	1771	2002	2206	2145	2424	2316	2428	2268	2439	2532	22531
Glaucom	36	41	36	29	38	28	28	28	26	36	326
pr. Ct.	2,03	2,49	1,63	1,35	1,56	1,20	1,15	1,23	1,06	1,42	1,45

Derselbe Procentsatz wird von Pagenstecher [1]) für die Wiesbadener Augenheilanstalt mitgetheilt (1,48 %), H. Schmidt [2]) fand unter 21076 Patienten der Gräfe'schen Klinik 269 Glaucomatöse (1,27 %) und berechnet aus den statistischen Berichten mehrerer Kliniken Deutschlands 1,24 % für das Glaucom [688 auf 55146].

Eine Mittheilung derjenigen Zahlen, welche ich bei Zusammenstellung der in den letzten 10 Jahren in dem Ambulatorium

1) Klin. Beobachtungen. Heft III.

2) Gräfe und Sämisch. Handb. V. I. pg. 62.

präsentirten Fälle von Glaucom gewonnen wird, hoffe ich, auch dann nicht unerwünscht zu sein, wenn sie vielleicht nichts mehr bieten als eine abermalige Bestätigung schon bekannter Dinge.

Die Vertheilung der Krankheit auf die beiden Geschlechter anlangend kann das Ueberwiegen des weiblichen Geschlechtes nicht von der Hand gewiesen werden, wenn dasselbe vielleicht auch nicht in dem Maasse statt hat, wie dieses von Tyrell, Haffmans, Laqueur, Warnatz, Chelius, Fischer, Sichel u. A. angenommen wurde. In kleineren Reihen von Fällen wird sich gewiss häufig genug die Waagschale auf der Seite des männlichen Geschlechtes neigen, wie wir das aus den Zahlenangaben, welche H. Schmidt (l. c.) zusammengestellt hat, ersehen können; je grösser jedoch die Summen sind, um so constanter zeigt sich ein Plus auf der Seite der Weiber. Dieses Plus ist freilich nur gering, darf aber seiner Beständigkeit wegen nicht vernachlässigt werden. Wenn man die eben erwähnten Zahlenangaben Schmidt's unter Weglassung der von Laqueur stammenden Daten (hier sind Secundärglaucome mit eingerechnet) addirt, so erhält man auf 819 glaucomatöse Individuen 405 Männer und 414 Weiber [1]). Von den 326 Personen meiner Tabelle gehören 166 dem weiblichen, 160 dem männlichen Geschlechte an. Soweit aus verhältnissmässig kleinen Zahlen ein Schluss gestattet ist, scheint mir auch in Bezug auf die Zeit des Erkrankens ein gewisser Unterschied zwischen beiden Geschlechtern obzuwalten insofern als bei den Frauen die grösste Frequenz früher statt hat, als bei den Männern. Die ersteren stellten zwischen dem 50. und 60. Lebensjahre die grösste Anzahl von Glaucomen, die letzteren zwischen dem 60. und 70sten; ein gleiches Uebergewicht der Frauen findet sich im V. Decennium, während im VIII. die Zahl den an Glaucom erkrankten Weiber bereits nur halb so gross ist, als die der Männer. (s. Tab. B.) In wie weit auch in dieser

1) In den Schmidtschen Angaben muss übrigens ingendwo ein Druckfehler stecken, denn auch wenn man bei den Laqueurschen Zahlen statt 56 Weiber 156 setzt, kommt doch bei der Summirung statt „531 Männer" und „550 Weiber" — „517 Männer" und „570 Weiber" heraus.

Beziehung die Cessation der Menses, welcher ja bekanntlich in der Aetiologie der uns hier beschäftigenden Krankheit ziemlich allgemein eine gewisse Bedeutung zugeschrieben wird von Einfluss ist, entzieht sich vor der Hand noch unserer Kenntniss. In der auf eine ungefähr gleich grosse Anzahl von Fällen (313) basirenden von H. Schmidt zusammengestellten Tabelle, welche ich in extenso des Vergleiches wegen neben die meinige setze, findet sich jene Differenz zwischen beiden Geschlechtern nicht. Ob hier nur ein Zufall oder ob locale Verhältnisse obwalten, lässt sich nicht entscheiden.

In Tabelle B. findet man die Vertheilung der 326 an Glaucom erkrankten Individuen nach Alter und Geschlecht.

Tab. B.

Alter.	Männer.	pCt.	Weiber.	pCt.	Summa.	pCt.
10—20	1	0,6	1	0,6	2	0,6
20—30	4	2,5	2	1,2	6	1,8
30—40	9	5,6	8	4,8	17	5,2
40—50	26	16,2	38	23,0	64	19,9
50—60	42	26,2	61	36,7	103	31,6
60—70	52	32,5	46	27,7	98	30,0
70—80	20	12,5	10	6,0	30	9,2
80—90	6	3,7			6	1,8
Summa	160		166		326	

Tab. von Schmidt, l. c. pg. 63.

Männer.	pCt.	Weiber.	pCt.
3	1,9	3	1,8
12	7,9	13	8
32	21,0	31	19,2
54	35,5	61	37,9
43	28,3	39	24,2
8	5,3	14	8,7
152		161	

In den meisten Fällen wurden zur Zeit der Vorstellung beide Augen erkrankt gefunden: nur 88 Individuen boten das Glaucom einseitig dar, während bei 238 beiderseits dasselbe Leiden wenn auch fast immer (beiderseitiges obsolutes Glaucom abgerechnet) in verschiedenen Stadien der Entwicklung constatirt wurde. Wir haben es sonach im Ganzen mit 564 an Glaucom erkrankten Augen zu thun. Eine besondere Bevorzugung des linken oder des rechten Auges fand nicht statt, ja zufällig war die Betheiligung beider Seiten absolut gleich, nämlich so wol rechts als links 282 Krankheitsfälle,

wie Tab. C. zeigt, aus welcher zugleich das procentarische Verhältniss der verschiedenen Formen des Leidens zueinander ersichtlich ist. —

Tab. C.

Formen des Glaucoms.	Rechts.	Links.	Summa.	pCt.	
Prodromi Glaucomatis .	35	41	76	13,4	
Glauc. chron. simpl. . .	46	39	85	15,0	27,4
Glauc. chron. inflamat .	101	110	221	37,1	68,0
Glauc. acut. et subacut.	8	6	14	2,4	4,5
Glaucoma absolut. . . .	92	86	178	31,5	
Summa . .	282	282	564		

Vergleicht man die letzte Rubrik dieser Tabelle (das Procent-Verhältniss des Glauc. acut., chr. simpl. und chr. infl. zueinander mit Ausschluss des Gl. absol. und incip.) mit den Zahlen, welche H. Schmidt (lc. pag. 55) giebt, so findet man, dass das Glauc. acut. bei uns viel seltener zur Beobachtung kam und, dass in Bezug auf die chronischen Formen das Uebergewicht des entzündlichen über das nicht-entzündliche (simpl.) bei uns um c. 1/4 grösser war als in Deutschland. Schmidt giebt nämlich an:

	Männer.	Weiber.
Glauc. acut.	12,1%	27,6%
Glauc. infl. chron.	53 %	43,1%
Glauc. simpl.	35 %	29,3%

Diese Angaben basiren freilich auf einer Reihe von nur 124 Fällen (66 Männer und 58 Weiber); die Zahlen an sich als auch Vergleiche mit denselben sind daher mit der nöthigen Reserve aufzunehmen. In Bezug auf die Zahl der Beobachtungen der Prodromi Glaucomatis und des absoluten Glaucoms liegen mir keine Angaben vor, die sich zu einem Vergleiche mit den für unsere Kranken festgestellten Verhältnissen eigneten. Mir scheint jedoch 31,5%

für das Glauc. absolut. eine sehr hohe Ziffer zu sein: fast $^1/_3$ sämmtlicher an Glaucom erkrankter Augen kommt erst dann dem Arzte zu Gesicht, wenn bereits jegliche Hoffnung auf ein Wiedergewinnen auch nur einer Spur von Sehvermögen verloren ist! Die schon mehrfach hervorgehobene Indolenz unserer Bevölkerung vielleicht aber auch die Mittellosigkeit eines gewissen Theiles derselben, welche eine weite Reise zum Specialisten so lange nur ein Auge leidet und das andere noch vollkommen sehtüchtig ist den Leuten als eine Art von Luxus erscheinen lässt, kommen hier in Betracht, und zwar sowol in Bezug auf die grosse Zahl von absoluten Glaucomen als in Bezug auf die Minderzahl acuter Fälle. Wie aus der folgenden Tabelle (D, s. pg. 70), welche die Vertheilung der 564 Glaucome auf die beiden Geschlechter und auf die verschiedenen Lebensalter angiebt, ersichtlich ist, fallen dem weiblichen Geschlechte mehr als $^2/_3$ sämmtlicher absoluten Glaucome zu. Will man nicht eine grössere Indolenz des Weibes oder etwa grössere Furcht desselben vor einem operativen Eingriff annehmen, so müssen wir zur Erklärung auch dieses Umstandes auf die socialen Verhältnisse recurriren. Die Schwierigkeit einer weiteren Reise wird für das Weib in ungleich höherem Grade bestehen als für den Mann: in einem Hausstande ist der pater familias viel eher eine Zeit lang zu entbehren, als die beständig vielbeschäftigte Frau.

Tab. D.

Alter.	Prodromi Glauco-mat.	Glaucom. chron. simpl.	Glauc. chr. inflam.	Glaucom. acut. et subacut.	Glaucom. absolut.	Summa.	pCt.
10—20	1	1				2	0,3
20—30	1	3	1	1		6	1,0
30—40	6	2	8	1	8	25	4,5
40—50	23	17	30	3	45	118	21
50—60	26	23	66	4	60	179	31,5
60—70	16	26	79	4	46	171	30,3
70—80	1	13	22	1	16	53	9,4
80—90	2		5		3	10	1,8
Summa	76	85	211	14	178	564	
Männer . .	47	47	115	6	58	273	
Weiber . .	29	38	96	8	120	291	
Summa	76	85	211	14	178	564	

Auf die Vertheilung der glaucomatösen Erkrankung in den einzelnen Decennien brauche ich nicht näher einzugehn. Meine Tabelle bestätigt nur aufs Neue die sich gleichbleibenden Resultate anderer Zusammenstellungen.

Seitdem Benedict und Rosas schon vor längerer Zeit auf eine eigenthümliche Disposition der Juden und überhaupt der Völkerschaften mit vorzugsweise dunkelfarbiger Iris [1]) zu Erkrankungen an Glaucom aufmerksam gemacht hatten, wurde von einigen Seiten diesem Verhältnisse Berücksichtigung geschenkt, und dasselbe theils bestätigt (Arlt [2]), Rydel [3]), Schmidt [4])), theils zu widerlegen versucht (Sichel). Bei dem verhältnissmässigen Reichthum unserer Bevölkerung an jüdischen Elementen ist auf der Reimers'schen Augenheilanstalt genügende

1) Vrgl. Benedict. Abhandlungen aus dem Gebiete der Aughlk. I. Breslau 1842 pag. 128.

2) Die Krankheiten d. Auges. Bd. II. Abtheil. II. pag. 199.

3) Bericht über die Augenklinik der Wiener Universität. Wien 1867.

4) l. c. pag. 62.

Gelegenheit zu derartigen Beobachtungen gegeben und muss ich mich dem Benedict'schen Ausspruche anschliessen. Juden sind unter sämmtlichen bei uns sich vorstellenden Augenkranken recht constant mit 13—14 % vertreten, an dem Glaucom betheiligen sie sich jedoch mit 26—27 %; unter den 326 an Glaucom erkrankten Individuen finden sich nämlich 87 Personen jüdischer Nationalität (29 Männer und 58 Frauen). — Tab. E. u. F. geben eine Uebersicht über die Zahlenverhältnisse bei den Juden.

Tab. E.

Alter.	männl.	pCt.	weibl.	pCt.	Summa	pCt.
10—20						
20—30			1	1,7	1	1,1
30—40	5	17,2	4	7,0	9	10,3
40—50	6	20,7	20	34,5	26	29,9
50—60	9	31,0	25	43,0	34	39,8
60—70	8	28,0	7	12	15	17,2
70—80	1	3,8	1	1,7	2	2,3
80—90						
Summa	29		58		87	

Tab. F.

Geschlecht u. Alter.	Prodromi Glauc.	Glauc. chron. spl.	Gl. chron. inflam.	Glauc. ac. et subac.	Glauc. absolut.	Summa.
10—20						
20—30			1			1
30—40	1		5	1	7	14
40—50	4	2	10	3	28	47
50—60	4	7	21		23	55
60—70		5	14		7	26
70—80			3		1	4
80—90						
Summa	9	14	54	4	66	147
Männlich	4	9	26	3	17	59
Weiblich	5	5	28	1	49	88
Summa	9	14	54	4	66	147
pCt.	6,1	9,5	36,7	2,7	45	

Das Glaucom scheint, (wenn man aus so kleinen Zahlen überhaupt Schlüsse ziehen darf) bei den Juden häufig die jüngern Lebensalter heimzusuchen was aus einem Vergleiche der Tab. E. mit Tab. B. hervorgeht. Während wir dort bei einer alle Nationalitäten begreifender Zusammenstellung für das IV. V. VI. und VII. Decennium 5,2%, 19,9%, 31,6% und 30,0% fanden ergiebt sich der Procentsatz für die Juden 10,3%, 29,9%, 39,9% und 17,2%. Bedenkt

man, dass bei uns die Israeliten mehr als $^1/_4$ sämmtlicher Glaucomkranken stellen, so liegt es auf der Hand, dass Eigenthümlichkeiten dieser Raçe wol im Stande sein werden allgemeinen Zusammenstellungen ein bestimmtes Gepräge aufzudrücken. So finden sich z. B. in Tab. D. 8 absolute Glaucome verzeichnet, welche auf das Alter von 30—40 Jahren fielen — 7 von diesen 8 Individuen waren Juden! (s. Tab F.). Bei den Juden war das weibliche Geschlecht noch einmal so stark betheiligt als das männliche; bei den Juden war fast die Hälfte aller zur Beobachtung kommenden Erkrankungen zur Zeit der Vorstellung bereits in ein durchaus hoffnungsloses Stadium getreten, und stellten bei ihnen die Frauen ein 3 mal so grosses Contingent an absoluten Glaucomen als die Männer. Hier machen sich also die oben angedeuteten socialen Beziehungen in noch höherem Grade bemerkbar.

In den Zusammenstellungen, welche das uns specieller beschäftigende Jahr betreffen wiederholen sich alle eben besprochenen Verhältnisse im Kleinen.

Von den 66 an Glaucom erkrankten Individuen, welche sich in diesem Zeitraume präsentirten (1,87 %) gehörten 26 dem männlichen, 40 dem weiblichen Geschlechte an. Hier überwiegen die Frauen etwas bedeutender. Lebensalter und Nationalität der Kranken findet sich in Tabelle G. verzeichnet. 38 mal waren zur Zeit der Vorstellung beide Augen erkrankt, 9 mal nur das rechte, 19 mal nur das linke Auge bei Integrität des anderen. Auf diese 104 glaucomatösen Augen vertheilten sich die verschiedenen Formen und Stadien des Krankheitsprocesses nach Tab H. Hieran schliessen sich 8 Secundärglaucome und zwar 4 an chron. Choroïditiden mit glaucomatöser Drucksteigerung erkrankte Augen 2 Fälle, in denen zu hinteren, ein Fall in dem zu vorderen Synechieen Erhöhung des intraoculären Druckes hinzugekommen war, schliesslich ein Fall von intraoculärem Tumor. 30 Personen liessen

sich in die stationäre Abtheilung aufnehmen und es kamen im Ganzen 38 Augen zur klinischen Behandlung.

Tab. G.

Alter.	Männlich.	Weiblich.	Summa.
10—20	1		1
20—30	1	1	2
30—40		1	1
40—50	4	7	11
50—60	11	20	31
60—70	8	6	14
70—80	1	4	5
80—90		1	20
Deutsche	6	14	20
Juden	6	14	20
Letten	7	7	14
Russen	7	5	12
Summa	26	40	66

Tab. H.

Formen des Glaucom.	rechts.	links.	Summa.
Prodromi Glaucom.	9	10	19
Glauc. chron. smpl.	13	18	31
Glauc. chron. infl.	11	14	25
Gl. acut. et subac.	2	1	3
Glaucom. absolut.	12	14	26
Summa	47	57	104

Aetiologie.

Durch die epochemachenden path.-anatomischen Untersuchungen und experimentellen Studien von Knies [1]), A. Weber [2]), durch die Aufsätze von v. Wecker [3]) ist gegenwärtig die Lehre vom Glaucom in ein neues Stadium der Entwickelung gerückt: „die Obstruction der Filtrationswege ist es, um welche sich die Glaucomfrage bewegt.“ (Wecker). Während Knies die Obliteration des Fontana'schen Canales als das Ergebniss einer primären Entzündung der Umgebung der Canalis Schlemmii und nicht lediglich als Folge einer Druckerhöhung im Glaskörper auffasst

1) v. Gräfe's Archiv XXII. III. pg. 163 ff. u. XXIII. II. pg. 62 ff.

2) Gräfe's Archiv XXIII. I. pg. 1 ff.

3) Zehender's Kl. Mbl. 1878, p. 190 ff. (auch von Gräfe's Archiv XXII, IV. p. 209).

(lc. pg. 197), ist es nach Weckers Ansicht „die durch die Drucksteigerung bedingte, wenn auch geringe Formveränderung des Bulbus, welche durch Compression des Trabeculargewebes des Iriswinkels der Filtration behindernd in den Weg tritt.“ (lc. pg. 196). Eine solche Erhöhung des intraoculären Druckes könne nun leicht in Augen zu Stande kommen deren Sclera in Folge seniler Veränderungen (Kalkablagerungen, Fettentartungen [Coccius]) an Elasticität oder deren natürliche Filtrationswege (durch Verdickung der Glashäute) an Permeabilität verloren haben. Dann genüge „der geringste Tropfen dazu diesen gleichsam bis zum Rande gefüllten Becher überströmen zu lassen.“ Als solche, an sich nur geringfügige, für disponirte Augen jedoch gefährliche Anlässe werden sodann Hämorrhagieen aus krankhaft veränderten Retinalgefässen, Ausdehnung der Gefässe des Auges nach Atropininstillationen, vorübergehende Congestionen zum Kopf, z. B. in Folge heftiger Gemüthsbewegungen etc. genannt. Die Disposition der Juden zu Erkrankungen an Glaucom wird (wie dieses auch schon früher geschehen ist) auf eine von Natur geringere Ausdehnbarkeit der Filtrationswege zurückgeführt. Dieselben ursächlichen Momente müssen wir für Fälle von Erkrankung jugendlicher Individuen in Anspruch nehmen.

Die neue Glaucomlehre bedarf natürlich noch vielfacher Bestätigung. Es werden sich zweifellos Augen finden, in denen trotz Obliteration des Fontana'schen Raumes keine glaucomatöse Drucksteigerung stattgefunden und umgekehrt. Pagenstecher hat auf dem Ophthalmologen - Congress zu Heidelberg 1877 hierauf hingewiesen, doch wurden die Präparate, welche er vorzeigte in der sich an seinen Vortrag knüpfenden Discussion von mehreren Seiten nicht für ganz beweiskräftig gehalten [1]). Einstweilen wird man sich immer noch bestreben müssen, in jedem gegebenen Falle sorgfältig die Aetiologie zu eruiren und hierbei nicht nur auf locale, dem

1) Bericht über die zehnte Versammlung der ophthalmologischen Gesellschaft. Heidelb. 1877. Beilageheft zu Zehenders Mbl. XV. Jahrgang, pag. 7. ff

Auge allein angehörende Verhältnisse seine Aufmerksamkeit zu lenken haben, sondern auch auf den Zustand der verschiedenen Organsysteme des Körpers [1]) und des Gesammtorganismus. Ist es doch eine ausgemachte Thatsache, „dass man nur ausnahmsweise kräftige, gesunde Constitutionen unter den Glaucomkranken findet“ (Haffmans [2]).

Bei Durchmusterung der 38 stationär behandelten Fälle in Bezug auf ihre Aetiologie finde ich, dass bei den Frauen Kummer, Sorgen, vieles Weinen und andere Gemüthsbewegungen die Hauptrolle spielten, während die Männer häufig den Alkoholgenuss als ursächliches Moment beschuldigten Beiden Umständen ist zweifellos eine gewisse Bedeutung zuzuschreiben: ein alter Buchhändler, dessen rechtes Auge an chronisch-entzündlichem Glaucom erkrankt war. gab an, dass er mit der grössten Regelmässigkeit nach Genuss auch schon sehr kleiner Mengen Alkohol (z. B. eines Glases Wein) von vorübergehenden Exacerbationen seines Leidens heimgesucht worden sei.

Eine 52jährige Frau schrieb einem heftigen Schreck die Erkrankung ihres Auges zu (vergl. Wecker l. c. pg. 199 f.): Sie war bei einem Gange auf der Landstrasse von zwei hinter ihr hersprengenden Reitern umgerannt worden. Die bei diesem Unfalle erlittenen Verletzungen fesselten sie 3 Wochen hindurch an das Krankenlager; in dieser Zeit, während welcher sich bei der sonst gesunden Frau, eine hochgradige Nervosität ausgebildet hatte, trat der erste Glaucomanfall auf. Die sehr lebhaft geschilderten charakteristischen Attaquen wiederholten sich anfangs unregelmässig in Intervallen von 1—2 Wochen, in der letzten Zeit regelmässig allabendlich.

Bei einer 73jährigen an beiderseitigem chronisch-entzündlichem Glaucom erkrankten Jüdin wurden dem Augenleiden vorausgegangene Neuralgieen des Nerv. quint. constatirt. Die Neuralgieen traten nach der Iridectomie während des 3-wöchentlichen

1) Vergl. Landsberg, Beitrag zur Aetiologie des Glaucoms, Gräfe's Arch. XXI. II. pg. 67.

2) Beiträge zur Kenntniss des Glaucoms, Graefe's Archiv. VIII. II. 124 ff.

Aufenthaltes der Pat. in der Klinik noch zweimal mit geringerer Intensität als vor der Operation auf: Schmerzen im Kopfe, der Umgebung des Auges, der Nase und in sämmtlichen Zähnen. Die Anfälle waren nach Aussage der Pat. mit einer vorübergehenden Verschlechterung des Sehvermögens verbunden, zu deren objectiver Constatirung jedoch keine Gelegenheit geboten wurde.

Während der Reconvalescenz einer 56jährigen hochgradig hysterischen ebenfalls an chronisch-entzündlichem Glaucom erkrankten Frau, traten fast täglich ohne bestimmbare Ursache beiderseitig heftige Cervico-occipitalneuralgieen auf. Pat. gab auf Befragen an, dass sie schon seit mehreren Jahren an „diesen fürchterlichen Reissen im Hinterkopfe" leide. Die Schmerzen nahmen gewöhnlich in der Nackengegend ihren Anfang und gingen dann auf den Hinterkopf und die Gegend der Ohren über. Daneben zeigte Pat., wie schon angedeutet, ein ganzes Heer systerischer Erscheinungen: die mannigfachsten subjectiven Beschwerden, für die sich keine palpable Ursache auffinden liess, Andeutungen physischer Störung, Hallucinationen, Verfolgungswahn.

Hysterie und sog. „Nervosität" waren überhaupt sehr häufig bei glaucomatösen Frauen anzutreffen. Welcher des mannigfachen Glaucomtheorieen man sich auch anschliessen mag, in allen werden Alterationen des Gesammtnervensystems und speciell des Sympathicus, der ja bei der Hysterie eine so grosse Rolle spielt, für die Aetiologie der uns beschäftigenden Krankheit von hoher Bedeutung sein.

Die in früheren Zeiten unter den antiologischen Momenten des Glaucoms die grösste Rolle spielende Gicht („Ophthalmia arthritica"!) hat jetzt nahezu vollständig ihren Credit verloren. Uebrigens fehlte es auch schon vor bald 40 Jahren nicht an Beobachtern, welche auf den Missbrauch aufmerksam machten, der mit der Arthritis als ursächliches Moment des Glaucoms getrieben wurde. Benedict[1])

1) Abhandlungen aus dem Gebiete der Augenheilkunde I. Breslau 1842. pg. 124.

sagt schon 1842, dass das Uebel in manchen Fällen sich ausbilde, in welchen „falls wir nicht mit der sogenannten Gichtbrille die Gegenstände betrachten wollen, auch keine einzige Spur von Arthritis zu entdecken sein wird.“ Unter unseren Patienten befand sich nur ein Arthritiker, der übrigens für einen Humoralpathologen ein typisches Exemplar „hämorrhoïdeal - gichtischer Diathese“ abgegeben hätte. Exacerbationen des Augenleidens bei Remissionen der gichtischen Aeusserungen oder umgekehrt waren bei diesem Manne übrigens weder früher noch zur Zeit seines Aufenthalts in der Klinik beobachtet worden.

In einem Falle, der übrigens nur in der Ambulanz beobachtet wurde, hatten wir es offenbar mit einem Beispiel von Vererbung der Disposition zum Glaucom zu thun.

Schmul Müller 28 a. n. aus Bauske in Curland kam am 22. Februar in die Klinik um seine wegen beiderseitigen chronisch-entzündlichen Glaucoms operirte Mutter abzuholen. Seine Bitte um ein Collyrium veranlasste die Besichtigung der Augen wobei die grössere Weite der rechten Pupille auffiel und die Frage ob er mit diesem Auge schlechter sehe von dem Manne bejaht wurde. Die Pupille war mittelweit, blieb bei der Accomodation starr, zeigte jedoch noch eine Spur von Reaction gegen intensivere Lichtreize. Mit + 10 las Pat. einzelne Worte von Jäger Nr. 2. Die Prüfung der Sehschärfe für die Ferne ergab ebenfalls $\frac{15}{XL}$ — $\frac{15}{XXX}$ Snellen. Das Gesichtsfeld war von oben her eingeengt. Ophthalmoskopisch fand sich beiderseits bei vollkommen klaren Medien eine tiefe, trichterförmige, physiologische Excavation, rechts jedoch umgab die blendend weiss reflectirende centrale Aushöhlung des Sehnerven ein mehr in's Graurothe spielender Ring (während derselbe links das normale Roth der Papilla zeigte) an dessen peripherer Grenze die Gefässe eine Einknickung zeigend plötzlich undeutlich wurden — eine Druckexcavation. Die Venen etwas stärker gefüllt, die Arterien von normalen Caliber, sämmtliche Gefässe sehr stark nasalwärts verschoben. Die Tension bei der Bulbi war ziemlich gleich hoch und konnte noch ohne Voreingenommenheit in die

Breite des Physiologischen fallen. Sonstige Symptome von Glaucom fehlten.

Im Anschluss an diese Beobachtung sei folgender Fall von Erkrankung eines sehr jugendlichen Individuums mitgetheilt. Eine hereditäre Anlage liess sich hier nicht eruiren.

Carl S. 13½ a. n. Sohn eines hiesigen Bahnbeamten rec. 3/IV. 1879. Seit einem Jahr ungefähr hat Pat., ein gesunder und kräftiger Junge, auf dem linken Auge stetige Abnahme des Sehvermögens bemerkt; in der letzen Zeit habe er um deutlicher sehen zu können alle Gegenstände seitlich, nach aussen hin halten müssen. Ciliarneurosen, Schmerzen im Auge, Photopsieen seien nicht dagewesen.

Stat. praes. Links fällt zu allererst die grössere Weite der durch eine kleine Ausschweifung nach oben hin etwas unregelmässigen Pupille auf; beide Pupillargebiete erweitern sich im Dunkeln während jedoch bei schiefer Beleuchtung sich das rechte wiederum lebhaft zusammenzieht, bleibt das linke starr. Um die Hornhaut herum macht sich ein leichter, bleifarbener Schimmer bemerklich, die vorderen Ciliarvenen sind verbreitert. Vorderkammer, Färbung der Iris normal, der Glaskörper zeigt eine Spur diffuser Trübung, ophthalmoskopisch gewahrt man das typische Bild einer Druckexcavation in optima forma. Die Tension des Bulbus ist im Vergleiche zu der des rechten vollkommen gesunden Auges zweifellos erhöht. S $\frac{15}{XL}$. Vom Gesichtsfelde nur noch ein kleiner Theil des untern, äusseren Quadranten erhalten. Die Iridectomie hob das S. auf $\frac{15}{L}$ (am 16 Tage nach der Operation), das Gesichtsfeld erweiterte sich ein wenig nach oben-innen hin, die Spannung des Bulbus wurde der des andern gleich, der Glaskörper klärte sich vollkommen.

Therapie, Verlauf.

Von den sich in der Ambulanz als an Glaucom erkrankt praesentirenden Augen, bei denen ein operativer Eingriff indicirt war, gelangten nur 32 factisch zur Operation. Es waren dieses 17 chronisch-entzündliche, 10 chronisch nicht-entzündliche, 2 acute und 3 secundäre Glaucome. Die Operation wird mit

dem Lanzenmesser in der Rückenlage des Pat. unter beständiger Fixation des Bulbus vorgenommen; das Kappen der Iris besorgt der Assistent. Die Nachbehandlung ist die gewöhnliche. Auch bei nur einseitiger Operation werden stets beide Augen verbunden.

In den weitaus meisten Fällen wurde das Colobom nach oben hin angelegt und obgleich nicht gerade selten Unruhe des Patienten hindernd in den Weg trat, gelang die Irisexcision stets genügend breit und peripherisch.

Zweimal trat bei heftigem Pressen von Seiten der Patientin neben unerwünscht schnellem Abflusse des Kammerwassers ein sehr reichliches Hyphäma gleich nach der Irisexcision auf; in einem andern Auge kam es in den ersten Stunden nach der Operation zu einem solchen. In allen drei Fällen ging die Resorption des Blutes sehr langsam vorwärts und hielt sich der innerhalb des nach innen gelegenen Coloboms und namentlich der letzte, am Grunde der Vorderkammer angesammelte Rest sehr hartnäckig. Die experimentellen Untersuchungen von Brugsch[1]) und von Deutschmann[2]) haben uns die Erklärung für diese klinisch längst bekannte Thatsache gegeben und es fordern die Versuche von Deutschmann entschieden auf, eine schnellere Resorption solcher Hyphämata, namentlich nach Glaucomoperationen, durch das, die resorbirende Fläche der Iris vergrössernde und vielleicht auch eine gewisse Pumpwirkung durch abwechselnde Contraction und Wiedererschlaffung der Iris erzielende Eserin anzubahnen. (Vergl. lc. pag, 229).

Hämorrhagieen in die Netzhaut habe ich nur zweimal gesehen, und zwar bei chronisch-entzündlichem Glaucom. Dass diese Beobachtung nicht häufiger gemacht wurde, daran ist wol neben der grossen Aufmerksamkeit, welche auf ein möglichst langsames Abfliessen des Kammerwassers verwandt wird, eine zu späte Vornahme der ophthalmoskopischen Untersuchung Schuld gewesen.

Wenn wir von der für das glaucomatöse Auge characteristischen breiten Narbe absehen, trat eine eigentliche cystoide Vernar-

1) v. Graefe's Archiv XXIII. III. 253. ff.
2) v. Graefe's Archiv XXIV. II. 218. ff.

bung in nur 4 Augen auf. Zweimal (an beiden Augen desselben Individuums. s. u.) war Einheilen von Irisgewebe die Veranlassung zu der blasigen Vertreibung. (Es waren dieses die beiden einzigen Beobachtungen von Iriseinklemmung nach Iridectomie überhaupt). In den beiden anderen Augen entwickelte sich cystoïde Vernarbung ohne Iriseinheilung.

In Bezug auf den Heilungsverlauf der operirten Augen sei hier noch einer Iritis erwähnt die sich am 3 Tage nach der Operation in dem rechten Auge einer Jüdin einstellte, welche wegen chronischer Bindehautblennorrhoe und Keratitis lange ambulatorisch behandelt worden war. Die Iritis verschwand nach 5—6 Tagen wiederum, die Hornhauttrübung jedoch hatte zugenommen und bedingte bei der Entlassung ein schlechteres Sehvermögen als vor der Operation.

Bei 4 Augen, die während einer subacuten Exacerbation chronisch-entzündlichen Glaucoms operirt worden waren und bei denen sich schon bei Fixation des Bulbus conjunctivale und episklerale Injection gezeigt hatte, liessen diese sowie Lichtscheu, leichtes Thränen und etwas Druckempfindlichkeit eine Reihe von Tagen hindurch das Gefühl des Behagens bei den Pat. nicht aufkommen, verloren sich aber dann vollkommen.

Als ein Beispiel von Auftreten eines Glaucomanfalls im zweiten Auge kurz nach der Irideetomie am andern möge der folgende in mancher Beziehung etwas dunkele Krankheitsfall in extenso nach dem Journal mitgetheilt wexden.

Lotte K. 28. a. n. aus Alt-Sackenhoff in Kurland rec. 12/III 1879. Seit ungefähr einem halben Jahre leidet Pat. an intermittirend auftretenden Kopfschmerzen die anfangs mit vorübergehenden Obnubilationen des Gesichtsfeldes verbunden später zu einer bleibenden Herabsetzung des Sehvermögens auf dem linken Auge führten.

Stat. praes. L. A. Etwas Lichtscheu, leichte conjunctivale Injection, starke Verbreiterung der vorderen Ciliarvenen (3 mal so breit als rechts); die Hornhaut zeigt eine dem Arcus senil. ähnliche Veränderung in ihrer ganzen Circumferenz, ist leicht getrübt,

(kleine Facette), Vorderkammer deutlich doch mässig verengt; Pupille ad maximum dilatirt (kein Atropin), reactionslos; der schmale Irissaum schmutzig, verwaschen. Wegen Trübung der Medien ist die ophthalmoskopische Diagnose nicht zu stellen. Tension des Bulbus deutlich erhöh't, im Vergleiche zu dem ebenfalls eine hohe, zur Noth aber noch physiologische Spannung darbietenden rechten Auge. Hornhautsensibilität herabgesetzt. S = Fingerzählen in 10 Fuss, fast nur noch central; wegen grosser Aufregung der Patientin ist jedoch das Ergebniss der Gesichtsfeldprüfung nicht ganz zuverlässig. R. A. Ausser einigen leicht getrübten kleinen Facetten im Hornhautcentrum welche das Ophthalmoskopiren erschweren, nichts abnormes, speciell keine Excavation; S $\frac{10}{xx}$. Pat., eine gracile schwächlich aussehende Person klagt wiederholt über beständige Kopfschmerzen; während des ganzen Krankenexamens und den nöthigen Functionsprüfungen zittert sie am ganzen Körper und ist wie in Schweiss gebadet. Dieses letzteren Umstandes wegen ist die Prüfung mit Brillengläsern ganz unmöglich: auch nach vorheriger Erwärmung beschlagen dieselben sofort.

Nach 10tägiger Behandlung mit Blutentziehungen, Chinin etc. welche absolut nichts geändert hatte wurde am 21./III. auf dem linken Auge die Iridectomie nach innen ausgeführt. Die Operation verlief ohne Zufälle, ebenso die ersten 30 Stunden nach derselben. Bei Gelegenheit der Abendvisite am zweiten Tage heftige Klagen über das bisher gesunde Auge; rechts intensive circumorbitäre Schmerzen, starkes Thränen, Verband ganz durchnässt (links fast trocken). Leichte Injection der Conjunctiva bulbi, sonst nichts abnormes. Schlafpulver von $^1/_6$ gr. Morph. Trotzdem brachte Pat. die Nacht der Schmerzen wegen schlaflos zu.

Am Abend des 3. Tages bei persistirenden circumorbitären Schmerzen rechts das Kammerwasser getrübt, Pupille mehr als mittelweit, bleibt bei Beleuchtung des bis jetzt verbunden gewesenen Auges vollkommen starr; conjunctivale und pericorneale Injection, leichtes Lidödem, Tension des Bulbus wegen Druckempfindlichkeit nicht prüfbar. Pat. giebt an sie sehe „nichts“ hat aber noch Lichtschein. Auch links reichliche Thränensecretion, doch keine Schmerzen

Am 4. Tage wurde nachdem Pat. auch die letzte Nacht trotz $^1/_6$ gr. Morph. von Schmerzen gepeinigt, schlaflos zugebracht hatte, eine Blutentziehung gemacht, wonach die Neuralgieen sich bald verringerten, die Injection des rechten Auges bedeutend zurückging und Schlaf eintrat.

Am Abend des 5. Tages erschien die Plupille des rechten Auges noch weiter, als in den vorhergehenden Tagen: es stellten sich wiederum Schmerzen ein. Dieselben verloren in den nächsten Tagen nach und nach an Intensität, die Pupille blieb jedoch mehr als mittelweit nnd starr; eine am 8. Tage vorgenommene Instillation von Atropin machte die weitere Controlle unmöglich. Exacerbation der Schmerzen und sonstigen Erscheinungen fand nach dieser Instillation nicht statt.

3./IV. Der Stirnschmerz stellt sich wenn auch mit viel geringerer Intensität als bei jenem Anfalle am 2. Tage nach der Operation, so doch regelmässig an jedem Nachmittage ein oder exacerbirt vielmehr in dieser Zeit, um einige Stunden hindurch anzudauern. Links haben sich die brechenden Medien soweit geklärt, dass eine tiefe Excavation mit starker Verschiebung der Gefässe nach der Nasenseite hin und leichter venöser Hyperämie constatirt werden kann. Rechts keine Excavation. Beide Augen bis auf eine geringe Lichtscheu reizlos. Pupillen mehr als mittelweit, links Einklemmung der Iriszipfel in die Wunde nnd beginnende cystoïde Vernarbung; während der Schmerzenfälle keine Alteration der Augen; Transpiration, Zittern wie früher. Chinin.

25./IV. Schmerzanfälle unverändert. Augenmedien links noch weiter geklärt, Tension normal, Gesichtsfeld ein wenig weiter als vor der Operation (?) $S = \frac{20}{CC}$. Rechts Aufhellung der Hornhautfacetten. Sehr flache Excavatione (?)' Tension + T_2, S. $\frac{10}{22}$. Gesichtsfeld von oben eingeengt am bedeutendsten oben-innen. Pat. hat beständig eine feuchte Haut und bricht bei der geringsten psychische Erregung (Verlegenheit etc.) in reichlichen Schweiss und leichtes Zittern aus.

7/V. Chinin, Sublimat, wiederholte Blutentziehung, Fussbäder, Arlt'sche Salbe, Eisen etc. etc. sind vergeblich nach einander an-

gewandt worden um die beständigen von Zeit zu Zeit exacerbirenden rechtsseitigen Kopfschmerzen zu bemeistern. Status der Augen wie am 25/IV. Es wird auch rechts die Iridectomie ausgeführt. In den ersten 3 Tagen nach der Operation Neuralgieen im ganzen Gebiete des rechten Nervus trigeminus, profuse Schweisse, Tremor.

1/VI. Die Schmerzen haben nach und nach sehr bedeutend abgenommen. Pat. ist mit ihrem Zustande leidlich zufrieden. S. rechts $\frac{15}{XX}$ links $\frac{12}{CC}$. Tension der Bulbi noch immer etwas hoch, Pupillen jedoch verkleinert; auch rechts cystoïde Vernarbung mit Einheilung von Iris.

6/VI Pat. wird entlassen.

Ich bin geneigt die Affection des bis dahin angeblich gesunden rechten Auges am 3. Tage nach der Operation des ersten für einen acuten Glaucomanfall mässigen Grades zu halten. Die Disposition des zweiten Auges erreicht bekanntlich (nach v. Graefe[1]) in den ersten Tagen nach der Operation, wie es scheint vom zweiten bis vierten ihr Maximum. Ueber die Ursachen solcher Anfälle wissen wir noch nichts Sicheres. Der psychische Einfluss der Operation ist nicht zu unterschätzen und es fällt dieses Moment um so mehr in Betracht „bei Individuen, bei denen schon eine höhere Reizbarkeit des Gefässsystems besteht". (H. Schmidt l. c. pag. 71). Wie sehr aber in dem vorliegenden Falle selbst geringfügige psychische Eindrücke das gesammte Gefässsystem zu alteriren im Stande waren, erhellt zur Genüge aus der Krankengeschichte.

Erfolge.

Die durch die Iridectomie erzielten Erfolge entsprechen mit Ausnahme eines Falles den gehegten Erwartungen und der bekannten Prognose der verschiedenen Formen und Stadien des Glaucoms. Die beiden Fälle von acuter Erkrankung lieferten des beste Resultat, dann kamen die noch nicht allzulang bestehenden chronisch-entzündlichen Formen zumal wenn eine subacute Exacerbation des Leidens die Kranken zum Arzte getrieben hatte: Die Seh-

1) Graefe's Archiv XV. III. pag. 118.

schärfe hob sich stets bedeutend, wenn sie auch in keinem Falle so lange die Beobachtung dauerte zur Norm zurückkehrte. Das Gesichtsfeld wies oft schon sehr bald nach der Operation eine sehr erfreuliche Erweiterung auf.

Weniger gute Erfolge wurden durch die Iridectomie bei schon längere Zeit bestehenden mit hochgradiger Einengung des Gesichtsfeldes einhergehenden Fällen von chronisch-entzündlichem Glaucom erzielt; mit der Erhaltung des Status quo ante operationem musste man sich endlich in allen Fällen von Glaucoma simplex begnügen. In Anbetracht der schlechten Prognose dieser Form q. rest. ad integr. wurde denn auch einige Male hier die Operation ausgeführt, wo das Sehvermögen erst auf $^1/_3$ -- $^1/_4$ reducirt war.

Jener eine Fall, wo die tadellos vollzogene Iridectomie nicht den in Aussicht gestellten Erfolg hatte, betraf ein mit mässigen subjectiven Beschwerden schon seit 3 Jahren bestehendes chronisch-entzündliches Glaucom. Nach der Operation kam das Auge aus einem gewissen Reizzustande nicht wieder heraus. Die Conjunctiva bulbi blieb hochgradig injicirt, gelockert, secernirte reichlich, pericorneale Injection war nicht zu constatiren, ein Gefühl von Druck und Völle, von Brennen und Reiben im Auge hin und wieder auch leichte circumorbitäre Schmerzen dauerten an. Dabei hatte sich die Vorderkammer nach der Operation schnell wieder gefüllt, hatte die Trübung des Glaskörpers und die hohe Tension des Bulbus abgenommen, das Sehvermögen jedoch, schon vorher nur noch in Wahrnehmung von Handbewegungen in 15 Fuss Entfernung beschränkt sank unter fortschreitender Einengung des Gesichtsfeldes in einigen Wochen auf blosse quantitative Lichtempfindung.

Glaucoma secundarium. Zweimal fand sich Glaucom bei ausgesprochener Sclerectasia posterior. In dem einen Falle (40 bis 50jährige Frau) hatte sich zu dem Staphyloma post. eine Excavation der Pap. opt. hinzugesellt ohne, dass irgend welche entzündliche Aderhautveränderungen bestanden. Die Erkrankung war nur

rechtsseitig und bot das Bild eines Glaucoma simplex dar: mässige Erweiterung und träge Reaction der Pupille, hochgradige einseitige Presbyopie; Gesichtsfeld und Sehschärfe wegen mangelhafter Intelligenz der Pat. nicht exact bestimmbar.

2) Die zweite Beobachtung wurde an einer 40jähr. Jüdin gemacht. Auf dem linken nicht glaucomatösen Auge M. $^1/_5$, ausgedehntes Staph. post. progrediens. Rechts Choroïditis, streifige fetzige Glaskörpertrübungen, partielle hintere Corticalcataract, die erweiterte Pupille starr, Gesichtsfeld stark eingeengt, Tension des Bulbus wenig aber zweifellos erhöht. Die Iridectomie bewirkte keine Besserung.

3) Choroïditis chron. oc. amb. mit glaucomatöser Drucksteigerung. Frl. E. S. 45 a. n. hat seit einem im 12. Lebensjahre überstandenen Scharlachfieber bei dem auch die Augen afficirt gewesen sein sollen, stets ein etwas mangelhaftes Sehvermögen gehabt. Seit 14 Tagen habe sich der Zustand desselben jedoch bedeutend verschlimmert. Beiderseits leichte, diffuse Glaskörpertrübung, ziemlich tiefe Druckexcavation, in nächster Umgebung des Papillae opt. kleine schmutzig gelbliche Plaques. S. $\frac{10}{LXX}$ rechts $\frac{10}{LX}$. Tension beiderseits fast $+T_2$. Beiderseits Gesichtsfeld von innen her etwas eingeengt. In den ersten Tagen nach der Iridectomie meinte Pat. „vollständig klar“ zu sehen, dann stellte sich wieder derselbe Zustand her, wie vor der Operation. Die Bulbustension war beiderseits noch erhöht, es wechselten schlimmere und bessere Tage und nur ganz allmählich sank die Spannung bis zur Norm; 6 Wochen nach der Operation S. rechts $\frac{10}{L}$, links $\frac{10}{LX}$, welche Zunahme des Sehvermögens wol in erster Reihe der Wiederaufklärung des Glaskörpers zuzuschreiben war.

Im Anschluss an die Iridectomie bei Glaucom mögen hier die während des uns beschäftigenden Zeitraums aus andern Indicationen vorgenommenen Iridectomieen eine kurze Besprechung finden.

I. Die Bildung einer künstlichen Pupille wegen stationärer partieller Hornhauttrübung wurde 31 Mal ausgeführt. Den Ort der Iridectomie bestimmte natürlich in jedem einzelnen Falle die Lage und Ausdehnung des Hornhautfleckes, doch wurde, wo es anging der Richtung nach innen-unten der Vorzug gegeben. 2 Mal liess sich die durch abgelaufene Entzündungsprocesse mürbe Iris nicht zur Wunde herausziehen, sondern riss aus, so dass es garnicht zum Schnitt kam, beide Male erhielt sich jedoch das kleine Colobom gut; in den übrigen Fällen verlief bis auf einen (s. u.) die Irisdectomie ohne jegliche Störung. 24 Mal war der erzielte Erfolg insofern als ein guter zu bezeichnen als allemal eine bald geringere bald sehr beträchtliche Verbesserung des Sehvermögens je nach der Individualität des Falles erreicht wurde; hier und da blieb freilich das Resultat hinter den gehegten Erwartungen zurück. 4 Mal blieb es bei quantitativer Lichtempfindung weil das neugebildete Sehloch durch eine vorher nicht zu diagnosticirte Cataract verlegt war. In einem dieser Fälle kam es ausserdem noch während der Heilungsperiode zu sclerosirender streifiger Keratitis. Zunahme einer diffusen Hornhauttrübung, namentlich im Bereiche des Coloboms vereitelte in einem weiteren Falle den Erfolg, und einmal verlegten in einem mit alten iridochoroïditischen Processen behafteten Auge Producte einer leichten plastischen Iritis theilweise das Colobom.

In einem Falle von Verbrennung beider Hornhäute durch den ausströmenden Dampf einer Locomobile in Folge welcher rechts ein totales Leucom entstanden war, links die ulcerativen Processe zur Perforation des Cornea und Einheilung von Iris an drei Stellen geführt hatten, gab ein kaum 3 mm. breites Segment am oberen Rande der linken schon etwas abgeflachten Hornhaut die einzige Stelle ab durch welche man dem Pat. mit Hilfe einer künstlichen Pupille wiederum zum Sehen verholfen konnte. Die Augen lagen sehr tief, die Lidspalte, schon von Natur sehr eng, war durch Narbencontraction in der Umgebung des Auges noch mehr verkleinert, so dass bei der Iridectomie die Lanze in der Lidspalte kaum Platz hatte. Zu alle dem kam noch eine excessive Ungeberdigkeit des

Pat., derselbe kniff die Augen gewaltsam zusammen warf den Kopf hin und her — die Lanze blieb zwischen den Hornhautlamellen. Nach c. 3 Wochen nachdem Alles ohne eine bemerkbare Trübung geheilt, die Hornhaut sich aber, wie es schien noch ein wenig mehr abgeflacht hatte wurde unter Chloroformnarcose die Operation wiederholt — die Lanze bleibt wiederum zwischen den Hornhautlamellen und durchbohrt mit ihrer Spitze zum zweiten Male die Membran. Blutung aus beiden Schnittwunden. Sofort wurde nebenbei ein zweiter Schnitt gemacht und gelang es hier ein Stückchen Iris hervorzuziehen und zu kappen. Patient konnte mit der Fähigkeit sich selbst zu führen entlassen werden. Dieses war der einzige Fall in dem sich während einer Iridectomie üble Zufälle ereigneten.

II. Iridectomie wegen chronisch-entzündlicher Processe der Regenbogenhaut etc.

1) R. A. Chronisch-iridochoroïditische Processe, ausgedehntes Leucom. Nach wohlgelungener Iridectomie trat am 3. Tage eine leichte exsudative Iritis auf. Energische Gegenmassregelnr Theilweiser Wiederverschluss der Pupille, doch Besserung des Sehvermögens im Verhältniss von 2:7.

2) L. A. Pupillarabschluss (ringförmige hintere Synechie), langwierige pannöse Keratitis. Colobom nach unten. Störungslose. Heilverlauf, überraschende Klärung der Hornhaut.

3) und 4). Beiderseits Pupillarabschluss, rechts Iris hochgradiger verändert, das mürbe Gewebe reisst beim Zuge der Pincette aus, gutes Colobom ohne Schnitt, kein Wiederverschluss. Links Iridectomie ohne Zufälle, guter Erfolg.

5) R. A. Ringförmige hintere Synechie, gutes Colobom, theilweiser Wiederverschluss.

6) R. A. Sehr breite hintere Synechie, torpides Hornhautulcus, gutes Colobom nach oben. Hyphäma, langsam resorbirt. Schnellerer Fortschritt der Geschwürsheilung.

7) L. A. Keratitis, Iridokyclitis, Iris reisst aus; nach drei Wochen Wiederholung der Operation. Colobom bleibt bestehen.

8) L. A. Breite hintere Synechie, Pupillarverschluss; guter Erfolg.

III. Die Abtragung eines Prolapsus iridis wurde (ausser in den pg. 44 genannten Fällen nach Staaroperation) 4 mal vorgenommen. Einmal war durch Hineinschnellen des scharfen Endes einer Drahtspirale die vordere Kammer sehr peripher eröffnet worden und lag Iris in der kleinen zum grössten Theile innerhalb der Sclera befindlichen Lappenwunde vor. Der Prolaps wurde ein wenig vorgezogen und eine breite Iridectonie gemacht. Da der Ciliarkörper nicht verletzt und auch das Linsensystem völlig intact war, erhielt das Auge nach Resorption eines reichlichen Hyphäma's und Uebernarbung der Wunde seine volle Sehschärfe wieder. – In einem zweiten ebenfalls traumatischen Falle hatte die Verletzung vor 3 Wochen stattgefunden: grosser theilweise schon vernarbter Irisprolaps am innern Hornhautrande, horizontal gestellte lineare Cornealnarbe, Cataracta traumatica. Abtragung des Irisvorfalls. Gute Heilung, spontane Resorption der Cataract, S $^1/_9$.

Bei einem nach ulcerativer Perforation der Cornea zu Stande gekommenen Irisprolaps, stellte sich derselbe nach der ersten Abkappung durch Vorfall weiterer Theile der Regenbogenhaut wieder her, so dass an diesem Auge die Operation 3 mal vorgenommen werden musste ehe bleibende Abflachung der bucklig vorgebauchten Stelle erzielt wurde.

Der 4. Fall endlich betrifft ein Auge, welches nach Staarextraction mit Iriseinklemmung geheilt war und in welchem sich während der ersten Wochen nach Entlassung der Pat. Hervorstülpung der Iris mit lästigem Reizzustande eingestellt hatte. Die Abtragung ergab ein befriedigendes Resultat. –

Iridotomie nach v. Wecker. Diese Operation wurde in einem Falle von Cataracta secundaria versucht. Pat. war vor einer Reihe von Jahren in Deutschland einer Staaroperation unterworfen worden (Auslöffelung?) und wurde wegen Obliteration der Pupille mit weisslichen Massen (Kapselresten u. s. w.) bereits im August 1877 auf hiesiger Klinik die Iridotomie auf dem rechten Auge aus-

geführt mit anfangs gutem Erfolge, der jedoch späterhin durch Wiederverlegung des neugebildeten Sehloches mit dunkelgefärbter Exsudatmasse vereitelt worden war. Jetzt stellte sich Pat. zu der ihm damals anempfohlenen Wiederholung der Operation ein. Die die sternförmig verzogene Pupille verlegenden der hinteren Fläche der Iris anhaftenden Massen erwiesen sich jedoch als recht dick und fest: nach der Incision der Regenbogenhaut mit der Weckerschen Scheerenpincette klaffte der Spalt nicht und es wurde daher sofort die Iridectomie nachgeschickt, welche einen guten Erfolg hatte.

III. Sympathische Augenleiden. Enucleation.

Im Verlaufe des uns beschäftigenden Jahres wurden, den schon pag. 34 erwähnten Fall von Panophthalmitis nach Staarextraction abgerechnet, 9 Enucleationen ausgeführt. Eine zusammenfassende Betrachtung der Pathogenese der Krankheitsfälle, der Indicationen zur Operation, der erzielten Erfolge ist bei dem kleinen Material kaum möglich. Ich muss daher jeden Patienten einzeln Revue passiren lassen.

1. Reinhold M. 11 a. n. Sohn eines Predigers, hatte als $3^1/_2$ jähriges Kind durch die Unvorsichtigkeit eines anderen Knaben einen Messerstich in das linke Auge erhalten. Unter ärztlicher Behandlung heilte die Wunde schnell und verursachte das verletzte, völlig erblindete Auge einige Wochen später dem Kinde keinerlei Beschwerden mehr. Das Wohlbefinden blieb ein vollkommen ungestörtes bis zu der Zeit, wo auch die Wissenschaften ihren Antheil an den 8–9 jährigen Weltbürger haben sollten. Die erste Klage bezog sich nun auf mangelhafte Ausdauer beim Arbeiten; hatte der Knabe einige Zeit lang ununterbrochen gelesen oder geschrieben, so stellten sich links circumorbitäre Schmerzen ein, die späterhin häufig mit leichter Röthung und Thränen des Auges verbunden waren, während das rechte Auge vor der Hand nichts Abnormes darbot. Zur Hervorrufung dieser, mehr und mehr an Intensität gewinnenden Anfälle genügten nach Verlauf einiger Monate immer geringere Anlässe; hin und wieder wies dann auch das rechte Auge, zugleich mit dem linken, diese Reizungserscheinungen auf. In der letzten Zeit dauerten

die circumorbitären Schmerzen, hervorgerufen durch functionelle Ueberanstrengungen oder Erkältungen, beiderseits häufig mehrere Tage an. Das Atropin, welches in der ersten Zeit stets gute Dienste geleistet hatte, versagte nun auch seine Wirkung als schmerzstillendes Mittel, während Mydriasis durch dasselbe noch immer schnell erzielt wurde.

Stat. praes: Linker Bulbus in allen Dimensionen etwas verkleinert, weich; in der sonst klaren Hornhaut, vom Centrum derselben schräg temporal- und abwärts verlaufend, eine strichförmige Narbe mit der die athrophe Iris verwachsen ist. Die Vorderkammer kaum mehr angedeutet. Ausser einigen breiten Conjunctivalvenen leichte pericorneale Injection; Druckempfindlichkeit sehr gering. An dem rechten Auge auch ophthalmoskopisch keinerlei abnorme Verhältnisse zu constatiren.

Wir haben in dem vorliegenden Falle ein Beispiel dafür von wie grosser Wichtigkeit das diätetische Verhalten des zweiten Auges ist (vergl. Arlt [1]). Vier bis fünf Jahre hindurch, während welcher die Spiele des sich meist im Freien umhertummelnden Knaben eine anhaltende accomodative Leistung von dem gesunden Auge nicht forderten, war dasselbe frei von jeglichen Beschwerden; mit dem Momente aber wo „das Lernen" eine solche verlangte, stellten sich die ersten Vorläufer eines ernsten Leidens ein. Die accomodativen Anstrengungen des sehenden Auges, stets verbunden mit den gleichen Intentionen des erblindeten, so weit solche in letzterem überhaupt noch möglich waren, brachten hier durch Beunruhigung des Strahlenkörpers (Zerrungen der Ciliarnerven) eine Ciliarneurose zu Stande, zu der sich bald auf reflectorischem Wege angeregte Hyperämieen gesellten. So lange diese noch nicht zu einer bleibenden Gefässdilatation geführt hatten, genügte die Lahmlegung der Accomodation des functionirenden Auges zu ihrer Beseitigung. Als jedoch diese bleibende Gefässerweiterung, in Folge der sich häufig wiederholenden Blutanschoppungen, eingetreten war und die Transsudation aus den dilatirten Gefässen in das Gewebe dem ganzen Processe mehr und

1) Wiener med. Wochenschrift 1873 pag. 97. 121. 145. Ueber sympathische Augenentzündung.

mehr den Character einer schleichenden Entzündung ausdrückte, übernahm das erblindete Auge die Rolle der Reizquelle für das gesunde, (während es früher umgekehrt gewesen war) und erhöhte, selbst gereizt, die Empfindlichkeit des letzteren auf sympathischem Wege. Mit diesem Momente musste das Atropin seine beruhigende Wirkung auf die Affection beider Augen versagen. Jetzt blieb es in dem erhaltenen Auge nicht mehr bei blossen Neuralgieen, sondern kam es auch hier zu Angioneurosen, die als Patient sich vorstellte glücklicherweise noch keine bleibenden Veränderungen zu Wege gebracht hatten; die Prognose q. rest ad integr. war mithin eine gute. — Die Enucleation des linken Bulbus wurde ohne Zufälle ausgeführt und Patient verliess am 8. Tage nach der Operation geheilt die Klinik. Nach 9 Monaten stellte sich derselbe wiederum vor: das rechte Auge bot durchaus normale Verhältnisse dar, und war von functionellen Störungen vollkommen frei. —

2. Louise S. 54 a. n. aus Mitau, von jeher „schwächlich und kränklich" gewesen, hatte als 19—20 jähriges Mädchen das Sehvermögen des linken Auges vollhommen verloren: unter heftigen sich anfallsweise wiederholenden linksseitigen Kopfschmerzen und Röthung des Auges sei nach und nach („in ein paar Jahren") trotz medicamentöser Behandlung Erblindung eingetreten. 30 Jahre lang konnte sich Patientin sodann mit dem vollkommen gesund gebliebenen rechten Auge durch's Leben helfen, und wurde auch von Seiten des erblindeten Auges in keiner Weise gestört. Als sie das 50. Lebensjahr eben zurückgelegt hatte „brach auf dem rechten Auge plötzlich dieselbe Krankheit aus, die das Sehvermögen des linken vernichtet hatte." Sie wandte sich nun sofort an die hiesige Klinik — die Diagnose lautete: Glauc. acut. oc. dextr., Glauc. absolut oc. sin. Die rechts ausgeführte Iridectomie hob das Sehvermögen von $^3/_{cc}$ auf $^1/_3$ (cf. Journal 1875. N. 399). Vom Ende des Jahres 1875 bis zum Spätherbste 1878 war das Wohlbefinden ein ungestörtes, bis in letztgenannter Zeit links, in dem Auge, das sich seit c. 34 Jahren vollkommen ruhig verhalten hatte, ohne äussere Veranlassung (Trauma, Erkältung etc.) ein neuer Anfall auftrat: —

heftige linksseitige Kopfschmerzen, hochgradige Röthung, Thränen, welche Erscheinungen einige Tage andauerten. Eine Mitleidenschaft des rechten Auges während dieses Anfalls hatte Patientin nicht bemerkt, wol aber gab sie an, dass sie dasselbe seit der Zeit nicht mehr so ausdauernd habe gebrauchen können. Nach c. 2 Monaten habe sich der Anfall wiederholt und sei hierbei auch das rechte Auge geröthet und lichtscheu, das Sehen verschleiert gewesen.

Stat. praes: Patient hysterisch. L. A. Conjnnctivale und episclerale Injection. Die breiten stark geschlängelten Gefässe sind dunkelgrau, wie mit einem Bleistift auf die weisse Sclera gezeichnet. In der unteren Hälfte der sonst klaren Cornea ein scharfbegrenzter Substanzverlust, in dessen Bereich die Hornhaut, weisslich getrübt, sich in feinen Lamellen abblättert. Pupille ad maximum erweitert; die atrophe Iris an dem oberen Theil ihrer Circumferenz zu einem kaum wahrnehmbaren Saum verschmälert, die Vorderkammer in ihrer untern Hälfte enger als in der oberen; die schmutzig-weisse cataractöse Linse in der Gegend ihres oberen Randes uneben, höckerig wie zerklüftet, erscheint hier hinter die Ebene der Iris zurückgewichen. Bulbus bei der Betastung äusserst empfindlich. Tension daher nicht sicher zu bestimmen, doch ist dieselbe jedenfalls eher hoch als niedrig, Sensibilität der Hornhaut völlig erloschen. — R. A. Hier dieselbe eigenthümlich graue Injection wie links nur in geringerem Grade. Keine Druckempfindlichkeit; keine Excavation: S: mit + 18 Jäger N. 2 in 10 Zoll.

Ob es sich bei der Erkrankung des linken Auges, von welcher Pat. als 19jähriges Mädchen heimgesucht worden war, schon um Glaucom gehandelt hatte, oder ob ein solches erst später hinzugekommen war, liess sich nicht entscheiden, jedenfalls lag links schon seit einigen Jahren Glaucoma absolut. vor und hingen die jetzt, nach 34jähriger Ruhe, wieder auftretenden Schmerzanfälle offenbar mit den mannigfachen Vorgängen der glaucomatösen Degeneration zusammen. Schon zur Vorbeugung einer Wiederholung solcher Schmerzanfälle wäre die Enucleation indicirt gewesen; dass es sich in der That auch um eine sympathische Mitaffection des

rechten Auges handelte trat in eclatanter Weise dadurch hervor, dass am Tage nach der Enucleation die Injection der conjunctivalen und episcleralen Gefässe der rechten Seite mit einem Schlage verschwunden war und Pat. angab, „sie fühle das Auge erleichtert wie seit langer Zeit nicht.“ —

3. Jacob P., 65 a. n., aus Lambertshof in Kurland hat das rechte Auge vor mehr als 30 Jahren durch ein Trauma verloren: Beim Holzspalten sei ihm ein Splitter harten Eichenholzes gegen das rechte Auge geflogen. Die der Verletzung folgende Entzündung habe zur völligen Erblindung geführt und erst nach c. 5 Monaten das Auge wiederum zur Ruhe kommen lassen. Links habe er nie eine Störung des Sehvermögens oder sonst etwas krankhaftes bemerkt, bis er das 60. Lebensjahr überchritten, wo sich nach und nach eine geringe Abnahme der Sehschärfe eingestellt hätte, die er dem zunehmenden Alter zugeschrieben; seit 4 Monaten jedoch sei das Sehvermögen des erhaltenen Auges, unter häufig sich einstellenden circumorbitären Schmerzen, aber ohne jegliche entzündliche Erscheinung, schnell gesunken. Auf Befragen fügt. Pat. noch hinzu, dass auch früher schon hin und wieder Kopfschmerzen dagewesen seien, das erblindete Auge habe sich jedoch stets vollkommen ruhig verhalten.

Stat. praes: Rechter Bulbus ein wenig verkleinert, würfelförmig abgeflacht, Leucoma totale corn. Keine Empfindlichkeit auch bei starkem Druck, wobei sich jedoch der Augapfel, besonders in seinem vorderen Abschnitte, knochenhart anfühlt; keine Reizung, keine Injection. Am linken Auge äusserlich nichts abnormes. Hornhaut, vordere Kammer, Iris normal, Pupille auf Lichtreize prompt reagirend, desgleichen auf Atropin; die brechenden Medien vollkommen klar. Der Augenhintergrund bietet ausser einer gewissen Blässe der Sehnervenscheibe, die man jedoch nicht als ein Zeichen beginnender Atrophie des Opticus ansprechen kann, nichts Abnormes dar, insonderheit ist das Verhalten der Blutgefässe ein durchaus normales. S. $\frac{1}{60}$, durch Convexgläser nicht zu bessern; die Aus-

dehnung des Geschtsfeldes betrug bei einem Abstande des Auges von ca. 30 Ctm. vom Fixirobjecte 16 Ctm. im Durchmesser, wobei die temporale Grenze desselben hart an dem Fixirpunkte vorbeistrich.

Die Abwesenheit jeglicher Reiz- oder Entzündungserscheinungen (z. B. Glaskörpertrübungen), der negative Augenspiegelbefund, die im Ganzen concentrische am stärksten auf der temporalen Seite ausgeprägte Gesichtsfeldeinschränkung liessen vermuthen, dass es sich hier um einen jener Fälle von Anästhesia oder Torpor retinae sympathica handele, wie sie, von Mooren schon 1869 beschrieben [1]), späterhin mehrfach mitgetheilt worden sind. So erzählt derselbe Autor in seinen ophthalmologischen Mittheilungen [2]) von drei weiteren derartigen Beobachtungen; Brecht [3]) berichtet über einen ganz analogen Fall. In den eben citirten Beispielen war die Enucleation des primär erkrankten Auges stets von dem besten Erfolge für das sympathisch afficirte gewesen. Das Sehvermögen hob sich schnell, das Gesichtsfeld stellte sich wieder her. Auch bei unserem Pat. war man einigermassen berechtigt auf einen derartigen Erfolg zu hoffen. Derselbe trat jedoch leider nicht ein: das Sehvermögen verfiel in der Folge mehr und mehr, es wurden Strichninjectionen angewandt, jedoch ohne jeglichen Erfolg; als Patient die Klinik verliess, war das ophthalmoskopische Bild einer Atrophia nerv. opt. et ret. zweifellos.

Bestand überhaupt zwischen der Erkrankung des rechten Auges und der des linken ein ursächlicher Zusammenhang oder handelte es sich um ein nur zufälliges Zusammentreffen? Bei der Abwesenheit jeglicher Symptome eines Leidens des Centralnervensystems war das erstere anzunehmen. Ein sich durch Schmerz oder Injection manifestirender Reizzustand des phthisischen Bulbus war freilich weder anamnestisch zu eruiren noch zur Zeit vorhanden. Eine permanente Reizursache aber war in der Knochen- (resp. Kalk-)Ablagerung im vorderen Abschnitte des Augapfels gegeben. Zudem wissen wir aus schon mehrfach ge-

1) Ueber sympathische Gesichtsstörungen. Berlin 1869. pag. 46, 94 f.
2) Ophthalm. Mittheilungen aus dem Jahre 1873. Berlin 1874. pag. 62 ff.
3) Archiv f. Ophthalm. XX 1. pap. 97—112.

machten Beobachtungen [1]), dass auch eine vollkommen schmerzlose Atrophie zur sympathischen Erkrankung führen kann, ja dass (wie die von Cohn[2]), Warlomont[3]) mitgetheilten Fälle, sowie die Zusammenstellungen von Alt[4]) lehren) nicht einmal immer eine Mitbetheiligung des Ciliarkörpers nöthig ist.

Eine Atrophia nerv. opt. als der Ausdruck eines sympathischen Leidens ist nur von wenigen Autoren anerkannt und wird von den weitaus meisten noch bezweifelt. Immerhin scheint mir denn doch die Zahl der bis jetzt veröffentlichten Beobachtungen dafür zu sprechen, dass auch die Atrophie der Sehnerven in der bunten Reihe der sympathischen Leiden genannt zu werden verdient. So hat Morren (l c.) einen derartigen Fall beobachtet: Einer durch Contusion entstandenen Sehnervenatrophie der einen Seite folgte Atrophie der Sehnerven der andern Seite; Dransart[5]) giebt eine Zusammenstellung der sympathischen Erkrankungsformen mit specieller Berücksichtigung derjenigen des Augenhintergrundes, wobei die Atrophia nerv. opt. nicht in letzter Reihe figurirt. Mauthner[6]) möchte die Möglichkeit einer solchen Erkrankung nicht so gänzlich von der Hand weisen. „Ich kann wenigstens," sagt er, „gestützt auf die Beobachtung zweier, allerdings nach mancher Richtung unklarer ja räthselhafter, Fälle mich des Gedankens nicht entschlagen, dass das ophthalmoskopische Bild einfacher Sehnervenatrophie, durch Sympathie bedingt zu Tage treten könnte." Den eben citirten Fällen würde man bei Nachforschung in der bezüglichen Litteratur gewiss noch einige weitere anreihen können.

Bemerkenswerth scheint mir schliesslich noch in unserem Falle der Umstand, dass ein Zeitraum von mehr als 30 Jahren zwischen

---

1) Vergl. Mauthner, Vorträge aus dem Gesammtgebiete der Augenheilkunde, Heft I 1879. Die sympathischen Augenleiden. pag. 28., wo Beobachtungen von Warlomont, Rossander und Vignaux citirt werden. — Lüders, cf. Nagel Jahresbericht III 321.

2) Zehender's klin. Mbl. 1871. pg. 460.

3) Nagel's Jahresbericht IV, pg. 315.

4) (Arch. f. Augen- u. Ohrenhk. 1877.) s. Mauthner l. c. pg. 29.

5) Nagel's Jahresbericht VI. pg. 283.

6) lc. pg. 52.

der Verletzung des einen und der Erkrankung des andern Auges lag. Bowman und Donders nehmen bekanntlich bei der traumatischen Kyklitis „2 Perioden der Gefahr“ [1]) an: die erste endet mit dem Ablauf der primären, durch die Verletzung bewirkten Entzündung, während die zweite erst dann beginnt, wenn die durch entzündliche Vorgänge geschaffenen Krankheitsprodukte anfangen einen insultirenden Einfluss auf den Ciliarkörper auszuüben. Die erste Periode hatte also unser Pat. glücklich überstanden und es dauerte lange bis die Knochenneubildungen an sich oder durch ihre Verschiebung die Reste des Ciliarkörpers in einen für das andere Auge so verderblichen Irritationszustand versetzten.

4. Greete B. 32 a. n. Köchin, aus Kurland. Vor drei Jahren hat Pat. eine heftige Entzündung (wahrscheinlich acute infectiöse Blennorrhoe) beider Augen überstanden als deren letzte unverwüstliche Spuren links ein Leucoma totale, rechts eine wenig ausgedehnte Hornhautnarbe sich präsentirten. Das linke Auge sei seit einigen Monaten wiederum sehr schmerzhaft geworden, besonders auf Berührung, sei häufig geröthet und fürchtet Pat. eine abermalige Mitaffection des bis dahin von Beschwerden noch ganz freien rechten Auges. Links fand sich zur Zeit der Vorstellung lebhafte pericorneale Injection, grosse Druckempfindlichkeit und Verringerung der Tension des Bulbus, das rechte Auge bot ausser dem schon erwähnten Leucom keinerlei abnorme Verhältnisse dar. Von functionellen Störungen wusste die sich nur mit grober Arbeit beschäftigende Pat. nichts anzugeben.

Wenn auch hier von einer sympathischen Erkrankung vor der Hand noch nicht gesprochen werden konnte, so war doch immerhin die Enucleation nicht nur gerechtfertigt, sondern gradezu indicirt, weil eine spätere sympathische Affection des rechten Auges wahrcheinlich und es sehr fraglich war, ob, für den Fall des Eintritts dieses Ereignisses, der richtige Zeitpunkt für den chirurgischen Eingriff nicht versäumt werden würde.

---

1) Vergl. Mooren. Die sympathischen Gesichtsstörungen. pg. 108.

5. Jahn K. 30 a. n. Bauer aus Odensee in Livland. Vor c. 6 Jahren erhielt Pat. in einer Rauferei einen Schlag mit einem Holzscheite gegen das rechte Auge; sofort nach dem Trauma sei das Sehvermögen vollständig erloschen gewesen und habe sich auch in der Folge keine Spur desselben wieder eingestellt, dagegen seien bald häufig sich wiederholende diffuse Kopfschmerzen aufgetreten und habe die Sehkraft des linken Auges eine langsame Abnahme erfahren. Bis vor einem Jahre hat Pat. jedoch noch ganz bequem seinen Beschäftigungen nachgehen können, dann hätten sich jedoch Stirnschmerzen in kürzeren Intervallen wiederholt, links seien die quälendsten Photopsieen aufgetreten und reiche nun das Sehvermögen nicht mehr gut zur Selbstführung hin.

Stat. praes. Beiderseits sog. „Glotzaugen". R A. Die Hornhaut vollkommen durchsichtig, Vorderkammer in ihrer oberen Hälfte tiefer, in der untern flacher, im Ganzen jedoch verengt. Die Iris etwas atrophisch, ist nach aussen-unten hin in ihrer Continuität unterbrochen. Hier befindet sich eine Lücke, täuschend ähnlich einem artificiellen Colobom, die jedoch, da die Frage nach einer vorausgegangenen Operation verneint wird, durch partielle Einstülpung der Iris nach innen entstanden gedacht werden muss [1]). Mit der Vorderkapsel der gleichmässig hellgrau in ihren hinteren Abschnitten getrübten Linse, adhärirt der Pupillenrand der Iris in seiner ganzen Ausdehnung. Nur im Bereiche des Coloboms besteht gegen die Peripherie keine Verwachsung: hier ist der Rand der Linse sichtbar. Cataract und Regenbogenhaut vibriren bei Bewegungen des Auges. Gefässe und Sclera verhalten sich wie beim chron.-entz. Glaucom. Tension des Bulbus c. + T_2, leichte Druckempfindlichkeit in der Ciliarregion, Herabsetzung der Hornhautsensibilität. — L. A. Auch hier ist die Injection, Spannungszunahme, die leichte Druckempfindlichkeit und die Herabsetzung der Hornhautsensibilität deutlich ausgesprochen, jedoch in geringerem Grade

1) Das Bild ähnelte in jeder Beziehung der Zeichnung, welche Wecker im Handb. v. Graefe und Saemisch Bd. IV. pg. 538 von einem ebenfalls traumatischen Falle gegeben hat.

als rechts. Die Cornea ist bis auf drei in ihrem untern Theile befindliche leicht getrübte kleine Façetten klar; die Vorderkammer etwas enger als normal. Die Iris verwaschen, Pupille mehr als mittelweit, etwas eckig durch mehrfache Synechieen, Linse klar, der Glaskörper jedoch so hochgradig getrübt, dass man vom Augenhintergrunde kaum mehr eine Spur rothen Lichtes erhält. Bewegungen der Hand werden in c. $1\frac{1}{2}-2$ Fuss wahrgenommen, Gesichtsfeld jedoch concentrisch stark eingeengt.

Die Pathogenese lag auf der Hand: Die Subluxatio lentis, die Läsion der Iris hatten rechts nicht nur eine Iridochoroïditis mit glaucomatöser Drucksteigerung hervorgerufen, sondern durch die fortwährenden Zerrungen der noch erhaltenen Zonulartheile auch zu einer schleichenden Kyklitis geführt, die dann dem anderen Auge auf sympathischem Wege zugeleitet, hier ebenfalls Entzündung des Uvealtractus mit secundärem Glaucom entfachte. Das eigentlich schädliche Moment war die mit dem grössten Theile des Pupillarrandes der Iris verwachsene hin und her schlotternde Cataract; wollte man überhaupt durch operatives Einschreiten gegen das völlig erblindete Auge etwaige therapeutische Unternehmungen an dem noch eine Spur von Sehvermögen aufweisenden unterstützen, so war die Enucleation das einzige Mittel dazu; durch sie konnte wenigstens die Unterhaltung eines, vom erblindeten Auge sich auf das andere übertragenden beständigen Reizzustandes beseitigt werden. Einen grossen unmittelbaren Erfolg konnte man sich jedoch nicht versprechen.

Die Enucleation wurde ausgeführt, die Heilung verlief ohne Störung. In der Folge klärte sich auf dem linken Auge der Glaskörper unter entsprechender Behandlung mehr und mehr, so dass man 5 Wochen nach der Enucleation andeutungsweise schon die Papilla opt. in Form eines helleren Fleckes auf rothem Grunde wahrnehmen, Patient Finger in 5—6′ zählen konnte, und das Gesichtsfeld sich ein wenig erweiterte. Der Fall endete jedoch traurig. Um den noch immer hohen intraoculären Druck herabzusetzen wurde eine Iridectomie gemacht, bei dem Fassen der Iris jedoch

quoll plötzlich Linsensubstanz zur Wunde hervor: die jedenfalls pathologisch mürbe vordere Kapsel war bei diesem Acte verletzt worden. Es wurde ein breites Colobom angelegt, mit dem Cystitom die Kapsel noch weiter eingerissen und ein grosser Theil der Linse entleert. Das Auge ging an Iridochoriditis phthisisch zu Grunde.

6. Jahn R. 48 a. n. Bauer aus Wilkenhof in Livland, giebt an, dass er das rechte Auge vor mehreren Jahren an einer Entzündung verloren habe (wahrscheinlich Conjunctivit blenn. mit perforirendem Ulc. corn.). Der Bulbus ist verkleinert, weich, nach oben aussen hin ein ausgedehntes Leucoma adhaerens. Es besteht weder spontane noch Druckempfindlichkeit. Das linke Auge hat seit ca. 2 Jahren unter hin und wieder auftretenden leichten Schmerzen sein Sehvermögen nach und nach eingebüsst. Der Ausspruch eines gelehrten Laien, dass es der graue Staar sei der erst reifen müsse, ehe er operirt werden könne, hat den Pat. abgehalten sich eher an die Klinik zu wenden, als bis er nur noch grössere Gegenstände den Umrissen nach erkennen konnte. Die Pupillaröffnung ist auf ein Minimum reducirt, durch dichte graue Massen verlegt; die peripheren Partbien der erdfahlen verwaschen aussehenden Iris sind in bekannter Weise stark nach vorne gebaucht. Die Hornhaut intact, das Auge nicht gereizt, weder spontan noch auf Druck empfindlich; S. beschränkt sich auf Fingerzahlen in 1', das Gesichtsfeld erhalten.

Es wurde ein Iridectomie versucht; das morsche Irisgewebe riss beim Zuge der Pincette aus, die vordere Kammer füllte sich mit Blut, bei nochmaligem Eingehen gelang es ein Stückchen Iris hervorzuziehen und zu kappen. Nicht lange, so schloss sich die neugebildete Pupille wiederum. Eine Wiederholung der Operation wurde für spätere Zeiten in Aussicht genommen; aber schon jetzt konnte man auf eine Verbesserung der Prognose dieser zweiten Iridectomie dadurch hinwirken, dass man alles beseitigte was geeignet war das linke Auge in seinem Reizzustande zu erhalten. Die Enucleation des erblindeten Auges war zur Unterstützung therapeutischer Maassnahmen an dem andern indicirt. Sie verlief ohne

Zufälle. Jetzt, nach 4 Monaten, hat Pat. sich wiederum vorgestellt und ist in die Klinik aufgenommen worden.

Ganz ähnliche Erwägungen führten in dem folgenden Falle zur Enucleation.

7. Michael K. 36 a. n. Zeitungsträger aus Riga, hat das linke Auge in seinem 5. Lebensjahre verloren, wo dasselbe in Folge des Hineinschlagens eines abspringenden Zündhütchenfragmentes „ausfloss". Das rechte Auge hätte sich stets in dem jetzigen Zustande befunden.

Stat. praes.: Der linke atrophe Bulbus ist als ein ungefähr weintraubengrosser, knochenharter Körper im Grunde der Orbita fühlbar und theilweise auch sichtbar. Die Betastung desselben ist ein wenig schmerzhaft. Rechts findet sich an dem übrigens ganz reizlos aussehenden Auge auf der kaum getrübten Hornhaut ein ziemlich central gestelltes leicht ectatisches Leucom. Die schmutzig graue Regenbogenhaut ist mit der Cornealnarbe verwachsen uud weist nach oben und nach unten-innen hin je ein mässig breites Colobom auf, deren Herkunft zweifelhaft bleibt, da Pat. mit Bestimmheit angiebt nie operirt worden zu sein. Die Abwesenheit der Linse ist anzunehmen, da Pat. erzählt, dass er in die Ferne stets ohne Hilfsmittel einigermassen gut habe sehen können, das Lesen fett gedruckter Zeitungsannoncen ihm jedoch nur mit Hilfe eines gläsernen Bierseidelhenkels möglich gewesen sei. (Pat. hatte vermittelst dieser primitiven Convexlinse lesen gelernt). Dem entsprechend verbesserten Staargläser das Sehen in der Nähe. — Es ist nicht unwahrscheinlich, dass sowol das Leucom als die Colobomata iridis und die Aphakie einer intrauterin oder während der frühesten Kindheit (in Folge von Blennorrh. neonat?) stattgehabten ulcerativen Zerstörung eines Theiles der Hornhaut ihre Entstehung verdanken. — In der letzten Zeit hatte sich nun das Sehvermögen erheblich verschlechtert und wurde als Ursache dafür, da sonst nicht anderes zu eruiren war, vom phthisischen Auge ausgehende Reizungen angenommen. Die Enucleation, aus dem schon erwähnten Gesichtspunkte vorgenommen, hatte jedoch keinen

merklichen Einfluss auf die Besserung des S. Dasselbe war schon vor diesem Eingriff auf c. $^5/_{200}$ gestiegen und hielt sich in dieser Höhe auch nach der Operation.

8. Ueber eine wegen Panophthalmitis vorgenommene Enucleation ist schon oben (pg. 34) berichtet worden; eine zweite wurde an dem rechten Auge eines Mannes vollführt, der sich bereits 6 Wochen früher mit einer infectiösen acuten Bindehautblennorrhoe vorgestellt hatte, aber zur ambulatorischen Behandlung nicht wieder erschienen war. Jetzt hatte der Process die Hornhaut total zerstört und eine eitrige Choroïditis heraufbeschworen welche mit starkem Oedem des subconjunctivalen und orbitalen Zellgewebes einherging. Pat. wurde zwei Wochen hindurch medicamentös behandelt, doch ging es ihm hierbei mit der Rückbildung zu langsam, so dass er selbst um die Enucleation bat. Da der Höhepunkt der Krankheit bereits überschritten war und man wegen Abwesenheit jeglicher Phosphene auf die Integrität des Opticus schliessen konnte, wurde dem Pat. gewillfahrt, ohne dass man das Gespenst der Meningitis [1]) oder die Entfachung einer Sehnervenentzündung zu befürchten brauchte.

Die Operation selbst war wegen der bedeutenden Infiltration des Zellgewebes der Orbita und des subconjunctivalen Bindegewebes nicht ohne Schwierigkeiten und konnte der Bulbus nicht unverletzt herausgeholt werden, da die dünne Narbenmasse, welche an die Stelle der total zerstörten Hornhaut getreten war, platzte. Die Eitersecretion aus der Orbitalhöhe war erst am 14. Tage nach der Operation soweit verringert, dass Pat. entlassen werden konnte.

9. Die letzte Enucleation wurde an einem Auge mit totalem Hornhautstaphylom gemacht. Die ectatische Narbe stellte einen abgerundeten Kegel von 11 mm. Höhe und 12 mm. Grundflächen-

---

1) Auch in neuerer Zeit sind wiederum verschiedene Todesfälle nach Enucleation berichtet worden, die zur Vorsicht auffordern, so von Just (Zehender Kl. Monatsblätt. 1872 pag. 253), Pagenstecher (ibid. 1873 pag. 123). Cohn erzählt andrerseits von 3 im Stadium der Panophthalmitis von ihm ausgeführten und ohne üble Folgen geheilten Fällen (Cohn, Schussverletzungen des Augcs, Nagel, Jahresber. 3. III. pag. 324).

durchmesser dar, der Bulbus war in allen Dimensionen ein wenig vergrössert, Lidschluss unmöglich. Die gänzliche Entfernung des missstalteten Augapfels wurde einer Staphylomoperation mit langwierigem und nicht ungefährlichem Heilungsprocesse vorgezogen [1]). —

Mit Ausnahme der eben besprochenen wegen Panophthalmitis vorgenommenen Enucleation (vergl. oben) verliefen sämmtliche Operationen ohne üble Zufälle, erfolgte die Heilung schnell und ohne Störung. Die einzige Antisepsis besteht in peinlichster Reinlichkeit und haben wir bei diesem Verfahren nie phlegmonöse Processe beobachtet. Die enucleirten Bulbi sind sämmtlich in Müllerscher Flüssigkeit aufbewahrt worden und soll ihre pathologisch-anatomische Durchforschung später erfolgen. —

1) Vergl. die Auslassungen Pagenstechers im II. Hefte seiner klinischen Beobachtungen pag. 46, wo derselbe in geradezu warmen Worten die Vorzüge der Enucleation vor einer Staphylomoperation hervorhebt. —

IV. Operationen an der Hornhaut.

Die Entfernung fremder Körper aus der Hornhaut mit einer hohlmeisselartig geformten oder einer Staarnadel war, wenn dieser kleine Eingriff überhaupt den Namen einer Operation verdient, jedenfalls die am häufigsten verrichtete. Der Vollständigkeit wegen will ich sie nicht unerwähnt lassen. 146 mal wurde „Corp. alien. in cornea" notirt, doch dürfte diese Zahl etwas zu niedrig sein, da mancher Schmiedegeselle oder Feilenhauer, der mehrmals erschien, nur einmal verzeichnet worden ist Es liegt in der Natur der Sache, dass bei derartigen Verletzungen die Zahl der Frauen eine verschwindend kleine ist zu der der Männer (2:144).

Meist handelte es sich um kleine Metallfragmente, Eisendreh- und Feilspähne, Hammerschlag, seltener um Steinsplitterchen. Korksplitter, auf deren verhältnissmässig häufiges Vorkommen Stavenhagen (l. c. pg. 75) zuerst die Aufmerksamkeit gelenkt hat, habe ich nur 4mal zu verzeichnen gehabt.

Der Fremdkörper sass meist in den oberflächlichsten Lamellen der Cornea und konnte mit leichter Mühe herausgeholt werden In einem Falle hatte ein Pistonfragment die Membran in ihrer ganzen Dicke durchbohrt, war jedoch noch nicht in die Vorderkammer gelengt:

Jacob G., 29 a. n., aus Riga, rec. 9/X. 1878. Dem Pat. ist gestern beim Abfeuern einer Jagdflinte ein Fragment des kupfernen Zündhütchens in das rechte Auge geflogen. — Im Centrum der

Hornhaut, dem verticalen Meridian entsprechend, ist eine feine scharfgeschnittene ca. 2½ mm. lange lineare Wunde sichtbar; in der Membran steckt ein ungefähr dreieckiges Plättchen, dessen nach vorn sehende Basis mit der Vorderfläche der Hornhaut zusammenfällt und dessen Spitze gerade bis zur Descemetis zu reichen scheint. Die Vorderkammer, sowie alle übrigen Theile des Auges sind von normaler Beschaffenheit. Bei dem Versuche den Fremdkörper von der Hornhautwunde aus mit einer feinen Pincette zu fassen durchbohrt derselbe die Cornea vollends, das Kammerwasser fliesst ab, Linsensystem und Iris rücken nach vorn und letztere, sich stark contrahirend tritt mit der nun in die Vorderkammer hineinragenden Spitze des Fremdkörpers in Berührung. Da Pat. nicht sofort in der Klinik bleiben kann, wird Atropin instillirt und ein Druckverband angelegt. — Nach 4 Stunden hatte sich die Vorderkammer zur Hälfte ihrer normalen Tiefe wiederhergestellt und war die Pupille mehr als mittelweit. Während die Basis des dreieckigen Plättchens noch in den hintersten Lamellen der in der Wundregion jetzt getrübten Hornhaut festsass, steckte die Spitze desselben in der vordersten Linsenschicht und hatte hier bereits eine circumscripte leichte Trübung bewirkt. — Mit der geknickten Lanze wurde nun ca. 1½ mm. vom innern Rande der Hornhaut entfernt, die Vorderkammer eröffnet und zuerst mit einer geraden, sodann mit einer gebogenen Irispincette der Versuch gemacht den Fremdkörper zu extrahiren; die Hornhaut, deren Trübung ein gehöriges Uebersehen des Operationsterrains hinderte, wurde hierbei stark gezerrt; der Versuch misslang. Mit einer feinen Scheere fügte man nun zu dem mit der Lanze gemachten vertical gestellten Schnitt am oberen Ende desselben einen zweiten, halb so langen horizontalen hinzu, wodurch ein dreieckiger ziemlich leicht beweglicher Lappen gebildet wurde und es gelang den zwischen die Branchen der Scheere gefassten Fremdkörper zu extrahiren. Atropin, Druckverband.

Das Zündhütchenfagment stellte ein gleichschenklig-dreieckiges Plättchen von ca. 1½ mm. Basis und 2½ mm. Höhe dar.

Nach 24 Stunden hatte sich die Trübung in der Umgebung der Hornhautwunde bereits bedeutend aufgehellt und war von einer Trübung der Linse auch bei schiefer Beleuchtung nichts wahrzunehmen; das Auge, ohne jegliche abnorme Reizung, versprach mit dem schönsten Erfolge zu heilen. Am Nachmittage jedoch zog Pat., ein ebenso eigensinniges wie bornirtes Subjekt, es vor die Klinik trotz aller Gegenvorstellungen zu verlassen, um nach ca. 4 Wochen mit einer Iridokyklitis und sympathischer Erkrankung des anderen Auges wieder zu kommen; eine Enucleation nahm er nicht an. —

Bei kleinen, mehr oberflächlich sitzenden Fremdkörpern war die Reaction von Seiten der Cornea je nach der Zeit, welche seit der Verletzung verstrichen war, sehr verschieden. Nicht selten konnte man schon nach wenigen Tagen, zumal wenn der Metallsplitter in glühendem Zustande abgesprungen war, ein Ulcus constatiren, welches bereits mit Perforation drohte; aber auch das Gegentheil, eine merkwürdig geringe, zur Zeit des Verweilens des Fremdkörpers gar nicht im Verhältniss stehende Reaction wurde beobachtet:

Am 26./II. d. J. kam ein 16jähriger Knabe (Eduard S. aus Mitau) mit der Angabe in die Klinik, dass er seit fast einem Jahre ein gewisses Gefühl von Reiben und Kratzen im rechten Auge verspüre, das wol hin und wieder nachlasse, niemals jedoch vollständig verschwinde; er vermuthe, es sei ihm damals „irgend etwas in das Auge geflogen." Das Auge ist mässig gereizt im Centrum der Hornhaut ein kleines aber sehr tiefes napfförmiges Ulcus mit weisslich-mattem Grunde und leicht grau getrübtem Hof; bei fokaler Beleuchtung wird ein Fremdkörper im Grunde des Ulcus entdeckt und sefort entfernt; das Geschwür heilte verhältnissmässig schnell.

Der kleine, sich hart anfühlende Fremdkörper ging leider verloren, doch kann es sich nur um einen chemisch indifferenteren Stoff (Metall-, Steinfragment) gehandelt haben. Es ist ja bekannt, dass Fremdkörper von dem Organismus um so eher längere Zeit hindurch ohne Schaden beherbergt werden können, je geringer die

chemischen Umwandlungen sind, welche sie bei ihrem Verweilen durchmachen; für die Hornhaut speciell beweisen diese Thatsachen vielfache klinische Erfahrungen und experimentelle Untersuchungen. (Vergl. Zander und Geissler, Verletzungen des Auges pag. 132, Stromeyers Untersuchungen [1]) etc).

Die entgegengesetzte Beobachtung — schnelles Auftreten oft geradezu rapid um sich greifender ulcerativer Processe mit Hypopiumbildung wurde häufig in solchen Fällen gemacht, wo die Verletzung der Cornea durch einen organischen Körper zu Stande gekommen war und man annehmen konnte, dass kleine der Zersetzung anheimfallende Theile desselben zwischen den Lamellen stecken geblieben seien. Hier sind Verletzungen durch abspringende Holzsplitter, Sägespähne, Stroh, Reisig, und namentlich Getreidegrannen zu nennen [2]), bei denen die Augen meist ziemlich dasselbe Bild darboten: ein Geschwür, fast stets im Centrum der Cornea, zuweilen von mehr weniger deutlich ausgesprochenem Character eines Ulcus serpens, ein schnell steigendes Hypopium und die gewöhnlichen entzündlichen Reizsymptome. In neun derartigen Fällen wurde die von Saemisch [3]) empfohlene ausgiebige Spaltung des Geschwürsgrundes verrichtet; sie bildete neben der in erster Reihe erstrebten Einleitung einer Sistirung des ulcerativen Processes das beste Mittel zur Entleerung der in manchen Fällen fast die ganze Vorderkammer ausfüllenden Exsudatmassen; diese, ein bald mehr klumpiges bald zähes Gerinnsel darstellend, hätten sich durch blosse Paracenthese nicht entleeren lassen. Der Eiter trat nach dem Schnitt zuweilen spontan aus der Kammer, andere Male musste durch Streichen mit dem Kautschuklöffel auf der Hornhaut nachgeholfen werden oder wurde der sich in die Wunde einstellende

---

1) Gräfe's Archiv. XIX. II. pag. 1 ff.

2) Dass derartige Fremdkörper unter Umständen auch längere Zeit vertragen werden können ohne zu ausgedehnterer Zerstörung der Hornhaut zu führen lehrt u. a. ein von Dr. Waldhaner in Zehenders klin. Mbl. 1876 pag. 100 mitgetheilter Fall.

3) Das Ulcus serpens u. seine Therapie. Eine klinische Studie. Bonn 1870.

Theil des Gerinnsels mit der Pincette gefasst und so das ganze Coagulum herausgezogen. Meist blieb ein sehr kleiner Rest Eiter in der Vorderkammer zurück. Bei der Nachbehandlung wurde insofern wesentlich abweichend von den Angaben Saemisch' verfahren, als die Wiedereröffnung der Schnittwunde nicht geschah; nach der Operation erhielt der Pat. einen leichten Druckverband, bei der Abendvisite und sodann 2 mal täglich Atropin; ebenso oft, in einzelnen Fällen auch 3—4 mal täglich war ein Wechsel des Verbandes nöthig, da die Conjunctiva meist sehr reichlich secernirte. Unter dieser Behandlung stand in 6 Fällen der ulcerative Process still und kam es nicht zu einem Wiederauftauchen des Hypopiums; in drei Fällen vergrösserte sich das Geschwür nach der Spaltung um das 2—3fache seines früheren Umfanges und trat in einem dieser 3 Fälle wiederum Eiteransammlung in der vorderen Kammer auf, die schliesslich einen höheren Grad erreichte, als vor dem operativen Eingriff; nach zweimaliger spontaner Entleerung des Eiters durch die wieder aufplatzende Schnittwunde (am 8. und am 18. Tage nach der Spaltung) kam es auch hier zu einer guten Verheilung.

Zwei Staphylome wurden nach der von Scarpa modificirten Beer'schen Methode operirt.

In dem einem Falle (Frl. Sophie H. aus Libau) hatte sich das totale Staphylom nach einer vor c. 15 Jahren stattgehabten ulcerativen Zerstörung der Hornhaut ganz allmählich entwickelt; der Gipfel der conischen Erhebung befand sich ca. 6 mm. über der Durchschnittsebene der Cornealbasis, Lidschluss war unbehindert; Pat. wünschte einen für eine Prothese geeigneten Stumpf. — Die untere Hälfte des Staphyloms wurde mit dem Beer'schen Staarmesser abgesetzt und mit der Scheere ein ca. 2—3 mm. breites spindelförmiges Stück der Narbenmasse excidirt; hierauf Entleerung der Linse und einer kleinen Quantität Glaskörper; Druckverband. — In den ersten Tagen zog sich der grösste Theil der Wunde sehr gut zusammen, doch hielt sich in

der Gegend des medialen Wundwinkels eine circumscripte, von nur sehr dünnem Narbengewebe überzogene Stelle hartnäckig offen; nach einer vorsichtigen Aetzung derselben mit Lap. mitig. trat hier ein kleines hyalines Bläschen auf, welches mit der Paracenthesennadel eröffnet wurde, um eine geringe Quantität Glaskörper herauszulassen.

Jetzt schloss sich die Wunde in ihrer ganzen Ausdehnung gut. — 10 Tage nach diesem letzten Eingriff traten plötzlich, ohne nachweisbare Ursache höchst beunruhigende Reizzustände auf: pericorneale und conjunctivale Injection, Ciliarneurose, geringe Dehiscenz der Wundränder in ihrer mittleren Partie, leichte Ectasie dieser Stelle. Die Paracenthese wnrde wiederholt. In der Nacht nahmen sämmtliche Erscheinungen zu — eine Panophthalmitis schien im Anzuge. Lokale Blutentziehungen, Morphium, beständige Application von Eiscompressen beseitigten jedoch schon innerhalb 4 Tagen die Gefahr. Eine geringe pericorneale Röthe hielt sich noch lange; das Auge heilte unter mässiger Einziehung der Wundregion, der Stumpf war jedoch für eine Prothese zu gross.

Der zweite Fall betrifft das rechte Auge jenes Individuums, welches nach Verbrühung beider Hornhäute durch Dampf (s. pg. 86.) erblindet war. Pat. kam ohne Staphylom in die Klinik: dasselbe bildete sich unter mässigen subjectiven Beschwerden (Gefühl von Druck und Völle im Augapfel) und unter reichlicher Vascularisation der Narbe in 3 Tagen zu einem 6 mm. hohen Kegel aus; die Tension des Bulbus war während dieser Zeit nicht erhöht. Auch hier wurde, nachdem sich der Reizzustand etwas gemindert, die Beer'sche Staphylomoperation ausgeführt; die Linse entleerte sich spontan. Die Wunde heilte gut unter circumscripter Eiterung. —

Obgleich das Pterygium eigentlich unter die Krankheiten der Conjunctiva gehört, so thue ich doch an dieser Stelle zweier operativ behandelter Fälle Erwähnung — ist es doch in erster Reihe die Hornhaut, welche wir bei einer derartigen Operation vor Ueberwucherung schützen wollen. Dieses gelang in beiden Fällen; einmal

handelte es sich um das rechte Auge eines 42 jährigen Mannes; hier reichte der abgerundete Kopf des von innen her kommenden Flügelfells bis an die dem innern Rande der Pupille entsprechende Hornhautpartie, in dem anderen Falle überschritt die Neubildung links die Cornea erst um 2 mm. Das operative Verfahren bestand beide Male in Anlegung der Szokalsky'schen Suturen.

V. Schieloperationen.

16 Personen (9 männl. 7 weibl., Geschl.) liessen sich zur operativen Beseitigung ihres Strabismus in die stationäre Abtheilung aufnehmen. An ihnen wurden im Ganzen 25 Tenotomieen vollführt, 22 mal die Sehne des rect. int. (13 mal rechts, 9 mal links) 2 mal die des rect. extern. (links) und einmal der rect. super. oc. dextr. durchschnitten.

Das Schielen war in 14 Fällen ein convergirendes, 7 mal war es hier das rechte, 5 mal das linke Auge, welches bei unbefangenem Blick in die Ferne mehr weniger stark nach innen abwich; in zwei Fällen handelte es sich um Strab. converg. altern. Einmal war bei c. 5‴ betragender Innenstellung des rechten Auges Strab. sursumvergens von 2 Linien vorhanden. Nur zweimal kam divergirendes Schielen zur operativen Behandlung.

Meist wurde die Liebreich'sche Modification der Schieloperation [1]) in Anwendung gezogen; 6 mal erzielte man durch diese an dem für gewöhnlich abweichenden Auge ausgeführte Operation einen durchaus befriedigenden und so lange die Beobachtung reichte auch bleibenden Erfolg; in der Mehrzahl der Fälle jedoch (8 mal) war eine Wiederholung des operativen Eingriffs auf dem anderen Auge nöthig. War der Grad der restirenden Abweichung ein geringer, so wurde auf dem zweiten Auge nach Graefe operirt (5 mal) war derselbe ein höherer, nach Liebreich (3 mal). In zwei

1) s. Gräfe's Archiv. XII. II.

Fällen von Strabismus endlich erzielte man nach einmaliger Anwendung der Graefe'schen Methode (je einmal Durchschneidung des rect. int. und des rect. extern.) befriedigenden Erfolg.

13 Kranke wurden, von ihrem „schiefen Blick" vollkommen befreit entlassen; bei dreien von ihnen fand sich nach einigen Monaten wieder eine geringe Innenstellung, die bei zweien (nur einseitig operirten) durch eine auf dem zweiten Auge ausgeführte Tenotomie zur völligen Zufriedenheit und wohl auch bleibend ausgeglichen wurde; bei dem dritten Pat., der wegen reichlich 5‴ betragenden Strab. conv. beiderseits operirt worden war, wurde die Operation nicht wiederholt. Drei Kranke verliessen als unvollkommen hergestellt die Anstalt; hier hatte es sich um hochgradiges convergirendes Schielen gehandelt, das durch beiderseitige Liebreich'sche Operation momentan zwar vollkommen beseitigt erschien, nach vollendeter Heilung in geringerem Grade sich wiedereinstellte.

VI. Operationen an den Lidern.

Ueber die Verhältnisse welche in Bezug auf die Trichiasis und Distichiasis in dem der Reimers'schen Augenheilanstalt zufliessenden Material obwalten hat Stavenhagen in seiner Inaugural-Dissertation [1]) eingehend Bericht erstattet. Eine nähere Besprechung der Daten, welche ich bei Zusammenstellung der vom 1. Mai 1878 bis 30. April 1879 beobachteten Fälle dieser Lidkrankheiten gewonnen, würde nur eine Wiederholung des schon dort Gesagten abgeben; auch in Bezug auf eine Kritik der verschiedenen Operationsverfahren verweise ich auf die genannte Arbeit.

In dem uns beschäftigenden Zeitraum waren die beregten Krankheiten mit 4. 2% vertreten (145 : 3541) und praevalirte das weibliche Geschlecht (111 Weiber, 34 Männer); das jüngste Individuum war 7, das älteste 75 Jahr alt. Chronisches und sog. Narben-Trachom, mehr oder weniger ausgebreitete und intensive Keratitis fehlten in kaum einem Falle; Blepharadenitis und Leiden der Thraenenwege waren häufig anzutreffen. — Bezüglich der operativen Behandlung hat Dr. Waldhauer keine Veranlassung gehabt das von ihm durch Anwendung der kleinen geknöpften Hohlmesser, ausgiebigere Hautexcision (über die äussere Commissur hinaus), und durch Hervorziehen des Knorpels modificirte Verfahren von Jäsche-Arlt gegen ein anderes zu vertauschen [2]).

1) l. c. pag. 1. ff.

2) Das nähere über diese Modification s. bei Stavenhagen Inaug.-Diss. pag. 12. – Waldhauer: Beiträge zur Heilkunde der Gesellschaft pract. Aerzte zu Riga. Bd. V. II. pag. 326. — St. Petersburger med. Zeitschrift Bd. X. 1866 pg. 1.

Und in der That sind die Erfolge gute zu nennen: in der mir vorliegenden Reihe von 90 Operationsfällen trat nur bei 11 ein Recidiv ein; hier rechne ich mit Stavenhagen auch diejenigen Fälle mit „wo bei Entlassung der Kranken nur 2—3 Häärchen — (aus der Narbe) — aufs Neue die Hornhaut berührten und durch Ausziehen auf die Dauer zu entfernen waren ebenso diejenigen Fälle wo Trichiasis noch nicht eingetreten war, jedoch wegen erneuter Einwärtsziehung des transplantirten Lidrandes in nächster Zeit erwartet werden konnte". 6 dieser Recidive bestanden darin, dass nicht mehr in die Hautbrücke gefallene, im Knorpel versprengte Haarbälge oder Reste solcher ihre Sprösslinge gegen den Bulbus aussandten; die Häärchen, meist nur rudimentär entwickelt, in zwei Fällen aber auch borstenartig dick, wurden sorgfältigst epilirt und wo sie dennoch sich wieder zeigten ihr Mutterboden entfernt. 5 mal bewirkte fortdauernde Schrumpfung des Knorpels und der Conjunctiva bei Heilung des letzten Restes von Trachom eine Wiederverkrümmung des schon arg missstalteten Lides; in dreien dieser Fälle war noch eine Nachoperation möglich die in erneuter Unterminirung der füheren Hautbrücke, Vorziehen des Tarsus und Fixirung der ersteren an den letzteren durch ein paar Suturen bestand; 2 mal hatte dieselbe guten Erfolg im 3. trat trotzdem wieder Recidiv auf; in diesem sowie in 2 anderen Fällen war die Missstaltung und Atrophie des oberen Lides eine zu hochgradige als dass noch ein operativer Eingriff hätte unternommen werden können: eine weitere Verschmälerung des Lides hätte zu Lagophthalmos führen müssen den ich sonst bei dieser Operation nicht beobachtet habe.

Die 90 Trichiasisoperationen nach Jäsche-Arlt wurden 46 mal an dem rechten 44 mal an dem linken Auge vollzogen, im Ganzen an 57 Personen (47 Frauen, 10 Männer) welche 33 mal die Erkrankung beiderseits, 24 mal nur einseitig darboten. Der Operationsverlauf war bis auf einen Fall, wo wegen Unruhe der Patientin die Hautbrücke zur Hälfte ihrer Höhe durchschnitten wurde (übrigens gute Heilung), ein normaler, mehrmals freilich erschwert durch Residuen schon früher anderwärts vorgenommener

operativer Eingriffe. In mehr als der Hälfte der Fälle trat prima intentio ein; ein Absterben der ganzen Hautbrücke wurde nicht beobachtet, 5mal gingen kleine Partieen derselben verloren (höchstens $^1/_3$ meist kaum $^1/_4$). Hier war entweder die Brücke zu dünn gerathen oder musste eine schlechte Heiltendenz des Organismus angenommen werden.

Bei Trichiasis der unteren Lider wurde fast stets die Excision einer horizontal gestellten Hautfalte aus der Nähe des Lidrandes vorgenommen (mit dem Bistouri oder der Scheere); meist mit bleibendem Erfolg. Zweimal wurde von den Gaillard'schen Näthen Gebrauch gemacht doch trat beide Male bald Recidiv ein.

Folgender Fall von Ectropium des unteren Lides war der einzige welcher zur operativen Behandlung gelangte.

Frl. L. v. R. aus Kurland 28 a. n. rec. 30 Sept. 1878. Pat. leidet an angeborener von der Mutter ererbter Ichthyosis (ein Bruder und ein Vetter der Kranken sollen mit demselben Leiden behaftet sein) und bot, erst einige Wochen alt, bereits eine trockene, rauhe, narbenartig sich anfühlende, von feinen linienartigen Rissen durchzogene, hie und da silbergraue Haut dar und erreichte die vermehrte Epidermisbildung und -Abschuppung einen selten hohen Grad. Bis zum 9. Jahre entwickelte sich Pat. sonst gut, dann trat eine Wirbelcaries auf die nach anfänglicher Contractur zu einer Lähmung der unteren Extremitäten führte, welche sich jedoch im Laufe der Zeit soweit wiederum hob, dass Pat. jetzt mit Unterstützung gehen kann. Gegen das Hautleiden ist mit internen und lokalen Mitteln vorgegangen worden; Arsenik (Solut. Fowleri) in grösseren Gaben vor jetzt c. 12 Jahren gebraucht bewirkte bedeutende Besserung der Ichthyosis. Indess hatte sich seit diesem Gebrauch eine Schrumfung der Gesichts- und speciell der Wangenhaut eingestellt die beiderseits zur Bildung von Ectropium führte dessenwegen Pat. vor 2 Jahren zum ersten Male auf hiesiger Klinik Hilfe suchte. Damals war auf dem linken Auge der Rand des unteren Lides nur sehr wenig von Bulbus abgehoben, die Thränen wurden gut zurückgehalten und der Zustand verursaehte hier keinerlei Beschwerden; rechts dagegen hatte das

Ectropium einen höheren Grad erreicht namentlich war der äussere Augenwinkel stark herabgezogen, die Thränen flossen über die Wange und excoriirten die rigide Haut. Dr. Waldhauer machte einen Versuch das Ectropium durch das Dieffenbach'sche Operationsverfahren zu beseitigen: das Lid wurde an zwei Stellen von der Schleimhaut nach der äusseren Haut hin also von innen nach aussen durchstochen die Conjunctiva in die Wunde hereingezogen und an den äusseren Wundrand vermittelst Knopfnath angeheftet. Fürs erste war der Erfolg ein guter gewesen das Ectropium bedeutend gebessert, der Thränenabfluss auf die Wange beseitigt. Mangelhafte Sorge für das Auge — Pat. verliess zu früh die Klinik und unternahm die Reise nach Hause bei grosser Sommerhitze und staubigen Wegen — hatte jedoch in der Durchstichwunde am äusseren Augenwinkel die sich noch nicht vollkommen geschlossen hatte, Eiterung hervorgerufen, die frische Verklebung löste sich und das Leiden stellte sich in verstärktem Grade wieder her.

Stat. praes. Die Haut der rechten Wange, der Nase und der Stirn ist glänzend gespannt, rissig, zeigt hie und da Rhagaden und blättert sieh in kleinen grauen Schüppchen ab, einzelne Stellen, namentlich am os zygomaticum der rechten Seite erscheinen geröthet und excoriirt; die ectropionirte Partie der Conjunctiva hat in der temporalen Hälfte des Lides eine Breite von reichlich einem Centimeter während dieselbe nasalwarts ziemlich schnell abfällt und in der Gegend des evertirten Thränenpunktes nur etwa $1^1/_2$ mm. beträgt; an der äusseren Einstichstelle der früheren Diffenbach'schen Operation befindet sich jetzt ein schwammiges Köpfchen, von granulirendem Knorpel herrührend; sonst erscheint die Conjunctiva dunkel injicirt, sammetartig uneben, sie secernirt reichlich und ist bei Berührung äusserst schmerzhaft; überaus lästiges Thränenträufeln. Der Zustand des linken Auges hat sich gegen früher nicht verändert.

Wegen der Schrumpfung der Wangenhaut war die Prognose einer plastischen Operation keine günstige; um prima intentio in richtiger Stellung zu erzielen genügte es nicht allein den

Lidrand zu verkürzen sondern musste derselbe auch bei der Spannung der Wangenhaut genügend gehoben und gestützt werden.

Diesen beiden Aufgaben kam nun Dr. Waldhauer in der Weise nach, dass er das Szymanoffsky'sche Verfahren bei Ectropium senile mit einer Hinaufdrängung des unteren Lides vermittelst eines dreieckig umschnittenen Hautlappens combinirte. Nach Abkappung des kleinen Granulationswärzchens mit der Scheere wurden an der temporalen Commissur die Cilien mit dem Haarboden in einer Ausdehnung von c. 3 Linien durch zwei prismatisch mit einander convergirende Schnitte abgetragen, sodann das Messer etwa 4 Linien von der äusseren Commissur nach aussen-oben entfernt in die Haut der Schläfe eingesetzt, (s. d. Tafel) der Schnitt zuerst in schräg nach unten innen verlaufender Richtung dem temporalen Augenwinkel bis auf eine Linie genähert (**d**—**c**) und dann in einem fast rechten Winkel nach abwärts abbiegend zur Wange herabgeführt und zwar dem vorzugsweise herausgestülpten Theile des unteren Lides entsprechend, bogenförmig nach aussen, um dann in der Mitte der Wange zu enden. Ein zweiter Schnitt begann c. 2 Linien unterhalb des unteren Thränenpunktes und vereinigte sich mit dem Endpunkte des ersteren (bei **f**) in einem stumpfen Winkel. Sodann wurde die an der äusseren Commissur nachgebliebene Substanzbrücke (**a c**) durchtrennt, der Lappen bei **a b c e** etwas gelockert, das Lid gestreckt und der Punkt **b** an dem äusseren Augenwinkel vermittelst Knopfnaht angeheftet. Der Schnitt **d a** klaffte stark in dreieckiger Form, in ihn wurde die temporale Spitze des dreieckigen Lappens hineingeschoben und durch 3 sutur. nodos. befestigt, von denen sich die eine an der äussersten Spitze des Lappens (bei **d a**), die beiden anderen, welche zur Stütze der ersten dienen sollten, an den Seiten desselben befanden. Hierauf wurde die Spitze **f** des Dreiecks gleichfalls durch einige Schnitte gelockert und das untere Lid durch Vereinigung von **ef** und **gf** durch eine Karlsbader Nadel entsprechend nach oben gedrängt. Sogleich nach Anlegung der Näthe erschien das Resultat durchaus befriedigend: das Ectropium war verschwunden und der Stand des Augenlides normal;

der Punkt **d** war etwas herabgezogen, so dass die Schnittlinie **da ba** jetzt horizontal verlief, der bogenförmige Schnitt **c e f** bildete eine gerade Linie und wurde durch eine Knopfnaht gefestigt; dasselbe geschah zwischen **g** und **h**.

Der Verband bestand in einem Bausche feiner Charpie, befestigt durch mehrere Touren einer leichten Flanellbinde.

Die Heilung liess nichts zu wünschen übrig; bei Abnahme des Verbandes am anderen Tage war überall vollständige prima intentio eingetreten, am 3. Tage wurden die Nähte entfernt und Pat. verliess nach 14 Tagen die Anstalt.

Jetzt, nach fast einem Jahre, ist der Zustand derselbe; nur um ein Weniges hatte sich bereits während der Anwesenheit der Pat. in der Klinik der Ciliarrand des unteren Lides nach aussen geneigt in gleichem Maasse, wie dieses links schon seit einer Reihe von Jahren der Fall ist, ohne dass dadurch der normale Abfluss der Thränen irgendwie alterirt wird; der äussere Augenwinkel steht gut, nicht die geringste Entstellung ist vorhanden, die Excoriationen der Wagenhaut sind verheilt und ist dieselbe nicht weiter geschrumpft. Da eine solche Schrumpfung auch für die Zukunft ausbleiben dürfte ist das Resultat wol als ein vollkommenes zu bezeichnen.

VII. Operationen an den Thränenwegen.

Ich erwähne dieselben nur der Vollständigkeit wegen. Spaltung der vorderen Wand des Thränensackes behufs Verödung desselben, Schlitzung der Thränenkanälchen als einleitender Act zur Bowman'schen Sondenbehandlung etc. wurden fast nur an ambulatorischen Patienten vollführt. Die einzelnen Fälle boten nichts Bemerkenswerthes dar. Eine seit Jahren bestehende Thränenfistel wurde durch eine kleine plastische Operation zu bleibender Verheilung gebracht: tiefe Anfrischung der Fistelränder, schräg verlaufender Entspannungsschnitt auf der Nasenseite, Sutur; es trat prima intentio ein und ist bis jetzt (nach 5 Monaten) kein Recidiv erfolgt.

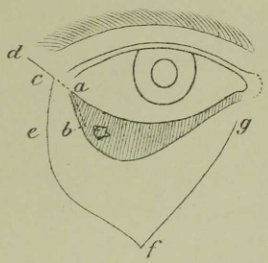

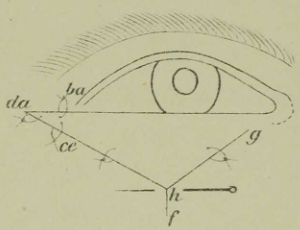

Lith. v. H. Laakmann, Dorpat.

Thesen.

1) Der Cuprumstift ist aus dem Arzneischatze des Ophthalmologen zu streichen.

2) Die Wahl eines Collyriums gegen chronischen Conjunctivalcatarrh ist in jedem gegebenen Fall auf empirischem Wege zu treffen.

3) Gonorrhoe ist exspectativ zu behandeln.

4) Pensionsanstalten und ähnliche Institute, namentlich auf dem Lande, sollten staatlich unter strenge ärztliche Controlle gestellt werden.

5) Erkrankungen des Tractus intestinalis erfordern in erster Reihe eine locale Therapie.

6) Chronische Schleimhautcatarrhe sind unheilbare Leiden.