

16585.

DE  
CORPUSCULO QUODAM ADIPOSEO IN  
HOMINUM GENIS OBVIO.

DISSERTATIO INAUGURALIS

QUAM

CONSENSU ET AUCTORITATE

GRATIOSI MEDICORUM ORDINIS

IN

UNIVERSITATE LITERARUM CAESAREA  
DORPATENSI

AD GRADUM

DOCTORIS MEDICINAE

RITE ADIPISCENDUM

DEFENDET

*Wilfried Gehewe*



---

ACCEDIT TABULA LITHOGRAPHICA.

---

DORPATI LIVONORUM,  
TYPIS HENRICI LAAKMANNI.  
MDCCCLIII.

HYDROCOLIS CHRISIANIS

MEDICINAE DOCTORIBUS

CAROLO MORITZ

NEC NON

JULIO MORITZ

D. D. D.

AUCTOR.

D17899

Imprimatur  
haec dissertatio ea conditione, ut, simulac fuerit excusa, quinque  
ejus exempla tradantur collegio, ad libros explorandos constituto.

Dorpati Liv. d. 27. mens. Jul. a. 1853.

(L. S.)

Dr. Reichert,  
ord. med. h. t. Decanus.

## **PRAEFATIO.**

---

**C**ommentatio nostra in anatomicis quibusdam pervestigationibus versatur. de corporis humani parte instituta. cujus in universum ab anatomis parum habitum sit rationis. Cujus partis in organismo gravitatem, quamvis non negandum sit. minus insignem esse. tamen haec non est excusatio. cur eam negligamus aut ignoremus. Etenim contingit saepius. ut vel minima res. ad anatomiam pertinens. quaeque nullius videatur momenti. aliquam sibi vindicare possit gravitatem: id quod. quemadmodum allatis quibusdam exemplis e medicina forensi desumptis demonstrare in hac dissertatione conati sumus. maxime in hac ipsa artis medicae disciplina observari solet.

Equidem, quamvis jam compluribus abhinc annis, in cadaverum infantium sectionibus instituendis, corpusculum illud, ex adipe compositum, vidissem, tamen novissimo demum tempore aliquoties occasione usus sum, super illo corpusculo investigationes suscipiendi. Primam earum ansam commentatio quaedam mihi prae-buit ephemeridibus de medicina publica a Schneider et Schuermayer editis inserta; qua de re in proprio hujus dissertationis capite certius uberiusque exposuimus. Quas perscrutationes, auctore viro summe venerando praeceptore doctissimo professore Dr. Walter in dissertatione inaugurali ad doctoris medicinae gradum rite assequendum scripta publici juris facere in animum induxi, quid iis indagacionibus compertum sit, explanaturus.

At lectorem benevolum, ne nimia ab hac commentatione postulet, etiam atque etiam rogatum volo. Namque, etiamsi, disquisitiones priusquam inciperem, qualis earum futurus esset eventus, cognitum non habebam, tamen jam per se suspicari licuit, corpusculum adiposum in gena situm partem esse non admodum gravem, nullis functionibus corpori humano omnino necessariis praeditam, sed potius minoris dignitatis habendum esse atque, minores partes agere. Hoc

igitur propositum habui, ut de re illa, fere omnino neglecta ac praetermissa, quae eam ipsam ob causam complurium errorum causam attulerit, certiora quaedam eruerem.

Inquisitiones a me institutae, quamquam non tantum ex postulabant tum temporis, tum operae, quantum in aliis rebus majoris momenti insumitur tamen mihi alia, quae oppugnanda esset, se objecit difficultat. Etenim materia ad investigationes necessaria ferme tota deerat, cadaverum, praesertim infantilium, quae quidem ejusmodi perquisitionibus aptissima sunt, paucitate, ne quid certi exploratique proferrem, impediente. Nam, uti in nostro nosocomio obstetricio perpauci incidunt casus, in quibus infantes recens nati mortem occumbant, ita, quum in perscrutando cadaveris caput, in primis facies deformetur, spes nulla erat, fore ut cadavera infantium extra nosocomium mortuorum perquirendi esset occasio. Qua causa adductus, quum Petropolim profectus essem, in nonnullis nosocomiis meliorem rei indagandae opportunitatem nancisci conatus fui. Qua re non possum, quin viris honoratissimis Dr. Doepp, a consil. stat. actuariis et equiti, medico summo in hospitio parvulorum expositorum Caesareo, nec non Dr. Schmidt, nosocomii obstetrici ibidem instituti directori sincero

animo gratias persolvam quam plurimas, quorum permissu, ab eximia virorum doctorum comitate benignitateque facile impetrato, ad illa, quae dixi, instituta aditus mihi patuerit.

Pariter nunc officio jucundoque gratoque fungi liceat, praeceptoribus meis summa veneratione observantiaque dignissimis, professoribus Walter, Reichert et Adelman, qui singulari, qua sunt, humanitate in conscribenda hac dissertatione me adjuverint, grates agendi quam maximas.

Denique, ad scripta tum antiquiora, tum recentiora quod attinet, quae mihi adire licuit, in illis quidem admonendum videtur aut nullam, aut perbreve de corpusculo adiposo, quod pertractandum sumsimus, inventam esse mentionem.

Bichat in anatomia sua generali hoc corpusculum, quod tantum comparationis causa et pro exemplo adfert, paucis commemoravit verbis <sup>1)</sup>.

Krause crassam quandam adipis mastam musculo buccinatori impositam esse ait <sup>2)</sup>.

1) Xavier Bichat traité d'anatomie générale et descriptive à Paris 1801.

2) Handbuch der menschlichen Anatomie, von Dr. C. Fr. Th. Krause, Hannover 1841, 2. Aufl., p. 368.

Winslow, corpusculi in gena positi brevibus verbis mentione illata, lectorem ad opus ab Heister editum delegat <sup>3)</sup>.

In compendio anatomico ab Heister composito invenitur quidem corpusculi cujusdam descriptio, quod et magnitudine et positione atque forma ei, quod equidem tractandum mihi delegi, cernatur simillimum, verumtamen nonnullae reperiuntur diversitates, ex quibus, istud corpusculum alia fuisse natura, facile appareat. Sic, ut exemplo utar, Heister complures observavit ductus in cavum oris efferentes, quibus secretum quoddam, salivae simile, excerneretur. Qua re inductus, vir doctus corpusculum illud, pro glandula habitum, quum in regione dentium molarium sedem obtineat, nomine glandulae molaris appellavit <sup>4)</sup>.

Malgaigne in anatomia sua chirurgica corpusculi mentionem injicit, quod dicit, adipis glomus, in infantibus inventum, petiolo esse adfixum et operationibus in regione genae susceptis facile in vulnus, incisione

3) Exposition anatomique de la structure du corps humain par Jaques-Benigne Winslow à Amsterdam 1752. p. 396 § 583.

4) Dr. Lavrentii Heisteri compendium anatomicum. Editio quinta, Norimbergae a. 1741. Tom. I. p. 146 et tom. II. p. 109 et seq.

factum, penetrare, vel in abscessibus fossae temporalis ductus pus efferentes in gena efficere <sup>5)</sup>).

Nuhn in anatomia chirurgica et ipse corpusculum hoc cognitum habere cernitur, paucis tamen verbis ejus descriptione exhibita <sup>6)</sup>).

5) Traité d'anatomie chirurgiale et de chirurgie experimentale par J. F. Malgaigne. Bruxelles 1830, pag. 195.

6) Handbuch der chirurgischen Anatomie von Anton Nuhn. 2. Th., 1. Lief., Mannheim 1843. pag. 189.

## CAPUT I.

### Descriptio anatomica.

In cadavere infantis recens nati si quis incisionem rectam inde ab angulo oris per genam usque ad incisuram intertragicam auris fecerit, cute cum panniculo adiposo subjecto, saepius complures lineas crasso, dissecta, sub panniculo, quem diximus, ferme eo loco, quo linea, modo memorata, dimidiatur, massam adipis, colore subflavo albido, adipis circumjacentis colori simili tinctam, inveniet, satis magna spissitudine instructam, forma aut subrotunda, nuci avellanae simili, aut oblonga, ad amygdalam prope accedente praeditam (fig. a). Cujus massae diametros longitudinalis fere  $\frac{3}{4}$ " aequat, latitudo  $\frac{1}{2}$ " est, crassitia et ipsa  $\frac{1}{2}$ " aequante. Ceterum hoc loco non praetermittendum est silentio, magnitudinem non ubique eandem animadverti, massa ista in infantibus bene nutritis, genis plenioribus, saepius majore observata, contra in infantibus macilentis, genis concavis praeditis, minore. Quod quum ita sit, mensuram, quam posuimus, eam intellectam

volo, qualem plerisque in casibus ac frequentissime repererim. Corpusculum illud fascia est circumdatum, quae, a partibus circumjectis id sejungens, tam tenuis tamque pellucida apparet, ut corpusculi superficies modo laevis, modo sulcis instructa pelluceat. Quam fasciam, si sustuleris, sulci dilatati in incisuras aut planiores aut profundiores transmutantur, quibus corpusculum in lobulos dividatur. Sulci, quemadmodum jam docuimus, etiam deesse possunt, quo in casu corpusculum, fascia dissecta, superficiem offerens laevem, non striatam, per vulnus incidendo factum prominet.

Inde, si alteram institueris incisionem, qua prior fere angulo recto aut media, aut puncto extremo proxime ad aurem feriat, supra arcum zygomaticum initio capto usque ad inferiorem maxillae inferioris marginem descendente, tum cutis lacinia, quae tali modo effecta erit, sejuncta, partes corpusculum, de quo agimus, circumjacentes conspectui intuentis patebunt. Circumdatum nunc majore, nunc minore telae cellulosae adipisque subtilissime granulati copia, qua in re id interest, utrum infans obesior sit an macrior, corpusculum adiposum parte sua posteriore marginem anteriorem musc. masseteris attingit (fig. *b*), supra eum quidem aliquot lineis prominens, parte dimidia antica, musculo buccinatori imposita, proxime ante musc. masseterem locata. Exigua a corpusculo adiposo distantia ad partem posticam versus, intervallo circiter  $\frac{1}{4}$ — $\frac{1}{2}$ " relicto, primae portiones glandulae parotidis, partem musc. masseteris

obtegentes, in conspectum veniunt, reliqua glandulae memoratae parte, quae crassior cernitur, inter ramum maxillarem inferiorem processumque mastoideum tamquam introtrusa illataque. Pone ramum maxillarem inferiorem glandula ea ad musculos pterygoideum internum, stylohyoideum et styloglossum, nec non ad arteriam carotidem cerebralem venamque jugularem internam sese applicat. Ductus efferens glandulae parotidis, (fig. *d*), (ductus Stenonianus) transversim per musculus masseterem aut proxime supra corpusculum adiposum, aut, id quod equidem in corpusculis adiposis, lobulis instructis, non raro animadverti, in unum sulcorum ejus immissus, ad partem anteriorem paululumque deorsum decurrit, tum ante corpusculum illud in musc. buccinatorem sese immergens.

Supra corpusculum, fere  $\frac{1}{2}$  pollicem ab eo distans, arcus zygomaticus sedem obtinet, (fig. *c*) in ejus partem anteriorem musculus zygomaticis et majore (fig. *k*) et minore (fig. *i*), qui ex parte musculo orbiculari palpebrarum (fig. *h*) tecti sunt, se inserentibus, dum parti ejus posteriori propius ad os temporum accedenti musc. masseter inhaerescit.

Limites anteriores corpusculi adiposi musculus faciei constituuntur, qui, quamvis tenerissimi sint atque tenuissimi, tamen persaepe vel in infantibus recens natis probe planeque evoluti cernuntur. Quo loco musculos zygomaticos, tum majorem, tum minorem, levatorem anguli oris, levatorem labii superioris conspicimus,

qui musculi, directionem magis minusve transversam sequentes, a parte superiore inferiorem versus ad musculus orbicularem oris descendentes, cum hoc ultimo sese conjungunt, simul et partem ossis maxillaris superioris musculique buccinatoris tegentes.

Inferiorem corporis adiposi limitem musculi risorius Santorini et triangularis menti (fig. *n*) efficiunt, quorum posterior, ad prioris partem internam positus, cum superioribus faciei musculis in musculo orbiculari oris conjungitur. Quibus musculis corpus maxillare inferius subjectum est, ex parte planitiem eis offerens, cui inserantur. Ubi autem musculus masseter et *m. triangularis menti* locis, quibus inserantur ad maxillam inferiorem inter se confines sunt, ibi arteria facialis anterior (fig. *e*) supra maxillam inferiorem sursum ad faciem flexa, inde primum inter duos, quos diximus, musculos, obiecta musculo risorio Santorini, postea autem ad partem anteriorem superioremque conversa ad nasi parietem lateralem versus tendit. Dum per musculus buccinatorem (fig. *l*) decurrit, antequam sub musculo zygomatico delitescat, arteria ista portionem corpusculi adiposi inferiorem anticamque tangit, propeque locum, quo ductus Stenonianus immergitur, praeterit, complures in varias regiones ramos dimittens.

Secundum hanc, quam proposuimus, situs descriptionem corpusculum adiposum dicere possumus in triangulo esse positum, cujus latera musculis zygomatico majore, triangulari menti et musculo massetere con-

formentur, vel, si arctioribus id circumscribere voluerimus terminis, in triangulo dicamus collocatum esse, quod ductu Stenoniano, arteria faciali anteriore atque musculo massetere efficiatur. Itaque pro fundo hujus spatii musculus buccinator est, qui quidem in infante recens nato saepenumero crassitie chartam duplicatam non superat, reliquo spatio inter haec tria latera interposito tela cellulosa, multum adipis continente, et adipe subtiliter granulato impleto. Totum spatium ex parte fibris remotissimis Platysmatis myoidis, praesertim tamen cute cum ejus panniculo adiposo obtegatur, quo fit, ut infantis gena leniter rotundata appareat.

Hoc corpusculum ab eo latere, quod ad musculus buccinatorem conversum est, quo propius illuc accedit, eo tenuius, factum, in processum quendam vel petiolum exit, qui nunc tenuior, nunc crassior cernitur, in univsum fere lineas 3—4 aequans. Qui petiolus in canalem quendam penetrat, proxime sub osse zygomatico patentem, eo fere loco, quo ossa maxillae superioris et zygomaticum sui utrumque processus ope in arcum inter se conjunguntur, cujus concavitas ad partem inferiorem posticamque vergit. Hoc loco canalis inter anteriorem musculi masseteris ad arcum zygomaticum insertionem, et superiorem musculi buccinatoris ad marginem alveolarem ossis maxillae superioris insertionem initium capit. A principio canalis cum petiolo ad partem posticam atque internam, simulque paululum ad partem superiorem directus est; posteriore decursu,

eandem directionem sequendo in fossam spheno-maxillarem deveniens. Hoc loco petiolus ramum dimittit, nempe lamellam adipis tenuem planamque  $\frac{1}{2}$ —1 lineam crassam, 2—3 lineas latam, qui quidem ramus inde a musculo temporali (fig. g.) proxime pone arcum zygomaticum ad fossam temporalem adscendit, aliquot lineis arcum zygomaticum altitudine superans (fig. f). Qui ramus tamen a cetero adipe, cujus ibidem copia interdum haud exigua deposita invenitur, fascia quadam tenuissima, qua involutus est, sejungitur. Canalis inde cum trunco petioli, postquam in fossam spheno-maxillarem pervenit, magis ad partem internam conversus, statim deorsum eadem, qua fissura orbitalis inferior est, directione decurrit, i. e. secundum eam oram, qua planum orbitale a facie posteriore corporis maxillae superioris disjungitur, quaeque fissuram orbitalem inferiorem a parte inferiore terminat.

Qua in re forma maxillae superioris, qualis in infante recens nato observatur, memoratu digna est, quoniam illud os in infantibus aliam praebet speciem, quam in hominibus adultis. Jam statu foetali planum orbitale cum semicanaliculo osseo, qui nervo infraorbitali destinatus est, neque non processus nasalis, zygomaticus et alveolaris aperte se in conspectum dant, corpore contra ossis maxillae superioris minus evoluto. In hac enim parte primis evolutionis stadiis antrum Highmori totum deficit, postea ad superficiem nasalem parva admodum lacuna apparente, quae, progredientibus

ossis incrementis, magis magisque excavata, paulatim sensimque antrum Highmori efformat. Corpus maxillae superioris, id quod modo expositis respondet, parva adhuc est altitudine, potius ossis pressu complanati speciem prae se ferens, unde processus, quorum mentionem fecimus, proveniant. In positione petioli definienda facies corporis maxillae superioris ad os sphenoides conversa praecipue digna est, cujus ratio ducatur. Quam faciem posteriorem in homine adulto, satis constat, angulo recto efformato, simul cum plano orbitali sat ad perpendicularum descendere, tuber maxillare efficientem. E contrario in infante recens nato pro hac facie postica sola adest lamina ossea tenuis atque angusta, quae, angulo obtuso cum plano orbitali concurrens, fere processus ejusdem videtur, qui processus ad partem posticam, fossam sphenomaxillarem et temporalem versus deorsum inclinatus processus alveolares attingat, nondum totos ossa factos, veluti semicanaliculum formantes atque sacculis dentium molarium recipiendis inservientes. Quae lamella ossea canalis, in quo petiolus corpusculi adiposi decurrat, fundum constituit. A parte superiore canalis margine inferiore partis orbitalis alae magnae ossis sphenoidis obtegitur, a postica autem ea parte muscoli pterygoidei externi, quae, lata basi instructa, a lamina exteriori processus pterygoidei et processu pyramidalis ossis palatini exorta in processum condyloideum maxillae inferioris inseritur nec non parte inferiore muscoli temporalis, quae

processui coronoido maxillae infer. inhaerescit, determinatus est. Ad partem anteriorem iste canalis sola periorbita, quae fissuram sphenomaxillarem occludit, a cavo orbitali est separatus. Longiore decursu suo petiolus per fissuram lunae dimidiatae formam referentem, quae, inter os maxillae superioris processumque pterygoideum ossis sphenoidis posita, introitum ad fossam pterygoplatinam format, in illam cavitatem intrat. Cavitatis spatium angustum est, forma ad pyramidis speciem prope accedit. Parte superiore amplior est, quam inferiore, et processu pterygoideo ossis sphenoidis, parte nasali ossis palatini, corpore ossis maxillaris superioris et processu orbitali ossis palatini cincta cernitur. — Quibus parietibus insertus petiolus spatium fossae explet, simul processus conicos in aperturas, in hanc cavitatem inosculantes, tum foraminis sphenopalatini cum nervis nasalibus posterioribus, tum foraminis rotundi cum nervis maxillaribus superioribus, porro canalis vidiani et pterygopalatini cum nervis cognominibus emittens. Nervi, quos diximus, hoc modo adipe involvuntur, ipsique nervo optico, qui proximum super petiolum init. decursum, molle eo stratum subjicitur.

Toto decursu suo petiolus fascia tenuissima, illam, qua corpusculum adiposum involvi commemoravimus, fasciam continuante obducitur.

Omnis, quam modo exhibuimus, descriptio, quemadmodum jam supra monitum est, praecipue ad eas

refertur investigationes, quas in cadaveribus infantium et recens natorum et aetatis tenerrimae instituerim. In adultis autem hominibus nonnulla, quae a modo explicatis differant, observata sunt. Etenim corpusculi forma non amplius, qualem in infantibus vidimus, nucis avellanae similitudinem refert, sed magis compressa et complanata est. Adde quod adipis copia circumjecta adaucta apparet, corpusculumque totum obtegit. Praeterea corpusculum non amplius, tamquam finis petioli, nodi ad instar intumescens, dum e canale exit, ad anteriorem musculi masseteris marginem retro flectitur, sed magis minusve in introitum canalis recessit, talem potius offerens speciem, quasi extremus sit petiolus, cui corpus, quale in infantibus potuit conspici, desit. — Qua re efficitur, quum praeterea adipis cingentis major sit copia, ut corpusculum a partibus circumjacentibus minus, quam in infantibus, abhorreat. Ceterum pariter, utque in infantibus observari memoravimus, propria ac sua obducitur fascia, petiolum quoque eundem tenentem decursum, sed crassiorem factum involvente. Ad canalem quod attinet, huic quidem in adultis fundus iste deest, lamina ossis maxillaris supra jam descripta, efformatus, qui tamen defectus eo compensatur, quod larga telae cellulosae adipe abundantis copia deposita reperitur. Anterior quoque canalis paries non idem mansit, qualem in infante animadvertimus. Namque fissura sphenomaxillaris in adultis pro rata parte aliquanto minus patet, quo fit, ut in his

margines ossium maxillae superioris et sphenoidi, quibus haec fissura existit, ad parietem anteriorem construendum valeant.

De corpusculi adiposi ejusque petioli textura si quaesierimus, de ea quidem in universum non multa sunt, quae explanemus. Utriusque si vel externam speciem intueare, non difficile est ex colore, soliditate cet. cognoscere, corpusculo adipem contineri. Quod dissectum quoque eundem colorem, eandem spissitudinem ostendit, texturamque homogenam, subtiliter granulata, colore albido subflavo tinctam, vasis sanguiferis parvulis iisque perpaucis penetratam. Denique microscopio usi de textura certiora quaedam edocemur, quippe qui vel microscopio adhibito, res objectas non admodum amplificante magnam multitudinem cellularum adipis alterius proxime alteram confertarum, diametro  $\frac{1}{50}$ — $\frac{1}{100}$  lineas aequantium, in singulos lobulos conjunctarum paucisque vasis capillaribus penetratarum distinguere possimus.

## CAPUT II.

### **Descriptio casuum duorum e medicina forensi desumptorum. ad genae corpusculum adiposum pertinentium.**

**H**aec exempla eo consilio nunc adferenda existimavimus, ut appareat, quamvis corpusculum adiposum genae omni videatur carere gravitate, tamen casus existere, in quibus, si adsit, alicujus momenti ducatur simulque ejus ignoratio cum errorum tum controversiarum ac dissensionum causam adferre possit.

*Casus prior* ex usu artis medicae practico Professoris cl. Dr. Walter repetitus est, cujus eximia benignitate de eo certior factus, propriis praeceptoris venerabilis verbis jam referre liceat:

„Viginti amplius abhinc annis in urbe Wolmaria, absente tunc temporis medico circuli illius, ob suspicionem infanticidii perpetrati sectionem cadaveris infantis recens nati lege postulata instituire coactus eram. Infans omnino maturus erat, quem, verisimile fuit, corpore aliquo duro, in occiput incusso, vita fuisse pri-

vatum. Sub cute caput tegente in regione occipitis multum sanguinis e vasis egressum observavi, quo accessit, quod os occipitis multifariam in complures diffisum erat partes. Sectione cadaveris quae comperta s̄nt, quum hujus loci non sit diligentius enarrare, nunc quidem sufficiat, quae, cavo oris perquisito, observata sint, attulisse. Quo cavo aperto duo reperi corpuscula rotunda, diametro linearum 3—4 praedita, laevia, fere splendentia, satis spissa ac solida. Quae corpuscula quo certius planiusque perscrutarer, quum genas dissecuisssem, utrumque vidi e gena sibi respondente provenisse. In genae utriusque membrana mucosa vulnus aliquot lineas longum, inventum fuit, per quae vulnera, quum corpuscula in cavum oris pervenissent, jam in dorso linguae posita erant. Quarum utrumque petiolo tenui, quem altius usque in genam persequi licebat, praeditum erat. Illo tempore, aperte confitendum est, his, quae diximus, inventis, dubium me haesitasse quid censerem, quum praesertim in operibus quoque de anatomia scriptis, quae tum in promptu erant, quamquam ea pervolvebam, nihil tamen, quod lumen rei adhiberet, reperirem.“

„Qua causa commotus quum primam, quae oblata fuerat, occasionem cadaveris infantis recens nati sectionem instituendi ad anatomicam genae perquisitionem adhibuissem, situm in ea corpusculum adiposum idem esse cognovi, quod quale esset, in sectione supra

narrata, intelligere non potueram. Ex illo inde tempore, magna sectionum cadaverum in nosocomio multitudine facta, semper corpusculum illud adiposum monstravi, de eoque in meis de infantium morbis lectionibus mentionem intuli. Observatio autem in ephemeridibus a Schneider et Schuermayer editis lecta praecipue primae observationis a me ipso factae in animum revocavit memoriam.“

*Casus secundus.* Ad casum modo descriptum a cl. professore Walter observatum jam alterum quendam, cujus in praefatione injecimus mentionem, quum magnam cum priore similitudinem prae se ferat, adungere nunc liceat. Qui casus e commentatione quadam petitus est, ephemeridibus de medicina publica a Schneider et Schuermayer editis inserta, pariter ac superior ad infanticidium pertinens <sup>1)</sup>, Omnibus, quae ad materiam nobis propositam non spectent, quaeque ad eandem illustrandam non valeant praetermissis, locos commentationis, qui ad rem nostram referuntur, jam prolaturi sumus. Narrantur talia :

Ancilla quaedam, matrimonii experta, quum gravida facta esset, status, quo erat, non satis sibi conscia, imprudens partu inopinato, dum stat, oppressa fuit.

<sup>1)</sup> Deutsche Zeitschrift für die Staatsarzneikunde, herausgegeben v. P. J. Schneider und H. J. Schürmayer, Jahrgang 1852, neue Folge Band XI, Heft I pag. 66 etc.

Infans, quemadmodum in narratione casus proditur, magna cum vehementia e genitalibus praecipitatus, capite nodo coaxationis impacto, quum ibidem aliquamdiu jacuisset, horis tribus circumactis, inde mortem occubuit. Actorum commentarius, a medico circuli, Dr. Wimmer perscriptus, mortem violentam, aliqua vi, ad infantis calvariam adhibita, illatam confirmat, quippe in quo ad utrumque os bregmatis ecchymomata, nec non sanguinem extravasatum in cerebro inventa esse, sinistrumque os parietale tres ostendisse fissuras referatur. Praeterea in eo, quem diximus, actorum commentario talia leguntur: „Cavo oris perquisito in dextra linguae parte dimidia corpusculum reperitur planum, glandulosum, fere dodrantem pollicis longum, dimidium pollicem latum, quod quum diligentius esset pervestigatum, parotidis partem continuatam esse apparuit, quae quidem ad palatum molle versus per aperturam quandam abnormem, vix pisum magnitudine aequantem, prodiit.“

Quamquam locos modo allatos si sequare, corpusculum in oris cavo inventum, pro parte glandulae parotidis putaveris, tamen non deesse mihi videntur causae, cur eam sententiam in dubitationem vocemus. Ceterum haud abnuerim, facile eam opinionem, dum illud in gena corpusculum adiposum exploranti non cognitum fuerit, animo concipi potuisse, quum inter duo illa corpora nonnullae similitudines intercedant. Sic, ut exempla afferam, in utroque eorum primo adspectu

species offertur separata atque rotundata, quo accedunt et adipis copiae depositae, quas et in glandula parotide admodum insignes esse constat. Quin etiam ductus Stenonianus aut proxime corpusculum adiposum aut inter ejus lobulos decursum suum tenens pro corpusculi ductu efferenti haberi potuit. Quae omnia quamvis primo obtutu inducere possint, ut corpuscula ista inter se confundas permisceasque, tamen diligentiore perquisitione adhibita, si descriptionem anatomicam, quam capite primo exhibuimus, respexeris, de vera corporis natura nulla exstare potest dubitatio.

Adde, quod, sedem glandulae parotidis si reputaveris, eam videbis in lacunam, quae ante aurem externam et sub ea inter processum mastoideum ramumque ossis maxillae inferioris sita est, cunei ad instar penetrare, musculosque pterygoideos attingere. Quo ex loco, non negaverim quidem, si partes interjectae, praesertim musculi pterygoidei, nimium non objiciant renisum, glandulam in cavum pharyngis transire posse; verum a cavo oris tanto illa distat intervallo, sine anteriore usque ad mediam faciem anteriorem musc. masseteris pertinente, ut eo penetrare nequeat. — Fit quidem interdum, ut glandula parotis lobulum habeat separatum, quem parotidem accessoriam appellare solent, ad marginem anteriorem musc. masseteris positum; at is tamen, si adest, corpusculo adiposo telaeque cellulosae, qua id circumdatur, superimpositus cernitur aut,

sicuti ipse in cadavere quodam infantili observavi, in corpusculi sulcum est immissus. Quod quum ita sit, parotidis lobulus non prius in oris cavum devenire queat, quam transitu sibi ab illis partibus concesso, vel his ipsis una cum parotide accessoria propulsis. Ceterum parotis ista accessoria non reperitur nisi perraro, quum corpusculum adiposum pars organismi normalis sit, constanter ac semper inventa.

Quibus causis permotus, non possum, quin corpus, a Dr. Wimmer pro parotidis portione habitum, nihil iudicem aliud esse, nisi corpusculum, de quo disseruimus, adiposum, quod similibus omnino causis, quam quae in casu a Prof. Walter observato valuerunt, per musculus buccinatorem disruptum penetrans in oris cavum pervenerit. At inquis apertura, piso magnitudine par, quae in actorum commentario dicitur corpori isti transitum dedisse, nimis parva videtur, cum ipsius corpusculi magnitudine comparata. Verumtamen, si meminerimus, quam telarum oris tum membranae mucosae, tum musculi buccinatoris elastica sit natura, intelligere sane poterimus, quo modo corpusculum laeve ac rotundatum, vi aliqua vehementer agente, penetrare valuerit.

Opinioni Dr. Wimmer, qua corpus illud, vi extrinsecus illata, in primis pressione ope manus ad regionem glandulae parotidis exhibita, provenisse ratus est, chirurgus praefecturae, Dr. Teubern, adversarius existit, corpus abnorme in oris cavo inventum, primae

conformationis vitium esse, vita foetali natum, contendens. Ductu Stenoniano enim non sat mature occluso, partem parotidis exisse arbitratur. Attamen parotis ad normam constructa, quae quidem usque ad mediam faciem externam musc. masseteris porrigitur, cum ipsum ob situm vel ductu Stenoniano eo, quo vult, modo imperfecte occluso egredi nequiret. Quae res quum ita se habeat, dolendum sane, quod in cadaveris sectione gena non fuit aperta, neque in has partes diligentius est inquisitum. Medici quum de morte infantis inter se dissentirent, academia chirurgica et medica, quae Dresdae floret, abitrium ultimum fecit, a Dr. Choulant conscriptum. In quo Dr. Choulant, quod ad corpus alienum, in cavo oris repertum, attinet, eam in sententiam disserit, ut, quantum ex actis perspicere liceat, id vitium primae conformationis esse dicat, neque pro parte aliqua normali, per vim propulsa e sua sede habendum, iidem addubitans, utrum parotis fuerit, an alia quae formatio accessoria.

Ex quibus controversiis sententiarumque diversitate, ad nostram rem quod spectat, sectionis forensis iudices, Drr. Wimmer, Teubern et Choulant, quid sibi observaretur, quaque ratione inventum in oris cavo corpusculum explicarent, exploratum non habuisse elucet. Mea ut fert opinio, corpusculum illud alienum neque abnorme quiddam, neque gl. parotis prolapsa existimandum erit, sed profecto corpusculum adiposum nor-

male est, quod tamen medicis iudicium facientibus, quin etiam ipsi academiae chirurgicae et medicae Dresdensi ignotum atque incognitum fuisse videtur. Etenim si id novissent, dubium non est, quin commemoraturi fuerint, nunc tamen ne verbo quidem mentione ejus injecta. Quin immo quam Dr. Wimmer in actorum commentario ait institutam esse pervestigationem accuratorem corporis, qua quidem istud pro parotidis parte continuata habendum esse apparuerit, quantum ad nostram rem spectat, extra omnem dubitationis aleam positam non esse ideoque perquisitionem factam ea, quam abhibitam dicat, diligentia caruisse, quam maxime persuasum habeo.

### CAPUT III.

**H**oc in capite restat, ut observationes quasdam, quae ad magnitudinem, formam, superficiem, involu- tionem, evolutionem, denique ad naturam nec non ad indolem corpusculi adiposi pertineant, adferamus.

Corpusculum, quemadmodum jam ante monuimus, plerumque longitudine  $\frac{3}{4}$  poll., latitudine atque crassitie  $\frac{1}{2}$  poll. aequat. Quod volumen tamen variatur, nunc majus, nunc minus inventum, quod quidem incrementum et decrementum, cum adipis copia in reliquo corpore, praesertim in gena, reperti, aut adaucta, aut diminuta, certa quadam ratione contineri videtur. Etenim plerisque in casibus infantem macrum et macilentum non tam magnum corpusculum adiposum offere videbam, quam in bene nutrito adfuerat. Accedit, quod in infantibus maeris certius conspicitur et a partibus vicinis magis disjunctum apparet, quum adeps subtiliter granulatus, alias corpusculum involvens, minore copia adsit. Neque semper magnitudo in utraque gena eadem est, sed interdum accidit, ut corpusculum genae alterius majoris

sit ambitus, in altera incrementis minoribus captis, quod vitium, quum externam genarum speciem inaequalem effecturum videatur, ea re compensatur, quod adipis, corpusculum minus cingentis, major reperitur copia.

Ad formam corpusculi quod attinet, ea, ut supra docuimus, variatur, quippe quae modo nuci avellanae, modo amygdalae similis cernatur, i. e. aut globulum paululum compressum, aut corpus ovatum, paululum complanatum, quod ab altero eoque plano latere in petiolum exit, nobis offerat. Ceterum hae formae non semper distinctae sunt, id quod tum maxime observatur, quum complures corpusculi sunt lobuli.

Superficies, uti supra demonstravimus, aut planitiam praebet laevem, aut sulcatam, qui sulci corpusculum in lobulos dividunt, varia magnitudine praeditos. Saepe duos observamus lobulos, uno sulco transverso separatos, rarius corpusculo in plures, quam duos lobulos, dilapso et pluribus penetrato sulcis; quod si evenit, nonnunquam speciem prae se fert inaequalem, ut ad mori similitudinem accedat. Interdum fit, ut in altera gena corpusculum lobulis careat, in altera ejusdem hominis illis instructum sit. Quo interdum, quemadmodum observavi, accidit, ut ductus Stenonianus aut parvula parotis accessoria, ducti Stenoniani adhaerens, ab altero latere in sulcum, ideoque in corpusculum adiposum veluti immersus sit, in altero supra decurrens, idque nonnunquam vel tum, quum corpusculum et ipsum sulcis distinctum est.

Equidem antea id corpusculum, in solis repertum infantibus, aetate posteriore evanescere, falso existimabam, qua opinione inductus, primum pervestigaciones meas non instituebam, nisi in infantibus recens natis. Quum autem perdifficile esset, majorum aetate infantium cadavera ad indagandum nancisci, quo tempore corpusculum adiposum evanescat, diutius me latebat. Denique, quum oblata esset occasio, cadaver puellae quatuordecim annos natae, phthisi pulmonum extinctae, perscrutandi, illud adhuc non mutatum inveni, qua re in eam adductus sum sententiam, ut posteriore quoque aetate non deesse, censerem. Quam ob causam in complurium hominum, annos 25—35 natorum, cadaveribus genas aperui, quo facto corpusculum adiposum, quale supra descripsimus, in omnibus cadaveribus reperi. Quin etiam in muliere quadam, sexaginta annorum, cujus cadaver summopere erat macilentum, corpusculum istud certo cognoscere licuit. Quae quum ita essent, difficultas cadavera infantium 2—14 annos natorum ad perquirendum adipiscendi evitata fuit, et, quantum mihi persuasi, certam efficere possum conclusionem, illa, quam modo dixi, aetate, corpusculum nullam subire majoris momenti commutationem.

Itaque, altera ex parte, quum istud corpusculum diversis aetatibus, ab infantibus inde neonatis, usque ad aetatem decrepitam, investigassem, ex altera, quo primum tempore in statu foetali id invenire liceret, exquirere studui. Vestigia prima, at ea tamen obscura,

tertio graviditatis mense deprehenduntur, dum mense quarto, gena aperta, jam satis perspicue, specie noduli subrotundi, ejusdem, qua caput acus est ad figendum usitatae, magnitudinis observatur. In foetu mensium quinque eadem fere, qua lens, forma et magnitudine reperitur, planum atque in cavitate genae super muscolum buccinatorem situm, genaeque, quae adhuc speciem collapsam praebet, formam subrotundam nondum imperitiens. Mense sexto corpusculi adiposi crassities quoque increscere incipit, fere magnitudine pisi, formaque plerumque magis oblonga praediti. Jam gena rotundior existit, speciemque plenioram induit. Foetus evolutione progrediente, mensibus septimo, octavo et nono, corpusculum paulatim illam magnitudinem formamque, quam capite primo exposuimus, obtinet.

Denique reliquum est, ut quaedam de natura et indole corpusculi adiposi disseramus.

Adeps, quem omnino in omnibus fere corporis humani partibus invenimus, perparva copia, fere nullis vestigiis deprehensis, tantum nonnullis in locis, uti in glande penis, clitoride, tela pulmonum, cet. reperitur. Contra in aliis quibusdam locis plus adipis accumulatum cernimus, uti sub corio, ad musc. glutaeos, sub plantis pedum, sub vola manus, cet. Saepe tendines sacculis adiposis circumdantur, qui nonnunquam in articulationes (Glandulae Haverianae dicti) penetrant. Magnae copiae, quae adeo in morbis phthisicis fere nunquam totae evanescent, v. c. in orbita, ad cor,

cet. inveniuntur, quo etiam adeps faciei musculos cingens est referendus. Itaque et corpusculum, de quo dicimus, huc pertinet, cui rei argumento est, quod illud in homine supra memorato, sexaginta annos nato, perquam macilento, vidimus.

In animalibus quoque, pariter atque in hominibus, locis quibusdam tales adipis copiae accumulatae non desunt. Sic, ut exemplum afferam in vituli fossa temporali, prope supra arcum zygomaticum, glomus adiposum, ejusdem, qua nuces juglandes sunt, magnitudinis, ope petioli cum adipe, in orbita deposito, connexum, invenitur, praeter quod alterum glomus, duplo majus, proxime ante aurem externam vituli est depositum. Largior adipis copia sepeperata praecipue in caviis cohayis, recens natis, observatur; in quo animali ab utroque cervicis latere glomera adiposa, pisorum magnitudinem excedentia, cernuntur; in regione axillari et sub renibus in cavo abdominis majoribus etiam reperitis. Similiter in leporis cuniculi scapulis adipis depositi copiae inveniuntur. In ranarum quoque cavo abdominis adeps, peculiari forma praeditus, qui nomine corporum flavorum notus est, specie striarum satis longarum, taeniis similium, quae striae in altero fine coalescentes, ad manus humanae speciem prope accedunt, depositus est. Exempla similia, siquidem adipis accumulationes pathologicas huc traheremus, plurima adferre nobis liceret, quae tamen, vereor, ne a re nobis proposita nimis sint aliena.

Et tamen loco corporis animalium, qui illi respondeat, ubi in homine corpusculum adiposum genae est depositum, equidem, quamvis saepe animalium cadaveribus perquisitis, nihil unquam simile reperiēbam; sed plerisque in casibus locus, quo fibrae musc. buccinatoris sub fibris masseteris proveniunt, parva telae conjunctivae copia repletus, cuteque obtectus erat. Verumtamen in quibusdam mammalibus, ut in vitulo, in ursis arctis juvenis, in leporibus cuniculis, cet. quiddam inveni, quod corpusculo adiposo, in homine reperto, simile ducatur. Namque eo ossis maxillae superioris loco, quo tuber maxillare in processum alveolarem dentis molaris ultimi descendit, infra arcum zygomaticum, in fossa sphenomaxillari, corpusculum quoddam adiposum situm est, pariter petiolo instructum, eoque cum adipe orbitae conjunctum. Quod corpusculum, musc. massetere omnino obtectum, nisi hoc disjuncto, in conspectum non datur.

Aetatis quoque habita ratione, quaedam in adipe deposito observantur diversitates. Sic foetus, nondum evolutus, macior cernitur, qui, quo propius suam maturitatem accedit, eo magis adipis depositi copia augetur. Praecipue autem pueritia plurimi adipis offert, quae copia, pubertate coepta, rursus decrescit, aetate posteriore, genitalium functione vel minuta, vel sublata, denuo accrescens, et denique ultima senectute marasmo senili minuitur. Cui varietati tamen corpusculum adiposum genae vel parum, vel omnino non obnoxium videtur,

utpote quod in omnibus aetatibus fere eadem magnitudine invenerimus, quae res, quoddammodo indicat, id necessarium ideoque majoris momenti putandum esse.

Una relinquitur quaestio, ut indagetur, quae corpusculi adiposi in organismo humano functio, quaeque ejus sit utilitas.

Adipis in universum functiones — eam enim corpusculi adiposi partem praecipuam esse constat — duplici respectu contemplari possumus.

Adeps in genere enim subsidium est respirationis atque animalium nutrimentum omnino necessarium, quippe quod, uti corpus carbonio abundans, maxime ad generandam calorem plurimum valeat. Qua in re, per processum combustionis carbonio suo edito, ad calorem animalis generandum prodest. Verum pro alimento etiam, siquidem physiologorum aetatis recentioris sententias sequamur, adeps putari potest, qui viri docti eum, ad materiei animalis metamorphosin plurimum conferre, quin etiam ad cellas formandas primam ansam praebere, contendunt.

Ceterum hae functiones, quum corpus adiposum, de quo disserimus, neque pro nutrimento, neque pro alimento ad cellulas formandas adhibeatur, ad hoc quidem minus pertinere videntur.

Itaque ad aliam quandam convertamur rationem, qua adipis functiones considerare liceat, quae functiones praecipue eatenus graves sunt, quod adeps partem organismi efficit, idque ut cellula adiposa et tela cel-

lulosa adipis. Negari non potest, materiem adiposam, in tela adiposa organica contentum, aequè ad sustinendam calorem, et duplici quidem ratione, consumi. Primum enim pro materia comburenda in organismo reservata haberi potest, id quod maxime in morbis, nec non in inedia cognoscere licet. Quamvis enim et aliae substantiae organismi comburendo calorem praebeant, tamen sine dubio adeps praecipua, quae comburatur, materies est. — Simul naturam ipsam observamus iis animalibus, quae normalibus vitae rationibus, longius per tempus nutrimentis extrinsecus investis, abstinere coacti sunt, largiorem adipis copiam in corpore deponere. Namque corpuscula flava, quae dicuntur, in ranae cavo abdominis inventa, quum ante somnum hibernum permagna sint, postea parva atque minuta, quoddam cum caloris generatione connexu teneri, non est, quod dubitemus. Aequè se res habere videtur de larga adipis copia auctumno in aliis animalibus, somno hiberno indulgentibus, deposita, quam quidem pro fonte habere possumus, unde chemicae respirationis mutationes eo tempore somni hiberni redundant.

Secundo tela adiposa utilitatem physciam mechanicamque sibi vindicat. Respectu physico functio pariter in conservando calore conspicua est, quum adipem calori propagando parum aptum esse satis constat. Exemplo sint homines obesi, qui, a frigore tutiores, contra ea calore magis vexantur. Quam adipis virtutem

ad corpusculum adiposum genae, per se patet, non pertinere, sed tummodo eam vim observari, quum adeps, praesertim sub cute, latius sit extentus. Id quod in cetaceis, phocis, cet. evenit, quae, quamvis in sede frigida habitent, semper tamen eximium caloris proprii gradum servare possunt.

Aliam verum eamque gravissimam utilitatem adeps respectu mechanico corpori adfert. Etenim, ut exemplum proferam, cum tela conjunctiva conjunctus, quam scimus adipis accumulationibus maxime esse idoneam, intestitia lacunasque artuum, musculorum, viscerum, vasorum etc. implet. Qua re non solum ut vinculum conjunctivum elasticum magnae est utilitatis, verum etiam respectu aesthetico, ut quo natura velut ornamento utatur, multum valet, quoniam externis corporis formis, aequabiliores et quasi rotundiores reddendo, speciem induit pulchriorem, formis angulosis rugisque hominum macilentorum propriis contrariam.

Adde quod adeps, locis quibusdam depositus, ut qui corpus sit molle atque elasticum, varios motus tum activos tum passivos adjuvat, id quod praecipue in articulationibus, in vola manus plantaque pedis, nec non in orbita cordeque cernimus.

Quas ultimas diximus functiones mechanicas, eadem ad corpusculum adiposum in gena inventum referendae videntur. Nam gena, si quidem id corpusculum exiguum parvumque est, excavata collapsaque apparet, casu contrario, praesertim in infantibus parvulis, in

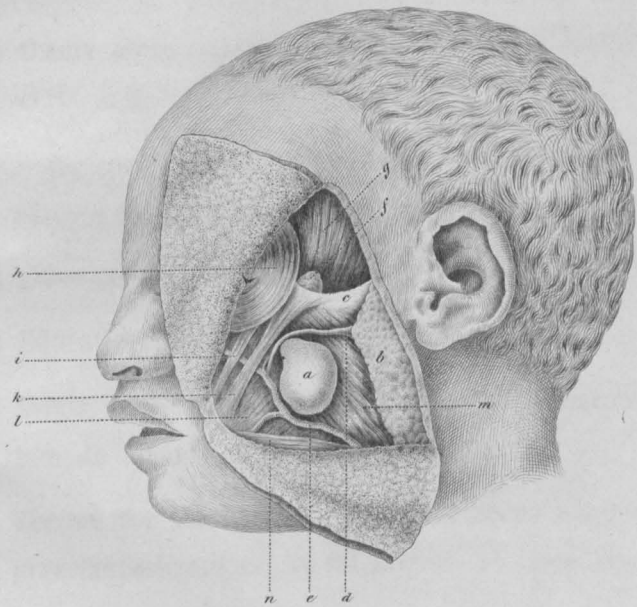
quibus corpusculum ex canaliculo magis ad superficiem genae prodit, formam illam plenam rotandamque praebens. Praeterea hic quoque corpusculi petiolum, adipis officia interstitia lacunasque explendi, satisfacere videmus, simul nervis vasisque, quae ob teneram, qua sunt, structuram quasi munimento indigent, involutis. Omnium maxime id in fossa sphenopalatina observatur, cujus cavitatem nervi nasales posteriores, infra orbitalis cet. cum vasis suis sanguiferis permeant, usque ad loca, quibus ex canaliculis osseis egrediuntur, petioli processibus involuti. Adipis functionem supra memoratam, qua torum mollem et elasticum efficiendo motus faciliores reddat, hic quoque eandem animadvertimus, id quod vel positio ejus super musculus buccinatorem, ergo inter maxillas superiorem et inferiorem, satis indicat. Hoc loco corpusculum adiposum cum petiolo suo molle suppeditat stratum, in quo fortissimae musc. masseteris in manducando contractiones fiant, quam eandem vim petiolus in ea exhibet regione, ubi pars musc. temporalis inferior et musc. pterygoideus externus posticum canalis parietem constituunt.

Alia quaedam functio, quae et ipsa ad corpusculi adiposi genae proprietates physicas fortasse referri possit, a situ et positione dependens, in eo consistat, quod suctum adjuvet. Corpusculum praecipue in infantibus recens natis valde evolutum videbamus, quum ejus magnitudo, cum totius capitis infantilis magnitudine comparata, minorem quam in adultis differentiam offerat.

Nempe hac aetate infantis est, alimenta sugendo sumere, qua in re buccinatores, minus evoluti, perparum reniti valentes, inter sugendum inspirando in cavum oris traherentur, quo fieret, ut spatio oris coarctato, functio sugendi non satis perfici posset. Constat videlicet, infantes, genis cavis praeditos, parcius mammis maternis uti lactisque quantitatem, ad nutriendum necessariam, exsugere non posse. Quas ob causas corpusculum adiposum, reliquo adipe circumjecto et musc. buccinatori imposito, adjutum, ad soliditatem quandam, reni-sumque genae impertienda valere arbitror, quibus, ne gena in sugendo inspiratione collabatur, cautum sit.

### Iconis explicatio.

- a)* Corpusculum adiposum.
- b)* Glandula parotis.
- c)* Arcus zygomaticus.
- d)* Ductus Stenonianus.
- e)* Arteria facialis anterior.
- f)* Ramus petioli corpusculi adiposi, ad fossam temporalem adscendens.
- g)* Musc. temporalis.
- h)* Musc. orbicularis palpebrarum.
- i)* Musc. zygomaticus minor.
- k)* Musc. zygomaticus major.
- l)* Musc. buccinator.
- m)* Musc. masseter.
- n)* Musc. triangularis menti.



## **THESES.**

- 1) Omnia signa graviditatis priore spatio dimidio incerta sunt.
  - 2) Dolor morbi praenuntius, sed sedes doloris non semper sedes morbi.
  - 3) Stuprum violentum et in matrimonio fieri potest.
  - 4) Educatio excolendo corpore incipi debet.
  - 5) Magis necessarium est medicum quam jurisconsultum de ineundo matrimonio consulere.
  - 6) Ferrum tam intrinsecus quam extrinsecus adhibitum praestantissimum est et medicamen et remedium.
-

## **THESES.**

- 1) Omnia signa graviditatis priore spatio dimidio incerta sunt.
  - 2) Dolor morbi praenuntius, sed sedes doloris non semper sedes morbi.
  - 3) Stuprum violentum et in matrimonio fieri potest.
  - 4) Educatio excolendo corpore incipi debet.
  - 5) Magis necessarium est medicum quam jurisconsultum de ineundo matrimonio consulere.
  - 6) Ferrum tam intrinsecus quam extrinsecus adhibitum praestantissimum est et medicamen et remedium.
-