books2ebooks.eu

Pirogov, Nikolai

Annalen der chirurgischen Abtheilung des Clinicums der Kais. Universität Dorpat / hrsg. von Nicolaus Pirogoff, Dr. med., Hofrath, ord. Prof. der Chirurgie und Director des chirurg. Clinicums an der Ka

Jahrgang I-II

Dorpat : C. A. Kluge
1837-1839

University Library of Tartu: Est.A-4494

eBooks from your library by eBooks on Demand

digitised by University of Tartu Library

UNIVERSITY OF TARTU LIBRARY

EOD – Millions of books just a mouse click away! In more than 10 European countries!



Thank you for choosing EOD!

European libraries are hosting millions of books from the 15th to the 20th century. All these books have now become available as eBooks – just a mouse click away. Search the online catalogue of a library from the eBooks on Demand (EOD) network and order the book as an eBook from all over the world – 24 hours a day, 7 days a week. The book will be digitised and made accessible to you as an eBook.

Enjoy your EOD eBook!

- Get the look and feel of the original book!
- Use your standard software to read the eBook on-screen, zoom in to the image or just simply navigate through the book
- *Search & Find*: Use the full-text search of individual terms
- *Copy & Paste Text and Images*: Copy images and parts of the text to other applications (e.g. word processor)

Terms and Conditions

With the usage of the EOD service, you accept the Terms and Conditions provided by the library owning the book. EOD provides access to digitized documents strictly for personal, non-commercial purposes. For any other purpose, please contact the library.

- Terms and Conditions in English: http://books2ebooks.eu/odm/html/utl/en/agb.html
- Terms and Conditions in Estonian: http://books2ebooks.eu/odm/html/utl/et/agb.html

More eBooks

Already a dozen libraries in more than 10 European countries offer this service.
More information is available at http://books2ebooks.eu

ANNALEN

DER

CHIRURGISCHEN ABTHEILUNG

DES

CLINICUMS

DER KAISERLICHEN UNIVERSITÄT DORPAT,

HERAUSGEGEBEN

VON

NICOLAUS PIROGOFF,

Dr. med., Hofrath, ordentlichem Professor der Chirurgie und Director des chirurgischen Clinicums an der Kaiserlichen Universität Dorpat.



I. JAHRGANG,

vom 1. April 1836 bis den 1. April 1837.

DORPAT, 1837.

VERLAG VON C. A. KLUGE.

Der Druck ist unter der Bedingung gestattet, dass nach Vollendung desselben die gesetzliche Anzahl Exemplare an die Censur-Comität abgeliefert werden.

Dorpat, den 18. August 1837.

M. v. Engelhardt, Censor.

INHALT.

I. Aeufsere Verletzungen. Seite.

1. Kopfverletzungen. Fall 1—12. . . . . 4 — 27
2. Rückgratsverletzungen. Fall 13. . . . . 27 — 30
3. Halswunden. Fall 14. . . . . 30 — 32
4. Knieverletzungen. Fall 15—17. . . . . 33 — 55
5. Complicirte Fracturen. Fall 18—21. . . 55 — 73
6. Knochenbrüche u. Verrenkungen. Fall 22—31. 73 — 97
7. Vermischte Verletzungen. Fall 32—33. . . 97—105

II. Entzündung mit ihren Uebergängen in andere krankhafte Processe.

1. Entzündungen. Fall 34—37. . . . . 105—130
2. Verbrennungen. Fall 38—39. . . . . 130—137
3. Suppurative Entzündungen. Abscesse. Fisteln. Fall 40—54. . . . . 137—189

III. Geschwüre.

1. Syphilitische Geschwüre. Syphilis. Fall 55--70. 190—217
2. Fufsgeschwüre. Fall 71—75. . . . . 217—234
3. Knochengeschwüre. Fall 76—78. . . . . 234—239
4. Spondylarthrocace u. Coxarthrocace. Fall 79--87. 239—266

IV. Brand.

Bemerkungen 266 272
Amputation . . . . . 272—277
Fälle des Brandes von 88—94. . . . . 277—292

V. Afterproducte. Fall 95—109. . . . . 292—363

VI. Vermischte Fälle. Fall 110—113. . . . . 363—382

VII. Tabellarische Uebersicht der behandelten Augenkrankheiten. 88 Fälle.

VIII. Erklärung der Abbildungen.

VORWORT.

„Que la trompette du jugement dernier sonne quand elle voudra, je viendrai ce livre à la main me présenter devant le Souverain juge. Je dirai hautement: Voilà ce que j'ai fait, ce que j'ai pensé, ce que je fus.“ Rousseau.

Das Horatianische „*nonum prematur in annum*“ ist nicht erfüllt worden von dem Herausgeber dieser Annalen. Erst seit einem Jahre bekleidet er das Amt eines Directors des chirurgischen Clinicums zu Dorpat, und schon wagt er es, die Ereignisse dieser Anstalt dem ärztlichen Publicum mitzutheilen. Dieses Werk kann also nur Unreifes, wenig Gediegenes enthalten; es wird vielleicht wimmeln von den Fehlern eines angehenden practischen Arztes; noch mehr, es wird vielleicht gewisse Grundsätze entwickeln, vor deren Ausführung der junge Arzt sich hüten mufs; es wird vielleicht lehren, nicht wie man dort und da handeln soll, sondern wie man gerade nicht soll; ja, wer das Buch mit einer solchen Ueberzeugung in die Hand nimmt, der wird sich auch bestimmt wenig irren. Aber trotz dem glaubte ich mich doch zur Herausgabe einer solchen Schrift berechtigt zu sehen, weil uns gerade solche Bücher, welche die Beichte des practischen Arztes enthalten sollen, noch fehlen, und weil gerade der negative Nutzen ei-

nes Werkes in einer solchen Wissenschaft, wie es die Chirurgie ist, für den jungen Wundarzt häufig viel schätzbarer ist, als der positive. Ich hielt es sogar für meine heilige Pflicht, die Erzählung meiner ärztlichen Handlungen und deren Resultate dem Publicum anzuvertrauen, weil jeder gewissenhafte Mann, und besonders ein Lehrer, eine Art von innerem Verlangen haben muſs, seine Irrthümer zur Warnung der Anderen, weniger Erfahrenen, so schnell als möglich zu offenbaren. Der Grundsatz, der mich am meisten bei der Abfassung dieser Schrift leitete, ist vielleicht etwas sonderbar, für mich aber nicht minder richtig. — Ich hege nämlich nicht die Ansicht, daſs die angehenden Aerzte nur gediegene practische „*opera*“ von den Matadoren in unserer Kunst lesen sollen; mögen sie diese Werke durch und durch studirt haben, sie werden doch nicht im Stande seyn, die Handlungen und Thaten von diesen gesalbten Künstlern nachzuahmen; weil diese Handlungen und Thaten schlechterdings nur die Sache der Erfahrung, der Uebung, des practischen Tactes sind, was Alles durch Lesen und Studiren nicht erworben werden kann. Raphaël's Bilder passen nicht zur Nachahmung für einen Anfänger; er muſs zuerst das Tägliche, das Gemeine mit seinen guten und schlechten Seiten durchmachen; er muſs irren und abermals irren, ehe er zu dem ersprieſslichen Resultate kommt, die glücklichen Thaten der erhabenen Meister der Kunst nachahmen zu können, und im Stande zu seyn, nach ihren Maximen richtig zu handeln. Daher müssen für einen angehenden practischen Arzt die Handlungen eines andern, auch angehenden Arztes, wenn sie nur genau

und gewissenhaft erzählt sind, auch bei weitem ersprieſslicher und lehrreicher seyn, weil sie in seinem eigenen Handeln einen verwandten Anklang finden. Wenn uns der gesunde Menschenverstand lehrt, „die Fehler zu vermeiden“; wenn die trotzige Erfahrung dagegen beweist, daſs „man sich irren muſs“, so kann und wird die naive, unparteiische Erzählung der Facta aus dem Munde eines Mannes, der das unermeſsliche Feld der ärztlichen Praxis nur eben erst zu betreten angefangen hat, indem sie den Mechanismus des Fehlens selbst entwickelt, es uns gerade zeigen, sowohl wie man die Fehler vermeidet, als wo ein Fehler unvermeidlich ist. — Möge ich hier Recht oder Unrecht haben: so will ich doch dem ärztlichen Publicum das, was ich im Verlauf eines Jahres gethan und wie ich gehandelt habe, erzählen; wenn auch nicht Alle das Buch für nützlich und seine Herausgabe für „indicirt“ halten werden, so können wenigstens Alle überzeugt seyn, daſs es keinen Sitz für die Lüge oder für die Prahlerei darbietet.

Ich kann nicht umhin, bei dieser Gelegenheit dem Herrn Assistenten des chirurgischen Clinicums, Dr. v. Kieter, und denjenigen HH. Practicanten, die mich bei der Beobachtung der hier beschriebenen Fälle durch ihre Pünctlichkeit in der Führung der Krankheitslisten wesentlich unterstützten, meinen innigsten Dank auszusprechen.

Dorpat, im März 1837.

PIROGOFF.

I. AEUSSERE VERLETZUNGEN.

1. KOPFVERLETZUNGEN.

1) *Kopfwunden.* Unser erster Grundsatz bei der Behandlung der Wunden der Kopfschwarte war, die *prima intentio* so schnell als möglich zu bewirken. Ich kann mir gar nicht vorstellen, wie einige Wundärzte auf die Idee gekommen sind, die Wunden der Kopfhaut *per granulationem* heilen zu wollen, indem sie 1) die geringere Neigung derselben zur *prima intentio*, und 2) ihre häufige Complication mit dem Leiden der innern Gebilde des Schädels (wobei die Wunde als der beste Schild für den krankhaften Zustand der Gehirnhäute dienen sollte) angeführt haben. Meiner Meinung nach giebt es vielleicht im ganzen Körper keine Gegend, welche die *prima intentio* mehr begünstigte, als gerade der Kopf. Die feste Unterlage, die geringe Beweglichkeit der Haut, die derbe Textur und der Gefäfsreichthum derselben: — alles dieses befördert in der Kopfhaut ungemein die schnelle Vereinigung; sogar die Häufigkeit des Erysipels der Kopf- und Gesichtshaut beweist, wie ich glaube, dasselbe. Die Sutur bei den Kopfwunden, selbst wenn sie Lappenwunden sind, halte ich für überflüssig; die feste Knochenunterlage macht sie wirklich ganz entbehrlich. Bisweilen habe ich gesehen, dafs einfache Schnittwunden, einige Zoll lang, an verdächtigen Stellen mit dem Bistouri gemacht, nachher unter dem Gebrauch von kalten Umschlägen ganz vollkommen *per primam intentionem* heilten, ohne die geringste Anwendung von Verbandstücken (siehe unten den Fall mit der Commotion); das kommt offenbar daher, weil diese Wunden sehr wenig aus einander klaffen. Wenn ich also eine Kopfwunde ohne andere Complicationen mit Gehirnleiden zu behandeln bekomme, so lasse ich auf der Stelle den ganzen Kopf abrasiren, und wenn ich keine Gegenwart von fremden Körpern in der Wunde bemerke, so kümmere ich mich weiter nicht um das Sondiren der Wunde; ich lasse die Fragen, ob die Wunde penetrirend oder nicht penetrirend, ob das Periosteum abgetrennt oder unverletzt sey, ganz unentschieden; sondern lasse dieselbe gehörig ausbluten, und verbinde sie nachher nach Gama's Methode, d. h. ich nehme mehrere schmale Pflasterstreifen, die so lang seyn müssen, dafs sie den Kopf zweimal umgehen können,

entferne das Blutcoagulum, lege den mittlern Theil jedes Pflasterstreifens auf den der Wunde entgegengesetzten Punct des Kopfes an, und ziehe so die Wundränder genau zusammen, ohne einen Zwischenraum zwischen den Pflasterstreifen entblöfst zu lassen. Ich bedecke nachher den ganzen Kopf mit einem Eisumschlage. Ein sanfter Druck, eine beständige Anwendung der Kälte, die doch nicht im Stande ist, die langen Pflasterstreifen loszuweichen — sind die wichtigsten Vortheile dieser Methode. Den dritten Tag, oder wenn der Kranke über Schmerzen zu klagen anfängt, oder andere wichtigere Erscheinungen eintreten, so noch vor dem dritten Tage, nehme ich den Verband ab, und wenn ich finde, dafs meine Hoffnung auf die *prima intentio* vereitelt ist, dafs Eiterung eingetreten ist, so suche ich natürlich dem Eiter Ausfluſs zu verschaffen durch Contraaperturen etc., und behandle dann die Wunde *per granulationem*. Die Anwendung von Blutegeln nach Gama's Methode habe ich bei den einfachen Kopfwunden noch nie für nöthig gefunden. — Gegen die Vortheile, die Kopfwunden *per granulationem* zu heilen, kann angeführt werden: 1) Wenn die Eiteransammlung auf der *dura meninx*, oder sonst eine andere Affection derselben sich auf der verletzten Stelle bildet, so heilt auch die äufsere Wunde gewöhnlich nicht *per primam*, möge man sie behandeln, wie man wolle. 2) Die Behandlung der Kopfwunden *per granulationem* ist zu reizend, entblöfst unnützerweise das Periosteum, befördert die Necrose und verlängert die Heilung. 3) Treten Erscheinungen eines Hirnleidens oder des Leidens der *dura meninx* auf, so ist es uns noch immer unbenommen, auch die schon *per primam* geheilte Wunde wieder mit dem Messer zu öffnen; mithin gewährt die Behandlung *per grauulationem* auch selbst in dieser Beziehung durchaus keinen Vortheil.

Erster Fall. Wunde der Kopfhaut. Verband nach Gama's Methode. Heilung *per primam intentionem*. — Laurenty Nikolowitsch, ein russischer Tagelöhner, 21 Jahre alt, erhielt am 4ten April 1836, bei Gelegenheit einer Nekkerei, mit einem irdenen Topf einen Schlag auf den Rücken, und als er sich darauf umdrehte, einen zweiten auf den Kopf, welcher ihn besinnungslos niederstreckte, und ihm eine heftig blutende Kopfwunde beigebracht hatte. Nach kurzer Zeit kam Patient ganz wieder zu sich, und wurde so um 6 Uhr Abends auf's Clinicum gebracht. Man fand hier an der linken Seite des Kopfes, nahe am Schädel, eine beträchtliche Hautwunde; bei genauer Un-

tersuchung bemerkte man an dieser Stelle gleichzeitig einen Rifs im Knochen. Patient war ganz bei sich, sprach vernünftig, klagte nicht über Kopfschmerz, sondern gab nur einigen Schmerz in der Wunde an. Der Athem war frei, der Puls 60, etwas härtlich, die Pupillen lichtempfindlich, Erbrechen nicht zugegen. Patient erhielt ein Aderlafs von 10 ℥, der Kopf wurde rasirt, die Wunde mit langen schmalen Heftpflastern dicht zusammengezogen, Eisumschläge darüber gethan, innerlich ein Emeticum gegeben; doch weder dieses, noch ein am folgenden Tage wiederholtes stärkeres wirkten. Am folgenden Tage, den 5ten, befand sich Patient trefflich, er war fieberfrei und kein beunruhigendes Symptom zugegen. Eben so am 6ten, wo er zur Eröffnung des Stuhls eine Abführung aus *magnes. sulph.* bekam. Bis zum 10ten, dem sechsten Tage nach der Verletzung, hatte sich nichts verändert: die Heftpflaster wurden abgenommen, und man fand die Wnnde *per primam* geheilt. Sie wurde nochmals mit Heftpflastern bedeckt, und Patient am dritten Tage danach geheilt entlassen.

Zweiter Fall. Zerrissene Lappenwunde der Kopfhaut. Verband nach Gama. Heilung *per primam intentionem.* — Johann Wessi, ein esthnischer Müller, 29 Jahre alt, wurde den 29sten April 1836 von einem sich drehenden Windmühlenflügel am Kopfe getroffen und besinnungslos zu Boden gestreckt; doch war er schon bald darauf zu sich gekommen, als ein herbeigeholter Arzt dazu kam, der die Kopfwunde mit blutigen Nähten vereinigte, und ein Aderlafs von einem Pfund machte. Patient zog es vor, sich noch an demselben Abende auf's Clinicum bringen zu lassen. An der linken Seite des Vorkopfes war eine vier Zoll lange Hautwunde mit gequetschten Rändern, und nicht weit davon eine ähnliche kleinere; beide Wunden wurden durch den Einschnitt mit einander vereinigt; man fand weder den Knochen, noch das Pericranium verletzt; dasselbe ergab die Untersuchung von noch zwei kleinen, mehr nach aufsen gelegenen Hautwunden im Kopfe, die weniger gequetschte Ränder hatten. Die grofse Wunde war lappenförmig. Die Umgebung der Wunden war gegen das linke Auge hin sugillirt; das linke obere Augenlied stark angeschwollen, blauröthlich, nach innen gebogen, die linke *conjunctiva seleroticae* ecchymotisch. Im Uebrigen befand sich Patient ganz wohl, hatte nur Schmerzen in den Wunden, nicht im Kopfe; das Gesicht war bleich, die Pupillen etwas erweitert, die Respiration normal,

der Puls 70, voll und hart, die Besinnung ganz frei. Dem Kranken wurde noch ein Aderlafs von einem Pfund gemacht, der Kopf abrasirt, die Wunden durch lange Heftpflasterstreifen genau zusammengezogen, ein Eisumschlag darüber gethan und ein Emeticum gegeben, welches bald wirkte. Die Nacht schlief er gut. Am andern Tage, den 30sten April, befand er sich ganz wohl; kein Kopfschmerz, der Puls voll, ein Stuhl war gewesen. Er erhielt *pulv. temperans*, und den 1sten Mai, zur Unterstüzzung der Darmsecretion, eine Abführung aus Glaubersalz. Den 2ten Mai wurde die Wunde von neuem verbunden; die Sugillation am linken Auge hatte etwas nachgelassen. Den 3ten Mai nach der Abnahme des Verbandes fand man die Wunde fast ganz *per primam* geheilt. Zur Zertheilung der Ecchymose am linken Auge wurden lauwarme Ueberschläge aus *infus. arnic.* verordnet. Den 6ten Mai waren die Wunden gänzlich geheilt; die Ecchymose am Auge hatte bedeutend abgenommen; Patient verliefs die Anstalt.

Dritter Fall. Die Rifswunde der Kopfhaut. *Commotio cerebri.* Heilung *per primam intentionem.* — Grigori Jefimowitsch, ein 16jähriger Malerbursche, am 6ten Juni 1836 mit dem Anstreichen von Dachrinnen beschäftigt, stürzte 20 Fufs hoch von einem Gerüste auf den mit kleinen Steinen bedeckten Boden, und blieb besinnungslos liegen. Man begofs ihn mit einem Eimer Brunnenwasser, wonach er die Augen aufschlug, einige unverständliche Worte stammelte und sich erbrach. So wurde er auf's Clinicum gebracht. Bei der Untersuchung befand er sich in einem Zustande grofser Erschlaffung, der Kopf fiel auf die Brust; der Rumpf sank zusammen, die Extremitäten hingen herab; das Gesicht war bleich, die Pupillen erweitert, der Blick starr, der Puls klein und frequent (102), die Hände kühl, der Athem frei. Die an ihn gerichteten Fragen beantwortete er unverständlich lallend. An der linken Seite des Vorkopfes war eine 1½ Zoll lange bogenförmige Wunde mit gequetschten Rändern; der untersuchende Finger stiefs in ihrem Grunde auf keine Ungleichheiten. An der innern Fläche des rechten Schienbeins war eine handgrofse Stelle der Haut geschunden. Sonst keine Verletzungen. Patient bekam ein Aderlafs, während dessen aber weder das Bewufstseyn freier wurde, noch der Puls sich veränderte. Der Kopf wurde rasirt, die Wunde mit schmalen Heftpflastern zusammengezogen, eine Eishaube aufgesetzt und innerlich ein Emeticum gereicht, welches bald wirkte.

Im Verlaufe des Tages wurde das Bewufstseyn allmälig klarer, Patient schlummerte zwischenein etwas, klagte über Mattigkeit und Kopfschmerz. Abends war der Puls weich, 78. In der Nacht trat ein allgemeiner Schweifs ein, und Patient schlief bis 5 Uhr Morgens in einem Zuge. Nach dem Aufwachen war das Bewufstseyn ganz frei, der Kopfschmerz gewichen, die Pupillen contractil, der Puls weich, 80; nur noch Mattigkeit vorhanden. Am 8ten Juni war sein Befinden vortrefflich. Am 9ten Juni fand man die Wunde nach abgenommenem Verbande *per primam* geheilt; es wurde ein neuer Verband angelegt, und Patient, auf die dringenden Bitten seiner Angehörigen, nach Hause gelassen.

Vierter Fall. Lappenwunde der Kopfhaut. Eiterbildung. *Contraapertur.* — Heinrich Kellner, Gymnasiast, 16 Jahre alt, erhielt am Vormittage des 18ten März 1837 von dem Schwengel einer Hofpforte, welche durch den Wind zugeworfen wurde, einen heftigen Schlag an den Kopf, der ihn besinnungslos niederstreckte. Indessen erholte er sich bald, stand auf, und bemühte sich eine Stunde lang vergebens, das stark fliefsende Blut zu stillen. So kam er auf's Clinicum. Er war bei freiem Bewufstseyn, nur etwas matt, und klagte über Kopfschmerz. Der Kopf wurde abrasirt, und es zeigte sich quer über dem Scheitel eine 5 Zoll lange und 2 Zoll breite bogenförmige Lappenwunde, aus welcher zwei feine Arterien spritzten; Pericranium und Cranium waren unverletzt. Die Wunde wurde mit Heftpflastern zusammengezogen, ein Aderlafs von einem Pfund gemacht, und ein Emeticum gegeben, welches bald wirkte. Der Kranke bekam darauf einen kurzen Frostschauer. Es traten in der Folge durchaus keine beunruhigenden Erscheinungen ein. Patient gebrauchte am andern Tage den *tart. emet.* in gebrochenen Dosen, und darnach noch drei Tage abführende Salze. Am 3ten Tage nach der Verletzung wurde der Verband abgenommen: am oberen Wundwinkel war 1 Zoll, und am untern 1¼ Zoll *per primam* geheilt, die Mitte aber offen geblieben, und entleerte beim Drucke auf die Basis des Lappens dicken Eiter; um Eitersenkungen zu vermeiden, wurde daher der ganze Lappen in seiner Mitte, 3 Zoll lang, gespalten und Charpie hineingestoft. Die Wunde wurde *per granulationem* zur Heilung gebracht.

Fünfter Fall. Quetschwunde der Kopfhaut. Blutung. Heilung fast *per primam intentionem.* — Greta Schröpfer, 42 Jahre alt, Frau eines Stellmachers aus Dorpat, wurde von ihrem Manne am 25sten Juni 1836 mit Schlä-

gen gemifshandelt; zuletzt bekam sie einen Stein an den Kopf, der die Cutis an dem Hinterkopfe durchrifs in der Länge von 1½ Zoll. Der sogleich dazugerufene Stadtphysicus stillte die Blutung durch Compression, und schickte sie in diesem Zustande ins Clinicum. Nachdem die Haare abrasirt und der Verband abgenommen worden war, damit man sich von der Art der Verlezzung überzeugen könnte, spritzten mit einem Male vier kleinere Arterien, die sogleich unterbunden wurden. Die Wunde wurde durch Heftpflaster zusammengezogen, kalte Umschläge darüber gemacht, und der Kranken eine Ader geöffnet. Den 27sten Juni: die Wunde zum Theil verheilt; es sind gar keine unangenehmen Erscheinungen zugegen. Die Kranke bittet um Entlassung. Den 29sten Juni: die Kopfwunde ist ganz verheilt, mit einer dünnen Borke belegt. Der Verband mittelst Heftpflasterstreifen wird täglich erneuert; die kalten Umschläge werden heute weggelassen. Den 30sten Juni: die Patientin wurde auf ihre Bitte entlassen.

2) *Commotion und Extravasat.* Ich glaube, bei dem jetzigen Stande der Chirurgie kann man es als einen Grundsatz annehmen, dafs es kein positives Zeichen giebt, die Commotion von dem Extravasate zu unterscheiden. Es giebt aber, meiner Meinung nach, wohl einige Erscheinungen, die nur dem Extravasate eigenthümlich sind, und bei der reinen Commotion nie vorkommen, die aber zum Unglück bei dem Extravasate auch nicht immer zugegen sind; da, wo sie sich finden, kann man wohl auf die Gegenwart des Extravasates schliefsen, nicht aber umgekehrt. Dazu rechne ich: 1) appoplectische Respiration, 2) eine besondere krampfhafte, bisweilen in Zuckungen übergehende Rigidität der Muskeln, und vielleicht 3) einen starren, mit der Erweiterung der Pupille verbundenen Blick. Wo diese Erscheinungen zugegen sind, kann man, glaube ich, an dem Extravasate nicht zweifeln; sie geben dem Kranken einen so eigenthümlichen Habitus, dafs, wer einmal einen solchen Patienten gesehen hat, das Bild desselben gewifs für das ganze Leben behalten wird; A. Cooper scheint auch beim Unterscheiden der Commotion vom Extravasate auf die Respiration und auf den Habitus einen besondern Werth zu legen, indem er sagt: „Tritt man an „das Bett eines an der Hirnerschütterung Leidenden, so findet „man ihn in einem scheinbar sanften, ruhigen Schlafe; die Re„spiration ist ruhig, ... man könnte sich verleiten lassen, zu „sagen: Stört den Kranken nicht; lasset ihn fortschlafen.“ Zum

Unglück nur, wie gesagt, sind die apoplectischen Erscheinungen beim Extravasate nicht immer zugegen; dann ist es auch keine Möglichkeit, dasselbe von der Hirnerschütterung rationell zu unterscheiden. In allen von mir hier erzählten Fällen des Extravasates waren die genannten Erscheinungen zugegen. Ich glaube, wer sich die Geduld nehmen wird, die drei ersten Krankheitsgeschichten durchzulesen, der kann wohl einige practische Winke daraus ziehen. — 1. Die erste Krankheitsgeschichte wird ihn wohl lehren, dafs die Gegenwart von noch einigem Bewufstseyn, oder noch nicht vollkommene Betäubung bald nach den geschehenen sehr starken Verletzungen, uns wohl mehr ein vorhandenes, oder ein drohendes Extravasat, als die Commotion vermuthen lassen. — 2. Die dritte Krankheitsgeschichte beweist auch, dafs die zur Stärke der Verletzung verhältnifsmäfsig zu schnelle Wiederkehr des vollkommenen Bewufstseyns auch ein Zeichen ist, welches mehr dem Extravasate angehört. Nur scheint es mir in beiden genannten Fällen unwahrscheinlich, dafs das Extravasat schon gleich nach der Verletzung entstanden war, und es ist gewifs, dafs nicht das Extravasat die Ursache davon war, dafs beide Kranken gleich auf der Stelle der Verletzung bewufstlos liegen blieben, sondern die Erschütterung; in der That! weswegen sollte denn die Wirkung des Extravasates so schnell aufhören? Ja, ich habe Grund, zu glauben, dafs sogar später, bei der Entwickelung aller Erscheinungen eines Extravasates, der Druck des extravasirten Blutes nur wegen zugleich bestehenden paretischen Zustandes des Gehirns, nicht aber an und für sich selbst allein im Stande ist, alle diese gefahrdrohenden Symptome hervorzubringen. Ich stütze mich in diesem Falle auf die Thatsachen, dafs: 1) bisweilen sehr stark deprimirte Knochenstücke doch nicht im Stande sind, die Erscheinungen des Druckes auf das Gehirn hervorzubringen. 2) Von den Fällen des Extravasates selbst kenne ich einige, wo die gefährlichen Erscheinungen des Druckes (Bewufstlosigkeit, appoplectische Respiration) erst später, nach einigen Monaten, in Folge einer zufälligen Complication, hervortraten. So werde ich unten einen Fall anführen, wo bei einer alten Frau diese Erscheinungen erst nach einigen Monaten, in Folge eines Opiats, eintraten; die Section wies in der Mitte des Hirnhemisphäriums ein einen Silberrubel (1 Thl.) grofses Extravasat nach, welches bereits die Farbe verändert hatte, und offenbar mit einer Art von Hülle aus plastischer Lymphe umgeben war. 3. Die Erweiterung der Pupille, und folglich der ge-

lähmte Zustand eines Auges, ist gar kein sicheres Symptom von der Gegenwart eines Extravasates auf der entgegengesetzten Seite; dies sehen wir auch sowohl aus der siebenten, als auch aus der achten Krankheitsgeschichte. Aus der übermäfsig erweiterten Pupille des rechten Auges im achten Falle, bei der Erscheinung aller andern gefahrdrohenden Erscheinungen, glaubte ich wohl gewifs das Extravasat auf der linken Seite zu finden; und doch, die Section hat es nur auf der rechten Seite nachgewiesen. 4. Die Fissur des Schädels und die damit verbundene Aufschwellung der Kopfhaut zeigt uns schlechterdings nicht die Stelle des Extravasates; im siebenten Falle war die Blutbeule auf der linken Seite zwischen der Schläfe und Occipitalgegend; ich machte hier den Schnitt, fand eine bedeutende Fissur, legte zwei Trepankronen an, und fand doch kein Extravasat. Die Section hat das Extravasat ganz dieser Stelle gegenüber, auf der vordern und rechten Seite des Kopfes (also durch Gegenschlag entstanden), nachgewiesen. Dieser Fall spricht sehr gegen die sogenannte prophylactische Trepanation, wo man auch bei vollem Bewufstseyn den Verletzten überall da trepanirt, wo man Fissuren oder Fracturen findet. Möge aber die *Dura meninx* bei einer Fissur und Fractur des Schädels von der innern Fläche desselben abgelöst seyn oder nicht, ich kann es mir gar nicht vorstellen, wie man mittelst der Durchbohrung des Schädels die Entzündung jener Haut und Eitererzeugung verhüten wollte. Bei allem diesen kommt es mir sehr merkwürdig vor, wie positiv in mehreren Handbüchern die Indicationen zur Trepanation bei den Kopfverletzungen angegeben stehen; was mich anbetrifft, so habe ich in dieser Hinsicht so viele erfahrne Practiker irren gesehen, habe selbst so oft geirrt, dafs ich jetzt ganz der Meinung Hennen's bin, dafs: „der junge Wundarzt, dem zum ersten Male eine Reihe „von Kopfverletzungen vorkömmt, bei jedem Schritte etwas zu „verlieren haben wird, und dafs er mit bedeutend herabgestimm„tem Stolze auf seine Wissenschaft in die Krankenzimmer treten „wird.“ Uebrigens ist es gar nicht meine Absicht, mich hier über die Vortheile und Nachtheile einer prophylactischen Trepanation einzulassen; ich will hier nur bemerken, dafs die Gründe dafür entweder rein theoretisch sind, oder man führt die Erfahrung an, und zwar meistens die Erfahrung von Pott (das hat auch Velpeau neuerdings gethan). Gegen die theoretischen Gründe läfst sich offenbar viel anführen: das haben schon Mehrere gethan (Z. B. Langenbeck), und jeder Unparteiische, der die

ganze Verhandlung durchgegangen hat, wird es auch zugestehen, dafs die theoretischen Gründe dagegen viel kräftiger sind. Was die Erfahrung anbetrifft, so ist man hier entweder zählend zu Werke gegangen, d. h. man hat den Erfolg beurtheilt aus einer gleichen Menge von Fällen, wo die Trepanation gemacht und wo sie unterlassen wurde, oder man beurtheilte die Operation aus der genauen Betrachtrng der einzelnen Fälle, wo sie verrichtet und wo sie unterlassen wurde. Blasius, wie es in Rust's Wörterbuche angegeben steht, hat „auf jenem statistischen Wege „das Resultat gefunden, dafs die Trepanation öfter nützlich, als „schädlich gewesen ist.“ Wenn es aber auch wirklich die Statistik nachweisen würde (was bei weitem noch nicht der Fall ist), dafs nach der prophylactischen Trepanation viel mehr Kranke hergestellt wurden, als da, wo man diese Operation unterliefs, so würde das, meiner Meinuug nach, nur beweisen, dafs die Durchbohrung des Schädels (ohne Verletzung der *Dura meninx*) keine lebensgefährliche Operation ist, keineswegs aber, dafs sie bei den Spalten und Schädelbrüchen ohne Hirnaffection wirklich angezeigt wäre. Woran sterben die meisten Kranken mit diesen Verletzungen des Shädels? 1) An dem Blutextravasat und Erschütterung (die sehr häufig — nicht immer — mit den Fissuren und Fracturen verbunden vorkommen). 2) An der Entzündung des Gehirns und der Hirnhäute, und 3) an der Eiterung (welche beide sich später, in Folge der Quetschung und Erschütterung des Gehirns und der Hirnhäute, ausbilden). Was kann in allen diesen drei Fällen ein Loch in die Schädelhöhle helfen? Wird es gemacht, um etwa ein Extravasat zu entfernen? Aber: 1) wenn die Erscheinungeu des Druckes fehlen, so wissen wir auch nicht, ob das Extravasat vorhanden ist. 2) Die Fissur und Fractur ist kein sicheres Zeichen für die Stelle des Extravasates. Kann die Trepanation der Entzündung und Eiterung vorbeugen? Kann die der Abscefsbildung vorausgeschickte Incision die Entzündung mit Eiterbildung verhüten? Kann die gequetschte Hirnhaut dadurch, dafs sie der Luft ausgesetzt wird, leichter in den natürlichen Zustand zurück versetzt werden?

Sechster Fall. *Fractura cranii.* Verletzung der *Arteria meningea media.* Extravasat. Trepanation. Tod. — Jacob, ein kräftiger Bauer, 30 Jahre alt, arbeitete am Morgen des 16ten September 1836 in einem sechs Faden tiefen Brunnen, als ihm von dem Rande desselben ein schweres Brett auf den Kopf fiel. Besinnungslos, aus Nase und

Mund blutend, wurde der Verletzte nach einer halben Stunde aus dem Brunnen gezogen, ihm ein Aderlafs von einem Pfund gemacht, und derselbe auf's Clinicum gebracht, wo er um 10 Uhr Vormittags in folgendem Zustande aufgenommen wurde: In Ruhe gelassen, zeigte er Neigung zum Schlaf, sonst aber war er unruhig, schrie und ächzte, machte allerlei Bewegungen mit den Armen und Beinen; über seinen Zustand befragt, antwortete er nur kurz und undeutlich. An dem sogleich abrasirten Kopfe war keine Spur einer äufsern Verletzung sichtbar, keine Geschwulst, und nur am linken obern Augenliede und in der *Conjunctiva bulbi* dieses Auges bemerkte man eine nicht bedeutende Ecchymose. Die Pupillen waren leichtempfindlich, die Gesichtsfarbe nicht verändert. Der Athem war ruhig, der Puls schlug 54, war weder voll, noch hart; Erbrechen war nicht zugegen, die Extremitäten kalt. — Da Patient schon ein volles Aderlafs bekommen hatte, so wurde ihm nur noch eine Eishaube aufgelegt, indem man etwanige weitere Veränderungen abwarten wollte. Diese waren schon nach drei Stunden sehr bemerklich: Patient lag völlig bewufstlos, der Athem war frequent, tief und schnarchend, die Extremitäten in beständiger krampfhafter Bewegung, das Auge starr, die Pupillen unbeweglich, der Puls 52, härter und voller, als vorher. Es wurden sogleich $1\frac{1}{2}$ Pfund Blut aus den Temporalarterien abgelassen, dem Kranken ein kaltes Sturzbad gegeben, bei welchem er einige Male zusammenzuckte und einige Laute von sich gab, die Füfse mit kochendem Wasser übergossen, wobei er für einen Augenblick aus seinem Sopor aufschreckte, und ein Essigklystier applicirt, nach welchem ein flüssiger Stuhl erfolgte. Im Ganzen blieb der Zustand derselbe, nur dafs der Athem weniger schnarchend war; doch nahm in der nächsten Stunde das Schnarchen überhand. Es trat ein allgemeines Zittern der Glieder ein, die Pupillen blieben starr, der Puls machte 86 Schläge, war nicht mehr so härtlich und voll. Es wurde um 4 Uhr ein Aderlafs an der *Vena jugulaiis* gemacht, aus welcher aber weniger Blut, als Luftblasen kamen, woher aus dem rechten Arme noch 2 Pfund Blut abgelassen wurden. Auch hatte er noch 6 Gr. Calomel bekommen. Die Ecchymose des linken obern Augenlides und der Conjunctiva hatte sich vermehrt, und da dieses auf eine Fissur in der Orbita schliefsen liefs, so wurde eine $1\frac{1}{2}$ Zoll lange Incision über der linken Augenbraune gemacht; doch fand man den Knochen hier unverletzt; dasselbe Resultat ergab sich nach einer Incision am Hinterhaupte.

Allein bei genauerer Untersuchung entdeckte man eine öde matöse Geschwulst an der linken und vordern Hälfte des Kopfes, und da dieses auf Verletzung des Schädels schliefsen liefs, so wurde die Haut gespalten, und man traf auf einen Rifs des Knochens, welcher die ganze Wunde durchzog. Es wurde sogleich an dieser Stelle ein $2\frac{1}{2}$ Zoll langes und $1\frac{1}{2}$ Zoll breites Knochenstück heraustrepanirt, unter welchem man ein reichliches Blutcoagulum vorfand, von welchem gegen 5 $\frac{z}{3}$ entfernt wurden; die Quelle dieses Blutergusses war die zerrissene *Art. meningea*, deren Enden mit einem glühenden Drahte cauterisirt wurden. Gleich darauf bekam Patient noch einige kalte Sturzbäder, Eisumschläge auf den Kopf und kleine Eisstücke in die Wunde des Schädels. Allein trotz allen diesen heroischen Mitteln veränderte sich der Zustand durchaus nicht, nur dafs der Puls bedeutend sank, und 140 Schläge in der Minute machte. Der Sopor wurde immer tiefer, der Athem immer mehr schnarchend, bis er um $9\frac{1}{2}$ Uhr Abends ganz aufhörte. — Bei der Leichensection verfolgte man 1) den Schädelrifs von der *Pars squamosa ossis temporum* über das *Os parietale* hin, und an der Basis des Schädels längs der Orbita über den grofsen Flügel des Keilbeins bis zur *Pars petrosa*, nach vorn aber durch die *Lamina cribrosa* in verschiedenen Richtungen hin. 2) Auf der obern Wand der Orbita und auf dem Siebbeine befand sich coagulirtes Blut. 3) Die Gefäfse des Gehirns waren stark mit Blut angefüllt, die Substanz desselben aber nirgends angegriffen. 4) Die Lungen waren durchweg mit dem Rippenfelle verwachsen, übrigens mit schaumigem Blute reichlich erfüllt. 5) Das Herz voll von coagulirtem Blute 6) In keinem andern Eingeweide etwas Abnormes.

Siebenter Fall. Extravasat durch *Contre-coup* unter der *Dura meninx*. Trepanation an der Fissur. Tod. — Am 9ten November 1836, um $11\frac{1}{2}$ Uhr, wurde ein Mann in deutscher Tracht, den man bewufstlos auf der Strafse liegen gefunden hatte, auf's Clinicum gebracht. Der Kranke befand sich in einem tiefen Sopor, die Augen waren geschlossen, er athmete mühsam und röchelnd, der Puls 54 und klein. Bei genauer Untersuchung des Kranken zeigten sich an dem linken Knie zwei geschundene Streifen, und an der linken Seite des Hinterkopfes eine kleine blutunterlaufene Stelle. Sonst war keine äufsere Verletzung aufzufinden. Während Patient an beiden Armen und aus der linken *Arteria temporalis* zur Ader gelassen wurde (wobei aber das Blut aus den Armvenen nur sehr spär-

lich flofs, im Ganzen aber doch bis 2 Pfund Blut entzogen wurden), ward der Kopf rasirt, und an der Stelle der Blutbeule ein Einschnitt bis auf den Schädel gemacht, in welchem man gerade an dieser Stelle eine Fissur entdeckte. Unverzüglich wurde zur Trepanation geschritten. Allein zwei Knochenplatten wurden austrepanirt, die *Dura mater* darunter lofsgeschnitten, ohne dafs man Knochenfragmente, die in's Gehirn gedrungen wären, oder ein Extravasat gefunden hätte. Der Zustand des Kranken hatte sich dabei keinesweges verbessert; im Gegentheil, der Puls, der sich nach den Blutausleerungen etwas gehoben hatte, wurde immer kleiner und unfühlbarer, bis er ganz stockte, und, indem die Respiration rasselnd wurde, erlahmte auch sie bald, und Patient gab seinen Geist noch auf dem Operationstische auf, 1½ Stunden nach seiner Aufnahme. — Die, 20 Stunden darauf, angestellte Obduction ergab Folgendes: 1) Es erstreckte sich am Schädel eine lange Fissur, anfangend am linken Seitenwandbein, 2 Zoll neben dem Scheitel, und sich von da aus durch das ganze Hinterhauptbein hinziehend, bis das Felsenbein derselben Gränze steckte. 2) Auf der rechten Seite befand sich unter der harten Hirnhaut ein sehr reichliches Blutcoagulum, welches die ganze rechte Hemisphäre bedeckte, und besonders in der Gegend der rechten Schläfe so reichlich war, dafs es das Gehirn daselbst stark zusammendrückte. Sonst noch fand man in den Hirnhöhlen etwas viel blutwasserähnliche Flüssigkeit. — In den beiden andern Haupthöhlen des Körpers wurde keine Abweichung von der Norm gefunden. — Als Ursache dieser bedeutenden Verletzung wurde später vom Dörptschen Ordnungsgerichte ausgemittelt, dafs Voigt, ein Kupferschmidt aus Fellin, sich auf einer Fufsreise befunden habe, als einige betrunkene Bauern von hinten her auf ihn zugefahren kamen, und mit einer Fiemerstange des Wagens den Hinterkopf des Patienten trafen, wodurch derselbe sogleich zu Boden gestreckt und leblos liegen geblieben war.

Achter Fall. Extravasat unter der *Dura meninx*. Tod. — H. P., Stud. jur., 23 Jahre alt, von zartem Körperbau, stürzte am 2ten Februar 1837 aus einer Höhe von 15 Fufs, mit dem Kopfe voran, auf eine Eisfläche. Man kam dem Unglücklichen sogleich zu Hülfe; er war besinnungslos liegen geblieben, die Augen geschlossen, der Athem tief gezogen, doch nicht schnarchend, der Puls klein und kaum beschleunigt. Unter dem äufsern linken Augenwinkel war die Haut etwas geschunden, und an der Seite des linken Stirnbeins befand sich ein

1 Zoll langer Hautrifs. Während man den Kopf abrasirte, und mit Schnee umhüllte, wurden aus beiden Armen zusammen 1½ Pfd. Blut abgelassen, wobei Patient einige Male tief aufseufzte. Gleich darauf trat ein reichliches Erbrechen ein. Als man ihm darauf kochendes Wasser über die Füfse gofs, stiefs er einzelne Schmerzenslaute aus, und während eines kalten Sturzbades athmete er verschiedene Male tief auf. So wurde er, noch besinnungslos, auf das Clinicum gebracht. Hier erweiterte man die Hautwunde am Kopfe, fand jedoch den Knochen darunter unverletzt; auf dem Scheitel bemerkte man eine Beule; sie wurde durch einen Kreuzschnitt gespalten, allein der darunter liegende Knochen war heil. Bei diesen Hautschnitten schrie Patient laut auf; er schien jetzt etwas weniger besinnungslos zu seyn, so dafs er eingeflöfstes Getränk, bei der Aufforderung dazu, herunterschluckte. Auf diese Weise wurde ihm jede Stunde 1 Gr. *Tart. emet.* beigebracht, an die Waden wurden ihm Senfteige gesetzt, und darauf ein reines Essigklystier applicirt, welches nach einer Stunde wieder abging, ohne einen Stuhlgang bewirkt zu haben. Um Mitternacht erfolgte noch zwei Mal Erbrechen. Gegen 3 Uhr Morgens erwachte das Bewufstsein allmälig, und Patient fing an zu sprechen; er äufserte allerlei Bedürfnisse.

Mittwoch, den 3ten Februar, Morgens. Patient beantwortet alle Fragen, ist sehr unruhig im Bett, verlangt aufzustehen, will Kaviar und Porter geniefsen. Die Gesichtsfarbe ist bleich, die Zunge rein, der Puls klein, 96; die Pupillen gleichmäfsig zusammengezogen und lichtempfindlich. Er hat Drang zum Uriniren, ohne dasselbe vollbringen zu könnon; im Vorkopfe und in den linken Hypochondrien giebt er Schmerz an. — Der *Tart. emet.* wurde zu ¼ Gr. zweistündlich fortgesetzt, die Eisumschläge sorgfältig gemacht, und ein Essigklystier gesetzt, nach welchem ein Paar Stücke harter Fäces abgingen. Abends: der Kopfschmerz stärker, Puls klein, Uebelkeit. Indem starke Blutausleerungen nicht angezeigt schienen, so wurden 15 Blutegel hinter beide Ohren gesetzt, der *Tart. emet.* ausgesetzt, und stündlich 3 Gr. Calomel gegeben.

Donnerstag, den 4ten, Morgens. Er hat die Nacht zu einzelnen Viertelstunden ruhig geschlafen, und zwischenein vor sich hin gesprochen, oft über Uebelkeit geklagt, am Morgen zwei kleine breiige Stühle gehabt. Das Bewufstseyn ist ganz frei, der Kranke spricht viel, doch mit veränderter Stimme und abgebrochen. Er fühlt sich matt, und will doch aufstehen. Von

seinem Falle weifs er sich nichts zu erinnern. Der Stirnschmerz ist stärker geworden; der Puls 110, klein. Mit dem Calomel wurde auf gleiche Weise fortgefahren, und seine Wirkung durch reichliches, säuerliches Getränk unterstützt, zehn Blutegel hinter beide Ohren gesetzt. Zu Mittage genofs er einige Löffel Obstsuppe. — Abends war der Kopfschmerz geringer geworden, der Puls 96, klein. Der Kranke sprach zuweilen irre. Die Ecchymose hat sich um das ganze linke Auge ausgebreitet; doch ist die Conjunctiva weifs, und beide Pupillen gleichmäfsig zusammengezogen. Er bekam ein Klystier aus 2 ℥ *Magnes. sulphurica*, in Wasser gelöst, und ein Vesicator über den ganzen Kopf, über welchem die Eisumschläge fortgesetzt wurden.

Freitag, den 5ten, Morgens. Er ist die Nacht sehr unruhig gewesen, hat die Arme umhergeworfen, viel geankt, mit den Zähnen geknirscht, und oft geschnuckt; es ist oft ein vergeblicher Drang zum Urinlassen und Stuhlgange zugegen gewesen, doch erfolgte am Morgen, nach einem Klystier mit 3 ℥ *Magnes. sulph.*, eine grünliche, breiige Ausleerung. Der Puls ist klein (124), die Wangen schwach geröthet, das Schnucken kommt oft. Das Calomel, von welchem er in Allem 64 Gr. verbraucht hat, wird ausgesetzt, und statt dessen verschrieben: *R. inf. flor. arnic.* (℈jβ) ℥Vjj, *Tart. emet.* Gr. jjβ D.S., zweistündlich einen Efslöffel. Abends war der Zustand ähnlich, das Schnucken und Stöhnen dauerte fort; am Vormittage waren zwei geringe flüssige Stühle gewesen. Der Puls ist 136, klein und leer; die Pupille des rechten Auges erscheint etwas gröfser und träger, als die linke. Es wurde verschrieben: *R. tart. emet.* Gr. jV., *Natr. sulph.* ℥jjβ, *Aq. destill.* s. ℥Vj. S., zweistündlich zu einem Efslöffel, und ein Klystier mit 2 ℥ *Soda sulph.*

Sonnabend, den 6ten, Morgens. Nach dem Klystier waren nur einige Schleimflocken abgegangen; es wurde heute früh ein Essigklystier gesetzt, nach welchem zwei reichliche, grüne, flüssige Stühle erfolgten. Patient ist in der Nacht sehr ungeduldig gewesen, hat viel gesprochen, sich amüsiren wollen. Morgens war er bei sehr klarem Bewufstseyn, verlangte aufzustehen, Kaffee und Porter zu sich zu nehmen. Die Wangen waren etwas geröthet, die Sugillation um das linke Auge geringer, beide Pupillen ganz gleich, die Zunge etwas weifslich belegt, Uebelkeit und Schnucken hatten aufgehört, eben so der Kopfschmerz; der Puls 132, etwas gehoben. Zu Mittage genofs er ein wenig

Obstsuppe. Abends war er weniger aufgeregt. Es erfolgten in kurzer Zeit vier Stühle, wässerig, grünlich, nicht reichlich; Puls 134, etwas voller. Das Vesicator hatte die Oberhaut an den meisten Stellen des Kopfes abgelöst, die Berührung war ihm schmerzhaft; es wurde ein neues, mit Camphor stark bestreutes Vesicator über den ganzen Kopf gedeckt, darüber die Eisumschläge fortgesetzt, und innerlich der *Tart. emetic.* vermehrt: *R. tart. emet.* Gr. Vj, *Magnes. sulph.* ℥jß, *Aq. destill.* s. ℥Vj, *Syrup. ribium* ℥j M. D. S., zweistündlich einen Efslöffel.

Sonntag, den 7ten. Patient hat in der Nacht zuweilen etwas geschlafen, zwischenein auch gesprochen; es sind zwei dünne Stühle erfolgt. Um 8 Uhr Morgens traten leichte Zuckungen der Finger der rechten Hand ein; Patient war bei völligem Bewufstseyn, beantwortete die Fragen; der Puls schlug 128, etwas kleiner, als gestern. Um 8½ Uhr versank er in einen festen schlafähnlichen Zustand mit tiefen Athemzügen; der Puls sank schnell, wurde unregelmäfsig, kaum fühlbar; die rechte Pupille war weit ausgedehnt und starr, die linke zusammengezogen. Diese plötzliche Veränderung war ohne alle denkbare äufsere Ursache aufgetreten. Das Athmen wurde bald schnarchend, der Puls hob sich wieder etwas, um in kurzen Zwischenzeiten die verschiedenartigsten Veränderungen zu durchlaufen, das röchelnde Athmen wurde allmälig langsamer, grunzend, die linke Pupille erschien nun auch starr und ausgedehnt; bald fing der Athem an auszusetzen, bis er endlich stockte.

Bei der Section fand man: 1) die *Sutura coronalis* der rechten Seite etwas aus einander gewichen, ein *Emissarium Santorini* in derselben gerissen. 2) Auf der *Dura mater* lag nach dem Verlaufe dieser Kranznaht der rechten Seite ein flächenförmiges, einen reichlichen Querfinger breites Blutcoagulum. 3) Unter der *Dura mater* fand sich auf dem vordern und mittlern Hirnlappen rechter Seite viel schlüpfriges Blutcoagulum, welches offenbar frischer erschien, als dasjenige auf der *Dura mater.* Dieses Coagulum erstreckte sich besonders auf die Basis des Schädels hin, wo es vorzüglich unter dem mittlern Lobus ausgebreitet war; seine ganze Quantität wurde auf 5—6 ℥ geschätzt. 4) Die äufsere Kante des *Lobus medius dexter* war in der Hirnsubstanz selbst angegriffen, welche hier in der Ausdehnung eines Hühnereies wie ein mit Blut angerührter Brei erschien. 5) Durch die *Ala magna sinistra ossis sphen.* zog sich eine 1½ Zoll lange haarfeine Fissur. 6) Lungen und

Herz waren gesund; die ersteren nicht sehr blutreich. 7) In der rechten Seite der Milz befand sich ein 2 Zoll langer und 1 Zoll tiefer Rifs. — Die übrigen Unterleibseingeweide waren gut beschaffen.

Bemerkungen zum achten Fall.

Ist in diesem Falle das Extravasat sogleich bei der Verletzung entstanden, oder erst später, etwa aus der erweichten Stelle des Gehirns, die auf dem rechten Hemisphärium gefunden wurde? Die einzige Erscheinung, die hier sogleich nach der Verletzung und im Verlaufe von 3 Tagen einigermafsen für das Extravasat sprach, war die etwas erweiterte rechte Pupille, die aber doch ihrer Zusammenziehungskraft nicht beraubt war. Dies aber ist, wie Jeder sieht, eine viel zu zweideutige Erscheinung des Extravasats; es ist mir daher wahrscheinlicher, dafs das Hauptleiden des Kranken seit dem Augenblicke der Verletzung bis zur fatalen Katastrophe (Sonntag am 7ten Februar) in der Hirnerschütterung, Quetschung dieses Organs und in dem unbedeutenden Extravasate zwischen dem Schädel und der *Dura meninx* bestand. Das plötzliche Eintreten aller Erscheinungen des Extravasates ist also entweder durch Abstofsung des Coagulums, welches sich sogleich nach der Quetschung des Gehirns gebildet hatte, oder durch Ruptur der Gefäfse, die während der entzündlichen Erweichung des gequetschten Gehirns erfolgte, zu erklären. — Es verdient noch in diesem Falle ein besonderer Gemüthszustand des Kranken unsere Aufmerksamkeit: schon den andern Tag nach der Verletzung hatte er sich von der Betäubung erholt, war bei vollem Bewufstseyn, beantwortete alle Fragen; aber merkwürdig erschien mir jene auffallende Unkenntnifs von seinem Leiden, welches doch in seinen Gesichtszügen, im Seufzen, Aechzen so deutlich ausgeprägt war. Er wollte z. B. durchaus Porter und Kaviar geniefsen, wollte aufstehen, sitzen, herumgehen; er lachte, scherzte, obgleich mit einer krankhaften Affectation; ich ahnte schon, dafs dieses Alles sich nicht gut endigen würde; aber was sollte ich dagegen thun? Welche Mittel standen mir zu Gebote, um die schauderhafte Katastrophe zu verhüten? Und als sie bereits eingetreten war, da konnte man natürlich nichts anders thun, als den Kranken für verloren erklären, — so heftig waren die Erscheinungen des Extravasates; der Puls sank unter den Fingern, die Pupille war amaurotisch erweitert, zuerst am rechten, nach einigen Minuten auch am linken Auge, die Respiratiou stertorös, und allmälig aussetzend. — Obgleich die Section alle Erscheinungen

einer *Apoplexia sanguinea* zeigte, so war das Gesicht des Kranken doch auffallend blafs. Die Lunge bei der röchelnden Respiration fand ich (so wie in den erzählten Fällen) immer mit schaumiger Flüssigkeit angefüllt, aber nie auffallend blutreich, was bei dieser Störung der Respiration eigentlich zu erwarten wäre.

Neunter Fall. *Commotio cerebri.* Entzündliche Spannung der *Fascia temporalis.* Einschnitt. Genesung. — Johann, ein 16jähriger Bauer, stürzte am 6ten August 1836 von einem 9 Fufs hohen Gerüste auf einen harten Boden, und blieb besinnungslos liegen. In diesem Zustande wurde er bald darauf auf's Clinicum gebracht. Am Hinterkopfe war eine ziemlich starke, bei der Berührung schmerzhafte Beule, nach deren Durchschneidung sich aber keine Verletzung des Schädels auswies. Sonst waren keine äufseren Beschädigungen zu finden. Der Kranke lag fortwährend in besinnungslosem Zustande, aus welchem er aber, durch schmerzhafte Berührungen angeregt, auffuhr, schrie, sich mit Händen und Füfsen sträubte. Die Augen waren geschlossen, doch fand man die Pupillen contractil, die Respiration leise, unbehindert, den Puls eben nicht wesentlich verändert, nur etwas härtlich, das Aussehen des Kranken wenig verändert: der ganze Zustand zeugte sowohl von Stupor, als auch zugleich von einem gereizten Zustande des Gehirns, welches sich durch Auffahren und Schreien bei jeder Berührung kund that. Um diesem zu begegnen, bekam er ein Aderlafs von einem Pfund, und innerlich Calomel, zu 2 Gr. zweistündlich; dieses wurde vier Tage fortgesetzt (bis wohin 56 Gr. Calomel verbraucht wurden), und erst am dritten Tage wurde der Stuhlgang durchfällig. Bei dem gleichzeitigen Gebrauche von Eisumschlägen auf den Kopf war der Kranke schon am andern Tage zum Bewufstseyn gelangt, verhielt sich aber auch noch am 8ten und 9ten August sehr scheu und unbesinnlich; zugleich gab er heftige Kopfschmerzen an, besonders in der linken Schläfe, die bei der Berührung sehr schmerzhaft war. Den 10ten erhielt er zur stärkern Ableitung Abführungen aus Glaubersalz, und Abends zur Linderung des heftigen Kopfschmerzes drei Dosen *Pulv. Doveri*, zu 5 Gr. Hiermit wurde den 11ten fortgefahren, der Kopfschmerz war gleich stark; den 12ten derselbe Zustand; die schmerzhafte Stelle an der linken Schläfe ist geschwollen, die Drüsen in der Umgegend und am Halse vergröfsert, empfindlich. Er bekam *Ung. mercur. gris.*, in die Geschwulst einzureiben, und innerlich Calomel, zu

2 Gr. vier Mal täglich. Den 13ten: der Schmerz in der linken Schläfe ist sehr heftig geworden; um ihn zu mindern wurde beschlossen, die *Fascia temporalis*, welche stark angespannt sein mufste, an dieser Stelle zu durchschneiden; es geschah, und schon sogleich, als der Kranke den Schmerz des Schnittes nicht mehr empfand, wufste er auch nichts mehr von dem früher quälenden Kopfschmerze. Von nun an wurde die ganze Krankheit sehr einfach. Die Incision wurde in der Folge durch die *Secunda intentio* verheilt, und der Patient, welcher sich noch immer etwas stumpf ausnahm, erhielt in den nächsten Tagen einen leichten Aufgufs der *Flor. arnic.* mit etwas *Liq. anodyn.*. Am 12ten September war die Schläfenwunde fast ganz verheilt, und der Patient wurde auf sein Verlangen genesen entlassen.

Bemerkungen zum neunten Falle.

In diesem Falle war besonders bemerkenswerth die entzündliche Anschwellung des Zellstoffes unter der *F. temporalis* und der lympatischen Drüsen der ganzen Umgegend. Die Anschwellung in der Schläfengegend war leicht ödematös, sehr empfindlich, und konnte wohl die Diagnose erschweren. Ich mufs gestehen, bei der ersten Untersuchung war ich stutzig; der Kranke hatte sich kaum erst von der Betäubung erholt, und klagte schon sogleich über starke Kopfschmerzen; ich vermuthete eine tiefere Verletzung des Knochens, des Periosteums, die schon in Eiterung übergegangen wäre; allein von der andern Seite war auch keine Spur der äufsern Verletzung an dieser Stelle zugegen, und dieses verminderte die Wahrscheinlichkeit jener Vermuthung. Ich machte einen Querschnitt in die angeschwollene Gegend, suchte vor allen Dingen die Fascia zu durchschneiden, schnitt zwei arterielle Temporaläste durch, entblöfste die Fibern des Temporalmuskels: die Wunde klaffte sogleich stark aus einander, und die Schmerzen verschwanden augenblicklich wie durch einen Zauber. Es versteht sich von selbst, dafs die Wunde nur *per granulationem* behandelt werden mufste.

Zehnter Fall. Fall von einer bedeutenden Höhe, ohne beträchtliche Commotion. Heilung. — Martin Ulla, Schornsteinfegerbursche, 19 Jahre alt, war am 26sten Juni 1836 von dem Dache eines zweistöckigen Hauses auf das Steinpflaster gefallen; sogleich nach dem Falle wurde er von einem Arzte angeredet, und gab ganz vernünftige Antworten. Er wurde ohne Weiteres in das Clinicum gebracht, woselbst sein Zustand genauer untersucht wurde, und Folgendes ergab: Am Kopfe wa

eine sehr unbedeutende Verletzung, welche offenbar nicht durch einen Fall auf denselben von dieser Höhe herab hervorgebracht seyn konnte, sondern sicher nur durch einen nachstürzenden Stein ihm zugefügt war. An dem ganzen übrigen Körper war auch nicht eine Spur von Verletzung; Patient klagte aber über heftige Schmerzen in der Gegend der *Symphysis sacro-iliaca sinistra*, des untern Theils des *Ossis sacri* und des *Ossis coccygis*. Beim Drucke sind diese Theile sehr schmerzhaft, auch nehmen sie sich etwas geschwollen aus. In der Nähe der Gesäfsspalte ist an der linken Backe eine leichte Abschülferung der Epidermis sichtbar. Patient bekam ein starkes Aderlafs, kalte Umschläge über den Kopf und die Kreuzgegend, und innerlich: *R. tart. stib.* Gr. j, *Magn. sulph.* ℥jj, *Kali nitr.* 3jj, *Aq. font.* ℥Vj M. D. S., zweistündlich einen Efslöffelvoll.

Den 27sten Juni. Patient klagte nicht über Schmerzen im Kopfe, sondern nur in der Kreuzgegend. Puls ruhig, Fieber ist nicht zugegen gewesen. Das Harnen fällt dem Kranken schwer, auch fühlt er einigen Schmerz dabei; indessen hat er doch über drei Pfund Urin gelassen.

Den 28sten. Patient hat drei flüssige Stühle gehabt; die Schmerzen in der Kreuzgegend haben weder ab-, noch zugenommen. Bas Uriniren ist nur während des Stuhlganges und unter heftigem Drängen möglich gewesen. Am Nachmittage erhob sich ein lebhaftes Fieber; der Puls schlug 120, war härtlich und voll. Die Mixtur bleibt dieselbe.

Den 29sten. Es sind zwei flüssige Stühle erfolgt, der Urin ist heute braun und klar, nicht mehr so tummig, als die vorigen Tage. Am Nachmittage stellte sich dieselbe Fieberregung ein. Es wurde dem Patienten ein Pfund Blut aus dem linken Arme gelassen, worauf er sich sehr erschöpft, doch bald erleichtert fühlte.

Den 30sten. Die Kreuzschmerzen werden etwas geringer, der Durchfall dauert fort, das Uriniren wird etwas leichter; das Fieber ist nur sehr gering, der Puls 94. Die Mixtur bleibt dieselbe.

Den 1sten Julius. Es sind drei flüssige Stühle gewesen. Das Fieber hat ganz aufgehört.

Den 2ten. Patient versucht bereits, etwas aufzugehn.

Den 3ten. Die Kreuzschmerzen sind noch die einzige Plage. Die Eisumschläge werden fortgesetzt.

Den 4ten und 5ten. *Status fere idem.*

Den 6sten bis 10ten. Der Zustand des Kranken ist wenig verändert; am 8ten klagte er über Brustschmerzen, besonders beim Einathmen; da er vor einem Jahre eine Brustentzündung gehabt hatte, so mochte er die Erschütterung der Lunge nach dem Falle doch nicht ganz ungestraft ertragen haben; es wurde ihm daher ein Pfund Blut aus dem linken Arme gelassen.

Den 11ten. Patient klagt heute über vermehrte Kreuzschmerzen, und bekommt 15 Blutegel an das Kreuz.

Den 13ten. Nach den Blutegeln hat Patient eine merkliche Erleichterung empfunden, und wird heute zur ambulatorischen Praxis entlassen.

Den 14ten. Patient hat schon zwei Mal am Vormittage, genau zu derselben Zeit, Wechselfieberanfälle gehabt, und bekommt daher: *R. Chinin. sulph.* Gr. jjj., *Pulv. cinnam.*, *Sach. alb.* aa Gr. V. M. F. P., *Dentur tal.* Dos. No. Vjj. D. S., vier Mal täglich ein Pulver.

Den 15ten Juli. Heute Vormittag ist der Wechselfieberanfall ausgeblieben. Patient zeigte sich nachher nicht weiter, und war mithin wohl gänzlich hergestellt.

Eilfter Fall. Fall von einer bedeutenden Höhe. *Commotio cerebri.* Heilung nach neun Tagen. — Iwan, 40 Jahre alt, fiel am 26sten September 1836 um die Mittagszeit von einer angeblich 7 Faden betragenden Höhe, und wurde seines Bewufstseyns beraubt aufgefunden. In diesem Zustande verharrte er, bis er um 5 Uhr Nachmittags desselben Tages in die chirurgischen Abtheilung des Clinicums aufgenommen wurde. Hier zeigten sich bei der Untersuchung folgende Erscheinungen: Das Bewufstseyn des Patienten war nicht völlig verschwunden, da er auf die vorgelegten Fragen zu hören schien, obgleich er sie nicht zu beantworten vermochte. Das Gesicht desselben war bleich, am innern Winkel des linken Auges eine ziemlich starke Ecchymose. Die Augen hielt Patient geschlossen, doch öffnete er sie bei jeder vorgelegten Frage; die Pupillen erschienen kaum etwas verengt. Die Respiration war frei, weder beschleunigt, noch schnarchend. Der Puls machte 56 Schläge, von normaler Beschaffenheit. Am Kopfe wurde auf dem linken Schläfbeine eine Ecchymose und eine undeutliche Vertiefung entdeckt. Die Kopfhaut wurde an dieser Stelle durchschnitten, allein man fand das Pericranium, so wie das Cranium unverletzt. Am rechten Arme befanden sich mehrere geschundene Stellen. In der

Gegend des *Musc. quadrat. lumbor.* der linken Seite entdeckte man eine Geschwulst, die sich über die untersten Rippen hinauf erstreckte, und mit einer Ecchymose verbunden war. Beim Druck auf die hinteren Enden der untersten Rippen schien eine Crepitation wahrnehmbar zu seyn. Erbrechen hatte Patient nicht. Er bekam ein Aderlafs von 1½ Pfund, auf den Kopf Eisumschläge, innerlich ein Emeticum, welches bald wirkte, und darauf 12 Calomelpulver zu 2 Gr., alle zwei Stunden ein Pulver.

Den 27sten. Patient ist heute mit freiem Bewufstseyn erwacht, und klagt nur über Schwindel und Schmerz in der linken Weichengegend; auf diese Stelle wurden 15 Schröpfköpfe gesetzt, und darüber kalte Umschläge mit *Aq. Goulardi* gemacht.

Den 28sten, 29sten und 30sten änderte sich nichts Wesentliches.

Den 1sten October. Er fühlt noch immer eine gewisse Mattigkeit und Schwindel. Der Schmerz in der linken Weiche ist geringer. Er bekam ein leichtes *Arnica-Infusum* mit etwas *Liq. anodyn.* Dies gebrauchte er noch drei Tage, und konnte darauf geheilt entlassen werden.

Zwölfter Fall. Fall von einer bedeutenden Höhe. Commotion des Gehirns und des Rückenmarkes. — Das russische Weib Alionna, 30 Jahre alt, Tagelöhnerin, war am 15ten October 1836 Morgens bei der Arbeit 4 Faden hoch auf die Erde herabgefallen. Sie verlor dabei das Bewufstseyn, jedoch kehrte dieses, nach einer halben Stunde ungefähr, allmälig wieder, und mit Hülfe von zwei andern Arbeitern konnte sie den Weg in das Clinicum zu Fufs machen. Das Krankenexamen ergab, dafs sie auf den Rücken gefallen war, wobei sie aber gleichzeitig die linke Schläfegegend an einem nebenstehenden Balken verletzt hatte, welche Stelle geschwollen war, aber beim Drucke nicht bedeutend schmerzte. Ihre Besinnung hatte sie jetzt vollkommen wieder erlangt; der Puls war klein, unterdrückt; jede Veränderung der Lage machte der Patientin sehr vielen Schmerz, und konnte nicht ohne fremde Hülfe vollzogen werden. Die Untersuchung des Rückgrates zeigte, vom fünften bis zum neunten Brustwirbel ungefähr, eine starke Geschwulst, welche weich war, aber keine Fluctuation zeigte, und die *Processus spinosi* nicht durchfühlen liefs. Der Druck auf diese Stelle vermehrte den Schmerz daselbst um ein Bedeutendes. Die übrigen Rückenwirbel zeigten sich normal, und ein starker Druck auf dieselben konnte ohne Beschwerden ertragen werden. Aufserdem klagte

Patientin noch über lelchte Zusammenschnürung der untern Brusthälfte, welche das Athmen behinderte, so wie auch ein von Zeit zu Zeit sich einstellender Husten Schmerz in der untern Brusthälfte und Stiche in dem verletzten Theile des Rückgrates erregte. Ferner war ein Gefühl von Zerschlagenheit im ganzen Körper vorhanden, Kopfschmerz nicht zugegen. Zu bemerken wäre vielleicht noch, dafs Patientin jetzt gerade die Menstruation hatte. Zuerst wurde ein Aderlafs von 1½ Pfund angestellt, wobei der Puls sich etwas hob; auf die verletzte Stelle wurden kalte Eisumschläge, und innerlich gegen die zu befürchtenden Exsudationen Calomel, zu 3 Gr. zweistündlich, verordnet.

Den 16ten. Der Zustand wenig verändert, der Schmerz im Rücken dauerte noch fort, hatte sich aber nicht weiter verbreitet. Die Verordnung blieb dieselbe, nur ein saures Getränk ward noch gereicht.

Den 17ten. Schmerz im Rücken heftig, und sich bis in das Kreuz hinein ziehend, der Puls dabei wieder voller und beschleunigter; daher ward abermals ein Aderlafs gemacht, und funfzehn Schröpfköpfe auf den Rücken applicirt. Häufiger Stühle halber wird das Calomel auf einen Tag ausgesetzt.

Den 18ten. Alle Erscheinungen hatten bedeutend nachgelassen, der Schmerz war gering, und die Bewegungen konnten freier verrichtet werden. Die Calomelpulver wurden wieder gegeben.

Den 19ten October. Patientin war schon herumgegangen, Schmerz im Rückgrate fast gar nicht vorhanden. Ein geringer Speichelflufs war aber eingetreten, wogegen Chamilleninfusum zum Gurgeln gegeben ward. In diesem Zustande mufste Patientin auf ihren Wunsch entlassen werden. — Sie zeigte sich noch später einige Male, um die Affection des Mundes zur Heilung zu bringen, was in Kurzem erreicht wurde.

Trepanation.

Die Grundsätze, die ich mir bei der Trepanation festgesetzt habe, sind zum Theil die Frucht der Beobachtung mehrerer fremder und eigener Fälle (ungefähr dreifsig solcher Fälle habe ich beobachtet, wo die Trepanation entweder ausgeführt oder nur angezeigt war, ohne ausgeführt zu werden), zum Theil sind sie das Resultat des Studiums der hauptsächlichsten practischen Werke, die über diesen Gegenstand existiren.

Erste Regel. Die prophylactische Trepanation halte ich (aus den oben angeführten Gründen) nur in zwei Fällen

für angezeigt: 1) bei der Gegenwart eines fremden Körpers in den Schädelknochen; hier ist der Zweck der Operation: die Entfernung des Körpers, um dadurch Suppuration, Entzündung und Exfoliation des Knochens und damit verbundene consensuelle Zufälle des Gehirns zu verhüten. 2) Bei der von A. Cooper aufgestellten Indication, d. h. da, wo der Schädelbruch mit der Depression eines Knochenstückes und zusammen mit der Hautwunde complicirt ist, obgleich der Kranke sich bei vollem Bewufstseyn befindet; hier entfernt man durch die Trepanation das deprimirte Knochenstück, um Gehirnetzündung zu verhüten.

Zweite Regel. Bei den vorhandenen Erscheinungen des Druckes auf das Gehirn, trotz dem, dafs sie sich nicht immer von den Erscheinungen der Commotion unterscheiden lassen, befugt uns doch jede verdächtige Stelle auf dem Schädel zur Anlegung der Trepankrone. Die Vortheile einer Trepanation, wenn der Sitz des Uebels durch sie entdeckt wird, sind in jeder Beziehung wichtiger, als die Nachtheile einer umsonst verrichteten. Man braucht dabei sich nur des von S. Cooper beschriebenen Falles mit der Fractur der innern Lamelle des Schädelknochens zu erinnern, um von den Vortheilen einer Trepanation in diesem Falle einen deutlichen Begriff zu bekommen.

Dritte Regel. Soviel meine Beobachtungen hinreichen, so kann die Depression eines Knochenstück uns am sichersten zu dem Sitze des Druckes hinleiten; einfache Spalten und Fracturen des Schädels sind oft nur zu trügerisch. Wenn man also bei vorhandener Betäubung des Kranken eine wirkliche Depression des Schädels entdeckt hat, so kann nur ein ungerechtes Vorurtheil gegen die Trepanation von der Anlegung des Trepans in diesem Falle abhalten. Die Beispiele von gelungener Herstellung des Kranken in solchen Fällen ohne Trepanation beweisen nur, dafs die chirurgischen Maximen, wie die einer jeden Wahrscheinlichkeitswissenschaft, zufälligen Ausnahmen unterworfen sind, welche ein eben so geringfügiges Gewicht haben, als die ohne Amputation glücklich abgelaufenen complicirten Splitterbrüche.

Vierte Regel. Die von Pott so vortrefflich beschriebenen Erscheinungen der Eiterung einer gequetschten *Dura meninx*, die sich durch das veränderte Ansehen der äufsern Hautwunde characterisiren, bilden auch eine eben so sichere Indication zur Anlegung des Trepans, als die deprimirten Knochenstücke. Sobald ich bemerke, dafs die äufsere Wunde trocken, schmutzig geworden ist, die Wundränder dabei blafs sind, und

der Kranke bekommt Kopfschmerzen, vomirt, wird soporös, so entscheide ich mich auf der Stelle zur Trepanation. Die Section in diesen Fällen, welche von einigen Aerzten sogar mit der Cholera verwechselt wurden, weiset stets die Ansammlung des Eiters zwischen dem Schädel und der *Dura meninx* nach.

Fünfte Regel. Was endlich das Manual der Trepanation selbst anbetrifft, so sind für mich die Trephine und der Trepanbogen ziemlich einerlei. Man kann mit beiden eben so gut und eben so leicht operiren. Wenn man das Periosteum zuerst mit dem Messerhefte von dem Knochen leicht abpräparirt hat, so ist die Ansetzung der Krone immer sicherer; sie gleitet nicht so leicht von der Schädelfläche ab. — Ich mufs hier noch bemerken, dafs die von einigen Schriftstellern über die Chirurgie gegebenen Vorschriften, wie die Diploë zu erkennen sey, offenbar falsch sind. Die äufsere Knochenlamelle blutet bei der Durchbohrung so stark, dafs die roth gefärbten Späne der Diploë (die an Leichen so sichtbar sind) beim Lebenden gar nicht erkannt werden können.

2. RUECKGRATSVERLETZUNGEN.

Dreizehnter Fall. *Fractura vertebrae dorsi. Commotio medullae.* Tod. — Petersohn, Kaufmann, 38 Jahre alt, hatte Freitag, den 7ten August 1836, das Unglück, auf einer Droschke fahrend, rückwärts über die Lehne derselben zu fallen. Man fand ihn bewufstlos liegend, und nachdem die Besinnung bald wiedergekehrt war, zeigten sich die Beine empfindungs- und bewegungslos; in den Armen fehlte das Gefühl, indefs das Bewegungsvermögen in geringem Grade zugegen war. Auch der Unterleib bis zur Herzgrube war gefühllos; der Penis im Erectionszustande. Patient sollte nach seiner Wohnung gefahren werden, doch da ihm dadurch Schmerzen verursacht wurden, so ward er getragen. Es wurde sogleich eine Venäsection veranstaltet; da der Puls aber sehr träge war, und während der Blutentleerung auch klein wurde, so nur von 10 ℥. Patient bekam ein Brechmittel von Gr. jjj *Tart. emet.*, und da dasselbe nicht wirkte, ward es wiederholt, jedoch erfolglos. Am Rückgrate bemerkte man zwischen den Schultern eine Querfalte, und seitlich davon eine Erhöhung. Die Umgegend war geröthet, und Druck oder Bewegungen des Halses veranlafsten lebhafte Schmerzen. Es wurden Eisumschläge auf die beschriebene Stelle angewandt; ferner ein Essigklystier, welches keine Stuhlentleerung bewirkte. Die Nacht schlief der Kranke gar nicht, klagte zuwei-

len über vorübergehende Beängstigungen in der Brust, und Sonnabend früh, nach Wiederholung des Essigklystiers, erfolgten zwei Stuhlgänge, mit welchem zugleich der Harn bewufstlos abging. Da der Puls sich wieder hob, wurde eine Venäsection von 15 ℥ verordnet, örtlich 25 blutige Schröpfköpfe an den Nacken, ferner Pulver aus Calomel, zweistündlich Gr. jjj, die Oberschenkel eingerieben mit einem Linim. von *Tinct. canthar.* und *Linim. volat.* aa. Das Einreiben erregte gar keine Empfindung; der Stuhl erfolgte jetzt stets bewufstlos, Urinverhaltung war zugegen, so dafs der Urin durch den Katheter entleert werden mufste, der Puls war bisweilen fieberhaft, Durst stark, der Appetit fehlte ganz; Patient genofs mitunter nur eine Tasse Thee; das Bewufstseyn war stets frei, das Schlucken ungehindert. — Am 12ten ward der Kranke in's chirurgische Clinicum aufgenommen; der Zustand zeigte sich unverändert, nur dafs zuweilen ein Gefühl von Schwere in den Beinen eintrat, welches früher nicht vorhanden gewesen; die Beängstigungen in der Brust wurden häufiger, das Schlucken schon etwas mühsam, der Puls hatte sich gehoben, die *Glans Penis* zeigte Neigung zur *Gangraena*, eben so der Hodensack.

Mittwoch, den 12ten August. Patient hat die Nacht wenig geschlafen; Durst ist vorhanden, jedoch schwächer, als früher; am Vormittage erfolgten zwei flüssige unbewufste Stuhlgänge, der Urin ward mit dem Katheter entleert. — Nachmittag: Es war wieder ein Stuhlgang erfolgt, bewufstlos, flüssig, der Urin mit dem Katheder entleert. Patient klagte über vorübergehende Beängstigung in der Brust, über Schwere in den Beinen, und beschwerlicheres Schlucken, als früher. Mittags hatte er etwas Suppe zu sich genommen, mit erweichtem Zwieback, am Morgen Thee. Das Calomel wurde ausgesetzt, weil das Zahnfleisch sich angegriffen zeigte.

Donnerstag, den 13ten. Patient hatte etwas geschlafen, am Morgen Zwieback mit Thee genossen; es waren ein Paar flüssige Stuhlgänge erfolgt. Während der Visite hatte Patient einen Frostschauer. Der Katheter wurde wieder angewandt. Am Abend war kein Stuhlgang weiter erfolgt; der Frostschauer hatte drei Stunden angehalten, der Katheter ward angewandt.

Den 14ten. Die Nacht wenig Schlaf; am Morgen hat er eine Tasse Thee mit Zwieback genossen, klagt über beschwerlicheres Schlucken und öftere Beängstigungen; um 10 Uhr stellte sich ein Frostschauer ein. Die übrigen Arzeneien wurden beibehalten und Chinin verschrieben: *R. chinin. sulph.* Gr. jj, *Calom.*

Gr. j, *Op. pur.* Gr. $\frac{1}{4}$ M.F.P., *Dentur tal.* Dos. No. 8. S., zweistündlich ein Pulver. — Am Nachmittage trat Röcheln ein, und die Beängstigungen in der Brust verstärkten sich; Patient beklagte sich sehr über Mangel an Athem. Ein Stuhl erfolgte. Der Katheter entleerte keinen Urin; der Unterleib war tympanitisch aufgetrieben, der Puls um 10 Uhr Abends klein. Der Frost hatte am Vormittage fast drei Stunden angehalten. Es ward auf die Brust ein Vesicator verordnet, und zwei Dover'sche Pulver innerlich. — Um 1 Uhr Mitternachts starb Patient.

Sectionsbericht. Die Section wurde am andern Tage gemacht. Brusthöhle: die Lungen sind von normaler Farbe und Consistenz, die untern Lappen etwas dunkler gefärbt; aus der Durchschnittsfläche quoll überall schaumiges Blut hervor, aus den untern Lappen ein mehr dunkles. Das Herz enthielt, besonders in seiner rechten Hälfte, sehr consistente Coagula, von einem gelben, speckähnlichen Aussehen. — Unterleibshöhle: die Därme waren alle tympanitisch aufgetrieben, die Leber normal, die Harnblase zusammengezogen. — Die Kopfhöhle wurde nicht geöffnet. — Aus dem Rücken wurden die untern Hals- und obern Brustwirbelbeine herausgemeisselt. Es fand sich hier eine Fractur, die horizontal durch den Körper des zweiten Brustwirbels und durch die *Process. obliq*, desselben gegangen war; dadurch war eine Verschiebung der fracturirten Flächen entstanden, so zwar, dafs das obere Stück etwas nach vorn gedrängt war. Ob dadurch die Compression des Rückenmarkes bewirkt wurde, war nicht möglich zu ermitteln.

Bemerkung. In diesem Falle, wie bei allen Rückenmarksleiden, ist bemerkenswerth: 1) das vollkommene Bewufstseyn; die Leiden des Rückenmarkes üben bei weitem weniger Einflufs auf das Gehirn aus, als die Leiden dieses Organs auf das Rückenmark, indem die gewöhnlichsten Erscheinungen des Gehirnleidens Lähmungen und Convulsionen sind. 2) Wenn man mich fragen wird: weswegen ist hier die Lähmung der untern Extremitäten, sogleich, den Augenblick nach der Verletzung eingetreten? so werde ich antworten: durch Erschütterung des Rückenmarkes, und nicht durch den Druck des fracturirten Knochens, weil erstens in diesem Falle überhaupt ein solcher Druck nicht nachzuweisen war, und zweitens auch in den Fällen, wo eine offenbare Depression des Knochens zugegen war, man doch meistens die Commotion als die nächste Ursache annehmen mufs. Das Pott'sche Uebel beweist es, in welchem Grade das Rückenmark den Druck ertra-

gen kann. Es thut mir leid, dafs ich bei diesem Patienten den ganzen Rückenmarkskanal nach dem Tode nicht öffnen durfte. 3) Auffallend ist mir auch in diesem Falle der so rasch erfolgte Brand der Vorhaut und des Hodensackes; erfolgte er durch den häufigen Contact mit dem Urine? Eine richtige Erklärung hievon, eben so wie die der Erection des Penis bei den Rückgratsverletzungen, sind die Physiologen uns noch schuldig.

3. HALSWUNDEN.

Vierzehnter Fall. Halswunde zwischen dem *Os hyoideum* und der *Cartil. thyreoidea. Sutur.* Heilung *per granulationem.* — Johann Rafsmann, Damenschneider in der Stadt, 62 Jahre alt, robuster Constitution, ergab sich früher schon häufig dem Genusse geistiger Getränke. Am 21sten Mai 1836, Abends, hatte Patient im trunkenen Muthe den Versuch gemacht, sich selbst den Hals zu durchschneiden. Bei der Untersuchung ergab sich Folgendes: Der Schnitt war circa 4 Zoll lang, ging quer über den Hals zwischen dem *Os hyoid.* und der *Cartil. thyreoid.*, und hatte, so geführt, folgende Theile getroffen: Die Haut, die darunter liegende Fettschichte, den *Musc. platysmamyoid.*, *Musc. sternohyoid.* und *omohyoid.*, das *Ligam. thyreoid. medium*, die *Membrana obturatoria*, die *Cartilag. thyreoid.* am obern Rande, und die Schleimhaut des Kehlkopfes; durch die klaffende Wunde strömte die Luft ein und aus; sie blutete ziemlich bedeutend, in Folge einiger verletzten Zweige der *Art. thyreoid. superior.* Patient konnte sprechen, doch war die Sprache schnarchend, dann und wann wurde beim erregten Husten Blut und Schleim untermischt ausgeworfen. Die blutenden Arterienzweige konnten nicht unterbunden werden, weil sie sich zurückgezogen hatten. Die Kehlkopfwunde wurde durch die blutige Naht in der Wohnung des Kranken nur sehr unvollkommen vereinigt. Die Suturen wurden nicht allein durch die Haut, sondern auch durch den Schildknorpel geführt, ein Verband angelegt, welcher den Kopf nach vorn gezogen erhielt, und ein Pfund Blut abgelassen. So kam Patient auf das Clinicum.

Den 22sten Mai. Er hat schlecht geschlafen und fühlt sich matt. Die Köhler'sche Mütze wurde angelegt, und dreifsig Blutegel an den untern Theil des Halses gesetzt. — In den nächstfolgenden Tagen verbesserten sich alle objectiven Erscheinungen: der schnarchende Ton beim Athmen liefs nach, Husten und Auswurf wurden geringer; allein die Gemüthsstimmung des Kranken

war fortwärend sehr trübe und gequält, er hatte schreckliche Träume, schlief nur wenig und unruhig; dabei war er fieberfrei. Gegen diese nervösen Affectionen wurde ihm Opium innerlich in Emulsionen und Abends in Klystieren gegeben. Die Wunde selbst eiterte am 26sten recht stark, und sah torpid aus; sie wurde täglich mit reizender Salbe verbunden, und mit Heftpflastern zusammengezogen. So nahm sie allmälig ein besseres Ansehen an, und am 7ten Juni waren die beiden Winkel derselben schon vernarbt. Von nun an ging die Verwachsung der Wunde allmälig weiter, und wurde später durch Betupfen mit Lapis befördert. Am 1sten Juli war sie nur noch sehr klein, und zeigte einige Wucherungen. Am 6ten war sie völlig verwachsen: die Narbe hatte sich von allen Seiten her, nach innen hin, gegen den Kehlkopf, zusammengezogen, so dafs sich hier eine quere, gegen $1\frac{1}{2}$ Zoll lange Grube befand.

Bemerkung. Es ist sonderbar, dafs die Wunden des Kehlkopfes und der Luftröhre, durch die selbstmörderische Hand hervorgebracht, verhältnifsmäfsig recht gut und ohne besondere gefährliche Erscheinungen heilen. Die Eitersenkungen gesellen sich zu diesen Wunden bei weitem häufiger, als die Entzündung des Kehlkopfes und der Trachea. Die gefährlichen Blutungen kommen dabei noch seltener vor. — Kann eine solche Wunde *per primam intentionem* geheilt werden, oder nicht? — Vielleicht giebt es im ganzen Körper keine einzige Gegend, wo sich so viele störende Verhältnisse für die *Prima intentio* zusammen finden, als gerade hier. Reizungen des Kehlkopfes und der Luftröhre beim Husten, Schlucken, beim Durchgange der Luft, vermehrte Schleimsecretion, Unmöglichkeit die Wundränder genau in Berührung zu erhalten, Neigung der äufsern Hautwundränder, sich nach innen zu krümmen, endlich Unebenheit der Gegend, und Unmöglichkeit, die Pflasterstreifen genau anzulegen: sind so viele Momente, welche hier die *Prima intentio* ganz vereiteln. Die äufsere Hautwunde ist gewöhnlich nicht parallel mit der innern, und wenn man die Heilung ganz der Natur überläfst, z. B. bei Thieren, so legt sich ein Rand der äufsern Wunde an den innern Wundrand und verwächst mit ihm: das geschieht schon einige Tage nach der Verwundung; später bildet sich auch eine Narbe zwischen den Lefzen der innern Wunde. Wie sollen aber diese Verletzungen behandelt werden? Soll die Sutur angelegt werden? Oder Heftpflasterstreifen? Oder sollen die Wundlefzen nur durch eine passende Lage (die Köhler'sche Mütze etc.) in Berührung

erhalten werden? Weſswegen stimmt die Erfahrung der Wundärzte darüber nicht überein? Die Sutur hat hier offenbar das für sich, daſs sie die Einwärtsbiegung der lockern beweglichen Lefzen der äuſsern Wunde verhütet, aber wie? Allerdings nur mechanisch, nur für einige Zeit; ist sie aber im Stande, die Eiterung, die Granulation zu verhüten? Wenn nicht, so werden sich doch die Hauträndер bei der Entwickelung der granulirenden Fläche nach innen beugen. Auſserdem kann es leicht geschehen, daſs die Hauträndер verklebt sind, eher als die innere Wunde Zeit hatte, zu verwachsen, und dann ist die Bildung des Emphysems unvermeidlich. Daher ist, meiner Meinung nach, die Sutur der äuſsern Hautwunde allein ganz zu verwerfen. Wenn also überhaupt die Sutur je bei den Wunden des Kehlkopfes und der Luftröhre angezeigt ist, so muſs sie, meines Erachtens, nicht allein die äuſsern Bedeckungen, sondern auch die Ränder der durchschnittenen Knorpel verbinden; und obgleich ich mehrere Gründe angeführt habe, die hier die *Prima intentio* zweifelhaft machen, so sehe ich doch keinen Nachtheil, sie zu versuchen, besonders wenn die Art der Verletzung, die Individualität des Kranken etc. sie einigermaſsen wahrscheinlich machen. Wenn man aber einmal die Absicht gefaſst hat, diese Wunden *per primam* zu behandeln, so müssen blutige Nähte, und zwar sowohl an die Knorpel- als an die Hautwunde angelegt werden. Man hat Manches gegen dieses Verfahren angeführt; aber ich glaube, Alles gründet sich nur auf das alte Vorurtheil gegen die Verletzung der Knorpel; wenn man die Sutur mit einer festen Nadel nur durch die Knorpel, ohne die Schleimhaut des Larynx und der Trachea zu verletzen, durchgeführt hat, so kann sie weiter keine Nachtheile haben; der erzählte Fall beweist auch dasselbe, um so mehr, da hier die Anlegung der Sutur mehrere Male und recht unzweckmäſsig versucht worden war; obgleich hier die *Prima intentio* nicht gelungen ist (was übrigens schon vorauszusehen war), so klagte der Kranke doch über keine besonderen Beschwerden. — Nach der angelegten Sutur ziehe ich noch die Wunde mit mehreren Pflasterstreifen zusammen, und gebe dem Kranken eine passende Lage mittelst der Köhler'schen Mütze. — Ich habe den Kranken später einige Male gesehen (er wurde auch Gegenstand einer andern chirurgischen Beobachtung: er war nämlich Potator und Arthriticus, und littt einige Monate später an *Hyalitis arthritica*); er klagte noch über Beschwerden beim Schlucken, welche die Entstehung einer Strictur wohl befürchten lieſsen.

4. KNIEVERLETZUNGEN.

Die Verletzungen, so wie auch überhaupt alle anderen Krankheiten des Kniegelenkes, haben viel Eigenthümliches, was sie von den Affectionen der anderen Gelenke wesentlich unterscheidet. In der That, die Verletzungen anderer, unter einander analogen Gewebe, z. B. der Pleura, des Bauchfells, unterscheiden sich auch in manchen Beziehungen von einander, aber die Ursache des Unterschiedes liegt hier offenbar am Tage; sie ist wirklich in der Beschaffenheit und Function der Organe zu suchen, die von diesen serösen Häuten umschlossen sind; daher der Eintritt der Luft in die Brusthöhle bei den penetrirenden Brustwunden, der Vorfall der Eingeweide bei den penetrirenden Bauchwunden, solche Complicationen dieser Verletzungen abgeben, deren Ursache sich leicht erklären läfst, wenn man einmal mit dem Mechanismus des Brustkastens und der Bauchhöhle bekannt ist. Warum aber, frage ich, sind schon die geringsten Verletzungen des Kniegelenkes so häufig mit lebensgefährlichen Erscheinungen verbunden, trotzen so oft der rationellsten Behandlung, bilden so häufig die Indication zur Ablösung des Gliedes? Warum vertragen das Fufs- und Handgelenk, sogar die Schulterarticulation, bei weitem besser die Verwundungen, als das Knie? Ohne mich in die bekannten Erklärungen dieser Thatsache durch die complicirte Structur des Kniegelenkes, durch die bedeutenden Ausdehnungen der Synovialhaut, endlich durch die straffe, unnachgiebige Textur der fibrösen Kapsel der Bänder einzulassen, will ich nur meine Leser dabei auf einen Gegenstand aufmerksam machen, der, wie es mir scheint, von den Schriftstellern weniger beachtet geblieben ist. Das ist: die Fortpflanzung der Entzündung von der Synovialhaut über den tief zwischen den Muskeln des Ober- und Unterschenkels liegenden Zellstoff; diese Entzündung bildet eigentlich das Schrecklichste bei der ganzen Verletzung; sie widersteht nicht allein der energischesten antiphlogistischen Behandlung, sondern macht sogar die Amputation selbst unausführbar. — Bei der Beschreibung dieser wichtigen Erscheinung will ich zuerst bemerken, wie wesentlich sich die traumatische Entzündung von den andern specifischen unterscheidet; möchten doch die jenigen Aerzte, die keine Specifität der Entzündung annehmen, die weiter keine Verschiedenheit der Phlogose, als nur ihrem Grade nach, wissen wollen, die traumatische und die rheumatische Kniegelenkentzündung in's Auge fassen. Möge die rheu-

matische Kniegelenkentzündung noch so stark seyn, sie ergreift doch nie den Intermuscularzellstoff des Ober- oder Unterschenkels. Man sieht hier weiter nichts, als eine Anhäufung der serösen Synovialflüssigkeit (die bisweilen eine eiterähnliche Beschaffenheit annimmt) in der Kapsel; die Vertiefungen zu beiden Seiten der Patella sind verschwunden, die obere Gränze der Synovialhaut unter den Extensoren ist deutlich ausgeprägt, die Haut des Gelenkes ist angespannt, glänzend, die Bewegungen sind schmerzhaft, das Knie liegt gebogen, und bisweilen unter der specifischen Behandlung dieses Hydrarthrus mit *Tart. emeticus* (zuerst in starken Gaben, nachher in *Dosi refracta*) mit spanischen Fliegenpflastern auf das ganze Gelenk, verschwindet die Entzündung fast spurlos im Verlauf von einigen Tagen. Die traumatische Entzündung dagegen, die unter denselben Erscheinungen einer Hydrarthros, oder besser einer Pyarthrosis (weil die im Gelenke angesammelte Flüssigkeit ein seröses Eiter ist) auftritt, ergreift auch noch zugleich den Zellstoff, welcher in den Zwischenräumen zwischen dem Rectus und Crureus, zwischen den Vasti, zwischen dem Crureus und dem Periosteum liegt, oder am Unterschenkel unter dem *M. gastrocnemius* zerstreut ist, ja sogar der Zellstoff zwischen den einzelnen Muskelfibern bleibt von dieser furchtbaren Entzündung nicht verschont; es erfolgt eine enorme Anschwellung des Ober- oder Unterschenkels, die auch manches Eigenthümliche hat, und daher unsere nähere Aufmerksamkeit verdient. Sie unterscheidet sich von der pseudo-erysipelatösen Anschwellung dadurch, dafs sie 1) nicht immer eine dunkle Röthe zeigt; in einem Falle sah ich sie von der natürlichen Hautfarbe; 2) dafs sie entweder gar keine, oder nur eine undeutliche, täuschende Fluctuation zeigt; 3) dafs sie nicht mit dem Absterben (Necrose) des unter der Fascia liegenden Zellstoffes verbunden ist. Man sieht gewöhnlich eine wirklich fürchterliche Anschwellung des ganzen Gliedes, welche sich stellenweise hart, angespannt, anfühlen läfst, stellenweise täuschende Fluctuation zeigt, überall endlich ödematös ist, und beim Fingerdrucke eine tiefe Grube hinterläfst. Der Kranke klagt dabei über rasende Schmerzen, nicht soviel bei der Untersuchung der Geschwulst, als vielmehr bei der geringsten Bewegung; diese wüthenden Schmerzen bringen ihn schon im Verlaufe von vier bis fünf Tagen ganz herunter; sein Puls ist klein, kaum fühlbar und frequent, seine Gesichtszüge werden auffallend verändert, er bekommt ein ächtes Hippocratisches Ansehen, eine hectische Röthe spielt auf einer oder auf beiden Wangen, die

Zunge ist dick belegt, vom Appetite natürlich kann gar keine Rede seyn; es gesellen sich endlich leichte murmelnde Delirien hinzu, und die ganze Scene schliefst sich mit dem bekannten Ende. Ein Fall von der Art ist unten erzählt worden; ich brauchte die antiphlog. Behandlung sogleich nach der Verletzung, und verfolgte sie methodisch bis *nec plus ultra*: zwei Aderlässe bis zur Syncope, über 200 Blutegel, 80 Gr. Calomel innerlich wurden im Verlaufe von drei Tagen angewandt, und alles dieses hat nicht den geringsten Einflufs auf den Verlauf der Krankheit gehabt. Der andere Kranke, von dem ich sogleich erzählen will, war sechs bis sieben Tage nach der Verletzung fast ganz der Natur überlassen, oder wenigstens sehr indifferent behandelt, und die Folgen waren dieselben; als ich zu ihm hingerufen war, fand ich alle erzählten Erscheinungen; der Oberschenkel war bis zu der Hüfte angeschwollen, fast zwei Mal so dick, als der gesunde. Die Wunde (durch den Fall auf eine Sense entstanden) befand sich an der inneren Seite des Kniegelenkes, und hatte das eigenthümliche, schmutzige (*blafard*, wie es die Franzosen nennen) Ansehen aller Gelenkwunden. Das sind die Erscheinungen, welche die Kniegelenkwunden, meines Erachtens, so gefährlich machen: also nicht die Entzündung der Gelenkkapsel an und für sich selbst, sondern diese propagative Affection des Zellstoffes giebt der Wunde eine so wichtige Bedeutung. Die Schriftsteller sprechen von den Eitersenkungen nach den Wunden des Kniegelenkes. Wie ist aber ihr Mechanism und ihre Entstehung zu erklären? Ich glaube, unter diesem Namen hat man zwei oder drei verschiedene krankhafte Processe unter einander verwechselt. 1) In einigen Fällen (die nur selten seyn müssen) entstehen diese Eitersenkungen in Folge einer Ruptur der von dem Eiter enorm ausgedehnten Synovialhaut (z. B. nach den Stichwunden, so wie ein Fall in Dupuytren's Werke über die Wunden beschrieben steht); in diesem Falle ergiefst sich aus dem Risse Eiter zwischen die Muskeln des Oberschenkels. 2) Es bildet sich Eiter nicht allein in der Kapsel, sondern auch aufserhalb, in der Nähe des Gelenkes, und von hier aus macht es Senkungen nach oben oder nach unten zwischen die Muskeln. Die Lage des Gliedes, welche der Kranke für sich erträglich findet, begünstigt diese Sekungen wesentlich. Zu dieser Kategorie gehört der sechszehnte Fall. Der Knabe konnte nicht anders, als mit erhöhtem Knie liegen; er klagte nicht über besonders starke Schmerzen im Oberschenkel, und die Fistelgänge zwischen den

Muskeln waren hier offenbar das Product der mechanischen Senkung. 3) Endlich, und vielleicht am häufigsten, erfolgen diese Eiterbildungen als Product der von mir beschriebenen Entzündung des Zwischenmuscularzellstoffes. Das Eiter senkt sich in diesem Falle nicht, sondern bildet sich zwischen den Muskeln; ja, noch mehr! — es entstehen bisweilen keine Eiteransammlungen, wie im sechszehnten Falle, sondern ächte Eiterinfiltrationen: so war es in dem Falle, den ich schon oben angeführt habe; hier fand ich bei der Untersuchung des amputirten Gliedes, dafs der Zellstoff zwischen dem *Musc. vastus* und *crureus* wie ein Schwamm von Eiter durch und durch getränkt war; ein Theil des Crureus war auch in diese Eitersubstanz verwandelt; aufserdem war ein mehr consistentes Eiter zwischen den einzelnen Fibern des *Musc. crureus* abgelagert, so dafs bei dem Durchschnitte dieser Muskel wie marmorirt (röthlich und gelblich) aussah; daher schreibt sich dieser Mangel der Fluctuation, diese enorme ödematöse Anschwellung, diese wüthenden Schmerzen, die das innere Leiden so deutlich bezeichnen. In diesem Falle sahen auch die bei der Amputation durchschnittenen Muskeln sehr roth und stark ausgebildet aus. Ich war beim ersten Blicke auf die kranke Extremität schon überzeugt, dafs hier tief liegende Eiteransammlungen stattfinden mufsten; aber, ich gestehe es, ich erwartete gröfsere Eitersenkungen zwischen den Muskeln; daher ihr zu gesundes Ansehen mich überraschte, und ich vermuthe jetzt, dafs sie wahrscheinlich auch entzündet waren. Merkwürdig ist es, dafs ich das Kniegelenk selbst dabei weniger afficirt fand, als ich es vorausgesetzt hatte. Die penetrirende Wunde dicht an den oberen Gränzen der Kapsel, und eine Ansammlung der serös-eiterigen Flüssigkeit ausgenommen, sahen die Gelenkenden der Knochen und die halbmondförmigen Knorpel ganz normal aus.

Wie bleibt es nun bei allem diesem mit der Behandlung? Für mich selbst, in der Zukunft, habe ich folgende Regeln festgestellt. 1. Mit der strengen antiphlogistischen Methode nur dann fortzufahren, wenn die Entzündung sich nur allein auf der Synovialhaut des Kniegelenkes begränzt hat. 2. Sobald der Ober- oder Unterschenkel den zweiten oder dritten Tag nach der Kniewunde jene eigenthümliche Anschwellung zeigt, oder der Kranke über starke Schmerzen in der ganzen Extremität klagt, werde ich mit der Antiphlogose aufhören. Hier ist der fatale Ausgang in Eiterung schon nicht mehr zu verhüten; fährt man aber mit der Antiphlogose fort, so bringt man den Kranken herunter, und er

unterliegt sicher der profusen Eiterung, die einen bedeutenden Kraftaufwand verlangt. 3. Ich werde das Glied mehrere Male täglich untersuchen, und wo ich nur Fluctuation fühlen werde, möge sie auch täuschend seyn, möge sie im Kniegelenke selbst sitzen, so werde ich tiefe Einschnitte machen, und das ganze Glied mit warmen Breiumschlägen bedecken. 4. Wenn endlich durch diese Behandlung der Ausbruch der oben beschriebenen Erscheinungen nicht verhütet würde, das Glied ödematös angeschwollen, rasend schmerzhaft, täuschend fluctuirend sich ausnähme, dann würde ich ohne Weiteres das Glied so schnell als möglich amputiren. In der That! Was bleibt hier noch übrig? Sollen Einschnitte gemacht werden, wie ich es in zwei Fällen (siehe 16 und 17) gethan habe? Aber 1) wie tief? 2) Wie viele? 3) Werden sie dem infiltrirten Eiter Ausfluss verschaffen? In Wahrheit! Man brauchte nur das amputirte Glied von dem erzählten Falle oberflächlich zu besehen, um sich zu überzeugen, dass hier fusslange und fusstiefe Einschnitte doch nicht im Stande gewesen wären, diesen wahren Eiterschwamm zu entfernen; und dann, was bleibt nach dem Einschnitte? Eine tiefe, enorme, dicht an dem Knochen liegende Eiterhöhle, zur Granulation und Vernarbung welcher die Kräfte des gesundesten Menschen kaum hinreichend wären! Ich bereue es wirklich, dass ich den Kranken vom 16ten Falle dadurch geradezu geopfert habe; anstatt die precären, Zoll langen Einschnitte zu machen und Haarseile zu ziehen, hätte ich weniger eitel seyn sollen, und wenn ich schon einmal mit der Operation einen Fehler begangen hatte, so hätte ich wenigstens mit der Hingebung des Gliedes ihm das Leben retten können. Ich dachte wohl hier an die Amputation, aber *proh dolor!* zu spät. — Ich kann freilich zur Bestätigung der von mir aufgestellten therapeutischen Grundsätze keinen glücklichen Fall anführen; aber wer dergleichen Fälle erlebt hat, der wird gewiss in der Zukunft nicht anders denken und handeln, als ich. Von der Wahrheit dieser Grundsätze überzeugt, habe ich auch schon einmal die Amputation des Oberschenkels unternommen (in dem Falle, den ich oben erzählte), aber der Ausgang war nicht tröstend. — Der Kranke starb nämlich sogleich, nachdem die Gefässe des amputirten Oberschenkels unterbunden worden waren. Die Ursache des Todes kann ich mit Bestimmtheit nicht angeben, wahrscheinlich war es jene räthselhafte Todesart, welche man ohne Weiteres mit dem nichtssagenden Namen, „Nervenschlag“ bezeichnet. In dem Augenblicke nämlich, da ich mit der

Unterbindung der Gefäfse fertig war (der Blutverlust war recht stark, weil das Tourniquet, der enormen Anschwellung wegen, keineswegs genau angelegt werden konnte), bekam der Operirte einen Krampfanfall in den Füfsen; als ich ihm in's Gesicht sah, so war es von blaublasser Farbe, und er befand sich in einem der Ohnmacht ähnlichen Zustande; nach der Bespritzung mit Wasser kam er augenblicklich zu sich, aber rief dabei mit der Stimme eines an Erstickung Sterbenden: „Ich habe keinen Athem, ich sterbe;" er machte dabei Bewegungen hin und her, die eine furchtbare Angst ausdrückten, die Farbe des Gesichts wurde noch blauer, die Pupillen ungeheuer erweitert, der Puls kaum fühlbar, und so in einigen Minuten verschied er unter meinen Händen, indem ich durch Bespritzung mit Wasser auf den Kopf, durch flüchtiges Ammoniak, Reibungen der Brust mit der Bürste, ihn zu beleben suchte. — Gewifs, in diesem Falle ist nicht der fehlerhaften Indication zur Amputation die Schuld beizumessen; ich habe Fälle erlebt, wo ich die Amputation mit glücklichem Erfolge bei solchen Subjecten, die bei weitem mehr erschöpft waren, verrichtet habe. Dafs ich die Operation in den schon von der Entzündung angegriffenen Gebilden unternahm (weil ich den Kranken seinem Schicksale nicht überlassen wollte) kann auch nicht als Ursache des Todes betrachtet werden; daraus könnte man freilich üble Ereignisse erwarten, nicht aber so plötzlich und von solcher Art. Das Eindringen der Luft in die Venen war hier auch nicht wahrnehmbar; die Lähmung der Lunge kann vielleicht am wahrscheinlichsten als die Ursache des Todes angenommen werden. Der Kranke, was noch dabei zu bemerken ist, zeigte gleich, vor und während der Operation, einen wohl erzwungenen, affectirten Muth, und gerade dieser Muth ist mir nie angenehm; ich habe schon viele Fälle gesehen, wo die Reaction nach solchen mit Bravour überstandenen Operationen sehr stark war, und den Kranken vernichtete.

Funfzehnter Fall. Vernachläfsigte Kniewunde. Hectischer Zustand des Kranken. Amputation. Genesung. — Indrik, esthnischer Bauer, 23 Jahre alt, hieb sich im December 1835 mit einem Beile in's Knie; die Wunde war nur klein, etwas über einen Zoll lang und einen halben Zoll tief; keine beträchtliche Blutung erfolgte, keine besonderen Beschwerden entstanden, so dafs Patient selbst seinen Geschäften vorstehen konnte. Um schnellere Heilung zu erzielen, rieth man ihm, einen Ueberschlag aus Leinsaat zu machen; allein nun er-

folgten heftige Schmerzen, das Kniegelenk wurde unbeweglich, schwoll beträchtlich an, und der Kranke kam dabei herunter. Lauwarme Breiumschläge, welche damals ein Arzt verordnete, verschafften keine Erleichterung; endlich brachen an mehreren Stellen des Beines Geschwüre aus, und nun erst, in einem Zustande hoher Schwäche, liefs Patient sich aufs Clinicum bringen, wo er den 5ten Mai 1836 aufgenommen wurde. Der rechte Schenkel, welcher der Sitz des Uebels war, 1) zeigte sich zwei bis drei Mal dicker, als der linke, von der Mitte des Unterschenkels bis zum Fufse ödematös, die Haut desselben gespannt, an einzelnen Stellen mit Schüppchen besetzt, und mit Narben, als Zeichen schon verwachsener Geschwüre, versehen. 2) Heftige Schmerzen im Hüft- und Kniegelenke, im Mittelstücke des Oberschenkelbeins und längs der innern Fläche der Tibia; da hingegen die *Crista tibiae* schmerzensfrei war. 3) Die Temperatur der ganzen Extremität erhöht, an den ödematösen Stellen vermindert. 4) Die Beugung des Beines, theils aus Steifheit der Gelenke, theils aus Schmerz, verhindert. 5) Die Richtung desselben verändert: die Fufsspitze und Kniescheibe nach innen, die Ferse nach aufsen gerichtet. 6) Die Muskeln und übrigen Weichtheile sehr hart und compact, indem alle übrigen Glieder nur Schlaffheit und Abmagerung zeigten. 7) Am Oberschenkel keine Geschwüre, mit Ausnahme seiner Mitte, wo nach aufsen zwei kleine Geschwürchen, mit weifsen Krusten bedeckt, sitzen. 8) Geschwüre am Unterschenkel: a) an der vordern Fläche des Knies, wohin der Hieb gefallen war, eine Geschwürsnarbe; b) an der innern Fläche des Knies ein rundliches Geschwür, mit aufgewulsteten, weichen Rändern, blafs, der Grund ungleich, vertieft, mit ungleichen, blassen Excrescenzen versehen, zwischen welchen man mit der Sonde auf den entblöfsten und bröckligen Knochen kam; c) ein ähnliches Geschwür am *Malleolus internus*, nur der Knochen nicht entblöfst; d) an der innern Fläche der Tibia, in der Mitte, zwei kleinere Geschwüre, mit weifsen Borken bedeckt. Sämmtliche Geschwüre enthielten eine stinkende, zähe, helle Jauche, von Blut gefärbt. 9) Vom sechsten Rückenwirbel bis zum Kreuzbein sechs Decubitusgeschwüre, rundlich oder länglich, mit flachen Rändern und flachen, bleichen Auswüchsen im Grunde; fühlte man die *Proc. spinos.* an diesen Stellen durch, so erregte es dem Kranken Schmerz. An der linken Seite des Krenzbeins ein gröfserer Decubitus, von schmutziger, röthlich-livider Farbe, mit wuchernder Granulation und stinkender, grünlicher Jauche. — Allgemein-

befinden: Fortwährendes Frösteln, grofse Schwäche, heftige Schmerzen in den betroffenen Theilen sind es, worüber der Kranke klagt. Die Haut ist heifs und trocken, die Zunge trocken, kein Appetit, Urin sparsam, Puls klein, über 100; täglich ein Stuhl, Unterleib nicht schmerzhaft. Dem Kranken wurde sogleich nach s iner Aufnahme ein erweichender, narkotischer Breiumschlag auf den ganzen rechten Schenkel gelegt, und der Decubitus mit *Ung. tanninum* verbunden.

Den 6ten Mai wurde die Amputation des Oberschenkels, nach Dupuytren's Methode, verrichtet; sie ging ungehindert und äufserst rasch vor sich; die Blutung war nicht übermäfsig, nur drei Arterien waren zu unterbinden. Nach gestillter Blutung wurde der Verband angelegt: die Amputationswunde wurde durch Heftpflasterstreifen in eine Längenspalte, in welcher die Hauträn-der sich berührten, dicht zusammengezogen; sodann einige Plumaçeaux mit erweichender Salbe darauf, hierüber das Maltheserkreuz, zwei sich kreuzende Longuetten, welche durch eine Cirkelbinde gehalten wurden. Der Kranke wurde zu Bett gebracht, und unter den Stumpf ein kleines Polster geschoben. Er hatte die Operation gut ausgehalten, die Reactiou war nur schwach, der Puls 120—130; nach dem Verbande leise Zuckungen in der Wunde. Nach drei Stunden war der Puls langsamer, die Schmerzen schwächer; es zeigte sich etwas Blut am Verbande, weshalb eiskalte Umschläge auf den Stumpf gemacht wurden.

Den 7ten Mai. Der Kranke klagt über fliegende Hitze; Puls unter 120, flüchtige Stiche im Stumpfe. Der Verband wurde nicht gerührt; der Decubitus dagegen zwei Mal täglich folgendermafsen verbunden: die Geschwüre selbst und die ganze Umgegend wurden gewaschen mit folgendem Linimente: *R. album. ovi* ℥j, *Spir. vin.* ℥jj, *F. agitando linim.*; darauf *Ung. tannin.* (*R. plumb. tannin.* ʒjj, *Op. pur.* Gr. X., *Camphor.* ʒj, *Axung. porc* ℥j), und darüber noch *Emplastr. sapon.* — Abends: Geringe Exacerbation; allgemeine Hitze, Puls 128, stärkere Stiche im Stumpfe,

Den 8ten Mai. Der Kranke ist ruhiger, Puls seltner, Morgens stärkere Schmerzen im Stumpfe, wogegen wieder Eisumschläge; zwei breiige Stühle erfolgen; die Decubitus werden noch dazu mit Lapis touchirt.

Den 9ten Mai. In der Nacht ist ein allgemeiner Schweifs gewesen; der Kranke fühlt sich leichter. Innerlich wurde ver-

schrieben: *R. aq. oxy-muriat.* 3jj, *Decoct. alth.* ℥vj, *Syrup. f.* ℥j M. D. S., zweistündlich zu einem Eßlöffel.

Den 10ten. Puls 104, die Haut geschmeidig, ein Stuhl ist gewesen. Der Verband wurde zum ersten Male abgenommen; auf den Wundrändern sind schwärzliche, schmutzige Flecken, aus der Wunde kommt eine weifsliche, mit Blut gemischte Jauche hervor. Innerlich wurde verschrieben: *R. Extr. chin. frigide par.* 3jjj, *Aq. cinnam.* ℥VI, *Acid. phosphor. dilut.* 3jj, *Syrup. f.* ℥j M. D. S., zweistündlich zu einem Eßlöffel.

Den 11ten. Allgemeinbefinden gut, Puls 102, Schmerzen sind nicht vorhanden. Die Wunde wird von nun an täglich verbunden; die Wundränder sind nicht verklebt, die Schnittfläche sehr schmutzig, mit stinkender Jauche; die Wunde wird bei jedem Verbande ausgespritzt mit einem Decoct-Infus. aus China und Calmus, mit *Ung. elemi* (zu welchem auf ℥j noch 3j *Tra. myrrh.* gethan ist) bedeckt, und nach der angegebenen Art zusammengezogen.

Den 12ten bis 15ten. Allgemeinbefinden gut; die abendlichen Exacerbationen haben aufgehört; Puls 96. Dem Kranken wird nahrhafte Fleischdiät, Bier und Wein erlaubt. Innerlich ein *Decoct. chin.* (aus ℥j *Cort. chin.*) mit 3jj *Acid. phosphor. dilut.* — Die Ligaturen haben sich gelöst; die Wunde ist torpid.

Den 16ten bis 18ten. Abends wird ein Pulver aus *Chinin. sulph.* G. jjj, *Camph.* und *Opii* $\overline{aa}$ Gr. β mit Zucker gegeben.

Den 19ten. Die Wunde, welche an einer Stelle einen erethischen Character zeigt, wird hier mit *Ung. saturn. c. zinc.* verbunden, im Uebrigen mit rother Präcipitatsalbe.

Den 20sten. Die Wunde ist noch gereizter, und blutet nur durch den Contact mit der Luft; sie wird mit *ung. aegypt.* verbunden, aus den abendlichen Pulvern Opium und Camphor weggelassen.

Den 21sten bis 25sten. Die Wunde zeigt ein besseres Aussehen.

Den 26sten bis 28sten. Es zeigt sich gute Granulation in der Wunde; sie wird mit *Unguent. zinc.* verbunden.

Den 29sten. Die Wunde ist torpid, und wird mit *Ung. de styrace* (℥j), *c. Tra. myrrh.* (3jjj) und *Camph.* (ʒj) verbunden.

Den 30sten bis 31sten Mai. Bei heiterem Himmel wird Patient täglich eine halbe Stunde hinausgetragen.

Den 1sten bis 6ten Juni. Patient befindet sich sehr wohl; der Decubitus beginnt zu verheilen.

Den 7ten bis 12ten Juni. Die Amputationswunde verkleinert sich, die Ränder derselben werden mit Lapis touchirt, die Fläche mit einer Lapislösung (Gr. jj auf ℥V Wasser) bepinselt, und mit *Ung. basilicon.* ℥j, *c. Tra. myrrh.* ʒj verbunden.

Den 13ten bis 17ten. Der Kranke befindet sich sehr wohl.

Den 18ten bis 20sten. Es ist Durchfall eingetreten, woher dem Kranken das Bier entzogen, und innerlich *Tra. opii* im schleimigen Vehikel gereicht wird.

Den 21sten. Der Durchfall ist gewichen.

Den 22sten Juni bis 3ten Juli. Die Wunde, welche sich immer mehr zusammenzieht, wird nur noch alle drei Tage verbunden; es zeigen sich einzelne callöse Stellen, die mit Lapis weggebeizt werden.

Den 6ten bis 16ten. Der Kranke nimmt stark zu, was auch im Stumpfe selbst bemerklich; er geht täglich mit Krücken.

Den 17ten bis 21sten Juli. Es ist nur noch in der Mitte des Stumpfes eine kleine, $1\frac{1}{2}$ Zoll lange Stelle offen, doch mit guter Granulation bedeckt. Patient wurde auf sein Verlangen entlassen.

Den 2ten August zeigte er sich wieder: es war nur noch eine ganz kleine Stelle offen, die mit Lapis berührt wurde. Er geht recht geschickt mit den Krücken einher.

Die anatomische Untersuchung des amputirten Gliedes: 1. Der Zellstoff des Unterschenkels verdickt und ödematös; 2. die Haut auf dem Kniegelenke entartet, an einigen Stellen knorpelartig, mit der Patella verwachsen; 3. die exulcerirte Stelle führte in das Kniegelenk selbst, und man stiefs mit der Sonde auf die entblöfste, rauhe Gelenkfläche des Oberschenkels; 4. der gröfste Theil der Knorpel des Oberschenkels und die halbmondförmigen Knorpeln waren an verschiedenen Stellen resorbirt; 5. nach der Durchsägung des Knochens bemerkte man keine Caries in der schwammigen Substanz desselben; im Gelenke war keine Ansammlung des Eiters.

Bemerkung. Nur ein Blick auf die Lage des Gliedes war in diesem Falle schon hinreichend, um uns davon zu überzeugen, dafs das Kniegelenk afficirt seyn mufste. Der nach innen flectirte Unterschenkel, die nach aufsen oder auch nach innen gerichtete Fufsspitze, ein Mifsverhältnifs im Volumen des Unterschenkels zu demjenigen des Oberschenkels, deuteten offenbar darauf hin, dafs die Bänder und die Knorpel des Kniegelenkes zerstört seyn mufsten. Der Kranke sucht dabei meist mit einer

unbeschreiblichen Aengstlichkeit die geringsten Bewegungen und die leisesten Betastungen des Gliedes zu vermeiden.

Sechszehnter Fall. *Syphilis secundaria.* Hygrom in der Kniekehle. Exstirpation. Fistelbildung. Tod. — Johann, ein Bauerjunge aus Kamby, 17 Jahre alt, von scrophulösem Habitus, ward am 22sten October 1836 in die chirurgische Clinik aufgenommen. Aeufsere Besichtigung: 1) Fast der ganze Körper, besonders aber die Brust und beide Unterschenkel waren mit einem Ausschlage bedeckt, der, in der Cutis sizzend, in der Umgebung nur wenig entzündet, mit braunrothen Krüstchen bedeckte Flecken darstellte; der Durchmesser dieser Eruptionen betrug meist eine Linie, mit Ausnahme von einigen Stellen (die eine an der innern Seite des Kniegelenkes, die andere an der inneren Seite des Fufsgelenkes), welche vier Linien im Durchmesser betrugen; von diesen gingen zwei Linien auf die kreisrunden, nicht mit Krusten bedeckten, rothen, nässenden Centralflächen, die concentrisch von einem eben so breiten, livid-rothen, nicht secernirenden Ringe umgeben waren, dessen äufsere Peripherie von einem abgestorbenen Saume der umgebenden Epidermis etwas bedeckt war. 2) An der Stirne zeigten sich Tophi. 3) Der untere Theil der Nase war angeschwollen, die Nasenlöcher verstopft, zum Theil durch Krusten, zum Theil durch angehäuften Schleim und Eiter, die Sprache eine Nasensprache. 4) In der Mund- und Rachenhöhle zeigten sich keine Geschwüre, an den Genitalien keine Spur von etwa früher vorhanden gewesenen Affectionen; 5) der Druck auf die Leistengegend schmerzhaft, einige Leistendrüsen etwas geschwollen. 6) Aufserdem zeigte sich noch in der rechten Kniekehle eine, den ganzen Raum einnehmende, angespannte, nicht fluctuirende Geschwulst, mit unveränderter Hautfarbe, die dem Kranken in der Bewegung des Gliedes hinderlich war. — Ueber die Reihenfolge der Entstehung und den Zusammenhang dieser Erscheinungen gab der Kranke folgenden Aufschlufs: Vor drei Jahren hatte er, mit den Beinen bis zum Knie im Wasser stehend, lange gearbeitet, worauf sich die Geschwulst in der Kniekehle einstellte. Vor ungefähr einem Jahre fühlte er Schmerzen im Halse, zugleich war er von einem heftigen Fieber ergriffen; der Frost hielt vom Morgen bis zum Abend an, verbunden mit starkem Speichelflufs, darauf stellte sich Hitze ein, und in der Nacht raubten copiöse Schweifse und Knochenschmerzen ihm die nächtliche Ruhe. Die Schmerzen im Halse und in den Gliedern

steigerten sich, und es traten noch Halsgeschwüre hinzu. Es ergab sich, dafs Patient von seinem syphilitischen Bruder ansgesteckt worden war. Er suchte zuerst Hülfe im hiesigen Stadtkrankenhause. Das Fieber und der Speichelflufs hörten sogleich ganz auf bei dem Gebrauche des Calomel, der Holzdecocte, der schmalen Diät und des warmen Verhaltens; nach drei Monaten waren die Halsgeschwüre vollkommen verschwunden. Er ward entlassen. Die Knochenschmerzen quälten ihn noch immer, und Affection der Nase war hinzugetreten; einige Zeit darauf brach der Hautausschlag aus.

Die Behandlung zerfiel in zwei Theile: 1) Gegen das allgemeine Leiden, welches ohne Zweifel eine sehr hartnäckige, inveterirte Lustseuche war, und 2) gegen das örtliche Uebel, die Geschwulst in der rechten Kniekehle, die vorläufig als eine Balggeschwulst bestimmt wurde.

1) Gegen die Syphilis wurde eine Schmiercur unternommen, so dafs vom 24. Oct. bis zum 13. Nov. jeden 2ten Tag zu 3jj *Ung. merc. gris.* abwechselnd in die Arme, Beine und den Rücken eingerieben wurden. Diese Cur, zusammen mit der Hungercur ausgeführt, wirkte wenig auf den Kranken; es kam nicht zum Speichelflufs, die nächtlichen Glieder- und Knochenschmerzen wichen nicht, trotz dem, dafs im Ganzen 3xx grauer Salbe verbraucht worden waren. Daher wurde bereits den 7ten November der Anfang mit der Dzondi'schen Sublimatcur gemacht, am ersten Tage zu $\frac{1}{5}$ Gr., und jeden Tag mit $\frac{1}{10}$ Gr. gestiegen; dabei wurde täglich in die Stirne gerieben *Ung. mercur. gris.* 3β mit *Op. pur.* Gr. Vjjj, und drei Mal täglich vier *Gutt. tra. theb.* gegeben, zur Linderung der Schmerzen; in die Nase wurde eine Auflösung des Chlorkalks gespritzt. Allein auch jetzt noch zeigte sich nur sehr langsame Veränderung: die Tophi an der Stirne flachten sich ab, und das Exanthem fing an zu bleichen, dagegen in der Nase die Exulceration hartnäckig fortdauerte. Vom 19ten November an wurde die Sublimatcur daher noch durch ein Decoct aus *Spec. lignor.* zu 3j auf $1\frac{1}{2}$ Pfd. Colatur unterstützt. Allein wiederholte heftige Leibschmerzen und durchfällige Stühle nöthigten am 21sten November zum Aussetzen des Sublimats (welches in der letzten Zeit zusammen mit Opium gegeben worden war), von welchem im Ganzen 7 Gr. verbraucht worden waren, und am 24sten auch selbst zum Aufhören mit dem Decocte. Von nun an erhielt er nur seine tägliche Einreibung in die Stirn, die Einspritzung in die Nase, und Abends ein Dover'sches Pulver gegen die nächtlichen Knochenschmerzen. Während dieser Zeit stellten sich

einmal heftige Brustschmerzen, und ein anderes Mal starkes Leibweh ein, welche nach der Application von Vesicatoren wichen. Am 3ten December hatte er sich durch den heimlichen Genufs von zwei Heeringen eine bedeutende Indigestion zugezogen, welche durch erweichende Klystiere aus *Decoct. amyl.* mit *Tra. theb.*, Senfteige auf den Unterleib, und eine Emulsion mit 2 Gr. *Extr. hyosc.*, zweistündlich, nach mehreren Tagen gehoben wurde. — Nachdem der Verdauungsapparat auf diese Weise gehörig restaurirt war, konnte am 9ten December der Gebrauch des Holzdecocts wieder beginnen. Zur Einspritzung in die Nase wurde verordnet: *R. infus. hb. cicut.* (ex. ℥j) ℥X, *Merc. subl. corros.* Gr. Vjjj. Dieses endlich that der Zerstörung in der Nase Einhalt, so dafs bereits am 26. Dec. alle Geschwüre in derselben geschlossen waren. Nur klagte Patient noch über einige Schmerzen in der Nase und erhielt dagegen noch die Einreibung der grauen Quecksilbersalbe in die Nase. Das Decoct wurde fortgesetzt. Endlich am 30. December waren alle objectiven und subjectiven Spuren der Syphilis gewichen, und jeder Arzneigebrauch wurde ausgesetzt. Allein am 5ten Januar 1837 hatte er dennoch über nächtliche Schmerzen in der Tibia zu klagen, die aber nach dem Verbrauche von 4 Gr. Sublimat spurlos gewichen waren, so dafs Patient am 12ten Januar als von der Syphilis gänzlich befreit angesehen werden konnte. Sie war hartnäckig genug gewesen, denn zu ihrer Bekämpfung waren angewandt worden: die Entziehungscur, Quecksilbersalbe war in Allem eingerieben worden ℥V und ʒjjj, Sublimat innerlich Gr. Xj; aufserdem noch die Decoctcur. Jetzt endlich konnte man darauf bedacht seyn,

2) gegen die Geschwulst in der rechten Kniekehle zu Felde zu ziehen. Am 18ten Januar wurde die Exstirpation derselben unternommen. Nach der Längenachse der Kniekehle wurde ein 5—6 Zoll langer Hautschnitt gemacht, und nun schichtenweise operirt; nach Durchschneidung der zelligen Lage unter der Haut wurde die Fascia durchschnitten, worauf sogleich der Balg der Geschwulst durch die Oeffnung in derselben hervortrat. Der ganze Balg, von der Gröfse eines Gänseeies, wurde nun vorsichtig entblöfst; wir sahen die *Arterie* und den *Nerv. poplitaeus* blosgelegt; beide wurden zur Seite nach aufsen abgezogen. Die Geschwulst fand man an ihrer Basis 2 Zoll lang mit der Sehne des *Musc. semitendinosus* verwachsen; als diese Verwachsung abgetrennt wurde, öffneten dieselben Messerzüge zugleich den Balg, aus welchem eine durchsichtige, zähe Flüssig-

keit hervorquoll. Der ganze Balg wurde entfernt. Es war mithin ein vergrösserter Schleimbeutel, ein Hygrom, gewesen. — Die Blutung bei der Operation war sehr gering, keine Arterie spritzte. Die Wunde wurde mit vier blutigen Nähten und mit Heftpflasterstreifen zusammengezogen, und Eisumschläge darauf gethan. Am Nachmittage stellten sich Schmerzen im Unterschenkel und Abends im Knie ein: die Heftpflasterstreifen wurden durchschnitten.

Den 19ten Januar. Er hat die Nacht wenig geschlafen. Heftige Schmerzen im Knie und Unterschenkel. Das Knie ist nicht roth und nur wenig geschwollen. Lebhaftes Fieber. Puls 120, härtlich. Es wurde ein Aderlafs von ℥Vjjj gemacht, und 50 Blutegel an das Knie gesetzt. Innerlich zweistündlich einen Theelöffel *Pulv. temperans.* — Abends: Die Schmerzen im Knie stärker. Puls 124, hart. Es wurde ein Aderlafs von ℔ß gemacht, ein erweichendes Klystier gesetzt, welches einen reichlichen Stuhlgang bewirkte, und Abends zwei Dover'sche Pulver zu 5 Gr. gegeben.

Den 20sten. Schmerz und Geschwulst des Knies haben etwas zugenommen. Die Suturen wurden entfernt; die Wunde hatte sich fast oberflächlich ganz geschlossen: aus dem obern Wundwinkel konnte man eine blutwasserähnliche Flüssigkeit herausdrücken: Verordnung: Innere Mittel wie gestern, Abends ein Klystier; auf die Wunde einfache Salbe. 40 Blutegel um das Knie, und darnach Eisumschläge.

Den 21sten. Er hat die Nacht ein Paar Stunden geschlafen. Stiche im Knie. Das Knie ist geschwollen, weifs, glänzend. Aus der Wunde kommt ein durchsichtiges, gallertartiges Secret; die Wundränder wurden getrennt, damit das Secret freien Abzug hätte. Puls etwas weicher, 125, Zunge trocken. Verordnung: Innerlich wie gestern. 80 Blutegel um die Wunde und das Knie. Abends: Ueber das ganze Knie ein grofses mit Camphor bestreutes Vesicator, um eine kräftige Ableitung nach aufsen zu bewirken, und so die Eiterbildung im Gelenke zu verhüten.

Den 22sten. Er hat die Nacht gut geschlafen. Die Schmerzen im Knie haben sich vermindert. Mattigkeit. Puls 134, klein; Zunge trocken. Narcotischer Breiumschlag auf das Knie.

Den 23sten. Er hat von gestern Abend an 10 Stunden fest geschlafen (wahrscheinlich durch das Opium bewirkt). Starke Schmerzen im Knie; Puls 120, klein. Das Vesicator hatte stark gezogen; die Blasen wurden aufgeschnitten, und mit einfacher

Salbe verbunden. Das Knie fühlte sich elastisch an. Die Wunde war trocken, und mit bleicher, wuchernder Granulation überzogen; sie wurde verbunden mit: *Cerat.* ℥j, *Camph.* ʒjjj; um das Knie eingerieben: *Ung. mercur.* ʒj, *Op. pur.* ʒj, *Camph.* Gr.X, ein Klystier gesetzt, und innerlich zweistündlich einen Efslöffel von einer Emulsion mit Camphor, indem er Beschwerden beim Uriniren hatte (durch das Vesicator entstanden).

Den 24sten. Er hat geschlafen, fühlt sich etwas erleichtert. In der Wunde zeigt sich noch immer kein flüssiges Secret. Er bekam zweistündlich 2 Gr. Calomel, und Abends ein Aderlafs von ℥Vjjj, nach welchem der Puls weich und 120 wurde; das Blut zeigte die *Crusta inflammatoria.*

Den 25sten. Er hat ziemlich gut geschlafen, und drei Calomelstühle gehabt. Die Oberfläche des Kniees steht in Eiterung, die Wunde noch immer so leblos. — Calomel wurde fortgesetzt, und in den Ober- und Unterschenkel eingerieben: *Ung. mercur.* ℥j, *Op. pur.* ʒjjj. Ueber das Knie Umschläge von warmem *Aq. Goulardi.*

Den 26sten. Patient ist sehr schlafsüchtig; Puls 120, härtlich, die Wundränder stehen breit aus einander, und sehen schmutzig-grau aus. Die Wunde wurde mit *Ung. basiliconis,* das Knie mit *Ung. sabin.* verbunden.

Den 27sten. Er hat gut geschlafen, zwei Stühle gehabt. Das Zahnfleisch ist angegriffen, daher die Calomelpulver ausgesetzt werden. Die Wunde ist heute etwas feuchter. Schmerzen im Fufse und Knie, Verband etc. wie gestern. Reine Quecksilbersalbe in den Ober- und Unterschenkel einzureiben.

Den 28sten bis 30sten. Die Schmerzen haben nachgelassen. In der Wunde zeigt sich Jauche. Verband mit *Ung. praecip. rubr.* Innerlich Calomel, vier Mal täglich zu 2 Gr.

Den 31sten Januar. Aus der Wunde hatte sich sehr viel Eiter ergossen. Beim Sondiren fand man einen Fistelgang von der Kniekehle an in der Tiefe bis durch die ganze Länge des Oberschenkels, kurz vor dem *Tuber ischii* aufhörend; das Knie zeigte Fluctuation; nach einem Einschnitte mit der Abscefslancette kam viel Eiter hervor, und es fand sich ein 6 Zoll langer Gang an der vordern Fläche des Oberschenkels. Durch diese Fistelgänge wurden, nachdem vier Contraaperturen gemacht waren, Haarseile gezogen; längs den Gängen selbst graduirte Compressen gelegt, und diese durch einen Expulsivverband befestigt. In-

nerlich wurde ein *Dec. chin.* (ex. ℥ß) mit *Elix. acid. Halleri* 3j gegeben. Puls 124, Zunge trocken.

Den 1sten Februar. Aus den Fistelöffnungen kommt viel Eiter und Jauche, besonders beim Drucke; die Fistelgänge wurden mit einem Infus. aus Calmus und Chamillen ausgespritzt.

Den 2ten. Heute fand man noch drei neue Fistelgänge auf, von welchen zwei quere an der Kniewölbung lagen, und ein langer von der Kniewölbung bis eine Handbreite vor dem Poupartschen Bande fortging; es wurden Contraaperturen gemacht, Haarseile gezogen, Druckverband angelegt. Grofse Mattigkeit. Puls 128, klein. Innerlich: *Dec. chin.* (ex. ℥ß) ℥Vj, mit *Rad. valerian.* 3jjj infundirt, und 3j *Liq. anodyn.* dazu.

Den 3ten bis 9ten. Der Verband wird täglich zwei Mal verändert, wobei auch die Haarseile erneuert werden. Alle Fistelöffnungen sehen sehr schmutzig aus und klaffen weit aus einander; aus ihnen kommt freiwillig und durch Druck täglich eine bedeutende Menge stinkender, schmutzig-grauer, dicklicher Jauche hervor. Die Bewegung im Knie ist durchaus aufgehoben, die Empfindlichkeit desselben sehr grofs. Die Kräfte des Kranken sinken von Tage zu Tage; der Gebrauch der China, und bei eingetretenem Durchfalle mit *Columbo*, *Lichen island.* und *laudan.* vermögen nicht die Lebenskraft zu heben. Der Puls 110—120, klein. Zunge trocken.

Den 10ten. Gestern und heute Abend erfolgten heftige Paroxysmen von Brustkrämpfen, welche eine halbe Stunde dauerten, und nach starken Gaben Opium wichen. — Er ist heute höchst matt, die Respiration mühsam, der Puls 140, fadenförmig, die Zunge trocken, Er bekam vier Mal täglich 3 Gr. Moschus. Aus den Fistelgängen wurden alle Haarseile entfernt, der Druckverband weglassen, und nur ganz einfache Salbe zu einem leichten Deckverbande genommen.

Den 11ten Februar hatte die Erschöpfung den höchsten Grad erreicht, und um 3¼ Uhr Nachmittags verschied der Kranke.

Die Section wurde 30 Stunden nach dem Tode gemacht. Die Leiche war sehr abgezehrt. Am rechten Oberschenkel war das *Os femoris* vom Kniegelenke an bis zum *Trochanter minor* hinauf mit stinkendem, grünlichem Eiter umgeben, so dafs das *Os femoris* nur noch bedeckt war vom Periosteum, welches sich vom Knochen leicht ablösen liefs; der Knochen selbst war nicht angegriffen. Mitten zwischen den Muskeln bemerkte man an zwei Stellen in der Mitte des Oberschenkels Eiterheerde, wel-

che mit dem allgemeinen grofsen Eitergange um den Knochen nicht communicirten. Die Gelenkkapsel war nicht mehr zu unterscheiden, die *Ligam. cruciata* waren erhalten, die *Cartil. semilunares* waren angegriffen, und die Gelenkknorpel des *Condyl. femor.* zum Theil, besonders am äufsern Condylus, resorbirt; die Gelenkfläche der Tibia war nnangetastet; Eiter hatte sich in den Unterschenkel nicht gesenkt; auch war weder im Hüftgelenke, noch in den grofsen Venen und der *Art. crural.* und *poplitea* Eiter; in der *Art. poplitea* war ein Coagulum. — Das Herz war welk und mit lymphatischem Coagulum erfüllt. Die rechte Lunge war ödematös, und besonders ihr mittlerer und unterer Lappen hepatisirt; sie knisterte nicht beim Schnitte, und aus der Schnittfläche quoll eine weifse, dünne Flüssigkeit. Die linke Lunge war sehr verwachsen mit der *Pleura costalis*, in ihrem Innern gut beschaffen. Die Leber war sehr grofs, welk, blafs, die Milz sehr mürbe, dunkel, mit dem Magen und Netze stärker verwachsen. Der Magen- und Darmkanal, so wie die Nieren, waren gut beschaffen. — Nach der genauern Untersuchung der Geschwulst zeigte sich: 1) dafs wir es mit einer Synovialkyste, von der Gröfse eines kleinen Hühnereies, zu thun hatten. 2) Die äufsere Fläche der Kyste war von einer deutlichen, fibrösen Textur. 3) Die innere Fläche im Gegentheil war offenbar schlüpfrig, serös; es zeigte sich die seröse, der Synovialhaut ähnliche Structur derselben besonders deutlich auf einer verdünnten Stelle, wo die fibröse Textur fehlte. Hier und da sah man auf der innern Fläche einige Flocken von einer eiweifsstoff-ähnlichen Substanz. Der Theil der Kyste, welcher mit der Sehne des *Semitendinosus* verwachsen war, betrug ungefähr einen Zoll.

Bemerkung. Ich gestehe es, ich erwartete nicht einen Hydrops der Schleimbeutel des *Musculns semitendinosus* zu finden. Eine starke Spannnung hinderte es durchaus, dafs man die Fluctuation deutlich fühlen konnte; dafs die Geschwulst bei der Flexion des Kniegelenkes fast ganz verschwand, zeigte weiter nichts, als ihre tiefere Lage. Den gröfsten Fehler habe ich wohl begangen, dafs ich keine Punctur zur Bestätigung der Diagnose in Anwendung brachte. Die Punctur übrigens hätte mir auch weiter nichts nachweisen können, als dafs die Geschwulst ein Hygrom sey. Die Exstirpation aber des Hygroms und der Ganglien ist eben sowohl vorgeschlagen, als auch ausgeführt worden. Dieses Hygrom war aber freilich von einer

andern Natur, als das gewöhnliche *Hygroma patellae* oder *olecrani* (es communicirte höchst wahrscheinlich mit der Synovialkapsel des Kniegelenkes. Ich habe mehrere Male bei der anatomischen Untersuchung dieser Kapsel, durch Aufblasen mit Luft, gefunden, dafs sie mehrere sackförmige Divertikeln bildete, die zwischen den Sehnen des *Musc. semitendinosus* und *semimembranosus* hervorragten; gewöhnlich communicirt sie auch mit dem Schleimbeutel, welcher unter der Insertion vom *Musc. gastrocnemius* liegt. In unserm Falle war also wahrscheinlich eins von diesen sackförmigen Divertikeln der Kapsel erweitert, und bildete eine Kyste mit der Synovialflüssigkeit angefüllt; daher ist auch die innige Verwachsung dieser Kyste mit der Sehne des *Musc. semitend.* zu erklären, die ich von der Sehne abzutrennen nicht im Stande war. Was die Entstehungsart der Krankheit betrifft, so weifs ich nicht, ob sie in diesem Falle in Causalverbindung mit der Syphilis stand, oder nicht; die Mercurialbehandlung hatte auf sie durchaus keinen Einfluss geäufsert; in einem andern Falle, der vom Clinicum aus ambulatorisch behandelt wurde, ist eine ganz ähnliche Geschwulst im Kniegelenke nach der äufsern und innern Anwendung des Jods, welches ich gegen die *Periostitis scrophulosa* brauchen liefs, fast ganz vertheilt worden.

Es freute mich sehr, im *Dict. nouv. de Médecine et de Chirurgie pratique*, im Artikel *Ostéite* von Sanson, zu finden, dafs die resorbirten Gelenkknorpel bei den Eitersammlungen im Gelenke und die dadurch entblöfsten rauhen Knochenflächen noch keine eigentliche Caries bilden; diese Thatsache steht, meines Wissens, nirgends deutlich ausgesprochen. Nach Rust sollte das eine *Caries periphaerica* bilden. Dann mufs man aber jeden vom Periosteum oder von dem Knorpel entblöfsten Knochen cariös nennen. Wenn man aber einen solchen Knochen durchsägt und genau untersucht, so findet man auch kein einziges von den anatomischen Kennzeichen, welche die Caries in den Wirbelbeinen bei der Spondylarthrocace, oder die Caries der Tarsalknochen bei der Pedarthrocace begleiten (z. B. bräunliche Farbe, mürbe, bröcklige Consistenz etc.); im Gegentheil, der Durchschnitt eines solchen Knochens hat ein ganz normales Aussehen; man kann dagegen nicht einwenden, dafs hier der Unterschied nur in dem Grade der Affection liege; in unserm Falle war das untere Ende des Oberschenkels schon mehrere Wochen mit dem Eiter in Berührung geblieben, und trotz dem bemerkte man doch

weiter nichts, als die Resorption der Gelenkknorpel, und eine Rauhigkeit der Knochenflächen.

Ich erwartete bei der Section Eiter in den Venen zu finden, weil die Erscheinungen, die kurz vor dem Tode eintraten, den Paroxysmen von *Febris intermitt. perniciosa* ähnlich waren; bekanntlich aber stimmen diese Paroxysmen sehr häufig mit der Eiterablagerung überein (siehe Fricke's Beobachtungen). Ich erinnere mich eines Falles, wo ich nach der Amputation des Unterschenkels auch ähnliche Erscheinungen beobachtete; und wo ich bei der Section sowohl die Aeste, als den Stamm der *Vena saphena* selbst von Eiter strotzend fand. In unserm Falle wies die Section keine materiellen Veränderungen der innern Organe nach, aus welchen man mit einiger Wahrscheinlichkeit den letalen Krampf des Kranken erklären konnte. War das nicht vielleicht ein Reflex der vorausgegangenen Behandlung mit Quecksilber? Die krampfhafte Natur der Affection ist wenigstens nicht zu läugnen; sie wich auch alle Mal nach dem Gebrauch der Nervina und von narcotischen Mitteln.

Siebenzehnter Fall. Penetrirende Kniewunde. Eiterbildungen. Tod. — Maddis, aus Rewold, 32 Jahre alt, war am 19ten Januar 1837 beim Holzfällen beschäftigt, wobei er von einem andern Arbeiter einen Hieb mit einem Beile in den linken Oberschenkel erhielt, und vor Schmerz und Schreck darauf zu Boden stürzte. Geblutet hat die Wunde nicht, selbst auch nicht, nachdem er nach Hause gefahren war und sich ausgekleidet hatte; ja sogar die Kleidungsstücke haben kaum Blutspuren gewiesen. Nachdem Eisumschläge gemacht worden sind, hat Patient sich wohl gefühlt, und keine Schmerzen empfunden. — In diesem Zustande wurde Patient am Mittwoch, den 20sten Januar 1837, in die chirurgische Abtheilung des Clinicums aufgenommen.

Status praesens. Ungefähr eine Fingerbreite über der Basis der Patella, näher zum äufsern obern Winkel derselben, beginnt die Trennung der Weichtheile, und zieht sich, in etwas schräg aufwärts steigender, fast horizontaler Richtung, 3 Zoll weit zur äufsern Fläche des Oberschenkels hin, in der Mitte ungefähr $1\frac{1}{2}$ Zoll von einander klaffend. Die Wundränder sind rein, wie geschnitten, die Wundflächen von einer klaren, schleimähnlichen Flüssigkeit überzogen. Beim Druck auf die Wundränder gegen die Patella zu fliefst Gelenkwasser in mäfsiger Menge hervor. Dieser Umstand, die Stelle der Wunde und die Untersuchung mit dem Finger erwiesen eine Verletzung der Kapsel des

Kniegelenkes. — Die Gruben zwischen der Patella und den *Condylis oss. femor.* zu beiden Seiten waren verschwunden, die die Patella bedeckenden Weichtheile geschwollen, die Haut des ganzen Kniegelenkes mäfsig geröthet und heifs. Am Oberschenkel sind die Weichtheile nur in der Nähe der Verletzung unbedeutend angedrungen, die Haut daselbst aber, der Farbe und Temperatur nach, unverändert. — Patient hält den Unterschenkel unbeweglich, und unterstützt ihn beim Gehen mit den Händen, ist aber im Stande, ihn etwas zu beugen, ohne ihn zu unterstützeu. Uebrigens erfreut er sich eines guten Wohlseins, der Puls ist ruhig, und im Zustande der Ruhe und horizontalen Lage empfindet der Kranke die Verletzung gar nicht.

Behandlung. Mittwoch, den 20sten Januar 1837. Es wurde der Versnch zur schnellen Vereinigung gemacht mittelst vier umschlungener und drei blutiger Nähte, und Unterstüzznng der Naht durch Heftpflaster; zur Tilgung der Entzündung 50 Blutegel an das Knie, sodann Eisumschläge, Ruhe, horizontale Lage, und innerlich säuerliches Getränk.

Den 21sten. Da die Wunde keine Neigung zur *Prima intentio* zeigte, so wurden die Näthe entfernt; die innere Seite des Knies zeigt eine weifse, glänzende Geschwulst. — Patient hat die Nacht nicht geschlafen wegen heftiger Schmerzen im Knie. Puls voll und hart. Die Zunge in der Mitte trocken. Es wurden die Suturen entfernt, ein Aderlafs von 1 Pfund gemacht, welches am Abende wiederholt werden mufste, 60 Blutegel an das Knie gesetzt, und innerlich *Pulv. temperans* gegeben.

Den 22sten. Er hat die Nacht geschlafen, indem die Schmerzen nachgelassen hatten; doch sind sie heute früh heftiger wiedergekommen. Puls 120, weich. Verordnung; innerlich Calomel zu 5 Gr. dreistündlich, 60 Blutegel an das Knie, darüber Breiumschlag. Abends ein Dover'sches Pulver von 5 Gr., ein Vesicator über das ganze Knie, und darüber narcotischer Breiumschlag.

Den 23sten. Das Vesicator hat ihn am Schlafe gehindert; es wurde am Nachmittage abgenommen, indem es gut gezogen hatte. Puls 132, härtlich. Zunge feucht. Calomel innerlich zu Gr. V zweistündlich.

Den 24sten. Er hat ziemlich viel geschlafen, indem die Schmerzen erträglich gewesen sind; doch heute früh sind sie wieder ärger. Puls 130, Zunge feucht. Auf der Oberfläche des

Kniees wird die Eiterung unterhalten; mit der übrigen Behandlung fortgefahren.

Den 26sten. Er hat gut geschlafen, drei dünne Stühle gehabt. Puls 96. Schmerzen in der Kniebeuge und in der Wunde. Es wurden 80 Blutegel an das Knie gesetzt, lauwarme Umschläge mit *Aq. Goulardii* auf das Knie gemacht; sonst nichts verändert.

Den 26sten. Die Schmerzen haben ihn nicht schlafen lassen. Bis zum Abende erfolgten 12 Calomelstühle; das Calomel wurde ausgesetzt, und ein Klystier mit Gutt. Xjj Laudan. gesetzt. Puls 100, gesunken. Die Wunde selbst ist mit weifsgrauem Zellstoffe ausgefüllt, von welchem ein Theil mit der Scheere abgetragen und die Wunde mit *Ung. basiliconis* verbunden wurde.

Den 27sten und 28sten. Starke Schmerzen im Knie und Unterschenkel; dieser, besonders am Fufsgelenke, schwach geröthet und ödematös geschwollen. Im obern Wundwinkel weifses, schwammiges, abgestorbenes Zellgewebe, welches weggeschnitten wurde. Puls 96, weich. Zunge etwas trocken. In den Ober- und Unterschenkel wurden 3jj *Ung. mercur.* eingerieben, und der Unterschenkel mit einem Breiumschlage umhüllt.

Den 29sten. Die Wunde sieht fortgehend schmutzig aus, und ist heute mit Jauche erfüllt; die Geschwulst am Unterschenkel gespannt, woher drei Längsincisionen durch die Fascie gemacht und mit Charpie ausgefüllt wurden; darüber der Breiumschlag. — Innerlich wurde wieder Calomel, vier Mal täglich zu Gr. jjj, verordnet, nnd ein Klystier mit Gutt. XX Laudan. gesetzt.

Den 20sten. Das Aussehen des Kranken ist sehr elend, der Puls klein. Er hat die Nacht vor Schmerzen fast nicht schlafen können. Am oberen Theile des Unterschenkels fühlte man an einer Stelle Fluctuation: es wurde ein tiefer Einschnitt gemacht, und dicke Jauche quoll hervor; die gestrigen Incisionen, so wie die Hiebwunde wurden erweitert, noch zwei neue am Unterschenkel, und eine kreuzförmige an der innern Seite des Knices gemacht; aus allen kam Jauche zu Tage; sie wurden mit Charpie ausgestopft. Patient war sehr erschöpft, bekam Wein mit *Liq.* und *Tra theb.*, und ein Klystier mit Gutt. XX Laudanum.

Den 31sten. Alle Incisionen ergaben viele Jauche. Das Oedem des Unterschenkels hat nachgelassen; die Muskelsubstanz der *Musc. gastrocnemii* ist in den Incisionen mürbe, welk, livid, mit Jauche getränkt; bei der Untersuchung fing eine Arterie in einer Incision zu spritzen an, und wurde unterbunden; in der Kniewunde trat parenchymatöse Blutung ein, die mit Agaricus

gestillt wurde. Die Incisionen wurden reizend ausgespritzt und mit rother Präcipitatsalbe verbunden; darüber Breiumschlag. — Patient hat die Nacht einige Stunden geschlafen, ist sehr matt; Puls 132, leer; Zunge trocken, kalter Schweifs im Gesichte. Er bekam innerlich ein *Dec. chin.* mit Naphtha, Abends Naphtha mit *Tra. theb.*

Den 1sten Februar. Verband zwei Mal täglich. Heute kam wenig Jauche aus den Incisionen, das Oedem des Unterschenkels ist geringer. An das ganze linke Bein wurde ein Expulsivverband mit graduirten Compressen gelegt; darüber ein Breiumschlag aus *Spec. emollient. semin. lini, Flor. chamom.* und *Rad. calam.* aa. Innerlich *Infus. valer.* mit Naphtha. Abends Gr. X *Pulv. Doveri.*

Den 2ten. Grofse Mattigkeit. Puls 116, klein. Zunge trocken. Aus den Incisionen kam nur wenig Secret. Behandlung dieselbe.

Den 3ten. Grofse Erschöpfung; das Gesicht hippocratisch; Puls 96, fadenförmig; Extremitäten und Nase kühl. — In der gröfsten Seelenangst bat Patient, nach Hause gelassen zu werden; es geschah; zwei Tage darauf hörte man von seinem Tode.

Bemerkung. Die Diagnose der Gelenkwunden in ihrem frischen Zustande ist nicht ganz leicht. Es ist bekannt, wie trüglich der Ausflufs der Synovialflüssigkeit ist; sogar die Untersuchung mit dem Finger oder mit der Sonde (die, meines Erachtens, nur da unternommen werden mufs, wo man eine Complication mit fremden Körpern vermuthet) ist nicht immer im Stande, uns davon zu überzeugen, ob die Wunde penetrirend ist, oder nicht; es ist aber eine ganz andere Sache, wenn die Wunde einmal in Eiterung übergegangen ist; dann bekommt sie wirklich ein eigenthümliches Aussehen: sie ist schmutzig, aufgewulstet, bedeckt mit einem gelblichen, gallertartigen Stoffe, welcher leicht abgetrennt werden kann, und dann kommt gewöhnlich eine bleiche, torpide Granulationsfläche der Wunde zum Vorschein. — So war es wenigstens in allen von mir beobachteten Fällen der penetrirenden Gelenkwunden des Kniees.

Noch eine Bemerkung von der Lage des Gliedes mufs ich hinzufügen. Man lehrt uns in den Handbüchern, dafs, um Eitersenkungen zu vermeiden, man dem Gliede durchaus eine passende, erhöhte Lage geben solle. Dieser Grundsatz ist gewifs rationell und höchst wichtig da, wo er sich ausführen läfst, — was aber, meiner Meinung nach, nur in seltenen Fällen möglich ist —

ganz unmöglich bei den Eitersenkungen nach den Gelenkaffectionen. Der Kranke, um sich vor den wüthendsten Schmerzen zu schützen, sucht in diesem Falle instinctmätsig dem ganzen Gliede eine halbgebogene (bisweilen aber auch ausgestreckte) Lage zu geben, gewöhnlich sucht er dabei dem Knie, als dem Entzündungsheerde, eine erhöhte Lage zu ertheilen, welche aber gerade die Senkungen nach dem Oberschenkel hin begünstigt, und welche zu verändern ihm wirklich ganz und gar unmöglich ist. Mit jeder Veränderung derselben nehmen die Schmerzen auf eine für ihn unerträgliche Weise zu.

5. COMPLICIRTE FRACTUREN.

In beiden Fällen, die hier erzählt sind, war die Fractur an der untern Extremität, und complicirt mit dem Brande. In dem einen Falle war der Brand die Folge einer traumatischen Verletzung, in dem andern entwickelte er sich wahrscheinlich in Folge einer unzweckmäfsigen Behandlung, unterdessen die Fractur schon geheilt war. Der erste Fall, ein 16jähriger Junge, war für mich höchst belehrend. Der Kranke wurde den zehnten Tag nach geschehener Verletzung zu uns gebracht: eine grofse Portion der Haut des Unterschenkels war in eine brandige Eschara verwandelt, die Demarcationslinie hatte sich bereits gebildet, die Eiterung war profus, der kleine Kranke fieberte; sonst war noch keine Spur von Hectik zugegen; ich hielt es für meine erste Pflicht, den Patienten so schnell, als möglich, von diesem Eiterungsheerde zu befreien; für den Brand fürchtete ich gar nicht: er war oberflächlich, und hatte sich begränzt; der Oberschenkel war vollkommen gesund, der Kranke selbst nicht im geringsten dyscrasisch. Der fieberhafte Zustand konnte vielleicht einigermafsen eine Contraindication zur Amputation abgeben; aber wie konnte man auf das Ende dieses Fiebers warten? Es war offenbar Reflex des örtlichen Leidens, und so lange dieses Leiden existirte, mufste der Kranke nothwendig fiebern. Daher war die Amputation, meines Erachtens, dringend indicirt, und konnte unter den günstigsten Auspicien ausgeführt werden. Die Operation selbst dauerte nicht mehr, als eine Minute, und wurde mit einem Cirkelconusschnitte gemacht, wie ich unten näher beschreiben werde; die Muskeln und den Zellstoff fand ich bei der Operation vollkommen gesund; aber trotz allem dem starb der Operirte, und zwar in Folge eines Brandes, welcher sich am Amputationsstumpfe entwickelte. Einen ganz ähnlichen Fall habe ich früher, als ich in Dorpat studirte, in dem vom damaligen Professor der Chirurgie,

Moier, geleiteten Clinicum beobachtet: einem Bauer hatte auch ein Mühlenrad den Vorderarm zerschmettert; am vierten bis fünften Tage nach der Verletzung wurde er auf's Clinicum gebracht: der Brand nahm fast den ganzen Vorderarm ein, und war schon stellweise begränzt. Die Amputation wurde am Oberarme gemacht, der Kranke starb auch den vierten bis fünften Tag nach der Operaton am Brande des Amputationsstumpfes. Was war in diesen beiden Fällen die Ursache des nach der Amputation entstandenen Brandes? In meinem Falle war der traumatische Brand nicht allein oberflächlich, sondern auch ganz vollkommen begränzt; der Zellstoff zeigte nicht die geringste Spur der krankhaften Affection, der Kranke war vor der Amputation ganz frei von den bekannten allgemeinen Erscheinungen, die den örtlichen Brand begleiten; wo lag also die Ursache? Man spricht von der Infection des Gliedes mit dem brandigen Stoffe; ich habe in Larrey's Schriften darüber gelesen; aber das, was er sagt, ist offenbar nur eine Hypothese, — die Thatsache ist da: aber, frage ich, was ist das für ein Princip, dessen Existenz wir auf keine sinnliche Weise nachweisen können? Wo liegt es denn verborgen? In den Venen etwa, in den lymphatischen Gefäfsen? Wefshalb giebt es sich nicht früher, vor der Operation schon kund? In meinem Falle endlich, wo die Demarcationslinie sich schon gebildet hatte, wie konnte da das bereits Abgesonderte doch resorbirt werden, indem die Umgegend der Demarcationsfurche durch die Ablagerung der plastischen Lymphe schon undurchgängig und compact geworden seyn mufste? Die tiefer liegenden Gebilde des fracturirten Unterschenkels, die unter dem brandigen Schorfe lagen, zeigten bei der Untersuchung des amputirten Gliedes keine Spur von brandiger Affection. Warum entsteht gerade nach dem traumatischen Brande, und bisweilen nach einem Brande (was ich auch schon einige Mal beobachtet habe), welcher sich in Folge der Erfrierung entwickelt, dieser *Brand des Amputationsstumpfes* am häufigsten? Nach der Amputation eines metastatisch brandig gewordenen Gliedes, nach der Entfernung eines Gelenkleidens durch Amputation etc., ist der Brand des Stumpfes etwas Unerhörtes, — da zerfliefst bisweilen die ganze Wundfläche in eine schmutzige Jauche, der Knochen wird hervorragend; aber der Brand selbst kommt nur höchstens bei einer zufällig herrschenden Epidemie dazu. Weil hier keine andere, als nur eine hypothetische Erklärung gegeben werden kann, so ist für mich die folgende Hypothese die wahrscheinlichste. — Es ist bekannt, dafs

ein auf gröfsere Flächen ausgebreiteter traumatischer Brand sich rasch nach geschehener Verletzung entwickelt, in den meisten Fällen daher die Ursache desselben in einer, durch die traumatische Erschütterung hervorgebrachten Unterdrückung und Erlöschung der Lebensthätigkeit des angegriffenen Gliedes gesucht werden mufs. Diese *Erschütterung*, deren Haupteffecte Störungen in der Circulation und in der Nerventhätigkeit des Gliedes sind, begränzt sich naturlich nicht auf die von der äufsern Gewalt berührte organische Fläche, sondern erstreckt sich auch weiter über das ganze, mit dieser Fläche im Zusammenhange stehende Glied. Gerade die so tiefe, den traumatischen Brand begleitende Erschütterung des ganzen organischen Gewebes ist, glaube ich, die Ursache davon, dafs nach dem neuen operativen Eingriffe die zur Verwachsung so nöthige Reaction der Wundfläche nicht auftritt, sondern der tief in seiner innern Textur erschütterte Boden einen raschen Uebergang in den Zerstörungsprocefs macht. Der Mechanismus der Entwickelung des Brandes nach der Amputation eines solchen Gliedes wäre ungefähr folgender: 1) Das erschütterte Glied, an welchem die Operation gemacht wird, läfst sich am besten mit einem paretischen Gliede vergleichen, mit dem Unterschiede jedoch, dafs in ihm nicht allein das Nerversystem, sondern auch die Circulation und Nutrition angegriffen seyn müssen: Rupturen der kleinen Gefäfse, Extravasate, Oedem, Schwäche der Bewegung, und endlich eine wahre Paralyse nach der Quetschung sind offenbare Beweise für diesen Satz. 2) Nichts kann aber für die Erzeugung des Brandes so günstig seyn, als gerade dieser paretische Zustand des Gewebes; die Krankheitsgeschichte des Kaufmanns Peterson, die ich oben (siehe Verletzungen des Rückgrates) angeführt habe, beweist dieses augenscheinlich; schon den dritten Tag nach der Verletzung begann bei ihm die Entwickelung des Brandes am Penis und Scrotum bei vollkommener Paralyse der untern Extremitäten und der Blase. 3) Der neue traumatische oder operative Eingriff in das auf diese Art afficirte organische Gebilde begünstigt noch mehr die rasche Entwickelung des Brandes, indem die Reaction in der Wundfläche keine plastische, sondern eine andere, zerstörende Richtung annimmt. In dem Falle des Peterson war schon der Reiz des Urins hinreichend, um den Brand in den paralytischen Gebilden hervorzurufen. — Ich weifs, dafs man mir Folgendes gegen diese Erklärung einwenden kann: 1. Wir besitzen nicht immer sinnliche Erscheinungen, die diesen paretischen Zustand in dem Gliede nach der

traumatischen Einwirkung aufser allem Zweifel setzen könnten. 2. Der Brand entwickelt sich nicht immer nach einem traumatischen Eingriffe in den von der Paralyse afficirten Gebilden. 3. Es ist bekannt, dafs die Amputation in den Fällen meist glücklich abläuft, wo sie sogleich nach einer vorausgegangenen wichtigen Verletzung (also bei der starken Erschütterung) unternommen wurde, wenn man die Entwickelung des Brandes nicht abwartete; wie z.B. auf dem Schlachtfelde nach Zerschmetterungen durch Kartätschen, Kugeln etc. — Meine Antwort auf diese Einwendungen wird seyn: 1) Bei der von mehreren Wundärzten angenommenen Infection des Gebildes mittelst der brandigen Jauche besitzen wir auch meist keine sinnliche Erscheinung, die diese Ansteckung beweisen könnte; aber bei der von mir angenommenen Commotion des Gliedes, — eben so wie im paretischen Zustande, — sind diese objectiven Erscheinungen nicht einmal nöthig: eine mehr oder weniger grofse Schwäche der Sensibilität und Mobilität, Stockungen der Circulation in den Capillargefäfsen, Gefühl von Ameisenkriechen in einem solchen Gliede, sind schon hinlänglich, um uns von der Erschütterung desselben zu überzeugen. 2) Der Brand, eben so wie in der Paralyse, entwickelt sich wohl nicht immer nach den operativen Eingriffen in den erschütterten Gebilden; aber können wir daraus mit Recht schliefsen, dafs weder die Paralyse, noch die Erschütterung den Brand begünstigen? Es ist schon hinreichend, bei unsern Erklärungen von der Entstehungsart einer Krankheit, ihre prädisponirenden oder Gelegenheitsursachen anzudeuten; der eigentliche Mechanismus der Entstehung, wie sich der krankhafte Procefs aus der Zusammenkunft von diesen beiden Ursachen bildet, wird uns doch immer verborgen bleiben, so lange das Wesen der Lebenskraft vor unseren Augen mit einem undurchdringlichen Schleier umhüllt bleibt. So wissen wir, dafs zur Entstehung eines syphilitischen Geschwüres durchaus ein Contact des Ansteckungstoffes mit der Haut nothwendig ist, — wissen wir aber, wie viel Hunderte anderer Bedingungen auf die Resultate dieses Contacts einen wichtigen Einfluss ausüben? Warum in einem Falle sich das Geschwür bildet, in einem andern nicht? — Daher, glaube ich, wird es für uns hinlänglich seyn, wenn es nachgewiesen wird, dafs zur Entstehung des Brandes in unserem Falle die *Erschütterung* von einer Seite, und der *neue traumatische Eingriff* von der andern wesentlich beitragen. Warum in einigen Fällen die scheinbare Zusammenkunft von diesen beiden Momenten nicht hinreicht, um den Brand hervorzubringen, bleibt

natürlich in meiner Hypothese, wie auch in hundert andern Fällen, unermittelt. 3) Der dritte Einwand, der wichtigste von allen diesen, kann dadurch entkräftet werden, dafs wir voraussetzen, in unserer Erklärung sey nicht so sehr die mechanische Erschütterung selbst, als vielmehr die dynamischen Folgen derselben (Schwäche, Paralyse) gemeint, die nicht mehr eintreten könnten, als mit dem Eintritte der allgemeinen Reaction nach dem traumatischen Eingriffe; daher läuft die Amputation in den Fällen gerade unglücklich ab, wo die Reaction nach der Verletzung sich schon zeigte, d. h. wo die Folgen der Erschütterung erst durch diese Reaction entwickelt wurden. — Ich sehe selbst ein, dafs diese meine ganze Erklärung keinen wichtigen Einfluſs auf die Behandlung haben wird, sie zeigt gerade die Hauptsache nicht, d. h. wie man den Fall erkennt, wo die Amputation trotz der Erschütterung, der Reaction, trotz dem, dafs der traumatische Brand sich noch nicht demarkirt hatte, doch noch mit Erfolg unternommen werden kann, wovon uns Larrey, Assalini, Sam. Cooper authentische Beispiele geliefert haben; diese Erklärung zeigt uns nicht, wie solche Verwundete — Lieblinge des Schicksals — von hundert ähnlich Verwundeten unterschieden werden können; von der andern Seite aber kann meine Hypothese (ich nenne sie meine, weil ich sie nirgends gelesen habe; sollte sie aber schon irgendwo existiren, so trete ich sie einem Andern mit Vergnügen ab), wenn sie einmal als wahr erwiesen wird, wohl einen nützlichen Fingerzeig geben: sie wird uns alsdann lehren, dafs „nur in dringenden Fällen (wo der Brand rasch fortschreitet, oder wenn er dem Rumpfe zu nahe kommt, so dafs später keine chirurgische Hülfe möglich wird) die Amputation beim traumatischen Brande in den ersten Tagen nach der Verletzung angezeigt werden kann;“ in allen andern Fällen dagegen mufs man ruhig abwarten, bis diese Folgen der Erschütterungen ganz vorüber sind; daher je später man diese Amputation unternimmt, desto glücklicher mufs der Erfolg derselben seyn.

Nachdem ich also die hier erwähnten Fälle nach der Amputation so unglücklich ablaufen sah, so habe ich mir zur Regel gemacht: 1. Sobald ich einen Kranken mit einer complicirten Fractur zur Behandlung bekomme, wo bereits zwei bis vierzehn Tage nach der Verletzung verlaufen sind, wo schon der traumatische Brand eingetreten ist, möge er begränzt oder unbegränzt seyn, wo endlich der Brand noch von dem Rumpfe entfernt ist,

und keine raschen Fortschritte macht, so warte ich jedesmal mit der Amputation. 2. Ich entferne den brandigen Theil mit einigen Messerzügen, wenn die Demarcationslinie sich schon gebildet hat; ich suche durch aromatische, spirituöse, Kohlensäure und Chlor enthaltende Umschläge, durch innern Gebrauch von China, Mineralsäuren, Opium etc. den Brand zum Stillstande zu bringen, und verfahre dann auf dieselbe Weise, wie bei dem demarkirten Brande. 3. Die abgestofsenen, in der Wunde entblöfst liegenden Knochenstücke entferne ich mit der Pincette, mit der Säge oder mit der Knochenscheere, spalte die kleineren Fistelgänge, mache Contraaperturen bei den gröfseren derselben, spritze die Eiterhöhlen mit aromatischen Aufgüssen aus, lege das ganze Glied unterdessen in eine Schwebe, oder in ein Bruchbett, entferne die gastrischen Complicationen durch ein Emeticum, nach welchem leicht auflösende Mittel folgen, unterstütze die Kräfte des Kranken durch ernährende, nicht reizende Diät, durch den methodischen Gebrauch der China, besänftige den gereizten Zustand des Nervensystems durch den vorsichtigen Gebrauch des Opiums, unterhalte dabei die Stuhlausleerungen durch täglich gegebene Klystiere, beseitige den so lästigen Durchfall durch Lavements aus Amylon und Opium, und in dem stark ausgebildeten hectischen Stadium verbinde ich den Gebrauch von China mit Mineralsäuren. 4. Wenn die Eitersenkungen, Fistelbildungen etc. das rasche Sinken der Kräfte mich nicht dazu nöthigen, mit der Amputation nicht zu zögern, so warte ich so lange, bis der hectische Zustand sich allmälig entwickelt; ich habe auch keine besondere Furcht vor diesem hectischen Zustande; im Gegentheil, ich halte ihn hier für willkommen; er zeigt mir gerade, dafs die Reaction nach dem neuen operativen Eingriffe gar nicht bedeutend ausfallen wird; ich habe wenigstens viel mehr Fälle davon erlebt, wo der Kranke, im vollkommen ausgebildeten hectischen Zustande amputirt, ganz glücklich durchgekommen ist, als vom Gegentheile; in diesen Annalen selbst wird der Leser mehrere interessante Fälle finden, die diesen Grundsatz auf das deutlichste nachweisen. Es ist dabei zu bemerken, dafs die Hektik, die aus zwei andern Ursachen entstanden ist, wohl von dieser, die ich jetzt beschreibe, zu unterscheiden ist; das ist 1) die Hektik in Folge von organischen Leiden eines Knochens oder eines Gelenkes, und in Folge von Afterproducten, und 2) die Hectik, die sich rasch entwickelte in Folge einer ernsthaften Verletzung (z. B. nach den Gelenkwunden); vor diesen zwei Arten habe ich allen Respect: die erste

bewirkt nach der Amputation die Metastase, die zweite bringt den Kranken im Verlauf von einigen Tagen zuweilen so herunter, dafs die während dieser Zeit versäumte Amputation sich nicht mehr nachholen läfst. 5. Sobald aber die Eitersenkungen in der complicirten Fractur überhand nehmen, sobald tiefe Fistelbildungen sich auf einen benachbarten Theil des Gliedes zu erstrecken drohen, sobald die passende Lage für den Kranken unerträglich wird, die übermäfsige Empfindlichkeit aber keine Contraaperturen zu machen erlaubt, — dann kommt der Wundarzt wirklich in eine peinliche Lage; er wird zwischen zwei Extreme gestellt (ich glaubte wenigstens, mich zwischen diesen Extremen gestellt zu sehen): von einer Seite der Brand, der nach der Amputation den Stumpf sehr leicht angreifen kann; von der andern Seite die Senkungen, die man bei jedem Verbande täglich zunehmen sieht. In diesem Falle wäre es eine grofse Sünde, mit der Amputation weiter zu zögern; hier ist es nicht die brandige Zerstörung, sondern die Eitersenkungen, die uns zur Ablösung des Gliedes auffordern. 6. Endlich den Larrey'schen Grundsatz, im traumatischen Brande, ohne die Demarcationslinie abzuwarten, zur Amputation zu schreiten, finde ich nur dann für angezeigt, wenn der Brand rasche Fortschritte macht, sich dem Rumpfe nähert, die Kräfte des Kranken sinken, oder endlich auf dem Schlachtfelde (als relative Indication); weil die Fälle, die von Larrey, Assalini, Sam. Cooper angeführt werden, schlechterdings nichts weiter sind, als glückliche Ausnahmen, als Beweise dafür, dafs das practische Talent keine Regeln ohne Ausnahmen annimmt; sie können aber keinesweges die hundertfache Erfahrung von ältern und neuern Wundärzten (Pott, Boyer, Rust etc.) ungültig machen.

Achtzehnter Fall. Complicirte Fractur des Unterschenkels. Oberflächlicher Brand. Amputation den zehnten Tag nach der Verletzung. Brand des Stumpfes. Tod. — Karl, esthnischer Bauer aus Koike, 16 Jahre alt, hatte 14 Tage vor seiner Aufnahme in's Clinicum das Unglück, mit dem linken Oberschenkel zwischen Mühlräder zu gerathen; er hatte die Geistesgegenwart, das Bein mit starker Anstrengung aus dem Räderwerke hervorzuziehen, worauf er nebenbei liegen blieb. Die Haut war an dem obern Theile des Unterschenkels ganz abgestreift gewesen, und die Verletzungen seyen — so sagte der Kranke aus — sehr in die Tiefe gegangen; der Fufs selbst hatte die Richtung verändert, mit der Spitze des grofsen Zehe nach innen zu. Der Kranke hatte dabei

gegen zwei Pfund Blut verloren. Er wurde an einem schlecht verwahrten, der Zugluft ausgesetzten Orte auf einen Fliefsboden gebettet, und die verletzten Theile mit Oel bestrichen. Am dritten Tage trat Fieber dazu, welches acht Tage dauerte, und während dessen die beschädigten Stellen zu eitern begonnen hatten, nicht ohne heftigen Schmerz für den Patienten. Dieser Zustand hatte sich ziemlich unverändert bis zur Aufnahme des Kranken in's Clinicum erhalten. Bei dieser sah man den ganzen obern Theil des Unterschenkels von der Haut entblöfst, und in eine stark jauchige, schmutzige, stinkende Geschwürsfläche verwandelt; an der äufsern Seite konnte man an einer gröfsern Stelle die Fascie, schmutzig und matt, unterscheiden. An der hintern Fläche, drei Querfinger breit unter dem Kniegelenke, war eine Oeffnung vorhanden, durch welche man mit dem Finger den zersplitterten Knochen der Tibia durchfühlen konnte. Ungefähr zwei Querfinger oberhalb der Kniescheibe hatte sich eine Demarcationslinie um den ganzen Oberschenkel herum gebildet; sie war ziemlich regelmäfsig, und hatte durchweg die Haut durchschnitten, ohne jedoch an irgend einer Stelle den Knochen blosgelegt zu haben; ihre Fläche war grau, schmutzig, mit grauer, stinkender Jauche angefüllt; der Hautrand der Gränzlinie selbst war roth. Der Oberschenkel war weder geschwollen, noch heifs; der untere Theil des Unterschenkels und der Fufs von schmutziger Hautfarbe, ödematös und kühl; die Fufsspitze, nach innen gekehrt, liefs sich aber auch anders richten, jedoch nur unter heftigen Schmerzen. — Das Gesicht des Kranken war leidend, bleich, doch nicht abgezehrt, die Zunge feucht, schwach weifslich belegt, der Puls kaum accelerirt, weich.

Behandlung. Den 19ten November. Es wurde die Amputation des Oberschenkels mit dem Conusschnitte gemacht; auf den Stumpf wurden, nach Unterbindung der Gefäfse und nach angelegtem Verbande, warme Breiumschläge gethan; der Puls war klein und frequent; zum Getränke erhielt er *Decoct. hord. cum aq. oxy-muriatica.*

Den 20sten Nov. Der Puls hat sich mehr entwickelt, frequent; in der Nacht hatte er Schmerzen im Stumpfe gehabt, doch auch etwas geschlafen. Die Breiumschläge wurden fortgesetzt.

Den 21sten. Der Puls war frequent und voll, die Haut sehr heifs; er hatte Schmerzen im Stumpfe, die aber nicht sehr heftig waren, und durch neu aufgelegte Kataplasmata gelindert wurden. Es wurden Pulver mit Crem. tart. und Nitrum verordnet.

Der Stumpf begann anzuschwellen bis zum Rumpfe hin; die Schmerzen wurden gegen Abend heftiger, worauf einige Pflasterstreifen gelöst wurden; die Geschwulst nahm zu, und es wurde deſshalb die Binde um den Stumpf loser angelegt. Die Breiumschläge wurden fortgesetzt.

Den 22sten Nov. Er hatte gegen Morgen etwas geschlafen; der Puls war frequent und weniger voll, als den Tag vorher; die Anschwellung des Oberschenkels nahm zu, und erhöhte die Beschwerden des Patienten. Der Verband wurde ganz lose angelegt, statt des Breiumschlages ein trockenes aromatisches Kräuterkissen. Durch einen Einschnitt in den Stumpf wurde eine dickliche Flüssigkeit, stinkend und schmutzig, entleert.

Den 23sten. Er hatte die Nacht sehr wenig geschlafen; der Puls war gegen Morgen frequent, klein und härtlich; er hatte beständige Uebelkeit, und am Morgen auch öfteres, aber nicht reichliches Erbrechen. Um 11 Uhr Vormittags war der Puls frequent, klein und weich, die Zunge trocken, der Blick, und überhaupt der Ausdruck des Gesichts, unverändert; der Stumpt war stark angeschwollen, die Amputationswunde klaffte aus einander, indem das copiöse Wundsecret den Verband losgestoſsen hatte; die Wundfläche war brandig, die Haut in der Umgegend braunroth, Brandblasen; eine stinkende Jauche war abgesondert; beim Drucke auf den Stumpf vernahm man ein Knistern. Es wurden ein Paar Einschnitte in die Haut gemacht, aus denen sich wenig Jauche entleerte. In die Wunde wurde ein Pulver aus Chlorkalk, *Calam. aromat.* und *Hba. chamom.* gestreut, auf die Wundfläche ein *Kataplasma effervecens*, um den Stumpf ein Breiumschlag mit Camphor gelegt. Innerlich wurde ihm zuerst ein leichtes Brechmittel gereicht, wornach er öfter, aber nur wenig, erbrach, und die Uebelkeit aufhörte. Darauf erhielt er alle 2 Stunden ein Pulver aus Moschus und Camphor, zugleich auch eine Infusion von Valeriana mit *Aq. oxy-muriatica*, welcher am Nachmittage, da der Zustand des Patienten sich nicht geändert hatte, 1 Drachme *Aether. sulphur.* zugesetzt wurde. Gegen fünf Uhr Nachmittags klagte er über Beklemmung der Brust und Angstgefühl; das Bewuſstseyn war ungetrübt. Um 5½ Uhr starb er.

Sectionsbefund. Die Ligatur der *Arteria crural.* hielt noch; die innere Haut der groſsen Venen war geröthet, besonders in der Gegend der Klappen; das Periosteum war vom Knochen in einer Länge von sechs Zoll ganz abgelöst; nur die Wundfläche selbst war braunschwarz, sonst waren die Muskeln in ihrer

Farbe nicht verändert; alle Weichtheile des Gliedes waren mit Luftblasen und Serum angefüllt. Die Därme waren etwas von Luft aufgetrieben, ihre Farbe und Structur natürlich; die Blase war krampfhaft zusammengezogen; in dem linken und rechten *Ventric. cordis* war plastisches Exsudat; in dem rechten *Atrium* und *Ventric.*, in der *Vena crural.*, sogleich unter dem Poupartschen Bande, und in der *Vena cava inf.*, unter dem *Lob. Spigelii*, war schaumiges Blut enthalten, dessen Farbe schwärzer war, als im natürlichen Zustande. Sonst in der Brust- und Schädelhöhle zeigte sich nichts Abnormes.

Bei der Untersuchung des amputirten Gliedes fanden wir einen sehr schrägen Bruch der Tibia, dicht unter dem Kniegelenke; die beiden Knochenfragmente lagen von Eiter umschlossen; an den Gränzen des Brandschorfes eine gut granulirende Fläche; endlich mehrere Fistelgänge in der Umgegend und zwei Knochensplitter eingeklemmt zwischen den Bruchstücken; merkwürdig bleibt dabei, dafs die Fibula bei der Wirkung einer so bedeutenden Gewalt unverletzt geblieben ist.

Jetzt will ich einen Fall erzählen, obgleich er, streng genommen, nicht zu den complicirten Fracturen gehört, allein hier eine passende Stelle finden möchte, weil der Brand des Fufses dabei wahrscheinlich in Folge einer während der Fractur statt gehabten und nachher gemifshandelten Quetschung entstanden war, weil die entblöfsten, von Eiter umgebenen beiden Knochen des Unterschenkels dem gebrochenen Knochen ganz analog da standen. Nachdem ich in diesem Falle den von der Demarcationslinie schon ganz abgegränzten brandigen Fufs mit einigen Messerzügen entfernt und es auch erfahren hatte, dafs hier eine traumatische Verletzung mit im Spiele war, so wollte ich auch so lange mit der Amputation warten, bis der reine fieberhafte Zustand vorbei war, oder sich in einen hectischen verwandelt, oder bis ich die vollkommene Ueberzeugung davon genommen hatte, dafs der Brand weiter keine Fortschritte zu machen geneigt wäre; aus diesen Gründen wollte ich nur die Eitersenkungen zu verhüten suchen, und dem Gliede eine passende Lage geben; daher spaltete ich die Eiterhöhle, in welche der ganze Unterschenkel verwandelt war, durch einen langen Schnitt, entfernte die fast ganz entblöfste Fibula, und wartete zwei Tage; ich wollte die Wunde, die ich gemacht hatte, gleichsam als einen Fingerzeig benutzen, um vor dem Recidive der Gangrän sicher zu seyn; die Wunde zeigte auch keine Spur von Brand, und fing an zu eitern; weil aber die

Eitersenkungen im Verlauf von zwei Tagen überhand genommen hatten, so wollte ich mit der Amputation nicht länger säumen.

Neunzehnter Fall. Fractur des Kniegelenkes der Tibia. Brand des Fufses. Amputation des Oberschenkels. Genesung. — Jacob Lindebohm, 34 Jahre alt, ziemlich kräftiger Constitution, Krüger und Förster auf dem Gute Heiligen-See. — Auf einer Fahrt, die Patient vor vier Wochen zu einem seiner nächsten Nachbaren unternommen, hatte das Pferd Reifsaus genommen, und ihm, der dasselbe im Laufe hatte aufhalten wollen, indem er sein Bein gegen einen nahe liegenden Gegenstand gestemmt, einen Beinbruch mit einer bedeutenden Quetschung des Fufses unter dem Schlitten verursacht. Patient, dem Ziele seiner Fahrt ziemlich nahe, wurde sogleich von mehreren herbeieilenden Leuten aus dieser gefährlichen Lage erlöst, und in das Haus des daselbst wohnenden Müllers gebracht, wo er der Behandlung eines Bauern in die Hände fiel. Dieser befleifsigte sich, den Unterschenkel, an welchem der Bruch geschehen, sogleich in eine gerade Richtung zu bringen, und verordnete dem Patienten ein heifses Bad, in welchem dieser jedoch, vor übermäfsigem Schmerze, nur 10 Minuten lang aushalten konnte. Wie das Bein nach der Verletzung ausgesehen, kann Patient durchaus nicht angeben, doch nach dieser angreifenden Behandlungsweise habe sich eine sehr starke Geschwulst über das ganze Bein erstreckt, welche den Fufs aber nicht ergriffen, welchen Patient eiskalt will angefühlt haben; sonst aber weder durch Farbe, noch Geschwulst von dem gesunden zu unterscheiden gewesen seyn soll. Nach dem dritten Tage fing der Fufs an, bläulich zu werden, anzuschwellen, während die Temperatur immer kalt geblieben. — Mittwoch, den 27sten Januar, wurde der Kranke in seine Wohnung zurückgebracht, wo er sein Bein zuerst mit Oel, später mit Essig und Wasser, wie er angiebt, um die Hitze zu vertreiben, eingerieben hat. — Donnerstag, am 28sten Januar, wurde abermals, nach Verordnung eines alten Bauern, heifse Heusaat trocken auf den ganzen Unterschenkel gethan, welches Mittel aber, wegen des sich heftig einstellenden Schmerzes, nach einer halben Stunde wieder ausgesetzt wurde. — Die Geschwulst hatte sich seit dem erwähnten heifsen Bade wenig verändert, war hart, wie ein Bret, anzufühlen. — Nach acht Tagen endlich wurde die Hülfe eines Arztes für nöthig gehalten, und während dieser letzten Zeit hatte Patient sein Bein immerwährend in kaltem Sande

gebadet. Der herbeigerufene Arzt machte Versuche einer Extension, die ihm aber nicht gelungen seyn soll, darauf habe er die Bruchstelle, so wie den übrigen Unterschenkel, mit einigen Schienen und Zirkelbinden umwickelt, und in einer Schwebe aufgehängt, drei Mal täglich kalte Begiefsungen auf den Unterschenkel machen lassen, und innerlich ein weifses Pulver zwei Mal täglich einzunehmen verordnet, wornach die längere Zeit ausgebliebenen Stuhlausleerungen sich wieder einstellten. Nach Verlauf von acht Tagen, in welcher Zeit der Verband unberührt gelegen, bemerkte der Arzt bei Entfernung des Verbandes die noch vorhandene Geschwulst des Beines, und aus der Fufsgelenksgegend, an der vordern und äufsern Seite der Tibia, den Ausflufs einer jauchigen Flüssigkeit, zusammen mit einer grofsen Quantität von Würmern; der uneingewickelte Fufs hatte ein schwärzliches Ansehen bekommen, war kalt, gefühllos. Das Bein wurde mit einer einfachen Binde umwickelt, und eine Chinamixtur verordnet. Später war der Arzt krankeitshalber weggeblieben, und der Kranke vierzehn Tage ohne genauere Behandlung gelassen, wo endlich der Amtmann des Gutes sich genöthigt sah, denselben in das hiesige chirurgische Clinicum zu senden. — Der Zustand bei der Aufnahme am 23sten Februar war folgender: Das rechte Bein, vom Kniegelenke an, stark ödematös bis eine Handbreit über dem Fufsgelenke hin angeschwollen; zwei Fingerbreiten unter der Patella eine deutliche Vertiefung, der Tibia correspondirend, welche, nach des Patienten Angabe, der Ort des Bruches gewesen seyn soll. Die beiden Knochen von dieser Stelle an waren deutlich zu verfolgen, und zeigten keine innormale Lage zu einander. Eine Handbreite über dem Fufsgelenke waren die Weichtheile in dem ganzen Umfange des Beines zerstört; nur hie und da durch einzelne noch nicht zerstörte Sehnen mit dem Fufse in Verbindung gehalten. An der äufsern und vordern Seite der Tibia erblickt man deutlich die von dem Periosteum entblöfsten Knochen von einer jauchigen Flüssigkeit umgeben, das *Ligam. interosseum* ebenfalls zerstört, die ganze Gelenkkapsel des Fufses resorbirt. Mit dem untersuchenden Finger gelangt man mehrere Zoll hinauf, längs der Fibula, auf den entblöfsten Knochen und in den Zwischenraum zwischen der Tibia und Fibula. Die Sonde jedoch geht ihrer ganzen Länge nach zwischen den Knochen in den vorhandenen Fistelgang, und nach unten an die entblöfsten Gelenkflächen der Fufswurzelknochen. Nach innen und hinten von der Tibia finden wir ebenfalls die gänzliche Entblöfsung der Ti-

bia sowohl, als auch des Talus, und überall die von ihren Scheiden blosliegenden Sehnen von mortificirtem Zellgewebe umgeben. — Der Fufs ist von schwärzlich-blauer Farbe, kalt, von der Epidermis gänzlich entblöfst, einen stark brandigen Geruch verbreitend. — Das Allgemeinbefinden des Patienten ist nicht bedeutend mitgenommen, der Puls macht 100 Schläge, ist dabei voll. Die Zunge jedoch stark belegt, Appetit gering, Geschmack fade, Durst sehr stark, Stuhlausleerung träge. Das Aussehen des Patienten ist bleich, das Auge ziemlich matt. — Bei allen diesen Erscheinungen war es nicht schwer, den Sphacelus des Fufses zu erkennen, dessen Demarcationslinie sich über dem Fufsgelenke gebildet hatte, von welcher die Verjauchung des Unterschenkels herzuleiten ist; ob die vertiefte Stelle unter der Kniescheibe auf eine Fractur schliefsen liefse, ist zweifelhaft, indem sich kein Callus durchfühlen läfst. Die Ursache des Brandes mag hier eben so sehr begründet seyn in der anfänglichen Quetschung des Fufses, als in der darauf folgenden unsinnigen Behandlung.

Behandlung. Den 23sten Februar. Auf den brandigen Fufs wurde Chlorkalk gethan, und darüber Carottenbrei geschlagen, indem der ganze Unterschenkel in eine Schwebe gelegt wurde. Innerlich ein Emeticum aus *Tart. emet.*, welches bald durchschlug, woher ein zweites Emeticum aus *Ipecac.* verordnet wurde, welches auch bald wirkte.

Am 24sten wurde der Fufs abgetrennt, indem die ihn noch haltenden Sehnen mit der Scheere durchschnitten wurden. Das untere Ende der Fibula lag ganz entblöfst da und war beweglich; die sie nach oben hin bedeckenden Weichtheile wurden in einem langen Zuge gespalten, und die Fibula selbst, die man ganz entblöfst da liegen sah, kurz vor ihrem Capitulum abgesägt. In die gespaltene Stelle wurde Charpie mit Oel gethan; innerlich *Potio Riverii* mit aromatischem Wasser, und zum Getränke *Aq. oxymuriat.* im schleimigen Vehikel verordnet. — Zunge belegt und trocken, Appetit gar nicht, Durst grofs, Puls 100, ziemlich voll.

Den 25sten. Zunge reiner und feuchter, Puls 102, weicher, das Gesicht gelblich, Völle in der Magengegend. Die Geschwüre schmutzig, stinkend, doch nicht brandig,

Den 26sten. Indem der allgemeine Zustand sich nicht verbessert, sondern im Gegentheile die gastrische Complication immer deutlicher hervortritt, so wurde heute, auf eigenes Ansuchen des Patienten, die Amputation in der Mitte des Oberschenkels mit dem Cirkel-Conusschnitte gemacht. Bei der Operation hielt

der Kranke sich sehr brav, und gab somit ein neues Beispiel davon ab, wie wichtig bei einer Operation die innere Ueberzeugung des Kranken von der Wichtigkeit derselben ist. Es wurden fünf Gefäfse unterbunden, und die Wunde in einen Längspalt zusammengezogen. Nach der Operation war der Puls etwas klein, 96. Innerlich wurde nur ein säuerliches Getränk verordnet.

Den 27sten Februar bis 2ten März. Das Allgemeinbefinden ist ganz gut, am dritten Tage nach der Operation wurde der Puls etwas beschleunigt; es stellten sich abwechselnd Schmerzen im Unterleibe, der Brust und Milzgegend ein, welche nach der Application von Senfpflastern auf diesen Stellen sich verzogen. Die gastrische Complication verzog sich allmälig beim Gebrauche der *Potio Riv.* (vom 28sten Februar an) und der Application von Klystieren.

Den 3ten bis 12ten. Am 3ten März wurde zum ersten Male der ganze Verband abgenommen: die Wunde erschien als ein zwei Finger breites, schmutziges, torpides Geschwür nach der ganzen Länge des Stumpfes. Sie wurde von jezt an täglich verbunden, anfangs mit *Ung. basilicon.*, darauf mit trockenem, rothem Präcipitate, und mit Präcipitatsalbe, worauf sich allmälig ein besseres Aussehen und Granulntion entwickelte. — Dabei stellte sich der Appetit allmälig ein, und die Zunge reinigte sich. Innerlich wurde mit der *Potio Riv.* fortgefahren. Der Puls erhielt sich zwischen 104—110.

Den 13ten bis 18ten. Es stellte sich wieder ein starker, gastrischer Zustand ein, als dessen Grund man den heimlichen Genufs von mit Butter gebratenen Fleischkuchen ausmittelte; nach dem Gebrauche von *Potio Riv.* mit *Tart. emet.* und erweichenden Klystieren wich diese unangenehme Complication, während welcher Zeit Patient sehr mitgenommen wurde. — Die Wunde fängt an ihren beiden Winkeln an, sich zusammenzuziehen. —

Den 19ten bis 22sten. Zur Erhebung des allgemeinen, so herunter gekommenen Kräftezustandes wurde der Uebergang zur China gemacht, indem zum Anfange das Extract derselben mit *Tra. aromatico-acid.* gereicht wurde. — Der Appetit ist noch immer gering, das Aussehen gelb und angegriffen, der Puls über 100. Die Granulation sieht torpid und bleich aus, und wurde unterstützt durch Bepinselung mit Lapislösung, und Verbinden der Wunde mit reizender und rother Präcipitatsalbe.

Den 23sten bis 31sten März. Die Wunde verkleinert sich mit jedem Tage; indem die beiden Winkel vernarben, ziehen die Ränder sich auch immer mehr zusammen, unter dem fortgesetzten Gebrauche des Lapis und der reizenden Salbe. Der allgemeine Kräftezustand ist sehr gut, der Appetit vorzüglich; Patient nimmt am Körper und im Gesichte zu; er macht sich täglich einige Motion mittelst Krücken.

Die Untersuchung des ampntirten Gliedes in diesem Falle war höchst interessant. Der hintere Theil des Kniegelenkendes der Tibia war schräg durch das Gelenk abgebrochen; das hintere Fragment war ziemlich regelmäfsig verwachsen, nur ragte es etwas in die Kniekehle hervor; die Callusbildung in der Umgegend war höchst unbedeutend, weil die Flächen der Fractur bedeutend breit waren, und daher in recht genauer Berührung mit einander standen, wefshalb auch die Diagnose der Fractur in dieser Stelle schwer war; man fühlte äufserlich durchaus keinen Callus; nur die Form des Kniegelenkes war abnorm: die Patella nämlich ragte stärker hervor, und sogleich unter derselben kam man in eine Vertiefung, — offenbar das Resultat der Dislocation der fracturirten Tibia nach hinten, nach der Kniekehle hin; eine enorme Eiterhöhle, in welcher der des Peristoriums ganz beraubte mittlere Theil der Tibia lag, konnte man schon vor der Operation sehen; die Fistelgänge gingen nur bis zu den Gränzen der Kniekehle hin. Das Kniegelenk war sonst normal beschaffen, die Knorpeln nicht angegriffen, und die Beweglichkeit noch erhalten.

Ich verursachte in diesem Falle dem Kranken vielleicht einige unnütze Schmerzen durch die Spaltung der Fistel, durch eine Contraapertur, durch Absägung der Fibula; aber dafür überzeugte ich mich wenigstens davon, dafs das Glied weiter keine Neigung hatte, weiter brandig zu werden; ich überzeugte mich davon, dafs die Eitersenkungen nicht anders zu verhüten sind, als durch die Entfernung des entarteten Gliedes.

Zwanzigster Fall. Complicirte Fractur der letzten Phalanx des Mittelfingers. Brand. Amputation. Genesung. — Theodor Petsch, ein Bäckergeselle, wollte am 11ten Mai 1836 in einen Wagen steigen, als die Pferde plötzlich anzogen, und er rückwärts herunterfiel, wobei er sich mit den nach hinten gestreckten Armen unterstützen wollte. Im Augenblicke des Falles fühlte er weder Schmerz, noch ein Krachen, noch sonst irgend eine Beschädigung, und wunderte sich daher nicht wenig, beim Aufstehen den Mittelfinger seiner rechten Hand

am obern Ende verletzt zu sehen, welches ihn bewog, sogleich nach dem Clinicum zu eilen, um dort Hülfe für die, ihm doch nicht unbedeutend scheinende Verletzung zu finden. Es fand sich, dafs die dritte Phalange des betheiligten Fingers gebrochen war, und das untere Bruchstück durch die Haut, gleich unter dem Nagel, theilweise mit seinem scharfen Rande hervorgetreten sich zeigte. Es kündete sich der Fall also als eine ziemlich seltene complicirte Fractur der dritten Fingerphalange an. Weil das Uebel ganz neu und noch keine Spur von Entzündung sichtbar war, so wurde die Reposition des prominirenden Knochenendes mit leichter Mühe bewerkstelligt, eine schmale Binde und leichte Schiene angelegt, in der Hoffnung, dafs hierdurch, ohne weitere üble Folgen, die Heilung zu Stande kommen würde. Am folgenden Tage kam Patient wieder auf's Clinicum, wo sich der Finger unbedeutend geschwollen zeigte, und der Verband erneuert wurde. Am 13ten, also dem dritten Tage nach der Verletzung, zeigte sich indessen der Finger stark angedrungen; die Entzündung hatte sich bis auf die Hand verbreitet, und der Kranke hatte viele Schmerzen auszustehen. Es wurde der Verband also ganz abgenommen, und der Kranke in das Clinicum aufgenommen, ihm 10 Blutegel an die obern Glieder des Fingers gesetzt, und innerlich ein Laxans Antiphlogisticum verordnet.

Am 14ten Mai zeigte sich aber dessen ungeachtet die betheiligte Phalange brandig; die ganze Hand war stark geschwollen, entzündet, und die Schmerzen erstreckten sich bis in den Oberarm. Es wurden 20 Blutegel, und nach gehörig erfolgter Nachblutung ein *Kataplasma emolliens* über die ganze Hand verordnet.

Am 15ten hatten die Schmerzen etwas nachgelassen; die Geschwulst war aber noch immer recht bedeutend, und es hatte sich ein Abcefs am zweiten Fingergliede, auf der Hohlhandfläche, gebildet. Dieser ward geöffnet, und mit dem Kataplasma fortgefahren.

Am 16ten wurden abermals, da die Entzündung des kranken Fingers gestiegen war, 15 Blutegel verordnet. Aus dem geöffneten Abscesse des zweiten Gliedes wucherten Granulationen. Das afficirte Glied war schwarz, unempfindlich, im Gelenke lose. Es wurde daher, da sonst das Befinden des Patienten erwünscht war, am 17ten die Amputation des todten Stückes im Gelenke, und hierauf sogleich die Absägung eines Drittheils der zweiten Phalange unternommen; letzteres, damit das Knochenende nicht

entblöfst stehen bliebe. Da zu wenig Haut erspart werden konnte, und weil die Entzündung des Fingers und der Hand sehr stark war, so konnte die Wunde nicht füglich anders, als auf dem Wege der Granulation und Eiterung zum Heilen gebracht werden, wefshalb ein Charpieverband mit *Cerat. simpl.*, und darüber wieder *Kataplasma emolliens* angelegt wurden. — In den nächst darauf folgenden Tagen nahm die Geschwulst der Hand und des kranken Fingers allmälig ab, die Wunde reinigte sich, zeigte aber am 22sten noch immer keine erwünschte gute Eiterung, was wohl dem kachectischen Zustande des Kranken beizumessen war. Es wurde der milde Verband also mit einem reizenden *Ung. elemi* vertauscht, und die Kataplasmen ausgesetzt.

Am 24sten hatten sich schon Fleischwärzchen gebildet, und die Eiterung war besser. Patient wurde also, weil er jetzt eben so gut ambulatorisch behandelt werden konnte, am 25sten Mai entlassen.

Bemerkung. Diese Verletzung gehört gewifs zu den seltensten, um so mehr, als sie nicht durch einen unmittelbar erfolgten Schlag oder durch eine Qeutschung hervorgebracht wurde; als ich den Finger nur oberflächlich sah, glaubte ich weiter nichts, als die Abreifsung des Nagels zu finden; — ich überzeugte mich aber gleich darauf davon, dafs unter dem Nagel die abgebrochene letzte Phalanx lag, und dafs sie zusammen mit dem Nagel durch die Hautfalte, in der die Wurzel des Nagels eingeschlossen liegt, eine Hervorragung nach der Dorsalseite des Fingers bildete; die Fractur befand sich dicht oberhalb des Gelenkes dieser Phalanx mit dem vorletzten. Die Reposition fiel nicht schwer, aber der Erfolg, wie es die Krankheitsgeschichte lehrt, war nicht günstig; ich kann nicht entscheiden, ob das mehr der Natur der Verlezzung selbst (die eine bedeutende Gewalt erfordert haben mufste), oder der offenbar kachectischen Körperconstitution des Kranken, oder endlich unserer wenig intensiven antiphlogistischen Behandlung zuzuschreiben sey.

Einundzwanzigster Fall. Complicirte Fractur des vierten Fingers. Exarticulation zwischen der ersten Phalanx und dem *Os metacarpi*, nach der Ovalair-Methode. Genesung. — Jürri Marthsohn, 45 Jahre alt, Handlanger, hat sich stets der besten Gesundheit erfreut. Den 3ten Sept. 1836 fiel ihm bei seiner Maurerarbeit ein Stein auf die rechte Hand. Den folgenden Tag suchte er Hülfe auf dem Clinicum, und die Verletzung zeigte sich folgender Art:

Der vierte Finger war vorzüglich beschädigt, die dritte Phalanx liefs eine *Fractura comminuta* erkennen, die zweite eine *Fractura obliqua*, an beiden waren die Haut und die Weichgebilde gänzlich zerstört; am fünften Finger waren Stücke aus der dritten Phalanx herausgebrochen, die Haut derselben zerstört, das Gelenk zwischen der zweiten nnd dritten Phalanx distordirt, der Nagel des dritten Fingers war ebenfalls verletzt, der obere Theil abgetrennt von den Weichgebilden; die Entzündung war mäfsig.

Den 4ten September. Der vierte Finger wurde amputirt zwischen dem Metacarpus und der Phalanx, durch den Lappenschnitt. Die Arterien wurden unterbunden, die Wunde durch die *Sutura cruenta* vereinigt, mit Heftpflastern und einem Plumaçeau bedeckt, und Eisumschläge auf die ganze Hand gemacht.

Den 5ten. Patient hatte die Nacht, durch Schmerzen gestört, nicht viel geschlafen, war zu Stuhle gewesen, und befand sich gut: der Verband wurde erneuert, die kalten Umschläge fortgesetzt, und 20 Blutegel auf die Dorsalfläche der Hand verordnet.

Den 6ten. Die Blutegel hatten gut gesogen. Patient hatte die Nacht keine Schmerzen in der Wunde empfundeu. Allgemeinbefinden gut. Die Ligaturstelle zeigte Eiterung. Die kalten Umschläge wurden ausgesetzt, und warme Umschläge von Bleiwasser verordnet, mit einem Zusatze von *Spirit. vini.*

Den 7ten. Heute wurden auch die Unterbindungsfäden aus der Wunde gelöst; dieselbe war fast ganz geschlossen, der Handrücken etwas angeschwollen; die Wunde wurde ganz einfach mit einigen Pflasterstreifen und einem Plumaçeau mit erweichender Salbe verbunden; über den kleinen Finger und den Metacarpus ein erweichender Breiumschlag gethan. Die Umschläge von *Aq. Goulard.* wurden ausgesetzt, und statt deren erweichende von *Spec. emollient.* und *Semin. lini* aa verordnet.

Den 8ten. Das Befindeu gut; es wurden noch Laugenbäder mit Zusatz von *Spec. aromat.* verordnet.

Den 9ten. Der kleine Finger ward mit einem Plumaçeau von *Ung. basilc.* mit *Tra. myrrhae* verbunden, das Uebrige beibehalten.

Den 10ten. Befinden gut; das Laugenbad wurde heute ausgesetzt.

Den 11ten. Das Laugenbad wurde wieder verordnet. Die Wunde zeigte einen etwas torpiden Character auf der Oberfläche, die Wundränder lagen aber sehr nahe an einander

Den 15ten. Befinden gut. Die Wunde am kleinen Finger zeigte noch kein reines Ansehen, daher wurde eine Salbe von *Ung. basilic.* mit *Ung. praecipit. rubr.* āā verordnet. Die Wunde an der Amputationsstelle wurde mit reizender Salbe verbunden, die Umschläge fortgesetzt.

Den 18ten. Die Wunde am kleinen Finger reinigt sich sichtlich; die Amputationswunde granulirt.

Den 20sten. Die Geschwulst der Hand hat ganz nachgelassen. Die Wunde am kleinen Finger ist beinahe verheilt, und diejenige an der Amputationsstelle hat sich bedeutend zusammengezogen.

Den 22sten wurde Patient entlassen.

6. KNOCHENBRÜCHE UND VERRENKUNGEN.

1) Unser Grundsatz bei der Behandlung der einfachen Knochenbrüche war: mit der Anlegung der Verbandstücke nicht zu sehr zu eilen, die Fractur zuerst antiphlogistisch zu behandeln, und dem Gliede eine erschlaffte Lage zu geben. — Obgleich diese Methode die rationellste und von den erfahrensten Practikern als die beste anerkannt ist, so mufs ich doch bemerken, dafs der Gebrauch der kalten Umschläge im Verlaufe der vier ersten Tage nicht ganz ohne Schaden ist; zu den Nachtheilen derselben gehören:

1. Eine ödematöse Anschwellung des fracturirten Gliedes.

2. Katarrhalische Zufälle, die bei empfindlichen Subjecten und bei Brüchen an den untern Extremitäten nicht ganz indifferent seyn mögen. Daher beharre ich jetzt mit der Anwendung der Kälte nicht länger, als zwei Tage. Was die erschlaffte Lage des Gliedes anbetrifft, so brauche ich dazu bei den untern Extremitäten (als den einfachsten und wohlfeilsten Apparat) die schiefe Ebene von James Whitt. (Siehe A. Cooper's Werke.)

2) Im Verlaufe dieses Jahres sind uns sechs bis sieben Verrenkungen des Schultergelenkes vorgekommen; von diesen waren drei veraltete (von 6 Wochen bis 2 und 2½ Monate). Sie alle habe ich nach La Motte's Methode reducirt, die mit Recht als die rationellste und einfachste betrachtet werden kann. Ich weifs aber nicht, ob man bis jetzt eine Anwendung dieser Methode bei veralteten Luxationen gemacht hat; ich habe sie nämlich bei diesen Luxationen mit dem Flaschenzuge verbunden, und fand sie höchst wirksam; zwei veraltete Luxationen (2 und 2½ Monate alt) wurden ziemlich leicht reducirt; in einem Falle mifslang die Reduction. — Ich brauche bei solchen inveterirten Verrenkun-

gen ein Paar Tage hindurch lauwarme Breiumschläge auf dem Gelenke; vor der Reduction setze ich den Kranken in ein heifses Bad; wenn er robust und plethorisch ist, so lasse ich ihn zuerst zur Ader, gebe ihm im Bade *Tart. emet. in dosi refracta*, oder einfachen Branntwein, um ihn betrunken zu machen, und dann sogleich aus dem Bade lasse ich ihn auf einen Tisch in eine horizontale Lage bringen (dabei mufs man natürlich dafür sorgen, dafs der Ring, an welchem der Flaschenzug aufgehängt wird, in gleicher Höhe mit dem Tische in der Wand befestigt werde); das luxirte Schultergelenk kommt auf den Rand des Tisches zu liegen. Ich fixire jetzt vor allen Dingen das Schulterblatt, und zwar mit zwei langen Handtüchern: eins über das Acromion, das andere quer über den Körper des Schulterblattes, befestige das Becken an den Tisch auch mit einem Handtuche, und durch einen mit den Händen auf die *Spin. ant. sup. ilii* ausgeübten Druck. Ietzt bringe ich den Oberarm unter einen rechten Winkel mit dem Rumpfe, flectire den Vorderarm, lege die Schlinge oberhalb des Ellenbogengelenkes an, und lasse durch Gehülfen den Oberarm so lange extendiren, bis derselbe in die Lamott'sche Lage kommt (d. h. bis er so weit in die Höhe kommt, dafs er mit der Axe des Körpers parallel steht), und nun erst verbinde ich beide Enden der Schlinge mit dem Flaschenzuge; die Extension wird darauf nach den allgemein bekannten Regeln gemacht; ich fühle selbst beständig den Kopf; wenn die Extension 10 Minuten gedauert hat, so hört man meist ein Krachen — welches Zerreissung der Verwachsungen bedeutet —; man läfst die Extension allmälig verstärken; dann wird der luxirte Kopf mit dem Daumen oder mit der Handfläche fixirt, der Oberarm von dem Flaschenzuge losgebunden und in die gewöhnliche Lage, mit dem flectirten Vorderarme schräg über die Brust, herunter gestreckt gebracht. — Ich glaube, diese Methode verdient Nachahmung. In einem Falle blieb nach der Einrenkung einige Tage ein paretischer Zustand der Extremität zurück; es thut mir leid, dafs ich den Kranken nicht weiter beobachten konnte: denn sobald die paretischen Erscheinungen nachgelassen hatten, zeigte er sich weiter nicht (er wurde ambulatorisch behandelt). — Vor allen Dingen mufs ich hier die Bemerkung machen, dafs, wenn der Wundarzt die Reposition einer alten Verrenkung für indicirt findet, er, meines Erachtens, mit der Behandlung „keinen Spafs" treiben mufs — es sey mir dieser Ausdruck erlaubt —; ich habe nämlich gesehen, dafs viele Wundärzte die veralteten Luxationen für

unheilbar erklärten, sobald sie mit dem Kranken nur ein Paar Tractionen (selbst nur manuale), und ohne alle Vorbereitungen vorgenommen hatten.

Mit Unrecht betrachtet man die Nachbehandlung der Luxation als etwas Unwesentliches; mit Unrecht vernachlässigt man dabei die örtliche Antiphlogose, die hier viel eingreifender seyn mufs, als bei der Fractur; man kann, glaube ich, es als ein sehr nützliches Princip annehmen, nach jeder Einrenkung eine örtliche Blutentziehung in der Umgegend des Gelenkes anzustellen, und sobald der Kranke über stechende Schmerzen im afficirten Gelenke klagt, diese Mittel zu wiederhohlen. Nachher darf man ölige Einreibungen, lauwarme Umschläge über das Gelenk eben so wenig versäumen. Der Leser wird in diesen Krankheitsgeschichten einen Fall finden, der vielleicht nur durch die Versäumung dieser Regeln dem Kranken das Leben kostete.

Fracturen.

Zweiundzwanzigster Fall. Bruch des untern Theiles des Oberarms. Grofse Aehnlichkeit mit der Luxation des Vorderarms. Dupuytrenscher Verband. — Das Bauermädchen Anna, 11 Jahre alt, von schwächlichem Körperbau, ward den 2ten Mai, ihres kranken linken Armes wegen, der in Folge eines am Tage zuvor gethanen Falles in der Gegend des Ellenbogengelenkes angeschwollen, und in seiner Function durch die mit der Bewegung verbundenen starken Schmerzen gänzlich gestört war, auf das Clinicum gebracht. — Bei der Untersuchung fand sich durch Messung, dafs die Entfernung des Acromions vom Olecranon an beiden Armen fast gleich war; der linke Vorderarm, unterstützt von der rechten Hand, lag halb gebogen in der Pronation; die Weichtheile des Ellenbogengelenkes und der benachbarten Gegend stark geschwollen und heifs; an der innern Fläche des Oberarms gleich über dem *Condyl. int.* kleine sugillirte Stellen, das Olecranon stark nach hinten gezogen; jeder Versuch, den Arm im Ellenbogengelenke zu beugen, verursachte zwar die unerträglichsten Schmerzen in dieser Gegend, konnte aber sonst nach allen Richtungen ausgeführt werden. Die Deformität verschwand bei angestellter Extension, kehrte aber mit dem Nachlassen derselben sogleich zurück. Zugleich ward bei defshalb angestelltem Versuche Crepitation an dem unteren Theile des Oberarmes wahrgenommen. — **Gelegenheitsursache** gab ein Fall von einem Wagen, dessen nähere Umstände

Patientin nicht weifs; wahrscheinlich ist sie, bei Fixirung des Armes im Schultergelenke auf den untern Theil der innern Fläche des Oberarmes gefallen, worauf auch die Sugillationen deuten.

Behandlung. Den ersten beiden Indicationen: Einrichtung des Bruches und Erhaltung der Bruchenden in der gegenseitigen Berührung durch den gehörigen Verband, mufste im vorliegenden Falle, wo bei der bedeutenden Geschwulst durch einen Druckverband Brand zu befürchten war, Zertheilung derselben vorausgehn. Zu diesem Zwecke wurden kalte Fomentationen um das Ellenbogengelenk gemacht. Abends bekam sie 5 Gr. *Pulv. Dov.* zur Beförderung eines guten Schlafes.

Den 3ten Mai. Die Geschwulst hat etwas abgenommen. Das Allgemeinbefinden gut. Die Umschläge wurden bis zum 6ten Mai fortgesetzt, wo die Anschwellung schon so weit abgenommen hatte, dafs der Verband angelegt werden konnte, der in einer graduirten Compresse um die Bruchfläche, einer Compressionsbinde, vier pappenen Schienen und einer zweiten Binde bestand, mittelst welcher der ganze Arm eingewickelt ward.

Schon am 8ten Mai wurde der Verband erneuert, um dem Vorderarme eine noch mehr gebogene Lage zu geben. Das Allgemeinbefinden war das beste; gegen geringen Husten wurden *Spec. pector.* verordnet.

Erneuert wurden die Verbände noch am 11ten, 13ten, 19ten und 23sten. Bei der letzten Renovation war der Callus deutlich fühlbar. Es wurde der Arm längere Zeit hindurch im Ellenbogengelenke mit Vorsicht bewegt, welches mit Schwierigkeit geschah. Am 26sten Mai wurde der Verband abgenommen. Zur Beseitigung der nicht geringen Steifigkeit wurden Breiumschläge und Waschungen mit Oliven- und Hyoscyamusöl verordnet.

Bemerkung. Dieser Fall zeigt uns, wie richtig die Beobachtungen von A. Cooper und Dupuytren sind, wie leicht der Bruch des untern Theiles des Oberarmes mit der Luxation des Vorderarmes nach hinten verwechselt werden kann. Die spitzige Hervorragung nach hinten, der bedeutend vergröfserte Durchmesser des Ellenbogengelenkes — Alles war hier einer Luxation so ähnlich, wie ein Tropfen Wassers dem andern. Nur die Extension, und die durch die Bewegung der Bruchfläche nach entgegengesetzten Richtungen hervorgebrachte Crepitation zeigten die wahre Ursache der Difformität an. Die Crepitation war in diesem Falle nur bei einer gewissen Bewegung des Gliedes deutlich, — das giebt uns den Fingerzeig,

dafs man hier die Diagnose nicht eher feststellen darf, bis man mit dem Gelenke Bewegungen nach allen möglichen Richtungen vorgenommen hat.

Dreiundzwanzigster Fall. Bruch des Oberarmhalses. — Am 9ten Mai meldete sich Pelageja Petrowna, eine russische Bäuerin von 50 Jahren, auf dem chirurgischen Clinicum wegen ihres linken Armes, in welchem sie sich durch einen Fall heftige Schmerzen zugezogen hatte. Bei der veranstalteten Untersuchung bemerkte man, dafs der obere Theil des Oberarmes an seiner äufsern Fläche eine starke Wölbung zeigte, die sich aber nicht hart, sondern weich und elastisch anfühlte, und wo die Kranke, bei einem starken Drucke, heftige Schmerzen empfand. Der ganze Oberarm hatte eine etwas nach aufsen gebogene Richtung. In der Mitte des Armes wurde man an der vordern und äufsern Fläche eine Ecchymose gewahr, die sich bis zur vordern Fläche des Ellenbogengelenkes fortsetzte. Den Vorderarm hielt die Kranke stets in der Flexion, und bei der geringsten Extension empfand sie im Oberarme lebhafte Schmerzen. Die Pro- und Supination konnte sie aber ohne Beschwerden vollführen. Fixirte man den obern Theil des Humerus mit der einen Hand, und wurde nun der untere Theil bewegt, so bemerkte man im obern Drittheile des Humerus eine widernatürliche Beweglichkeit, und drang man mit dem Finger gleich unter die Sehne des *Musc. pector. maj.* tiefer gegen das *Os humeri*, so fühlte man bei fortgesetzter Bewegung des untern Theiles des Oberarmes sehr deutliche Crepitation, und auch die Kante des untere Bruchfragments ziemlich deutlich durch:

Aetiologie. Ursache dieses Bruches war der heftige Fall der Kranken auf einen Stein, so dafs die gröfste Gewalt auf die Mitte des Oberarms einwirkte.

Behandlung. Was die erste Behandlung, die Einrichtung des Bruches, betrifft, so wurde sie hier dadurch bewirkt, dafs man die Extension am Vorderarme, die Contraextension an der Schulter machte, und gleichzeitig durch einen Druck von innen das untere Bruchende nach aufsen rückte. — In Betreff der zweiten Indication, Erhaltung der reponirten Bruchfläche in der passenden Lage, so wurde die ganze Extremität zuerst von unten nach oben mit einer befeuchteten Binde umwickelt, und darauf mit vier Pappschienen und eben so vielen Compressen umgeben. Um das Zurückweichen des untern Bruchfragments nach innen zu verhindern, wurde zwischen dem Arme und dem Thorax ein Keilkissen

mit nach unten gerichteter Basis angebracht, und der ganze Arm darauf durch Binden am Thorax befestigt, und der Vorderarm halb gebeugt in eine Schärpe gelegt.

Am 11ten Mai. Der Verband wurde heute zum ersten Male erneuert; es hatte sich sonst keine Veränderung zugetragen. Da die Kranke über einen starken quälenden Husten klagte, so erhielt sie zwei Dover'sche Pulver zu Gr. X, vor dem Schlafengehen zu nehmen.

Am 13ten wurden die Dover'schen Pulver, aber nur zu Gr. V pr. Dos. wiederholt, da die Kranke sich nach den frühern Pulvern stark erbrochen hatte.

Am 15ten wurde der Verband wieder erneuert. Sonst war das Befinden der Kranken gut. Sie erhielt für ihren Husten *Spec. pector.*

Am 18ten wurde ihr, da der Husten wieder heftiger war, ein Aderlafs von ℥X, und ein Senfpflaster auf die Brust verordnet.

Am 23sten wurde der Verband erneuert; Callus war gebildet, aber noch weich. — Die Patientin wurde, ihrem Wunsche gemäfs, entlassen.

Vierundzwanzigster Fall. Bruch des Oberschenkels. Rationelle Behandlung. Genesung ohne die geringste Difformität. — Jurri, 13 Jahre alt, aus Lunia, wurde am 20sten März auf das Clinicum gebracht und aufgenommen. — Dafs wir es hier mit einem Bruche des Obersuhenkels zu thun haben, dafür spricht:

1. Die nach aufsen gebogene Lage des Oberschenkels mit gekrümmtem Knie bei der Rückenlage des Patienten, bedingt durch die eigene Schwere des Gliedes.

2. Die Geschwulst, die keine entzündliche, sondern eine Blutgeschwulst war.

3. Die Schmerzhaftigkeit des Gliedes.

4. Das Unvermögen, das Glied zu bewegen. — Näher bestimmt wurde der Bruch dadurch, dafs bei der angestellten Bewegung des Oberschenkels die beiden obern Drittheile desselben der Rotation nicht folgten, und dafs auf der Stelle zwischen dem mittlern und untern Drittheile des Oberschenkels die Crepitation zu hören (oder richtiger, zu fühlen), und hier auch der Schmerz fixirt war.

Der Bruch ist also zwischen dem mittlern und untern Drittheile des Oberschenkels, und zwar ein einfacher. Ferner ist der Bruch transversal, was aus Folgendem hervorgeht: 1. ist das

Glied nicht verkürzt, also die Bruchflächen haben sich nicht über einander geschoben, wie es bei dem obliken Bruche vorkommt; jedoch ist die Verschiebung hier nach der Circumferenz des Knochens; 2. sind die Brüche bei Kindern gewöhnlich transversal, weil das Knochensystem nicht spröde ist.

Die Ursache ist hier eine mechanische, denn ein kleiner Bslken ist dem Patienten auf den Oberschenkel gefallen.

Behandlung. Die kalten Umschläge wurden fünf Tage lang fortgesetzt, und nachdem die Geschwulst gewichen war, wurde die zweite Indication durch eine modificirte Pott'sche Seitenlage auf der von dem Engländer James Whitt erfundenen Maschine erfüllt.

Am 8ten April wurde der Verband zum ersten, am 15ten zum zweiten Male erneuert. Jetzt war der Callus schon durchzufühlen, allein noch ganz weich.

Am 26sten wurde die Maschine entfernt, und der Schenkel durch einen einfachen Contentivverband in der Horizontallage erhalten.

Am 8ten Mai versuchte der Kranke, auf Krücken zu gehen.

Am 13ten wurde er, noch mit Krücken gehend, entlassen. — Der Callus hatte sich auf eine höchst regelmäfsige Weise gebildet. — Das Allgemeinbefinden des Kranken war während der ganzen Zeit sehr gut.

Fünfundzwanzigster Fall. Bruch des untern Gelenkendes des Schienbeins. Rationelle Behandlung. Vollkommene Herstellung der Function und des Gliedes ohne Difformität. — Friedrich, Diener aus Dorpat, 25 Jahre alt, fiel am 9ten August von einem Wagen herab, und zwar auf die Weise, dafs er mit dem linken Fufse zuerst die Erde berührte. Unvermögend zu gehen, wurde er auf das Clinicum getragen, woselbst die Untersuchung Folgendes ergab: Die Gegend um das Fufsgelenk herum war stark geschwollen und schmerzhaft; oberhalb des Gelenkes an der vordern Seite des Unterschenkels zeigte sich an einer Stelle eine violette Färbung, die offenbar auf Blutextravasat deutete; unterhalb des Gelenkes war die Farbe der Geschwulst mit der des übrigen Körpers übereinstimmend. Beim Anfühlen zeigte dieselbe sich von weicher, teigiger Consistenz, hin und wieder etwas fluctuirend und den Eindruck des Fingers zurücklassend. Die spontane Beweglichkeit war zwar nicht völlig aufgehoben, doch wurde auch der kleinste Versuch zu einer Bewegung durch heftigen Schmerz

untersagt. Was die Lage des Fufses betrifft, so war derselbe ein wenig nach aufsen gerichtet. — In der Mitte des untern Drittheils der Tibia bemerkte man eine Vertiefung, und bei der Bewegung des Fufses ein Krachen.

Diagnose. Die schmerzhafte, farblose Geschwulst ist wohl für nichts anders anzusehen, als für eine Ergiefsung des Gelenksaftes nach Zerreifsung der Gelenkkapsel; denn gegen eine Blutergiefsung spricht die Farblosigkeit der Geschwulst (nur höher hinauf befindet sich, wie oben erwähnt, ein geringes Blutextravasat), und zu einer Eiterbildung war es noch zu früh. — Was die Leiden der tiefer liegenden Gebilde betrifft, so wird wohl durch die Crepitation, die Vertiefung, das blutige Extravasat, die Unbeweglichkeit des Fufses, und endlich die Auswärtsdrehung desselben eine Fractur des Unterschenkels im unteren Drittel aufser Zweifel gesetzt. Die Richtung dieses Bruches müssen wir für schief halten, da ein transversaler Bruch gewifs eine weit bedeutendere Hervorragung oder Vertiefung hätte wahrnehmen lassen. Der Umstand, dafs die Richtung des Fufses so wenig verändert ist, läfst uns endlich noch darauf schliefsen, dafs der Bruch nur in der Tibia seinen Sitz habe, die Fibula aber ganz unversehrt sey.

Behandlung. 1) Es wurden 20 Blutegel an die Stelle der Verletzung angesetzt, um die Gelenkentzündung zu verhindern. 2) Eisumschläge, 3) schiefe Ebene von James Whitt. Der Patient wurde nach einem Monate und zwei Tagen als ganz vollkommen geheilt, und ohne die geringste Difformität des Fufses entlassen.

Sechsundzwanzigster Fall. Doppelter Bruch des Schlüsselbeins. — Daniel Johannsohn, 16 Jahre alt, stürzte den 13ten October 1836 auf einem gepflasterten Hofe mit der vordern und äufsern Fläche der rechten Schulter vom Pferde gegen einen Stein herab: er empfand bald Schmerz in der rechten Clavicula, und fühlte die Bewegung des rechten Armes etwas erschwert. Er ward auf das chirurgische Clinicum gebracht, woselbst die äufsere Betrachtung Folgendes ergab: Die rechte Schulter steht niedriger, als die linke, sie ist etwas nach vorn und innen geneigt, den Kopf hält der Kranke schräg nach der rechten Seite hin gewandt, die linke Hand stützt er unter die Achselhöhle. Die Untersuchung durch das Gefühl zeigt dem, von der Schulter zum Sternum hin tastenden Finger, in der Mitte ungefähr der Clavicula, zuerst eine Hervorragung, darauf eine Vertie-

fung; die hervorragende Fläche der *Pars acromialis* sah nach innen und unten, und war schräg von oben nach unten und von innen nach aufsen abschüssig; die, die Vertiefung begränzende Fläche des Sternaltheiles der Clavicula sah schräg nach oben und aufsen. Bei dem Versuche der Reposition dieser Dislocation gewahrte man einen queren Bruch im Acromialende selbst, welcher vorher, da diese Bruchenden durch die Wirkung der, die Clavicula in jener Gegend mit der Scapula verbindenden Bänder in normaler Lage zu einander erhalten wurden, nicht bemerkt werden konnte. Die Symptome der Entzündung an der Bruchstelle waren nur noch gering.

Aetiologie. Die Fractur ist hier in Folge einer, unmittelbar die Schulter treffenden Gewalt entstanden.

Behandlung. Kalter Umschlag. Horizontale Lage. Unterstützung des Ellenbogens durch eine Mitelle. Achselkissen.

Luxationen.

Siebenundzwanzigster Fall. Inveterirte Verrenkung des Oberarms. Mifslungene Reposition. — Jaak, ein ehstnischer Bauer, 28 Jahre alt, phlegmatischen Temperaments, robuster Constitution, erlitt vor zehn Wochen einen Schlag auf den rechten Oberarm, in der Richtung von aufsen nach innen, indem der Oberarm selbst, als ihn der Schlag traf, aufgehoben war. — Es stellten sich starke Schmerzen im Gelenke ein, die willkührliche Bewegung desselben war ganz aufgehoben, die Bewegungen, welche seine Umgebung mit dem Oberarme vornahm, waren nur sehr beschränkt. — Nachdem zehn volle Wochen nach der stattgefundenen Verletzung vergangen waren (der Kranke hatte geglaubt, das Leiden würde sich von selbst geben), suchte er am 23sten Mai 1836 hier im Clinicum Hülfe.

Sein Zustand war folgender: Das Allgemeinbefinden war vollkommen gut. Erscheinungen, welche das kranke Schultergelenk darbot, waren folgende: Der rechte kranke Arm schien etwas länger, das Ellenbogelenk dieser Seite etwas tiefer zu stehn, als das der gesunden, was auch die Messung mittelst des Fadens ergab; die Bewegungen, die mit dem Arme vorgenommen wurden, waren wohl behindert, doch nicht sehr beschränkt, unmöglich war die Annäherung des Armes an den Rumpf; grofse Schmerzen, wie sie bei frischen Luxationen bei augestellten Bewegungen nicht zu fehlen pflegen, waren hier nicht vorhanden; der Ellenbogen der

kranken Seite war vom Rumpfe etwas entfernt, der Vorderarm gebogen. — Beim ganzen Gelenke wurde die volle Rundung vermifst, das Acromion war abgeflacht, unter demselben die durch den Kopf des Oberarmes und die ihn bedeckenden Muskeln gebildete Wölbung verschwunden, und statt ihrer wurde dort eine Vertiefung bemerkt. In der Achselhöhle war eine kugelige Erhabenheit, der Gelenkkopf, zu fühlen. — Der Arm war wie gelähmt, vielleicht durch den Druck des Gelenkkopfes auf den *Plexus brachialis* zu erklären; ohne Unterstützung des linken Armes vermochte der Kranke den Arm nicht zu heben.

Aetiologie. Den Grund zur Entstehung der Luxation gab der den Arm treffende Schlag, namentlich bei der in dem Augenblicke für die Luxation so günstigen Lage des Armes, wie oben angeführt ist.

Behandlung. Der erste Versuch wurde am Tage der Aufnahme des Kranken gemacht; Patient mufste sich platt auf den Fufsboden legen: die Contraextension wurde von vier Gehülfen gemacht, die Extension am Ellenbogengelenke gleichfalls von vier Gehülfen angebracht, die Bewegungen des Gelenkkopfes leitete der Operateur. Zuerst wurde der Arm in nach unten, zu den Füfsen hinsehender Richtung gezogen, darauf, unter fortwährender Extension, allmälig gehoben, bis er mit dem Rumpfe einen rechten Winkel, und mit dem Schlüsselbeine eine gerade Linie bildete; darauf wurde er in die alte Lage langsam zurückgebracht. Der Versuch mifslang, der Kopf hatte sich nicht gerührt. — Es wurden dem Kranken einige Ruhetage geschenkt, während welcher Zeit ihm auf die luxirte Schulter, zur Erschlaffung der Theile, fortwährend ein warmer, erweichender Breiumschlag gelegt wurde. Am 27sten Mai wurde die Operation mit doppelten Flaschenzügen auf dieselbe Weise versucht; es waren die kräftigsten relaxirenden Mittel in Anwendung gezogen worden; Patient wurde am Arme zur Ader gelassen, etwa ℥XV, erhielt ein laues Bad, darauf ein Emeticum, welches ihm später in geringerer Dose während des Versuches noch fortgereicht wurde. Nach diesen Vorbereitungen schritt man zur Operation, bei welcher man noch, gerade in dem Augenblicke, wo es am meisten darauf ankam, die Muskeln des Kranken zu erschlaffen, durch Schreck auf ihn zu wirken suchte, indem man ihm erklärte, der Arm müsse abgenommen werden, wobei ihm das grofse platte Amputationsmesser gezeigt wurde; dennoch war Alles vergebens; der Kopf schien etwas aus seiner alten Lage gewichen zu seyn, doch war das sehr

unbedeutend. — Die Stellen, an welchen bei der Extension und Contraextension die Binden gelegen hatten, in der Achselhöhle und am Ellenbogengelenke, waren excoriirt, wogegen *Ung. saturn. zinci* gebraucht und ein schicklicher Verband angelegt wurde; in dem Vorderarme hatten sich Schmerzen eingestellt, gegen welche Einreibungen von grauer Quecksilbersalbe vorgenommen wurden.

Achtundzwanzigster Fall. Veraltete Verrenkung des Vorderarmes. Gelungene Reposition. — Praskowja Ossipowna, 35 Jahre alt, Tagelöhnerin, fiel vor einem Monate auf die linke Seite und den linken Arm, wonach sich in der linken Schulter Schmerz, Geschwulst und Unbeweglichkeit einstellten. Die Geschwulst verschwand in der Folge, Schmerz und Unbeweglichkeit blieben, und so suchte sie heute, den 10ten August 1836, im chirurgischen Clinicum Hülfe. — Die linke Schulter hatte ihre Wölbung verloren, und bildete einen scharfen Winkel, dessen äufsere Gränze das Acromion war; unter diesem war eine flache Grube, deren untere Gränze eine harte Hervorragung, der Kopf des Oberarmbeines, war. Die Achselhöhle fühlte man angefüllt von einem harten Körper, dem ausgewichenen Oberarmbeinkopfe. Von hinten gesehen, stand der linke Ellenbogen tiefer, als der rechte, und der ganze Arm erschien etwas länger. Patientin konnte den linken Arm fast gar nicht bewegen, besonders nicht in der Abduction. — Eine 1 Monat alte Luxation des linken Schultergelenks war nicht zu verkennen. Es wurde der Patientin einen Tag lang ein erweichendes Kataplasma auf die Schulter gethan, und am Tage darauf, den 11ten, die Einrenkung nach der oben angegebenen Methode glücklich vollzogen. Der Arm wurde darauf durch eine breite Binde in der Lage erhalten.

Den 12ten. Der Gelenkkopf hat die Pfanne wieder verlassen, indem das Schultergelenk wieder winklig erscheint; durch eine einfache Manipulation wurde die Reduction wieder eingerichtet, und kalte Umschläge von *Aq. Goulard.* darüber gethan. Hiermit wurde zwei Tage fortgefahren, und darauf noch Waschungen und Ueberschläge auf das Gelenk mit *Spir. camphorat.* gemacht. — Am 20sten August wurde Patientin entlassen; sie konnte den Arm schon brauchen, und das Schultergelenk hatte seine gehörige Rundung.

Neunundzwanzigster Fall. Fünf Wochen alte Verrenkung des Oberarmes bei einem sehr musculösen Subjecte. Gelungene Reposition. — Michail

Pintelejew, 45 Jahre alt, russischer Maurer, von starkem musculösem Körperbau, befand sich früher stets wohl, aufser einigen Anfällen vom *Delirium tremens* vor einigen Jahren, nach übermäfsigem Genusse des Branntweins, dessen er sich jetzt aber mehr entwöhnt hatte. Vor fünf Wochen hielt er beim Umfallen eines Schlittens den rechten Arm als Stütze vor, und dazu fiel noch sein Gefährte auf ihn, worauf er sogleich ein Krachen in der Schulter wahrnahm, heftige Schmerzen in derselben verspürte, so wie Steifigkeit des ganzen Armes. Die heftigen Schmerzen liefsen nach einem angewandten Aderlasse allmälig nach, die angestellten Extensions- und Repositionsversuche richteten aber nichts aus, und so sah sich Patient genöthigt, nach fünf Wochen, am 30sten November 1836, unsere Hülfe in Anspruch zu nehmen. — Die Untersuchung ergab Folgendes: Die rechte Schulter zeigte nicht die Wölbung und Rundung, wie die linke, das Acromion war deutlicher durchzufühlen, eben so fühlte sich in der Achselhöhle deutlich ein rundlicher fester Körper, der Kopf des Humerus. Dabei hielt Patient den Ellenbogen vom Rumpfe entfernt, und den Arm in gebogener Richtung durch gröfsere Anspannung des Biceps, da der ganze Arm sich gesenkt hatte, was schon äufserlich durch die niedrigere Stellung des rechten Ellenbogens im Vergleiche zum linken bemerkt werden konnte. Die Bewegung des Armes war im Anfange fast ganz aufgehoben gewesen, nur nach aufsen vom Körper ab liefs er sich bewegen. Jetzt hatten sich Schmerzen und Spannung mehr gegeben, und Patient konnte einige leichte Bewegungen ohne grofse Mühe machen. — Es wurde ein starkes Aderlafs angestellt, und der Kranke in ein warmes Bad auf mehrere Stunden gesetzt. Dazu ward ihm noch von Zeit zu Zeit Branntwein gereicht, bis er 1½ Quartier verbraucht hatte, worauf er, total betrunken, erschlafft erschien. In diesem Zustande ward denn die Reposition vorgenommen. Die Contraextension ward durch mehrere Handtücher, die über die Schulter und den Rumpf gelegt und angezogen wurden, bewirkt. Die Extension geschah am Oberarme zuerst, in der Richtung vom Rumpfe ab, immer mehr, bis er ganz nach oben, vermittelst des Flaschenzuges gezogen ward. Dabei geschahen gleichzeitig die Versuche der Reposition des Gelenkkopfes in das Gelenk selbst durch Druck auf denselben. Als die Extension auf diese Weise bis auf den höchsten Grad gebracht war, ward der Arm wieder stark herabgezogen, und dabei der obere Theil desselben mit dem Kopfe in die Höhe in die Gelenkfläche hinein geschoben, welches denn

auch wirklich gelang. Darauf wurden Versuche gemacht, ob die Reposition auch wirklich vollkommen gelungen sey, durch leichte Bewegungen des Armes in allen Richtungen, die ohne Schmerzen verrichtet werden konnten. Zur Vermeidung einer neuen Dislocation durch zu starke unzeitige Bewegungen, ward der Arm am Rumpfe in halb gebogener Lage befestigt, bei gehöriger Unterstützung des Ellenbogens. Auf die Schulter und das Gelenk wurden kalte Umschläge applicirt.

Den 1sten December. Da Patient über Schmerzen in der Schulter klagte. so wurden ihm Umschläge von *Aq. Goulard.* verordnet, und zur Einreibung in den ganzen Arm, wegen bedeutender Verletzung desselben *Tra. canthar.* und *Linim. volat.* āā. Der früher genannte Verband ward noch beibehalten, aber Patient entlassen.

Dreifsigster Fall. Luxation des Oberarmes. Wiederholte Reposition. — Carl Erwich, 55 Jahre alt, hatte sich am 23sten Juni 1836 beim Herunterlassen einer schweren Last hinter das linke Bein den linken Oberarmknochen aus dem Schultergelenke verrenkt. Am 25sten bat er das chirurgische Clinicum um Hülfe. Bei seiner Aufnahme fand man den Kopf des Oberarmbeines nach hinten und unten luxirt. Einige Versuche zur Einrenkung mifslangen; man machte ihm also ein Aderlafs, und gab ihm *Tart. emet.*, zu Gr. j stündlich. Am Abende fruchtlos angestellte Versuche zur Einrenkung bewogen zur Untersuchung der Ursache des bei jedem Versuche sich einstellenden characteristischen Geräusches, wenn ein verrenkter Knochen seinen frühern Ort einnimmt, wobei indessen der Kopf stets dislocirt gefühlt wurde. Bei diesen Versuchen ergab es sich, dafs, wenn man die rechte Hand unter den Kopf führte, und mit der linken eine Drehung des luxirten Armes um seine Achse nach innen vornahm, er über die Finger der rechten Hand in die Gelenkhöhle gleitete, dafs aber schon die Schwere des Armes hinreichte, ihn wieder aus derselben zu ziehen. Der eingerenkte Arm wurde also mittelst des Desault'schen Verbandes an den Rumpf befestigt.

Den 26sten. Der Desault'sche Verband wurde mit einem einfachen Gürtel, welcher demselben Zwecke entsprach und sich nicht so leicht verschieben konnte, vertauscht. In die Achselhöhle wurde ein schwaches Keilkissen gelegt.

Den 29sten. Die kranke Schulter ist noch etwas geschwollen, besonders unterhalb des *Proc. coracoid.*, so dafs auf den

ersten flüchtigen Anblick der Kopf des Oberarmbeines sich dort zu befinden scheint; bei genauerer Untersuchung läfst derselbe sich jedoch im Gelenke selbst durchfühlen, wo er aber noch los aufliegt. Aufserdem zieht sich ein zollbreiter, grünlich-gelber, sugillirter Streif an der innern Seite des Oberarmes von der Schulter bis über die Hälfte des Oberarmes hinab.

Den 1sten Juli. Patient wurde heute entlassen; die Bewegung des betheiligten Armes war schon freier geworden, die Geschwulst des Gelenkes bedeutend abgefallen. Der Arm wurde in eine einfache Officiersschärpe gelegt.

Einunddreifsigster Fall. Verrenkung des Oberarmes mit einer starken Quetschung verbunden. Eitersammlung im Gelenke. Exarticulation. Tod. — Johann Klaus, ein ehstnischer Müllerknecht auf Wassula, 67 Jahre alt, hatte am Freitage, den 11ten December 1836, das Unglück, dafs, während er das Räderwerk der Mühle reinigte, dieselbe zu gehen anfing, wobei seine rechte Hand in das Kammrad gerieth, bedeutend verletzt wurde, und indem er versuchte, sie zu befreien, zugleich auch der Oberarm ausgerenkt wurde. Der Müller begofs die Wunde der Hand mit *Spir. camphor.* und wickelte sie fest in Leinwand. Patient hatte darauf am andern Tage heftige Schmerzen in der Hand, und besonders in der Schulter. Am dritten Tage nach der Verletzung, am Sonntagmorgen, den 13ten December, wurde er auf das chirurgische Clinicum gebracht, und nach Abnahme der um die Hand gewickelten Leinwand, welche stark mit Blut beklebt war, bemerkte man an der Hand eine halbmondförmige Wunde, welche auf dem Rücken des Metacarpus verlief, und sich an der ganzen Ulnarseite des Zeigefingers fortzog. Die Wunde am Handrücken ging nur durch die oberflächlichen Weichtheile, hielt die Mitte zwischen einer gerissenen und gequetschten Lappenwunde, und zeigte bereis Neigung zur Granulation. An dem Zeigefinger waren die Weichtheile und der Nagel an der innern Seite desselben lofsgerissen. Die Knochen waren nirgends blofsgelegt, und auch keine Fractur derselben zu erkennen. Die ganze Hand war zudem bis gegen die Mitte des Vorderarmes mäfsig angeschwollen. Die rechte Schulter hatte ihre Rundnng und Fülle verloren, in der Achselhöhle war der harte Oberarmkopf zu fühlen, der rechte Ellenbogen stand niedriger, als der linke; dieses Alles, und die Unbeweglichkeit des Armes in der Schulter sprachen die Verrenkung deutlich aus. Gleich am Abende desselben Tages wurde der Arm

eingerenkt, indem die Contraextension an der unbeweglich gehaltenen Scapula gemacht, und der Oberarm allmälig vom Rumpfe abgezogen und hinaufgestreckt, sodann aber mit einer schnellen Bewegung herabgestreckt wurde. Man hörte dabei das eigenthümliche Krachen, und der Arm war eingerenkt. Darauf wurden kalte Umschläge auf die Schulter gelegt, und der Arm durch eine Mitella unterstützt; um die Hand aber erweichende Breiumschläge gethan, nachdem die Wunde vorher mit erweichender Salbe bedeckt worden war.

Den 14ten. Das Befinden des Patienten ist gut; es ist keine Reaction von Bedeutung erfolgt. Die Wunden der Hand werden heute mit reizender Salbe verbunden; der Umschlag darüber bleibt derselbe.

Den 15ten. Eine Fractur der dritten Phalanx des *Digit. secund.* wurde aufgefunden. Sämmtliche gerissene Wunden werden mit *Ung. basilic.* und *Tra. myrrh.* verbunden. Der aromatische Umschlag wird fortgesetzt.

Den 16ten. Verband mit derselben reizenden Salbe. Umschlag derselbe. Dem Patienten wird ein Laugenbad verordnet, welches er

den 17ten erhalten hat. Patient klagt über Schmerzen in der Wunde. Verband und Umschlag derselbe. Patient erhält ein Laugenbad.

Den 18ten. Die Hand etwas geschwollen. Patient klagt über weniger Schmerzen. Der Verband mit reizender Salbe ist derselbe, die Wunde noch immer von unreinem Ansehn, mit ockergelben Flecken bedeckt, vom Absterben der Fascien herrührend. Patient erhält ein Laugenbad.

Den 19ten. Der zweite Phalanx des *Digit. secund.* necrotisch entblöfst, und zwar in gröfserem Umfange, daher wurde die Natur in der Abnahme durch die Amputation unterstützt, selbige wurde zwischen der ersten und zweiten Phalanx gemacht, und Lappen aus der untern Fläche gebildet, selbige angezogen, mittelst Heftpflaster befestigt, wiewohl man auf die *Prima intentio*, wegen Complication der Fractur, Verzicht leisten mufs. Der Verband ist im Uebrigen wie früher. Der Ballen der Hand, so wie die Finger, besonders der Daumen der Hand, sind stark angeschwollen, Patient klagt aber nicht weiter über Schmerzen, die Amputationswunde wurde mit milder Salbe verbunden, die geschwürige Stelle aber mit reizender Salbe.

Den 20sten. Patient klagt nicht über Schmerzen; die Fingern, besonders der Daumen, sind stark geschwollen, welche Geschwulst sich auch zugleich auf den Vorderarm verbreitet. Daher wurden Kräutersäckchen mit *Spec. aromat.* und Camphor verordnet, um das Glied eine Binde gelegt, aber ohne bedeutende Compression. Aufserdem hat Patient wieder ein locales Laugenbad erhalten. Der Verband wie früher.

Den 21sten. Die Geschwulst noch vorhanden, der Verband wurde erneuert, sonst weiter keine Veränderungen.

Den 22sten. Verband wie oben; die Wunde zeigt keine Neigung zur *Prima intentio*, wie vorauszusehen war. Da die Geschwürsstellen von torpidem Ansehn waren, so wurde eine Salbe von Styrax mit *Tra. myrrh.* verordnet.

Den 23sten. Die Wnnde von schlechtem Ansehn, dagegen die Geschwürsflächen etwas reiner.

Den 24sten. Die Geschwürsflächen reiner, die Geschwulst an der Hand und am Arme hat sich noch nicht verloren. Sonst keine weitern Veränderungen. Patient erhielt ein Bad aus *Flor. chamom.*

Den 25sten. Die Geschwulst an der Hand und dem Vorderarme stärker, Patient klagt aber nicht über Schmerzen; die Geschwürsflächen von reinerem Ansehen, als früher. Verbunden wird noch immer mit *Ung. de styrace* mit *Tra. myrrh.*

Den 26sten. Geschwulst über Vorder-, Oberarm und selbst die Schulter ziemlich stark, straff anzufühlen. Daher wurden Einreibungen von *Spir. camphor.* verordnet mit gleichzeitiger Anwendung von *Spec. resolvent.*, *Flor. chamom.* und *Calam. arom. gross. pulverat.*, als trockenes Kräuterkissen; zugleich wurde der ganze Arm, so wie die Schulter der rechten Seite eingewickelt; auf den Handrücken aber, welcher auch beträchtlich angeschwollen war, wurden Breiumschläge von *Spec. aromat.* mit *Flor. chamom.* (feucht) gemacht.

Den 27sten. Die Geschwürsflächen von ziemlich gutem Ansehen, doch noch immer bedeutend torpid: sie bluten bei der geringsten Berührung, daher wurde das *Ung. de styrace* mit *Tta. myrrh.* noch verstärkt durch *Praecipit. rubr.*, und zwar ʒj auf ℥j. Die Geschwulst auf dem Rücken der Hand hat stark nachgelassen, auf dem Vorder-, Oberarm und der Schulter zwar noch, aber weniger; es wurden wieder Einreibungen von *Spir. camphor.* gemacht, auf die Hand die aromatischen Breiumschläge gelegt, so

wie auf den Vorder- und Oberarm die *Spec. resolv.* mit *Flor. chamom.* und *Rad. calam. arom.*

Den 29sten. Keine weitern Veränderungen; das Oedem immer noch ziemlich stark, die Wunden von ziemlich gutem Ansehen.

Den 30sten. Eben so.

Den 1sten Januar 1837. Er hat gut geschlafen, klagt auch sonst über keine weitern Beschwerden; das Oedem aber stark. Es wurde daher *Linim. volat.* eingerieben, und der Compressivverband mittelst der Spica fortgesetzt.

Den 2ten. Der Verband bleibt liegen. Er schläft viel, hat regelmäfsige Stühle, klagt über keine weitern Beschwerden.

Den 3ten. Der Verband wurde erneuert. Einreibung von *Linim. volat.*, aufserdem erhält Patient ein Dampfbad aus *Spec. arom.* mit *Flor. chamom.*, *Bacc. junip.* und *Rad. calam.*, nach demselben wurde der Druckverband wieder fortgesetzt. Das Oedem zeigt keine Neigung zur Abnahme. Die Functionen des Unterleibes sind regelmäfsig.

Den 4ten. Erneuerung des Verbandes. Der Arm wurde mit *Spir. camphor.* gewaschen; Patient erhält wiederum das Dampfbad. Der Druckverband wurde wieder angelegt.

Den 5ten. Keine weitern Veränderungen.

Den 6ten. Erneuerung des Verbandes, die frühere Waschung wurde fortgesetzt, eben so der Druckverband.

Den 7ten. Keine weitern Veränderungen.

Den 8ten. Der Verband blieb liegen.

Den 9ten. Der Verband blieb gleichfalls liegen.

Den 10ten. Erneuerung des Verbandes. Das Dampfbad erhält Patient jetzt täglich. Der Compressivverband wird fortgesetzt.

Den 18ten. Die Geschwulst des Armes hat etwas nachgelassen. Erneuerung des Verbandes am Arme. Dampfbad. *Ung. ciner.* 3ij, *Camphor.* 3j *S.* In den Arm einzureiben.

Den 22sten. Am Oberarme ist das Oedem geringer geworden, um den Ellenbogen aber noch ziemlich grofs.

Den 26sten. Dampfbad, ohne Veränderung des Verbandes.

Den 27sten und 28sten. Eben so.

Den 30sten. Der ganze Arm ist noch sehr ödematös und schlaff. Es wurde heute das Schultergelenk genau untersucht, und man hörte bei den rotirten Bewegungen desselben ein Knistern; beim starken Drucke unterhalb des Acrom. schien sich ein

Stück zu bewegen; ob die abgebrochene *Cavitas glenoidea*, oder ein innerhalb der Kapsel abgebrochener Theil vom Gelenkkopfe wäre, konnte nicht bestimmt werden. Abends bemerkte man unter dem Acrom. deutlicher eine Fluctuation; es wurde ein Lancettstich versucht, und sogleich quoll eine bräunlich-rothe, dickliche, geruchlose Flüssigkeit sehr reichlich hervor, wovon nach und nach ungefähr 2 Pfd. zu Tage kamen. Ging man in die gemachte Oeffnung mit dem Finger, so kam man bald auf den Gelenkkopf des Oberarmes selbst, welcher rauh und höckerig anzufühlen war. — Der alte Verband wird abgenommen, und statt dessen nur eine Mitelle angelegt, und folgende Einreibung in die Schulter und den Arm gemacht: *Spir. ammon. caust.* ℥j, *Ol. terebinth.* ℥ß, *Spir. menth.* ℥jjjß. Abends: in die Incision Charpie mit Oel. Mitelle bleibt.

Den 31sten. Es ist in der Nacht noch recht viel Eiter ausgeflossen. Beim Drucke kam heute weiter nichts. Patient verhält sich fortgehend sehr torpid. Abends ist der Puls etwas aufgeregt. Heute kam nur wenig Eiter aus der Incisionsstelle, doch war es stinkend. Verordnet wurde: *R. dec. ch.* (ex ℥jjj) ℥Vj, *Syr. s.* ℥j *S.*, zweistündlich zu 1 Eßlöffel.

Den 1sten Februar. Expulsivbinde an den Oberarm; auf die Incisionsstelle reizende Salbe. Mitelle.

Den 2ten. Eben so, und allgemeines warmes Bad.

Den 3ten. Der Verband wie gestern. Es kam heute nur wenig Secret aus der Oeffnung.

Den 4ten. Es kam nicht wenig Eiter aus der Incision; man entdeckte dabei heute zwei bedeutende Fistelgänge von dieser aus nach vorn und hinten zwischen die Muskeln hinein; dieses, so wie die Aussicht auf neue Fistelgänge, die necrotisch durchzufühlende Oberfläche des *Caput humeri* — bestimmten heute zur Resection des *Cap. hum.* Vom Acrom. aus wurde ein 5—6 Zoll langer Schnitt bis zum Knochen gemacht, vom untern Wundwinkel aus nach jeder Seite hin zwei mit der ersten Wunde perpendiculäre, 1½ Zoll lange Schnitte, die Wundränder aus einander gezogen, der Hals des Knochens von den Weichtheilen ringsum entblößt, eine Compresse untergeschoben, und der Knochen 3 Zoll weit von seiner Gelenkfläche fast ganz durchgesägt; darauf wurde der Gelenkkopf exarticulirt, und endlich ganz abgesägt. — Die nähere Untersuchung dieses resecirten Knochens zeigte einen Theil seiner Gelenkfläche ganz trocken, und von jedem Ueberzuge entblößt; der Gelenkknorpel war geschwun-

den, und an seinem ganzen frühern Umfange die Diploë der Gelenkfläche durch eine rauhe Leiste losgesprengt; — noch mehr nach aufsen von dieser rissigen Trennungslinie, — eine Andeutung der Gränzen zur Exfoliation des Gelenkkopfes — fand man bereits neue lamellöse und rauhe Knochenablagerungen, bestimmt, um den künftigen Sequester einzuschliefsen. Die Weichtheile und die Gelenkkapsel fehlten am obern und äufsern Theile des Gelenkkopfes, und dieser war mit ihnen nur an seiner innern Seite versehen. Im Durchschnitte sah man gegen die Diploë hin, und dann eine gröfsere Stelle innerhalb der Marksubstanz selbst, die grau gefärbt und mürbe. Die Gelenkpfanne war an ihrem untern Theile rauh. — Verband: Expulsivbinde des ganzen Arms von den Fingern an. Der Oberarm (nachdem die Wunde mit geölter Charpie ausgestopft worden war) wurde in vier Pappschienen gelegt, und die Expulsivbinde und *Spica humeri* angelegt. Zwei Haarseile in die neuen Fistelgänge gezogen, von welchen das eine aus dem obern Wundwinkel bis zum untern Winkel des Schulterblattes, und das andere vom obern Wundwinkel bis zum *Proc. corac.* geht. Innerlich: *R. decoct. hord.* ℔jj, *Aq. oxymur.* ʒjj, *Syrup. s.* ℥j *S.*, zum Getränk.

Den 5ten. Er hat die Nacht gut geschlafen. Der Verband ist an der Schulter etwas genäfst. Verband derselbe. Innerlich verschrieben: *R. cort. chin.* ℥β, *Coq. c. aq. s. q. s. Colaturae* ℥VI *adde Tra. arom. acid.* ʒj, *Syrup. s.* ℥j *S.*, zweistündlich zu 1 Efslöffel.

Den 6ten. Die Wunde war sehr schmutzig, höchst übelriechend, und hatte bedeutend viel Jauche secernirt. Der neue Verband mattete den Patienten sehr ab.

Den 7ten. Die Wunde wer sehr schmutzig, das Secret reichlich und übelriechend. Veordnet wurde: *Cort. chin.* ℥j, *ad Dec.* ℥VI, *Tra. arom. acid.* ʒj, *Syrup. s.* ℥j, zweistündlich zu 1 Efslöffel.

Den 8ten. An den Füfsen, besonders am rechten, bemerkt man Oedem; sonst keine Veränderung. — Aromatisches Armdampfbad, und neuer Verband aus *Flor. chamom.* ℥Vj, *Rad. calam.* ℥Vjj, *Spec. resolv.* ℔jβ.

Den 9ten. Die Secretion aus der Wunde war heute etwas geringer; die Wunde selbst bekommt ein besseres Ansehen: unter einem schmutzigen Ueberzuge schimmern röthliche Fleischwärzchen. In der Achselhöhle wurde ein Fistelheerd entdeckt und gespalten: er war mehr oberflächlich. — Aromatisches Dampf-

bad, auf die Wunde trocknes Präcipitat und Präcipitatsalbe; der übrige Verband wie gewöhnlich.

Den 10ten. Die Beschaffenheit der Wunde wie gestern; es scheinen sich an der Schulter noch mehr Fistelgänge bilden zu wollen. Der Arm bleibt hartnäckig ödematös. Der Puls klein, unregelmäfsig, 110. Zunge feucht, schwach, weifslich belegt. Durchfall ist nicht zugegen. Innerlich: *R. cort. chin.* ℥j, *Coq. c. aq. s. q. s. sub fin. coct. adde rad. valer.* 3jjj, *Colaturae* ℥Vj, *adde Aeth. sulph.* 3j, *Syrup. s.* ℥j S., zweistündlich 1 Efslöffel.

Den 11ten. Allgemeinbefinden wie gestern. Das Athmen ist mit Schleimrasseln verbunden, und besonders des Abends mühsam. In der Wunde, die wenig Secret hatte, zeigt sich die gelbliche Präcipitatkruste. Der Fistelgang in der Achselhöhle läfst das Pulsiren der *Art. axillar.* deutlich fühlen. — Dampfbad. In die Wunde Präcipitatsalbe und einfache Compressen darüber. Auf jeder Seite der Brust ein Vesicator. — Innerlich: *R. cort. chin.* ℥j, *Dec.* ℥Vj, *adde Extr. seneg.* 3j, *Syrup. s.* ℥j S., zweistündlich 1 Efslöffel.

Den 12ten. Heute wurde der Arm abgenommen. Nach vorhergegangener Unterbindung der *Art. axill.* wurde das Lisfranc'sche zweischneidige Amputationsmesser in die innere Fistelöffnung gestofsen und nach aufsen hin durchgeführt, und ein oberer Lappen gebildet; dann wurden die Weichtheile eben so nach unten durchschnitten, dafs ein unterer Lappen entstand. Die *Art. axillar.*, welche offen stand und nicht spritzte, wurde zur Sicherheit noch an ihrer Schnittfläche unterbunden. Nur am untern Lappen spritzten fünf feine Arterien, welche unterbunden wurden; aus dem obern Lappen spritzte kein Gefäfs. Man bemerkte nach der Amputation einen Fistelgang, welcher sich aus der Achselhöhle eine Handbreite am Thorax herunterzog; ein anderer kurzer Fistelgang ging bis zur Mitte des äufsern Scapularrandes. Beide Fistelgänge wurden an ihren Enden mit Contraincisionen versehen. — Nach der Operation war Patient recht ermattet, und hatte keine Efslust. Am Nachmittage bekam er periodisch Schnucken. — Die Vesicatore hatten schlecht gezogen, und es wurden auf die Stellen derselben *Ung. irritans* mit *Pulv. canthar.* gelegt. Verband: in die Amputationswunde Plumaceaux mit einfacher Salbe, dann Pflasterstreifen, Compressen und *Spica humeri.* Der Decubitus am Kreuzbeine wurde mit *Spir. vin.* und Eiweifs gewaschen, Tanninsalbe und eine Gummiplatte darauf gethan. Abends: Einreibung von *Lip. ammon. caust.*

mit *Tra. op.* in die Herzgrube. Nach der Operation 5 *Gutt. tra. theb.*

Den 13ten. Er hat noch zuweilen geschnuckt, doch wenig, die Nacht ziemlich ruhig gelegen, keinen Stuhl gehabt. Das Aussehen ist bleich, die Zunge trocken, der Puls unregelmäfsig, 86. Das Oedem des linken Fufses ist noch gleich grofs. Die Untersuchung des abgenommenen Armes zeigte ein bedeutendes Oedem an demselben, sonst nichts. — Nur der oberflächliche Verband wurde erneuert. Der Decubitus wie gestern verbunden, *Spir. camph.* zum Waschen des linken Fufses, und darnach ein aromatisches Kräuterkissen mit Camphor darauf. Innerlich: *R. extr. chin. f*, ʒjj, *Aq. menth.* ℥jj, *Aq. s.* ℥V, *Tra. arom. acid.* ʒj, *Syrup. s.* ℥j.

Den 14ten. Die Amputationswunde sah sehr schmutzig aus, die Fistelgänge secernirten wenig; das Allgemeinbefinden wie gestern. Einiges Schluchzen. Der Decubitus ist noch bedeutend. Verband: mit trocknem Präcipitat und *Ung. basilic.*; im Uebrigen wie vorgestern. Auf der Brust liegen noch zwei Vesicatore. Innerlich: *R. extr. chin.* ʒjjj, *Aq. menth.* ℥j, *Aq. s.* ℥V, *Tra. aromat. acid.* ʒj, *Syrup. s.* j.

Den 15ten. Die Wunde sieht sehr schmutzig aus. Aus den Fistelgängen kam wenig Eiter; Stuhlgang ist nicht gewesen, die Zunge trocken. Verband: in die Wunde wurde gestreut ein Pulver aus Chamillen und Kohlenpulver zu gleichen Theilen, und ein halber Theil rothes Präcipitat. Der übrige Verband wie gestern. Erweichendes Klystier. Innerlich: *R. cort. chin.* ℥j, *ad Dec.* ℥Vj, *Extr. chin.* ʒj, *Elix. acid. Hall.* ʒj, *Syrup. s.* ℥j.

Den 16ten. Die Wunde war sehr schmutzig, Eiter kam nur wenig hervor. Er ist sehr schwach, der Puls geht regelmäfsiger, als sonst, doch kraftlos. Nach dem Klystiere ist gestern ein geringer Stuhlgang erfolgt. Die Zunge ist pergamentartig, der Decubitus hat sich Gränzen gesetzt. Am Rücken an den Schulterblättern sind zwei Stellen mit anfangendem Decubitus. Gegen Abend war er bedeutend matter, der Puls sehr gesunken. — Verband wie gestern. — Innerlich: *R. cort. chin.* ℥j, *ad Dec. cum inf. valer. ad colat.* ℥Vj, *Extr. chin.* ʒj, *Liq. anodyn.* ʒj, *Syrup. s.* ℥j S., zweistündlich zu 1 Efslöffel. Abends: *R. mosch.* Gr. jj, *Sacch. alb.* Gr, X, *Dentur tal.* Dos. jj. Abends neuer Verband des Decubitus. *R. cort. chin.* ℥j, *Coq. c. vin. alb. q. s. sub fin. coct. adde rad. val.* ℥β, *Colaturae* ℥Vjjj, *adde Extr.*

chin. naphth. acet. āā ℈jV, *Syrup. aurant.* ℥j., stündlich 1 Eſslöffel. Noch ein Moschuspulver.

Den 17ten. Er hat die Nacht ruhig gelegen, einen breiigen und einen wässerigen Stuhl gehabt. Er sieht hippocratisch aus, die Zunge pergamentartig, der Puls kaum fühlbar, der Athem mühsam. — Derselbe Verband bleibt, eben so die Medicin. — Patient starb um 3 Uhr Nachmittags.

Die Section wurde 24 Stunden nach dem Tode gemacht. Bei der Untersuchung des Amputationsstumpfes fand man nach dem Verlaufe der *Art. subelav.* und *Plex. brach.* einen breiten Eitergang, der sich auch quer über den Hals erstreckte, und bis unter der Gegend der Schultergräte sich blind endigte. In der unterbundenen *Art. axillar.* befand sich ein lockeres, 1 Zoll langes, blutiges Coagulum; zwischen beiden Ligaturen war graues Eiter. — Die Lungen waren sehr fest und ausgebreitet mit der *Pleur. costal.* verwachsen, an der linken Lunge namentlich hatten die Pseudomembranen verschiedene Loculamente gebildet. In der linken *Cav. pleur.* befand sich ein halbes Pfund blutiges Wasser. An dem unteren Winkel der rechten Lunge war an dem Ueberzuge derselben angeheftet, eine harte Scheibe befindlich, kalkartig, 2—3 Zoll dick, 1 Zoll breit, 1½—2 Zoll lang. Die Lungen waren im Uebrigen ödematös, und beim Durchschnitte floſs eine dünnere schaumartige Flüssigkeit hervor. — An den Bronchen der rechten Lungen waren die Knorpel und die Bronchialdrüsen verknöchert. — An der Oberfläche des Herzens zeigten sich Spuren plastischer Lymphe. Das rechte Atrium war vergröſsert, in seiner Substanz verdünnt und atrophisch. — Die Leber war blafs. — Im Rectum waren ein Paar Excoriationen; im untern Theile des Colon ein Paar Geschwüre von dunkelrother Farbe; höher hinauf, und besonders im Coecum, befanden sich zahlreiche, wuchernde, erhabene, rundliche, gröſsere Geschwüre; die Schleimhaut des Darmkanals war im Uebrigen ödematös. Die dünnen Därme zeigten nichts Abweichendes. — In den Hirnventrikeln war etwas viel helle Flüssigkeit.

Bemerkung. Dieser Fall ist für uns sehr belehrend. 1) Es zeigt, daſs bei allen Verrenkungen, besonders aber bei solchen, die nach der Wirkung einer bedeutenden äuſsern Gewalt entstanden sind, die örtliche antiphlogistische Methode streng angezeigt werden soll; in der That, ich kann in diesem Falle die Abceſsbildungen im Gelenke nicht anders, als durch eine vorausgegangene Gelenkentzündung erklären, die (merkwürdig genug) wahr-

scheinlich wegen der enormen Torpidität des Individuums fast durchaus ohne Schmerzen verlaufen war; die objectiven Erscheinungen der Entzündungen fehlten auch; die Geschwulst war in den ersten Tagen nicht gröfser, als nach jeder Verrenkung, daher wurde der entzündliche Procefs im Schultergelenke verkannt. 2) Die Bildung des Eiters in der Gelenkhöhle war in diesem Falle nicht so leicht zu entdecken; die Fluctuation war durchaus undeutlich; das Oedem allein konnte uns auf die Vermuthung bringen, dafs hier irgendwo eine tiefer verborgene Eitersammlung statt fände; von der andern Seite aber war die Entwickelung des Oedems hier gar nicht so, wie bei andern Abcefsbildungen; das Oedem bildete sich zuerst an einer, vom Sitze des Uebels entfernten Gegend aus — an der Hand — und schritt allmälig hinauf; es war wirklich enorm, aber ganz kalt, unschmerzhaft, und liefs sich stark comprimiren; ich wufste nicht, was ich von diesem Oedem denken sollte; ich glaubte zuerst, es sey die Folge einer starken Quetschung des Gliedes; die bedeutende Gewalt, welche der Verletzung vorausgegangen war, die Gegenwart einer beträchtlichen Quetschwunde an der Hand, welche sogar die Amputation des Fingers forderte, — alles dieses bestärkte mich noch mehr in meiner Vermuthung. 3) Besonders auffallend war die Veränderung der Gelenkform damals, als das Oedem schon mehrere Wochen bestanden hatte; das Acromion bildete wieder eine spitzige Hervorragung, der Deltamuskel schien mehr gespannt, man sah offenbar, dafs irgend eine organische Veränderung im Gelenke eingetreten war; bei der genauen Betastung fanden wir auch eine wirkliche Vertiefung unter dem Acromion, der Oberarmbeinkopf war offenbar nicht in seiner Pfanne; trotz dem aber konnte man das Glied nach verschiedenen Richtungen bewegen, sogar kreisförmig, ohne Schmerzen für den Kranken; diese Bewegungen nahm ich mit dem Oberarme während der Cur mehrere Male vor, um (wie ich glaubte) die Steifheit des Gelenkes zu verhindern (weil der Kranke den Arm nicht gehörig aufheben konnte), — nie klagte er über Schmerzen — so grofs war seine Torpidität. Endlich in der letzten Periode der Krankheit war die Crepitation von der Berührung zweier rauhen Knochenflächen im Gelenke deutlich zu hören, man konnte den Oberarmbeinkopf der Gelenkpfanne leicht annähern, indem man den Ellenbogen unterstützte; sobald man aber mit dieser Unterstützung nachliefs, so entfernte sich auch der Kopf von der Pfanne augenblicklich, und dann fühlte man wieder eine Grube unter dem Acromion;

obgleich das Gelenk bei dieser Untersuchung genau betastet wurde, so war die Flutuation durch den angespannten Deltamuskel doch nicht möglich zu entdecken; ich gestehe, dafs ich damals eine verkannte Fractur des anatomischen Halses des Humerus vermuthete, namentlich weil die Crepitation so deutlich war. 4) War in diesem Falle die Affection des Knochens der Eiteransammlung vorausgegangen, oder umgekehrt? Die Affection des Knochens bestand hier in der Resorption des Gelenkknorpels des Oberarmbeinkopfes, und in der oberflächlichen Affection der äufsern Knochenschichte; die Gelenkkapsel war ganz zerstört; man sah nur ihre Insertion am Halse des Oberarmbeinkopfes (dadurch sind auch die Erscheinungen der Dislocation in der letzten Periode der Krankheit zu erklären); die Affection des Knochens war hier also die Folge des angesammelten Eiters, durch den Druck und durch die progressive Resorption hervorgebracht. Warum nahm aber die Verrenkung in diesem Falle einen so ungewöhnlichen Ausgang? War das die Folge der äufsern Gewalt allein, oder fiel hier die traumatische Verletzung auf einen krankhaften Boden? — Obgleich der Kranke keine deutlichen Spuren einer vorhandenen Dyscrasie zeigte, so wies uns doch die Leichensection nach: 1) sehr ausgebildete fungöse Geschwüre des Blinddarms (ganz den typhösen ähnlich). 2) Eine vorausgegangene Entzündung der Brustorgane, mit bedeutender Ablagerung von Knochenmasse verbunden. Wenn wir endlich das vorgerückte Alter des Kranken (welches schon an und für sich eine Krankheit bildet) und seine ungewöhnliche Torpidität hinzufügen, so können wir, wie ich glaube, mit Recht schliefsen, dafs hier der allgemeine Zustand des Körpers nicht wenig zu dem unglücklichen Ausgange der Verletzung beigetragen habe. Die ganze Sache hängt hier, meines Erachtens, so zusammen, dafs: 1. die bedeutende äufsere Gewalt, zusammen mit der Luxation, die Entzündung der weichen Gebilde des Gelenkes erzeugt hatte. 2. Die Entzündung, auf diesem so krankhaften Boden erregt, nahm einen torpiden Character an, und endigte sich mit der Zerstörung des Zellstoffs, der Kapsel und der Muskelfibern. 3. Der Knochen war durch den Druck angegriffen worden, und der von allen organischen Verbindungen losgetrennte Kopf des Oberarmbeins wirkte wie ein fremder Körper, daher 4. die Fistelbildungen nach verschiedenen Richtungen, durch die Structur der Gegend selbst (der Achselhöhle) begünstigt. 5. Das Oedem war zum Theil Folge der tief verborgenen Eiteransammlung, zum Theil der vorausgegangenen starken Quetschung und des Druckes,

welchen der (durch die Ansammlung des Eiters) dislocirte Oberarmbeinkopf auf die Gefäfse ausübte. 6. Die Ursache des Todes endlich ist begründet in der Erschöpfung der Kräfte durch die langwierige Eiterung, durch die beständigen Fistelbildungen, die bei dem Alter des Subjects, bei seiner Constitution, bei der Complication mit den Respirationsbeschwerden und den Darmgeschwüren eine plastische Richtung durchaus nicht annehmen konnten. — Es thut mir in diesem Falle leid, dafs ich nach der Entdeckung der Eiteransammlung im Gelenke nicht sogleich die Exarticulation des Oberarmes vornahm; die Excision war hier ein viel zu gewagtes Mittel; dieses war ganz bestimmt der gröfste Fehler in der Behandlung; mehr zu entschuldigen ist in diesem Falle, dafs die Eiteransammlung verkannt wurde; — ein Jeder, glaube ich, hätte denselben Fehler begehen können, und der unparteiische Leser wird sich aus der Krankheitsgeschichte überzeugen, wie trügerisch die Erscheinungen der Arthropyose hier waren.

7. VERMISCHTE VERLETZUNGEN.

Hier werde ich zwei Fälle erzählen: in dem ersten eine sehr bedeutende Quetschung des Unterschenkels, in dem zweiten eine bedeutende Quetsch- und Rifswunde in derselben Gegend. 1. Die Quetschung war vielleicht eine von denen, welche einige französische Wundärzte „*coup de fouet*“ (Peitschenschlag) nennen: eine grofre Spannung, Hitze, intensive blaue Farbe, und während einiger Wochen eine vollkommene Unmöglichkeit, das Glied zu bewegen, waren dabei die auffallendsten Erscheinungen. Habe ich hier Unrecht gethan, dafs ich, anstatt kalter Umschläge, die feuchte Wärme auf das Glied anwandte? Die Erfahrung spricht in diesem Falle offenbar für mich, aber auch schon *a priori* ist die Kälte nicht bei jeder Quetschung und nicht in jedem Zeitraume derselben angezeigt; wenn die Spannung, die Anschwellung und die Schmerzen sehr grofs sind, wenn schon einige Zeit nach der Quetschung verflossen ist, wenn man es endlich mit der Quetschung von tief liegenden Theilen zu thun hat, so ist es viel rationeller, die feuchte und sogar die aromatische Wärme anzuwenden, weil 1. sie ein noch stärkeres resorptionsbeförderndes Mittel ist, als die Kälte; sie dringt dabei viel tiefer ein, als die Kälte. 2. Sie vermindert die Spannung und die Schmerzen, welche ihren Sitz in den fibrösen Gebilden haben. 3. Wenn endlich der nach der Quetschung entstandene Entzündungsgrad zu

grofs ist, und einen Uebergang in den Eiterbildungsprocefs zu machen droht, dann befördert die Wärme auch diesen Ausgang. — Weil die Erschütterung bei der Quetschung viel stärker ist, als bei der Fractur, so mufs man sich auch nicht wundern, dafs dabei der paretische Zustand viel häufiger beobachtet worden ist, als nach einem Knochenbruche. — 2. Die zerrissene und gequetschte Wunde war schon, ihres bedeutenden Umfangs wegen, bemerkenswerth. Ich suchte die *Prima intentio* zu bewirken, aber mein Versuch wurde vereitelt; der eigentliche Lappen der Wunde wurde brandig, es bildeten sich Fistelgänge, die nach der Kniekehle hin gingen. Der Fehler bestand hier darin, dafs ich den Verband vielleicht zu genau angelegt hatte; der Kranke klagte nicht über bedeutende Spannung, und dieses veranlafste mich, den Verband liegen zu lassen; übrigens hat der Kranke nicht viel durch den Versuch verloren, weil nur eine unbedeutende Portion der Haut in den Brand überging; die Fisteln aber bestanden schon gleich bei der Aufnahme des Kranken, als eine Folge der Verletzung selbst.

Zweiundreifsigster Fall. Starke Contusion des Unterschenkels. Zweideutige Erscheinungen. Mit Erfolg behandelt durch lauwarme Umschläge. — Michel Wira, Schneider, 53 Jahre alt, von phlegmatischem Temperamente und kräftigem Körperbau, fiel am 3ten April gegen Abend, eine Treppe ersteigend, mehrere Stiegen herab; in welcher Stellung er gefallen ist, weifs er nicht genau anzugeben, so viel aber sagt er aus, dafs er besonders eine starke Quetschung des Kniees empfunden habe. Er stand jedoch, ohne von Jemandem unterstützt zu werden, bald auf, ging noch den ganzen Abend im Zimmer umher, und schlief auch des Nachts ganz ruhig. Beim Erwachen am Morgen empfand er sehr heftige Schmerzen im Kniegelenke, welches stark angedrungen und heifs anzufühlen war; im Laufe des Tages verbreitete sich die Geschwulst allmälig auf den ganzen Unterschenkel bis über die Knöchel und den Rücken des Fufses; die Schmerzen, welche früher nur in der Gegend des Kniegelenkes fixirt waren, zogen sich auch hinab, wurden immer heftiger, und durch die geringste Bewegung des Fufses in hohem Grade gesteigert, so dafs Patient sich genöthigt sah, um die Aufnahme in die chirurgische Abtheilung des hiesigen Clinicums zu bitten. — Der Zustand des Kranken nach seiner Aufnahme am 4ten April 1836 war folgender: Die ganze Gegend vom untern Drittel des Oberschenkels bis zum Rücken des Fufses war stark

angeschwollen; die Geschwulst war gespannt, glänzend, ödematös. An der innern Seite der Kniescheibe zeigte sich eine Sugillation, und eine ähnliche Blutunterlaufung befand sich auch einige Zoll unter der *Tuberositas tibiae.* Die Schmerzen waren sehr heftig, und wurden durch einen tiefern Druck mit dem Finger, noch mehr aber durch den Versuch, das Bein etwas aufzuheben, oder irgend eine Bewegung mit demselben zu machen, bedeutend gesteigert. Beim Verfolgen der Tibialgegend mit dem Finger konnte man die Tibia nur am untern Drittel des Unterschenkels unterscheiden, nach oben zu aber war sie wegen der starken Geschwulst gar nicht durchzufühlen; bei dieser Untersuchung mit dem drükkenden Finger empfand Patient an keiner Stelle den Schmerz besonders stark, sondern dieser war am ganzen Unterschenkel von gleicher Intensität. Von der Fibula liefs sich gar nichts durchfühlen. Die Stellung des Fufses war unverändert.

Die Diagnose war in diesem Falle etwas schwierig, denn um eine Fractur der beiden Unterschenkelknochen, oder selbst auch nur der Fibula anzunehmen, fehlten hier zu viele Zeichen; namentlich wäre dagegen einzuwenden, dafs Patient nach seinem Falle das Bein ganz gut brauchen, mit dem Fufse auftreten konnte, und dafs dieses seine Richtung nicht verändert hatte. Es war daher schon hinreichend anzunehmen, dafs durch die mechanische Gewaltthätigkeit ein Bluterguſs zwischen die gequetschten Theile stattgefunden habe, in Folge dessen die Geschwulst und der spannende Schmerz sich einstellten. Wir hatten es hier also mit einer Ecchymosis zu thun, welche, nach dem starken Schmerze zu urtheilen, in den tiefer gelegenen Theilen stattfand, und namentlich unter den fibrösen Ausbreitungen und Zwischenräumen der Muskeln und in dem Kniegelenke. Höchst wahrscheinlich hatte auch an dem heftigen Schmerze die Zerrung der Nerven grofsen Antheil.

Die Behandlung hatte daher zwei Indicationen zu erfüllen: 1) die Resorption zu bewerkstelligen, und 2) die Spannung und die Schmerzen zu lindern. Es wurden daher

am 5ten April warme Breiumschläge um den ganzen Unterschenkel gemacht, und innerlich ein salziges Abführungsmittel verordnet. Die Schmerzen dauerten immer fort. Am 10ten April wurde *Spir. camphor.* zum Einreiben in den Unterschenkel verordnet, und da sich den Tag darauf eine deutliche Fluctuation am Kniegelenke zeigte, so wurde *Ung. neapolit.* zum Einreiben verordnet, und am 11ten d. M. die Umwickelung des ganzen

Kniees mit einer Pflastermasse, bestehend aus *Gum. ammoniac* und *Oxymel squillit.*, vorgenommen. So wurde die Behandlung mit erweichenden Breiumschlägen, Einreibungen des *Spir. camphor.* in den Unterschenkel, und von *Ung. neapolit.* in das Kniegelenk fortgesetzt, und endlich auch Fufsbäder von *Kali caust.* täglich angewendet. Die Geschwulst im Kniegelenke hatte sich bis zum 17ten d. M. ganz verloren, eben so war auch im Verlaufe dieser Tage die Geschwulst des Unterschenkels bedeutend abgefallen; nur erhielten sich noch die Schmerzen, welche besonders des Nachts stärker wurden, den Kranken in der Nachtruhe störten, und die Bewegungen des Beines sehr erschwerten. Da nach der Abnahme der Geschwulst, welcher früher die Schmerzen zugeschrieben wurden, diese doch immer fortdauerten, so mufste man annehmen, dafs daran die stattgehabte Zerrung der Nerven grofsen Antheil habe. Es wurde daher zu der täglichen Einreibung von *Ung. neapolit.* ʒβ in das Knie, und in die vordere Seite des Unterschenkels 10 Gr. Opium zugesetzt, der übrige Theil des Unterschenkels mit *Linim. volat. camphor.* ℥j und *Tra. opii* ʒj eingerieben, täglich ein Fufsbad von *Hba. cicut.* verordnet, und, der gestörten Nachtruhe wegen, vor dem Schlafengehen täglich ein Opiumpulver von Gr. β mit Zucker gegeben. Während dieser Behandlung verminderten sich die Schmerzen allmälig, bis sie endlich ganz wichen. Der Kranke konnte schon mit Leichtigkeit das Bein bewegen, später auch, mit Hülfe einer Krücke, etwas umhergehen, und so näherte er sich allmälig der Genesung, bis er endlich am 15ten Mai entlassen werden konnte.

Dreiunddreifsigster Fall. Bedeutende zerrissene und gequetschte Wunde des Unterschenkels. Mifslungene *Prima intentio.* Brand. Heilung *per granulationem.* — Iwan, ein Stalljunge, 14 Jahre alt und von blühender Körperconstitution, fiel am 18ten Mai 1836 beim Kutschen eines stark bepackten Lastwagens, als derselbe bergab rollte, vom Wagen, dessen Hinterrad ihm den rechten Schenkel bedeutend verletzte, so dafs er liegen blieb, und nach Dorpat auf's Clinicum transportirt werden mufste.

Am 19ten Morgens wurde die Verletzung untersucht. Es fand sich an der inneru Seite des Unterschenkels, etwa eine Handbreit über dem *Malleol. int.*, eine hinter der Tibia anfangende, bis drei Querfinger unter dem *Condyl. int. femoris* reichende, parallel mit der Längenaxe fortlaufende, etwa 3½ Zoll weit klaffende Wunde, deren Ränder, mäfsig wellenförmig gestaltet, sich

wenig geröthet und wenig geschwollen ausnahmen, deren Grund viele verworrene durch einander liegende Fetzen vom Zellgewebe, die entblöfste innere Portion des *Musc. gastrocnem.*, den innern Rand des *Soleus* und den obern Theil der *Tendo Achill.* wahrnehmen liefs. Ueber dem obern Wundwinkel war eine ungefärbte mäfsige Geschwulst bemerkbar, welche beim Drucke crepitirte, und unter welche man vom oberen Wundwinkel aus den Zeigefinger gegen 2 Zoll weit nach oben und hinter die Sehnenfortsätze des *M. semimembran.*, des *seminten.* und des *gracilis* einführen konnte. Eine Blutung in der Wunde war nicht mehr vorhanden. — Das Allgemeinbefinden des Kranken war wenig getrübt. Mäfsig beschleunigter Puls, turgescirende, etwas heifse Haut und gerade nicht sehr lebhafter Durst waren die einzigen Zeichen des gestörten Wohlbefindens; der Schmerz in der Wunde war nicht grofs, wurde aber sehr gesteigert durch Betastung und durch die Bemühung, den flectirten Schenkel zu strecken.

Den 19ten Mai. Nachdem die Wunde ausgewaschen und einige zerfetzte Weichtheile weggeschnitten waren, wurde sie durch Heftpflasterverband vereinigt, wodurch zugleich ein mäfsiger Druck ausgeübt wurde. Ueber den Verband wurden eiskalte Umschläge gemacht, und innerlich eine Salzauflösung gegeben. Am Abend: Es war keine Steigerung der Schmerzen eingetreten; drei flüssige Stühle.

Den 20sten. Der Kranke befand sich nach einem ruhigen Schlafe besser, als am Tage vorher. Am Abende erfolgte eine leichte Fieberbewegung: der Puls war um einige Schläge frequenter, als am Morgen, und Durst war bemerkbar. Uebrigens beklagte der Kranke sich nicht über Schmerzen. Es wurden dieselben Verordnungen wie gestern gemacht.

Den 21sten. Wie gestern.

Den 22sten. Bei der Morgenvisite wurde bemerkt, dafs zwischen den Pflasterstreifen eine misfarbige, übelriechende Flüssigkeit vorgedrungen war. Als der Verband abgenommen wurde, verbreitete sich ein penetranter Geruch, und die Umgegend der Wunde, namentlich von der hintern Wundlefze an bis eine Handbreite zur Wade hin, zeigte sich dunkelbraunroth, glänzend, gespannt. Aus der Wundspalte ergofs sich reichlich eine gelbbräunliche, übelriechende Flüssigkeit, in welcher zertheilte Fetttröpfchen und gröfsere gelbe Flocken schwammen. — Es wurden an verschiedenen Gegenden der misfarbigen Geschwulst fünf tiefe, etwa 1½ Zoll lange Einschnitte gemacht; diese füllten sich so-

gleich mit der beschriebenen Flüssigkeit, welche wie aus einem Schwamm aus dem durchschnittenen Zellgewebe hervordrang. — Die Einschneidung in die misfarbige Geschwulst hatte fast gar keinen Schmerz erregt, die Temperatur war vermindert. Die Wunde wurde gehörig ausgewaschen, und mit einem aromatischen Kataplasma bedeckt. — Das Allgemeinbefinden des Kranken war gut. Am Abende wurde kein Fieber bemerkt, der Puls war ruhig, die Zunge rein, der Appetit unverändert, die Schmerzen erträglich.

Den 23sten. Patient hatte die Nacht gut geschlafen. Das Aussehen der Wunde hatte sich nicht verändert. Das Allgemeinbefinden wie gestern. Es wurde *Pulv. temperans* verordnet, und die Einschnitte in den brandigen Wundlappen, so wie die Wunde selbst, gefüllt durch Charpiebäuschchen mit *Ung. de styrace cum Tra. mirrhae*, und darüber ein aromatisches Kataplasma gedeckt. Am Abende wurde statt dieses Kataplasma ein Brei aus zerriebener *Daucus carota* übergelegt.

Den 24sten. Das Befinden des Kranken war gut. Die Umgegend des brandigen Wundlappens zeigte sich schmerzhaft, während dieser selbst unempfindlich blieb. — Es wurde der gröfste Theil des am meisten dunkel gefärbten Lappens herausgeschnitten, und die wunde Fläche ausgewaschen mit einem Kalmusinfusum, welches auch in die hinter dem innern Kniekehlenrande liegende Tasche, und unter die lose aufliegenden Ränder hineingespritzt wurde. Aus der so entstandenen Wundfläche konnte nun eine grofse Menge von grauen, brandig gewordenen Zellgewebsresten und die von brandig gewordenen fibrösen Gebilden herstammenden gelben Flocken und Klümpchen entfernt werden. Die so gereinigte Wunde wurde bedeckt mit einer in *Aqua oxy-chlorinica* getauchten Compresse. Gegen Abend, wo sich nichts geändert hatte, wurde die Wunde bedeckt mit einem *Cataplasma effervescens*. *R. dec. malt.* ℔jV *farin. aven. q. s. ut fiat cataplasma, fermenti cereal., cret. alb. singul.* ℥jj, zum Breiumschlage.

Den 25sten. Das Aussehen der Wunde hatte sich in so ferne etwas geändert, dafs die dunkle Färbung nicht allmälig überging in die gesunde Haut, sondern deutlicher begränzt war, und an dieser Stelle empfand der Kranke einen lebhafteren Schmerz. — Nachdem die Wunde wiederum befreit von brandigen Zellgewebsfetzen und mit dem Kalmusinfusum ausgewaschen worden war, so wurde sie mit *Ung. de styrace* verbunden, und darüber

das *Cataplasma effervescens* gedeckt. Innerlich wurde mit dem Gebrauche des *Pulv. temperans* fortgefahren.

Den 26sten. Wie gestern.

Den 27sten. Wie gestern. Statt des Kohlensäure entwikkelnden Teiges wurde heute ein Kataplasma aus Leinsaamenmehl übergelegt.

Den 28sten. Heute sah man überall zwischen der gesunden Haut und den Ueberresten des dunklen Lappens deutliche Gränzlinien. Es bedurfte nur einiger leichten Messerzüge, um das Abgestorbene abzutrennen, wodurch eine eiternde Fläche zu Gesichte kam, welche eben jene Gränzlinie gebildet hatte. Die Wundfläche, so wie alle unter die gesunde Haut dringenden blinden Aushöhlungen, wurden ausgewaschen, und unter die lose überhangenden Ufer der Wundfläche Charpiebäuschchen mit Digestivsalbe geschoben. Die Wundfläche selbst, welche eine sehr copiöse Absonderung eines wässerigen Eiters zeigte, wurde bedeckt mit Charpie und Bleisalbe, und der Unterschenkel selbst wurde eingehüllt in ein Kataplasma aus Leinsaamenmehl. — Das Allgemeinbefinden fortwährend gut. Es wurde fortgefahren mit dem innern Gebrauche des temperirenden Pulvers.

Den 29sten. Die täglich angestellten Untersuchungen der Wundränder und jener taschenförmigen Aushöhlung hinter der innern Kniekehlenwand führten heute zum Auffinden einer Eitersenkung, welche sich aus der oben angeführten taschenförmigen Aushöhlung schräg durch die Kniekehle hindurch (oberhalb der die Kniekehle deckenden Fascia) zum obern Theile des *Condyl. ext. oss. femor.* gebildet hatte. Dieser Gang wurde sogleich gespalten, gereinigt und mit Charpie und Digestivsalbe ausgefüllt. Der Verband wie gestern. Das Allgemeinbefinden wie früher.

Den 31sten Mai. Die Wundfläche hatte sich mehr und mehr gereinigt; es zeigte sich deutlich eine gleichmäfsig granulirende Fläche. Nur hin und wieder waren Flocken, welche Ueberreste von brandigem Zellgewebe und fibrösen Gebilden zeigten; diese Flocken wurden von nun an alle 2—3 Tage mit *Lap. infern.* betupft. Die Ränder und Ufer waren gleichfalls granulirend, und man konnte nun zur Annäherung dieser entfernten Wundränder schreiten. Zu diesem Zwecke wurde die Wundfläche selbst mit Charpie und *Ung. basilic.* bedeckt, und der ganze Unterschenkel mit Heftpflasterstreifen umwickelt. Die Kniekehle war durch einen dicken Charpieballen ausgefüllt, so dafs

der ganze Unterschenkel einen gleichmäfsigen Druck erhielt. — Anfangs blieb die Eiterabsonderung so copiös, dafs, wenn der Verband am Morgen und Abend erneuert wurde, der Unterschenkel jedesmal in einem kleinen See von eiteriger Flüssigkeit schwimmend angetroffen wurde. Bald aber zeigte sich der Erfolg dieses Verfahrens ausgezeichnet. Die profuse Eiterung nahm allmälig ab, so dafs es hinlänglich wurde, ein Mal täglich den Verband zu machen; die granulirende Fläche war gleichmäfsig geröthet und die lose überhängenden Ufer legten sich fester an.

Den 3ten Juni. Da der Stuhl träge wurde, so erhielt der Kranke ein Wiener Tränckchen, und der Gebrauch von Nitrum mit Weinstein wurde ausgesetzt. Das blühende Aussehen des Kranken hatte ein wenig abgenommen, eben so auch die Körperfülle; doch blieb das Allgemeinbefinden gut, und der Appetit wurde lebhafter. Der Verband der Wunde blieb fortwährend derselbe bis zum

10ten Juni, wo die Bedeckung der Wundfläche mit *Ung. basilic.* ausgesetzt, und der Pflasterverband unmittelbar auf die Wundfläche selbst angelegt wnrde. In dieser Zwischenzeit, vom 31sten Mai bis zum 10ten Juni, war die Verwachsung der Hautränder mit der Wundfläche überall vollständig erfolgt, uud ein schmaler Streifen, gebildet von einer zarten bläulich-weifsen Haut, setzte sich von der äufsern Haut auf die Wundfläche fort.

Am 11ten. Das Aussehen der Wundfläche war etwas bleicher, als gewöhnlich, sie war bei der Berührung weniger empfindlich; die Secretion von eiteriger Flüssigkeit war sehr stark gewesen. Die Wundfläche wurde bestrichen mit einer Auflösung des Höllensteins und hierauf die Einwickelung durch schmälere Heftpflasterstreifen gemacht, welches alle drei Tage erneuert werden sollte. Das Allgemeinbefinden des Kranken war fortwährend gut.

Den 14ten. Die Breite der Wundfläche hatte bedeutend abgenommen, während der an ihrem Umfange sich überhäutende Streif breiter wurde. Da das Ansehen der Wundfläche gut war, so wurde heute die Bepinselung mit *Lapis infern.* weggelassen.

Den 17ten. Es war der Zustand des Kranken immer gleich geblieben, und die Vernarbung der Wunde machte deutliche Fortschritte, namentlich war der untere Wundwinkel in einer Ausdehnung von 1½ Zoll vollkommen vernarbt; die gröfste Breite der Wundfläche war nur noch etwa drei Finger, und sie hatte überall ein gutes Ansehen. — In diesem Zustande konnte

Patient auf seine Bitte entlassen werden, da er sich auf dem sicheren Wege zur Genesung befand.

II. ENTZÜNDUNG MIT IHREN ÜBERGÄNGEN IN ANDERE KRANKHAFTE PROCESSE.

Der geniale Hunter war bekanntlich der Erste, der die Eintheilung der Entzündung nach ihren Ausgängen in unsere Wissenschaft einführte. Diese Eintheilung der Entzündung in die adhäsive, suppurative und ulcerative, so trivial sie auch geworden ist, drückt doch die gröfste Wahrheit aus, und ist leider nicht von allen Aerzten gehörig geprüft und gepriesen. Demnach, wie es überall und in allen Handbüchern gelehrt wird, mufs man glauben, — ja — es als ausgemacht annehmen, dafs jede Entzündung in ihrem Beginnen dieselbe sey, bald in Eiterung, bald in Exulceration, bald in Brand übergehen könne, und dafs nur der Grad derselben und die Beschaffenheit des Gewebes, in welchem sie ihren Sitz hat, einen Einflufs darauf hätten, ob sie mehr den Ausgang in Adhäsion oder Brand nehmen würde. Der englische Naturforscher ist hier, wie ich glaube, nicht richtig begriffen worden; durch seine Eintheilung der Entzündung wollte er gewifs etwas Anderes, Wichtigeres sagen, und das ist dieses, was auch jeder unparteiische Arzt in der Natur selbst beobachten kann. Die adhäsive Entzündung unterscheidet sich von der suppurativen, und die suppurative von der exulcerativen nicht allein durch den Grad, nicht durch den Sitz des Uebels in diesem oder jenem Gewebe, sondern durch eine qualitative Eigenthümlichkeit, die sie schon im Keime, bei ihrer ersten Entwickelung, offenbart. Es giebt wirklich eine suppurative Entzündung in der Natur, die durch keine Mittel, durch keine Anstrengungen der Kunst, von ihrem unabänderlichen Uebergange in den Eiterungsprocefs abgelenkt werden kann; es giebt solche entzündliche Processe, die schon in ihrem Beginnen den Keim der Zerstörung in sich tragen, die unvermeidlich ist; mögen solche Entzündungen selbst unter der mildesten Form der äufseren Erscheinungen auftreten, mögen sie ihren Sitz in dem einen oder andern Gewebe haben, so gehen sie doch ihren, durch unbekannte innere Bedingungen des thierischen Organismus, der Individualit etc., vorgeschriebenen Gang unaufhaltsam fort. Man braucht nur einige metastatische Entzündungen, einige Anthrace beobachtet und behandelt zu haben, um sich auf's Gewisseste davon überzeugt zu haben, dafs gewöhn-

lich keine Mittel im Stande sind, dem Ausgange der Entzündung in den einen oder andern krankhaften Processs Einhalt zu thun. Ich begreife nicht, wie die Aerzte so einseitig seyn konnten, viele von der Entzündung himmelweit verschiedene pathologische Processe durch Entzündung erklären zu wollen; es ist freilich die gröfste Belohnung für den forschenden Geist, viele, scheinbar von einander verschiedene, Erscheinungen auf ein allgemeines Princip zu reduciren; es würde bestimmt der gröfste Triumph der Chemiker sein, wenn sie so weit gekommen wären, nur einen oder zwei einfache Körper annehmen, und die Entstehungsart tausend anderer dadurch erklären zu können; aber dem ist bis jetzt noch nicht so, und wenn der Physiker noch nicht Alles durch Electricität und Polarität zu erklären vermochte, so müssen wir in unseren pathologischen Erläuterungen auch etwas bescheidener seyn. — Können die Processe der Eiterbildung, der Exulceration, Mortification und Afterbildung durch die Entzündung allein erklärt werden? Haben wir nicht hundert Beispiele, welche den unbefangenen Sinnen nachweisen, dafs alle diese Processe ohne die geringste Spur von Entzündung entstehen können? — Zum Unglücke für unsere Sucht, Alles erklären zu wollen, gesellt sich früh oder spät die Entzündung zu allen diesen krankhaften Metamorphosen hinzu; in einigen Fällen ist sie wirklich auch die Ursache ihrer Entstehung; — kann das uns aber zu der Annahme berechtigen, dafs, indem sie häufig mit dem Ausgange in Eiterung, Exulceration etc. sich endigt, auch diese von einander so verschiedenen Processe die Folge einer und derselben Ursache seyen, nur dem Grade, dem Sitze nach modificirt? Weil der Rheumatismus, welcher Monate lang durch das fibröse System des Körpers herumirren kann, endlich einen Uebergang in die Entzündung macht, soll defshalb Rheumatismus und Entzündung eine und dieselbe Krankheit seyn? Ist das nicht eine Wiederholung des ewigen „*post hoc*“? Man wollte sowohl die Entwickelung des bildenden, plastischen, als des zerstörenden, brandigen Princips durch die Entzündung allein erklären, — ja sogar die Schwangerschaft, die Conception, sollten nichts Anderes, als subinflammatorische Processe seyn! — der Grad, der Grad allein sollte die Unterschiede begründen! Was mich anbetrifft so habe ich genug Beispiele davon gesehen, wo 1. das Eiter in den Gelenken, ferner das durch die Venen resorbirte Eiter ohne die geringste Spur von Entzündung im Parenchym der verschiedener Organe abgelagert wurde. 2. Kystenbildungen, deutliche Abla-

gerungen des plastischen Stoffes in bedeutender Quantität entstanden ohne die geringste Klage über Schmerzen, ohne Hitze und Röthe, und überhaupt zeigt uns der ganze Afterbildungsprocefs am auffallendsten, dafs die Ablagerung eines organischen Stoffes, möge er Lymphe, serös oder eiterähnlich seyn, tief in den Veränderungen der Vegetations- oder Nutritionsthätigkeit, vielleicht auch der vitalen Exosmose und Endosmose begründet ist, und keinesweges die Exaltation der Vitalität verlangt, welche sich unter den bekannten Erscheinungen der Entzündung kund giebt; die latente Entzündung aber, welche ohne Hitze, Röthe und Schmerzen den lymphatischen Abcessen vorangehen soll, ist, meines Erachtens, eine Chimäre. Soll ich die Beispiele von Exulceration und Mortification anführen, welche ohne die geringste Entzündung unzählige Male beobachtet werden? — Ich weifs, dafs man alle diese fest dastehenden Thatsachen nur durch ein einziges Wort — „specifische Entzündung" zu entkräften gesucht hat. Die Entzündung heifst bei den medicinischen Schriftstellern sehr häufig dann specifisch, wenn sie nicht mehr zur Erklärung der hervortretenden Phänomene hinreicht, wenn auf der Stelle der Geschwulst ein Substanzverlust eintritt, wenn dasjenige, was roth und heifs war, schwarz und kalt wird, oder, mit andern Worten, wenn die Entzündung aufhört Entzündung zu seyn; daher sollen Exulceration, Brand weiter nichts, als die Folgen irgend einer von diesen „specifischen Entzündungen" seyn. Solche erfreuliche Resultate erhält man also, wenn man mehrere Krankheitsformen, welche durch sinnliche Erscheinungen, durch ihren Verlauf, durch die Behandlungsart himmelweit von einander verschieden sind, zusammenwirft, um nur der herrschenden Sucht, Alles durch ein allgemeines Princip zu erklären, Genüge zu leisten. Ich glaube, man wird es mir zu gute halten, wenn ich die Existenz nicht eines einzigen Entzündungsprocesses, sondern auch anderer, als ausgemacht annehme. In diesem Capitel werde ich also nicht von den Ausgängen der Entzündung, sondern nur von den Uebergängen derselben in andere für sich bestehende krankhafte Processe sprechen.

Entzündungen.

Vierunddreifsigster Fall. Rheumatische Kniegelenk-Entzündung. — Jaack Herrmann, ist Diener, 30 Jahre alt und von ziemlich fester Constitution. Er hat schon seit vier Jahren an Schmerzen gelitten, welche sich bald in verschiedenen Gelenken, bald in einem, bald in beiden Knieen zu-

gleich einstellten, und mit Geschwulst derselben verbunden waren. Diese Affection verlor sich allmälig in 3—4 Wochen. — Der Patient war von der medicinischen Abtheilung des Clinicums behandelt worden. — Der letzte Anfall obiger Art ereignete sich ungefähr vierzehn Tage vor der Aufnahme des Kranken im Clinicum: er empfand Schmerzen und Spannung im rechten Knie; dieses schwoll bald an, und die Bewegung desselben wurde beschwerlich.

Die Erscheinungen bei der Aufnahme am 28sten Juli 1836 waren folgende: Das rechte Knie war in beträchtlichem Grade geschwollen, beim Drucke schmerzhaft, aber nicht geröthet. Frische Spuren blutiger Schröpfköpfe waren sichtbar. Die Geschwulst trat am deutlichsten zu beiden Seiten der Patella hervor, besonders nach innen, war weich und deutlich fluctuirend. Die Patella zeigte eine grofse Beweglichkeit. — Anderweitige Abnormitäten im Gelenke und seinen Umgebungen waren nicht vorhanden. — Die Bewegungen des Gliedes waren durch Schmerz gehindert. Der Puls war ruhig, auch die übrigen Functionen normal.

Es wurden dem Kranken 20 Blutegel um das Knie gesetzt, und innerlich bekam er ein sicheres Brechmittel.

Den 29sten. Patient fühlt bei weitem weniger Schmerz im Knie, auch scheint die Geschwulst desselben kleiner geworden zu seyn. Es wird ihm über das ganze Gelenk ein grofses Vesicator gelegt. Das Brechmittel hat stark gewirkt. Innerlich wird der Salmiak verordnet: *R. sal. ammon. succ. liquirit.* $\overline{aa}$ ℥jj, *Tart. emet.* Gr. j, *Aq. simpl.* ℥Vj M.D.S., zweistündlich 1 Efslöffel.

Den 30sten. Das Spanischfliegenpflaster hat noch wenig gezogen.

Den 31sten. Das Vesicator auf dem Knie wird heute erneuert, die Salmiakmixtur beibehalten.

Den 1sten August. Das Vesicator hat stark gezogen; Patient fühlt eine merkliche Erleichterung im Knie, auch haben sich Geschwulst und Fluctuation vermindert. Auf das Knie wird erweichende Salbe gethan, der Salmiak innerlich fortgesetzt.

Den 2ten. Die Mittel bleiben dieselben. Im Befinden des Kranken hat sich nichts Wesentliches verändert.

Den 3ten. Es zeigte sich Schmerzhaftigkeit nach dem Verlaufe der Lymphgefäfse, und schmerzhafte Anschwellung der Inguinaldrüsen. Der Kranke empfand auch Schmerzen im Unter-

leibe, und entleerte Stücke eines Bandwurms. Der übrige Zustand derselbe. — Der Salmiak wurde ausgesetzt, eine Einreibung von Mercurialsalbe auf den Oberschenkel verordnet, und innerlich ein Getränk aus *Dec. hord.*

Den 4ten. Die Schmerzhaftigkeit der Inguinaldrüsen hatte nachgelassen, Fluctuation war noch an einer Stelle vorhanden. Schmerzen in der Kniekehle. Der übrige Zustand derselbe. Die Einreibung der Mercurialsalbe wird auch in die Kniekehle gemacht, und innerlich *Spirit. Mind.*, 3 Mal täglich zu 20 Tropfen, verordnet.

Den 5ten. Der Znstand im Knie derselbe; der Patient hatte in der Nacht etwas geschwitzt; zu Stuhle war er nicht gewesen. Auf die Wundfläche ward noch gethan: *Ung. irritant. dr.* jj. Innerlich ward gegeben: *R. natr. carbon.* ʒjß, *Acet. crud. q. s. ad saturat*, *Aq. meliss.* ℥jV, *Spirit. Mind.* ʒjj, zweistündlich 1 Efslöffel.

Den 6ten. Die Leibschmerzen haben ganz aufgehört. Patient hat nur einen Theil der Nacht geschlafen, indem ihn die Schmerzen im Knie, bewirkt durch das Auflegen des *Ung. canthar.* daran verhindert haben. Appetit ist nicht vorhanden, dagegen grofser Durst. Der Puls ist 80. — Es werden dem Patienten heute zwei Campherpulver (in jedem 2 Gr. Campher) zur Beförderung der Transpiration gegeben, auf das Knie 1 ℈ Campher getreut, und in den Oberschenkel wieder *Ung. neapolit.* eingerieben.

Den 7ten. Er hat nur wenig geschwitzt, die Nacht gut geschlafen. Er klagt nur über Schmerzen in den Bedeckungen des Kniees. An der innern Seite und etwas oberhalb desselben ist noch etwas Geschwulst geblieben, die mit *Ung. canthar.* bedeckt wird. Die Einreibung mit *Ung. neapolit.* ausgesetzt.

Den 8ten. Er hat gut geschlafen, klagt über keine Schmerzen im Knie, in welchem auch die Geschwulst und Fluctuation kaum mehr vorhanden waren, Die Schmerzen in der Harnröhre waren nur sehr gelinde. Dem Kranken wurde das Knie nur mit *Ung. alth.* bedeckt.

Fünfunddreifsigster Fall. Rheumatische Kniegelenkentzündung, wobei das Periosteum schon afficirt war. — Sophie Jürgensohn, 32 Jahre alt, ist seit fünf Jahren Wittwe und Wäscherin. Sie ist von robuster Constitution, und hat früher an keiner Krankheit gelitten, ausgenommen zuweilen an Kopfschmerzen.

Am 25sten Juli 1836 empfand sie zuerst heftige Schmerzen im rechten Ellenbogengelenke, wo sich fast zugleich eine begränzte Geschwulst an der äufsern Seite erhob. Diese beiden Erscheinungen verloren sich nach einigen Tagen, aber gleich darauf stellten sich eben so heftige Schmerzen im Gelenke der rechten Hand ein. Aber auch diese hörten gänzlich auf, wurden aber abgelöset durch heftige Schmerzen im rechten Kniegelenke, mit welchen sich bald eine weit verbreitete Geschwulst verband. Abendliche Exacerbationen hat die Patientin nicht bemerkt, wohl aber Schweifse. — Sie ward von der therapeutischen Abtheilung des Clinicums aus behandelt, örtlich zuerst mit Schröpfköpfen, später mit *Empl. canth.*; innerlich erhielt sie Sublimat, welcher aber nicht vertragen wurde, indem er flüfsige Stühle erregte. — Bei der Aufnahme der Patientin, am 25sten August 1836, in die chirurgische Abtheilung des Clinicums zeigten sich folgende Erscheinungen: Am rechten Knie waren Spuren blutiger Schröpfköpfe und einzelne der Oberhaut beraubte Stellen sichtbar; letztere in Folge eines nicht hinreichend wirksam gewesenen Vesicatoriums. Schmerzen sind zwar immer vorhanden, werden aber durch jeden Versuch zur Bewegung des Gliedes auf das höchste gesteigert. Druck bringt den heftigen Schmerz jedesmal hervor, vorzugsweise aber, wenn er auf die Patella selbst, oder auf die ihr zu beiden Seiten zunächst liegenden Theile ausgeübt wird, besonders an der äufsern Seite. Die Geschwulst des Gelenkes hat gerade keine bedeutende Gröfse, tritt aber dennoch deutlich oberhalb der Patella, sowohl nach innen als aufsen, als eine elastische und umschriebene hervor. Der Druck auf dieselbe ist nicht besonders schmerzhaft, auch die Fluctuation nicht recht deutlich. An der innern Seite des Gelenkes reicht die Geschwulst tiefer hinab, als die Kapselmembran des Gelenkes, ist begränzt, länglich, und zeigt eine mehr weiche Beschaffenheit. An der äufsern Seite des Gelenkes, correspondirend dem *Condyl. ext.* des Oberschenkels, zeigte sich eine härtere, beim Drucke schmerzhafte Anschwellung.

Der Habitus der Kranken erschien einigermafsen verfallen, das Ansehen bleich. Der Puls machte 78 Schläge, und war etwas klein. Aufser der Neigung zur Diarrhöe war keine andere abweichende Erscheinung vorhanden.

Den 25sten Aug. Sie erhielt innerlich: *R. tart. emet.* Gr. IV, *Liq. Mind.* ℥β, *Aq. destill.* ℥Vj, alle Stunden 1 Efslöffel. Aeufserlich erhielt sie am Knie am Vormittage 40 Blut-

egel. Einreibungen von *Ung. mercur.* am Unterschenkel, und einen Breiumschlag um das Knie.

Den 26sten. Sie hatte in der Nacht wegen heftiger Schmerzen im Gelenke nicht ruhig schlafen können, obgleich die Schmerzhaftigkeit beim Drucke abgenommen zu haben schien. Statt dessen hatte sich aber eine grofse Schmerzhaftigkeit in den weichen Theilen der Wade eingestellt. — Der Breiumschlag wurde weggelassen, weil er die Schmerzen vergröfserte. Am Knie erhielt die Patientin abermals 40 Blutegel am Vormittage, und da die Schmerzhaftigkeit des Gelenkes noch nicht hinlänglich nachgelassen hatte, am Abende wiederum 30 Blutegel, besonders an die äufsere Seite des Gelenkes. — Zu obiger Miztur ward noch *Pulv. rad. ipecac.* ℈j zugesetzt, um die Kranke leichter zum Erbrechen zu bringen. — Zu dem *Ung. mercur.* ℥jjj wurde *Opii pur.* ʒj zugesetzt, 4 Mal täglich in den Unterschenkel zu reiben. — Am Abende ward ein *Empl. vesicat.* um das Knie gelegt.

Den 27sten. Einige Male Erbrechen; die Nacht hat sie gut schlafen können. Zu Stuhle ist sie zwei Mal gewesen, das Entleerte war halbflüssig. Die Schmerzhaftigkeit beim Drucke des Gelenkes hatte bedeutend abgenommen; auch die Schmerzhaftigkeit der Wade hatte gänzlich aufgehört. Die Anschwellung des Gelenkes war dieselbe. Das *Empl. cantharid.* blieb liegen. Die Mixtur ohne *Ipec.* wurde fortgebraucht, eben so die Einreibungen aus *Ung. merc.*

Den 28sten. Die Patientin hatte einige Schmerzhaftigkeit beim Drucke auf die Magengegend, auch Würgen, die Mixtur wurde daher ausgesetzt.

Den 29sten. Sie hat häufiges Würgen und Schmerzen, sowohl beim Erbrechen, als beim Drucke auf die Magengegend. — Das *Empl. vesic.* wurde abgenommen, und die Stelle mit *Cerat. simpl.* verbunden. Innerlich ein Oel-Emulsion. Die Einreibung fortgesetzt.

Den 30sten. Der Drang zum Stuhle hatte sehr nachgelassen. Auch die Schmerzen und das Würgen hatten ziemlich aufgehört. Der Zustand des Knies wie früher. — Am Miittage wurde verordnet: *Ung. cathar. camphor.* ā ā ℥jj, auf Leinwand gestrichen auf's Knie zu legen Innerlich: *Vin. antim.* ʒj, *Extr. aconit.* ʒβ S., 3 Mal täglich zu 15 Tropfen. — Da die Patientin sich am Abend über heftige Schmerzen im Kniegelenke, verursacht durch das *Empl. canth.*, beklagte, so wurde es weggelas-

sen, und da sich wieder ziemlich häufiges Erbrechen eingestellt hatte, so wurde auch das *Vin. antim.* ausgesetzt.

Den 1sten Septbr. Der übrige Zustand wie gestern. Doch hatte die Neigung zum Erbrechen gänzlich nachgelassen. Es wurde innerlich verordnet: *Tra. guaj. volat.* ℥j, *Extr. acon.* G.XV S., 3 Mal täglich zu 20 Tropfen. — Die Fluctuation im Knie hatte gänzlich aufgehört, obgleich noch etwas Anschwellung vorhanden war. Die Schmerzen aber hatten gänzlich aufgehört, ausgenommen an der wunden Fläche; Bedeckung mit *Cerat simpl.*

Den 3ten. Die flüssigen Stühle dauern noch fort. Innerlich dieselbe Arzenei, wie gestern; auf's Knie ein Breiumschlag; die Einreibung ausgesetzt.

Den 6ten. Da noch immer sowohl an der innern, als äufsern Seite des Gelenkes sich bemerkbare Anschwellung, obgleich ohne Fluctuation, zeigte, so wurde auf beide Stellen *Ung. canth.* mit Campher gelegt. Schmerzen empfand die Kranke nirgends, der Appetit hatte sich gesteigert; doch wollte Schweifs nicht hervortreten. — Es wurde verordnet: *Extr. aconit.* ʒβ, *Vin. antim.* ℥j, 3 Mal täglich zu 20—25 Tropfen. Das Knie immer mit Breiumschlägen bedeckt.

Den 8ten. Patientin kann das Knie etwas beugen und strecken ohne besondere Schmerzhaftigkeit. Auf dasselbe wurde eine Einreibung von *Ung. mercuriale* verordnet.

Den 11ten. Sie schwitzt gehörig, hat aber wieder flüssige Stuhlausleerungen, obgleich nur zwei, gehabt. Die Geschwulst des Gelenkes und der Umgebungen hatte zwar merklich abgenommen, aber am untern Rande der Patella war dennoch eine geringe fluctuirende Anschwellung bemerkbarer aufgetreten. Das sonstige Befinden gut. — Das ganze Knie wurde umwickelt mit einem Pflaster aus: *R. gumm. ammonic.* ℥jjj, *Tra. canth.* ʒjj, *Coq. c. acet. squill. q. s. s. ut fiat leg. art. empl.* Innerlich immer *Vin. antim.* und *Extr. aconit.*

Den 16ten. Patientin hatte zwei Mal ein galliges Erbrechen, die Zunge war gelblich belegt, und der Geschmack bitter; die Lebergegend etwas empfindlich. Sie hat bis jetzt immer reichlich geschwitzt; zu Stuhle ist sie täglich ein Mal täglich gewesen, obgleich noch flüssig. Schmerzen im Knie empfindet sie nur bei Bewegung des Gelenkes. Das *Vin. antim.* ausgesetzt.

Den 17ten. Die galligen Erscheinungen hatten zwar aufgehört, aber im Knie stellten sich wieder ziemlich heftige Schmer-

zen ein, welche in der Nacht oder am Abende nicht gesteigert wurden; auch der Unterschenkel wurde wieder schmerzhaft. Die Schmerzen im Knie befanden sich hauptsächlich an der äufsern Seite der Patella und am *Condyl. ext. tib.* — Da sich die durch das früher angewandte Vesicator von der Epidermis entblöfsten Stellen wieder überhäutet und die Schmerzen sich wieder gesteigert hatten, so wurde auf das ganze Knie ein *Empl. canthar.* gelegt, nachdem vorher an der äufsern Seite um die vorzüglich schmerzhaften Stellen 30 Blutegel gesetzt worden waren.

Den 18ten. Die Schmerzen hatten nur wenig abgenommen; Einreibung von *Ung. ciner.* in den Unterschenkel.

Den 19ten. Obgleich das Pflaster gut gezogen hatte, so hatten sich doch die Schmerzen im Knie nicht besonders gemindert. Innerlich erhielt sie: *R. tra. colch.* ʒjjj, *Extr. aconit.* ϑj, 3 Mal täglich zu 10 Tropfen.

Den 21sten. Da die Schmerzhaftigkeit im Gelenke noch nicht abgenommen hatte, so wurde das Knie mit *Ung. canth.* ℥j, *Camph.* ʒj in Eiterung gesetzt.

Den 23sten. Die Schmerzhaftigkeit im Gelenke hatte so weit abgenommen, dafs sie nur bei Bewegung und Druck empfunden wurde.

Den 24sten. Sie hatte flüssigen Stuhlgang bekommen; die *Tra. colch.* wurde ausgesetzt.

Den 26sten. Die Schmerzhaftigkeit bei Bewegung und Druck hatte bedeutend abgenommen.

Den 27sten. Da die wunden Flächen grofse Neigung zur Heilung zeigten, die Schmerzhaftigkeit aber noch nicht aufgehört hatte, auch eine geringe Geschwulst immer noch zugegen war, so wurde auf sie *Ung. sabin.*, *Ung. irrit.* āā applicirt. Die *Tra. colch.* wieder angeordnet.

Den 30sten. Die Schmerzhaftigkeit des Kniees bei Bewegung war gering, besonders in der Gegend der Patella. Die Fläche eiterte gut, und wurde mit *Cerat. simpl.* bedeckt.

Den 2ten October. Die Schmerzhaftigkeit des Kniees hatte gänzlich nachgelassen, und war weder bei Druck, noch Bewegung vorhanden; Patientin konnte das Knie nur nicht strecken, wobei zugleich ein unangenehmes Ziehen an der hintern Fläche des Oberschenkels entstand, von der Fascia wahrscheinlich herrührend. Der Unterschenkel war ziemlich abgemagert, daher das Knie scheinbar dicker. Das sonstige Befinden gut, die Se- und Excretionen normal, die zwei erfolgten Stuhlausleerungen breiig.

Den 4ten. Da die Wundfläche am Knie sich wieder zur Heilung neigte, welche aber, wenn sie schnell erfolgte, ein Recidiv herbeiführen könnte, so wurde wieder auf das Knie gelegt eine Salbe aus *Ung. canth. cerat. simpl.* āā.

Den 5ten. Einige flüssige Stühle. Die *Tra. colch.* wurde ausgesetzt.

Den 7ten. Zwei breiige Stuhlausleerungen. Die *Tra. colch.* ʒjjj, *Extr. aconit.* ʒj, zu 20 Tropfen, 2 Mal täglich, verordnet.

Den 8ten. Die Wundfläche war in der Heilung begriffen. Zwei flüssige Stühle. Auf das Knie wurde ein Dampfbad verordnet.

Den 9ten. Drei flüssige Stühle.

Den 10ten. Um einer etwa weiter greifenden organischen Veränderung der tiefer liegenden Theile des Gelenkes vorzubeugen, wurden am Knie zwei Moxen gesetzt, auf jeden Condylus eine, um eine länger dauernde Ableitung zu bewirken. Zugleich wurden Einreibungen des Kniees mit *Ol. hyosc. coct.* verordnet. Sie hatte drei flüssige Stühle gehabt.

Den 11ten. In der Umgegend der Moxen einige Schmerzhaftigkeit; geringe Schmerzen in der Magengegend beim Drucke; fünf flüssige Stühle waren erfolgt. Die *Tra. colch.* wurde ausgesetzt.

Den 14sten bis 24sten. Im Zustande der Patientin hat sich nichts Merkliches verändert; die Moxen eitern, die Beweglichkeit des Kniegelenkes ist sehr gering. Sie wurde zur ambulatorischen Behandlung entlassen.

Nach drei Monaten zeigte sich das Kniegelenk mehr beweglich und ohne alle Schmerzen; die Fontanellen waren bereits zugeheilt.

Sechsunddreifsigster Fall. *Parotitis rheumatica.* — Rosa, eine Polin, 43 Jahre alt, phlegmatischen Temperaments, erinnert sich bis zu dieser Zeit keiner gehabten bedeutenden Krankheit. Im Frühlinge dieses Jahres wurde sie auf der chirurgischen Seite des hiesigen Clinicums an einem *Prolapsus uteri* behandelt. Den ganzen Sommer hindurch befand sie sich nie ganz wohl; bald stellten sich Schmerzen im Kopfe, bald in den Gliedern, dem Kreuze, und letztere namentlich im Laufe eines jeden Monats zu der Zeit am heftigsten ein, in welcher früher ihre Menstruation einzutreten pflegte, welche sich im Laufe der letzten Monate nicht gezeigt hatte. Vor ungefähr 14 Tagen fühlte sie starke, stechende Schmerzen in der ganzen untern Zahn-

reihe, so wie in der *Maxilla inf.* linker Seite, welche besonders gegen Abend an Heftigkeit zunahmen, und ihr keine Nachtruhe gestatteten. Bald hierauf zeigte sich eine Geschwulst an derselben Seite, welche mit dumpfen, drückenden Schmerzen auftrat, bald eine bedeutende Gröfse erreichte, und sie weder den Mund aufmachen, noch Speisen zu sich nehmen liefs. Besorgt um ihren Zustand suchte sie auf der chirurgischen Abtheilung am 19ten October 1836 Hülfe, welche ihr durch die Aufnahme in diese Anstalt gewährt wurde.

Gegenwärtiger Zustand. Patientin ist stark gebaut, lymphatischer Constitution. An der linken Seite befindet sich eine über eine gute Faust grofse, wenig heifse, wenig schmerzhafte, sehr harte Geschwulst, welche hinter dem Ohre, mehr am untern Theile desselben anfangend, sich über den absteigenden Ast der *Maxilla inf.*, an dem *Musc. sternocleidomast.*, diesen etwas zur Seite drängend, und zum Theil bedeckend, nach dem Winkel, vom *Musc. digastr.* und dem oben genannten Muskel gebildet, hinzieht, sich darauf unter der Kinnlade zum Winkel der *Maxilla inf.* rechter Seite hinzieht. Links am untern Theile der Geschwulst bemerken wir deutliche Fluctuation. Der Mund kann nur wenig geöffnet, die Zunge gar nicht ausgestreckt werden; beim Schlucken, selbst flüssiger Substanzen, fühlt sie die gröfsten Schmerzen, das Zahnfleisch zeigt sich excoriirt, blutet leicht bei der Berührung. Das Allgemeinbefinden betreffend, so ist ein dumpfer Kopfschmerz zugegen. Die Brust ist frei von allen Beschwerden, der Unterleib eben so, der Stuhl seit 8 Tagen unterdrückt, der Appetit gänzlich geschwunden, die Zunge belegt, bitterer, übler Geschmack vorhanden, der Urin heifs und roth, die Haut schwitzend, der Puls 90, hart und voll, das Sensorium frei, die Sensibilität gesteigert, indem Patientin sehr besorgt um ihren Zustand ist.

Den 20sten. Es wurde ihr ein Emeticum verordnet, Breiumschläge auf die Geschwulst, und *Ung. neapol.* in die Umgegend der Geschwulst einzureiben.

Den 21sten. Die Fluctuation deutlicher; doch wurde der Abcefs nicht geöffnet, da die Härte in der Umgegend desselben noch nicht geschmolzen war, und man, woran erinnert wurde, sich bei Abcessen drüsiger Organe nicht mit Eröffnung derselben übereilen müsse. Patientin hat zwei Mal nach dem gestrigen Emeticum erbrochen, ist zu Stuhle gewesen, hat viel geschwitzt, keinen Appetit, der Durst ziemlich lebhaft, Puls 84. Es wurde

ihr heute verordnet: No. 1. *R. ammon. muriat.* ʒjjj, *Tart. Emet.* Gr. jjj, *Solve in aq. sambuc.* ℥Vjj *adde Succ. liquirit.* ʒjj M. D. S., zweistündlich 1 Eſslöffel. — No. 2. *R. empl. merc.* ℥ß, *Camph.* ʒj, *Op. pur.* ϑj M. D. S. Auf die Geſchwulst zu legen.

Den 23sten. Der Abceſs hat sich geöffnet, die stechenden, spannenden Schmerzen haben abgenommen, der Mund kann etwas geöffnet werden. Es wurden heute zwei Einschnitte mit der Scheere gemacht, nach welchen sich gegen ℥j einer Masse entleerte, welche sich als abgestorbenes Zellgewebe zu erkennen gab. Die Wunde wurde darauf mit Charpie gefüllt. Die Dosis des Salmiaks in der Mixtur wurde auf ℥ß erhöht, und in der Nacht das Pflaster No. 2. auf die Geschwulst gelegt.

Den 24sten. Es entleerte sich wieder abgestorbenes Zellgewebe und etwas Blut, die Schmerzen haben fast ganz abgenommen, die Härte in der Umgegend ist geblieben, der Appetit besser, der Mund kann etwas mehr geöffnet, die Zunge jedoch nur sehr wenig hervorgestreckt werden.

Den 25sten. Es wurde der Patientin eine Jodsalbe verschrieben: *R. kal. hydrojod.* ʒß, *Axung. porc.* ℥ß, *M. f. ung.* D. S. In die Geschwulst einzureiben. — *Rep.* No. 1. *atque* 2.

Den 26sten. Es entleerte sich nur wenig Eiter, Schmerzen werden nur beim Drucke auf die Geschwulst gefühlt, Härte in der Umgegend ist noch immer vorhanden. Das Allgemeinbefinden gut, mit Ausnahme des Stuhles, welcher seit vier Tagen nicht erfolgt ist, daher Patientin über ein drückendes, unangenehmes Gefühl im Leibe sich beklagt. No. 1., 2. und 4. fortgesetzt; Abends ein Klystier.

Den 27sten. Die Jodsalbe, welche die Haut geröthet hatte, wird ausgesetzt, und statt ihrer Einreibungen von *Ung. neapolit.* gemacht. Das Allgemeinbefinden gut, die Geschwulst ist fast ganz geschwunden, die Härte fängt an zu schmelzen. No. 1. und 2.

Den 1sten November. Der Mund kann gut geöffnet werden, die Zunge wird gezeigt, welche wenig belegt ist, aus den gemachten Einschnitten wird kein Eiter mehr entleert. Die Einschnitte fangen an zu heilen. Es wurde ein Emeticum wiederholt und No. 2.

Den 2ten. Die Dosis des Salmiaks auf ʒV erhöht, No. 2. wiederholt, eben so die Einreibungen der Neapolitansalbe. Die

Breiumschläge wurden von der Aufnahme der Kranken bis zum heutigen Tage fortgesetzt.

Den 6ten. Da die Zunge sich wieder etwas belegt zeigte, bitterer Geschmack vorhanden war, so wurde ein Emeticum wiederholt, darauf mit No. 1. in gesteigerter Dosis des Salmiaks auf ʒVj fortgefahren, eben so No. 2. angewandt.

Den 7ten. Die Härte in der Umgegend schwindet nur allmälig, die Haut fühlt sich trocken an, daher der Patientin folgendes Recept verordnet wurde: No. 5. *R. tart. emet.* Gr. jjj, *Solve in dec. alth.* ℥Vj *adde Oxym. simpl.* ℥j M. D. S., zweistündlich 1 Efslöffelvoll zu nehmen. Ferner zur Ableitung ihr ein *Empl. deriv. ord.* in den Nacken gesetzt.

Den 8ten bis 9ten. Die Härte schwindet allmälig, Schmerz, Spannung findet sich gegen Abend ein; daher der Patientin verordnet wurde: No. 6. *R. ol. hyosc. ung. merc.* ā ā ʒjj D. S., zum Einreiben in die harten Stellen. Rep. No. 5.

Den 10ten bis 11ten. Die Schmerzen haben abgenommen, die Haut ist etwas feuchter geworden. Eingenommenheit des Kopfes, Ohrensausen. Es wurde verordnet: No. 7. *R. tart. emet.* Gr. Vj, *Solve in infus. sambuc.* (ex ℥β parati) ℥Vj *adde Syrup. simpl.* ℥j M. D. S., zweistündlich 1 Efslöffelvoll.

Den 12ten bis 19ten. Mit diesen letzten Mitteln, No. 6. und 7., wurde bis zur Entlassung der Patientin fortgefahren, welche am 19ten erfolgte. Es war nur noch geringe Härte nachgeblieben; das Allgemeinbefinden völlig gut. Dankbar verliefs Patientin die Anstalt.

Bemerkung. Die zwei rheumatischen Gelenkentzündungen, welche ich hier erzählen werde, sind für mich in so fern wichtig, als sie die qualitative Verschiedenheit dieser Entzündungen von der traumatischen (siehe oben Knieverletzungen), — welche als Typus dieser Krankheitsgattung zu betrachten ist, — offenbar nachweisen. Man sieht aus der Erzählung, dafs hier die ächte antiphlogistische Methode sich nicht so auffallend nützlich zeigte, als die ableitende; der Verlauf und die Folgen der rheumatischen Kniecntzündung sind auch in diesen Fällen sehr auffallend von denen einer traumatischen verschieden. Der entzündliche Procefs blieb hier ganz auf das fibrös-seröse System des Gelenkes beschränkt; weder der tief liegende Zellstoff, noch die Haut wurden afficirt; die allgemeine Reaction trat auch unter andern Erscheinungen auf. Ich glaube nicht, dafs Jemand dagegen einwenden kann, es sey hier nur der Grad der Affection verschieden

gewesen; die Schmerzen, die Hitze etc. waren sowohl bei der traumatischen, als bei der rheumatischen Entzündung äufserst stark. Kann dieses uns nicht als Beweis dafür dienen, dafs die Behandlung der rheumatischen Gelenkentzündung, trotz den Ansichten der neuen antiphlogistischen Schule, doch eine andere seyn müsse, als die der traumatischen? Was mich anbetrffit, so habe ich bis jetzt weder bei der rheumatischen Sclerotitis, noch Syndesmitis von einer rein antiphlogistischen Methode eine so sehr auffallende Besserung gesehen, wie bei einer traumatischen Entzündung; die ableitende Methode, nach den vorausgeschickten Blutentziehungen, schien mir die Hauptsache zu seyn; mich auf diese Thatsache stützend, und der Erfahrung gemäfs, welche Sanson mit dem Gebrauche von spanischen Fliegenpflastern bei den Stichwunden des Kniegelenkes gemacht hat, versuchte ich auch bei den Kniewunden (welche ich oben beschrieben habe), welche schon mit der Exsudation verbunden waren, die Vesicatore anzuwenden; aber leider, wie der 16te und 17te Fall beweisen, ohne Erfolg; im Gegentheile! mir schien es, dafs die entzündlichen Erscheinungen darnach mehr zu- als abgenommen hatten. Dieses bestätigt für mich noch mehr die Ansicht, dafs die Qualität, die dyscrasische Natur, stets berücksichtigt werden mufs. Was die rheumatische Drüsenentzündung anbetrifft, oder richtiger, — Zellhaut-Drüsenentzündung, — so glaube ich mit Recht, es als ausgemacht annehmen zu können, dafs die rationellste Behandlung derselben eine allgemeine, die Resorption befördernde, und die Transpiration der Haut erhöhende ist, unter welchen der Salmiak in steigenden Dosen, und der *Tartarus emeticus*, zuerst als Emeticum, nachher in *Dosi refracta*, den ersten Platz einnehmen. Ich habe hier defshalb die Geschichte der *Parotitis rheumatica* hinzugefügt, weil die Erscheinungen derselben in dem vorliegenden Falle höchst characteristisch waren, und weil die rationelle Behandlung mit grofsem Erfolge gegen ein schon inveterirtes Uebel angewandt wurde.

Jetzt will ich eine Krankheitsgeschichte erzählen, welche eigentlich nicht zu diesem Artikel gehört; aber weil der Fall sich unglücklich mit einer ausgebreiteten inneren Entzündung endigte, und weil ich bis jetzt noch keinen ähnlichen Fall besitze, so glaube ich, dafs die Erzählung davon hier ihren Platz finden könne. —

Siebenunddreifsigster Fall. *Ulcera scabiosa.* Leistenbruch. Radicaloperation des Bruches nach

der modificirten Belmas'schen Methode. Peritonitis. Tod. — Ernest, aus Marienhof, 14 Jahre alt, von phlegmatischem Temperamente, hatte als kleines Kind schon einen Bruch in der rechten Leistengegend, dessen Ursache er, weil er damals noch ein unmündiges Kind war, natürlich nicht anzugeben wufste. Er erinnert sich nicht, dafs ihm jemals der Bruch bedeutende Beschwerden verursacht hätte. Appetit, Verdauung, Stuhlgang war immer normal gewesen, wenigstens nach seiner Angabe, auf welche aber nicht viel zu geben ist, da, wie bekannt, Leute aus den niederen Ständen auf dergleichen Dinge nicht sehr achten, und er namentlich, da der Bruch so früh entstand, als er im Stande war, ihn selbst zu fühlen, schon an diese Beschwerden gewohnt seyn mufste. Doch gab er an, dafs er einige Male Magenschmerzen und Ziehen in der Magengegend verspürt habe. Ekel und Erbrechen hatte er nicht gehabt.

Vor Weihnachten wurde Patient von der Scabies ergriffen. Während der Feiertage traten Masern auf, welche die Scabies unterdrückten. Einige Zeit nach seiner Genesung von dieser Krankheit zeigte sich die Scabies wieder. Zugleich schossen auf der vordern Seite des linken Schenkels auf einem entzündeten Flecke Pusteln auf, welche aufplatzten, sich mit Krusten bedeckten, unter welchen denn eine Exulceration fortdauerte, welche weiter um sich griff. Die Krusten wurden schuppenartig, bekamen Risse, aus welchen eine unreine Flüssigkeit sich entleerte, die wieder neue gelbliche Schuppen beim Eintrocknen bildete. Die Exulceration griff immer weiter um sich, bis das Geschwür die Gröfse erreichte, welche es noch jetzt hat. Pusteln auf entzündetem Boden brachen auch an andern Theilen des Körpers aus. Sie griffen aber im Stadium der Auseiterung nicht so stark um sich, beschränkten sich mehr auf die ursprünglich afficirte Stelle, heilten theils, worauf blau-röthliche Narben zurückblieben, theils sind sie auch noch, mit dicken, dunkeln, braunen Krusten bedeckt, vorhanden. Die Schuppen auf dem grofsen Geschwüre waren dagegen, wie schon bemerkt worden ist, mehr gelblich, hautartig. Dabei dauerte die Eruption des Krätzexanthems fort, wie dieses noch jetzt zu sehen. Das Jucken der Krätze, die Schmerzen, welche die Geschwüre hervorbrachten, und die sich besonders des Nachts unerträglich vermehrten, dem Kranken daher die Nachtruhe störten, zwangen ihn endlich, ärztliche Hülfe zu suchen. Er kam auf das hiesige chirurgische Clinicum, und

wurde daselbst am 27sten April 1836 als stationärer Kranker aufgenommen.

Zustand des Kranken bei seiner Aufnahme. Auf den ersten Anblick fiel sogleich das grofse Geschwür auf der Mitte des linken Oberschenkels in die Augen, welches über die Hälfte desselben einnahm. Es war mit einer gelblichen, rissigen, schuppigen Kruste bedeckt, zwischen den Rissen bemerkte man das Ausschwitzen einer dünnen, jauchigen Flüssigkeit, durch deren Eintrocknung sich jene Kruste bildete. Das Geschwür war scharf begränzt, hatte einen zackigen Rand, einen entzündeten, nicht breiten Hof, und war ein wenig über das Niveau der Haut erhaben. Um dieses Geschwür herum zeigten sich kleinere von derselben Beschaffenheit, Geschwüre, eben im Begriffe sich zu bilden, nämlich psydracische Pustelbildung auf entzündetem Grunde, theils noch getrennt, theils schon zusammengeflossen, und blaurothe Flecken auf der Haut, die Narben schon geheilter Geschwüre. Auch einzeln stehende psydracische Pusteln zeigten sich hin und wieder. So wie die Umgegend des grofsen Geschwüres, war auch der ganze Körper beschaffen. Auf Bauch und Brust zeigten sich fast nur jene blaurothen Narben, und nur wenige noch mit Krusten bedeckte Geschwüre. — Eben so fiel der Bruch in der Leistengegend sogleich in die Augen. Er erstreckte sich vom Leistenringe bis zum Grunde des Scrotums, welches durch ihn bis zur Hälfte des Oberschenkels ausgedehnt war. Die Peripherie des Hodensackes war ebenfalls ungemein vergröfsert. Die vorgefallenen Theile hatten den Hoden, sowohl der rechten als linken Seite, und auch das Glied durch den Druck, den sie erzeugen mufsten, in der Entwickelung sehr zurückgehalten. Die Hoden waren daher klein, atrophisch, befanden sich beide an der linken Seite des Bruches. Eben so war der Penis sehr klein. Seine äufsern Bedeckungen waren zur Vergröfserung des Hodensackes verwendet worden, so dafs sie ganz mit diesem sich verschmolzen fanden. Daher war der Penis dem äufsern Anschauen ganz verborgen, lag in der äufsern obern Wand des Scrotums ganz versteckt, und nur das Präputium, welches auf dem ausgedehnten Hodensacke sich wie ein Nabel ausnahm, zeigte dem Auge die Stelle, an welcher er sich befand. Die Häute des Hodensackes zeigten sich etwas verdickt, sonst von normaler Beschaffenheit und Farbe.

Behandlung. Bei der Behandlung sind im vorliegenden Falle mehrere Indicationen zu berücksichtigen, nämlich: 1) Hei-

lung der Scabies. 2) Palliative Behandlung der unangenehmen Zufälle, welche Brüche erregen, während der Dauer der Behandlung der Krätze. 3) Radicale Heilung des Bruches.

Den 26sten April. In Gemäfsheit obiger Indicationen wurde der Bruch reponirt, der Wiedervorfall der Eingeweide durch ein einfaches Suspensorium verhütet. Da bei der Behandlung der Krätze sich Abführungsmittel so wohlthätig erweisen, und um den Stuhl, wegen des Bruches, offen zu erhalten, bekam Patient: *R. rad. jalapp.* ℈j, *Tart. tartaris* ℈β, *Sacch. alb.* Gr. X, *M. f. Pulv.* D. S., auf ein Mal zu nehmen.

Den 27sten. Das Mittel hatte einen breiigen Stuhl mit Leibschneiden bewirkt. Patient bekam ein Schwefelbad, *Hep. sulph.* ʒjj auf das Bad, hierauf folgendes Abführungsmittel: *R. tart. tartaris.* ʒjV, *Rad. jalapp.* Gr. X, *Sacch. alb.* Gr. X, *M. F. pulv.* D. S., in zwei Theilen nach dem Bade zu nehmen. Auch wurde die Einreibung folgendes Linimentes verordnet: *R. flor. sulph.* ℔ß, *Sapon. nigr.* ℔jβ, *Aq. comm. tepid. q. s. ut fiat linim.* D. S., drei Mal täglich auf den ganzen Körper einzureiben.

Den 28sten. Es war ein breiiger Stuhl erfolgt. Die Krusten der Geschwüre waren meist abgefallen, die Ausschwitzung aus denselben war geringer geworden. Es wurde verordnet: *R. flor. sulph. magnes. carbon.* āā ʒjjj D. S., täglich zu verbrauchen. Das Schwefelbad und die Einreibungen wiederholt.

Den 29sten. Gestern Abend waren noch zwei Stühle erfolgt. Die Krusten waren abgefallen, die Ausschwitzung hatte aufgehört, die Pusteln waren eingetrocknet, und es zeigten sich keine neuen Pusteln. Die Geschwürsfläche war den schon früher vernarbten Geschwüren ähnlich, etwas erhaben, höckerig, von blaurother Farbe. Verordnet wurde ein Schwefelbad, Einreibungen des oben angegebenen Linimentes, welchem noch *Sal. ammoniac.* ʒj zugesetzt wurde. Ferner ein Abführungsmittel aus *Sal. Glaub.* ʒjβ, und für den morgenden Tag das angegebene Pulver aus *Flor. sulph.* und *Magnes. carbon.*

Den 30sten. Fortschreitende Besserung. Schwefelbad und Einreibungen wurden wiederholt. Innerlich bekam er das gestern verschriebene Pulver.

Den 1sten Mai. Die Geschwüre schon fast ganz geheilt, Stuhlgang normal. Mit dem Schwefelbade und den Einreibungen wurde fortgefahren. Innerlich wurde *Sal. Glaub.* ʒjβ verordnet.

Den 2ten. Schwefelbad und Einreibungen wurden forgesetzt. Es wurde verschrieben ein Pulver aus *Flor. sulph.* und *Magnes. carbon.* āā ʒjj, täglich zu verbrauchen.

Den 3ten. Schwefelbad und Einreibungen. Abführungen aus *Sal. Glaub.* ℥jβ.

Den 4ten. Schwefelbad und Pulver aus *Flor. sulph.* und *Magnes. carbon.* āā ʒjj, zum innern Gebrauche. Es wurden drei Mal täglich über den ganzen Körper Einreibungen gemacht von: *R. flor. sulph.* ℔ß, *Sapon. nigr.* ℔jβ, *Sal. ammoniac.* ℥jj, *Vitriol. alb.* ʒjjj, *Aq. tepid. q. s. ut f. liniment.*

Den 5ten. Patient bekam obige Abführung, ein Schwefelbad und Einreibungen mit dem angegebenen Linimente. Er klagte über einiges Leibschneiden.

Den 6ten. Schwefelblumen innerlich. Schwefelbad und Einreibungen.

Den 7ten. Abführung, Schwefelbad und Einreibungen.

Den 8ten. Schwefelblumen innerlich, Schwefelbad und Einreibungen.

Den 9ten. Wegen fortdauernden Leibschneidens wurde die Gabe der Abführung auf ℥j *Sal. Glaub.* verringert. Schwefelbad und Einreibungen.

Den 10ten. Wegen Leibschneidens wurde der innerliche Gebrauch der Schwefelblumen ausgesetzt. Schwefelbad und Einreibungen wurden beibehalten, letztere jedoch nur zwei Mal täglich verordnet.

Den 11ten. Wegen Leibschneidens wurde innerlich nichts gegeben. Schwefelbad wurde beibehalten. Der ganze Körper wurde täglich zwei Mal eingerieben mit: *R. flor. sulph.* ℥IV, *Sap. nigr.* ℔j, *Vitriol. alb.* ʒjjj, *Sal. ammoniac.* ℥jβ, *Aq. tepid. q. s. ut f. liniment.*

Den 12ten. Patient bekam nur ein Bad und Einreibungen. Leibschmerzen hatten aufgehört.

Den 13ten. Schwefelbad wurde ausgesetzt. Es wurden Schwefelblumen innerlich und eine tägliche Einreibung verordnet.

Den 14ten. Weil der Stuhl ausgeblieben war, so bekam Patient eine Abführung aus *Sal. Glaub.* ℥j. Der ganze Körper sollte nur ein Mal des Tages mit dem Linimente eingerieben werden, die unteren Extremitäten aber zwei Mal täglich. Patient bekam aufserdem ein Schwefelbad und gegen den Bruch ein Bruchband. Während der ganzen Dauer der Behandlung hatte sich der Kranke ganz wohl gefühlt, aufser dafs er einige Male

Leibschneiden bekommen hatte. Die Krätze war geschwunden, die Krätzgeschwüre vernarbt, mit gesunder Haut bedeckt, und ihre Stelle war nur an der tiefen rothen Färbung der Haut zu erkennen.

Den 15ten bis 27sten. Während der ganzen Zeit bekam Patient nur ein Paar Schwefelbäder, und weil der Stuhl einige Mal ausblieb, ein Paar Abführungen aus *Sal. Glaub.* ℥jβ. Er war von der Krätze als genesen zu betrachten. Die Operation des Bruches wurde aufgeschoben, weil vorher noch einige Versuche mit dem Goldschlägerhäutchen an lebenden Thieren gemacht werden sollten.

Den 31sten. Um das Abbleichen jener Krätznarben zu befördern, bekömmt Patient heute ein Waschwasser aus: *Calcar. chlorat.* ℥jj, *Aq. simpl.* ℥Vjjj.

Den 6ten Juni. Nachdem gestern Abend ein einfaches Klystier gesetzt war, um alle vorhandenen Fäces zu entleeren, kurz darauf 2 Gr. Opium, und heute Morgen noch 2 Gr. Opium in 2 Dosen gereicht waren, um den Stuhl auf einige Zeit anzuhalten, — wurde um 10½ Uhr die Operation gemacht, so wie sie unten beschrieben werden wird. — Den Schmerz während der Operation giebt der Kranke gering an. Es wurde die Oeffnung im Hodensacke mit Heftpflaster verbunden, und kalte Umschläge auf die durch die Operation afficirten Theile verordnet. — Abends: Geringe fieberhafte Bewegungen, Puls 86, etwas Frösteln und Hitze. Schmerzen stellen sich ein, der Gegend der eingebrachten Blase entsprechend; 20 Blutegel. Nachts: Schmerzen in der Nabelgegend, durch Druck vermehrt; 30 Blutegel. Puls frequenter. Durst, Uebelkeit.

Den 7ten. Puls 132, starker Durst. Leib von Luft aufgetrieben, gespannt, schmerzhaft; in der linken Seite neben dem *Os il.* durch den Druck hörbare, emphysematöse Geschwulst. Die rechte Seite des Hodensackes ist auch geschwollen und gespannt. Verordnung: Die kalten Umschläge werden auch auf den Unterleib gemacht; ein Aderlafs von 10 ℥, ein Klystier. Kein Appetit zu Mittag. Bis 3 Uhr kein Stuhl erfolgt, aber fortdauernde Uebelkeit; ein zweites Klystier aus *Kal. sulph.*, Chamillen und Oel; unmittelbar darauf erfolgte der Abgang des Klystiers ohne Fäces; bald darauf zweimaliges copiöses, nicht übelriechendes Erbrechen, von gelber Masse, dem Eigelb ähnlich, mit Fleischstücken vermengt; fortdauerndes Stuhldrängen ohne Erfolg. Tympanitis bedeutend, der Hodensack stark gespannt, schmerzhaft.

Puls noch frequenter. Urin sparsam, ziegelroth; der frequente Athem ward nach dem zweiten Klystiere ruhig; nach jenem Erbrechen war der Puls auf kurze Zeit weicher. — Am Abende: Durst bedeutend, wenig Schlaf. 40 trockene Schröpfköpfe auf den Unterleib, 20 Blutegel auf den Hodensack, ℥ß Ricinusöl, Calom. Gr. jj, zweistündlich, bis Stuhl erfolgt. Starker Abgang von Blähungen. — Vor Mitternacht: Die bedeutende Spannung, Auftreibung und Schmerz des Hodensackes geben Verdacht auf Vorfall der Eingeweide; der Hodensack wurde von den Verbandstücken befreit; die Untersuchung bestätigte dieses; durch passenden Druck wurden die vorgefallenen Theile reponirt; deutlich sah man äufserlich das Zurückweichen derselben. Die transplantirte Blase zeigte Verwachsung mit der Umgegend. Der Hodensack ward durch Heftpflaster in einem rechten Winkel mit den Bauchdecken aufrecht gehalten. Kalte Umschläge auf den Bauch; Klystier von Essig und Wasser; starker Abgang von Blähungen und Drang zum Stuhle. Abgang des Klystiers, 8 Gr. Calom., warmes Bad. Breiumschlag auf den Unterleib; nach einer halben Stunde nochmals 8 Gr. Calom.; mehrmaliges Erbrechen, wodurch etwa 4 Pfd. einer schmutzigen, weifslich-gelblichen, nicht übelriechenden Flüssigkeit ausgeleert wurden; mehrmalige Versuche zum Stuhle, endlich Entleerung einer consistenten Masse. Der Puls war vor dem Bade sehr frequent, 160, härtlich, gespannt, nach der Darmausleerung (welche bedeutende Erleichterung hervorbrachte) 140, weicher. Der Kräftezustand hält sich auf einer guten Stufe. — Nach 12 Uhr (den 8ten Juni): Schlaf vorübergehend. Um 2 Uhr ein Versuch zum Erbrechen, welches aber nicht erfolgte, eben so zum Stuhle, welches auch ohne Erfolg war. — Um 3 Uhr Morgens hat er eine grünliche Flüssigkeit erbrochen. Er trinkt sehr oft, fast alle fünf Minuten. Bald nach dem Erbrechen hat er einige Male geschluchzt. Um 3½ Uhr ein Versuch zum Erbrechen, bald darauf liefs er sich Weifsbrod geben, und während er noch den Bissen im Munde hatte, erbrach er, worauf auch Schluchzen stattfand. Dann hat er wieder Weifsbrod gegessen und Wasser getrunken. — Um 4½ Uhr wieder ein erfolgloses Würgen. — Um 5 Uhr erbrach Patient plötzlich eine grofse Menge grüner Flüssigkeit. — Um 6 Uhr ein fruchtloses Würgen und darauffolgendes Schluchzen. Patient klagt über heftige Schmerzen im Unterleibe. Zehn Minuten nach 6 Uhr abermals ein Versuch zum Erbrechen; zehn Minuten darauf wieder ein fruchtloses Würgen. Zehn Minu-

ten darauf erbrach er eine grünliche Flüssigkeit, ungefähr ein Pfd. Um $7\frac{1}{4}$ und 20 Minuten auf 8 Uhr Erbrechen. — Alle diese Erscheinungen zusammen genommen erregten den Verdacht auf die Einklemmung eines Darmstücks, woher um 8 Uhr ein kleiner Schnitt auf den Bruchsackhals gemacht wurde; allein es fand sich keine Einklemmung; in den geöffneten Leistencanal wurde eine neue Blase aus Goldschlägerhäutchen geschoben, nachdem die alte durchrissen und entfernt worden war. Die Wunde wurde durch vier blutige Hefte vereinigt. Darauf wurden aus dem linken Arme 6 ℥ Blut gelassen; aus dem rechten, wie aus den Venen der Füfse kam, nach gemachter Phlebotomie, kein Blut. Der Kranke wurde darauf eine Stunde lang in ein warmes Bad gethan, und bekam sodann auf die schmerzhaftesten Stellen des Unterleibes 40 Blutegel; während diese angesetzt wurden, liefsen die Schmerzen im Unterleibe und im Bruchsacke keineswegs nach, das Schluchzen vermehrte sich, Erbrechen einer hellgrünen, wasserähnlichen Flüssigkeit stellte sich mehrmals ein, der Puls war kaum fühlbar, machte gegen 140 Schläge, das Schluchzen ging einige Male in Röcheln über, welches das sichere Zeichen des nahen Todes abgab, welcher um 11 Uhr Vormittags erfolgte.

Leichenbefund. Aeufserliche Erscheinungen: Der Körper wohlgenährt. Die Gelenke sind schwer flexibel, besonders die untern Extremitäten. Die Bauchwände sind angespannt, und man fühlt die Därme, mit Luft und Flüssigkeit angefüllt, durch. Der Ton, besonders im obern Theile der Bauchhöhle, ist tympanitisch. Aeufserlich keine Darmwindungen bemerkbar. Der Ton in der Brusthöhle eben so, nicht dumpf. — Im Bruchsacke selbst fühlt man eine emphysemotöse Crepitation. Der gröfste Theil der Wunde an dem untern Theile des Bruchsackes verwachsen. Beim Drucke kommt eine geringe Portion einer eiterähnlichen, mit Luft gemischten Flüssigkeit heraus. Die obere Wunde (drei Stunden vor dem Tode gemacht) ist nicht verwachsen. Ein Theil der zuletzt eingeführten Blase ragt aus der obern Wunde heraus. Das Scrotum fühlt sich ödematös geschwollen an. Spuren der Blutegelstiche und trockenen Schröpfköpfe auf dem Unterleibe sichtbar.

Bauchhöhle. Nach dem bis durch das Periton. gemachten Einstiche drang Luft heraus, welche aber aus dem Magen kam, da dieser mit durchstochen war. Die Därme tympanitisch ausgedehnt, hauptsächlich das *Colon. descend.*, und ein Theil des *Colon. adscend.* Die Oberfläche des *Colon.* nicht auffallend

geröthet. Die Schlingen des Dünndarms durch plastische Lymphe mit einander verwachsen, auf der äufsern Fläche eine fleckenartige Röthe. Der Dünndarm ist mehr nach der linken Seite geschoben, durch die Ausdehnung des *Colon*. Der dem Dünndarm entsprechende Theil des Periton. zeigt Entzündung, ist durch plastische Lymphe mit der äufsern Oberfläche des Dünndarms verklebt. Die Exsudation der eiterähnlichen plastischen Lymphe setzt sich bis in die *Reg. hypochond. sin.* fort. Ebenfalls findet sich diese Flüssigkeit zwischen den Schlingen des Dick- und Dünndarms auf der linken Seite. Die Exsudation des Serum und der eiterähnlichen Flüssigkeit auch an der rechten Seite (von dieser Flüssigkeit im Ganzen ℥Vj). Die Verwachsungen sind leicht trennbar. Congestionsröthe des Periton. in der *Regio inguin. dextr.*, in der Gegend des *Musc. rect.* Der der Gallenblase entsprechende Theil des *Int. duod.* und Magens ist mit dem Färbestoffe der Galle imprägnirt. — Der Mastdarm und das Sromanum von teigigen Excrementen ausgedehnt. Der seröse Ueberzug des Mastdarms, die *Plica Douglasii* und der den Fundus der Harnblase bedeckende Theil des Periton. tragen offenbar Spuren der Entzündung: fleckenartige Röthe, Exsudate, Verdickung. Am deutlichsten ist die Entzündung in der *Regio iliac.* und *inguin. sinistra.* Ueberhaupt ist die Entzündung des Periton. mehr am untern und hintern Theile, viel weniger nach vorn. — Am Periton. des Diaphragma nur an der rechten Seite auf einer Stelle Verwachsung mit dem Diaphragma, sonst nichts Anomales. An der äufsern Oberfläche des Magens auch nichts zu bemerken. — In der Umgegend des Bruchsackes ist das Periton. stellenweise mit fleckenartiger, entzündlicher Röthe bedeckt. In der Oeffnung des Bruchsackes selbst Spuren von Exsudation plastischer Lymphe. Die Oeffnung des Bruchsackes im Querdurchmesser 1 Par. Zoll lang. — Auf der äufsern Oberfläche des Dickdarms stellenweise Congestionsröthe. Die aufsere Fläche des Dünndarms zeigt stellenweise entzündliche Röthe mit Exsudation plastischer und eiterähnlicher Lymphe. Die Entzündung viel mehr als im Periton. ausgeprägt. Hauptsächlich im *Int. jejun.*, im *Il.* weniger. Der ganze Darmcanal ist zum Theil mit teigigen Excrementen, zum Theil mit eiterähnlicher Flüssigkeit angefüllt. Die Schleimhaut des Dickdarmes normal. Eben so die Schleimhaut des Dünndarms, zeigt aber beinahe eine mehr weifse, als natürliche Färbung. Die Leber etwas weicher, als gewöhnlich, widersteht gar nicht dem Messer. Die Gallenblase mit

dunkel gefärbter Galle angefüllt. Die innere Fläche der Harnblase normal. Die Haut des Hodensackes wurde nach der Fläche des Bruchsackes gespalten: es zeigte sich die *Tunic. vagin.* nicht geöffnet, von der Bauchhöhle abgetheilt. Die *Tunic. vagin.* ungeheuer verdickt, und mit einer gelben, serösen Flüssigkeit angefüllt. In der Höhle des Bruchsackes ein Stück einer weichen, schmutzigen, leicht zerreifsbaren Masse. Die innere Fläche des Bruchsackes mit Exsudaten, welche sich abschieben lassen, bedeckt. Unter diesen Exsudaten zeigt sich der Bruchsack stellenweise entzündet. Die drei Stunden vor dem Tode hineingebrachte Blase war auf einer Stelle schon adhärirt. Der Hals des Bruchsackes stellenweise entzündet, und mit plastischen Exsudationen bedeckt. Der Bruchsack selbst verdickt. Der Bruch war ein einfacher Leistenbruch.

Brusthöhle. Inspection der Oberfläche der geöffneten Brusthöhle. — Die rechte Lunge mit der Pleur. stark verwachsen, jedoch trennbar. Ganz geringe Exsudation von blutigem Serum an dem hintern Theile der Brusthöhle, ungefähr ℥j/ß. Die rechte Lunge crepitirt, ist stark mit Blut und schaumiger Flüssigkeit angefüllt. Die Lunge schwimmt. Der untere Theil der Lunge crepitirt auch, ist mit Blut gefüllt. — Der *Ventric. sinistr.* des Herzens und *Cor. dextr.* mit Blutgerinsel angefüllt.

Schädelhöhle. Nach Eröffnung des Schädels ein starker Congestionszustand sichtbar. Geringe Quantität seröser Flüssigkeit an der *Basis cranii.* In den Ventrinkeln ganz geringe Quantität seröser Flüssigkeit. — Sonst nichts Innormales.

Bemerkung. Als ich in Velpeau's „Medecine operatoire" zuerst die Beschreibung von Belmas' Radicaloperation der Brüche las, so schien sie mir, obgleich noch keineswegs erprobt, doch so vielversprechend zu seyn, dafs ich sogleich den Entschlufs fafste, die Versuche darüber an Thieren zu wiederholen, nnd bei der ersten besten Gelegenheit auch eine Anwendung davon am Krankenbette zu machen. Ich glaube nicht, dafs es bei dem gegenwärtigen Stande der Wissenschaft nöthig ware, die Wichtigkeit der Radicaloperation des Bruches auseinander zu setzen; ein Jeder, der Bruchpatienten gesprochen, der die Nachtheile einer Bruchbandage aus Erfahrung kennen gelernt hat, der endlich mit den fortwährenden Bestrebungen der Kunst und mit ihren Fortschritten in dieser Beziehung bekannt ist, wird auch diesen meinen Entschlufs gewifs zu rechtfertigen wissen. Ich transplantirte bei meinen Versuchen die Gallen- und Schwimmblase von einigen

Fischarten, Kugeln aus Goldschlägerhäutchen in die Bauchhöhle der Thiere; zu jener Zeit konnte ich mir nicht die Schrift von Belmas über diesen Gegenstand (*Recherches sur un moyen de determiner des inflammations adhésives* etc.) verschaffen; desto lehrreicher aber, wie es mir scheint, können daher die Resultate meiner Versuche für den unparteiischen Leser seyn; sie sind folgende: 1) Die Beschaffenheit der in die Bauchhöhle der Thiere transplantirten thierischen Substanzen hat einen wichtigen Einfluſs auf die Art der organischen Veränderungen; auch das Volumen derselben ist für das Resultat nicht indifferent; daher habe ich 2) in den meisten Fällen sehr rasche Verwachsung mit den benachbarten Gebilden beobachtet, bei dem Goldschlägerhäutchen mit deutlicher Veränderung derselben (indem sie offenbar stellenweise von der plastischen Lymphe durchdrungen wurde); in einigen Fällen war die transplantirte Substanz (Gallen- und Schwimmblase) völlig und spurlos verschwunden (resorbirt), in anderen endlich wirkte sie als ein stärkerer Reiz, und erregte suppurative und sogar brandige Entzündung der serösen Häute (wenn mehrere thierische Substanzen und von bedeutendem Volumen transplantirt worden waren). 3) Die transplantirte Blase blieb stets mit Luft angefüllt (also nicht so, wie in Belmas' Versuchen). 4) Die Verwandlung der Blase in einen knorpelartigen Knoten, so wie es Belmas angiebt, habe ich noch nicht beobachtet; ich zweifle übrigens nicht an der Möglichkeit davon. Man muſs nicht glauben, daſs dabei der Knoten sich aus der Blase bildet, sondern er ist weiter nichts, als eine organisirte Kyste, aus der rund um die Blase herum ausgeschwitzten plastischen Lymphe gebildet. Die Blase selbst wird entweder resorbirt, oder wenn sie zu groſs und zu dick war, so wirkt sie als ein fremder Körper und erregt eine eiterähnliche Exsudation in der neu gebildeten Kyste. Ich besitze jetzt zwei Präparate, welche diesen Proceſs am augenscheinlichsten nachweisen. Ein Präparat, dessen Abbildung ich hier hinzugefügt habe, ist eine enorme, fast knorpelartige Kyste, welche nach der Transplantation einer Schwimmblase (eines Hechtes) in die Bauchhöhle eines Hundes sich gebildet hatte, welcher 22 Tage nach der Operation lebte. Die Kyste war mit dem Netze fest verwachsen, und mit flüssigem Eiter (bis zu ℥jjβ) angefüllt; die innere Fläche derselben sieht ganz so, wie eine absondernde Fläche aus; die äuſsere Form entsprach gerade der Form der Schwimmblase, von der Blase selbst aber war keine Spur vorhanden. Zuerst glaubte ich, daſs

dieses die veränderte Schwimmblase selbst wäre; aber nach genauer Untersuchung fanden wir in der Höhle der Kyste eine Ligaturschlinge, mit welcher der kleine *Processus vermiformis* der Schwimmblase unterbunden worden war, ganz frei liegend. Das zweite Präparat ist eine runde lymphatische Kyste, welche sich nach 8 Tagen um eine in die Bauchhöhle transplantirte Blase aus Goldschlägerhäutchen gebildet hatte; ich injicirte das Thier nach dem Tode. Die Injectionsmasse drang in die kleinsten neu gebildeten Gefäfse zwischen der Kyste und dem mit ihr verwachsenen Bauchfelle; die Blase selbst lag noch unverändert in der Kyste, mit derselben fast verklebt und mit Luft angefüllt. 5) Wie rasch die Ablagerung der plastischen Lymphe um die transplantirte Blase geschehen kann, zeigt unser unglücklich abgelaufene Fall; die zweite Blase aus Goldschlägerhäutchen wurde kaum drei Stunden vor dem Tode in den Bruchsack hineingebracht, und schon fanden sich Verwachsungen derselben mit der serösen Haut.

Was die Methode selbst anbetrifft, welche ich bei meinem Kranken angewandt habe, so ist sie weiter nichts, als die modificirte Belmas'sche, soviel ich diese damals aus der sehr dürftigen Beschreibung in Rust's Wörterbuche und Velpeau's *Medecine operatoire* verstanden hatte. Ich verfuhr aber, wie mich dünkt, einfacher. Nach gemachter Reposition der Darmstücke und Anlegung eines Bruchbandes machte ich einen 1 Zoll langen Schnitt in den unteren Theil des Hodensackes; ich entblöfste schichtenweise den Bruchsack, machte in denselben einen einige Linien grofsen Schnitt, führte meinen kleinen Finger hinein, um mich zu überzeugen, dafs keine Verwachsungen stattfanden; dann brachte ich den verschlossenen Troisquart (halb gebogen und dem Flourent'schen ähnlich) hinein, machte einen Stich von innen nach aufsen durch den Bruchsackhals, entfernte das Stylet des Troisquarts, und brachte statt dessen das Ende der Canüle ein, welche mit einer andern Canüle in Verbindung stand, an welcher eine vorbereitete Blase aus Goldschlägerhäutchen angeklebt war; ich zog jetzt die Canüle durch den Einstich heraus, so dafs die Blase in der Höhle des Bruchsackes zu liegen kam, blies sie durch die Canüle auf, band sie mit einem Faden fest und entfernte die Canüle. Die untere Wunde wurde mit Pflasterstreifen genau verbunden. Der traumatische Eingriff auf den Bruchsack war hier eben so gering und unbedeutend, wie bei der eigentlichen Belmas'schen Methode; die Blase war bei mir aber gröfser, weil

die Bruchöffnung recht breit war. — Wo ist hier die Ursache des Todes zu suchen? Gewifs in der Bauchfellentzündung; aber wie tödtete hier eigentlich die Entzündung? — Die Section zeigte keine Spur von Brand; die Entzündung selbst war nicht überall verbreitet, nur stellenweise; die eiterähnliche Exsudation war höchst unbedeutend, nur zwischen einigen Darmwindungen. Hat hier nicht vielleicht die vorausgegangene Schwefelcur zum ungünstigen Ausgange beigetragen? Oder war die transplantirte Blase zu grofs? Sollte man nicht bei den ersten Kennzeichen von Entzündung die Blase zu entfernen suchen? Wirkten vielleicht die Bruchbandage und einige Dosen Opium vor der Operation so nachtheilig? — Alles dieses überlasse ich dem freiwilligen Urtheile des Lesers; selbst aber glaube ich, dafs die Methode, trotz diesem unglücklichen Ausgange, noch wiederholt und geprüft zu werden verdient. Uebrigens scheint mir die neueste Radicalcur der Brüche mit den Insectennadeln noch mehrere Vortheile zu versprechen, und aufserdem bei weitem weniger gefährlich zu seyn.

Verbrennungen.

Achtunddreifsigster Fall. Verbrennung mit siedendem Wasser. Behandlung mit Baumwolle und *Linimentum calcareum*. Genesung. — Kaddri, eine ehstnische Bäuerin, 25 Jahre alt, von kräftiger Constitution, hatte am 17ten Januar 1837, um 9 Uhr Vormittags, das Unglück, mit heifsem Wasser, welches eben aus einem Kessel geschöpft worden war, begossen zu werden. Die Kranke wurde erst am folgenden Tage in die chirurgische Abtheilung unseres Clinicums gebracht. Während dieser Zeit hatte sie zwei Mal Anwandluugen von einer Ohnmacht gehabt.

Status praesens. Das ganze Gesicht, der vordere und rechte Seitentheil des Halses, so wie der mittlere Theil der Brust, nebst den Mammae und beide Vorderarme, vom Handgelenke bis zum Ellenbogen, zeigten theils eine erythematöse Röthe, theils waren sie mit Blasen besetzt, von welchen die gröfsere Zahl ein dünnes, klares, gelbliches Serum, einige wenige dagegen eine milchfarbige Flüssigkeit enthielten; endlich kamen auch hin und wieder gelblich-graue, an und für sich unempfindliche, aber gegen den Druck des Fingers schmerzhafte Flecke vor.

Was das allgemeine Befinden betrifft, so war der Puls rfequent, hart und voll, machte zwischen 120 bis 130 Schläge in

der Minute; die Kranke klagte dabei über starke Kopfschmerzen klopfender Art; die Se- und Excretionen waren sparsam.

Die Behandlung wurde den 18ten mit einem Aderlasse eröffnet von ℔j, der linke Arm nach Velpeau's Methode mit *Linim. calcar.* bestrichen und Heftpflasterstreifen eingewikkelt, der Kopf mit Charpie und *Liniment. calcer.* bedeckt, der rechte Arm und die Brust mit Mehl bestreut und Baumwolle darüber gethan. Abends war der Puls weicher, allein noch 120. Ein Stuhl ist gewesen.

Den 19ten. Schmerz im linken Arme. — Die Brandblasen am linken Handgelenke werden mit der Lancette aufgeschlitzt; das Secret ausgedrückt und *Linim. calcar.* mit Charpie darauf gethan. Innerlich Abführung aus *Magnes. sulph.*, gegen die Nacht 2 Dosen *Pulv. Doveri* zu Gr. V.

Den 20sten. Schlaf gut; ein Stuhl; Puls weich und langsamer. Verband des Gesichts erneuert. Abends heftiges Kopfweh; Aderlafs von ℔ß; erweichendes Klystier.

Den 22sten. Am linken Arme neuer Verband: der Papillarkörper war entblöfst. Abends ein Klystier.

Den 23sten bis 27sten. Im Gesichte, welches durch das Abfallen der Geschwulst eine ganz andere Physiognomie bekommen hat, haben sich hellbraune Borken gebildet; an den Brüsten und dem linken Arme ist frische Granulation, der rechte Arm fast ganz verheilt. Der Verband wird alle zwei bis drei Tage erneuert, jeden Abend ein Klystier, so dafs täglich zwei bis drei Stühle erfolgen.

Den 28sten Februar bis 6ten März. Auch der linke Arm ist ganz verheilt, und nur auf den Brüsten sind die Geschwüre offen, tief und mit schmutziger, stark secernirender Granulation, woher sie täglich mit Lapis touchirt werden.

Bis zum 11ten. Die Geschwüre der Brüste wurden mit *Empl. sapon.* bedeckt, und mit Lapis bestrichen, doch neigen sie erst wenig zur Heilung.

Vom 12ten bis 26sten wurde Patientin ambulatorisch behandelt, und die Geschwüre an der Brust durch *Linim. calcar.* und Lapis allmälig zur Vernarbung gebracht.

Neununddreifsigster Fall. Sehr ausgebreitete und tiefe Verbrennung (im letzten Grade). Hectischer Zustand. Tod. — Die Patientin, Anna aus Wenershof, 56 Jahr alt, leidet an epileptischen Anfällen, in deren einem sie in einen Kessel mit siedender Flüssigkeit fiel. Zwölf Tage

nach stattgefundener Verbrennung wurde sie, ohne früher behandelt worden zu seyn, am 3ten August 1836 in's Clinicum aufgenommen. Ihr Zustand bei der Aufnahme war folgender:

Am ganzen rechten Arme war die Verbrennung durch die Haut bis auf's Zellgewebe gedrungen; besonders an der äufsern Fläche des Armes erschien die Haut schwarz und hart, und war nur an wenigen Stellen von der Natur abgestofsen, wo denn schmutziges Eiter die wuchernde Granulation bedeckte. Die Finger und die Hand waren gröfstentheils unbeschädigt, aber an dem Rücken der letzten befand sich eine Infiltration von röthlicher Flüssigkeit in's Zellgewebe. — Auf die linke Hand bis zur Mitte des Vorderarmes hatte die Verbrennung gleichmäfsig heftig eingewirkt, und war an den Fingern bis auf die Knochen gedrungen, so dafs sie fast keine Empfindung zeigten, nur mit Ausnahme einer Stelle, wo das Brandige abgestofsen, und Eiterung eingetreten war. Die Schulter der rechten Seite war nur theilweise angegriffen, so dafs die Haut stellenweise die normale Beschaffenheit zeigte. Am Halse war die Eschara schon gröfstentheils abgestofsen, und die Fläche in Eiterung begriffen. — Die rechte Seite des Gesichtes und die gröfsere Hälfte des Kopfes war noch von der in eine schwarze, harte Kruste verwandelten Haut bedeckt, nach deren Einschneidung blutige Flüssigkeit hervortrat.

Die eiternden Flächen zeigten mehr ein torpides, als entzündetes Ansehen. Die Lippen waren geschwollen und in Eiterung begriffen, eben so das rechte Auge, welches nicht geöffnet werden konnte. — Auch das rechte Ohr war afficirt und mit Eiter gefüllt, die Kranke überhaupt schwerhörig. — Aufser diesen objectiven Erscheinungen klagte die Kranke besonders über Schmerzen in den verletzten Theilen, war aber übrigens bei vollkommener Besinnung. Die übrigen Functionen gingen normal von statten.

Den 3ten August. Es wurden die verbrannten Stellen bedeckt mit Plumaceaux und *Linim. calcar.* Der ganze rechte Arm wurde mit Heftpflastern umwickelt, über den Kopf, Hals und auf die rechte Hand Breiumschläge gelegt. Zum Getränke: *R. aq. oxy-muriat.* ℥jj, *Sacch. alb.* ℥jj, *Aq. simpl.* ℔j. Gegen die Nacht 2 *Pulv. Doveri*, jedes von ¼ Gr. Opium. Patientin schlief viel im Verlaufe des Tages, und athmete dabei mühsam durch die Nasenlöcher, in deren jedes ein Röhrchen aus Federpose gethan war.

Den 4ten. Patientin hatte die Nacht gut geschlafen, und klagte, aufser über Schmerzen in den verletzten Theilen, sonst

über keine Beschwerden. Der rechte Arm blieb umwickelt, die übrigen Theile wurden wieder mit dem *Linim. calcar.* bestrichen; der Breiumschlag mit *Solutio calc. muriat.* befeuchtet. Am Abende wieder 2 Dover'sche Pulver. Sie hatte etwas Appetit, und am Abende einen normalen Stuhlgang; die Thätigkeit der unverletzten Haut ziemlich normal.

Den 5ten. Die Eschara hatte sich an mehreren Stellen so weit abgestofsen, dafs sie daselbst mit Hülfe der Scheere entfernt werden konnte.

Den 6ten. Die gestern von der Haut entblöfsten Stellen waren heute mit dickem Eiter bedeckt, es konnten am rechten Arme und am Kopfe heute wieder einige Hautlappen mit der Scheere abgelöset werden. Patientin hat die Nacht recht gut geschlafen, etwas geschwitzt, und bittet heute etwas mehr zu essen. Der rechte Arm wurde auch heute wieder mit Heftpflasterstreifen und einer Expulsivbinde eingewickelt; der übrige Verband gleichfalls wie gestern.

Den 7ten. Die Escharn konnte fast an allen Stellen abgelöset werden. Der Verband blieb derselbe.

Den 8ten. Die Binde und die Pflaster am Arme wurden abgenommen, und da die Eschara am Ellenbogen sich nicht abgelöset hatte, so wurde nur der Vorderarm mit 2 Pflastern umwickelt, und der übrige Theil mit einem Breiumschlage bedeckt. Am Halse wurde die eiternde Fläche mit *Lapis infern.* betupft. 5 Gr. *Pulv. Dov.* 3 Mal täglich.

Den 10ten. Sie hat die vorige Nacht wenig geschlafen, indem die Schmerzen im Arme sie daran gehindert haben. Der Verband und die innern Mittel blieben heute dieselben. — In Rücksicht auf die vorige schlechte Nacht bekam sie heute in drei Absätzen 15 Gr. *Pulv. Dov.*

Den 11ten. Sie hat gut geschlafen. Der Arm wurde wieder mit Pflastern und Binden umwickelt, nachdem die Eschara am Ellenbogen etwas abgelöset worden war. Die übrigen Theile mit Charpie und *Ung. cale.* bedeckt, und darüber Breiumschläge. Am Tage erhält sie nur 2 Dover'sche Pulver zu $\frac{1}{2}$ Gr. Opium.

Den 12ten. Am Gesichte wurde der Verband erneuert, und die wuchernde Granulation mit *Lapis infern.* betupft. Es wurde verordnet: *R. cort. chin. lich. island.* $\overline{aa}$ ℥ß, *Coque c. q. s. aq. font. ad col.* ℥Vj, *Cui adde acid. phosphor. dilut.* ʒj. Alle 2 Stunden 1 Efslöffel.

Den 13ten. Der Zustand der Patientin derselbe. Um den rechten Arm wird der Verband erneuert, nachdem er vorher mit *Lapis infern.* betupft worden war. An Gesicht und Hals wurden die Umschläge und das *Ung. calc.* fortgesetzt.

Den 15ten. Um den rechten Arm wurde der Verband mit den Pflastern und Binden erneuert. Zugleich wurde ein ähnlicher Verband um den Kopf gemacht. An der linken Hand wurden die abgestofsenen Phalangen des Daumens und zwei anderer Finger mit der Scheere entfernt. Allenthalben wurde die wuchernde Granulation mit *Lapis infern.* bestrichen. An dem linken Vorderarme wurde ebenfalls die Einwickelung gemacht.

Den 19ten. Der Zustand im Allgemeinen derselbe. Der Verband des Kopfes ward erneuert, aber die Charpie mit *Ung. digest.* bestrichen, nachdem die Fläche, wie früher, mit einer Auflösung von *Lap. infern.* bepinselt worden war.

Den 20sten. Die Ulna des rechten Armes war am Ellenbogengelenke entblöfst, aber nicht necrotisch. — Am linken Arme wurden wieder ein Paar Phalangen abgelöset, und ebenfalls Charpie mit *Linim. calcar.* und Heftpflasterstreifen angelegt.

Den 22sten. Am linken Auge, mit welchem die Patientin immer etwas sehen konnte, war am obern Augenliede durch die Auflockerung der Conjunctiva ein Ektropion entstanden; es wurden 10 Blutegel an die Schläfe gesetzt.

Den 23sten. Am Kopfe und besonders am Halse fangen die Wundränder schon zu heilen an. Betupfung und Bepinselung mit *Lap. infern.* Das Auge weniger geröthet.

Den 24sten. Am Morgen ein reichlicher, flüssiger Stuhl; es wurde daher die Phosphorsäure aus der Mixtur weggelassen, und ein Opiatklystier verordnet. Für das linke Auge: *R. lap. divin.* Gr. V, *Tra. theb. gutt.* Vjjj, *Muc. gum. arab.* ʒjj, *Aq. destill.* ℥Vjjj, als Umschlag. Die Verbände wurden erneuert.

Den 25sten. An der linken Hand wurden die gelösten Phalangen von zwei Fingern getrennt, so dafs jetzt kein vollständiger Finger mehr vorhanden war; der Verband an derselben Hand wurde mit reizender Salbe erneuert. Die andern Verbände und Verordnungen dieselben.

Den 31sten. Da der Compressivverband keinen auffallenden Nutzen gewährt hatte, im Gegentheile die Wundfläche am rechten Arme gelblich-blafs, und die Granulation fast ganz verschwunden war, so dafs das ganze Geschwür eine glatte mit einer glänzenden Membran bedeckte Fläche bildete, so wurde der Ver-

band weggelassen, und der rechte Arm nur mit *Ung. basilic.* verbunden, ohne Compression. Defsgleichen am linken Arme. Die entblöfsten Stellen des Radius fangen an, oberflächlich necrotisirt zu werden.

Den 1sten Septbr. Bei der Erneuerung des Verbandes am Kopfe fand sich eine bedeutende Masse Würmer, nach deren Wegschaffung mit *Ol. terebinth.* und nach Erneuerung des Bettes, der Kopf ganz einfach mit *Ung. basilic.* verbunden wurde. Am Arme zeigte sich die Granulation wieder erhobener; beide Arme wurden mit *Ung. basilc.* einfach verbunden.

Den 4ten. Sowohl beide Arme, als das Gesicht wurden nur mit reiner Charpie bedeckt. Die übrige Behandlung wie früher; nur auf die ödematöse Stelle der rechten Handfläche ein Breiumschlag mit aromatischer Tinctur.

Den 5ten. Wie gestern; an der linken Hand hatten sich wieder Würmer gebildet, trotz der täglichen Erneuerung des Verbandess, daher ihre Entstehung nur aus innern Ursachen erklärt werden kann.

Den 6ten. Da nach dem Aufhören der Compression die Wundfläche blasser, und überhaupt torpider, die Eiterabsonderung stärker geworden war, so wurde am rechten Arme wieder der Verband mit *Ung. basilic.*, Heftpflastern und die Einwickelung mit der Binde erneuert. Eben so wurde das Gesicht verbunden, ohne Binde. Der linke Arm wurde zum Theil eben so verbunden, theils ohne Bedeckung gelassen. Die übrige Behandlung wie früher. — Die Kräfte der Patientin haben sich allmälig verringert, der Appetit hat abgenommen, und die Abmagerung war bedeutend geworden.

Den 7ten. Da das Anlegen und Abnehmen der Verbandstücke der Patientin bedeutende Schmerzen verursacht, und kein auffallender Vortheil davon bemerkt wurde, so wurden alle Theile nur mit Compressen bedeckt, und oft mit warmem Wasser befeuchtet. An der linken Hand hatte sich eine Eitersenkung gebildet, welche sich bis über die Mitte des Vorderarmes erstreckte, und die Haut unterminirt hatte. Die Haut wurde hier gespalten.

Den 8ten. Da die Wundflächen ihr torpides Ansehen beibehielten, und weder reizende Salbe, noch der Compressivverband eine Aenderung hervorgebracht hatten, so wurden sie, theils um dieselben zu beleben, theils um der Patientin die Schmerzen beim Verbande bei der Hoffnungslosigkeit ihres Zustandes zu ersparen,

mit warmen Umschlägen bedeckt, bestehend aus *Sem. lin.* und *Spec. aromat.*

Den 9ten. Der Tod der Patientin war am Morgen erfolgt.

Bei der Section, am 10ten September, fand sich Folgendes: Der Körper sehr abgemagert; die wunde Fläche am Arme zeigte die pyogenische Membran, welche locker mit den Muskeln verwachsen war. — Im Herzbeutel fand sich etwas wässerige Flüssigkeit; im rechten Atrium des Herzens ein lymphatisches Coagulum; sonst war das Herz leer und etwas blafs. — Zwischen der rechten Lunge und der Pleura waren einige Adhäsionen. Die linke Lunge, mehr mit Blut angefüllt, zeigte eine geringe Crepitation, und war überhaupt leichter zerreifsbar (besonders am obern Lappen bemerkbar). — Die Wandungen des Darmcanals erschienen etwas dünner, als im normalen Zustande, und die Farbe weifser; nur im Coecum und im Dünndarme fanden sich wenige kleine Flecken, welche nur geröthet waren. — Die Leber war härter, als gewöhnlich, und blutleerer. — Die Blase sehr ausgedehnt, die Nieren normal. — Auf dem vordern Lappen des Gehirns, besonders auf der rechten Seite, waren plastische Exsudationen verhanden. Auf der Oberfläche des Gehirns und in den Gehirnhöhlen etwas wässerige Flüssigkeit; die sonstige Beschaffenheit normal. — An dem verbrannten Arme konnte ich vorzüglich gut die Gegenwart der pyogenischen Membran und bereits begonnenen Abstofsungsprocefs des entblöfsten necrotischen Oberarmes (durch die Furchenbildung um den Knochen) demonstriren. —

Bemerkung. Nach Dupuytren's meisterhafter Schilderung des Verlaufes der verschiedenen Grade der Verbrennung bleibt den Wundärzten nicht viel hinzuzusetzen übrig. — Trotz der sehr ausgebreiteten Verbrennung überstand die Kranke in unserem Falle die erste Reaction, — ja diese Reaction entsprach nicht einmal dem Grade und der Ausbreitung der Verletzung. Die Kranke unterlag offenbar der erschöpfenden Eiterung. Das war der Tod in der Periode der Abstofsungen. Es war auffallend zu beobachten, wie mit dem Sinken der Kräfte sich die Würmerbildung mit der eigenthümlichen gelblichen Bläfse, Torpidität und dem Schwinden der Granulation in der Wunde einstellte; man konnte jetzt sehr deutlich die Gegenwart einer „*membrane pyogénique*" der Franzosen nachweisen, indem das ganze Geschwür, namentlich am Arme, eine polirte, glatte, gelbliche Fläche darbot; nach dem Tode konnte ich auch wirklich fast die

ganze Membram, welche eine ziemlich dicke Schichte bildete, von den darunter liegenden Theilen leicht ablösen. — Der Nuzzen der Compression oder der Baynton'schen Umwickelung, welche von Velpeau vor Kurzem noch empfohlen worden sind, hat sich hier nicht bewährt; möge der Verfasser dafür anführen, was er wolle, ich glaube nicht, dafs diese Methode bei der Verbrennung mit der Escharabildung (besonders wenn die ganze Dicke des Coriums angegriffen ist) einen allgemeinen Gebrauch unter den Aerzten erlangen wird; weil 1) bei den sehr verbreiteten Verbrennungen der Verband viel umständlicher ist, als alle anderen. 2) Er ist schmerzhafter, besonders die Abnahme desselben. 3) Die Abstofsung der Eschara wird durch ihn gar nicht befördert. — Es mag seyn, dafs sehr torpide Geschwürsflächen, welche nach der Abstofsung der Eschara zurückbleiben, nach der Baynton'schen Umwickelung (wie auch andere torpide Geschwüre) eine viel bessere Beschaffenheit bekommen; bei der starken Escharabildung aber, so lange die Eschara nicht abgestofsen ist, werde ich mich künftig vor ihr hüten. Noch eine zweite Regel, welche ich mir bei der Beobachtung dieses Falles gemacht habe, besteht darin, dafs ich die Eschara gar nicht abtrennen werde, nur dann höchstens, wenn sie schon ganz aufser der Verbindung liegt; Dupuytren empfiehlt es auch, wie bekannt, die Eschara so lange als möglich sitzen zu lassen; obgleich ich in meinem Falle die Eschara nur stückenweise entfernte, so bemerkte ich davon doch durchaus keine Beschleunigung der Heilung; es scheint wirklich, dafs der Granulations- und Ueberhäutungsprocefs viel rascher vor sich geht, wenn die Geschwürsfläche mit einer halb-organischen Decke versehen ist. Um dem unter dem Brandschorfe angesammelten Eiter einen Ausflufs zu verschaffen, thut man, glaube ich, besser, wenn man jenen in der Mitte kreuzweise durchschneidet.

Suppurative Entzündungen. Abcesse. Fisteln.

Vierzigster Fall. *Pseudo-erysipelas* der untern Extremität nach der äufsern Verletzung. Hectik. Amputation des Oberschenkels. — Fistel durch den Stamm der *Art. cruralis.* Unterbindung dieser Arterie unter dem Poupart'schen Bande. Hervorragung des Knochens. Abstofsung. Genesung. — Johann, 16 Jahre alt, ein Schneiderbursche in Dorpat, fiel zu Anfange des April 1836 auf das rechte Knie, und erst zwei

Wochen darauf stellten sich lebhafte Schmerzen in diesem Gelenke ein. Man rieth ihm zu Eisumschlägen, schröpfte das Knie zwei Mal, und gab ihm eine Einreibung. Endlich blieb er ohne alle ärztliche Hülfe. Dabei nahmen Schmerz und Geschwulst zu, und Patient wurde am 30sten Juli stationär in's chirurgische Clinicum aufgenommen. Das ganze rechte Bein, vom obern Drittheile des Oberschenkels an bis zum Plattfusse, war geschwollen, roth, schmerzend und sehr empfindlich; die Richtung desselben war schief und säbelförmig, indem das Knie einwärts gezogen war, während der Plattfluſs nach aufsen sah. Oberhalb des Kniees war an der innern Fläche des Oberschenkels eine kleine Oeffnung mit Jauche gefüllt. Die Kräfte des Kranken waren sichtbar mitgenommen, — ein lebhaftes Fieber gegenwärtig. Die Diagnose wurde auf ein *Pseudo-erysipelas* gestellt.

Behandlung. Um die Spannung der Fascie aufzuheben, wurden am Unterschenkel vier, und am Oberschenkel zwei lange Incisionen gemacht, wobei Patient zwar in Ohnmacht fiel, aber gleich darauf bedeutende Erleichterung der Schmerzen fühlte, wie denn auch die Röthe augenblicklich ganz, und auch die Geschwulst zum Theil gewichen waren. Die Incisionen wurden mit in Oel getränkter Charpie gefüllt, das ganze Bein in ein erweichendes Kataplasma gehüllt, und innerlich *Potio Riverii* ℥Vj mit *Tart. emet.* Gr. j auf 24 Stunden gegeben.

Den 31sten. Geschwulst und Schmerz geringer. Emeticum.

Den 1sten August. Nur noch im Knie ein deutlicher Schmerz. 20 Blutegel an das Knie; *Ung. ciner.* in das Bein gerieben, darüber Breiumschlag. *Potio Riverii.* — Bis zum 7ten hatte die Geschwulst sich vermindert, der Schmerz war noch bei den Bewegungen im Knie- und Hüftgelenke vorhanden; in den Incisionen zeigte sich Jauche und necrotisirtes Zellgewebe, woher zu dessen besserer Abstofsung eine Incision am 7ten durch einen Kreuzschnitt vergröfsert wurde; alle Incisionen wurden verbunden mit: *R. ung. basilic.* ℥j, *Tra. myrrhae* ʒj, *Merc. praecip. rub.* ʒβ. Das Allgemeinbefinden verbesserte sich, die Zunge wurde rein, feucht, der Puls ruhiger, die hectische Gesichtsröthe schwand. Indem Patient das *Extr. chin. frig. par.* nicht vertrug erhielt er: *R. dec. alth.* ℥Vj, *Aq. oxy-muriat.* ℥β, *Syrup. simpl.* ℥j S., zweistündlich 1 Efslöffel. — Am 7ten Abends stellte sich ein heftiger Frostanfall ein, welcher sich mit einem allgemeinen Schweifse endigte, nach welchem Patient sehr matt und zusammengefallen war. Er erhielt Aether und *Tra. theb.* An das

Knie, wo die Schmerzen zugenommen hatten, 20 Blutegel. Am Abende ein ähnlicher, doch gelinderer Frostanfall. *Valeriana-infusum cum aether.*, — gegen die Nacht 2 *Pulv. Doveri*, zu 5 Gr. Narcotisches Kataplasma um das Bein. Ein ähnlicher fieberhafter Zustand dauert bis zum 12ten fort, zwischenein kam ein geringes Frösteln vor, der Puls erhielt sich zwischen 110—120, die Zunge trocken und braun, grofse Mattigkeit, umschriebene Wangenröthe, Oedem des ganzen Beines; die Incisionen sehr schmutzig, mit stinkender, dünner Jauche. — Es wurde beschlossen, die auf diesen Zustand fortdauernd einwirkende Ursache durch einen raschen Eingriff zu entfernen: die vorgeschlagene Amputation des Oberschenkels wurde endlich angenommen, und am 13ten vollführt. Bei dem Zirkelschnitte durch die Haut fand man dieselbe äufserst ödematös, woher zwei Seitenschnitte gemacht werden mufsten, damit man die Haut zurückschlagen konnte. An der Gränze der zurüskgeschlagenen Haut wurde die Musculatur mit zwei kräftigen Zügen durchschnitten, und der Knochen abgesägt. Dauer der Operation: 1 Minute 30 Secunden. Es wurden sechs Ligaturen angelegt und eine Hautarterie tordirt. — An zwei Stellen des Stumpfes, an welchen eine arterielle Blutung wie aus einem Schwamme hervorquoll, wurde die Tamponade mit Agaricus gemacht. Der Verband wurde, wie schon an einer andern Stelle erzählt worden ist, angelegt, indem die Wundränder in eine Längenspalte zusammengezogen wurden. — Während der Operation und des Verbandes traten oft wiederholte Anfälle tiefer Ohnmacht ein, welche mit kalten Anspritzungen des Gesichtes und der Brust, mit Einreibungen von Ammoniakriechsalz unter der Nase, und geringen Gaben von Liquor mit Wein bekämpft wurden. — Nach der Operation war der Puls sehr klein, schlug 142, das Gesicht und die Lippen bleich, die Zunge bräunlich, feucht. Patient verlangte nach sauren Gurken, und erhielt ein Scheibchen; Abends gab man ihm auf seinen Wunsch ein Glas gekochter Milch.

Den 14ten. Er hat die Nacht etwas geschlafen. Starker Durst, Puls 126, klein; — der Verband ist von der Flüssigkeit des ödematösen Stumpfes stark getränkt, keine Nachblutung; geringe Schmerzen im Stumpfe, woher der Verband desselben etwas aufgelockert wird. — *Dec. alth.* ℔j, *Aq. oxymur.* ʒj, *Syrup s.* ʒj zum Getränke. — Seit vorgestern kein Stuhlgang, woher ein erweichendes Klystier, welches auch bald wirkte. — Am Kreuze zeigte sich ein kleiner Decubitus, welcher mit dem Linimente

aus Eiweifs und Branntwein gewaschen wurde. — Abends: Puls 136, Durst lebhaft. Zur Nacht ½ Gr. Opium.

Den 15ten. Er hat gut geschlafen. Puls 125. Am Morgen drei flüssige Stühle, daher 6 Gutt. *Tra. theb.*, gleich zu nehmen, und: *R. dec. alth.* ℥Vj, *Aq. oxymur.* ℥β, *Tra. aromat.-acid.* 3β. Der Verband war etwas mit seröser Flüssigkeit genetzt. Abends: Puls 110. 5 *Gutt. tra. theb.*

Den 16ten. Puls 114. Schmerz in der Wunde und im Halse. Die linke Tonsille angeschwollen, der Rachen geröthet. Die Wunde wurde heute zum ersten Male entblöfst: sie sah sehr torpid aus, erfüllt mit abgestorbenem Zellgewebe; der Knochen hervorragend. Verband mit *Ung. basilic. c. Tra. myrrh.*; grofse Empfindlichkeit beim Verbande. Innerlich: *R. extr. chin. frig. par.* 3jj, *Tra. aromat.-acid.* 3j, *Aq. menth. pip.* ℥j, *Aq. simpl.* ℥V, *Syrup. aurant.* ℥j S., zweistündlich 1 Efslöffel. — Auf den Decubitus Tanninsalbe. — Abends: Puls 130. — 5 Gr. *Pulv. Dov.*

Den 17ten. Er hat nur wenig geschlafen. Ein flüssiger und ein consistenter Stuhl sind gewesen. Puls 156. Der Appetit regt sich. Die Amputationswunde wird von nun an täglich ein Mal, und der Decubitus täglich zwei Mal verbunden. An der inneren Seite des Hautschnittes zeigt sich geringe, blafsrothe Granulation; es wurden einige Ligaturfäden herausgezogen; wobei Patient heftig schrie. — Abends: Puls 138; zur Nacht ein Klystier mit 8 *Gutt. tra. lheb.*

Den 18tsn. Sehr unruhige Nacht. Puls 138. Verband mit: *R. ung. basilic.* ℥j, *Tra. myrrh. merc. praec. rubr.* āā 3j; und über den Verband lauwarme Kataplasmata aus *Spec. aromat.* und — *emollient.* āā; in der Wunde bemerkt man schon mehr blafsrothe Granulation. Innerlich zweistündlich zu 3 Gr. *Extr. hyoscyam.* — Abends: Puls 130.

Den 19ten. Er hat nur zwei Stunden geschlafen. Das Gesicht, das gesunde Bein und das Scrotum stark ödematös. Puls 120; Zunge feucht und ziemlich rein; seit gestern Abend drei aufgelösete Stuhlausleerungen. Der Stumpf wurde auspespritzt mit: *R. dec. chin.* (ex ℥jj) ℔j c. *Tra. myrrh.* ℥jj, und ohne Compression ganz lose verbunden, nachdem vorher eine mit Campherspiritus befeuchtete Expulsivbinde um den Stumpf angelegt worden war; zu dem aromatischen Kataplasma wurde Campher gesetzt. Auf den Hodensack ein aromatisches Kräuterkissen mit Campher; Waschungen des ganzen Körpers mit Essig- und Cam-

pherspiritus. Innerlich: *R. rad. columb.* ʒjj, *Cort. chin.* ℥ß, *Coq. c. aq. font. ad dec.* ℥Vj *adde tra. op. crocat.* ℈j, *Syrup. aurant.* ℥j S., zweistündlich 1 Efslöffel. — Abends: Puls 120. Klystier mit *Gutt.* X *tra. theb.*, und innerlich Gr. X *Pulv. Dov.*

Den 20sten. Er hat gut geschlafen. Drei Stühle; von dem Grunde der Wunde erhebt rich reichliche Granulation. — Er erhält Morgens eine Tasse Caffee, und Mittags Fleischbouillon.

Den 21ten. Schlaf gut; Puls 120; ein consistenter Stuhlgang; Zunge etwas trocken. In der Wunde hat sich die durch den Präcipitat bewirkte weifse schleimige Kruste abgestofsen, und zeigt die Wunde erfüllt mit reichlicher, doch blasser Granulation. — Die ödematösen Erscheinungen nehmen ab. — Die Mittel dieselben. — Abends immer 2 *Pulv. Dov.* zu 5 Gr.

Den 22sten. Schlaf gut. Puls 116. Zunge feucht. Ein consistenter Stuhl. Verband der Wunde mit trockenem *Pulv. praecip. rub.* und der oben genannten Salbe (*Ung. basilic. c. Tra. myrrh. et Praecip. rubr.*); auf die Brust zwei kleine Vesicatore zur Ableitung einer etwanigen Metastase nach der Brust.

Den 23sten. Zwei consistente Stühle. Puls 114. Die Granulation in der Wunde blafs. Beim Verbande wurden die Wundränder stark nach vorn gezogen, und darauf ein Compressivverband mit zwei graduirten Compressen angelegt. Patient erhält täglich Bier.

Den 24sten. Es sind fünf flüssige Stuhlgänge erfolgt. Puls 114. Klystier mit 10 *Gutt. tra. opii*, und in der Mixtur statt ℈j *Laudan.* — ʒß.

Den 25sten. Fünf aufgelösete Stühle. Die China wird ausgesetzt, und verordnet: *R. lichen. island. aq. fervid. ablut.* ℥ß, *Rad. columb.* ʒj, *Coq. c. aq. font. q. s. ad Colat.* ℥Vj *adde Laudan. liq.* ʒß, *Syrup. aurant.* ℥j; aufserdem ein Klystier mit *Gutt.* XV *laudan.* — Die Wunde sah lebhafter aus, und wurde mit einer leichten Lapislösung (zu Gr. j auf ℥j *Aq. dest.*) bepinselt. Abends kein *Pulv. Dov.*

Den 26sten. In der Nacht fünf flüssige und Morgens zwei aufgelöste Stuhlgänge. Die Mixtur bleibt, Klystier mit *Gutt.* XV *laudan.*; Abends 10 Gr. *Pulv. Dov.* — Abends: es sind noch einige durchfällige Stühle gewesen; Klystier mit XXV *Gutt. laudan.* Die linke Tonsille ist schmerzhaft, gechwollen und etwas exulcerirt. — Gurgelwasser aus *Dec. rad. alth.* und — *liquir.*, und lauwarmer Breiumschlag um den Hals.

Den 27sten Der Durchfall dauert fort. Die Wunde zeigt bessere Granulation, der Decubitus verkleinert sich. Puls 104. — Die Columbo in der Mixtur wurde auf 3j verringert, das Klystier mit *Tra. op. crocat. gutt.* XXV wiederholt. Die Vesicatorstellen auf der Brust waren verheilt, und wurden daher erneuert. Bis zum Abende noch drei Stühle.

Den 28sten. Er hat gut geschlafen, der Durchfall hat aufgehört. Die Wunde sieht gut aus, und füllt sich rascher. Puls 100. Abends Gr. X *Pulv. Dov.* Für die exulcerirte Tonsille ein Pinselsaft aus: *R. borac. venet.* 3j, *Mel. ros.* ℥j.

Den 29sten. Drei aufgelöste Stühle. Klystier mit 3j *Laudan.*; die Wunde mit trockenem Präcipitat bestreut, die Vesicatorstellen auf der Brust verbunden mit *Ung. cantharid. cum Camphora*, zum Pinselsaft Gr. X Opium. Zur Mixtur wurden 3jj *Extr. chin. frig. par.* hinzugesetzt.

Den 30sten Aug. bis 4ten Septbr. Der Durchfall hat ganz aufgehört. Die Wunde, welche sich überreizt, wuchernd und leicht blutend ausnahm, wurde nur mit *Cerat. simpl.* verbunden, wonach sie wieder ein besseres Aussehen annahm. Das aromatische Kataplasma wurde am 1sten September weggelassen.

Am 5ten bemerkte man eine schmerzhafte Stelle nach aufsen von der innern Hautincision; beim Sondiren stiefs man auf keinen harten Körper; es wurde diese Stelle für einen Fistelgang erkannt, welcher mit dem necrotisirten Knochenstumpfe in Verbindung stände.

Den 6ten. Der gestern aufgefundene Gang wurde mit einem Chinadecocte ausgespritzt.

Den 7ten. Die Schmerzhaftigkeit an der am 5ten bezeichneten Stelle dauert fort, und scheint Symptom einer beginnenden Periostitis zu seyn. Der Stumpf erhielt daher ein Laugenbad mit Cicuta. Puls 100.

Den 8ten. Die Sonde drang beim Sondiren des Fistelganges 4 Zoll tief ein; als sie ausgezogen wurde, folgte ihr arterielles Blut, stofsweise hervorgetreten; es mufste daher die *Art. cruralis*, in deren Richtung die Sonde eingedrungen war, durchstochen seyn; bei der sogleich vorgenommenen Unterbindung der Cruralis, zwei Querfinger unterhalb des *Ligam. Poupart.*, bestätigte sich die Richtigkeit dieses Verdachtes. Es wurden in einer Entfernung von ¼ Zoll zwei Ligaturen um die Cruralis angelegt, ein spritzender Hautast unterbunden, die Wunde mit Heftpflasterstreifen zusammengezogen, und eiskalte Umschläge

darüber gethan, zwei Stunden darauf bekam Patient einen heftigen Schüttelfrost, welcher nach dem Genusse von warmen Chamillenthee sich bald gab; der Puls stieg auf 138. — Abends: Keine Schmerzen in der Unterbindungswunde, Puls 120. *Pulv. Dov.* Gr. X.

Den 9ten. Er hat gut geschlafen, keine Schmerzen im Stumpfe. Puls 116. In die Markhöhle des hervorragenden Knochenstumpfes wurde zur Beförderung seiner Abstofsung eine Wiecke, mit *Spir. vini* getränkt, geschoben; die Amputationswunde mit reizender Salbe verbunden.

Den 10ten. Auf die Unterbindungsstelle statt der Eisumschläge Umschläge mit lauwarmer *Aq. Goulardi cum Spirit. vini.*

Den 11ten. Der Verband der Ligaturstelle wurde zum ersten Male erneuert: die Wunde war bis auf den unteren Winkel, in welchem sich etwas Eiter zeigte, *per primam* geheilt.

Den 12ten. Die Umschläge an der Ligaturstelle ausgesetzt. Puls gegen 100.

Den 13ten. Verband der Ligaturstellen erneuert. In den Knochenstumpf eine Wicke mit *Acid. sulph. dilut.*, die Wucherungen mit Lapis touchirt, und darauf reizende Salbe (*Ung. basilic. c. Tra. myrrh.* gethan.

Den 14ten. Es löseten sich heute die Ligaturen von der *Cruralis.* Puls 92. Verband des Stumpfes mit *Cerat. simpl.*

Den 16ten. In den Knochenstumpf eine Wiecke mit *Acid. sulphur. fumans.*

Bis zum 20sten. Der Verband wird alle zwei Tage erneuert; die Hauträuder legen sich gut an, und die Wunde zieht sich zusammen.

Den 22sten. Der Knochenstumpf ist schon etwas beweglich. Allgemeinbefinden aufserordentlich gut.

Den 28sten. Indem der Knochen sich noch nicht abstofsen will, so wurde seine Markhöhle mit dem *Ferrum candens* bestrichen, und eine Wiecke mit verdünnter Schwefelsäure hineingeschoben.

Den 29sten. Es lösete sich heute der Knochenstumpf, etwa 2 Zoll lang, mit langen zackigen Spitzen und gefurchter Oberfläche.

Den 1sten Octbr. Die Wunde mit rothem Präcipitat bestreut, und darüber einfache Salbe; an jedem Oberarme eine Fontanelle mit dem Schnitt.

Den 3ten. In die durch den entfernten Knochen entstandene Grube eine Wiecke mit *Tra. myrrh.*; die Wundfläche selbst mit trockener Charpie verbunden.

Bis zum 18ten zeigten sich wenig Veränderungen; die Grube, anfangs mit einem *Infus. flor. chamom.* ausgespritzt, füllte sich allmälig; der Stumpf wurde alle andere Tage verbunden, einfach, reizend mit Lapis touchirt, — je nach dem Character der Granulation.

Vom 18ten Octbr. bis 8ten Novbr. hatte Patient, besonderer Umstände halber, aufserhalb des Clinicums zubringen müssen. Als er am 8ten Novbr. mit einer catarrhalischen Angina behaftet dahin zurückkehrte, hatte sich die Wunde im Ganzen nur wenig verändert; die Granulationen hatten ein etwas wucherndes Ansehn angenommen. Die Angina gab sich in den nächsten Tagen, nach einigen Brechmitteln und lauwarmen Breiumschlägen um den Hals. Die Wunde wurde alle zwei Tage verbunden, d. h. der Rand derselben mit Lapis touchirt, Bleisalbe darauf gethan, und um den Stumpf die *Spica inguinalis* angelegt, um die sich zurückziehenden Muskeln nach vorn zu drängen. Bei dieser Behandlung verkleinerte die Wunde sich von Tage zu Tage, und als Patient am 7ten December auf seinen Wunsch entlassen wurde, war sie bis auf einige Linien ganz geschlossen. — Nach Wochen zeigte er sich wieder: die Amputationswunde war gänzlich verheilt, und der Kranke ging auf zwei Krücken ganz geschickt.

Bemerkung. Dieser Fall hat manchen Practicanten des chirurgischen Clinicums gewifs eine gute Veranlassung gegeben, die Macht der Natur und der Kunst gehörig zu würdigen. Ich werde das Merkwürdigste von diesem Falle speciell durchnehmen. Erstens der örtliche krankhafte Proceſs. — Die auffallendste äufsere Erscheinung desselben war das *Pseudo-erysipel*, oder richtiger die *pseudo-erysipelatöse Röthe*. Es war hier nicht so leicht zu diagnosticiren, welches Gewebe den eigentlichen Heerd des Leidens bildete; scheinbar war es der unter der Fascia liegende Zellstoff; dafür sprach die grofse Spannung und die allgemeine Verbreitung der Geschwulst und der Röthe; die Einschnitte am Unterschenkel durch die *Fascia lata* geführt, bestätigten noch mehr diese Diagnose, indem die Röthe und die Schmerzen augenblicklich nachliefsen; aber die später eingetretene Reihe von Erscheinungen zeigte, dafs unsere Diagnose nur zum Theil richtig gewesen war; der Unterschenkel war nämlich auch wirk-

lich von der Entzündung des unter der Fascia verbreiteten Zellstoffs angegriffen; die Affection bildete aber nichts weiter, als einen Reflex des Hauptleidens, welches oberhalb des Kniegelenkes (also wahrscheinlich auf der Stelle der Beschädigung) seinen Sitz hatte. Dieses Leiden bestand in der Vereiterung des zwischen den Muskeln liegenden Zellgewebes und der Muskelsubstanz selbst (namentlich des *Vastus internus*). Die Untersuchung des amputirten Gliedes wies dieses am deutlichsten nach; wir fanden: 1. die Haut in der ganzen untern, vordern Portion des Oberschenkels steatomatös degenerirt (besonders um die künstliche Oeffnung herum). 2. Die Muskelsubstanz und den zwischen den Muskelfibern liegenden Zellstoff wie einen Schwamm mit Eiter durch und durch imprägnirt. Das Eiter war dick, und beim Schnitte in die Muskelsubstanz sah die Fläche wie marmorirt aus; eine gelbliche Farbe, welche dem Eiter gehörte, war verbreitet zwischen den einzelnen noch röthlich aussehenden Muskelfiebern; stellenweise sah man auch die offenen Mündungen der einzelnen Gefässe, welche in dieser Masse verbreitet waren. Dieser bemerkenswerthe pathologische Zustand, welchen ich nirgends genau bezeichnet finde, kann nicht passender, als Eiterinfiltration genannt werden. Es kommt mir sogar zweifelhaft vor, ob dabei eine wirkliche Eiterbildung stattfindet; man bemerkt nämlich keine dicke tropfbare Flüssigkeit, sondern eine ziemlich feste, gelbe, nur der Farbe nach dem Eiter ähnliche Substanz, welche auch weder für einen Tuberkelstoff, noch für einen Scrophelstoff erklärt werden kann; die entzündlichen Erscheinungen begleiten offenbar die Bildung dieser Substanz. 3. Im Kniegelenke die Knorpeln resorbirt, und die Knochenflächen mit einander verwachsen; die Verwachsungsstelle zeichnete sich beim Durchsägen des Knochens als ein weifser compacter Streif aus. Die spongiöse Knochensubstanz liefs sich mit dem Messer durchschneiden; eine ähnliche Veränderung fand sich auch im Fufs- und Tarsalgelenke. Es ist bemerkenswerth, dafs die Lage des Gliedes stets eine ausgestreckte war; dadurch suchte die Natur die afficirten Extensoren in Erschlaffung zu erhalten. Wir sehen also aus diesem Falle, dafs diese Eiterinfiltration der Muskelsubstanz sich characterisirt: 1. zuerst durch eine pseudo-erysipelatöse Röthe, nebst Anschwellung und Spannung des ganzen Gliedes; später 2. wie jede andere tief liegende Eiterung, durch ein profuses Oedem des ganzen Gliedes; 3. durch schlechtes Ansehen des äufseren Geschwüres;

in unserem (40) Falle z. B. bildete es eine grofse, schmutzige, schwärzliche, aber mehr trockene, als reichlich absondernde Geschwürshöhle; zu den Fistelbildungen ist, wie es scheint, diese Eiterinfiltration der Muskelsubstanz weniger geneigt, als die des Zellstoffes; 4. endlich durch allgemeine hectische Erscheinungen mit gastrischer Complication. Durch die Betrachtung dieses krankhaften Processes kommen wir unwillkührlich zu der Frage: kann die Eiterinfiltration in der Muskelsubstanz ohne Ablösung des Gliedes geheilt werden? Diese Frage habe ich schon, wie ich glaube, oben bei der Beurtheilung eines Falles der Gelenkwunde genügend beantwortet; ich habe nur noch zu bemerken, dafs vielleicht nicht so sehr die örtliche Krankheit, als vielmehr der damit verbundene allgemeine hectische Zustand die Ablösung des Gliedes dringend erfordert. So war es auch in unserem Falle; man sah ein offenbares Mifsverhältnifs zwischen den Kräften des Kranken und seinem örtlichen Leiden; das blasse, abgemagerte Gesicht, auf welchem eine hectische Wangenröthe spielte, der kleine fieberhafte Puls, und eine grofse, schmutzige, braun gefärbte Höhle, ein Oedem, welches die Extremität mehr einem Elephantenfusse ähnlich machte, Schmerzen bei der geringsten Bewegung desselben, bildeten gewifs einen auffallenden Contrast, welcher nicht anders, als durch ein entscheidendes heroisches Verfahren aufgehoben werden konnte. — Zweitens. Dieser Fall zeigte zur Bewunderung mehrerer wenig Erfahrenen, dafs die höchste Entwickelung des hectischen Zustandes keinesweges als eine Contraindication für die Ablösung der Glieder betrachtet werden kann; es scheint, dafs die selbstständige Thätigkeit des Organismus sich zusammennimmt, um den traumatischen Eingriff auszuhalten, welcher ihn von dem Heerde des Uebels mit einem Male befreit. Könnte man sich wirklich eine gröfsere Hectik denken, als die, in welche dieses junge Subject verfallen war? Das Ansehen seines dicken, ödematös angeschwollenen Beines allein hätte schon Manchem die Lust geraubt, es mit dem Messer zu berühren; ich sah, dafs mehrere von meinen Zuhörern dabei nur die Achseln zuckten; ich hörte ein murmelndes Lispeln herum: das Alles erschütterte mich aber wenig; die innere Ueberzeugung, welche mich noch selten täuschte, bekräftigte in mir den Satz, welcher nur von wenigen Schriftstellern angeführt ist, und den ich stets durch meine Beobachtung in der Hospitalpraxis bestätigt gefunden habe: „dafs nämlich erschöpfte, hectische Kranke die Amputation viel glücklicher über-

„stehen, als kräftigere und scheinbar blühende.“ Die Amputatation selbst war eine von denen, bei welcher die in allen Handbüchern gewöhnlich aufgestellten Regeln sich als ungenügend zeigten. Von einem Zurückziehen der Haut konnte hier keine Rede seyn, weil 1) der Schnitt in dem obern Drittheile des Oberschenkels ausgeführt werden mufste, und auch schon die Anlegung des Tourniquets (welches hier offenbar unentbehrlich war) den Gehülfen bedeutend hinderte. 2) Die ödematöse Haut selbst liefs sich, auch selbst nach dem gemachten Schnitte, durchaus nicht zurückziehen. Die Decke für den Stumpf mufste hier natürlich von der Haut gebildet werden; die gewöhnliche Art des Abpräparirens der Haut war hier auch unausführbar; sie war zu entartet, um sich umbiegen zu lassen; ich machte daher zwei Seitenschnitte; bei diesem Präpariren der Haut, welches gewifs nicht länger als eine halbe Minute dauerte, flossen mehrere Pfund Wasser (Serum) aus dem ödematösen Zellstoffe heraus, und nun erst war es mir möglich, die beiden Hautlappen zurückzuschlagen. Der Patient selbst war nur wenig empfindlich gegen den traumatischen Eingriff, dafür aber traten nach der Operation mehrere Anfälle von Ohnmacht ein. Ich mufs dabei eines Umstandes gedenken, welcher gewifs auch allen Wundärzten vorgekommen ist: nachdem nämlich die Cruralis und mehrere Muskeläste unterbunden waren, liefs ich den Kranken, so schnell als möglich, von dem Operationstische in ein Bett bringen; dabei bemerkte ich nicht, dafs die zurückgezogene Profunda, welche fast eben so grofs, wie die Cruralis selbst war, nicht unterbunden worden war: mein Erstaunen war nicht gering, als ich die Mündung der Arterie erst nach einer halben Stunde bemerkte, nachdem der Kranke schon ruhig im Bette lag, und ich den Verband anlegen wollte. Was hinderte hier während der ganzen halben Stunde die Blutung aus der Arterie? Gewifs der ohnmächtige Zustand, die Zurückziehung, die Contraction des Gefäfses; und doch, als ich es bemerkte, war der Kranke schon erholt, sein Puls war deutlich zu fühlen; der Kranke war während der Zeit aus einem Zimmer in das andere transportirt worden, und, was noch merkwürdiger ist, es trat während derselben Zeit eine kleine parenchymatöse Blutung aus dem Stumpfe ein, welche ich durch Tamponade stillen mufste — und doch blutete die offene Profunda nicht. — Drittens. In der Nachbehandlung verdienen auch drei Umstäde unsere Aufmerksamkeit: 1) das Aussehen der Wunde beim ersten Verbande nach der Operation. Es scheint ein allgemeines

Gesetz im Organismus zu seyn, dafs alle auf dem ödematösen Boden entstandenen Trennungen der Continuität gewöhnlich einen sehr torpiden Character annehmen, die Secretionsfläche sieht welk, blafs, mit einem schmutzigen Stoffe bedeckt aus, ohne die geringste Spur von Granulation; wenn sich die Fleischwärzchen nun zeigen, so sehen sie auch sehr blafs und aufgedunsen aus; in unserem Falle gaben zum Theil der ödematöse Zustand des Stumpfes, zum Theil vielleicht die obwaltende Scrophulosis des Kranken der ganzen Wunde nach dem ersten Verbande ein höchst schmutziges Ansehen; sie war mit einem zähen, gelblich-weifslichen Stoffe bedeckt, mit der Absonderung einer schmutzigen Jauche verbunden; im Grunde derselben sah man nur wenig von dem Knochen, welcher kaum bedeckt und bräunlich gefärbt war. — Ich habe schon mehrere Male bemerkt, dafs kein einziges Mittel im Stande ist, eine auffallende Metamorphose in der specifisch schmutzig aussehenden Geschwürsfläche so rasch zu bewirken, als das *Hydrarg. oxydat. rubr.* in trockener Form: dieses Mittel kann man schon nach dem ersten Verbande (5—6 Tage nach der Operation) dreist brauchen, wenn die Wunfläche torpid und specifisch schlecht aussieht; so war es auch in diesem Falle; streut man das Präcipitat in gehöriger Quantität über die Fläche, und besonders auf die schmutzigen Stellen, so bemerkt man schon bei dem folgenden Verbande die Bildung einer neuen, gelblich-weifslichen Schichte, einer Art von Pseudomembran; wenn man dieselbe am andern Tage oder nach einigen Tagen mit der Pincette oder der Anspritzung wegnimmt, so sieht man unter derselben schon mehrere örtliche Fleischwärzchen; deckt man jetzt diese frische Granulationen mit erweichender Salbe, so bekommen sie bald ein torpides blafses Ansehen, welches nicht anders, als durch reizende, auch Präcipitat enthaltende Mittel vernichtet werden kann; diese einfache Beobachtung, welche ein Jeder am Krankenbette bestätigen kann, zeigt, wie unrichtig es ist, mit einigen neuen Wundärzten zu behaupten, dafs es durchaus kein fleischmachendes Mittel giebt; warum will man diesen alten Ausdruck verflachen und verbannen? Bezeichnet er nicht richtig die Erscheinung? Was geht das Wort uns an? — Der Präcipitat kann wirklich zu den wichtigsten, die Granulation befördernden Mitteln gerechnet werden, nur kann man, wie ich bemerkt habe, alsdann nur die Erzeugung der Fleischwärzchen nach seinem Gebrauche erwarten, wenn die Wundfläche sich mit einer Pseudomembran bedeckt hatte. 2) Der zweite Umstand in der Nachbe-

handlung war die merkwürdige Fistelbildung, welche vom obern Wundwinkel aus in die Arterienhöhle führte. Man brauchte durchaus keine Gewalt, um mit der Sonde in diese Höhle einzudringen, wahrscheinlich war sie mit einem sehr lockeren Blutcoagulum angefüllt; die Sonde gelangte bis zur Leistengegend. Fistelbildungen in dem scheinbar schon ganz verheilten Amputationsstumpfe waren mir gar nicht fremd, besonders da, wo der Knochen wenig bedeckt ist; ich wollte schon ein Setaceum durch den Fistelgang durchführen, als mit einem Male ein Strom arteriellen Bluts aus der Oeffnung drang; der Druck mit dem Daumen auf die *Art. Iliaca* brachte die Blutung augenblicklich zum Stillstande; beim Nachlassen des Druckes kehrte die Blutung wieder zurück. Was blieb mir zu thun übrig? Konnte ich mich auf die Compression mit der Binde etc. allein verlassen? Die geringste Nachblutung bei diesem Zustande der Kräfte konnte dem Kranken das Leben kosten; aufserdem durfte der Fistelgang auch nicht unberücksichtigt bleiben. Die Arterie in der Nähe der Oeffnung zu suchen, wäre nicht dem gegenwärtigen Stande der Wissenschaft gemäfs gewesen; Delpesch und Dupuytren haben uns auf die Nachtheile einer solchen Methode aufmerksam genug gemacht; ich machte daher den Schnitt nach dem Verlaufe der *Art. cruralis* einige Querfinger breit unter dem Poupart'schen Bande; dabei hatte ich den doppelten Zweck: 1. die Lage des Fistelganges zu erkennen, ihm eine gehörige Contraapertur zu verschaffen, und 2. die *Art. cruralis* im Nothfalle zu unterbinden. — Die Arterie wurde ohne Schwierigkeit entblöfst, aber wie grofs war unsere Verwunderung, als ich den Knopf der Sonde in der Höhle der Arterie selbst fühlte! Ich sah jetzt deutlich ein, dafs dieser gefährliche Fistelgang nicht anders zur Verschliefsung gebracht werden konnte, als durch Erregung einer plastischen Entzündung in der Arterie, — durch Unterbindung. Die Folgen beschönigten dieses Verfahren. — 3) Endlich der dritte Umstand ist die Hervorragung des Knochens, die sogenannte Conicität des Stumpfes. Aus dem, was ich schon oben erwähnt habe, geht hervor, dafs ich nur eine sehr karge Hautdecke für den Knocken bilden konnte, die Muskeln zogen sich fast gar nicht zusammen, waren verdünnt und härtlich, in Folge der Ablagerung von plastischen Stoffen; wenn wir hiezu noch die dyscratische Constitution des Kranken, die langwierige Eiterung des Stumpfes, welche immer mit der Resorption des benachbarten Theiles verbunden ist, hinzunehmen, so wird es uns nicht schwer fallen, diese Erscheinung

zu erklären. Obgleich es aus der Krankheitsgeschichte hervorgeht, dafs ich die concentrirte Schwefelsäure und das Glüheisen hier zu wiederholten Malen angewandt habe, um die Abstofsung zu beschleunigen, so dauerte doch der ganze Procefs über 6 Wochen, und ich glaube, dafs das Meiste dabei die Natur allein gethan hat. Man mufs nicht glauben, dafs eine solche Abstofsung ganz ohne Ablagerung einer neuen Knochenmasse entstehe; in unserem Falle war das Sequester von einer harten, granulirenden Kapsel deutlich umhüllt, welche offenbar auf eine neue Knochenbildung deutete, und obgleich das necrotische Stück 3 Zoll Par. lang war, so blieb der Amputationsstumpf noch nach der Abstofsung immer einige Linien in der Mitte hervorragen. — Ich glaube nicht, dafs durch einen Lappenschnitt und durch ein anderes operatives Verfahren diese Conicität des Stumpfes hätte verhüllt werden können; die langwierige Eiterung ist bestimmt die Hauptursache dieser Erscheinung gewesen.

Einundvierzigster Fall. *Abcessus frigidus scrophulosus* am Vorderarme mit Entartung des Zellstoffes und Periosteums. — Else, ehstnische Bäuerin aus Warrol, 16 Jahre alt, den 9ten Juni 1836 aufgenommen. Vor $2\frac{1}{2}$ Jahre ist Patientin beim Baden von den Stufen des Badegerüstes herunter und auf den ganzen linken Vorderarm gefallen; von da an ist ihr der Arm sogleich geschwollen und die Bewegung im Ellbogengelenke gehindert gewesen; man hat ihr damals gesagt, sie habe den Arm gebrochen, und ihr zwei Mal längs des ganzen Vorderarmes blutige Schröpfköpfe gesetzt; doch hatte sie keine Verbesserung gespürt.

Zustand bei der Aufnahme: Das linke Ellbogengelenk ist angeschwollen, der Vorderarm zeigt an seinem untern Drittheile eine Krümmung nach der Radialseite hin; an der Gränze zwischen dem mittlern und untern Drittheile befindet sich an der innern Ulnarseite eine dunkelrothe Geschwulst mit undeutlicher Fluctuation. Es wurde hier die Incision gemacht, und es entleerte sich viel Jauche; beim Sondiren konnte man nicht auf den Knochen kommen; die Wunde wurde mit in Oel getauchter Charpie ausgestopft, und Breiumschläge darauf gethan.

Den 10ten. Heute mufste die Wunde wieder aufgeschlizt werden, weil die Verjauchung sich noch tiefer unter der Haut fortsetzte.

Den 12ten. Die Wunde wurde heute mit *Ung. digest.* verbunden.

Den 13ten bis 22sten. Eben so. Die Wunde füllt sich vom Grunde aus mit Granulation.

Den 28sten. Die Ulna ist in der Gegend des Ellbogens schmerzhaft; auch ist an dieser Stelle eine unnatürliche Wölbung zugegen. Es wurden 4 Blutegel gesetzt.

Den 26sten. Die Schmerzhaftigkeit hat etwas nachgelassen. Es wurde ihr heute ein Sassap.-Decoct verschrieben: *R. rad. sassap.* ℥j, *Cop. c. aq. font.* ℔V *ad reman.* ℔jj, *Colat. adde aq. menth.* ℥j D.S., Morgens und Abends die Hälfte.

Den 29sten. Die Wunde sieht ziemlich reinlich aus. Das Ellbogengelenk ist schmerzensfrei, auch nicht mehr geröthet, wohl aber geschwollen.

Den 2ten Juli. *Status idem.* Da das Decoct den Stuhl nicht öffnet, so wird zu demselben ℈j *Fol. sennae* infundirt.

Den 5ten. Die Wunde verkleinert sich, die Granulation erhält sich dabei torpid; der Verband bleibt derselbe; es erfolgt täglich ein Stuhl.

Den 6ten bis 9ten. Die Wunde zieht sich langsam zusammen, die Granulation ist recht rein.

Den 10ten bis 13ten. Am 12ten war das untere Ende des Radius wieder schmerzhaft: es wurden 3 Blutegel angesetzt; am andern Tage war der Arm schmerzensfrei; Patientin konnte nun auf ihre dringende Bitte entlassen werden. Ihr Zustand war folgender: Beide Enden des Radius waren angeschwollen, die Wunde granulirte gut und zeigte Neigung, sich zusammenzuziehen und zu verheilen.

Zweiundvierzigster Fall. Suppurative Entzündung am Fufse mit der Affection des Perioteums. — Eva Janitz, Bäuerin, 72 Jahre alt, ist, ihrer Angabe nach, früher nie schwer krank gewesen. Vor 10 Tagen setzte sie sich beim Baden einer Erkältung aus, indem sie gleich nach demselben ihren Rückweg nach Hause mit blofsen Füfsen antrat. Gleich am andern Tage fühlte sie heftige, stechende Schmerzen im linken Fufse, welcher anschwoll, heifs wurde, und zur völlig freien Bewegung nicht mehr gebraucht werden konnte. Nach einigen Tagen zeigte sich eine fluctuirende Geschwulst, aus welcher sich etwas Eiter entleerte. Am 3ten September 1836 meldete sie sich zur Aufnahme, bei welcher ihr Zustand folgender war:

Mit Hülfe einer Krüke trat sie in's Zimmer, den linken Fufs schonend. Bei Besichtigung des Fufses zeigte sich die ganze Dorsalfläche geschwollen, blauroth, heifs, gespannt; nach oben

verbreitete sich die Geschwulst bis zu den Knorren. An der äufsern Seite des Fufses, in der Gegend der Verbindung der ersten Phalanx der grofsen Zehe mit dem *Os metatarsi*, zeigte sich eine erhabene Stelle, welche deutlich Fluctuation fühlen liefs und sich schon nach aufsen geöffnet hatte. Beim Berühren der Geschwulst klagte die Kranke über starke Schmerzen; aus der Oeffnung, welche sich nach aufsen gebildet hatte, flofs blutiges Eiter; die Umgegend der Geschwulst fühlte sich ödematös an. Das Allgemeinbefinden war gut, kein Fieber vorhanden, die Kräfte gut erhalten, die Verdauung ungestört.

Behandlung. Es wurde ein 2 Zoll langer Einschnitt in die Geschwulst gemacht, nach welchem sich mehrere Unzen Eiter entleerten, welcher später blutig wurde, darauf Breiumschläge gelegt. Schon am folgenden Tage waren die Schmerzen ganz geschwunden und die Geschwulst sehr abgefallen; diese verkleinerte sich aber später viel langsamer. — Am 9ten Septbr. wurden die Breiumschläge ausgesetzt, und die torpide Wunde reizend verbunden, d. h. mit rothem Präcipitat bestreut und darauf Digestivsalbe. Nach einigen Tagen fingen die Hauträuder schon an, sich anzulegen, und wurden von nun an täglich mit Lapis touchirt. — Am 18ten Septbr. war noch immer einige Geschwulst an der Basis der grofsen Zehe vorhanden, offenbar von einer Affection des Periosteums herrührend. Sie gab sich im Verlaufe von 10 Tagen gänzlich nach der Anwendung von Kali-Laugenbädern mit *Hba. cicut.* In dieser Zeit hatte sich die Wunde auch fast ganz geschlossen, so dafs Patientin am 29. Septbr. entlassen werden konnte.

Dreiundvierzigster Fall. *Anthrax.* Behandlung mit Schnitten. Genesung. — Abram, verabschiedeter Soldat, 46 Jahre alt, von ziemlich kräftigem Körperbau und phlegmatischem Temperament, bekam vor einigen Wochen Schmerzen in der Nackengegend, zwischen den Schulterblättern; es stellte sich Geschwulst in dieser Gegend ein, und der Kranke fühlte eine bedeutende Spannung; ein junger Arzt, an welchen er sich wandte, verordnete ihm, das Uebel für rheumatisch ansehend, ein Vesicator auf jene Stelle, worauf indefs Schmerz, Geschwulst und Spannung sich noch steigerten; darauf empfahl er dem Kranken zur Hebung der Spannung und Linderung der Schmerzen erweichende Breiumschläge. — Nachdem Patient diese einige Zeit über gebraucht, wobei indessen Schmerz und Spannung nicht abgenommen, die Geschwulst sich noch vermehrt hatte, erhoben sich

Bläschen auf der Geschwulst, welche platzten, und eine jauchige Flüssigkeit ausfliefsen liefsen. — Das namenlose Leiden des Kranken nöthigte ihn, um Aufnahme in das chirurgische Clinicum zu bitten, welche man ihm am 2ten Juni gewährte.

Zustand des Kranken bei der Aufnahme: Auf dem Rücken sah man zwischen den Schulterblättern eine $1\frac{1}{2}$ Hand breite Geschwulst, in deren Mitte eine $1\frac{1}{2}$ Zoll breite und eben so tiefe Oeffnung war, also ein Geschwür, dessen Boden schmutzig, aschgrau, und mit Jauche und Stücken necrosirten Zellgewebes angefüllt war; im Umfange dieser grofsen Oeffnung war die die Geschwulst bedeckende Haut wie ein Sieb durchlöchert, und liefs beim Drucke auf diese Parthie eine saniöse Flüssigkeit, untermischt mit Stücken nekrosirten Zellgewebes von sehr üblem Geruche, aus den kleinen Oeffnungen ausfliefsen. Der Rand der Geschwulst war ringsum hart, schmerzhaft beim Drucke, stark geschwollen, geröthet, und die Temperatur desselben erhöht. — Allgemeinbefinden: Die Kräfte des Kranken waren noch wohl erhalten; Puls klein, nicht bedeutend frequent, härtlich, die Zunge mit weifsem Schleim belegt, und verdorbener Geschmack zugegen; Appetit fehlte, der Stuhl hatte einige Tage angehalten, die Conjunction gelblich gefärbt, und überhaupt das Aussehen des Kranken abdominell.

Behandlung. Die ganze Geschwulst wurde sogleich durch zwei parallele und einen dieselben kreuzenden Schnitt gespalten, worauf man das Innere schmutzig grau, mit necrotischem Zellgewebe angefüllt und mit Jauche getränkt fand. Was von verdorbenem Zellgewebe entfernt werden konnte, wurde abgetragen, die Wunde mit in Oel getauchter Charpie ausgestopft und ein grofser Breiumschlag darauf gethan. Innerlich ein Emeticum.

Den 3ten Juni. Die Geschwulst ist geringer geworden, jedoch die Umgegend noch roth und schmerzhaft beim Drucke. Die innere Fläche sehr schmutig. Es wurden an den am meisten gespannten Stellen noch zwei 2 Zoll lange Incisionen gemacht, und ein Breiumschlag aus *Sem. lin.*, *Hba. hyosc.* und *Flor. chamom.* āā gemacht. — Er hatte die Nacht schlecht geschlafen, der Puls war klein, die Zunge weifslich belegt; einige Mal Erbrechen, und zwei Stühle. Innerlich wurde gegeben: *R. aq. oxy-muriat.* ʒjj, *Dec. alth.* ℥Vj.

Den 4ten. Die Schmerzen sind geringer, die Geschwulst aber noch ziemlich bedeutend, woher noch drei 2zollige Incisionen gemacht wurden; aus diesen spritzten drei Hautarterien stark

und mufsten mit *Agaricus* und *Pulv. styptic.* gestillt werden. Der am meisten schmutzige Theil der Wunde wurde mit *Ung. digest.*, der übrige Theil mit Charpie und Oel verbunden. — Er hat wegen lebhafter Stiche in der rechten Brusthälfte schlecht geschlafen, und erhielt auf diese Stelle einen grofsen Sinapismus.

Den 5ten. Er hat die Nacht fast gar nicht geschlafen. Die Wunde ist etwas reiner. Vom Chlorwasser wurden ʒjjj auf 24 Stunden, und Abends ein Dover'sches Pulver su 10 Gr. mit ½ Gr. Campher verordnet.

Den 6ten. Er hat gut geschlafen. Die Wunde ist reiner. Da kein Stuhl gewesen war, so wurde ein Klystier verordnet, und innerlich: *R. aq. oxymur.* ℥ß, *Syrup. simpl. aq. menth. p.* āā ℥j, *Dec. alth.* ℥V.

Den 7ten. Die Secretion der Wunde bedeutend. Der Verband 2 Mal täglich gemacht.

Den 8ten. Die Wunde wurde nur zur Hälfte reizend verbunden mit: *R. ung. basilic.* ℥j, *Tra. myrrh.* ʒj, und wegen der profusen Eitersecretion nur ein kleines Kataplasma auf die verhärteten Stellen gelegt. Mit dem Chlorwasser auf ʒV gestiegen.

Bis zum 15ten veränderte sich der Zustand wenig.

Am 16ten fand man die Cutis an einer Stelle des unteren Wundrandes fast ganz von dem darunter gelegenen Gewebe getrennt, woher sie auf der Hohlsonde gespalten wurde. Eine neben liegende, sehr schmutzige Stelle wurde mit Lapis sehr nachdrücklich touchirt, die Wunde mit in *Aq. oxymur.* getränkter Charpie, welche oft benetzt werden sollte, bedeckt, und der Breiumschlag weggelassen. Innerlich: *R. cort. chin.* ℥ß ad *Infus.* ℥Vj, *Acid. sulph. dilut.* ʒj S., zweistündlich 1 Efslöffel.

Bis zum 23sten hatte die Wunde sich nicht wesentlich verbessert, und wurde daher verbunden mit *Ung. elemi*, und darüber Fomentationen gemacht aus: *R. spec. aromat.* ℥j *ad Infus.* ℔j *adde Vin. rubr.* ℔j.

Schon am 19ten hatte sich ein Fieberanfall mit Frost, Hitze und darauf folgendem Schweifse eingestellt. Dieser war täglich zur Mittagszeit wiedergekehrt. Patient erhielt am Vormittage des 25sten drei Dosen zu 4 Gr. *Chin. sulph.*

Den 26sten. Das Fieber war gestern ausgeblieben. Er fühlt sich sehr wohl. Die Wunde sieht viel reiner aus. Sie wurde nur mit *Ung. elemi* verbunden, die Fomentationen ausgesetzt, und innerlich das Chinainfusum mit ʒj *Acid. phosphoric. dilut.* gegeben.

Von nun an fingen die Wundränder an, sich anzulegen, und der Grund der Wunde selbst, welcher sich besonders ziemlich ausgefüllt hatte, behielt ein gutes Aussehen; die Wundfläche wurde täglich bepinselt mit: *R. lap. infern.* Gr. Vjjj, *Aq. dest.* ℥j, die Ränder mit Lapis touchirt, und mit *Ung. basilic.* verbunden. Auf diese Weise gelang es, dafs die Wunde am 20sten ganz vernarbt war.

Vierundvierzigster Fall. Anthrax von torpidem Character. Behandlung durch den Schnitt. Würmerbildung in der Wunde. Genesung. — Sergei Maximoff, ein russischer Maurer, 62 Jahre alt, aus der Stadt, kam am 6ten September 1836 auf das Clinicum, und beklagte sich über eine harte Geschwulst auf dem rechten Schulterblatte. Er fühlte in derselben heftige Schmerzen, und konnte den rechten Arm defshalb minder gebrauchen. Die Geschwulst selbst war sehr gespannt, hatte die Gröfse einer Unterschale, nahm sich sehr misfarbig aus und zeigte in der Mitte eine Eitersammlug; sie war erst seit Kurzem entstanden. Dabei kein ausgebildetes Fieber zu beobachten. — Die Geschwulst wurde in das Kreuz tief gespalten, ein angemessener Verband angelegt, und der Kranke als Ambulant angenommen. Als er am 7ten wieder erschien, hatte sich die Wunde mit vielen Würmern gefüllt. Patient wurde stationär aufgenommen. — Die Wunde wurde von sämmtlichen Würmern gereinigt, mit Terpentinöl gewaschen, und ℥j *Ung. basilicon.* mit *Tra. myrrh.* ʒj mit Plumaceaux auf die Wunden gelegt. Ueber das Ganze wurde ein erweichendes Kataplasma von *Sem. lini* mit *Spec. resolvent.* geschlagen.

Am Abende klagte Patient wieder über heftiges Jucken in der Wunde. Als sie geöffnet wurde, zeigten sich wieder Würmer, welche man entfernte, und einen neuen Verband machte. Patient erhielt innerlich *Magnes. sulphur.* ℥jβ.

Am 8ten. Befinden gut. Die Wunde nahm sich gut aus.

Am 10ten. Die Wunde füllt sich immer mehr. Innerlich *Magnes. sulphur.* ℥jβ. Der Verband derselbe.

Am 12ten. Die Wunde wurde mit Heftpflasterstreifen zusammengezogen und mit *Cerat. simpl.* bedeckt. Zwei Stühle.

Am 15ten. Die Wunde fast ganz gefüllt.

Am 16ten. Entlassung mit dem Verbande.

Fünfundvierzigster Fall. Hemiplegie mit Eiterbildung unter den Glutäen. Tod. Ein eingekapseltes Extravasat im Gehirne. — Anna Semenowna,

Rufsin, Weib eines Tagelöhners aus Dorpat, 40 Jahre alt, von gracilem schlaffem Bau, sonst von keinem discratischen Habitus, wurde am 17ten September 1836 in die chirurgische Abtheilung des Clinicums aufgenommen.

In der Gegend des linken Trochanters zeigt sich bei der Kranken eine handgrofse, dunkelrothe oder mehr livide, heifse, teigig anzufühlende, wenig schmerzhafte Entzündungsgeschwulst, und auf der Höhe derselben ein schwarzgrauer, dünner Brandschorf, umgeben von einer gelbröthlichen Demarcationslinie. Der übrige Theil des Oberschenkels, der Unterschenkel, besonders aber der Fufs, sind kalt und ödematös angeschwollen, die Bewegungen des Gliedes erschwert und die Flexoren des Oberschenkels in einer ziemlich starken Contraction. Auch in der Gegend des Kniees sind einige brandige Borken, welche von einem geringen entzündlichen Hofe umgeben sind, zu bemerken. An dem linken Arme, in der Gegend des Olecranon, ist eine harte, elastische, wenig geröthete und heifse Anschwellung zu bemerken, der Vorderarm und die Hand ebenfalls kalt, und ödematös angeschwollen. Auch findet man die Leisten- und Achseldrüsen aufgetrieben und hart. — Es fehlen der Kranken auf eine auffallende Weise die Muskelkräfte; sie kann weder stehen, noch sitzen, und vermag kaum beim Liegen den Kopf ohne grofse Anstrengung aufzurichten; indessen giebt sie weder durch ein ausgezeichnet klägliche Sprache, noch durch Stöhnen und Anken einen besonders grofsen Grad von Verstimmung des Gemeingefühls zu erkennen. Der Puls ist fieberhaft, 80—90 in der Minute; die Haut am gröfsten Theile des Körpers heifs, der Durst lebhaft, die Zunge, besonders an den Rändern, belegt. Ferner sind nach der Aussage der Kranken, noch geringe Kopfschmerzen vorhanden, so wie Hartleibigkeit, welche ihr schon seit einiger Zeit habituell sind.

Anamnese. Patientin behauptet, in ihrem bisherigen Leben an keiner besonders hervorzuhebenden Krankheit gelitten zu haben, obgleich sie, besonders in den letzten Jahren, in grofser Dürftigkeit und feuchten Wohnungen gelebt hat. Sie hat neun Geburten glücklich überstanden, und ist jetzt schon seit Jahren nicht menstruirt. Ueber die Entstehung der Geschwulst am Oberschenkel und Ellbogen giebt sie nur so viel an, dafs beide zu gleicher Zeit vor einem Monate in Verbindung mit Kopfschmerzen sich einstellten, und dafs sie gegen dieselben bisher nichts gebraucht habe.

Die Behandlung bestand darin, dafs in die Geschwulst am Trochanter mehrere tiefe Incisionen gemacht wurden, wobei man aber weder auf Eiter, noch auf abgestorbenen Zellstoff stiefs, sondern es wurde nur die Spannung der Fascie aufgehoben. Die ganze Gegend wurde mit einem aromatischen Breiumschlage bedeckt, in das Ellbogengelenk Neapolitansalbe gerieben und darüber ein Breiumschlag gethan; die ödematösen Hände und Füfse öfter mit Campherspiritus gewaschen, und mit Kräuterkissen, welche Campher enthielten, bedeckt. Innerlich: *R. dec. alth.* ℥Vj, *Aqua oxymur.* 3jj, *Syrup. s.* ℥j. Geschwulst und Spannung zeigten in der Gegend am Trochanter zwar sich vermindert, allein die Incisionen nahmen schnell ein sehr misfarbiges Ansehen an; nach einigen Tagen war beim Drucke neben den Einschnitten auffallend deutliche Crepitation zu hören; allein nach gemachter Incision quoll eine mit Luftblasen erfüllte Flüssigkeit hervor; die Wunden mufsten bald wieder reizend verbunden werden (mit *Ung. basilic.* ℥j *cum Tra. myrrh*). Der allgemeine Kräftezustand blieb aber, trotz Valeriana und Campher, sehr mifslich. Der Puls klein, schnell, unregelmäfsig, schlaflose Nächte, angreifende Durchfälle. Gegen diese hatte noch Opium innerlich und im Klystiere den besten Erfolg; allein am 26sten brachte die Kranke den ganzen Tag in einem schlafsüchtigen Zustande zu, welches der Narcose zugeschrieben wurde, woher man alles Opium aussetzte. Den 27sten Morgens starb sie. — Die Section wurde 36 Stunden nach dem Tode gemacht.

Leichenbefund. Die untere Seite des Ober- und Unterschenkels (Theile, welche ödematös waren) sind dunkelblau und schon stark in Fäulnifs übergegangen. — In der Gegend des Geschwürs am Trochanter, etwas unterhalb desselben (da, wo einige Tage vor dem Tode der Patientin Crepitation bemerkt wurde), fand sich unter dem *Musc. Glutaeus* reichlich eine Hand grofse Stelle, an welcher das Zellgewebe zerstört und in eine eiterartige oder jauchige Flüssigkeit verwandelt war, welche mehr an den Wandungen haftete, als frei in der Höhle war. — In dem Gelenke des Oberarms und Ellbogens wurden einige membranartig ausgebreitete, sulzige Stücke von Exsudaten gefunden. Die übrigen Organe des Unterleibes zeigen keine pathologischen Veränderungen. — In der Schädelhöhle findet sich viel röthliches Serum (etwa ℥jV—Vj); defsgleichen sind auch die Ventrikel von einer solchen Flüssigkeit erfüllt. Das Gehirn selbst ist weicher, als gewöhnlich, nicht blutreich. In der Mitte des mittlern

Lappens der linken Seite, oder etwas mehr nach vorn, findet sich ungefähr ℥ß einer breiartigen, blutigen Flüssigkeit in einer röthlichen Pseudomembran eingeschlossen. — Die übrigen Organe zeigten nichts besonders Bemerkenswerthes.

Sechsundvierzigster Fall. Kalter Zellhaut-Abcefs am Kniegelenke. Behandlung durch einen grofsen Schnitt. Genesung. — Der Bauer Lillo Thomas, 55 Jahre alt, von cachectischem Aussehen, giebt an, in früherer Zeit immer gesund gewesen zu seyn, bis sich vor ungefähr drei Wochen eine schmerzhafte Geschwulst an dem untern Drittheile der vordern Seite des rechten Oberschenkels, gleich über dem Kniegelenke einstellte. Die Schmerzen, welche immer heftiger wurden, nöthigten den Kranken, am 6ten November 1836 im Clinicum Hülfe zu suchen. Der Zustand war folgender: An der bezeichneten Stelle zeigte sich eine mäfsig erhabene Geschwulst, ziemlich starke Röthe, in der Umgegend ödematöse Anschwellung. Die Geschwulst fühlte sich heifs, in der Tiefe widerstrebend und deutlich fluctuirend an. Das Allgemeinbefinden war durch keine besondern Functionsstörungen getrübt. — Die deutliche Fluctuation, die in der Tiefe widerstrebende Beschaffenheit der Geschwust, so wie die heftigen Schmerzen geben uns hier einen Abcefs unter der Fascie zu erkennen.

Behandlung. Den 6ten Novbr. Durch einen grofsen Kreuzschnitt wurde eine grofse Menge jauchigen Eiters entleert. Die Wunde wurde mit in Oel getränkter Charpie ausgefüllt, und mit ein Paar Pflasterstreifen leicht zusammengezogen. Brechmittel.

Den 7ten. Die Wundränder, so wie die ganze Umgebung fühlte sich hart an. Breiumschläge aus *Sem. lin.* und *Flor. chamom.*

Den 9ten. Die Wunde nahm sich torpid und schwammig aus. Breiumschläge ausgesetzt. Die Wunde mit *Ung. basilic.* bedeckt und mit Heftpflastern zusammenzogen.

Den 10ten. Die Wunde mit *Ung. hydrag. rubr.* bedeckt.

Den 11ten nnd 12ten. Die Wunde mit *Pulv. merc. praecip. rubr.*, *Lapis* und *Ung. hydrarg. rubr.* behandelt.

Den 13ten. Die Wunde hatte ein gutes granulirendes Ansehen. Ein Compressionsverband angelegt.

Den 14ten. Patient war so weit hergestellt, dafs er entlassen werden konnte. Der Verband wurde erneuert.

Siebenundvierzigster Fall. Acuter Psoas-Abscefs. Behandlung durch einen grofsen Schnitt. Fistelbildung zwischen den Muskellagen. Haarseil.

Genesung. — Catharina, Rufsin, 14½ Jahre alt, klagt seit vier Wochen über anhaltenden Schmerz in der linken Lendengegend, welcher seit anderthalb Wochen mehr klopfender, pochender Art seyn soll. Die Schmerzen werden von ihr als heftig bezeichnet, und bleiben sich im Verlaufe des Tages gleich; gegen Abend sollen sie etwas zunehmen, und so die ganze Nacht hindurch dauern, wodurch Patientin am Schlafen verhindert wird. Sie wurde am 15ten October 1836 in die chirurgische Abtheilung des Clinicums als stationär aufgenommen.

Status praesens. Links von der Wirbelsäule, dem letzten Brustwirbel entsprechend, zwischen diesem und dem hinteren Theile der *Crista ilei* eine tief fluctuirende Geschwulst, hart anzufühlen, woher diese Fluctuation auch nur dunkel genannt werden mufs. Die Haut auf derselben unverändert; scharfe Begränzung nicht vorhanden; der Gang der Patientin stark behindert, so dafs derselbe nur mittelst fremder Hülfe vollbracht werden kann. Der Habitus von gutem Ansehen, bis auf die bleiche, etwas gedunsene Farbe, welche wohl als Ursache ein tieferes Leiden anerkennt. Zunge etwas belegt, Appetit mangelt, Fieber nicht vorhanden, die Schmerzen anhaltend und heftig, pochender Art.

Heilung. Hauptindication bleibt die Entleerung des Eiters, da die Resorption, wie aus der Anamnese erhellt, nicht mehr möglich ist. Defshalb wurde am 17ten October der Abcefs (ein Psoas-Abcefs) durch eine Incision von 3 Zoll geöffnet, wodurch gegen ein Stoof Eiter herausflofs; um die Nieren nicht zu verletzen, wurde der Schnitt, da er noch nicht hinreichenden Ausflufs dem Eiter verschaffte, nach unten zu erweitert. Die Wunde wurde mit Charpie, in Oel getaucht, ausgefüllt, und eine Compresse darüber gelegt. Am andern Tage wurden zwei Fistelgänge, welche von der Höhle ausgingen, bemerkt, der eine gröfsere in demselben Niveau, als die hintere Wand der Abcefshöhle von unten und innen nach oben und aufsen, 2½ Zoll lang, der andere kaum ¾ Zoll lang. Um die Wunde, welche schon durch die Oncotomie eine Länge von 3 Zoll hatte, nicht noch zu vergröfsern, und da zugleich die Fistelgänge tief lagen, so wurden Turunden in selbige gebracht.

Am 19ten wurde die Wunde gereinigt, die Turunden mit *Ung. praecip. rubr.* bestrichen, in die Wunde selbst aber noch Plumaceaux, mit milder Salbe bestrichen, gebracht. Zur Aussprützung wurde ein Infusum von ℥j *Flor. chamom.* und ℥ß *Rad. calam. arom.* auf ℥X *Colatur* verordnet.

Den 20sten. Der Verband wie gestern; die Fistelgänge wurden mit obigem Infusum ausgespritzt, der Compressivverband mittelst Cirkeltouren um den Leib etwas verstärkt.

Den 21sten. Die Wunde wurde reizend verbunden, eben so in die Fistelgänge, wie früher, Turunden mit reizender Salbe gebracht: *Ung. basilic.* ℥jß mit *Hydrag. praecip. rubr.* ʒj; auf den Fistelgang wird eine graduirte Compresse gelegt. Das Allgemeinbefinden gut, und alle Se- und Excretionen in normalem Zustande.

An den Tagen bis zum 25sten keine weitere Veränderung in Bezug auf die Heilmethode, nur dafs der Druck allmälig verstärkt wurde.

Am 25sten. Wegen *Caro luxurians* Betupfen mit *Lapis infern.* Am 24sten Abends hatte sich ein leichter Schüttelfrost eingestellt.

Am 26sten. Der Frost während der Visite. Der Verband wie früher.

Am 27sten. Kein Frost. Einspritzung, Betupfen mit Lapis; in die Fistelgänge wurde eine Auflösung von Gr.V *Lap. infern.* auf ℥Vjjj *Aq. destill.* eingespritzt.

Am 28sten. Kein Frost, die Zunge aber belegt, bitterer Geschmack im Munde. Patientin hatte von ihrer Mutter Backwerk erhalten, und sich daran übernommen. Es wurde *Pot. Riverii* ℥jjj in *Aq. meliss.* ℥jjj verordnet.

Den 30sten. Appetit gut, kein Frost mehr, die Wunde gut granulirend; allein der Fistelgang zeigt nicht hinlängliche Neigung, sich zu schliefsen; daher wurde eine Contraapertur gemacht, und ein Setaceum durchgezogen, und darauf der Compressivverband gethan.

Das Setaceum wurde täglich erneuert, anfangs mit rother Präcipitatsalbe, später mit *Ung. basilic.* bestrichen, und die Wirkung noch durch Injectionen von Lapislösung beschleunigt (zu Gr. jj auf ℥jj Wasser). Es entwickelte sich in Folge dieses Verfahrens Granulation in dem Fistelgange, so dafs das Haarseil allmälig verkleinert, und endlich am 22sten Novbr. ganz herausgezogen werden konnte; der Fistelgang wurde darnach mit einer starken graduirten Compresse und Druckverband zur gänzlichen Schliefsung gebracht. Der übrige Theil der Wunde begann auch, sich augenscheinlich zu verkleinern und zu vernarben, welches durch Bestreichen der Ränder mit Lapis noch bedeutend unter-

stützt wurde, so dafs Patientin am 2ten Januar 1837 mit völlig vernarbter Wunde entlassen werden konnte.

Fistelbildungen.

Die Eitersenkungen und Fistelbildungen bilden eine so häufige Complication von den verschiedenen äufseren Verletzungen, vereiteln so häufig in unserem von der Natur weniger begünstigten Klima den Erfolg der chirurgischen Operationen, ihre Behandlung ist noch so unvollkommen, mit solchen Schwierigkeiten verbunden, dafs ich jedem angehenden Wundarzte die Beschäftigung mit diesem Capitel der Chirurgie am dringendsten empfehle. Die Aetiologie dieser Krankheitsformen, die nicht anders, als durch pathologische Anatomie erläutert werden kann, verdient vorzüglich die Aufmerksamkeit der practischen Aerzte; gerade bei der Behandlnng der Fisteln liegt die Wahrheit der alten philosophisch-theurapeutischen Maxime „*causa non sublata, effectus non tollitur*“ am Tage. Um in der Behandlung der Wunden, besonders nach den wichtigen chirurgischen Operationen, glücklich zu seyn, mufs man nie den Grundsatz vergessen, dafs „Eitersenkungen und Fisteln sich viel leichter verhüten lassen, als, wenn sie schon einmal entstanden sind, heilen.“ Ich habe eben die Bemerkung gemacht, dafs unser nordisches Klima, besonders die kühle Feuchtigkeit der Atmosphäre und der beständige Temperaturwechsel unserer Gegend, für die Behandlung der Wunden viel weniger günstig ist, als andere Gegenden; wenigstens kann ich es mir nicht anders, als durch den klimatischen Einfluſs erklären, warum z. B. in Montpellier die *Prima intentio* nach Amputationen gewöhnlich so vollkommon gelingt, dafs schon nach dem ersten Verbande der gröfste Theil der Wunde ganz vereinigt gefunden wird (aus dem Bericht von Serres, jetzigem Professor der Chirurgie in Montpellier); ich habe freilich auch in unserem Klima sehr häufig die gröfsten Wunden nach dem ersten Verbande vereinigt gefunden; diese Vereinigung aber beschränkte sich leider nur auf die Haut, unter welcher sich Eiter bildete, und früh oder spät ging die Hautwunde fast ganz auseinander; sogar die Wunden bei den Thieren, wenn sie auch genau vereinigt wurden, heilen bei uns selten *per primam*; eine recht interessante Thatsache, die ich vor Kurzem bei den Versuchen mit den Darmwunden an lebenden Thieren zusammen mit dem Herrn Dr. Frankenhäuser bestätigt gefunden habe, war, dafs die

Thiere, die im Winter (im Januar und Februar) nach den Darmverletzungen ohne Ausnahme starben, im Frühjahre (März, April) zum gröfsten Theile genasen. Trotz dem, dafs die Eiterbildung bei uns eine so häufige Complication der äufseren Verletzungen abgiebt, so sehe ich durchaus keinen Nachtheil davon, die *Prima intentio* sowohl nach den zufälligen Wunden, als nach den chirurgischen Operationen doch immer zu versuchen. Serres in seiner Abhandlung (*sur la reunion immédiate*) hat alle Gründe gegen ein solches Verfahren vortrefflich widerlegt; ich verweise daher jeden Leser auf sein Werk. — Nach der Amputation z.B. vereinige ich die Wundränder immer genau (siehe unten), und obgleich ich schon durch die Erfahrung fest davon überzeugt bin, dafs die *Prima intentio* nicht immer ganz gelingt, so weifs ich auch aus der Erfahrung, dafs 1) ein Theil der Wunde doch durch die schnelle Vereinigung geheilt wird, dafs 2) wenigstens die Wundränder dadurch in geringerer Entfernung von einander gehalten werden, und dafs dadurch die eiternde Fläche bedeutend verkleinert wird, dafs 3) endlich nur dadurch die Conicität des Stumpfes verhindert werden könne.

Fragen wir jetzt, was die Ursache der bei uns so häufig vorkommenden Eiterbildungen nach den äufsern Verletzungen sey, so liegt sie entweder in dem Grade und in der Art der Entzündung selbst, die schon im Beginnen diese Neigung in den Eiterungsprocefs überzugehen zeigt, oder der so häufig krankhafte Boden, wo die Verletzung entsteht, giebt auch der adhäsiven Entzündung diese schädliche Richtung. Ich bin fest davon überzeugt, dafs der gröfste Theil der sogenannten „Eitersenkungen" weiter nichts ist, als eine Eiterbildung in dem Zellstoffe, welcher unter den fibrösen Häuten zwischen den Sehnen und Muskeln liegt; es giebt unläugbar auch Fälle, wo das Eiter seiner eigenen Schwere nach immer weiter und weiter sinkt. Es kommt nun Alles darauf an, diese beiden Ursachen der Fistelbildung zu unterscheiden; so weit meine Erfahrnng reicht, glaube ich folgende Unterschiede festsetzen zu können. Im ersten Falle: 1) Es gehen der Eitersenkung bedeutende Schmerzen voraus, die sich weit in die Umgegend der Wunde erstrecken (besonders nach dem Verlaufe der Sehnen). 2) Andere Erscheinungen der Entzündung brauchen dabei nicht immer zugegen zu seyn; z. B. die Anschwellung des Gliedes ist entweder unbedeutend, oder gar nicht vorhanden, nur beim Drucke bemerkt man eine gelinde ödematöse Geschwulst, und der Kranke klagt über einen Schmerz. 3) Bisweilen gehen

alle pseudo-erysipelatöse Erscheinungen voraus. 4) Die sehr raschen Fortschritte derselben machen auch diese Entstehungart der Eitersenkung mehr als wahrscheinlich; wenn man häufig in einigen Tageu schon grofse Fistelbildungen zwischen den Muskeln und Sehnen ganz gebildet sieht, so läfst sich dieses nur durch eine gleichzeitige Verbreitung der Entzündung im Zellstoffe erklären. 5) Endlich Fistelbildungen in solchen Stellen, die ihrer Lage nach die mechanischen Senkungen der Eiterflüssigkeit wenig oder gar nicht begünstigen. — Ich zweifle auch daran, ob bei der Spondylarthrocace der sogenannte Congestionsabscefs nur eine Folge der Senkung sey; ich werde unten einen Fall erzählen, wo der Kranke, der an einem solchen Abcefs an der rechten Leistengegend gelitten hatte, ungefähr zwei Wochen vor dem Tode sehr grofse Schmerzen in dem linken *M. psoas* und in der Hüftgegend bekam; die Section wies auch eine Eiteransammlung in dem linken Psoas nach, die aber bei weitem nicht so entwickelt war, als der an der rechten Seite, also wahrscheinlich während des Schmerzanfalls sich gebildet hatte. Diese Schmerzen und eine Kystenbildung, — eine pyogenische Membran — sind für mich Gründe genug, die Gegenwart eines entzündlichen Processes in der Substanz des Psoasmuskels anzunehmen. — Im zweiten Falle: Die eigentlichen Eitersenkungen lassen sich in dem Falle vermuthen, wo dem schon einmal gebildeten Eiter der Weg nach aufsen versperrt, oder wo ein fremder Körper in der Wunde geblieben ist, z. B. bei den Schufswunden; hier ist die Kugel, wenn sie in der Wunde geblieben ist, nichts als ein fremder Reiz für die Umgegend, und unterhält eine beständige Eiterbildung; das Eiter, indem es keinen Ausflufs findet, bahnt sich natürlich den Weg durch den lockern Zellstoff zwischen den Muskeln. Uebrigens entsteht bei den Schufswunden in den muskelreichen Gegenden, wo die Fascien sehr ausgebildet sind, wo die Entzündung also mit allen Erscheinungen einer sogenannten „entzündlichen Einklemmung“ verbunden ist, die Fistelbildung auch in Folge der Entzündung. — Möge die Fistel auf die erste oder auf die zweite Art entstanden seyn, ein gewisser Grad der Entzündung begleitet sie immer, nur ist im ersten Falle diese Entzündung als Ursache der Eiterbildung, im zweiten als Folge derselben zu betrachten; daher gehört der Schmerz, dem Verlaufe des Fistelganges entsprechend, zu den characteristischen Erscheinungen derselben; sehr häufig geschieht es, dafs man den Schmerz, weil er in diesem Falle gering, und nur beim Drucke bemerkbar

ist, vernachlässigt, oder für zufällig erklärt; daher der Grundsatz, „dafs man bei solchen Untersuchungen den Zufall so wenig als möglich beschuldige," von den jungen Aerzten besonders beherzigt zu werden verdient. — Man mufs gestehen, dafs die Behandlung der Fisteln noch höchst unvollkommen ist; wenn schon die Heilung der oberflächlichen Hautfisteln häufig so schwer ist, so mufs die Therapie der tieferen, zwischen Muskeln laufenden Fistelgänge noch viel schwieriger seyn; diese Fistelgänge gehören gewifs zu den gefährlichsten und hartnäckigsten Krankheiten; Druck, reizende Einspritzungen, Setaceum zeigen sich in den meisten Fällen unwirksam; der 50ste Fall beweiset, mit welchen Schwiekeiten der Wundarzt dabei zu kämpfen hat; diese Zwischenmuskelfisteln haben aufserdem die gröfste Neigung, sich immer weiter und weiter zu verbreiten. Der junge Arzt kommt wirklich in Verlegenheit, wenn er z. B. eine solche Fistel des 50sten Falles zu behandeln bekommt; daher will ich hier seine Aufmerksamkeit besonders auf die Pathologie derselben hin richten.

Die *Fistula intermuscularis* unterscheidet sich wesentlich von den Haut- oder Abcefsfisteln und von solchen Fistelgängen, die in Verbindung mit den Höhlen oder mit den hohlen Organen stehen. 1) Man wird selten die sogenannte Fistelhaut in der *Fistula intermuscularis* finden, wenigstens habe ich sowohl nach dem Tode, als an Lebenden die innere Wand der Fistel immer uneben, mit einem schmutzigen, gelblich-dunkeln Eiter bedeckt gefunden. Die Psoasfistel bei der Spondylarthrocace macht eine Ausnahme davon; bei dieser geht aber, wie es scheint, Entzündung und ulcerative Zerstörung der Muskelsubstanz voraus (siehe unten), und das Eiter scheint hier ein wahres Product der pyogenischen Membran zu seyn. Daher hat 2) die *Fistula intermuscularis* eine beständige Neigung, sich zu verbreiten, indem sie durch die Fistel nicht begränzt wird. 3) Bei den Hautfisteln geschieht die Vergröfserung derselben entweder in der Breite, — und dann hat man das sogenannte sinuöse Geschwür, — oder auch in die Länge, aber gewöhnlich in einer Richtung. Bisweilen hat man auch die Hautfisteln nach allen möglichen Richtungen, aber dann stehen sie mit einander in Verbindung durch eine Höhle oder durch ein sinuöses Geschwür; die Muskelfisteln verbreiten sich nach allen möglichen Richtungen, und zwar nach dem Verlaufe der zelligen Zwischenräume zwischen den einzelnen Muskelschichten; das erklärt ihre rasche Verbreitung, indem der die Muskeln verbindende Zellstoff gewöhnlich lamellös, locker ist, und überall mit

einander in Verbindung steht. 4) Endlich sind die Wände der *Fistula intermuscularis* beweglich, und können durch Druck nur in geringer Berührung erhalten werden. — Bei der Hautfistel hindert eigentlich nur die innere, sie auskleidende Membran, oder höchstens die verdünnte, ihrer Vitalität beraubte äufsere Haut die Verwachsung; sonst, wenn die Fistelhaut einmal zerstört ist, so ist die Wirkung des Druckes auffallend; bei den verbreiteten Muskelfisteln ist es keine Möglichkeit, die Wände derselben (die aus Muskeln bestehen) in Berührung zu erhalten. — Man mufs nicht glauben, dafs, je frischer die Muskelfistel oder die Eitersenkung zwischen den Muskeln ist, desto leichter sie auch zu heilen seyen; gerade diese frischen Eitersenkungen setzen den Wundarzt am meisten in Verlegenheit; was soll er in einem solchem Falle thun? Eine Contraapertur machen? Oder den ganzen Fistelgang spalten? Aber wenn man dazu die ganze Dicke eines *M. Glutaeus maximus* zu durchschneiden hat (wie z. B. in dem 50sten erzählten Falle), oder wenn man den Schnitt nur einige Linien weit von den Schenkelgefäfsen zu führen hat, um die Contraapertur für den Fistelgang zu machen, so, glaube ich, wird die Fistelöffnung alsdann gewifs zu den wichtigsten Operationen gehören. Es kostete mir im 50sten Falle in der That wenig Mühe, die Blutung aus der Contraapertur zu stillen; es spritzten zwei bedeutende Aeste der *Art. glutaea*, und die Oeffnung war zu tief und zu schmal, um eine Ligatur anzulegen. Die Durchschneidung der ganzen Fistel ist hier wirklich unausführbar; wenn eine handbreite dicke Muskelschichte durchschnitten wird, so entsteht eine bedeutende Blutung, Hunderte von Nervenzweigen werden verletzt, und die Operation wird in ihren Folgen und ihrer Wichtigkeit wenig von der Amputation verschieden; man mufs dabei nicht vergessen, dafs der Kranke durch solche Eitersenkungen schon mehr oder weniger angegriffen iht, und dafs er noch einen gehörigen Vorrath von Kräften braucht, um die darauf folgende Eiterung auszuhalten. — Das Haarseil hat hier freilich weniger von diesen Nachtheilen, aber 1) seine Anwendung ist nicht so leicht; gewöhnlich kommt man mit der Haarseilnadel (z. B. der Langenbeck'schen) und dem Troisquart nicht aus; das Beste bleiben immer eine silberne, lange, biegsame, durch eine Schraube getheilte Sonde, mit einer Oeffnung versehen, eine Hohlsonde und das Bistouri; die Operation ist wohl schmerzhaft, — das beweiset die naïve Erzählung des Kranken selbst (50ster Fall), in welcher er über alle Haarseile ein so launiges Anathem verhängt.

2) Es kann sehr leicht geschehen, dafs man das Ende der Fistel nicht trifft; der Fistelgang ist bisweilen so lang und so gewunden, dafs er sich mit der Sonde durch eine Oeffnung gar nicht verfolgen läfst; zieht man in diesem Falle das Setaceum durch den Hauptgang, ohne sein Ende erreicht zu haben, so führt die ganze Operation zu nichts; im Gegentheil, sie kann noch den Zustand verschlimmern; es bildet sich nach dem traumatischen Eingriffe wieder eine neue Entzündung des benachbarten Zellstoffs, und die Fistel verbreitet sich noch weiter; ja, läfst man nur ein ¼ Zoll langes blindes Ende des Fistelganges nach, so wird man, welches ich schon mehrere Male beobachtet habe, finden, dafs dieses Ende oder dieser Sack mit jedem Tage sich mehr und mehr vergröfsert, und sich allmälig in einen neuen Fistelgang verwandelt. Ich halte es für unentbehrlich, um alle Windungen eines langen Fistelganges aufzufinden, in seinem Verlaufe auf der Hohlsonde mehrere Contraaperturen zu machen, um von ihnen aus die Richtung des Ganges weiter zu verfolgen; auf diese Weise habe ich bisweilen ganz unerwartet mehrere Nebengänge entdeckt. — 3) Wenn die *Fistula intermuscularis* sehr breit ist, dann hilft auch ein Haarseil wenig, es kommt nicht in Berührung mit der innern Wand derselben, der Reiz ist nicht hinreichend, und die Fistel zeigt durchaus keine Neigung zur Verschliefsuug. — Man kann ihre Neigung in derselben nur dann annehmen, wenn man bemerkt, dafs das Setaceum in den Fistelcanal einigermafsen eingeklemmt wird, wenn es sich nicht so leicht bewegen und durchziehen läfst, — wenn bei dem Hin- und Herziehen des Fadens einige Tropfen Blut herauskommen, wenn endlich das abgesonderte Eiter dick und gutartig ist, — dann kann man sicher seyn, dafs die innere Wand granulirt, und dann kann man schon bald das Haarseil herausziehen und den Druckverband anlegen. — Also bei den frischen Eitersenkungen, die zwischen den dicken Muskelschichten entstanden sind, bleibt dem Wundarzte nichts mehr übrig, als mehrere Contraaperturen vorsichtig und am besten schichtenweise (von aufsen nach innen) nach der Richtung der Hohlsonde, die in den Fistelgang angebracht ist, zu machen; dadurch sucht man die Muskelschichte von unten in die Höhe zu heben; man übergiebt die Hohlsonde dem Gehülfen, der Operateur selbst spannt die Haut auf der Stelle an, wo er die Spitze der Sonde fühlt (oder wenigstens vermuthet, weil sie zu fühlen nicht immer möglich ist), er macht den Schnitt hinlänglich grofs, um die verletzten Arterienzweige leichter unterbinden

zu können; ist er ein Mal in die Fistelhöhle hineingekommen, so untersucht er den Gang zuerst mit dem Finger, nachher mit der Sonde weiter; findet er einen blinden Sack oder einen Nebengang, oder erstreckt sich die Höhle weiter, so mufs die zweite, die dritte u. s. w. Contraapertur auf dieselbe Weise gemacht werden; man zieht mit der geöhrten Sonde die Setaceen durch die Fistelgänge, legt einen gelinden Druckverband an, und giebt dem Kranken eine gehörige Lage. Ich glaube nicht, dafs eine lange und breite *Fistula intermuscularis* durch Haarseile zur Heilung gebracht werden könnte; aber man erreicht dadurch einen andern, sehr wichtigen Vortheil, besonders wenn man die Wirkung des Setaceums mit dem methodischen Drucke verbindet: — das ist die Verdünnung der Muskelschichte und der ganzen Portion derselben, die zwischen dem Fistelgange nnd der Haut liegt, und die Obliteration der Arterienzweige; — Alles das geschieht natürlich durch vermehrte Resorption, die durch Setaceum und durch den Druck hervorgebracht wird. Man kann also das Haarseil in diesem Falle als Vorbereitung zu einer andern radicalen Fisteloperation betrachten, und das ist — der Schnitt. Er ist hier angezeigt, nicht so sehr aus dem Grunde, um dem Eiter einen Ausflufs zu verschaffen, als vielmehr, um die ganze innere Fläche der Fistel dem wohlthätigen Einflusse der äufsern Luft auszusetzen; es giebt wirklich kein besseres, die Granulation, und folglich die Verwachsung beförderndes Mittel — als die Luft; man kann sie als eine *Conditio sine qua non* für die Fleischwärzchenbildung betrachten. Auf diese Weise gelang es mir im 50sten Falle, die Fistel, die im Anfange mehr als eine Handbreite dick war, allmälig zu einer drei Querfinger breiten Dicke zu reduciren; es spritzten mehrere Arterien auch nach dem Schnitte in die Dicke, aber sie zogen sich zurück, was gewöhnlich der Fall zu seyn pflegt, und selten tritt die Nachblutung ein.

Noch eine Bemerkung mufs ich zur Geschichte der Fisteln und kalten Abcesse hinzufügen. Bisweilen spaltet man eine 5 bis 6 Zoll lange Hautfistel, und wundert sich, dafs durchaus kein Blut zum Vorschein kommt; die Haut scheint so entartet zu seyn, als ob die Gefäfsmündungen durch plastische Ablagerungen ganz obliterirt wären; man verlasse sich aber ja nicht auf diese so wahrscheinliche Ansicht; die Blutung kommt bisweilen nach einer halben Stunde und zwar so stark hervor, dafs der hectische Kranke dadurch zu einer gänzlichen Erschöpfung gebracht werden kann. Solche Fälle habe ich genug gesehen. Bei einem ampu-

tirten Greise, wo die gröfsere Portion des Oberschenkelknochens necrotisch wurde, und wo sich mehrere Fistelgänge in dem Stumpfe gebildet hatten, spaltete ich eine von diesen Hautfisteln; nach einer halben Stunde ungefähr trat eine bedeutende arterielle Blutung ein, so dafs der Kranke in einigen Minuten ganz ohnmächtig wurde; nur mit grofser Mühe gelang es mir, das zurückgezogene Gefäfs zu unterbinden.

Achtundvierzigster Fall. Kalter Abcefs am Kopte. Eine tiefe Fistel in der Hinterhauptsgegend. Behandlung durch den Schnitt und Setaceum. Genesung. — Wilhelm Luth, 42 Jahre alt, von ziemlich starker Constitution, und einem mehr gesunden, als dyscrasischen Habitus, wurde am 2ten October 1836 in die chirurgische Abtheilung des Clinicums aufgenommen.

Gegenwärtiger Zustand: Man sieht an zwei Stellen hinter dem linken Ohre, nämlich gleich unter und hinter dem *Proc. mastoid.*, also in einer mit Kopfhaaren nicht bewachsenen Gegend, eine abgeplattete, rundliche, erbsengrofse und rothe, von einer jauchigen Flüssigkeit angefeuchtete fungöse Masse, unter welcher die Haut trichterförmig eingezogen ist. Durch diese Vertiefung gelangt die Sonde unter der hinter dem Zitzenfortsatze des Schläfebeins gelegenen Excrescenz in einen etwa 3 Zoll langen Fistelgang, welcher nach hinten und abwärts zum Nacken geht; jedoch fühlt man den Knochen nicht entblöfst. Aeufserlich ist die Haut in dieser Gegend etwas angeschwollen, und bei dem Drucke auf dieselbe, besonders an der abhängigsten Stelle, tritt durch die obere Oeffnung eine eiterähnliche Jauche hervor. Die zweite fungöse Wucherung, am untern Ende des *Proc. mastoid.*, scheint nur eine sehr kleine Fistelöffnung zu bedecken, da man unter ihr mit einer gewöhnlichen feinen Sonde in keinen Canal gelangt. Ferner zeigt sich in der Gegend des Scheitels, wo im Schädel die Sagittalnath mit der Lambdanath sich vereinigt, eine etwa 2 Zoll im Durchmesser haltende, geringe Geschwulst, in deren Mitte eine rundliche Oeffnung sich befindet, durch welche, bei dem Drucke auf die Anschwellung, sich ebenfalls eine eiterartige Flüssigkeit entleert, welche an verschiedenen Stellen der Kopfhaut, zwischen den Wurzeln der Haare, weifse krustenähnliche Massen gebildet hat. Die Geschwulst zeigt keine deutliche Fluctuation, fühlt sich vielmehr so an, als enthielt sie ein lokkeres, schwammiges Gewebe. An den Gränzen dieser Erhabenheit erhält man bei der Untersuchung die Empfindung, als fühle

man einen freien Rand des Knochens. Dafs dieser Empfindung keine Fissur im Knochen entspricht, sondern die Folge von plastischen Exsudationen unter dem Periosteum ist, ergab sich bei der Untersuchung mit dem Finger unterhalb der *Galea aponeurotica*, und nach vorausgegangener Erweiterung der schon vorhandenen Oeffnung. Mit der Sonde ist von dieser Stelle aus keine Communication mit dem oben genannten Fistelgange entdeckt worden. — Das Allgemeinbefinden des Kranken ist nicht getrübt, sein Appetit gut, die Leibesöffnung regelmäfsig, jedoch scheint der Puls etwas frequent (80 Schläge).

Anamnese. Das gegenwärtige örtliche Leiden ist vor einem Monate entstanden, nachdem vor dreiviertel Jahren eine Otitis vorausgegangen war. Zuerst zeigte sich die am untern Ende des *Proc. mastoid.* befindliche Fistelöffnung, darauf die Geschwulst am Kopfe und endlich die Fistel hinter dem Zitzenfortsatze.

Am 2ten Octbr. wurde der Fistelgang hinter dem Ohre auf der Hohlsonde mit dem Pott'schen Bistouri gespalten, und die Geschwulst am Scheitel durch zwei Schnitte geöffnet; weder das Cranium, noch das Pericranium waren verletzt, nur communicirte die Höhle der Geschwulst, welche dickes Eiter enthielt, mit dem abhängigsten Theile des Fistelganges. Die Incisionen wurden gehörig vom Eiter entleert, rein gewaschen, mit in Oel getränkter Charpie ausgefüllt, und einige Tage lang ein erweichender Breiumschlag darüber gethan. In den ersten Tagen war noch ziemlich reichliche Eitersecretion, doch fingen die Schnittflächen an zu eitern, während die umgebenden Härten schwanden; der Breiumschlag wurde daher am 7ten weggelassen und mit *Ung. praecip. rubr.*, und vom 12ten an mit *Ung. basilicon.* verbunden; die Granulation verbesserte sich, die Hauträuder fingen an zu vernarben, welches man durch Touchiren derselben mit *Lapis infern.* unterstützte, und am 3ten November, dem Tage der Entlassung, waren beide Wunden fast ganz verheilt.

Neunundvierzigster Fall. Merkwürdige Neigung zur Fistelbildung. Behandlung durch Schnitte. Genesung. Steifheit der Extremität. — Marie Matthiesen, ein Dienstmädchen aus Dorpat, 20 Jahre alt, von kleinem robustem Körperbau, phlegmatischem Temperamente, seit sechs Jehren menstruirt, befiel am 16ten Februar 1836 mit einem Schmerze im rechten Knie, durch Bewegungen vermehrt; einige Stunden darauf stellte sich ein mehrstündiger Frost ein, gefolgt von Hitze und Schweifs. Dieser währte noch fort, als Patientin

am 18ten Februar in die therapeutische Abtheilung des hiesigen Clinicums aufgenommen wurde. Patientin kam nämlich aus einer Familie, in welcher der Typhus geherrscht hatte, und so hatte man alle Ursache, auch bei ihr das Auftreten derselben Krankheit zu argwöhnen; daher wurde die Behandlung in den ersten Tagen mehr exspectativ eingerichtet. Der Schmerz im Knie hatte sich von seinem ersten Auftreten an fortgehend gesteigert, und hinderte nun jede Bewegung dieses Gelenkes; dasselbe war heifs und mäfsig geschwollen, bis ein Zoll über demselben hinaus; schon der leiseste Druck vermehrte den Schmerz sehr, besonders an der äufsern Seite, bis zur Gränze der Kniekehlenwand hinab; am Tage war der Schmerz ein wenig geringer. Das Fieber nahm sich lebhaft entzündlich aus, mit gastrischen Störungeu, Kopf- und Rückenschmerzen. Patientin erhielt ein leichtes Ipecacuanha-Infusum, und auf die schmerzhaftesten Stellen am Knie den 19ten Februar 15 Blutegel, am 20sten 10, und am 21sten gleichfalls 10; gegen die Nacht, welche Patientin sonst schlaflos zubrachte, täglich ein Pulver aus Opium und Calomel $\overline{aa}$ Gr. j. Das Fieber entschied sich unterdessen mit wiederholtem Schweifse und Urinkrisen; es erfolgten gleichfalls mehrere flüssige Stühle. Allein die Schmerzen im Knie liefsen nur auf kurze Zeit nach den Blutegeln nach, und verbreiteten sich im Gegentheile in's Kniegelenk und bis zur Mitte des Oberschenkels, welcher gleichfalls anschwoll; die Schmerzen hatten ihren Sitz mehr in der Tiefe, waren reifsend und kamen ruckweise. Am 25sten bemerkte man schon an der äufsern Seite des Oberschenkels, 3 Querfinger über dem Knie, tiefe Fluctuation, und hier wurde ein Breiumschlag darauf gethan; am Tage darauf wurde an dieser Stelle die Oncotomie gemacht, nach welcher sich eine beträchtliche Menge Jauche und Flocken abgestorbenen Zellgewebes entleerten; diese reichlichen Wundsecrete währten an den folgenden Tagen fort, und um sie besser zu Tage zu fördern, so wurde vom 29sten Februar an oberhalb und unterhalb des Einschnittes eine Expulsivbinde angelegt. Das Fieber hatte dabei fast ganz nachgelassen, und der Appetit begann sich zu regen; die Geschwulst des Kniees und seiner Umgegend war zwar etwas geschmolzen, aber jeder Versuch zu einer Bewegung des Kniees erregte die heftigsten Schmerzen; in der Gegend der Patella stellten sich zu Zeiten klopfende Schmerzen ein. Bei näherer Untersuchung der Abcefshöhle, am 6ten März, fand man noch keinen Anfang zur Verwachsung, im Gegentheile in der Kniekehle einen Eitersack, wo-

her hier eine Contraapertur gemacht wurde. Am 7ten konnte man hier mit der Sonde 6 Zoll weit unter die Haut des Oberschenkels gehen, woher am 10ten zwei Gegenöffnungen in diesen Gang hinein gemacht und einige Baumwollfäden durchgezogen wurden. Allein schon am folgenden Tage waren die frischen Incisionen mit schmutziger Granulation bedeckt, und es entleerte sich eine mehr wässerige, grauliche Jauche. Am 12ten erhielt Patientin daher zur Hebung der Kräfte ein Chinadecoct, und wurde am 15ten in die chirurgische Abtheilnng translocirt. Hier wurden am 19ten die zwei zwischen beiden Contraaperturen am Oberschenkel befindlichen Hautbrücken durchschnitten, so dafs der ganze Fistelcanal, von 10 Zoll Länge, eröffnet war; er wurde mit in Oel getränkter Charpie ausgefüllt, und ein grofser Breiumschlag darüber gethan. Bei einer nährenden Diät hatte Patientin sich wieder erholt, woher die China ausgesetzt wurde. Am 25sten zeigte die ganze Wundrinne bereits wuchernde Granulationen, ihre Ränder klafften weit auseinder; sie wurde daher mit Plumaceaux und Digestivsalbe bedeckt, und in ihrer ganzen Länge mit Heftpflastern zusammengezogen, zu ihren beiden Seiten noch graduirte Longuetten gelegt, und eine Expulsivbinde des ganzen Beines angelegt. Dieser Verband wurde täglich erneuert; die Secretion der Wunde war gering. Am 27sten bemerkte man am untern Ende der Wundrinne aus einen blinden Canal gegen die äufsere Seite des Unterschenkels hin, welcher unverzüglich drei Zoll lang gespalten wurde: er enthielt viele dicke Jauche. Täglich wurde der Verband erneuert, und zwar die Wunde entweder mit trocknem Präcipitat bestreut, und darüber rothe Präcipitatsalbe gethan, oder verbunden mit *Ung. basilic.* ℥j *c. Tra. myrh.* 3j, oder endlich nur mit trockener Charpie ausgefüllt; der Compressivverband wurde beibehalten; aus dem Grunde der Wunde entwickelten sich frische, rothe Fleischwärzchen; allein von der Wölbung des Kniees und der Kniekehle aus entleerte sich noch täglich Eiter beim Drucke, so dafs am 7ten April ein in die Kniekehle sich hineinziehender Fistelgang aufgespalten werden mufste; am 11ten erfolgte die Aufschlitzung von zwei quer über die Patella hingehenden Fistelgängen; indem man hiebei den zwischen beiden Gängen gelegenen Hautlappen an seiner innern Fläche mit einem knorpel-speckartigen Ueberzuge bedeckt fand, so wurde, um reine Sache zu bekommen, dieser ganze, zwei Querfinger breite und 3 Zoll lange Hautlappen abgetragen. Patientin war nach diesen Eingriffen sehr matt geworden, und schwebte in

beständiger Angst vor dem Messer; im Uebrigen aber war ihr Zustand fieberfrei, und die Functionen ungetrübt. Von nun an wurde die Secretion der Wunde zwar geringer, allein sie war sehr wässerig, die Wundränder wuchernd, der Grund der Wunde leblos und der äufsere Hautlappen sehr torpid; um den örtlichen Procefs zu bethätigen, und um namentlich das die Granulation so sehr beeinträchtigende dicke Fettpolster unter der Haut zur Resorption zu bringen, wurde vom 13ten April an eine Art Entziehungscur begonnen: Patientin wurde auf die Viertel-Portion gesetzt, und erhielt an jedem Morgen ℥β *Sal. Glaub.*. welches immer auf einen Tag ausgesetzt wurde, wenn es stark zu wirken angefangen hatte. Vom 16ten an erhielt Patientin alle ein bis zwei Tage ein Salzbad. Bei dieser Behandlung verminderte sich das Fettpolster unter der Haut, die Wunde fing an, sich vom Grunde aus zu füllen, und die Hauträuder begannen, an den Wundwinkeln sich zu vereinigen. Da der Vorderfufs eine beständige Krümmung nach innen anzunehmen begann, so wurde am 30sten zu dem Verbande noch eine lange Schiene an den ganzen Unterschenkel gelegt, welche über den Plattfufs hinüberragte, welcher von ihr durch dicke Compressen entfernt gehalten wurde. Auch am Knie begannen die Hauträuder sich anzulegen, namentlich seit den Betupfungen derselben mit Lapis; damit aber durch das feste Narbengewebe keine Spannung an der Kniewölbung entstände, so wurde das Knie mittelst unter die Kniekehle gelegter, und von Zeit zu Zeit vermehrter graduirter Compressen allmälig in eine gebogene Stellung gebracht, und später auf die schiefe Ebene von James Whytt gelegt. Am 26sten Mai war die Wunde auf dem Knie noch $1\frac{1}{2}$ Zoll breit, und an der äufsern Seite des Oberschenkels $\frac{3}{4}$ Zoll; da sie sich am Oberschenkel schon ganz ausgefüllt hatte, so wurde sie von nun an durch Heftpflasterstreifen zusammengezogen. Nun begann endlich der Ueberhäutungsprocefs der langen Wunde rasch vor sich zu gehen, so dafs sie bis zum 28sten Juni fast ganz geschlossen war. Allein es traten auch wieder Stillstände und selbst Rückschritte ein; die Granulationsfläche nahm offenbar ein dyscratisches, scorbutisches Aussehen an, und einzelne, schon überhäutet gewesene Stellen brachen wieder auf. Patientin machte daher vom 14ten Juli bis zum 10ten August die Zittmann'sche Decoctcur, von 10 Pfd. das Decoct, durch, während die Wundfläche mit einer Lapislösung (von Gr. Vjjj auf ℥j Wasser) bepinselt und mit *Ung. saturnin c. Zinco* bedeckt, die Wundränder aber mit trockenem Lapis überzogen

wurden; die Granulationen bekamen dabei wieder eine bessere Farbe, und die Vernarbung erstreckte sich nun auch auf das Knie. Am 28sten Juli war die Longitudinalwunde gänzlich, und diejenige des Kniees bis auf zwei kleinere des Kniees gleichfalls überhäutet, welche sich endlich am 2ten September ganz geschlossen hatten. Die Narben bildeten tiefe Furchen zwischen den vorspringenden Umgebungen der Weichtheile, das Knie konnte kaum etwas flectirt werden, und bei Versuchen zu gehen wurde das ganze Bein stark ödematös. Patientin bekam Campherspiritus zum Waschen des Beines, und eine Mischung aus *Ol. hyosc. et oliv.* $\overline{aa}$ in die Narben einzureiben, um dieselben zu erweichen; dabei wurde ihr empfohlen, methodische und vorsichtige Versuche im Gehen, welches anfangs nur mit Krücken möglich war, zu machen.

Funfzigster Fall. (Von dem Kranken selbst erzählt.) Enorme Fistelbildung in dem hintern Theile des Oberschenkels nach einer Schufswunde. Setaceen. Schnitte. Genesung. — „„Am 7ten September 1836 bekam ich einen Schufs in das rechte Bein. Die Empfindung dabei war zu vergleichen mit der bei einem sehr starken electrischen Schlage, wobei sich zugleich alle Muskeln unwillkührlich contrahirten, auch das Sensorium für den Augenblick etwas ergriffen ward. Die Verletzung jedoch verhinderte mich nicht, wohl über 2 Werst noch zu gehen. Bei der Untersuchung der Wunde fand sich, dafs die Kugel einen kurzen Canal bis auf den *Trochant. maj.* gebildet, von dort aber abgelenkt, einen andern Gang gegen die innere Seite des Schenkels hin sich gebahnt hatte. Da aber auch dieser Gang kurz, gegen 2 Zoll lang war, das Sondiren mit dem Finger keine Spur von der Kugel selbst, wie auch von einer andern Ablenkung ergab, ferner durch wiederholtes Touchiren der Umgegend nicht die mindeste Empfindung hervorgebracht wurde, so konnte dieses wohl auf das Nichtmehrvorhandenseyn der Kugel deuten. Antiphlogistisch wurde verfahren, Eisumschläge fünf Tage fortgesetzt, endlich am 6ten Breiumschläge gemacht; die Entzündung dabei war im Ganzen nicht sehr bedeutend, auch die Schmerzen sehr gering, ja fast gar nicht vorhanden. — Am 16ten September besichtigte der Hofrath, Professor Dr. Pirogoff die Verletzung, fand die Eiterbildung schon bedeutend vorgeschritten, und erklärte, den Canal spalten zu müssen, was denn auch am folgenden Tage durch einen Kreuzschnitt geschah; wobei auch die Kugel 3 Finger breit nach aufsen und unten vom Trochant. herausgeschnitten wurde. Bei dieser Ope-

ration ergab sich auch schon eine beträchtliche Senkung des Eiters in die Tiefe. — Am 19ten hatten sich zwei Fistelgänge gezeigt: der eine in der Richtung gegen die Falte, welche das Gefäfs vom Schenkel trennt, zum *M. biceps* hin (hier wurde die Contraapertur *a*), der andere in der Richtung des *M. piriformis*, vier Finger breit vom *Trochant. maj.*, hier die Contraapertur *b* gemacht und Haarseile gezogen; wegen der Lage des Beckens war immer eine Neigung des Eiters, sich gegen das Kreuzbein hin zu senken, fühlbar; so dafs auch am 24sten, eines neuen Ganges (parallel mit *b*) wegen, eine dritte Apertur (*c* oberhalb *b*) gemacht werden mufste. Alle drei fanden ihre Vereinigung in dem Kreuzschnitte auf dem *Trochant. maj.*, und da sie sich seitlich von diesem alle kreuzten, so war dieser Umstand wohl Schuld an der nachher so verderblichen Höhle daselbst. Während dieser Zeit fand eine starke und profuse Eiterung statt. Einspritzungen wurden aus einem Infusum von Calam. und aromatischen Kräutern gemacht. Da Herr Hofrath Pirogoff einen täglich zweimaligen Verband, so wie eine stete reine Luft für nothwendig fand, so bezog ich am 26sten Septbr. das Clinicum. Der Kräftezustand war im Ganzen wohl etwas gesunken. Im Clinicum besserte sich mein Zustand auffallend, die Eiterung wurde besser (es waren Einspritzungen von Chlorwasser gemacht, die Haarseile mit *Praecip. rub.* bestreut), ja bald so gut und so gering, dafs, nachdem die Haarseile bis auf drei Fäden herabgesetzt waren, endlich am zwölften Tage (Haarseil *c*), das kleinste entfernt und der Gang comprimirt werden konnte; in wenig Tagen wurden auch die beiden andern (*b* und endlich *a*) entfernt, so dafs nur ein starker Compressivverband angewendet wurde; und da sich auch bei dem stärksten Drucke durchaus kein Eiter aus den Gängen selbst mehr zeigte, so konnte ich am 18ten Octbr. das Clinicum verlassen, indem nur noch die äufsere Behandlung der Schnittwunde nöthig war. So sah ich denn mit jedem Tage meiner völligen Genesung entgegen, der Kreuzschnitt, welcher früher die Form eines sehr grofsen Loches zeigte, hatte wieder seine Kreuzgestalt erhalten, und war so weit verwachsen, dafs sich nur noch an einigen Stellen die Haut zu bilden hatte: Oeffnung *b* war gänzlich vernarbt, desgleichen waren auch *a* und *c* kleiner, und überzogen sich mit Krusten; nur zeigte die Oeffnung *a* eine ungewöhnliche Empfindlichkeit, so dafs mein Arzt die Wunde sondirte, und auf einen kleinen Gang von 1 Zoll stiefs; am andern Tage beim ferneren Sondiren ergab sich aber eine Tiefe von $2\frac{1}{2}$ Zoll in der Richtung

des frühern Ganges; diesen nun wollte er spalten; da aber eine ziemlich dicke Wand zu durchschneiden, anderweitige Heilung noch möglich war, so war ich natürlich dagegen; daher Einsprizzung von Lapislösung und sehr starke Compression angewendet wurden, welches einen so guten Erfolg zu haben schien, dafs nach vier Tagen bei wiederholtem Sondiren sich durchaus ein Gang nicht mehr finden liess. Compressivverband aufgehoben. Nach einer unruhigen Nacht vom 4ten auf den 5ten Novbr. wachte ich am Morgen mit einem starken Fieber, gänzlicher Appetitlosigkeit, Benommenheit des Kopfes u. s. w. auf, welches ich einer Erkältung, da ich häufig, der frischen Luft halber, die Thüre offen liefs, zuschrieb. Am Abende liefs das Fieber nach, und am andern Morgen war ich frei von allen Beschwerden; nur fand ich sonderbarer Weise den Verband nach altem Eiter riechend, welches ich mir nicht erklären konnte; bei genauerer Besichtigung sah ich aber die Binden stark genäfst, und es ergab sich bald, dafs an dem Ende des äufsern seitlichen Kreuzschnittschenkels sich eine kleine Oeffnung gebildet hatte, wohl dadurch entstanden, dafs mehrere Pflasterstreifen gerade sehr fest über den Trochant. gezogen waren, und ich mich in der Nacht ungewöhnlich stark bewegt hatte. Die Sonde zeigte einen Gang zwischen die alten Aperturen *b* und *c* hindurch gegen das Kreuzbein hin, fingerlang, und beim starken Hineinspritzen kam ein sehr feiner Strahl aus der alten Oeffnung *c*. Eine unmittelbare Verbindung zwischen beiden Oeffnungen konnte man mit der Sonde nicht erlangen; nur wenn man zwei Sonden in die beiden Oeffnungen brachte, fand sich die Verbindung unter einem fast rechten Winkel. Herr Hofrath Pirogoff, welcher hinzugezogen wurde, machte am Ende des mehr als fingerlangen Ganges eine Contraapertur *d*, so dafs nun ein Haarseil aus dem Kreuzschnittloche gegen *d* gezogen werden konnte. Im Stande der Dinge änderte sich nun sichtbar wenig, die Einspritzungen von *Argent. nitric. oxydat.* wurden fast täglich wiederholt, die Haarseile mit rother Präcipitatsalbe bestrichen, selbst methodische Bewegungen veranstaltete ich, aber die Eiterung wurde durchaus nicht besser, blieb immer blutig. Eine Verengerung der Gänge war durchaus nicht sichtbar, dagegen eine Erweiterung des Ganges *c*, indem aus der Oeffnung die Einspritzung mit einem immer stärkeren Strahle kam, so dafs man endlich auch mit einer stark gekrümmten Sonde ein zweites Haarseil aus der Kreuzschnittöffnung gegen die Apertur *c* ziehen konnte. Endlich, als sogar aus dem Gange *d*,

seitlich nach unten gegen das *Tuber ischii* hin, ein anderer Gang entstanden war, durch welchen ich, da ich endlich die Nutzlosigkeit aller Haarseile zu ahnen anfing, kein Haarseil ziehen liefs, ferner seitlich vom Trochant., in der Richtung zum Kreuzbeine, im Mittelpuncte aller drei Gänge eine stärkere Vertiefung, als gewöhnlich, sichtbar wurde, welche sich beim Einspritzen bedeutend ebnete, so fand der Arzt das Aufspalten aller Gänge für nothwendig, wozu Herr Hofrath Pirogoff gezogen wurde. — So wurde denn am 5ten December der Gang aus dem Kreuzschnittloche nach *c* hin gespalten; defsgleichen, da sich auch eine unmittelbare Verbindung zwischen *c* und *d* ergab, ein verbindender Schnitt dorthin geführt, sodann aus *c* ein kreuzender Spalt in dem Gange gegen das Tuber hin; aus der Mitte dieses gebildeten Kreuzes ergab sich ein bequem 6 Zoll messender Gang, in der Richtung des äufsern Randes des *M. vastus externus* gegen das Knie hin, wo eine Contraapertur gemacht und ein Haarseil gezogen wurde; ferner fand sich ein nicht ganz 1 Zoll langer Canal seitlich vom Trochant. hinter den Knochen hin, mit welchem man, wie ich glaubte, im Augenblicke nichts machen könnte; endlich hatte sich noch zum Ueberflusse ein Fistelgang aus der allgemeinen Höhle mit Umgehung der hinteren Apertur *d* bis auf die Mitte des Kreuzbeines selbst hin gebahnt, obgleich hinter die Oeffnungen *c* und *d* nach dem Verlaufe des Kreuzbeins eine sehr starke Compresse gelegt worden war; hier wurde also wieder eine Contraapertur gemacht und ein Haarseil gezogen. Die alte Oeffnung *a* an der hintern Seite des Schenkels zeigte sowohl mit der Sonde, als mit der Spritze, keinen Verbindungsgang; auf Knochen war man nicht gestofsen, obgleich die Wunden ziemlich tief waren, auch war die Blutung im Ganzen gering. Diese ganze Operation hatte mit dem Verbande gegen zwei Stunden gedauert, die Wunde war so grofs, dafs man bequem die ganze Faust in die Höhle stecken konnte, und ich war sehr, aber in der Art angegriffen, wie es vielleicht nach einem sehr starken Laufe oder nach stundenlangem Holzspalten geschehen würde, also wahrhafte Ermüdung, nicht eigentlich Gefühl der Schwäche, oder der anwandelnden Ohnmacht. — Auf meinen Wunsch kam ich am 7ten December wieder auf das Clinicum. Statt der Setaceen wurden mehrere starke Fäden, mit Wachs bestrichen, in die beiden Gänge gezogen und zusammengeschnürt, wohl um dem Messer nachher einen leichtern Weg zu bahnen; bei dem langen Gange gegen das Knie hin wurde die Operation mehrere Tage fortgesetzt, so

dafs sich eine Wiecke, von der Dicke eines Daumens, bequem durchziehen liefs. Meine Kräfte waren bedeutend gesunken, das Fieber hielt wohl gegen 14 Tage an, ein gewisser Grad von Stumpfheit, nur zuweilen von Augenblicken eines aufgeregten Zustandes unterbrochen, war in dieser Periode wohl nicht zu verkennen. Das kalte Chinaextract, mit Phosphorsäure und aromatischer Tinctur versetzt, erhoben die Kräfte wieder, defsgleichen mäfsigte die *Potio Riverii* das Fieber, und sobald dieses bekämpft war, waren Verdauung und Schlaf fortwährend sehr gut. Bei einem zufälligen Einspritzen in die alte Oeffnung *a* ergab sich endlich auch eine Verbindung zwischen dieser und der grofsen Höhle, und eine elastische Sonde fand den Verbindungspunkt dieses mit dem langen Gange gegen das Knie hin, so dafs ein Haarseil unter einem fast rechten Winkel durch den langen Gang hindurch gezogen werden konnte. — Nach 14 Tagen, nämlich am 19ten December, da das Fieber geschwunden war, wurde der lange Fistelgang mit einem besonderen, nach des Herrn Hofraths Pirogoff Angabe angefertigten langen Pott'schen Bistouri von ihm in einem Zuge geöffnet. Einer späteren, nach mehr als 14 Tagen, veranstalteten Messung zufolge, nachdem die Wunde bedeutend an Beträchtlichkeit verloren hatte, mafs die Tiefe noch 3 Zoll 4 Linien. Der kleine Gang, seitlich vom Trochanter, hinter dem Knochen, hatte sich durch reizende Einspritzungen von selbst geschlossen. Am 10ten Januar 1837 wurde, da sich die Granulation in dem Fistelcanale zum Kreuzbeine hin doch nicht recht anliefs, auch dieser gespalten, so dafs nun die beiden Wunden unterhalb des Trochanter unter einem rechten Winkel zusammentrafen, von welchem jetzt jeder Schenkel 6 Zoll mafs. — Die China ward ausgesetzt. Um dem Dinge ein Ende zu machen, spaltete Herr Hofrath Pirogoff am 4ten Februar, als der Schnitt zum Kreuzbeine flacher geworden war, auch den noch übrigen Gang, welcher von unten auf (wenn man sich den Patienten liegend denkt) fast die Verbindungsstelle der beiden anderen traf. Die Wunden, welche jedes Mal wenige Tage nach dem Schnitte ein sehr gutes Ansehen erhielten, besserten sich von nun an merklich mit raschen Schritten, so dafs ich am 20sten Februar das Clinicum verlassen konnte. — Jetzt, am 6ten April, ist die Heilung dahin fortgeschritten, dafs der ganze Schnitt zum Kreuzbeine gänzlich vernarbt ist, der aus der Beugefalte des Schenkels kommende fast auch, — nur mufs sich an einigen Stellen noch Haut bilden;

hier wird eine beständige künstliche, und zwar sehr tiefe Falte bleiben; die bedeutendste Wunde gegen das Knie hin ist an beiden Enden auch vernarbt, und die Haut hat sich an beiden Seiten der Wunde tief hineingezogen; jedoch bedarf es noch weniger Granulation. Ich bin also so weit, dafs, nachdem ich mich im März nur mühsam auf Krücken fortbewegen konnte, ich sie jetzt ganz von dannen geworfen habe, um nur schwach auf einen Stock gestützt weiter zu schreiten. — Bemerken mufs ich noch, dafs, trotz des langen Siechthums, der oft sich wiederholenden anstrengenden Nervenerregungen durch Verband und Schnitt, der lange dauernden Eiterung, die Verdauung, der Heerd der Ernährung, die beste gewesen ist, defsgleichen auch der Schlaf, und dafs diesen Umständen ich es wohl zu verdanken habe, dafs nicht der ganze Organismus in gröfsere Mitleidenschaft gezogen worden ist.

Schliefslich habe ich nicht wenig Ursache, mich über einen Punct noch zu äufsern: meinen unauslöschlichen Hafs gegen alle Haarseile bei Fistelgängen auszusprechen, welche nur Verderben gegen einen Menschen heraufbeschwören können. Zwar bin ich kein Mediciner, nur Laie, habe nur ein Mal in das Buch der Medicin geblickt und nicht wieder, aber Gefühl, das heifst Empfindlichkeit gegen Schmerzen, wird mir Niemand absprechen können. Völlig von ihrer Nutzlosigkeit überzeugt, spreche ich den Bann über sie aus. Was man auf ungeradem Wege vielleicht durch sie erreichen kann, das erreicht man durch das einfache Spalten geradezu. Will man sichere Heilung, will man schnelle Heilung, will man schmerzlose Heilung: — sie gewährt — der Schnitt. Was dem Auge offenbar, ist dem Erkennen offenbar. Heilung durch Haarseile beruht nur auf Wahrscheinlichkeit, kann also nur versuchsweise geschehen. Was die relativ schnellere Heilung betrifft, so ist es klar, dafs weniger Zeit vergeht, wenn man sie nur für die Behandlung der Schnittwunde verwendet, als wenn man sich noch vorher unnütz abgemüht hat mit der zu erreichenden Granulation in dem Fistelgange. Anlangend die schmerzlosere Heilung, welche Ansicht vielleicht am paradoxesten klingt, erkläre ich, dafs die Heilung durch Spalten wirklich schmerzloser ist. Abgesehen davon, dafs das stete Hin- und Herziehen des Haarseils an sich schon schmerzhaft ist, dagegen eine reine Wunde, welche einmal da ist, da sie auch nicht touchirt zu werden braucht, gar nicht; so ist der Schnitt, den man fast bei edem Fistelgange mit der Contraapertur machen mufs, viel empfindlicher, welches ich aus eigener Erfahrung weifs, als das Spal-

ten eines grofsen Fistelganges, da das Messer dort erst die empfindliche Haut trifft, damit es bei einem zweiten Schnitte tiefer dringen kann. Schnitte von kaum 1 Zoll, auf diese Art beigebracht, gewähren das Gefühl eines Aufreifsens von wenigstens einem Fufs, dagegen das Spalten der Fistelgänge von unten auf, auch bei ½ Fufs Länge, bei einiger Standhaftigkeit leicht zu ertragen ist. — Was half in meinem Falle aller *Praecipitatus ruber*, was alle Einspritzungen von Lapislösung und *Hydrargyrum nitricum oxydatum*? — Der Schnitt half! "" —

Einundfunfzigster Fall. Lungenfistel. Behandlung durch Erweiterung, reizende Einspritzungen und Transplantation. — Anton Maximof, ein russischer Arbeiter, wurde am 13ten August 1836 aufgenommen. Er hatte vor 6 Monaten, seiner Beschreibung nach, eine Pleuropneumonie gehabt, wonach sich an der linken Seite der Brust eine entzündliche Geschwulst bildete, welche aufbrach, und zu Zeiten viel Eiter entleerte, wodurch Patient sich sehr erleichtert fühlte, indem eine gewisse Völle und Schwere in der linken Brust ihm vorher sehr lästig gewesen waren. Die Oeffnung befand sich eine Handbreite unter der linken Brustwarze, das sich entleerende Eiter war sehr übelriechend, dick, grauweifs, und flofs mehr heraus beim Husten, und wenn man auf die linken Hypochondrien einen nach oben hin gerichteten tiefen Druck ausübte. Die Sonde gelangte bis zur Verbindungsstelle der sechsten Rippe mit ihrem Knorpel. Zu Zeiten bekommt Patient auf 2 bis 6 Tage starken Husten mit dem Auswurfe einer ähnlichen Flüssigkeit, als aus der Fistel dringt, welche alsdann ziemlich trocken bleibt; schweigt der Husten, so kehrt sogleich der Ausfluſs aus der Fistelöffnung vermehrt wieder zurück. Der Fistelgang communicirte deutlich mit den Bronchien, indem zu Zeiten die Luft in dem Fistelgange mit besonderem Geräusche aus- und einfuhr, und aus der Jauche Blasen bildete. Der Percussionston war in der Mitte der linken Brusthälfte um die Fistelöffnung herum hell- und hohl-tönend, nach unten zu dumpf; an dieser Stelle hörte man mittelst des Stethoscops durchaus kein Athmungsgeräusch, dagegen in der obern Hälfte der linken Brust starkes Schleimrasseln; auf der rechten Seite der Brust nichts Abweichendes. Bei der Messung der Brusthälften ergab die linke einen einige Linien weiteren Umfang. — Das Aussehen des Kranken war bei seiner Aufnahme nicht verfallen, der Appetit gut, die Zunge etwas belegt. Erst im Verlaufe der Behandlung verfiel der Kranke allmälig, wurde bleich,

matt, magerte ab, schwitzte viel, besonders Nachts, hatte zuweilen Durchfall, und wurde später so kraftlos, dafs er nur mit grofsem Aufgebot zu gehen vermochte; die Füfse zeigten in der Folge Oedem. Der Appetit erhielt sich fortgehend gut. Patient gebrauchte dabei innerlich die China, den Lichen, die Columbo und Salep, gegen die verstärkten Hustenanfälle Emulsionen mit starken Gaben *Extr. hyosc.* (zu 3β auf ℥Vj in 24 Stunden), und gegen den Durchfall Opium innerlich und im Klystier. Gegen das örtliche Leiden wurde während 8 Monate alles Mögliche versucht, jedoch fruchtlos. Zuerst wurde die Fistelöffnung etwas erweitert und Injectionen gemacht, um den Canal wegsam zu erhalten; darauf wurde er mit Prefsschwamm ausgedehnt, und zur Injection genommen: *R. Lapid. infern.* Gr. Vj, *Tra. myrrhae* 3jjj, *Aq. destill. s.* ℥Vj, — um die Wandung der Fistelhöhle zu reizen und umzustimmen; die Dosen des Lapis und der *Tra. myrrh.* wurden in der Folge allmälig verstärkt bis auf 3j Lapis und ℥j *Tra. myrrh.* Um den Eiterausfluss frei zu erhalten, wurde ein elastisches, und später ein besonderes bleiernes Röhrchen von 1½ bis 2‴ Lumen in den Fistelgang geschoben. Später jedoch mufste die Lapiseinspritzung ausgesetzt werden, weil Patient dadurch zu einem äufserst heftigen Husten gereizt wurde, und auch den eigenthümlichen Lapisgeschmack im Munde empfand; man nahm daher zur Injection einfaches Chamomillen-Infusum. Um den ganzen Fistelcanal kräftig umzustimmen, wurde er später mit einer glühenden, dicken Sonde, welche genau in denselben pafste, cauterisirt; allein der Schorf stiefs sich ab, und es blieb beim Alten. Gestützt auf die Bemerkung, dafs der Fistelausfluss schwieg, sobald der Hustenauswurf eintrat (welches auch künstlich bewirkt wurde, indem man den Ausfluss aus der Fistel durch ein an eine Bleiplatte befestigtes und so in den Fistelcanal hineingestopftes Stück Schwamm hemmte), — wurde die Transplantation eines benachbarten Hautläppchens auf die Fistelöffnung versucht, um so das Eiter zu zwingen, seinen Weg durch die Lungen zu nehmen, wodurch sich vielleicht die Wände der Vomica umgestimmt hätten; aber zwischen die Suturen des transplantirten Hautlappens quoll die Jauche hervor, und der Lappen starb ab. Wir beschränkten uns von nun an auf ein mehr palliatives Verfahren: die Fistel wurde mit einer leichten Lapislösung (Gr. Vj) im Chamomillen- und Calmusinfusum (℥Vj) ausgespritzt, und mit Charpie und *Cerat. saturn.* bedeckt. Später wurde sie noch täglich mit trockenem Lapis stark touchirt. Wirklich schien sich hiebei die

Fistel allmälig schliefsen zu wollen, so dafs sie auch eines Tages fest erschien; allein sie war nur durch ein Stückchen angetrocknetes Eiter verklebt gewesen. Bald darauf wurde Patient am 6ten April 1837 als unheilbar entlassen. Die Fistelöffnung war sehr eng, Secret fast gar nicht, doch aashaft stinkend; die Kräfte sehr mitgenommen, das Aussehen cachectisch.

Zweiundfunfzigster Fall. Mastdarmfistel. Schwierigkeit in der Diagnose. Operation durch den Schnitt. Complication mit dem Allgemeinleiden. Genesung. — Jacob Petrow, ein Bauer, 45 Jahre alt, von robustem Körperbau, erinnert sich nicht, an bedeutender Krankheit danieder gelegen zu haben. Seit 10 Jahren etwa litt er indefs ab und zu an Schmerzgefühlen in der Kreuz- und Lendengegend, und an Schwäche der unteren Extremitäten, welche letztere ihn unfähig macht, sich schwererer Arbeit zu unterziehen. Seit jener Zeit haben sich auch manchmal Unordnungen der Unterleibsfunctionen gezeigt, namentlich unregelmäfsiger, meist träger Stuhl, durch welchen gewöhnlich trockene, zuweilen mit Blut überzogene Fäces entleert wurden. — Im Anfange dieses Jahres bemerkte Patient in der Perinäalgegend eine harte Geschwulst, welche während zwei Wochen unter klopfenden Schmerzen zur Gröfse eines Hühnereies anwuchs, sich zuspitzte, und nachdem Tabacksblätter, Fett und Honig auf die Geschwulst gelegt worden waren, sich öffnete. Es ergofs sich eine beträchtliche Menge Eiters, und die Schmerzen hörten auf. Die entstandene Oeffnung schlofs sich aber seither nicht wieder, sondern blieb der Durchgang für eine Flüssigkeit von eiterähnlicher Beschaffenheit, und die Unbequemlichkeiten, welche Patient beim Gehen und Sitzen empfand, veranlafsten ihn, Hülfe auf dem Clinicum zu suchen. Er wurde am 22sten April 1836 in die chirurgische Abtheilung aufgenommen.

Bei der Untersuchung zeigte sich an der Perinäalgegend, in der Mitte zwischen Scrotum und Anus, näher der rechten als der linken Hinterbacke, ein rundliches Geschwür, welches, einen Durchmesser von etwa 3 Linien haltend, aufgewulstete Ränder und eine schwammig erhabene Mitte von blafs livider Färbung zeigte. Der Druck, auf die Umgegend dieses Geschwürs ausgeübt, liefs eine gelblich-grüne Flüssigkeit hervortreten, der Consistenz nach flüssiger als Eiter. Vermittelst der Sonde gelangte man in eine Höhlung unter der Haut, deren Durchmesser etwa das Doppelte der äufsern Oeffnung betrug, aus dieser aber in einen unter der Haut, parallel mit dieser laufenden Gang, welcher, die Mittellinie

des Perinäums schief durchschneidend, von der rechten Hinterbacke sich nach rechts, und oben und hinten bis in die Gegend des Anus selbst erstreckte. Unter einem stumpfen Winkel, diesem entgegengesetzt in der Richtung zur Mittellinie des Perinäums nach vorn und unten, gestattete ein zweiter Gang der Sonde den Eintritt unter die Haut, bis etwa ¾ Zoll. Durch den in's Rectum geführten Finger konnte bei den ersten Untersuchungen die Sonde nicht durchgefühlt werden, auffallend aber war das starke Pulsiren der Mastdarmarterie. — Einspritzungen von warmer Milch traten immer nur wieder aus der äufserlichen Oeffnung heraus. Allein nach wiederholten Untersuchungen mit der Sonde gelang es doch endlich, die Spitze derselben durch eine in der Mastdarmwand befindliche Oeffnung hineinzuführen, und somit wurde es unzweifelhaft, dafs wir es mit einer *Fistula ani completa* zu thun hatten. Die Oeffnung im Rectum befand sich ½ Zoll über dem *M. sphincter ani*; jedoch gelangten Injectionen, aus Milch in die äufsere Fistel gemacht, nicht in das Rectum; eben so wenig beobachtete man Darminhalt aus der Fistelöffnung hervorkommend. Nach vorn hin verfolgte man den Fistelgang auch gegen den *Bulbus urethrae* hin, doch war die Urethra selbst nirgends durchbrochen.

Behandlung. Die drei ersten Tage wurde ein erweichendes Kataplasma auf das Perinäum gelegt. Am 27sten April schritt man zur Operation der Mastdarmfistel, nachdem Patient erst, in Folge eines Klystiers, einen reichlichen Stuhl gehabt, und darauf 10 *Gutt. Tra. theb.* erhalten hatte. Die Operation wurde ganz einfach auf der Hohlsonde und mit dem geknöpften Pott'schen Bistouri verrichtet; zuerst wurde also der vom Damm in das Rectum hineingehende Fistelgang gespalten, und darauf mit der Scheere noch ein 3—4 Linien langer, von seiner äufsern Umgebung abgesonderter Theil der Schleimhaut des Rectums mit der Scheere geschlitzt; eben so wurde auch der gegen den Bulbus hinlaufende Fistelgang auf der Hohlsonde gespalten. Die Schnitte wurden mit in Oel getränkter Charpie ausgefüllt und eine T-Binde angelegt. — Am 29sten trat heftiger Schüttelfrost mit Kopfschmerzen ein; der Puls sehr beschleunigt. Der Kranke erhielt ein Aderlafs von ℥Vjjj, und innerlich *Tart. emet.* Gr. j, *Pot. Riv.* ℥Vj S., zweistündlich 1 Eslöffel; 2 Sinapismen an die Waden. — Am 30sten war das Fieber etwas schwächer; das Aussehen der Wunde war gut. Patient erhielt ein erweichendes Klystier, und ein Vesicator in den Nacken. — Am 1sten Mai fand

sich noch ein, aus der Mitte der Wunde nach rechts und oben gehender, 2 Zoll langer Fistelgang, welcher unverzüglich gespalten wurde. — Am 2ten war Patient fast fieberfrei. Er erhielt *Potio Riv.* — Am 3ten zeigte sich Geschwulst des Scrotums, und am 4ten eine schmerzhafte rothe Stelle an der Vorhaut, von welcher sich im Verlaufe der nächsten Tage ein kleines brandiges Stück abstiefs; an der hintern Seite des Scrotums bildete sich während des Gebrauches von Breiumschlägen ein Abcefs, welcher nach 14 Tagen geöffnet wurde und viel Eiter entleerte; sowohl diese Oeffnung, als das Vorhautgeschwür, heilten nur langsam. Unterdefs wurden die Schnittwunden täglich torpider, und bekamen selbst callöse Ränder, so dafs es nur nach den wiederholten Betupfungen mit Lapis und nach der Anwendung der rothen Präcipitatsalbe gelang, allmälig eine bessere Granulation einzuleiten. Dabei machte Patient eine kleine Decoctcur durch, und erhielt zwei Fontanellen an die Arme. Erst in der Mitte des Junimonats begannen die Schnittwunden zu vernarben, und gingen von da an verhältnifsmäfsig recht schnell in gänzliche Verheilung über. Patient verliefs am 28sten Juni das Clinicum, geheilt und wohl genährt.

Dreiundfunfzigster Fall. Fistelbildungen in der Lendengegend, wahrscheinlich in Folge eines vernachläfsigten Psoas-Abscesses. — Andres, ein esthnischer Bauer, 27 Jahre alt, wurde am 18ten August 1836 aufgenommen. Ueber der *Crista ilei* links befand sich in der Lendengegend eine 2—3 Zoll im Durchmesser haltende Oeffnung mit callösem Rande und rother, geschwollener Umgebung, in welcher noch zwei kleinere Oeffnungen. Die grofse Oeffnung führte in eine Höhle, in welcher der freie Rand des *Os ilei* unversehrt hervorstand, und in der Tiefe der von seiner Scheide entblöfste *M. Psoas*; die Sonde ging nach allen Seiten leicht und tief hinein, besonders schräg nach unten gegen das Becken (etwa $3\frac{1}{2}$ Zoll). An der entsprechenden Stelle rechts befand sich eine grofse Narbe mit zwei kleinen Fistelgängen, von welchen der tiefere bis 2 Zoll hineinführte. An der rechten Hinterbacke mehrere Narben, unstreitig von geschlossenen Fistelgängen. Beim Drucke kam aus allen Fistelöffnungen wässerige, röthlich-gelbe Jauche hervor. — Die Kräfte des Kranken waren ziemlich erhalten, alle Functionen normal. Derselbe war vor vier Monaten mit einem heftigen Fieberfroste befallen, worauf am dritten Tage eine schmerzhafte Geschwulst über der rechten Darmbeinleiste

auftrat, mit Unvermögen, den Schenkel zu adduciren; 6 Wochen darauf brach die Geschwulst auf, und ergab viel Eiter, zur grofsen Erleichterung des Kranken; allein fast gleichzeitig erhob sich nun auch links eine ähnliche Geschwulst, welche vor 4 Tagen, als Patient seine 20 Werst weite Herreise antrat, durch ihren Aufbruch den heftigen Schmerzen ein Ende machte. — Am 20sten August wurden alle Fistelöffnungen stark erweitert, und von der grofsen an der linken Seite noch dazu der callöse Rand abgetragen. Die dadurch geöffneten Höhlen wurden mit Charpie ausgefüllt, und ein deckender Verband angelegt. Dieser wurde die drei folgenden Tage erneuert, indem er durch die starke Jauchenabscheidung sehr durchnäfst wurde; Patient gab heftige Schmerzen in den Wunden an, befand sich aber sonst ganz wohl. Leider mufste er aber schon am 24sten August, auf seine flehentlichen Bitten, entlassen werden, indem er durch die Spaltung der Fistelgänge zu messerscheu geworden war.

Vierundfunfzigster Fall. *Orchitis metastatica* in Folge eines Typhus. Ausgang in Hodensackabscefs. Fistelbildungen. Einschnitte. Täuschende Aehnlichkeit der Geschwüre mit Fungus. Genesung. — Schulz, ein Pharmaceut, 21 Jahre alt, befiel in der sehr langsam vorschreitenden Genesungsperiode nach einem Nervenfieber mit einer entzündlichen Hodengeschwulst, welche aber, bei dem Gebrauche lauwarmer Bähungen, in 2 Tagen wich, wonach die Achseldrüsen sich entzündeten und in Abscedirung übergingen. 14 Tage darauf trat in einer Nacht eine schmerzhafte rothe Geschwulst des rechten Hodens ein, und in Folge deren wurde Patient sogleich am 7ten December 1836 in das chirurgische Clinicum aufgenommen. Die Kräfte des Kranken waren noch sehr mitgenommen, und sein Aussehen äufserst elend. Die Geschwulst des Hodens war hart, roth, schmerzhaft, und man konnte Hodensack, Hoden und Nebenhoden nicht deutlich von einander unterscheiden; die ganze Geschwulst war wenigstens noch einmal so grofs, als der Umfang des gesunden Hodens. Vor zwei Jahren hatte Patient acht Monate hindurch am Nachtripper laborirt, jedoch ohne alle Affection der Hoden. Vom 7ten bis 19ten Dec. wurden lauwarme Kataplasmata auf die Genitalien angewandt, wonach die Härte und grofse Empfindlichkeit sich ganz verloren hatten, und die Geschwulst etwas abgefallen war. Am 12ten Decbr. war ein sehr heftiges Nasenbluten eingetreten (ein ähnliches war als kritisch im Nervenfieber gewesen), das durch die Tamponade

mittelst des Bellocq'schen Instruments gestillt wurde. Vom 19ten Decbr. an wurde die Compression des geschwollenen Hodens mittelst Heftpflasterstreifen verordnet, bis sich am 25sten Decbr. Patient über periodische schiefsende Schmerzen im Hoden und Saamenstrange beklagte; die Hodengeschwulst fühlte sich an ihrer hinteren Fläche hart und höckerig, in der Mitte mehr weich und fluctuirend an; hier wurde die Oncotomie gemacht, wonach etwas blutige Jauche ausflofs, und weifses, flockiges, abgestorbenes Zellgewebe sich hervorstülpte. Nach diesem Schnitte, wie gleichfalls nach einem zweiten, am 28sten Decbr. behufs der Spaltung eines kleinen blinden Sackes unternommenen, trat im Verlaufe der nächsten zwei Stunden allmälig eine sehr heftige Nachblutung ein, die durch die Tamponade mit *Agaricus* und *Pulv. styptic.* nur sehr schwer zu stillen war. Patient hatte ein äufserst cachectisches Ansehen, war sehr matt, appetitlos, schlief schlecht, der Puls gereizt und etwas beschleunigt. Er erhielt ein Chinadecoct mit *Tra. aromatico-acida*, auf die sehr misfarbige Schnittwunde abwechselnd *Ung. basilicon.* und *Ung. praecipit. rubr.* nebst Kataplasmen, statt welcher vom 30sten Decbr. an wieder zusammenziehende Heftpflasterstreifen genommen wurden. Die Schnittfläche zeigte aber fortwährend eine sehr schwammige, misfarbige Wucherung, und blutete leicht und oft; diese fungöse Entartung schien mehr aus der Tiefe hervorzugehen, so dafs jetzt das ganze Ansehen sowohl des örtlichen Leidens, als des Kranken selbst, mehr einen bösartigen Fungus des Hodens, als eine einfache Eiterbildung im Scrotum zu zeigen schien: in der Mitte derselben war die Scheidenhaut des Hodens entblöfst, und im Umfange einige Linien hervorgestülpt. Indem eine kleine, Eiter enthaltende, fluctuirende Stelle vom Parenchym des Hodensackes geöffnet wurde, war zugleich auch die Scheidenhaut des Hodens an einer Stelle durchschnitten, und man bekam den Hoden zu Gesichte, welcher aber ganz gesund und gegen den Leistenring angezogen war. Das zellige Parenchym des Scrotums war äufserst verdickt. Es wurden von nun an aromatische Breiumschläge angewandt, und nachdem am 10ten, 11ten und 13ten Januar 1837 noch einzelne kleine blinde Säcke, oder scheinbar fluctuirende Stellen geöffnet worden waren, wobei keine stärkere Blutung eintrat, hörten die schiefsenden Schmerzen in der Geschwulst ganz auf, sie selbst begann zu schmelzen, und beim Gebrauche des *Ung. praecipit. rubr.* fing endlich sich Granulation in der Wunde zu entwickeln an, worauf die Vernarbung sich

einleitete, die durch Betupfungen mit Lapis beschleunigt wurde, so dafs Patient in der Mitte des Februars entlassen werden konnte. Die Wunde war verheilt, der Hode etwas vergrössert, aber nirgends höckerig.

Bemerkungen.

Zum 49sten Falle. Diese Patientin giebt uns ein Beispiel von einer merkwürdigen Neigung zu Fistelbildungen, ohne dafs wir die Ursache dieser Neigung durch örtliche Complicationen, oder durch ein allgemeines Leiden genügend erklären könnten. Das Subject war durchaus von allen Dyscrasieen frei, sogar nach einem vielmonatlichen Leiden war ihr Aussehen mehr blühend, als cachectisch. Der Bildung des Abscesses gingen offenbar rheumatische Schmerzen im Knie und in der ganzen Extremität voraus, die Reaction des Gesammtorganismus war auch von rheumatisch-gastrischem Character, vielleicht mit der Neigung zu einem nervösen Zustande; alles das aber hörte ziemlich bald auf, die Patientin klagte weiter über keine rheumatischen oder arthritischen Beschwerden, und doch zeigte der aufgespaltene Abscefs wenig Neigung zur Heilung, die Fistelgänge breiteten sich immer weiter in der Fettzellschichte aus bis zum Kniegelenke, trotz dem, dafs jede Fistel gleich bei ihrer ersten Entstehung aufgespalten wurde; sogar nachdem schon die Fistelbildung aufgehört hatte, granulirte das Geschwür doch äufserst langsam, die Narbe war schwielig und brach mehrere Male auf. Vielleicht war es am wahrscheinlichsten, hier in der Oertlichkeit den Grund für diesen krankhaften Procefs zu suchen; die unter der Haut liegende Zellschichte war sehr reich an Fettgewebe, — wie auch überhaupt der ganze Körper eine rege Nutrition zeigte; — es ist aber bekannt, dafs das Fettgewebe sowohl auf die Erzeugung, als auf die Heilung der Fisteln einen wesentlichen Einfluss übt; wir brauchen uns hierzu nur an die Fisteln im *Spatium ischiorectale* zu erinnern; um also die Entwickelung des Fettes zu verhindern, um das Fettgewebe in der Umgegend der Fistel zur Resorption zu bringen, und auf diese Weise die weitere Zerfliessung desselben durch Eiterbildungsprocefs zu verhüten, brachte ich die Entziehungscur in Verbindung mit dem methodischen Gebrauche von Abführungsmitteln in Anwendung; ich weifs nicht, ob ich dieser Cur, oder der Entfernung einer Portion speckartig degenerirter Haut den Stillstand der Fistelbildung zuzuschreiben hatte; anlangend diese Entfernung, so war sie eigentlich durch die

Beschaffenheit der Gegend contra-indicirt; ich nahm nämlich ein Querstück der Haut an der Kniewölbung weg; die Narbe, die ich später durch allmälige Beugnng des Kniegelenkes auf der schiefen Ebene auszudehnen suchte, mufste natürlich die Bewegungen des Gelenkes hindern, — aber wie sollte ich anders verfahren? Von den Fistelbildungen sah ich kein Ende; das speckartige Stück Haut blieb wie eine Insel zwischen zwei Querschnitten liegen, es war fast ganz abgelöst von den sehnigen Gebilden; konnte ich da wohl auf seine Anheilung hoffen? Ich sah, dafs die Patientin den Muth auf die Genesung verlor, die Geduld zum Aushalten tagtäglicher Schnitte verliefs sie, ich zog also zur Beschleunigung der Cur das Abtragen der Haut vor. Später, bei der Betrachtung der 1 Fufs langen Narbe konnte man sich keine Idee von der Ausbreitung der Fistelgänge verschaffen. Ich mufs noch bemerken, dafs die Patientin einige Monate nach der Entlassung noch immer an einer ödematösen Anschwellung der ganzen Extremität litt, was offenbar der Zusammenschnürung der Haut durch das Narbengewebe zuzuschreiben ist.

Zum 50sten Falle. Die Ursache der Fistelbildung in diesem Falle ist nicht schwer zu erkennen. Der fremde Körper, die Kugel, welche einige Tage in dem Schufscanale liegen geblieben war, bildete einen hinreichenden Reiz, um den benachbarten Zellstoff in Entzündung zu versetzen und eine Eiterinfiltration zu bewirken. Der Entzündungs- und Eiterungsheerd war hier nur der Schufscanal, die anderen Fistelgänge waren offenbar das Product der Senkung; dafür sprechen: einige Schmerzen und Mangel der entzündlichen Spannung. Die Gegend, welche aus dicken Muskellagen besteht, die durch lockeren Zellstoff mit einander verbunden sind, begünstigte vorzüglich die Infiltration. — Jeder, der die Krankheitsgeschichte durchlesen wird, hat natürlich Recht, mich zu fragen, wefswegen ich die Kugel so lange in der Wunde liegen liefs. Ich antworte darauf einfach: weil ich sie mit der Sonde und mit den Fingern nicht gefunden hatte; darauf aber hartnäckig zu bestehen, die Muskelschichten vom *M. glutaeus* zu durchschneiden, wäre hier die Nachahmung eines schlechten Beispiels eines französischen Wundarztes gewesen, welcher, um die Kugel zu finden, den *M. pectoralis major* durchschnitt, und dadurch die ganze Extremität lahm machte. Nur ein Fehler ist in der Cur begangen, welchen ich auch offenherzig gestehe: — dafs dem Eiter nicht frühe genug ein Ausflufs verschafft wurde —; die Ursache davon lag offenbar darin, dafs ich den Kranken zwei

Tage nicht besuchen konnte, und mich auf den Bericht eines Practicanten verlassen hatte, welcher, durch den Mangel aller entzündlichen Erscheinungen getäuscht, sogar glaubte, dafs die *Prima intentio* gelingen würde; ein Druck auf die Umgegend der Wunde zeigte mir aber bei meinem Besuche, statt der *Prima intentio*, eine Eiterhöhle, welche wenigstens 8 bis 10 Unzen Eiter enthielt. Patient hat Recht, sich über Haarseile auf eine so feindliche Weise zu äufsern; sie halfen bei ihm wenig, oder — was noch schlimmer ist — sie täuschten seine Hoffnung mit einem scheinbaren Erfolge, wodurch die ganze Behandlung verlängert wurde. Der Grund davon, dafs die Setaceen hier so wenig leisteten, geht schon aus dem Gesagten hervor: 1. die Fistelgänge waren zu breit, so dafs die Haarseile in keiner Berührung mit der inneren Wand derselben zu stehen kamen; 2. der Kranke magerte durch den Eiterverlust bedeutend und rasch ab, und dadurch wurden die Eiterhöhlen noch geräumiger; 3. endlich war es unmöglich, die blinden Enden dieser Fistelgänge zu entdecken, sie blieben daher in mehreren Stellen uneröffnet, und verlängerten sich dadurch zu neuen Fisteln. — Trotz dem waren die Haarseile doch unentbehrlich, wie ich schon oben gezeigt habe, und in so ferne hat der Patient Unrecht, sich über den Reiz, den sie verursachten, zu beklagen.

Zum 51sten Falle. In diesem Falle finden wir manches Bemerkenswerthe. 1) Die Hartnäckigkeit der Fistel. Nach der verschiedenen Neigung zur Verschliefsung kann man alle Fisteln folgendermafsen eintheilen: 1. Eiterfisteln; 2. Kothfisteln; 3. Harnfisteln im Perinäum; 4. Harnfisteln zwischen der *Pars bulbosa* der Harnröhre und der *Glans penis*; 5. Blutfisteln, und 6. — die hartnäckigsten — Luftfisteln. — Es geht daraus hervor, dafs, je dünner und je chemisch reizender das Secret oder der Inhalt der Fistel ist, desto hartnäckiger sie sind. Natürlich trägt die gröfsere oder geringere Communication des Fistelganges mit der Höhle oder mit dem hohlen Organe auch dazu bei, die Fistel weniger heilbar zu machen. In unserem Falle war offenbar eine bedeutende Höhle hinter der Fistel in der Lungensubstanz, welche natürlich in der Umgegend der fistulösen Oeffnung mit der *Pleura costalis* verwachsen war; für die Gegenwart dieser Höhle sprach eine Menge von Eiter, welches täglich aus der Wunde und durch die Bronchien entleert wurde, ein dumpfer Ton bei der Untersuchung. 2) Die Wechselwirkung zwischen dem Ausflusse aus der Fistel und aus den Bronchien. Bisweilen,

wie es die Krankheitsgeschichte zeigt, hörte die Secretion aus der Fistel mit einem Mal auf und ohne sichtbare Ursache trat dann immer Husten mit einer enormen Absonderung von Ekel erregendem, aashaft stinkendem Eiter auf; liefs der Husten darauf nach, so blieb der Kranke gewöhnlich ein Paar Tage ohne Secret aus der Fistel und ohne Husten, war etwas heiser, — dann aber nahm die Eiterabsonderung aus der äufsern Oeffnung wieder zu, und so fort. Ich glaubte zuerst, diesen Umstand benutzen zu können, um dadurch der ganzen krankhaften Secretion eine andere Richtung zu geben — nach oben nämlich, durch den natürlichen Weg — durch die Bronchien; ich glaubte, dafs, wenn die äufsere Mündung auf irgend eine Weise verschlossen würde, so müfste sich alles Eiter allmälig durch die Bronchien entleeren; — ein habitueller Catarrh für den Kranken, welcher sonst noch bei guten Kräften war, konnte ihm viel weniger schaden, als ein beständiger Ausflufs des Eitersecretes durch die äufsere Mündung, welcher ihn zu jedem Broderwerbe untauglich machte; der innigste Wunsch des Kranken war es, von diesem lästigen Ausflusse befreit zu werden. 3) Die Entstehungsart der Fistel, obgleich uns nur durch die mangelhafte Erzählung des Kranken bekannt, war doch wahrscheinlich von der Art, dafs ihr ein Lungenabcefs, begleitet von einer Verwachsung mit der Pleura voranging; der Kranke sah zu kräftig und zu gesund aus, als dafs man eine melanotische oder tuberculöse Degeneration der Lunge hätte annehmen können.

Zu bemerken ist noch, dafs der Kranke, obgleich noch bei guten Kräften, durchaus nicht im Stande war, irgend eine schwere Arbeit zu verrichten, was sich dadurch erklären läfst, dafs es ihm unmöglich war, eine tiefe Inspiration auszuführen um den Thorax zu fixiren, — welches, wie bekannt, bei jeden Anstrengungen des Körpers durchaus nöthig ist. Dasselbe beobachtet man auch an den Trachealfisteln.

Bei dem 52sten Falle war das bemerkenswerth, dafs das Präputium durch Fortpflanzung der Reizung ödematös anschwoll und stellenweise in Brand überging. Es scheint, dafs die Fisteln in der Perinäal- und in der Gesäfsgegend nicht von dieser Erscheinung begleitet sind; ich habe jetzt einen Fall in der Behandlung mit einer Fistel in der Gegend des *Os ischii*, wo auch ein starkes Oedem des Scrotums und der Vorhaut eingetreten ist.

III. GESCHWÜRE.

1. SYPHILITISCHE GESCHWÜRE. SYPHILIS.

Zwei Umstände vereinigen sich, um das Vorkommen der Syphilis in unserer Stadt sehr häufig zu machen; dazu gehören: 1. Die grofse Concurrenz von jungen Leuten, welche, in dem Alter stehend, wo der Geschlechtstrieb seine völlige Entwickelung erreicht hat, dabei aus den Schulen, aus den Häusern ihrer Aeltern kommend, noch einer blühenden Gesundheit geniefsen, und, noch unerfahren darin, den Beischlaf als eine reizende Neuigkeit, als ein Bedürfnifs der aufgeregten Sinnlichkeit auszuüben suchen. 2. Die sehr strenge polizeiliche Aufsicht über die öffentliche Anständigkeit und Sittlichkeit in unserer Stadt. Dieses Letzte klingt vielleicht etwas paradox, ist aber defshalb nicht minder richtig; denn, in der That! es wäre äufserst unrecht, aus der grofsen Verbreitung der Lustseuche in unserer kleinen Stadt darauf schliefsen zu wollen, dafs die Moralität bei uns sehr gesunken sey, oder dafs die hiesigen Sitten mehr verdorben wären, als in anderen Provinzialstädten, wo die Syphilis nur durch Gerüchte und Traditionen bekannt ist. Gerade daher, weil bei uns die Moral so geheiligt wird, dafs selbst die nützlichsten Resultate der Statistik (wenn sie mit der Moral im Widerspruche stehen) nicht geduldet werden können, sehen wir die Syphilis so schrecklich unter den jungen Leuten verbreitet; es ist nicht schwer zu begreifen, dafs ich hier von den Freudenhäusern sprechen will, welche weder durch unsere Gesetze, noch durch andere örtliche Verhältnisse tolerirt werden können. Wenn wir die Sache wissenschaftlich betrachten, so ist es eine Frage, ob die Einführung dieser Häuser in unserer Stadt die Verbreitung der Syphilis verhüten könnte? Die Einrichtung derselben ist sogar in grofsen Städten, wenn sie nicht mit anderen medicinisch-polizeilichen Maafsregeln verbunden wird, nicht im Stande, die Fortschritte der Seuche zu vermindern; diese Häuser bilden, meiner Meinung nach, ein Mittel, das entweder positiv schadet, oder positiv nützt, je nachdem die Einrichtung dabei getroffen wird. Wenn die Freudenhäuser nur ein Zufluchtsort wären, wo junge Leute, welche durch ihre amtlichen oder anderen Verhältnisse im ehelosen Stande zu leben gezwungen sind, ohne besondere Verletzung des Anstandes und ohne Gefahr für ihre Gesundheit, ein natürliches Bedürfnifs befriedigten, so könnten sie dem Staate wohl nützlich seyn, indem sie die Verbreitung der Syphilis offenbar beschränk-

ten; — das ist aber nur ein Gedanke, dessen Ausführung in der Wirklichkeit nicht stattfindet; wo sind die Gränzen zwischen dem natürlichen Bedürfnisse und den Anfällen einer krankhaft aufgeregten Sinnlichkeit, welche sich endlich in eine Bestialität verwandelt? Und das Mittel, welches zur Verhütung dieses Uebels dienen sollte, wird dann gerade die Quelle der Leiden, welche den Körper, die Moral und die Intelligenz zu Grunde richten.

Wir leben jetzt in einem Jahrhunderte, wo für die leidende Menschheit soviel gesorgt und gethan wird; man sucht die Armuth und den Hunger zu verhüten, man forscht nach den Ursachen der ungemeinen Sterblichkeit der Kinder etc., und läfst die Frage von der Verhütung und Ausrottung der Lustseuche fast unberührt; welche Armuth, welche Hungersnoth kann verglichen werden mit dem qualvollsten der Gefühle, der Träger eines Gifts zu seyn, welches, tief in den Körper eingedrungen, sich aus einer Generation in die andere hinüberzieht? Nicht die Armuth, die noch glücklich seyn kann, — sondern die kranke, die lasterhafte Armuth, mufs ausgerottet werden; daher ist es für jeden Menschenfreund tröstend zu erfahren, dafs die medicinische Gesellschaft zu Brüssel bereits im Jahre 1834 folgende Frage aufstellte: „*Quelles sont les mesures de police médicale les plus propres à arrêter la propagation de la maladie vénerienne?*“ (Welche sind die zweckmäfsigsten Maafsregeln, um die Verbreitung der Lustseuche aufzuhalten?) Die gekrönte Beantwortung dieser Frage von Ratier enthält ungefähr folgende Schlufsfolgerungen: 1) Man mufs, alle weiteren Betrachtungen zur Seite gestellt („*toutes considerations ecartées*“), sich direct damit beschäftigen, die Fortschritte der Syphilis zu hemmen. 2) Man kann diesen Zweck leicht erreichen, indem man die Zahl der Ansteckungsquellen durch folgende Mittel vermindert: 1. man vermehrt die Hülfsmittel für die syphilitischen Kranken durch Einrichtung von besonderen Spitälern, durch öffentliche Consultationen, welche unentgeltlich und mit der Vertheilung der Medicin vereinigt seyn müssen; 2. man verbreitet im Volke die richtigsten Ideen von der Syphilis und von der Behandlung derselben; 3. man mufs besonders streng gegen die Quacksalberei auftreten; 4. man verstärkt die Wachsamkeit über die Freudenmädchen, indem zugleich die ärztlichen Visiten in den Freudenhäusern häufiger gemacht werden müssen, damit man diejenigen sogleich ausscheidet, welche angesteckt sind; 5. man empfiehlt den Gebrauch von Präservativmitteln, indem man das Publicum mit ihrer Wirkungsart

vertraut macht; 6. endlich sorgt man bei der Behandlung für die baldigste Unterdrückung der äufsern Erscheinungen der Syphilis, welche zur Fortpflanznng des Contagiums am meisten dienen.“ Der Verf., ein bekannter Arzt in Paris, spricht auch von den Mitteln, die vielleicht nur in Paris oder in einer andern grofsen Stadt ihre Anwendung finden können. Die Einrichtung von Freudenhäusern nimmt er schon als ausgemacht nützlich an; allein man mufs dabei nicht vergessen, dafs die Freudenhäuser nur in dem Falle — sey es auch in einer grofsen Stadt — zur Verhütung und Verminderung der Syphilis dienen können, wenn es möglich ist, dafs sie durch die Gesetze und durch die Sitten des Landes tolerirt werden; nur in diesem Falle kann die Wachsamkeit der medicinischen Polizei über diese Orte nach Belieben verdoppelt werden, nur durch das Toleriren der Freudenhäuser können die anderen zwei Quellen der Ansteckung ausgerottet werden: das sind die sogenannten „*Maisons de rendez-vous*,“ und diejenige gräuliche Classe von Freudenmädchen, welche auf den Strafsen der grofsen Städte ihre abscheuliche Jagd auf die jungen unerfahrenen Leute ausüben. Verbieten es aber die Gesetze des Landes oder andere Verhältnisse, solche Häuser zu toleriren, so kann nichts die Verbreitung der Syphilis so sehr befördern, als wenn solche Orte nur von der Polizei oder von dem Staate unter der Hand gestattet und geduldet werden. Dieses beweiset die Erfahrung sehr deutlich. In Paris, wo die Freudenhäuser tolerirt und von der medicinischen Polizei sorgfältig bewacht sind, soll nach Marc (1822) von 51 Freudenmädchen nur eine syphilitisch seyn (man mufs dabei nicht vergessen, dafs die Untersuchung der Geschlechstheile dort gewöhnlich mit dem Speculum geschieht, und folglich ziemlich genaue Resultate angeben kann); im Gegentheil in Stockholm, wo keine privilegirten Freudenhäuser existiren, und wo jedes Caffeehaus eine hinlängliche Gelegenheit zur Befriedigung des Geschlechtstriebes darbietet, die Syphilis verhältnifsmäfsig viel mehr verbreitet ist, und die Spitäler von den gräulichsten Formen der Seuche wimmeln. Wir müssen es leider gestehen, dafs auch in den Hauptstädten unseres Vaterlandes noch wenig für die Ausrottung der ambulirenden Classe der Freudenmädchen gethan ist, und gerade in unserem Klima müfste man diese Seuche viel thätiger und hartnäckiger verfolgen, weil sie bei der kühlen Feuchtigkeit der Luft und bei der Indoleuz des Volkes weit zerstörender wirkt und tiefere Wurzeln in dem Körper fafst, als anderswo. In den grofsen

Städten bleibt also eins von beiden übrig: entweder die Freudenhäuser zu toleriren, und sie dabei unter die strengste medicinisch-polizeiliche Aufsicht zu stellen, oder sie auszurotten und streng zu verbieten, was aber nur bei einer besondern Ansicht von der Würde des weiblichen Geschlechts (wie z. B. im Orient), oder bei einer besondern Gesetzgebung über das Heirathen und über den ehelosen Zustand der jungen Leute möglich ist. — Es ist aber eine ganz andere Sache mit den kleinen Städten, wie z. B. unserer Universitätsstadt; es würde eine von den scandalösesten Verletzungen des Anstandes und der Moralität seyn, wenn die Einrichtung von Freudenhäusern hier gestattet würde; läfst man aber von der andern Seite die Sache so gehen, wie jetzt, so bin ich durch die Erfahrung davon überzeugt, dafs die weitern Fortschritte dieser furchtbaren Seuche dadurch immer gröfser und zerstörender werden müssen; bei dieser Concurrenz von jungen Leuten des verschiedensten Standes, der verschiedensten moralischen Gesinnungen, der verschiedensten Erziehung, ist es gar nicht möglich, die Ausbrüche der Sinnlichkeit zu verhüten; es wäre auch kein philanthropisches Princip, die syphilitische Ansteckung in Folge solcher Ausbrüche als eine Strafe, von der Vorsehung selbst für die Verletzung der Moralität verhängt, zu betrachten; vor Kurzem erst waren wir noch Zeugen eines gräulichen Selbstmordes in Folge der Idee, von Syphilis angesteckt worden zu seyn. Wenn man nicht verhüten kann, dafs schwache, gehenlernende Kinder einige Male fallen, so mufs man wenigstens den Boden, auf den sie fallen, weich machen, um weiteren Schaden zu verhüten. — Dürfte ich meine Meinung frei und offen sagen, so würde ich zur Vermeidung der Syphilis in unserer Stadt folgende Vorschläge machen: 1. Eine strenge polizeiliche Aufsicht über die Moralität der Aufwärterinnen, Stubenmädchen und überhaupt solcher Frauenzimmer anzuordnen, welche sich mit den jungen Leuten leicht in unerlaubte Verbindungen einlassen können; bei dem geringsten Verdachte in dieser Beziehung von Seiten der Polizei mufs die Person streng bestraft, sogar aus der Stadt entfernt werden. 2. Solche Frauenzimmer, welche das Metier der Sinnlichkeit treiben, oder doch treiben wollen, müssen unbedingt und ohne Verzug mit besonderen Karten von der Polizei versehen werden, natürlich mit der Zahlung von gröfseren Abgaben, und mit der Bedingung, ihre Wohnungen nur in entfernten Stadttheilen zu haben. 3. Zur Vermeidung aller scandalösen Vorfälle,

und um die Gegenwart solcher Subjecte für die Sittlichkeit der Stadt so wenig, als möglich anstöfsig zu machen, dürfen diese sogenannten Freudenmädchen „*en carte*“ nie zusammen leben, und nie Gesellschaften bei sich leiden. 4. Was aber das Wichtigste ist, sie müssen unter einer strengen medicinisch-polizeilichen Aufsicht stehen; sie müssen wenigstens drei Mal wöchentlich von den Aerzten sorgfältig und „mit dem Speculum“ untersucht werden. Jeder menschenfreundliche, vorurtheilsfreie Arzt wird es sich gewifs zur Pflicht machen, diesen Auftrag streng und mit einem gewissen Despotismus zu erfüllen; ich meinestheils wenigstens würde immer bereit seyn, auch in dieser Beziehung zur Unterdrückung der furchtbaren Seuche mitzuwirken (*). 5. Bei der Entdeckung der ersten Spur einer syphilitischen Ansteckung mufs das Mädchen als krank erklärt und der Behandlung unterworfen werden. 6. Eine von den schwierigsten Aufgaben in unserer Stadt wäre es, einen Ort zu finden, wo die Angesteckten behandelt würden; in Ermangelung eines dazu hinreichenden Hospitals könnten wenigstens die Bürger oder die ganze Stadt für das allgemeine und für ihr eigenes Wohlseyn dazu beitragen, und die Abgaben von den Freudenmädchen könnten vielleicht auch dazu benutzt werden. 7. Es mufs als eine allgemeine Vorschrift unter den jungen Leuten und im indolenten Volke verbreitet werden, dafs sie sogleich bei der ersten Entstehung der Krankheit die ärztliche Hülfe suchen; sie müssen davon unterrichtet werden, dafs die Krankheit in ihrem Beginne nur örtlich und leicht heilbar ist, dafs sie sich vor der Anwendung der ätzenden Mittel und allerlei Quacksalbereien in Acht zu nehmen hätten etc. — 8. Die Freu-

(*) Ich kann mich nicht bei dieser Gelegenheit enthalten, die Worte eines belgischen Arztes, der über diesen Gegenstand geschrieben hat, anzuführen: „Une chose des plus essentielles encore, c'est de savoir faire un choix convenable dans la personne du médecin chargé de faire cette visite. Il faut, que ce médecin ait une réputation irreprochable sous tous les rapports. Le médecin qui remplit cette besogne, desagréable sans doute, mais salutaire, doit être sévère, despote en quelque sorte, sans être brutal, indépendant et surtout jaloux de remplir sa tâche avec probité et conscience: rien ne doit l'ebranler, ni l'arrêter dans l'exécution de ses devoirs, quelques penibles qu'ils soient. Une fois, qu'il a reconnu, qu'une fille prostituée est atteinte, plus de quartier: qu'elle passe à l'hôpital, pour être guerie radicalement. Nous faisons cette observation, parceque nous avons vu souvent, que, condescendant sur ce point, il la traite dans le pensionnat même, ce qui est blâmable selon nous, puisqu'il ne peut plus, par son absence, repondre de cette personne, ni de ses actes.“
(Encyclograph. d. scienc. médical. Mémoire par Peetermans.)

denmädchen selbst müssen von den Aerzten mit Vorschriften über die sorgfältige Reinigung der Geschlechtstheile, über die Waschungen nach jedem Beischlafe mit Kalkwasser, Chlorwasser, Urin etc. versehen werden. — Diese Einrichtung gewährt, meiner Meinung nach, die meisten Vortheile: 1) Sie wirkt am wenigsten demoralisirend, und ist viel weniger anstöfsig für die Anständigkeit (welches besonders in einer kleinen Stadt von der höchsten Wichtigkeit ist), als die Freudenhäuser. 2) Sie verhütet am sichersten die Verbreitung der Seuche. 3) Die Familien könnten viel sicherer seyn, dafs sie in ihrem Kreise nur anständige, ordentliche Dienstmädchen, Ammen und Kinderwärterinnen besäfsen, was jetzt sehr zweifelhaft bleibt. 4) Die Abortus, Kindermord und eine Menge von andern Unglücksfällen könnten dadurch am sichersten vermieden werden. — Gerade der Umstand, dafs unsere Stadt klein, dafs unsere Polizei wachsam ist, dafs die Einwohner der Stadt eine bessere Bildung genieſsen, dafs endlich die Stadt mit einer hinreichenden Zahl von Aerzten versehen ist, tragen dazu bei, den ganzen Vorschlag practisch zu machen, und in leichtere und vollkommnere Ausführung zu bringen. — Ich sehe wirklich nicht ein, wie das Alles endigen wird, wenn Kinderwärterinnen, Ammen, Stubenmädchen etc. Monate lang an *Fluor albus*, *Condylomen*, *syphilitischen Excoriationen* etc. leiden, ohne die geringste Hülfe in Anspruch zu nehmen (weil sie dazu nicht gezwungen sind, und weil das Uebel ihnen wenig Schmerzen verursacht); wie viele junge Leute können sie im Verlaufe von einigen Monaten anstecken! — Die *Condylome* und der *Fluor albus* verhindern bei ihrer Indolenz es nicht, den Beischlaf immerfort auszuüben; wer wird es mir glauben, wenn ich es hier nachweisen könnte, dafs in einigen Fällen zehn, zwölf junge Leute von einer solchen Person angesteckt waren?!

---

1. Die syphilitischen Geschwüre, die wir hier täglich zur Behandlung bekommen, haben eine höchst verschiedene Form; seit dem Januar-Monate dieses Jahres führen wir eine Liste von allen ambulatorischen Patienten, welche der Syphilis wegen unsere Hülfe in Anspruch nehmen, mit einer kurzen Bemerkung über die äufsere Form der Geschwüre; später will ich das ärztliche Publicum mit den Resultaten dieser Beobachtungen bekannt machen. Primäre condylomatöse, blennorhoische Schanker und sehr ausgebreitete syphilitische Excoriationen kommen, wie es scheint, am häufigsten vor. Ich will jetzt von einer bei uns

sehr häufig vorkommenden Complication der Syphilis sprechen, das ist

2. die Phimosis; ausgenommen eine entzündliche Phimosis, welche den Tripper und die Schanker begleitet, habe ich hier Gelegenheit gehabt, noch eine andere Art zu beobachten, welche, meines Wissens, nirgendwo genau angegeben steht: die Verengerung der Vorhaut mit der knorpelartigen Degeneration der inneren Lamelle derselben, von welcher ich hier mehrere Beispiele anführe, verdient in manchen Beziehungen die Aufmerksamkeit der practischen Aerzte. — Die Ursache dieser merkwürdigen Degeneration ist folgende: der Kranke, welcher vor dem Leiden die Vorhaut immer gut zurückziehen konnte, bekommt nach einem unreinen Beischlafe einen Tripper oder syphilitische Excoriationen, bisweilen selbst einen ächten Schanker, verbunden mit einer entzündlichen Anschwellung der Vorhaut und blennorrhoischen Affection des innern Blattes derselben, — was gewöhnlich unter dem Namen von Eicheltripper (*gonorrhée fausse*) bekannt ist; jetzt wird das Zurückziehen der vielleicht auch sonst noch von Natur sehr langen Vorhaut unmöglich; der schleimige Secretionsstoff sammelt sich beständig unter derselben an, wirkt, wie jeder Secretionsstoff der entzündeten Schleimhaut, reizend und corrodirend auf die Umgegend, verstärkt noch mehr den entzündlichen Zustand der innern Lamelle, bewirkt Excoriationen der ganzen Oberfläche der Eichel; der Urin, welcher durch die angeschwollene Vorhaut an seinem Ausflusse verhindert wird, kommt auch in Berührung mit dem inneren Blatte derselben und reizt sie noch mehr; ist der Kranke, wie das bei uns gewöhnlich der Fall ist, indolent, bekümmert sich wenig über seinen Zustand, versucht nicht die Eichel zu entblöfsen, so nimmt der ganze krankhafte Procefs einen chronischen Verlauf, und dann tritt eine partielle oder vollkommene Degeneration der inneren Lamelle in ein knorpelartiges Gewebe hinzu. — Der Urin mag vielleicht die wichtigste Ursache dieser Degeneration seyn, weil die innere Fläche der Urinfisteln am leichtesten callös und knorpelartig wird. Aus folgenden Erscheinungen ist es mir immer gelungen, diese Art der Phimose zu diagnosticiren: 1) Wenn man die Vorhaut noch stärker nach vorn zieht, und zwischen den Fingern leicht zusammendrückt, so fühlt man ganz deutlich die knorpelartige Härte derselben; bisweilen ist diese Härte gleichmäfsig verbreitet, bisweilen bildet sie nur knotige Hervorragungen. 2) Beim gelindesten Drucke auf die Vorhaut, aber auch ohne Druck, fliefst

eine bedeutende Quantität eines dünnen, jauche-ähnlichen Stoffes hervor. 3) Nach dem beständigen Gebrauche von lauwarmen Breiumschlägen, Bähungen, Einspritzungen etc. gelingt es nie, die Vorhaut in ihre normale Lage zurückzubringen; — ja, der Zustand wird dadurch nicht einmal verbessert, und bei'm Zurückziehen des Präputiums findet man immer ein unüberwindliches Hinderniſs. — Die Krankheit kann mit der gewöhnlichen Phimose in Folge eines Trippers, oder in Folge eines syphilitischen Geschwüres unter der Vorhaut verwechselt werden; ausgenommen die leicht fühlbare knorpelartige Härte der Vorhaut, ist der Ausfluſs bei'm Tripper nie so reichlich, wie hier, hat nie dieses jauche-ähnliche Ansehen, die Schmerzen beim Urinlassen sind stärker, während bei dieser Art der Phimose Schmerzen entweder gar nicht zugegen sind, oder nur unbedeutend, entstehen nur während des Urinlassens, und der Kranke zeigt deutlich ihren Sitz in der Vorhaut an. Bei'm Schanker fühlt man wohl bisweilen die partielle Härte unter der Vorhaut (namentlich wenn das Geschwür schon inveterirt ist); diese Härte ist aber für den Kranken viel empfindlicher, und aufserdem röthet sich gewöhnlich die dem Geschwüre entsprechende Stelle an der äufseren Fläche der Vorhaut.

Die Folgen dieser Entartung sind: eine allgemeine Excoriation der Eichel, welche immer tiefer und tiefer greift; die Exulceration der inneren Lamelle der Vorhaut, besonders in der Gegend des *Orificium urethrae* und des Bändchens, — also überall, wo die Vorhaut mit dem Urine in Berührung kommt. Nie findet man bei dieser Art der Phimose die Exulceration der Vorhaut und den Vorfall der Eichel durch diese Oeffnung, so wie dieses bei der eigentlichen syphilitischen Phimose, mit Schankern verbunden, häufig der Fall ist; die knorpelartige Verdickung der Vorhaut, welche immer stärker und stärker wird, ist dem offenbar im Wege, — desto mehr aber steht die Affection und vollkommene Zerstörung der Eichel zu befürchten. In einem Falle sah ich die ganze Eichel in eine Geschwürsfläche verwandelt. — Bei der Behandlung der syphilitischen Phimose stehen der Chirurgie zwei wichtige Mittel zu Gebote: 1. die feuchte Wärme; 2. der Schnitt. Bei der gewöhnlichen entzündlichen oder mit dem Schanker verbundenen Phimose sieht man bei'm anhaltenden Gebrauche der Breiumschläge, Bähungen, Einspritzungen von lauwarmem Wasser unter die Vorhaut, diese sich täglich mehr und mehr zurückziehen, besonders wenn man damit die von Fricke

angegebenen Manipulationen verbindet; auch bei der knorpelartigen Degeneration der Phimose beginne ich die Behandlung immer mit der Anwendung der feuchten Wärme, um die Haut zu erschlaffen, die Entzündung zu mäfsigen, und das scharfe Secret zu mildern, — das ist aber auch Alles, was bei dieser Degeneration die feuchte Wärme leisten kann; wartet man noch länger, so läuft man Gefahr, die Eichel ganz zerstört zu sehen; daher schreite ich nach einigen Tagen zur Operation; sie besteht in der Circumcision, indem ich den ganzen degenerirten Theil der Vorhaut entweder nach Dieffenbach's Methode (oder richtiger nach der jüdischen Methode) stark nach vorn ziehe, und mit einem Messerzuge, vor der Eichel gemacht, entferne, oder, wenn die Vorhaut zu kurz ist und sich nicht von der Eichel nach vorn abziehen läfst, so mache ich zwei Schnitte in die Vorhaut: einen am Rücken des Penis, den andern unten, auf der Hohlsonde, mit einem spitzigen Bistouri von innen nach aufsen, und entferne nachher die beiden Seitenlappen mit der Scheere; ich habe die Operation der Phimose nach allen möglichen Methoden gemacht: diese oder die jüdische Circumcision lassen noch die beste Narbe zurück; bei dem einfachen Einschnitte bilden die wulstigen Hervorragungen der beiden Seitenlappeu und die lange dauernde Anschwellung die unangenehmsten Nachtheile der Operation; die Einschnürung, durch den hinteren Winkel des Einschnittes hervorgebracht, habe ich auch, wie Fricke, mehrere Male zu beobachten Gelegenheit gehabt; hat man den Hautschnitt nämlich zu klein gemacht, so sieht man schon am andern Tage nach der Operation eine bedeutende ödematöse Anschwellung der Vorhaut hinter der Eichel; die Wunde selbst ist dabei natürlich in eine Querfurche verwandelt und liegt hinter der Geschwulst vergraben; eilt man nicht, den Schnitt nach hinten (nach dem *Os pubis* hin) vorsichtig zu verlängern, so wird man es mit einem höchst hartnäckigen Oedeme zu thun haben, welches später weder durch aromatische Breiumschläge, Bähungen, noch durch andere Mittel sich auflösen läfst. — Ausgenommen diese knorpelartige Degeneration der Vorhaut, halte ich die Operation der Phimose noch für angezeigt bei den syphilitischen Geschwüren am Frenulum; hier kommt man mit den Manipulationen nicht aus; sie sind zu schmerzhaft und verursachen bisweilen starke arterielle Blutungen, wie das z. B. im 55sten Falle geschehen ist.

Bei der Behandlung der primären Syphilis im Allgemeinen brauche ich nie das Quecksilber; ich kam bis

jetzt mit der Entziehungscur (Hungercur und Abführungsmittel) ganz gut durch; es ist wahr, dafs mehrere von diesen Kranken später Recidive bekamen, aber worin bestanden dieselben? In Halsexcoriationen, Condylomen und einigen Exanthemen; auch diese secundären Erscheinungen der Syphilis waren meistens die Folge von vernachlässigten, inveterirten, sehr stark ausgebreiteten, syphilitischen Geschwüren; sowohl die Halsgeschwüre, als die Condylome und Exantheme wichen gewöhnlich der örtlichen Cur, der Entziehungscur und dem Gebrauche der Decocte. — Bei den bedeutenden syphilitischen Exanthemen, syphilitischen Augenkrankheiten, hat die Weinhold'sche Cur mir immer die ausgezeichnetsten Dienste geleistet. Künftig werde ich mich über die Erscheinungen und die Behandlung der Seuche umständlicher auslassen.

Phimosis syphilitica.

Fünfundfunfzigster Fall. Phimosis mit dem syphilitischen Tripper. Circumcision. — Ring, ein Schneidergesell aus Pernau, 22 Jahre alt, litt vor einem Jahre an einem Tripper, zu dem sich, 3 Wochen nach seiner Entstehung, Entzündung der linken Leistendrüse gesellte, welche sehr schmerzhaft war, und sich nach Einreibungen von Neapolitansalbe zertheilte. 14 Tage vor seiner jetzigen Aufnahme in das Clinicum wurde er, in Folge eines unreinen Beischlafes, mit zwei Schankergeschwüren an der innern Fläche der Vorhaut behaftet, wozu nach 10 Tagen starke Geschwulst der Vorhaut hinzukam, welche täglich zunahm, und, besonders beim Uriniren, schmerzhaft war. Am 14ten April 1836 wurde Patient in das Clinicum aufgenommen: die die Eichel ganz bedeckende Vorhaut war roth, geschwollen und schmerzhaft, liefs sich nicht zurückziehen; beim Drucke auf dieselbe quoll eine dicke gelbe Flüssigkeit hervor, auf ihrer Mündung safs ein kleines speckiges Geschwür mit gerissenen Rändern. — Es wurde sogleich die ganze Vorhaut bis zur Eichelkrone am Rücken des Penis gespalten, und beide dadurch gebildete Seitenlappen bis zum Frenulum abgetragen. Patient empfand bei der Operation und an den nächsten Tagen noch heftige Schmerzen im ganzen sehr geschwollenen Penis, welche durch Breiumschläge erst allmälig zum Schweigen gebracht werden konnten. Er wurde auf eine strenge Hungercur gesetzt, und erhielt 3 Mal wöchentlich ℥jβ *Magnes. sulphur.* Am vierten Tage nach der Operation stand die Schnittfläche in voller Eiterung, allein

sie nahm bald ein specifisch-schlechtes Aussehen an: der Grund speckig, leicht blutend, die Ränder erhaben; es wurde daher statt des anfänglich angewandten *Ung. saturn.*, wonach, wegen der zu Blutungen so geneigten Schnittflächen, *Oxym. aerugin.* folgte, lieber *Aq. phagadaen. nigr.* mit Charpie auf die Schnittflächen gethan, und zuweilen rother Präcipitat aufgestreut; bei diesem Gebrauche wurde die Geschwürsfläche reiner, am 18ten Mai fing schon allmälig die Vernarbung an, und unter Beihülfe von Betupfungen mit Lapis und dem Verbande mit *Ung. praecipit. rubr.*, vom 24sten Mai an, ging die Vernarbung rasch vor sich, so dafs Patient am 31sten Mai geheilt entlassen werden konnte.

Sechsundfunfzigster Fall. Phimosis mit den syphilitischen Geschwüren. Incision der Vorhaut. — Jahn Kawand, ein Kutscher, 26 Jahre alt, aufgenommen am 14ten September 1836, wurde vor drei Wochen durch ein Jucken in der Vorhaut, welches sich beim Uriniren in Schmerz verwandelte, auf ein kleines Geschwür an der Vorhaut aufmerksam gemacht. Er hatte einige Tage vorher den Coïtus celebrirt. Vier Tage nach dem Auftreten des Geschwüres schwoll die Vorhaut, und liefs sich nicht mehr zurückziehen; eine Woche hiernach bildete sich an der linken Seite eine kleine, harte, schmerzhafte, farblose Geschwulst, welche nach 4 Tagen roth wurde, mit klopfenden Schmerzen. Bei seiner Aufnahme war der Druck am Frenulum, welches strangartig geschwollen war, schmerzhaft; die Vorhaut liefs sich nicht zurückziehen; aus ihrer Mündung kam eine dünne, gelbe Flüssigkeit zum Vorschein. In der linken Leiste eine bläulich-rothe Geschwulst mit hell-rother und verhärteter Umgebung, und von der Epidermis entblöfster, bläulich-schwarzer, Fluctuation zeigender Mitte. — Es wurde *Empl. mercur.* und *de cicuta* āā als gefenstertes Pflaster auf diesen Bubo gelegt, und hierauf, so wie auf die Genitalien, ein grofser Breiumschlag gethan. In der Nacht öffnete sich die Geschwulst, und es flofs dünne Jauche heraus. Innerlich die Entziehungscur, und alle zwei Tage ℥jβ Glaubersalz. Am folgenden Tage wurde die Phimosis operirt: mit der Scheere wurde ein $\frac{1}{4}$ Zoll langer Einschnitt in die Rückenseite der Vorhaut gemacht, diese zurückgezogen, und in das dadurch entblöfste Schleimhautblatt der Vorhaut noch mehrere Schnitte mit der Scheere geübt, bis man die Vorhaut ganz bequem zurückziehen konnte; man sah jetzt neben dem Frenulum ein kleines flaches Geschwür mit etwas aufgeworfenen Rändern und röthlichem Grunde; allein schon am andern Tage

waren jene hart und dicker, und dieser ungleich und speckig geworden. Bei'm Drucke auf die Harnröhre trat eine dicke gelbliche Flüssigkeit aus derselben hervor. Das Geschwür nahm erst nach dem fortgesetzten Gebrauche des rothen Präcipitats, als Salbe und in trockener Form, allmälig ein besseres Ansehen an, und als es schon, gleichwie die Schnittränder, sich zur Verheilung neigte, mufste Patient auf seine Bitte entlassen werden; der Bubo war fast ganz geschmolzen.

Siebenundfunfzigster Fall. Phimosis mit Tripper und syphilitischen Geschwüren. Spaltung der Vorhaut. — Ellias, ein esthnischer Bauer, 36 Jahre alt, bemerkte vor drei Wochen, einige Tage nach verübtem Coïtus, Schmerzen in der Eichel, besonders bei'm Uriniren, und zu Zeiten schmerzhafte Erectionen, zugleich am vordern Theile der Eichel ein kleines Geschwür. Allmälig schwollen die Eichel und Vorhaut; diese konnte nicht mehr zurückgezogen werden, und aus ihrer Mündung stellte sich der Ausfluss einer gelblichen Flüssigkeit ein. Am 18ten September 1836 wurde Patient aufgenommon: aufser den eben genannten Erscheinungen bemerkte man in beiden Inguinalgegenden mehrere angeschwollene Drüsen, und an der vordern Fläche beider Unterschenkel ein Exanthem, mit welchem der Kranke schon zwei Jahre lang behaftet zu seyn vorgiebt: einzeln stehende, fast livid-rothe Flecke, von welchen ein Paar mit dunkeln Borken bedeckt sind. — Patient erhielt lauwarme Breiumschläge auf die Genitalien, die Hungercur und innerlich eine Art der Delpech'schen Mixtur: *R. Balsam copaiv.* ℥jj, *Aq. menth. p. Aq. simpl.* āā ℥jjjß, *Gumm. arab. q. s. ut fiat emuls. cui adde spir. nitr. dulc.* ʒj, *Syrup. simpl.* ℥j S., zweistündlich zu 1 Efslöffel. Nach dieser Mixtur hörte die Schmerzhaftigkeit der Harnröhre schon am dritten Tage auf, so dafs dieselbe ausgelassen werden konnte, und statt ihrer jeden dritten Tag ℥jß *Sod. sulph.* gegeben wurden. Oertlich wurden Einspritzungen von lauwarmem Wasser und *Aq. phagadaen. nigr.* gemacht. Da aber die Phimose nicht weichen wollte, und fast täglich ein bis zwei Mal eine arterielle Blutung (von etwa 8 bis 10 Unzen) aus der Mündung der Vorhaut sich einstellte, so wurde am 24sten Septbr. zur Operation der Phimosis geschritten: der Rückentheil der Vorhaut wurde mit dem Bistouri gespalten, dieselbe zurückgezogen, und das noch vorstehende Schleimhautblatt mit der Scheere eingeschnitten; man fand beinahe die ganze rechte Hälfte der Eichel von einem flachen, speckigen Geschwüre mit

aufgeworfenen zerrissenen Rändern eingenommen; auch ein Theil des Frenulums war von diesem Geschwüre durchfressen; dasselbe wurde mit in *Aq. phagadaen. nigr.* getauchter Charpie bedeckt, statt dessen nach zwei Tagen, als sowohl die Geschwürs- wie die Schnittfläche ein torpides Ansehen angenommen hatten, der trockene Präcipitat und die rothe Präcipitatsalbe genommen wurden. Am 2ten Octbr. hatte das Geschwür seinen syphilitischen Character bereits aufgegeben. Die Behandlung blieb dieselbe. Da am 7ten Octbr. der Puls bis auf 42 Schläge gesunken war, so wurde die Hungercur weniger nachdrücklich fortgesetzt. Die offenen Stellen fingen nun an, sich zur Heilung zu neigen, welche durch Betupfungen mit Lapis noch befördert wurde. Am 11ten klagte Patient über starke Schmerzhaftigkeit des Zahnfleisches, die Zähne sahen schmutzig aus, so dafs die Abführungen weggelassen werden mufsten. Am 19ten Octbr. konnte er entlassen werden.

Achtundfunfzigster Fall. Phimose. Primäre und secundäre Syphilis. Circumcision. Knorpelartige Degeneration des inneren Blattes der Vorhaut. — Bankoff, Töpfergesell aus Dorpat, 22 Jahre alt, aufgenommen am 23sten Septbr. 1836, bemerkte vor zwei Monaten, nach einem angeblich einen Monat zuvor zuletzt vollzogenen Beischlafe, Röthe und Schmerz an der Harnröhrenmündung, und einen anfangs sehr copiösen Schleimflufs aus derselben; einen Monat darauf trat Phimose dazu, zu einer von dem Kranken nicht bestimmten Zeit Geschwulst der Leistendrüsen, und vor 14 Tagen Schmerz bei'm Schlucken: diese rührten her von Excoriationen und Geschwüren am harten Gaumen, an den Mandeln und im Rachen. Aufserdem entdeckten wir reichliche Feigwarzen in der Afterspalte. Diese wurden anfangs mit *Extr. saturn.*, dann mit *Tra. thujae*, und endlich mit *Acid. nitr. fumans* behandelt, nach welchem letzten Mittel sie erst abstarben, welches später durch Betupfungen mit Lapis unterstützt wurde. Innerlich bekam Patient alle 3 Tage eine Salzabführung aus ℥j|ß *Magnes. sulphur.* und die Hungercur. Die Genitalien mufste er einige Male täglich zu halben und ganzen Stunden in warmem Wasser hängen lassen, und sie aufserdem mit Breiumschlägen bedecken. Allein die Vorhaut liefs sich nicht hinreichend erweichen, um zurückgezogen werden zu können; sie wurde daher am 30sten Septbr. mit einem Bistouri an der Rückenfläche gespalten, und beide Seitenlappen, welche verdickt und an ihrer innern Fläche wie callös waren, abgetragen. Am Frenulum safs ein unbedeutendes Geschwür.

Dieses, so wie die Schnittränder, heilten in 3 Wochen fast ganz zu. Gegen die Halsgeschwüre wurde der Rust'sche Pinselsaft mit Erfolg gebraucht: *R. Mercur. sublim. corros.* Gr. Vj, *Extr. con. macul. — chamom.* āā ʒjj, *Mell. rosar.* ʒj. Am 22sten October konnte Patient als geheilt entlassen werden. Er zeigte sich später noch ein Paar Mal als Ambulant, mit frischen Condylomen am After, welche mit rauchender Salpetersäure zerstört wurden.

Neunundfunfzigster Fall. Phimose mit Schankern. Behandlung ohne Operation. — Jacob Petroff, 25 Jahre alt, ein russischer Arbeiter, wurde am 24sten September 1836 aufgenommen. Er hatte eine Phimosis, wobei die Vorhaut stark geschwollen, roth und sehr schmerzhaft war; man fühlte durch sie an der *Corona glandis* eine härtliche Stelle durch, von welcher sus beim Drucke sich ein zähes Eiter durch die Mündung der Vorhaut drängte. Hier gelang es nur durch Breiumschläge und lauwarme Bäder der Genitalien, die Phimosis in einigen Tagen zu heben. Das dadurch offenbarte Geschwür an der inneren Fläche der Vorhaut wurde anfangs durch *Aq. phagadaen. nigr.*, und sodann durch rothen Präcipitat und rothe Präcipitatsalbe umgestimmt, und unter Mitwirkung von Lapis zur Verheilung gebracht. Dabei wurde die Hungercur angewandt, und alle drei Tage ʒjβ *Magnes. sulphur.* gegeben. Am 19ten Octbr. war das Geschwür fast ganz geheilt, und Patient konnte zur ambulatorischen Behandlung entlassen werden.

Sechzigster Fall. Phimose mit sehr ausgebreitetem Schanker der Eichel. Behandlung ohne Operation. — Jurry, ein esthnischer Bauer, 28 Jahre alt, wurde am 18ten Februar 1837 aufgenommen. Die Vorhaut war entzündet, ödematös angeschwollen, und konnte nicht über die Eichel zurückgezogen werden; an ihrem innern Rande war sie mit Geschwüren bedeckt, welche eine dickliche Jauche absonderten. Auf der Mitte der untern Seite des Penis safs ein nagelgrofses, flaches Geschwür mit gezackten Rändern. In der rechten Weiche befand sich eine, 2 Zoll lange, flache, livid-rothe, beim Drucke schmerzhafte Geschwulst. Dem Patienten wurde verordnet: Hungercur, alle 2 Tage ʒjj *Magnes. sulphur.*, lauwarme Bäder der Genitalien, Einspritzungen von lauwarmem Wasser zwischen Vorhaut und Eichel, Charpie mit Schwarzwasser in die Oeffnung der Vorhaut zu schieben, und ein lauwarmer Breiumschlag auf den Bubo und die Genitalien. Schon am 22sten Febr. war die Phimo-

sis gehoben, und am 24sten begannen die Schankergeschwüre bereits zu verheilen; allein die Narben wurden mit harten, condylomartigen Wällen umgeben, welche durch eine Calomelsalbe (*R. Calom.* Gr. X, *Adip. suill.* 3j) zum Schmelzen gebracht wurden. Der Bubo wurde mit *Ung. neapolit.* eingerieben, mit *Empl. mercurial.* bedeckt, graduirte Compressen darauf gelegt, und diese durch eine Spica befestigt; endlich ein mit einer Compresse umwickelter Ziegelstein darauf gethan, um eine methodische Compression auszuüben; auf diese Weise hatte er sich am 7ten März schon ganz verloren. Am hartnäckigsten blieb das Geschwür äufserlich am Penis, in der Mitte desselben. Es wurde bald speckig, und trotzte der rothen Präcipitatsalbe; endlich, als es durch das Bestreuen mit trockenem Präcipitat einen bessern Character angenommen hatte, nnd eben der Anfang mit einer Calomelsalbe (*R. Calom.* 3j, *Adip. suill.* 3j) gemacht worden war, verliefs Patient eigenwillig das Clinicum; die Geschwüre an der Vorhaut waren gänzlich verheilt.

Einundsechzigster Fall. Phimose. Primäre und secundäre Syphilis. Partielle knorpelartige Degeneration der innern Lamelle der Vorhaut. Spaltung der Vorhaut. — Umblia, ein Tischlergesell aus Dorpat, 24 Jahre alt, befragte im October 1836 einen Arzt wegen einiger erbsengrofser, härtlicher Erhabenheiten an der innern Fläche der Vorhaut, nahe dem Frenulum. Nach dem Gebrauche eines Waschwassers schwanden dieselben fast ganz. Allein 3 Wochen später wurde er auf einer Reise von einer Phimosis befallen. Drei Wochen darauf stellten sich Schmerzen in den Gelenken und im Rücken ein; Abends Fieberbewegungen; in der Folge traten Halsschmerzen, erschwertes Schlucken und Heiserkeit hinzu, ferner Schwerhörigkeit, Anschwellung der Leistendrüsen, Schmerzen in den Knochen, besonders im Brustbeine und Schädel. Endlich entschlofs Patient sich, im Clinicum Hülfe zu suchen, wo ihm am 28sten Febr. 1837 die Aufnahme gewährt wurde. Auf dem linken *Os parietale* und auf dem Sternum safsen schmerzhafte Tophi; das Schlucken war schmerzhaft, die Schleimhaut des Rachens geröthet, beide Tonsillen, besonders die linke, mit Geschwüren besetzt, welche eine erhobene, zerrissene, weifse Oberfläche zeigten. Die Leistendrüsen etwas härtlich angeschwollen und geröthetet, die Phimosis nicht beträchtlich, indem das *Orificium urethrae* noch zu sehen war; am Frenulum konnte man verhärtete Stellen durchfühlen. Gelenk- und Knochenschmerzen waren

nicht bedeutend, die Schwerhörigkeit auffallend. Das Allgemeinbefinden sonst gut. — Am Tage seiner Aufnahme wurde Patient sogleich auf die Hungercur gesetzt, erhielt ℥j/β *Magnes. sulphur.* und lauwarme Breiumschläge auf die Genitalien. Am 1sten März wurde die Phimosis operirt, indem die Vorhaut zuerst an ihrer obern Seite mit dem Bistouri ganz gespalten, und, da man auf ihrer innern Fläche ein speckiges, grofses Geschwür auf einem knorpelartig degenerirten Boden fand, auch zu beiden Seiten abgetragen wurde. Die Schnittfläche blutete lange und stark, und noch während der nächsten Tage war sie sehr ödematös. Innerlich erhielt er den Sublimat: *R. Merc. subl. corros.* Gr. jjj, *Succ. liquir.* ℥j, *F. pilul.* 30. D. S. Mit 2 Pillen täglich anzufangen, und jeden Tag mit 1—2 Pillen zu steigen; die Geschwüre des Rachens wurden mehrere Male des Tages mit dem Rust'schen Linctus bepinselt. Am 4ten März wurde zu den Pillen noch folgendes Decoct hinzugesetzt: *R. Rad. sassap.* ℥j, *Caric. arenar.* ℥jj, *Coq. c. aq. font. ad colat.* ℔jjj D. S. Für 1 Tag, — und vom 5ten bis zum 13ten März täglich zu 5 Pillen genommen. Am 13ten März trat Speichelflufs ein, woher der Sublimat, von welchem Gr. Vj verbraucht worden waren, ausgesetzt wurde, und Patient ein Chamilleninfusum als Mundwasser erhielt. Die Schnittfläche an der Vorhaut hatte bis dahin schon ein ziemlich gutes Ansehen, und wurde durch Betupfen mit Lapis zur Verheilung gebracht, welche am 28sten März vollendet war; gegen das noch nachgebliebene Oedem der Vorhaut wurden Einwickelungen derselben mit Heftpflasterstreifen angewandt. Am 30sten März konnte er entlassen werden: die Tophi waren schon über eine Woche verschwunden, und die Halsgeschwüre, welche in der letzten Zeit auch noch nachdrücklich mit Lapis touchirt worden waren, gänzlich vernarbt.

Zweiundsechzigster Fall. Phimosis. Syphilitische Geschwüre der Eichel. Behandlung mit der feuchten Wärme. Einige secundäre Erscheinungen. Genesung. — Samuel Goldberg, esthnischer Bauer, 25 Jahre alt, verheirathet, wurde am 4ten März 1837 aufgenommen. Die äufsere Fläche der Vorhaut war mit einem grofsen schmutzigen Geschwüre ganz bedeckt, sie selbst phimotisch, aus der angeschwollenen engen Mündung derselben ein gelblicher, dicker Ausflufs; an einer schmerzhaften Stelle der Vorhaut konnte man eine Vertiefung durchfühlen; am Scrotum mehrere Excoriationen. Die Schleimhaut des Rachens geröthet; auf der Brust, den Armen

und Schenkeln zerstreute kupferrothe Flecke, von welchen einzelne mit einer braunen Borke bedeckt waren. Patient war vor 2 Monaten, nach einem aufserehelichen Beischlafe, mit einem kleinen Geschwüre an der Eichelkrone behaftet worden, wozu nach 4 Wochen sich Phimose gesellte. — Verordnungen: Hungercur, alle 2 Tage zu ℥jβ *Magnes. sulphur.*, lauwarmes Bad der Genitalien, erweichender Breiumschlag auf die Geschlechtstheile. Schon am dritten Tage nach seiner Aufnahme war die Phimose gewichen, und man sah an der innern Fläche der Vorhaut ein grofses flaches Geschwür, zum Theil auf die Eichelkrone übergehend; dasselbe wurde mit Lapis touchirt und mit Calomelsalbe bedeckt: *R. Calomel* ʒj, *Adip. suill.* ℥j M. Bereits am 17ten März war dieses Geschwür verheilt, und dasjenige an der äufsern Fläche der Vorhaut sah rein aus; es wurde dasselbe mit Lapis touchirt und mit Zinksalbe bedeckt: *R. Ung. saturn.* ℥j, *Flor. zinc.* ʒj M. Schon am 20sten März war auch dieses Geschwür fast ganz geschlossen, allein beide Tonsillen waren exulcerirt, und namentlich die rechte; sie wurden mit Lapis touchirt, der Rust'sche Pinselsaft verordnet und eine Decoctcur eingeleitet: *R. Caric. arenar.* ℥jV, *Coq. c. aq. font. ad Dec.* ℔jjj D. S. Auf einen Tag. Am 28sten März war das Vorhautgeschwür gänzlich verheilt, die Exulceration im Rachen aber noch wenig beschränkt. Am 1sten April konnte Patient auf seine Bitte zur ambulatorischen Behandlung entlassen werden, wo nach etwa 14 Tagen auch die Mandeln verheilten. In dieser Zeit wurde Patient einmal, in Folge eines Schreckes oder eines Diätfehlers, von der Rose des Penis und Scrotums ergriffen, welche unmäfsig geschwollen, ödematös und hellroth erschienen. Als der Kranke sich später wieder ein Mal im Clinicum zeigte, hatten sich einige Excoriationen am After eingefunden, gegen welche das *Extr. saturn.* mit Erfolg gebraucht wurde. — Zu bemerken ist noch, dafs das Weib dieses Kranken zu gleicher Zeit als Ambulantin behandelt wurde: sie hatte an den *Labia majora* ganz ähnliche, flache, schmutzige Geschwüre, wie ihr Mann an der äufsern Fläche der Vorhaut; als dieselben noch nicht ganz verheilt waren, wurde sie von einem gesunden Knaben entbunden, welcher auch nicht die mindeste Spur der Syphilis zeigte.

Dreiundsechzigster Fall. Phimosis. Knorpelartige Degeneration der innern Lamelle. Circumcision. — Aphanas, ein russischer Knecht, 25 Jahre alt, wurde vor 4 Wochen nach einem Beischlafe von einer starken Geschwulst

der Vorhaut befallen, welche im Verlaufe immer mehr zunahm, und zu welcher sich noch andere, sogleich zu nennende Erscheinungen gesellten. Er wurde am 20sten März 1837 aufgenommen: die Vorhaut war stark geschwollen, übrigens von der Hautfarbe; ihre Mündung eng und aufgewulstet, bei dem unschmerzhaften Drucke floss eine dicke, gelbliche Flüssigkeit hervor, und man fühlte zu beiden Seiten des Bändchens bedeutende Verhärtungen. Das Scrotum lang und schlaff, mit mehreren Excoriationen. Die Inguinaldrüsen geschwollen, livid, schmerzhaft. Der ganze Körper mit einem feinen Exanthem bedeckt; kleine rothe Flecken und Knötchen, die an den Stellen, wo das Exanthem bereits verblüht war, livid erschienen, und nur an der innern Seite der Schenkel pustulös und mit gelbem Eiter gefüllt waren. Seit einigen Tagen litt Patient auch an heftigen Schmerzen in den Schultern, besonders am Morgen zwischen 3 und 4 Uhr zunehmend. — Verordnungen: Hungercur, lauwarme Breiumschläge auf die Genitalien, jeden dritten Tag ℥jß *Magnes. sulph.* Am 24sten wurde die Phimosis operirt, indem die vor die Eichelkrone hervorgezogene und hier mit einer grofsen Pincette zusammengehaltene Vorhaut mit einem Messerzuge abgeschnitten, und darauf noch ein vorragender Schleimhautrand mit der Scheere abgetragen wurde. Die innere Fläche der Vorhaut war knorpelartig degenerirt und stark verdickt, jedoch nicht geschwürig. Am 27sten März wurde mit der methodischen Compression des Bubo begonnen, indem eine *Spica inguinalis* angelegt und darüber ein Ziegelstein gethan wurde. Die bald in laxe Exulceration übergehende Schnittfläche der Vorhaut wurde mit rother Präcipitatsalbe verbunden. Gegen den starken, dicklich weifsen, unschmerzhaften Ausfluss aus der Urethra wurden am 31sten März Injectionen von Lapis zu Gr. ¼ auf ℥j *Aq. dest. s.* verordnet. Vom 5ten April an wurde die Schnittfläche der Vorhaut mit Lapis touchirt, und begann mit raschen Schritten zu verheilen. Am 17ten war sie fast ganz vernarbt, allein statt dessen geringere Excoriationen am linken Gaumensegel aufgetreten; Patient erhielt dagegen ein Gurgelwasser aus: *R. Flor. chamom. Herb. salv.* āā ℥jß *ad Inf.* ℔j. Bereits am 19ten April war die Vorhaut ganz vernarbt, der Bubo zertheilt, das Exanthem abgeblichen, die Schulterschmerzen schon seit längerer Zeit gewichen, so dafs Patient entlassen werden konnte; das Gaumensegel wurde ihm später noch einige Male mit Lapis touchirt, bis es endlich auch vernarbt war.

Zehn bis zwölf Tage darauf erschien Patient wieder mit beträchtlichen Condylomen am After; dieselben wurden mit der Cooper'schen Scheere abgetragen, und sogleich mit rauchender Salpetersäure sehr nachdrücklich touchirt. Bei einem spätern Besuche endlich war Patient auch von diesen letzten Nachzüglern fast ganz befreit.

Vierundsechzigster Fall. Brandige Phimosis. Tripper und *Delirium tremens*. Abstofsung. Genesung. — Ado, esthnischer Bauer vom Lande, leidet seit unbestimmter Zeit am Tripper; vor 3 Wochen stellte sich — nach einer Erkältung, wie er glaubt — ein lebhaftes Fieber ein, und einige Tage darauf Geschwulst und Schmerz der Vorhaut, und Schmerz beim Uriniren; beides vermehrte sich bis zur Ischurie, die nach dem dreisten Gebrauche der Cubeben gehoben wurde; allein die Phimosis wurde heftiger; unter den fürchterlichsten Schmerzen entwickelten sich bald dunkle Flecke auf der Vorhaut, auf denen Blasen aufschossen, platzten und um sich greifende Geschwüre hinterliefsen; in den folgenden zwei Tagen wurde die ganze Vorhaut schwarz, bis sie am dritten Tage gänzlich barst. Entsprechendes Allgemeinleiden begleitete natürlich alles dieses. Als Patient am 13ten October 1836 auf das Clinicum kam, sahen wir die Vorhaut an ihrer obern Fläche zerstört, und unter der Eichel als ein schwarzer, stinkender, unförmlicher Klumpen herabhängen. Die stark geschwollene Eichel ganz geschwürig. Der übrige Penis lividroth, geschwollen, sehr empfindlich, besonders gegen die sphacelöse Vorhaut zu, wo sich eine stark eiternde Demarcationslinie befand. Die Leistendrüsen, besonders rechts, angedrungen. Das Harnen frei und schmerzlos. — Patient sah etwas mitgenommen aus, der Puls aber fieberfrei; dagegen das Nervensystem betheiligt; Zittern der Hände, oft Irrereden, ängstliche Vorstellungen, zwischenein ein schlafsüchtiger Zustand mit gräfslichen Träumen: — Alles Symptome eines chronischen *Delirium tremens*; denn der Kranke war ein Trunkenbold.

Behandlung. Es wurde die brandige Vorhaut mit der Scheere abgetrennt, in die Umgegend des Penis 20 Blutegel gesetzt, der Penis mit erweichenden Breiumschlägen umhüllt, und ein Emeticum gegeben, welches mehr nach unten, als nach oben wirkte, und am dritten Tage wiederholt wurde. Abends bekam er täglich zwei Dosen Dover'sches Pulver zu 5 Gr. Das Sensorium wurde in Folge dessen schon in den nächsten Tagen (bis zum 18ten October) ganz frei: die Geschwürsfläche am

Penis reinigte sich, und konnte schon am 16ten Octbr. mit reizender Salbe verbunden werden, wodurch sie in eine gute Granulationsfläche verwandelt war, als der Kranke am 21sten Octbr. auf seinen Wunsch bereits entlassen werden mufste. Als er nach 4 Wochen wieder erschien, war die Wunde vernarbt, und es hatte sich ein spärlicher Ausflufs eines wässerigen Secrets aus der Urethra eingestellt.

Fünfundsechzigster Fall. Primäre und secundäre Syphilis. — Bormannn, Sattler, 26 Jahre alt, wurde am 6ten Januar 1837 aufgenommen. An der linken Seite der Eichelkrone safs ein wenig vertieftes rundliches Geschwür, mit schmutzigem, speckigem Grunde, aufgeworfenen Rändern und kupferrother Umgebung. Die innere Lamelle der Vorhaut bildete hinter der Eichel eine Einschnürung, so dafs dieselbe nicht über die Eichel gezogen werden konnte; an dieser Stelle der Einschnürung bildete das innere Blatt der Vorhaut mehrere ödematös geschwollene Wülstchen. Ueber den ganzen Körper, besonders aber am Rumpfe ausgebreitet, ein Exanthem: ziemlich dicht stehende, abgegränzte, nicht erhabene kupferrothe Flecke. — Verordnungen: öftere warme Bäder, 3 Mal wöchentlich zu ℥j*β* *Magnes. sulph.* und die Hungercur. Die ersten 3 Tage wurde auf die Genitalien ein Breiumschlag — anfangs einfach, sodann aromatisch — gethan, und alsdann, nach gehobener Einschnürung, das Schankergeschwür mit *Ung. praecip. rubr.* und zuweilen mit trockenem Präcipitate verbunden. Vom 9ten bis zum 14ten Januar erhielt Patient jeden dritten Tag eine Einreibung von ʒj*β* *Ung. mercur. gris.* in die innere Fläche der Schenkel. Am 15ten erhielt er eine concentrirte Auflösung des Chlorkalks zum Waschen der vom Exanthem ergriffenen Stellen; vom 16ten an konnte das schon sehr zur Verheilung sich neigende Geschwür mit Lapis touchirt werden, und war am 19ten bereits vernarbt. Am 17ten erhielt er eine Gabe Calomel Gr. jjj mit *Rad. jalapp.* Gr. XV, und da ihm das Zahnfleisch wund geworden war, *Ol. camphorat.* zum Bepinseln der wunden Stellen, *Inf. hb. salv.* zum Ausspülen des Mundes, und am 20sten: *R. Kal. hydrojodin.* ʒjj, *Aq. dest. s.* ℥Vjjj M. D. S., einstündlich zu 1 Efslöffel; am 21sten wieder ℥j *Magnes. sulph.* Das Zahnfleisch war bereits weniger geschwollen und empfindlich. Das Exanthem schwand auch bald ganz, und am 31sten konnte Patient völlig geheilt entlassen werden.

Sechsundsechzigster Fall. Primäre Syphilis und Bubo. — Iwan Jefimof, russischer Kaufmann, 22 Jahre alt, Epilepticus, bemerkte zu Anfange November 1836 nach einem Coïtus auf dem *Dorsum penis* und rechts davon zwei kleine Knötchen, welche aufbrachen und zwei Geschwürchen hinterliessen. Er mufste hierauf bei üblem Wetter eine Reise machen, und fühlte bei dieser Schmerzen in den Leisten, besonders in der rechten, wo eine dunkelrothe, sehr schmerzhafte, gespannte Geschwulst auftrat, welche am 19ten Decbr. aufbrach und Jauche ausfliefsen liefs. Er wurde am 22sten Decbr. 1836 aufgenommen, mit zwei Schankergeschwüren an der äufsern Fläche des Penis, und einem aufgebrochenen Bubo an der rechten Seite; die Drüsen in der linken Seite waren angeschwollen und unschmerzhaft. Patient wurde sogleich auf die Hungercur gesetzt, erhielt *Ung. praecip. rubr.* auf die Schankergeschwüre zu legen, darüber einen Breiumschlag, und *Ung. neapolit.* zur Einreibung in den linken Bubo; die Oeffnung des Bubo der rechten Seite wurde noch etwas erweitert, Charpie mit Oel getränkt in die Wunde geschoben, und ein aromatisches Kataplasma darauf gethan aus: *Flor. chamom. Spec. resolvent.* $\overline{aa}$ ℥jV. Vom 25sten Decbr. an wurde der geöffnete Bubo mit rother Präcipitatsalbe verbunden. Am 29sten Decbr. bemerkte man einen pustulösen, krätzartigen Ausschlag zwischen den Fingern, wogegen Waschungen mit Chlorkalklösung und folgende Salbe verordnet wurden: *R. Picis liquid. Kali carb.* $\overline{aa}$ ℥jjj, *Butyr. insuls.* ℥Vj; jedoch mufste die Salbe bald wieder ausgesetzt werden, indem sie die ausgeschlagenen Stellen bis zur entzündlichen Reizung afficirte; man beschränkte den Kranken daher am 1sten Januar 1837 nur auf die einfachen Waschungen mit grüner Seife. Die Geschwüre neigten sich bald zur Verheilung; der linke Bubo war fast ganz zertheilt, der rechte nur noch wenig geschwollen, mit geringer Excretion, als Patient am 12ten Januar auf seine Bitte entlassen werden konnte. Auf den rechten Bubo mufste er noch einige Zeit rothe Präcipitatsalbe und *Empl. mercur.* decken, wozu noch später Betupfungen mit *Lapis infern.* kamen, bis am Ende des Monats auch dieser Bubo gänzlich verheilt war.

Siebenundsechzigster Fall. Syphilitische Exantheme. Weinhold'sche Cur. — Semön, ein Diener, 24 Jahre alt, bekam im November 1836 nach einem Beischlafe ein kleines Schankergeschwür auf der Eichel, welches nach kurzer Behandlung vernarbte. Allein nach 2 bis 3 Wochen trat unter starkem

Jucken auf der Stirn, den Extremitäten, und endlich auch am Unterleibe ein Exanthem auf; es waren theils kleine Pusteln mit dunkelrothem Rande, theils kupferfarbene Borken, die in der Nacht ein schmerzhaftes Jucken erregten. — Patient erhielt die Hungercur, ℥j *Sal. Glaub.* und täglich folgende zwei Decocte: *R. Rad. sassap.* ℥jV *ad Decoct.* ℔jj, und: *R. Spec. lign.* ℥jV *Decoct.* ℔jj. Am 24sten Januar 1837 sollte die Dzondi'sche Cur hinzugefügt werden, allein Patient nahm gleich am ersten Abende, um es recht gut zu machen, 35 Pillen mit einem Male, d. h. 1¾ Gr. Sublimat, die er ungestraft ertrug. Am 27sten erhielt er eine Chlorkalklösung zum Waschen des Exanthems und drei Weinhold'sche Calomeldosen, jede zu Gr. XV, deren abführende Wirkung am 29sten durch Gr. XV *Rad. jalapp.* angeregt werden mufste. Das Zahnfleisch war stellenweise wund und mäfsiger Speichelflufs zugegen. Am 30sten Jan. wiederum Gr. XV *Rad. jalapp.*, ein Mundwasser mit Alaun, ein Pinselsaft mit Jod: *R. Jodin.* Gr. Vjj, *Syrup. s.* ℥j, und innerlich am 30sten: *R. Decoct. alth.* ℥Vjjj, *Ttra. jodin. gutt.* XVjjj, 4 Mal täglich 1 Efslöffel. Hiervon war am 3ten Januar erst die Hälfte verbraucht, als statt dessen verschrieben wurde: *R. Kal. hydrojodin.* 3jj, *Decoct. alth.* ℥Vjjj M.D.S., 4 Mal täglich 1 Efslöffel. Das Exanthem wurde täglich blasser, und sogar kleine Schüppchen fielen ab. Statt der oben genannten Decocte wurde vom 4ten Januar ab ein Bardanadecoct (von ℥jV auf ℔jj) genommen, und statt dessen vom 15ten Januar an jeden dritten Tag nur zu ℥jβ *Magnes. sulph.* Das Exanthem bleichte täglich mehr ab, und als Patient am 28sten Januar entlassen wurde, waren seine Spuren nur noch als blafsrothe Flecken kenntlich.

Achtundsechzigster Fall. *Paraphimosis syphilitica* mit der Verwachsung der beiden Blätter der Vorhaut. Operation durch den Schnitt, um die Einschnürung aufzuheben. — Karl, esthnischer Bauer, 39 Jahre alt, bemerkte vor etwa acht Tagen an der Vorhautmündung ein gelbliches Bläschen, welches noch an demselben Tage platzte, und so ein kleines Geschwür zurückliefs. Die Vorhaut begann zu schwellen, und als Patient sie eines Tages über die Eichel zurückzog, um diese zu besichtigen, war es ihm so schmerzhaft, dafs er sich nicht entschliefsen konnte, sie wieder hinüber schlüpfen zu lassen; danach nahm aber die Geschwulst der Vorhaut zu, die Eichel fing auch an zu schwellen, und Patient konnte vor Schmerz mehrere Nächte kein Auge zuthun. Daher suchte er am 15ten December 1836

im Clinicum Hülfe: die Eichel war stark geschwollen, dunkelroth, heifs, beim Betasten schmerzhaft: die Vorhaut hatte das Glied hinter der Eichel festgeschnürt, ihr inneres Blatt war wulstig vorgestülpt, und sie bildete zu beiden Seiten des Frenulums zwei Beutel, dunkelroth, heifs, empfindlich, mit unregelmäfsigen, länglichen, speckartig aussehenden Excoriationen. Aus der Harnröhrenmündung trat einige schleimig-wässerige Feuchtigkeit; Patient erhielt am ersten Tage Breiumschläge auf den Penis, und die Hungercur. Am folgenden Tage wurde in den einschnürenden Vorhautrand ein tiefer Einschnitt gemacht, und einige andere seichte in den wulstigen Ring des Schleimblattes der Vorhaut; weil aber die Einschnürung dadurch noch nicht zur Genüge gehoben war, so wurden am Tage darauf neuerdings einige Incisionen in den Rand der Vorhaut gemacht, wodurch die Einschnürung zwar aufgehoben wurde, die Vorhaut aber noch nicht vorgeschoben werden konnte. Bei dem Gebrauche der Breiumschläge liefs zuerst die Geschwulst der Eichel und nach und nach erst diejenige der Vorhaut nach. Allein die excoriirten Stellen begannen dabei erst sich zu entwickeln, und nur bei dem fortgesetzten Gebrauche der rothen Präcipitatsalbe gelang es endlich, sie zu reinigen, und gegen den Anfang des Januars zur Verheilung zu bringen. Gegen den tripperartigen, von Schmerzen begleiteten Ausflufs aus der Urethra wurde am 21sten und 22sten Decbr. die Delpech'sche Copaïvamixtur angewendet, welche Patient aber nicht ertrug (d.h. er erbraeh darnach), woher eine Oelemulsion mit *Aq. lauroceras.* verordnet wurde, welche schon in wenigen Tagen die gonorrhoische Affection ganz beseitigte. Jetzt erst, vom 27sten December an, wurden alle drei Tage methodische Salzabführungen von $\frac{Z}{3}$jβ *Magnes. sulph.* gegeben, nach deren Gebrauche die oben berücksichtigten Schankergeschwüre erst ein besseres Ansehen gewannen und endlich vernarbten, so dafs Patient am 6ten Januar 1837 entlassen werden konnte.

Paraphimose.

Künftig werde ich noch mehrere Fälle anführen, welche diese besondere Species der Paraphimose darstellen. Diese chronische oder exulcerative Paraphimose kommt am häufigsten vor; ihre Erscheinungen, Ursache, Ausgänge und Behandlung sind ganz anders, als die einer acuten, gewöhnlichen, welche man überall als Typ angenommen und beschrieben hat. Bedeutende Aufwulstung der innern Lamelle der Vorhaut, das Oedem dersel-

ben, die entzündliche Anschwellung der Eichel — das sind die gewöhnlichen Zufälle einer Paraphimose. Die Hauptursache der gewöhnlichen Paraphimose, und das Haupthindernifs bei ihrer Reposition ist die Anschwellung, die Aufwulstung des innern Blattes, welches einigen Wundärzten Veranlassung gegeben hat, dieselbe mit dem Ectropium zu vergleichen (*Ph. v. Walther*). Der Ausgang derselben ist: in den Brand der Vorhaut, seltener in den Brand der Eichel; die Behandlung endlich ist die Reposition, seltener der Schnitt. In der Paraphimose dagegen, welche ich jetzt beschreiben will, findet man keine bedeutenden entzündlichen Zufälle; die Eichel ist wohl angeschwollen und geröthet, aber gar nicht glänzend, in der Vorhaut bemerkt man ein schon chronisch gewordenes Oedem, welches besonders in der inneren aufgewulsteten Lamelle derselben sitzt; gleich hinter dieser Aufwulstung, welche sich härtlich anfühlen läfst, sieht man eine Einschnürung; zieht man den aufgewulsteten Theil der Vorhaut etwas nach vorn, so bemerkt man, dafs die Einschnürung von einer Exulcerationsfläche gebildet wird, und gewöhnlich ist die aufgewulstete, innere Lamelle der Vorhaut selbst mit den Geschwüren bedeckt; untersucht man den Zustand der Dinge noch genauer, so wird man leicht erfahren, dafs die beiden Lamellen der Vorhaut in der Einschnürungsstelle schon mit einander verwachsen sind. Diese Verwachsung bildet auch die Hauptursache, wefswegen das Präputium nicht in die normale Lage reducirt werden kann, oder, mit andern Worten, die entfaltete Vorhaut bleibt in dieser Paraphimose durch Ablagerung der plastischen Lymphe hinter der Eichelkrone zurückgehalten. Wird die Krankheit sich selbst überlassen, so ist hier der Ausgang in den Brand nie zu befürchten; die exulcerative Einschnürung greift immer weiter in die Tiefe, die aufgewulstete und exulcerirte Vorhaut, welche vor dieser Einschnürung liegt, wird immer härter und dicker, die Geschwüre zeigen keine Neigung zur Heilung, und der Zustand kann auf diese Weise Monate lang dauern; der Penis bekommt dadurch ein höchst difformes Ansehen, wird S-förmig gekrümmt, und die Function desselben natürlich gehindert. Die Reposition ist bei einer solchen Paraphimose ganz unmöglich; die Verwachsungen zwischen den Blättern der Vorhaut können natürlich nicht zerrissen werden. Es ist aber auch nicht rathsam, den Zustand so sich selbst zu überlassen, wie er ist; die lauwarmen Breiumschläge, Bäder etc. helfen nur für einige Zeit; kleine Schnitte, in die Einschnürung gemacht (5—6), helfen offenbar am besten;

man mufs die Einschnitte nach dem Rücken des Penis hin in die gesunde Haut fortsetzen; sie vermindern die Spannung in dem einschnürenden Ringe, und verhindern dadurch die Vergröfserung der Geschwulst; — der Umstand, dafs jeder von diesen länglichen Einschnitten sich in eine Querwunde verwandelt, beweiset schon, dafs sie wesentlich zur Verminderung der Spannung beitragen; ich habe sie schon mehrere Mal mit grofsem Nutzen angewandt; natürlich mufs ihre Wirkung durch flüssige Bähungen, durch warme Breiumschläge etc. unterstützt werden.

Neunundsechzigster Fall. Syphilitische Geschwüre im Rachen und im weichen Gaumen mit Durchbohrung desselben. Decoctencur. Mifslungene Staphylorrhaphie. — Petruschka, ein Fleischerbursche, 14 Jahre alt, meldete sich am 29sten Julius 1836 in einem jämmerlichen Zustande im Clinicum: abgezehrt, in Lumpen gekleidet, kaum fähig, ein deutliches, durch Nasenton entstelltes Wort hervorzubringen. Er erzählte, zu Anfange des Juni von heftigen Halsschmerzen befallen worden zu seyn, welche ihn im Sprechen und Schlingen hinderten, ja dieses bald ganz unmöglich machten, indem alles Genossene zur Nase hervorkam. Hierdurch und von heftigen nächtlichen Schmerzen gequält, legte er sich abgemattet zu Bette; allein sein Meister, dieses seiner Faulheit zuschreibend, verstiefs den so hülfsbedürftigen Knaben. Wir sahen an dem geschwollenen, stark gerötheten Gaumensegel, gleich über der an die geschwollene Zungenbasis gedrückten Uvula ein $\frac{3}{4}$ Zoll langes und breites Geschwür mit aufgewulsteten, zerrissenen Rändern, einem gelben, speckähnlichen Grunde, und in der Mitte mit einem Loche durch das ganze Gaumensegel, wodurch die hintere exulcerirte Wand des Pharynx durchschimmerte. Der ganze Boden des Geschwürs war mit zähem Schleime bedeckt. Patient konnte nur Flüssiges geniefsen, wovon aber der gröfste Theil zur Nase ausgestofsen wurde. Die Nase selbst war ganz unverletzt; starke Nasensprache zugegen. Bei diesem deutlichen Gepräge eines Schankergeschwüres waren wir begierig, sogleich die Genitalien des Knaben zu untersuchen; allein dieselben waren ganz unverletzt und noch sehr unentwickelt. Sonst nirgends am Körper irgend ein Zeichen einer Syphilis zu bemerken. Und doch war das Rachengeschwür ein syphilitisches, und zwar ein primär-syphilitisches. Patient hatte nämlich mit einem Fleischergesellen zusammen in einem Bette geschlafen, aus einer

Schüssel gegessen, aus einem Kruge getrunken; dieser Gesell aber war, wie es eine fernere Erforschung ausgab, mit ganz ähnlichen Geschwüren an der Eichel, wie am Gaumensegel behaftet. — Es wurde beschlossen, den Patienten einer Decocthungercur zu unterwerfen, ihm einen Tag um den andern eine Salzabführung zu geben, zum Bepinseln des Geschwürs den Rust'schen Linctus, und ein schleimiges Decoct zum Gurgeln. Unter dieser Behandlung schwand bald die Entzündung des weichen Gaumens und der Zunge, Patient konnte besser essen und trinken; die Geschwürsränder nahmen bald ein reineres Ansehen an, und nach Verlauf eines Monates fing das Geschwür an, sich beträchtlich zusammenzuziehen, welches durch den Gebrauch adstringirender Gurgelwasser, durch Betupfen der Ränder mit *Lapis infern.*, und später mit *Tra. canthar.* unterstützt wurde, so dafs am 26sten Octbr., am Tage der auszuführenden Staphylorrhaphie, das Geschwür folgendes Ansehen darbot: die Zunge und der weiche Gaumen waren frei von jeder Entzündung, in dem letzten war etwas über der *Basis uvulae* ein dreieckiges drei Linien breites Loch mit ganz glatten, reinen Rändern. Behufs der Gaumennaht wurde dieses Loch mit dem Dieffenbach'schen Gaumenmesserchen in eine linsenförmige Oeffnung verwandelt, mit beiden Spizzen nach oben und unten gerichtet. Darauf wurden zwei Suturen nach der Gräfe'schen Methode angelegt, und zur Hebung der sehr beträchtlichen Spannung zwei schräge Seitenschnitte durch den weichen Gaumen, nach Dieffenbach, geführt; gleichwohl blieb noch ein gewisser Grad der Spannung nach. Im Uebrigen gelang die Operation ganz wohl, und wurde nur durch häufiges Würgen und mehrmaliges Erbrechen zwischenein aufgehalten. Patienten wurde die gröfste Ruhe anbefohlen. In den nachfolgenden Tagen stellte sich keine Reaction ein, allein schon am dritten Tage nach der Operation war die obere Naht ausgerissen und die untere locker geworden; auch diese lösete sich am fünften Tage gänzlich. Die Wundränder zeigten gute Granulation, und zogen sich beim Gebrauche adstringirender Gurgelwasser und nach dem Betupfen mit *Lapis infern.* so sehr zusammen, dafs die Oeffnung im Gaumen sich fast ganz schlofs, den Kranken im Essen nicht mehr hinderte, und auch nur einen schwachen Nasenton der Sprache beimischte.

Siebenzigster Fall. Lepröse Syphilis (oder Pseudosyphilis). Secundäre Knochenaffectionen. Schmiercur. — Peter, esthnischer Bauer, 57 Jahre alt, wurde am 16. Jan. 1837

aufgenommen. Es fehlte ihm die äufsere Nase, und er hatte statt derselben nur ein Loch in der Mitte des Gesichts; am obern Rande desselben bemerkte man noch einen kleinen Theil vom knöchernen Nasenrücken, dagegen war gänzlicher Mangel der Nasenspitze, des knorpeligen Theiles der Nase, der ganzen Nasenscheidewand und zum gröfsten Theile auch der Muscheln. Im Innern der gemeinschaftlichen Nasenhöhle war eine starke Ansammlung von schwarzen und aus getrocknetem Schleime bestehenden Krusten; die Secretion aus derselben gering, keine Schmerzen in der Nase, sondern nur im Stirnbeine, besonders Nachts. Am linken Unterschenkel safs auf der Tibia ein gröfseres Geschwür, und nach aufsen hin mehrere kleinere, zum Theil von einander getrennt durch Narben. Der Rand des Geschwürs war mehr hart, als callös, anliegend, unregelmäfsig, nicht sehr über den Grund hervorragend, der Boden unregelmäfsig, blafs, trocken, die Granulationen mehr schleimig, als carnös, torpider Ausdruck. — Es ergab sich, dafs die erste Entstehung dieses Fufsgeschwüres sich vor 12 Jahren mit rothen Flecken und stark juckenden Borken herschreibe. Vor vier Jahren stellte sich ein dumpfer Schmerz in der Nase ein, mit Ausflufs eines stinkenden eiterartigen Schleimes. Patient schnupfte dagegen sehr vielen Taback, wodurch Schmerz und Ausflufs sich vermehrten, und mit dem letzten nach 8 bis 9 Monaten zugleich Blut und compacte Partikel hervorkamen. Oft trat Nasenbluten ein. Nach drei Monaten wurde der Ausflufs schwächer, allein das Nasengewölbe sank ein, und seitdem verspürte Patient fortwährend Geschwüre im Innern der Nase mit stinkender Absonderung. Als Ursache ergab sich, dafs das Eheweib des Kranken an *Fluor albus*, und später an *Caries tibiae* gelitten, mit fürchterlichen, mitternächtlichen Schmerzen; es trat ein hectisches Fieber hinzu, welches sie wegraffte. Uebrigens der Patient selbst hat nie an Schankern oder am Tripper gelitten.

Behandlung, Nachdem ein Paar Abführungen aus Calomel (Gr. jjj) mit *Pulv. rad. jalapp.* (Gr. XV) vorausgeschickt waren, begann Patient mit einer modificirten Rust'schen Schmiercur: ʒjβ *Ung. Neapolit.* jeden dritten Tag in die Stirn und Arme eingerieben; nachdem ℥jβ der Salbe verbraucht waren, speichelte Patient bereits seit einigen Tagen sehr stark, wogegen er am 9ten Februar aromatisch-adstringirendes Mundwasser (*R. Hb. salv.* ℥j, *Flor. chamom.* ʒVj *ad Infus.* ℥Vjj) und *Ol. camphor.* als Linctus erhielt, und innerlich *Magnes. sulph.* ℥jβ zur Abfüh-

rung. Dabei hatte er bereits vom 23sten bis 31sten Januar die grofse Zittmann'sche Decoctcur gebraucht, womit vom 17ten bis 23sten Februar fortgefahren wurde, indem am 24sten Februar noch die Dzondi'sche Sublimatcur hinzukam, bei welcher er bis zum 12ten März, wo wieder Speichelfluſs eintrat, 7½ Gr. Sublimat verbraucht hatte. Von nun an wurde er ganz ohne innere Arzenei gelassen. Auf die Fuſsgeschwüre wurden anfangs Breiumschläge und sodann reizende Salbe gethan, wobei sie bis zum 23sten Februar gänzlich verheilt waren. Die Nasenhöhle wurde täglich gereinigt mit starken aromatischen Infusen (anfangs: *R. Flor. chamom. rad. alth.* $\overline{aa}$ ℥j *ad Infus.* ℥X, später: *R. Flor. chamom. rad. calam. arom.* $\overline{aa}$ ℥j *ad Infus.* ℔j *adde Tr. myrrh.* ℥β). Dabei wurde die innere Fläche der Nasenhöhle mit Plumaceaux ausgefüllt, auf welche reizende oder einfache Salbe gestrichen war, und zur Unterhaltung der Athmung eine Federpose zwischenein geschoben. Die Nasenhöhle reinigte sich allmälig und verheilte, allein an der linken Seite nach aufsen fühlte man fortwährend eine entblöfste Knochenfläche; als diese hartnäckig blieb, wurde sie am 2ten März mit dem Glüheisen touchirt, und endlich am 13ten März lösete sich eine Knochenleiste, ähnlich einer Muschel; nun erst begann auch dieser Theil der innern Nasenwand sich zu überhäuten, was bis zum 26sten März vollendet war, wo Patient entlassen werden mufste, indem er die vorgeschlagene Rhinoplastik ausschlug.

2. FUSSGESCHWÜRE.

Für einige von meinen Lesern wird es gewifs befremdend erscheinen, dafs ich noch den zu allgemeinen Namen der Fufsgeschwüre brauche. Zu meiner Entschuldigung werde ich aber den Umstand anführen, dafs alle Arten der dyscrasischen Geschwüre bei uns zu Lande ihren Sitz an den Füfsen haben; die nasse Kälte unseres Klima's, die grofse Gelegenheit, äufsern Verletzungen am Fufse ausgesetzt zu seyn, die trägere Circulation in demselben, wozu noch kommt, dafs die Füfse bei unseren Bauern fortwährend von Schmutz starren, welcher mit dem Schweifse eine Art Kitt bildet, der die Hautthätigkeit unterdrückt, die bei uns so verbreitet herrschende scrophulöse und arthritische Dyscrasie: dies sind mehr als genug Momente zur Entstehung der Fufsgeschwüre. Es ist unbegreiflich, wie mehrere von den neueren Schriftstellern noch immer die Geschwüre als einen Ausgang der Entzündung betrachten; welche Analogie, frage ich, exi-

stirt zwischen der abnormen Nutritionsthätigkeit des Gewebes, welche eine beständige Tendenz zeigt mit Zerstörung derselben, mit Resorption der Moleküle oder mit Substanzverlust zu endigen, und zwischen einem Processs, dessen Grundcharacter die vermehrte Ablagerung eines rohen plastischen Stoffes in das Parenchym der Organe und die Identification, die Verschmelzung der verschiedensten Gewebe unter einander ist? Für mich ist die Entzündung, welche sich fast zu jedem Geschwüre so leicht hinzugesellt, eine Aeufserung der immer wachenden plastischen Thätigkeit des Organismus, das Verlorengegangene zu restituiren; ich betrachte jedes Geschwür als einen Kampf zwischen der zerstörenden und der restaurirenden Thätigkeit: die erste nimmt gewöhnlich die Ueberhand, und daher diese karge, monströse Ablagerung des plastischen Stoffes, welcher zerstreut in der Umgegend, an den Rändern des Geschwüres auftritt, und bisweilen schon gleich bei seiner Entstehung durch die zerstörende Thätigkeit in die krankhafte Exulcerationssphäre hineingezogen wird; die pyogenische Membran, die Fleischwärzchenbildung, die Cicatrisation, — kurz alle Aeufserungen der restaurirenden Thätigkeit sind unvollkommen, zu karg an einigen Stellen der Geschwürsfläche, zu üppig an andern.

Die bei uns am häufigsten vorkommenden Fufsgeschwüre sind: 1. *Rheumatisch-arthritische.* 2. *Abdominelle.* 3. *Scrophulöse.* 4. *Leprose*, und 5. endlich solche Geschwüre, welche *örtlich* entstanden, aber durch die krankhafte Beschaffenheit des Bodens, durch Unreinlichkeit, Nässe, kurz auch durch örtliche schädliche Einflüsse in ihrer krankhaften Thätigkeit unterstützt werden. Die von Rust angegebenen diagnostischen Erscheinungen der Geschwüre habe ich immer bestätigt gefunden, nur, wie es mir scheint, hat dieser ausgezeichnete deutsche Wundarzt uns nicht hinreichend auf die verschiedenen Complicationen und Verbindungen der einzelnen Geschwürsformen unter einander aufmerksam gemacht; die Normen und Typen sind in der krankhaften Natur nur selten anzutreffen; es ist noch ein Umstand zu erwähnen, der die Diagnostik der Fufsgeschwüre bedeutend erschwert; das ist die Complication mit den örtlichen Veränderungen, die bisweilen bei rein localen Geschwüren doch die dyscrasischen Formen ganz vollkommen nachahmen; ich rathe einem jeden angehenden Wundarzte, vorzüglich diese örtlichen Veränderungen der Geschwüre in Acht zu halten; sie bilden sogar bei vorhandenen dyscrasischen Leiden die Haupthindernisse der Heilung. In eini-

gen Fällen kann endlich ein dyscrasisches Geschwür ganz örtlich seyn; wenn nämlich eine Dyscrasie sich in diesem örtlichen Leiden concentrirt hatte, so erschöpft sie sich bisweilen in der Bildung desselben; das mufs uns nicht wunderbar vorkommen, wenn wir uns daran erinnern, dafs auch in der übrigen organischen Natur ganz ähnliche Phänomene vorkommen; die vegetative Thätigkeit mehrerer Pflanzen und Insecten verschwindet für immer mit der Erzeugung der Frucht.

Die Behandlung der inveterirten Fufsgeschwüre, die ich anwende, besteht: 1) In der Entziehungscur (Hungercur, Abführungen: *Salina* und *Extr. gratiol.*, alle 3 Tage angewandt). Diese Cur wird natürlich regulirt nach dem Alter des Patienten und nach dem Kräftezustande. 2) Beständige horizontale Lage. 3) Ein grofser lauwarmer Breiumschlag, wochenlang ununterbrochen fortgesetzt. Dieses Mittel brauche ich im Beginne der Cur sowohl bei den torpiden, als bei den entzündlichen Geschwüren, — im ersten Falle bisweilen mit aromatischen Kräutern in Verbindung (*Flor. chamom. cum Farin. semin. lin.*); es giebt ganz bestimmt kein besseres, die unthätige Resorption beförderndes, reinigendes Mittel, als die feuchte Wärme; wer es nicht gesehen hat, der wird sich kaum einen Begriff davon machen können, mit welcher Schnelligkeit sich das Ansehen des Geschwürs schon 24 Stunden nach Anwendung des lauwarmen Breiumschlages zu verbessern pflegt. 4) Von Zeit zu Zeit warme Kali-, Laugen- und Cicutabäder. 5) Der Druckverband, in Verbindung mit der feuchten Wärme, mit reizenden Salben (*Ung. basilic.* mit *Tra. myrrh.*, *Ung. praecip. rubr.* etc.), Auflösungen von *Lap. infern.*, je nach dem verschiedenen Character des Geschwüres. 6) Fontanellen gegen das Ende der Cur (am Arme und den Unterschenkeln). 7) Decoctencur. Mit diesen wenigen Mitteln, besonders wenn man sie mit Geduld fortsetzt, kommt man stets aus; nur mufs man sie zur rechten Zeit und passend anzuwenden verstehen; darin liegt die Hauptkunst.

Die erste Regel bei der Behandlung der Fufsgeschwüre ist: alle örtlichen Verhältnisse des Geschwüres, die der Heilung am meisten im Wege stehen, genau zu prüfen. Ich wiederhole es noch einmal: möge die Dyscrasie noch so tief im Körper sitzen, sie kann das Geschwür nicht anders unheilbar machen, als durch verschiedene materielle Veränderungen des Bodens, in dem die örtliche Krankheit haftet.

Die systematische Betrachtung des Geschwürs, das Analogische desselben kann hier am sichersten zur Diagnose führen. Ferner der Rand und der Grund des Geschwürs sind zwei Puncte, von welchen sowohl die zerstörende, als die restaurirende Thätigkeit ausgehen. Daher sind das Gewebe, in dem der Exulcerationsprocefs stattfindet, der Grund und der Rand des Geschwürs drei Sachen, welche bei jedem Geschwüre sorgfältig geprüft werden müssen.

1. Das Gewebe. Die Hauptveränderung des Bodens unter dem Geschwüre besteht bei den meisten Fufsgeschwüren in der speck- und knorpelartigen Degeneration des Zellstoffs und der Haut; dadurch werden die weiteren Fortschritte des Exulcerationsprocesses wesentlich gehindert; die Natur benutzt die Ablagerung des plastischen Stoffes als eine Barrière gegen die zerstörende Exulcerationsthätigkeit; sie macht Gebrauch von jener Eigenschaft der Knorpel, der Exulceration und Resorption am längsten zu widerstehen (wie man das deutlich bei den Aneurysmen sieht); sie sucht durch Transformation der Haut und des Zellstoffes im Knorpelgewebe den Verschwärungsprocefs zu verlangsamen. Ein Fufsgeschwür, wenn es nicht brandig ist, oder wenn es nicht mit irgend einem Knochenleiden in Verbindung steht, erstreckt sich gewöhnlich nicht tiefer, als bis zur Fascie, oder höchstens bis zur ersten Muskellage. Ein auffallendes Beispiel davon sehen wir im 74sten Falle, wo ein Geschwür in Folge der Verbrennung 15 Jahre lang gedauert hatte, und doch nicht tiefer, als bis zum *M. glutaeus* eingedrungen war; auch hier suchte die Natur durch eine eigenthümliche Degeneration der Muskelsubstanz, die ich später anführen werde, die Fortschritte der Exulceration zu hemmen. Haben wir einmal bei einem Fufsgeschwüre diese Entartung der Haut und des zelligen Bodens entdeckt, so können wir nie anders auf eine vollkommene Heilung des Geschwürs hoffen, als durch eine thätige Erregung der interstitiellen Resorption. Das bildet eine von den wichtigsten Indicationen bei allen inveterirten Fufsgeschwüren; die feuchte Wärme und der methodische Druck sind zwei Mittel dazu. Die erste vermehrt noch dazu die Secretion der Geschwürsfläche, vermindert die Empfindlichkeit und reinigt. Der Druck kann, meines Erachtens, nur dann angewandt werden, wenn die Geschwürsfläche sich bereits mit Granulationen bedeckt hat, wenn die bedeutenden Unreinigkeiten des Geschwürgrundes verschwunden sind, wenn endlich die Empfindlichkeit nachgelassen hat. Bisweilen

habe ich beobachtet, dafs der Druckverband, trotz allen diesen Bedingungen, von dem Patienten nicht vertragen wurde; es erschienen nämlich Uebelkeit, belegte Zunge, überhaupt die ganze Reihe von gastrischen Erscheinungen, die mit der Abnahme des Verbandes offenbar nachliefsen; ein solcher Fall wird erzählt in der 73sten Krankheitsgeschichte.

2. Der Grund des Geschwürs, der ein krankhaft secernirendes Organ bildet, theilt die fehlerhafte Beschaffenheit des Bodens. Seine geringe Neigung zur Heilung liegt zum Theil in dieser Beschaffenheit des Bodens, zum Theil in der anormalen, monströsen Vegetationsthätigkeit, die sich durch Unebenheiten, theils durch üppige, theils durch mangelhafte Granulationsbildungen, äufsert. — Ich glaube, in dieser Beziehung ist durchaus ein wichtiger Unterschied zu statuiren zwischen *der eigentlichen Geschwürsfläche* und der *granulirenden Fläche*; das Characteristische der ersteren ist die Zerstörung, immerwährender Verlust der organischen Masse, verbunden mit der Secretion einer Jauche, die sogenannte Hunter'sche exulcerative Resorption; die zweite, die Granulationsfläche, bildet die eigentliche pyogenische Membran, die in der Geschwürsfläche nur unvollkommen und stellenweise existirt; in der Granulationsfläche hat die plastische, restituirende, organische Thätigkeit offenbar über die andere zerstörende die Oberhand genommen; die Bildung eines neuen plastischen Stoffes, welcher sich später in das Narbengewebe verwandelt, — das ist das Characteristische der granulirenden Fläche. Man sieht daraus, wie grofs der Unterschied zwischen dem Geschwüre (*ulcus*) und zwischen der eiternden Wunde ist. Der Hauptzweck des Wundarztes bei der Behandlung eines Geschwürs ist daher, die Verwandlung des Geschwürbodens in eine granulirende Fläche; — das ist der einzige Weg, die Heilung und die Vernarbung eines Geschwüres zu erreichen; dieses kann natürlich nicht anders geschehen, als nur durch Umstimmung der ulcerativen Resorptionsthätigkeit; dazu ist es aber nöthig, dafs man den Vitalitätszustand des Geschwürgrundes berücksichtige; dieser Zustand, der entweder die raschen Fortschritte der ulcerativen Thätigkeit (erethisch) mit bedeutender Affection des Gefäfs- und Nervensystems, oder den schleichenden Verlauf derselben zeigt (torpid), verlangt daher auch verschiedene, bisweilen ganz entgegengesetzte Mittel zu seiner Beseitigung oder Besserung. So sind die raschen Fortschritte des Ulcerationsprocesses stets mit der Entzündung verbunden (die keinesweges als Ursache desselben zu be-

trachten ist; siehe oben); hier müssen die feuchte Wärme, lauwarme, narcotische Bähungen, sogar örtliche Blutentziehungen zur Milderung der Entzündung benutzt werden; ist im Gegentheil zu geringe Vegetationsthätigkeit des Bodens die Ursache der fortschreitenden ulcerativen Resorption, so können wir die Fortschritte derselben nicht anders hemmen, als durch die rege Umstimmung dieser fehlerhaften, torpiden Vegetation, durch die künstliche Erregung eines entzündlichen Processes.

3. Der Rand des Geschwüres. Die Hauptbedingung zur Heilung einer granulirenden Fläche liegt in der gleichmäfsigen Vertheilung des plastischen Processes durch alle Puncte dieser Fläche. Die Exsudation der plastischen Schichte, die Gefäfsbildung, die pyogenische Membran und die Secretion derselben müssen, wenn man eine schnelle Ueberhäutung derselben beabsichtigt, in gleichem Grade und mit gleicher Thätigkeit sowohl von dem Grunde, als vom Rande einer Granulationsfläche ausgehen; der practische Wundarzt drückt die pathologische Action sinnlicher aus, wenn er sagt: „Der Grund der eiternden Wunde mufs *au niveau* mit dem Rande stehen.“ — In jedem Geschwüre dagegen, wo der plastische Procefs unregelmäfsig und durch den Exulcerationsprocefs modificirt auftritt, sind auch seine Aeufserungen monströs; bald sammelt sich die plastische Thätigkeit im Rande des Geschwüres an, bald concentrirt sie sich mehr im Grunde, und überläfst den Rand der zerstörenden Wirkung der exulcerativen Resorption. Jedermann ist der scharfsinnige Unterschied bekannt, welcher zwischen dem sinuösen und callösen Geschwüre von Rust aufgestellt worden ist. Diese merkwürdige Wechselwirkung zwischen dem Rande und dem Grunde des Geschwürs kann am deutlichsten durch ein Hohlgeschwür nachgewiesen werden; hier fehlt der Grund; dafür concentrirt sich die Thätigkeit im Rande, und giebt ihm seine knorpelartige, callöse Beschaffenheit. Sehr häufig bildet daher der Rand durch seine anormale Textur ein unüberwindliches Hindernifs zur Heilung des Geschwürs, und gerade bei den Geschwüren mit solchen anormalen Rändern (wie z. B. bei den arthritischen) sucht die Natur auf einem andern Wege die Heilung zu befördern, welche von dem Arzte gar wohl begünstigt werden mufs; das ist die sogenannte Inselbildung im Geschwüre, — eine Erscheinung, welche wohl nur in specifischen Geschwüren stattfindet; sehr häufig beobachtet man auf einer grofsen ulcerativen Fläche, dafs die Ueberhäutung des Geschwüres von dieser Insel aus viel gröfsere

Fortschritte macht, als von dem Rande. In einer gewöhnlichen granulirenden Fläche hört die Eitersecretion in der Peripherie allmälig auf, der dem Rande am nächsten liegende Theil der Fläche wird trocken und überhäutet sich; in specifischen, eiternden Flächen (Geschwüre) dagegen bezeichnen die Inselbildungen es, dafs die Absonderung in verschiedenen Puncten des Geschwürs, sowohl in der Mitte als am Rande, aufhört. — Endlich ist in einigen Geschwüren die Vegetationsthätigkeit, die Nutrition des Bodens so verändert, dafs der Rand zu einem wirklichen Afterproducte degenerirt werden kann. — Die Hauptaufgabe des Arztes bei der Behandlung der Geschwüre ist also die gänzliche Umänderung der plastischen Thätigkeit im Rande, die gleichmäfsige Verbreitung dieser Thätigkeit; daher ist eine von den wichtigsten Fragen in der Behandlung der Geschwüre: „Soll der Rand entfernt, oder soll nur seine Ernährung, seine Vegetation umgestimmt werden?“ Die Entfernung ist unentbehrlich in zwei Fällen: 1) Wenn der Rand gar nicht weiter lebensfähig ist, wenn die ernährende Matrix der Haut, die unter ihr liegende Zellschichte durch exulcerative Resorption zerstört ist (z. B. in einigen sinuösen Geschwüren). 2) Da, wo der Rand zu einem Afterproducte degenerirt ist (bei der knorpelartigen, steatomatösen Beschaffenheit desselben). — Sucht man dagegen die Resorptionsthätigkeit im Rande zu erregen, seine Vegetationskraft umzustimmen, so stehen uns zwei Mittel zu Gebote: 1) Die die Eiterung befördernden Mittel, und vor allen Dingen die feuchte Wärme. 2) Der Druck, als eins von den wirksamsten, die Resorption vermehrenden Mitteln. Ist das Geschwür trocken, wenig secernirend, so giebt es kein sichereres Mittel, die Resorption im Rande zu vermehren, als gerade den Breiumschlag. Das Princip, welches dieser Behandlung zum Grunde liegt, ist: „Dafs zur Bildung eines solchen, an plastischen Bestandtheilen reichen Secretes, wie das Eiter ist, die absondernde Thätigkeit der Organe auch einen hinreichenden Vorrath des Materials bedarf; daher mufs die antagonitische Verminderung des plastischen Stoffes in der Umgegend und folglich im Rande des Geschwüres unentbehrlich seyn.“

Einundsiebenzigster Fall. Ein sehr inveterirtes rheumatisch-gichtisches Fufsgeschwür. Pseudoerysipel mit Abcefsbildungen am Unterschenkel und Oberschenkel. Behandlung mit lauwarmen Breiumschlägen und Baynton'schen Umwickelungen. — Adam Johannson, ein Stellmacher, 60 Jahre alt, wurde vor 3 Jahren

zuerst von der Gicht im Kopfe und in den Gelenken heimgesucht; dieses Uebel quälte ihn 2 Jahre lang, besonders zu gewissen Zeiten, und milderte sich erst, als darauf am rechten Unterschenkel, nach vorhergegangenen rothen Flecken, allmälig mehrere kleinere Geschwüre sich bildeten, welche zusammenflossen, und durch diese Vergrösserung, wie durch die periodischen heftigen Schmerzensanfälle in denselben, den Patienten nöthigten, am 12ten October 1836 im Clinicum Hülfe zu suchen. Am rechten Unterschenkel safs an der Wadengegend ein wenigstens handgrofses, schmutziges, stinkendes Geschwür, mit unregelmäfsigen, callösen Rändern, denen ähnliche, höckerige Wülste das ganze Geschwür in verschiedenen Richtungen durchzogen, so dafs unregelmäfsige Inseln und Brücken gebildet wurden, zwischen welchen sich Vertiefungen befanden, mit einer grünlich-gelben, harten, ichorösen Masse bedeckt; die ganze Fläche sonderte eine jauchige, sehr stinkende Flüssigkeit ab. Die Umgegend des Geschwürs lividroth, nicht heifs, nicht ödematös, beim Drucke nur wenig empfindlich. Gleich über diesem Geschwüre ein ähnliches, wallnufsgrofses, und am obern Theile des Kniees mehrere kleinere. Am Oberschenkel, Hüftgelenke und den Hinterbacken mehrere blaurothe Narben früherer Geschwüre. Die Venen des Schenkels zwischenein etwas varikös; die Leistendrüsen stark geschwollen und hart. Am linken Unterschenkel ein kleines, ovales, mit einer Borke bedecktes Geschwür. — Das Allgemeinbefinden gut, der Habitus aber cachectisch. Das Geschwür wurde kataplasmirt, wobei es sich bereits zu reinigen begann, als Patient schon am 6ten Tage nach seiner Aufnahme das Clinicum verlassen mufste. Erst am 13ten Januar 1837 konnte er wieder aufgenommen werden; da er aber während dieser Zeit verschiedene Quacksalbereien angewandt hatte, so hatte das Geschwür hereits seinen characteristisch-arthritischen Anstrich verloren, und zeigte eine granulirende Fläche von ungleichem Niveau, mit grofsen rothen Fleischwärzchen, sinuösen, stellweise harten, stellweise weichen Rändern, welche bleich aussahen, und einer mehr eiterähnlichen Secretion.

Die Behandlung zerfiel in die allgemeine und örtliche. Während man vom 13ten bis 19ten Jan. das Geschwür durch Kataplasmen reinigte, wurde zwischendurch eine Salzabführung gegeben, welche bis zum 8ten Februar alle 4 bis 5 Tage wiederholt wurde; vom 20sten bis 29sten Januar wurden die Bayton'schen Einwickelungen gemacht, anfangs mit Erfolg, an den beiden letzten Tagen aber mit Unterleibsbeschwerden für den Kranken,

wobei das Geschwür ein schlechtes Ansehen annahm. Von nun an wurde es lange Zeit (bis zum 24sten März) entweder einfach kataplasmirt, oder mit *Ung. basilic.* und lauwarmem Breiumumschlage bedeckt, und zuweilen auch mit einer schwachen Lapislösung getüncht; dabei wechselte das Ansehen desselben, indem es bald rein, bald wieder mehr schmutzig aussah; im Allgemeinen aber verkleinerte es sich, und überhäutete sich allmälig von den Rändern aus, welche sich anlegten, und mit Lapis touchirt wurden. Am 10ten Februar hatte sich ein Pseudoerysipel des rechten Fufses hinzugesellt, welches innerlich mit einem Emeticum und *Potio Riv.* mit *Tart. emet.* (Gr. jj *ad* Vj auf ℥Vj) behandelt wurde; der Fufs selbst wurde in einen Breiumschlag gehüllt, und am 12ten Febr. eine 2 Zoll lange Incision bis durch die gespannte Fascie des Unterschenkels gemacht, wonach merkliche Erleichterung eintrat. Am 20sten Febr. mufsten zwei kleinere Abscesse, einer am Fufsrücken und der andere unterhalb des Geschwürs, geöffnet werden; ein Gleiches geschah am 22sten Febr. mit einem Abscesse oberhalb des innern Knöchels, und endlich am 1sten März mit einem gröfsern Abscesse in der Mitte des Oberschenkels. Erst nachdem, vom 20sten Februar an, die Gratiola mit Guajak (*R. Extr. gratiol.* ʒβ, *Gi. resin. guajac.* ʒj, *Succ. liquir. q. s. ut f. pilul. pond.* Gr. jjj D. S., 4 Mal täglich 10 Stück) angeordnet war, wozu am 1sten März ein Decoct aus *Rad. caric. arenar.* und *Rad. chin.* ā ā ℥j *ad Colat.* ℔jj kam, und erst, als am 4ten März zwei Fontanellen an die Oberarme gesetzt worden waren, begann das Geschwür sich mehr zur Verheilung zu neigen. Mit der Gratiola wurde unterdefs gestiegen (den 12ten März: *R. Extr. Gratiol.* ʒj, *Aq. meliss.* ℥V, *Syrup. cort. aurant.* ℥j M. D. S., 4 Mal täglich zu 1 Efslöffel, und am 31sten März: *R. Extr. gratiol.* ʒjj, *Aq. menth. crisp.* ℥Vj. S. 4 Mal täglich zu 1 Efslöffel), und am 26sten März wiederum mit den Baynton'schen Pflastereinwickelungen begonnen, über welche eine flanellene Expulsivbinde des ganzen Beines angelegt wurde. Jetzt vertrug Patient diese örtliche Behandlung; das Geschwür, mit Lapislösung bestrichen und mit *Ung. basilic.* bedeckt, vernarbte nun schneller und war am 7ten Mai geschlossen.

Zweiundsiebenzigster Fall. Ein sehr inveterirtes variköses und fungöses Fufsgeschwür mit oberflächlicher Necrose der Tibia. Behandlung mit lauwarmen Breiumschlägen und Fufsbädern. Gastrische

Erscheinungen nach dem Druckverbande. — Der Disponent Hildebrand, 30 Jahre alt, aufgenommen am 10ten September 1836, leidet seit 15 Jahren an einem Geschwüre an der vordern, innern Seite der untern Hälfte des Unterschenkels, welches folgende objective Erscheinungen darbietet: Der Character des Geschwürs ist atonisch, wuchernd, der Rand seiner Gestalt nach ungleich, theils erhaben, theils glatt, in seiner Structur callös, und von livider Farbe; der Grund flach, mit grofsen, schlaffen Fleischwärzchen besetzt, mit einem ziemlich consistenten, gelblich-grauen Eiter bedeckt, mit Ausnahme des innern obern Winkels, an welchem sich keine Fleischwärzchenbildung und eine schwärzliche Jauche zeigt; auf dem äufsern Rande des Geschwürs, rechts neben der Tibia, zeigt sich ein erhabener, runder Fleischwulst. In der Umgegend sieht man zahlreiche variköse Geschwülste und interstitielle elephantiasisartige Anschwellung, welche die ganze Extremität von oben bis unten einnehmen; am obern äufsern Theile des Unterschenkels befinden sich einzelne kleine Hautröthungen, von runder, nicht scharf begränzter Gestalt, in deren Mitte ein graues Knötchen sich erhebt; auf dem Plattfufse gewahrt man livide Flecken; die Tibia zeigt sich nach der Untersuchung mit der Sonde necrotisch, und dicht neben dem necrotischen Theile derselben befindet sich die oben erwähnte, schwärzliche Jauche absondernde, Stelle des Geschwürs. — Nach der Aussage des Patienten war er in seinem dritten Jahre von den Pocken befallen, nach deren Heilung sogleich die Varices sich an der ganzen rechten Extremität zeigten; in seinem vierzehnten Jahre erfror er sich beide Unterschenkel, worauf an der hintern Seite beider ein Geschwür ausbrach: das an der linken Extremität heilte vollkommen, auch das Geschwür des rechten Unterschenkels vernarbte; darauf aber brach eins an der vordern Seite desselben aus, nach dessen Heilung der oben erwähnte Fleischwulst entstand, und das Geschwür nun zugleich den Ort, an welchem es sich jetzt zeigt, einnahm. Die üppige Fleischwucherung wurde zuweilen abgestofsen, und dabei und danach stellte sich Ergufs eines dunklen Blutes ein. Vor 6 Wochen erhielt er eine mechanische Verletzung an der leidenden Stelle, worauf die Necrose erfolgte, und seit 5 bis 6 Tagen zeigte sich die interstitielle Anschwellung der ganzen Extremität. Seit vorgestern klagt der Kranke über Frostschauer, welcher sich Nachmittags, und besonders Abends stark und anhaltend einstellt; sonst war das Allgemeinbefinden bisher gut, alle

Secretionen gingen normal von statten, das Glied konnte frei bewegt werden.

Behandlung. In den ersten 10 bis 12 Tagen wurde der dicke Wulst, nach aufsen von der Tibia, täglich sehr stark mit Lapis touchirt, wonach er sich zu verkleinern begann, und allmälig das Niveau der übrigen Geschwürsfläche erlangte; unterdefs wurde das ganze Geschwür nur mit einem Breiumschlage eingehüllt, täglich ein Cicuta-Laugenbad für den ganzen Unterschenkel verordnet, und innerlich alle 5 bis 6 Tage eine Abführung gegeben. Am 28sten Septbr. wurde der Anfang mit den Baynton'schen Einwickelungen gemacht und damit über 2 Monate fortgefahren; der Patient vertrug dieselben am Anfange nicht ganz gut, indem ein gastrischer Zustand hervortrat; jedoch wich er den wiederholten Gaben des *Tart. emet.* und der *Potio Riverii*, während der Druckverband periodisch ausgesetzt, und das Geschwür mit *Ung. basilicon.* oder *Mercur. praecip. rub.* verbunden wurde. Die Pflasterbinden, unterstützt durch eine Expulsivbinde für den ganzen Schenkel, übten später auf das Geschwür selbst einen sehr wohlthätigen Einfluſs aus; die Geschwürsfläche ebnete sich, bedeckte sich mit einer gleichförmigen, etwas fahlröthlichen Granulation, die Hautränder legten sich an und begannen den Ueberhäutungsprocefs, welcher durch Touchiren mit Lapis unterstützt wurde. Je rascher in späterer Zeit die Verheilung vor sich ging, um so nothwendiger wurde die Anlegung einer Fontanelle, welche am 15ten Novbr. unter der rechten Wade gesetzt wurde. Vorher schon sollte ihm an jedem Arme eine Fontanelle durch den Schnitt gesetzt werden, wobei der Practicant aus Unvorsichtigkeit am linken Arme die *Vena cephalica* durchschnitt, aus welcher eine sehr reichliche Blutung erfolgte, die durch Compression stand, und wonach sich eine phlegmonöse Entzündung am Oberarme ausbildete, die erst nach längerem Gebrauche der Breiumschläge und Mercurialeinreibungen sich zertheilte. Den 13ten Decbr. konnte Patient geheilt entlassen werden.

Dreiundsiebenzigster Fall. Arthritisches Fufsgeschwür. Behandlung mit Baynton'schen Umwickelungen. — Tina, eine Halbdeutsche aus Dorpat, 58 Jahre alt, leidet seit anderthalb Jahren an Geschwüren, welche an den Unterschenkeln ihren Sitz haben, und von Zeit zu Zeit zuheilen, nachdem sich wieder neue eingestellt haben. Schon seit längerer Zeit klagt sie über rheumatische Schmerzen, so wie über Unterleibsbeschwerden, welche aber nach Ausbruch der Geschwüre nicht

nachgelassen haben. So kam sie den 31sten Octbr. 1836 in die hiesige Anstalt. — Der Sitz der Geschwüre waren die Unterschenkel: auf dem rechten ein Geschwür von 2 Zoll Länge und 3 Linien Breite, an dem linken das Geschwür nur 1 Zoll lang. In der Umgegend der Geschwüre, so wie bis zum Oberschenkel hinauf, Varicositäten. Die Form beider Geschwüre oval; nach Angabe der Patientin waren anfangs mehrere von runder Form, welche aber, zu einem Geschwüre verschmolzen, die längliche Form annahmen. Die Ränder liegen dicht auf dem Grunde, sind zwar etwas callös, nicht aber aufgewulstet, glatt und scharf, wie abgeschnitten, ihre Farbe schmutzig weifs. Der Grund carnös, mit vielen Fleischwärzchen besetzt, die Farbe roth. Die Absonderung bestehend in einer dünnen, flüssigen, blutigen Jauche; das ganze Ansehen des Geschwürs mehr torpid; die Schmerzen darin gering, remittiren nicht, zeigen überhaupt keinen besondern Typus, sondern werden mehr durch äufsere Berührung erregt.

Behandlung. Innerlich erhielt Patientin das kräftig wirkende *Vinum colchicum*, so wie zwischeinein kleine Gaben von *Magnes. sulphur.* als Digestivmittel, dabei eine Viertelportion. — Das Geschwür selbst wurde durchgehends mit den Baynton'schen Pflastereinwickelungen behandelt, welche anfangs alle 3, dann alle 4 bis 5, und endlich alle 6 Tage erneuert wurden. Dabei verlor es allmälg seinen specifischen Character, die Ränder legten sich an und begannen die Vernarbung, während der Grund sich mit etwas schmutzig-rothen Granulationen überzog, welche vom Rande aus fortschreitend in die Ueberhäutung gezogen wurden. In der Mitte des Januars 1837 konnte Patientin entlassen werden, indem das Geschwür ohne alle Nachtheile geheilt war.

Vierundsiebenzigster Fall. Ein sehr inveterirtes Geschwür in Folge der Verbrennung. Eine eigenthümliche Degeneration der Muskelsubstanz. Tod. — Paap, ein esthnischer Bauer, 31 Jahre alt, hatte vor 15 Jahren das Unglück, dafs seine Kleider während des Schlafes Feuer fingen; durch den Schmerz erweckt, suchte Patient sich dadurch zu retten, dafs er sich in einen benachbarten See stürzte; dessenungeachtet hatte das Feuer Zeit gehabt, das hintere, obere Drittheil des rechten Oberschenkels, und die rechte Hinterbacke in eine braune härtliche Eschara zu verwandeln; nach vier Tagen wurde diese Brandkruste abgestofsen, und es blieb eine absondernde Fläche zurück, welche sich hin und wieder mit Borken bedeckte, nud nur langsam sich verkleinerte, so dafs vor einem Jahre die

Geschwürsstelle etwa 2 Quadratzoll grofs war. Zur eben genannten Zeit stellte sich ein zuerst zwischen den Fingern und an der Beugefläche des Handgelenkes auftretender, juckender, pustulöser Hautausschlag ein: einzelne von diesen Pusteln sollen eine bedeutende Gröfse erreicht haben, und in Eiterung übergegangen seyn; die Wärme steigerte das Jucken, daher dasselbe auch in der Nacht bedeutender war. — Mit dem Auftreten dieses Ausschlages fing die bis jetzt noch nicht vernarbte Geschwürsfläche sich wieder zu vergröfsern an; zugleich stellte sich auch hier ein besonders in der Wärme sehr lästiges Jucken ein, das Geschwür vergrösserte sich dabei schnell, sonderte viel ab, und theils durch den profusen Säfteverlust, theils durch die gestörte Nachtruhe kam der Kranke an Fleisch und Kraft mehr und mehr herunter, und dieses bewog ihn endlich, am 14ten Jan. 1837 in der chirurgischen Abtheilung unseres Clinicums um Aufnahme zu bitten. Er erzählte hiebei zugleich, dafs er gegen das Geschwür bereits alle ihm bekannten örtlichen Mittel versucht hätte, denn bald wäre dasselbe durch Beschütten mit Asche, bald mit gebranntem Alaune, Schiefspulver etc. gemifshandelt worden.

Der Zustand nach der Aufnahme war folgender: Der Kranke sah angegriffen aus, der Puls war beschleunigt, machte 90 Schläge in der Minute; sonst waren keine Erscheinungen eines Fiebers, als Frost, Hitze, Durst u. s. w. vorhanden. Patient konnte noch herumgehen, fühlte sich jedoch nach der geringsten körperlichen Anstrengung bedeutend ermüdet. Auf den Händen, besonders zwischen den Fingern, so wie auf dem ganzen Körper, das Gesicht ausgenommen, standen häufige krätzähnliche Pusteln, von der Gröfse eines kleinen Stecknadelkopfes, mit kleinen bräunlichen Borken untermischt, welche letztere durch das Vertrocknen der Pusteln entstanden waren. Auf der rechten Hinterbacke und dem oberen hinteren Drittheile des rechten Oberschenkels zeigte sich eine in der Mitte mit grünlichen Borken besetzte Geschwürsfläche, etwa 10 Zoll lang und 6 Zoll breit, deren innerer Rand $\frac{2}{3}$ Zoll vom *Orificium ani* entfernt war, dabei geröthet und angeschwollen, besonders in der Gegend des *Orificium ani*, und beim Drucke auf denselben drang aus unzähligen kleinen Oeffnungen ein consistentes gelbliches Eiter hervor, welche Erscheinung auf eine in Eiterung übergegangene Entzündung der oberflächlichen Zellschichte deuten liefsen; der untere, äufsere und obere Rand zeigten sich auch ein wenig angeschwollen und geröthet, jedoch nicht mit Eiter infiltrirt. — Nach der durch einen erweichenden Breium-

schlag bewirkten Entfernung der Krusten kam eine mit grofsen, blafsen, unempfindlichen, wuchernden Granulationen bedeckte Fläche zum Vorscheine, welche ihrer Form nach eine auffallende Aehnlichkeit mit einer von nahe an einander stehenden Condylomen bedeckten Schleimhaut hatte; diese Granulationen konnten an mehreren Stellen durch eine untergeschobene Sonde von der unterliegenden Fläche emporgehoben werden, indem sie einen Strang bildeten, welcher nur an seinen beiden Enden angewachsen war. Mit der Sonde liefsen sich nirgends in die Tiefe dringende Oeffnungen ermitteln, und das ganze Geschwür hatte an keiner Stelle die *Fascia lata* durchfressen. Der Oberschenkel der kranken Seite konnte fast gar nicht flectirt werden, welches theils in dem durch die Verbrennung bedingten Narbengewebe an der Streckseite des Gelenkes, theils in einer durch die Unbeweglichkeit der kranken Extremität erzeugten Steifigkeit des Gelenkes selbst seine Erklärung findet.

Behandlung. Dieses Geschwür trotzte mit seltener Hartnäckigkeit einem jeden Heilversuche; weder milde, noch strenge Mittel vermogten es, ihm einen andern, als seinen so eigenthümlichen specifischen Character aufzudrücken; ungefährdet erhielt es sich in seiner Sphäre, in deren zerstörenden Wirkungskreis es jede Zufuhr zur Unterhaltung des Individuums hineinzog, die Lebenskraft aufrieb und endlich das Leben selbst unterdrückte. Nur der Hautausschlag wich, und zwar schon in den ersten 14 Tagen, indem beim Gebrauche warmer Seifenbäder und nach vorausgeschickter Salzabführung die Schwefelblumen in Gebrauch gezogen wurden. (Den 21sten Janr.: *R. Sulph., sem. foenic.* āā ℥jj, *Crem. tart.* ℥jj M. D. S., 2 Mal täglich zu 1 Theelöffel. Den 23sten: *R. Flor. sulph.* ℥jjj, *Magnes. carbon.* ℥jβ, *Sem. foenic.* ℥jj, *Crem. tart.* ℥β M. D. S., 3 Mal täglich zu 1 Efslöffel.) Die örtlichen Mittel wurden in folgender Reihe angewandt: 1) Vom 15ten bis 20sten Janr. wurde das Geschwür kataplasmirt, wonach seine äufserst übelriechende Secretion sich sehr vermehrte. 2) Am 21sten Janr. wurde der ganze, 6 Zoll lange, siebartig vom Eiter infiltrirte Geschwürsrand, welcher gegen den Anus hin sah, mit dem Messer abgetragen, wobei einige Hautgefäfse spritzten, welche mit Agaricus tamponirt wurden; das Abgetragene bestand aus einem grützartig zerstörten Zellstoffe, und einem wulstigen, harten Hautrande. Das ganze Geschwür wurde mit Althäsalbe bedeckt, und darüber ein Breiumschlag gethan. 3) Am 25sten Januar wurden die condylomatösen Wülste in der Mitte des Geschwürs mit

dem Scapell abgeschält, und sogleich sehr stark mit Lapis touchirt, die Blutung mit Agaricus und graduirten Compressen tamponirt und eine feste *Spica coxae* angelegt. Allein Patient vertrug diesen Druck nicht, er begann zu fiebern, hatte zwei schlaflose Nächte, verlor den Appetit, und gab heftige Schmerzen im Geschwüre an; es wurde daher am 27sten Januar der Verband abgenommen: das Geschwür stank fürchterlich, und sah in seiner geebneten Mitte blutroth und wulstig aus. 4) Diese Stelle wurde wiederum mit Lapis nachdrücklich touchirt, mit *Ung. basilic. c. Tr. myrrh.* und einem Kataplasma bedeckt; hiernach schien das Aussehen des Geschwürs besser werden zu wollen, und die Absonderung war geringer. 5) Am 3ten Februar erschien jener zum Anus gelegene Geschwürsrand wieder ganz so, wie zu Anfange, und wurde nun mit der Gräfe'schen Sublimatpaste belegt (*R. Merc. sublim. corros.* ʒjV, *Gi. arab. Aq. dest.* aa ʒjV *M. f. pasta*), welche den ganzen Hautwulst in eine Eschara verwandelte, die sich von der untern, an dieser Stelle recht gut granulirenden Geschwürsfläche ablösete, und nach aufsen umrollte; im Verlaufe stiefs sich zwar die Eschara ab, allein die Grundlage derselben bildete neuerdings einen Wulst, welcher in kurzer Zeit eben so siebartig durchschossen und degenerirt war, als diese Stelle es zu Anfange zeigte, und dazu hatte das Geschwür an dieser Stelle sich dadurch noch weiter ausgebreitet, und berührte an einer Stelle bereits die *Apertura ani.* 6) Während dessen war vom 12ten Februar an die Geschwürsmitte mit rother Präcipitatsalbe (*R. Mercur. praecip. rubr.* ʒj, *Adip. suill.* ℥jj), und vom 18ten Februar mit Calomelsalbe (*R. Calom.* ʒj, *Adip. suill.* ℥jj), der peripherische Theil dagegen mit Althäsalbe oder Cerat bedeckt, und ein Breiumschlag darüber gethan worden; vom 13ten Februar an bekam Patient noch täglich ein örtliches Laugenbad. Dabei war vom 8ten Februar an folgendes Decoct verordnet worden: *R. Rad. chin. ponderos.* ℥jj *ad Dec.* ℔jj S., auf 1 Tag. Allein man kann sagen, das Geschwür bekam dabei eher ein übeleres Aussehen, und dünstete stärker aus, als je. Dazu trat vom 18ten Februar an oftmaliges Erbrechen ein, welches mit Durchfällen zu wechseln begann, oder dieselben begleitete; Nachtschweifse traten ein, der Kranke begann sehr abzumagern und elend auszusehen. Dieses währte durch den ganzen März. Vom 20sten Februar an erhielt er daher folgende Arzenei: *R. Cort. chin.* ℥β, *Coq. c. Aq. s. q. s. Colaturae* ℥Vj *adde Extr. trifol. fibrin. Tr. aromatico-acid.* aa ʒj, *Syrup. s.* ℥j M. D. S., zweistündlich zu 1 Efs-

löffel. 7) Am 26sten Febr. wurde jener zum Anus hin gelegene wulstige Geschwürsrand wiederum mit der Gräfe'schen Paste bedeckt, und am 1sten März hatte sich allda eine dicke Eschara gebildet, welche am 4ten März abgestofsen war, um wieder einen ähnlichen Rand, wie früher, zu hinterlassen. 8) Am 6ten März wurde die am übelsten aussehende Geschwürsmitte mit der englischen Salbe belegt (*R. Acid. nitr. fumant.* 3j, *Adip. suill.* ℥j), welches am 15ten und 23sten März wiederholt ward: dieses Mittel blieb nicht ganz indifferent, denn die damit bedeckte Geschwürsfläche wurde mit einer dünnen Borke überzogen, nach deren Abstofsung die zurückbleibende Fläche etwas reiner aussah; allein dabei stellten sich Magendruck, eine Völle in der Brust und vermehrtes Erbrechen ein. 9) Die übrige Geschwürsfläche war unterdefs vom 11. März an mit dem Rust'schen Umschlage bedeckt worden (*R. Infus. flor. chamom.* ℥Vj, *Lap. infern.* 3β. *Tr. theb.* 3j M.). 10) Am 20sten März wurden wiederum neu aufgeschossene condylomatöse Wucherungen aus der Mitte der Geschwürsfläche mit dem Messer abgetragen: es war eine weiche, pulpöse, grau-röthliche Substanz. 11) Am 30sten März wurde ein Theil des sich auf den Oberschenkel erstreckenden Geschwürrandes mit dem Dupuytren'schen Arsenikpulver bedeckt (*R. Calom.* Gr. 94, *Arsenic. alb.* Gr. 6); es bildete sich in 3 Tagen eine Kruste, stiefs sich ab und hinterliefs eine schmutzige Fläche. 12) Indem jetzt die Kräfte mehr und mehr zu sinken begannen, setzten wir einstweilen die cauterisirenden Mittel ganz aus, uns nur darauf beschränkend, das Geschwür bald mit dem Rust'schen Umschlage, bald mit einfacher Salbe und einem Breiumschlage zu bedecken: es veränderte sich dabei gar nicht, wurde höchstens stellenweise mifsfarbiger, und stank aashaft. Die allgemeine Behandlung begann dagegen mehr unsere Aufmerksamkeit zu fesseln; doch konnte auch sie nur mehr palliativ eingerichtet werden; gegen das Erbrechen half noch am meisten die Blausäure, gegen den tenesmotischen Durchfall leisteten Opiumklystiere nur anfangs etwas; gegen die Empfindlichkeit in den Hypochondrien und den Magendruck blieben flüchtig-reizende Einreibungen (*R. Linim. ammoniato-camphor.* ℥jj, *Tr. canthar.* 3β), und narcotische Breiumschläge auf den Unterleib fast ohne Erfolg. Die bezeichneten üblen Symptome erhielten sich meist in ihrer Gestalt, wo sie sich nicht noch steigerten, Abmagerung und Mattigkeit stiegen auf's Aeufserste, und endlich am 18ten April erlosch das matte Lebenslicht.

Section. Das Geschwür hatte im Allgemeinen eine schmuzzig-röthlich-braune Farbe, und hatte sich, verglichen mit dem Zustande bei der Aufnahme des Patienten, gegen den Hüftkamm und gegen die Afteröffnung hin etwas vergrösert, so dafs diese selbst betheiligt erschien, doch war die Schleimhaut am *Orificium ani* nicht ergriffen. An vielen Stellen des Geschwürs konnte man eine besondere *Membrana pyogenica* abtrennen, unter welcher eine bräunlich-gelbe, 1—2 Linien dicke Schichte plastischer Lymphe sich befand, worauf man auf die unangegriffenen Muskeln in der Tiefe selbst stiefs; das Fettgebewebe war durchweg verdichtet und hatte seine bläschenförmige Structur verloren. Merkwürdig war der *Musc. glutaeus maximus* entartet, denn indem die entblöfste Oberfläche desselben einen grofsen Theil der Geschwürsfläche ausmachte, auf welcher man deutlich die grobe Muskelfaserung unterscheiden konnte, so war er doch in seiner ganzen Dicke verwandelt in eine speckähnliche Masse von der Farbe eines gekochten Schnittkohls. Man konnte keine Spur der Muskelfiber entdecken. Der grofse Trochanter war entblöfst und an seiner Oberfläche rauh; nach unten zu war auch die Scheide des *Nerv. ischiadicus* blosgelegt, grau und jauchig. — Der Kopf und Hals des Schenkelbeines waren in allen Dimensionen kleiner, als am andern Beine. — Die Eingeweide waren alle normal, nur in der linken Lunge eine kleine hepatisirte Stelle; im Rectum und untern Theile des Ileums eine schwache entzündliche Injection, und im Colon einige verdickte Stellen der Schleimhaut.

Fünfundsiebenzigster Fall. Menstruationsgeschwür in Folge einer äufsern Verletzung. — Anne, ein kräftiges, 19 Jahre altes Dienstmädchen, wurde am 10ten März 1837 aufgenommen; die zweite linke Fufszehe war roth, geschwollen, und dicker als der Halux, und hatte an der Beugefläche drei Geschwüre, zwei kleinere und ein grofses: dieses hatte etwas aufgewulstete, leicht geröthete, steile Ränder, und einen vertieften, schmutzigen, mit Ueberresten abgestorbenen Zellstoffes bedeckten Grund; ähnlich sahen die beiden kleinen Geschwürchen aus, von welchen eins, an der äufsern Fläche des ersten Zehengliedes sitzend, die Sonde bis zum Periosteum dringen liefs, und durch einen kleinen Fistelgang mit dem gröfsern Geschwüre in Verbindung stand; — das andere safs an der innern Seite des zweiten Zehengliedes. Die Absonderung aus allen dreien war übelriechend, gelblich, dicklich. — Patientin hatte sich vor 7 Wo-

chen, entsprechend dem Köpfchen des zweiten Mittelfufsknochens, eine Glasscherbe in den Fufs getreten, wonach die zweite Zehe angeschwollen, und nach einer Woche an der jetzigen Geschwürsfläche aufgebrochen war, während die erste Wunde heilte. — Als nach geschehener Aufnahme der Kranken jener kleine Fistelgang gespalten und die Zehe zwei Tage lang kataplasmirt worden war, trat der Character des Geschwürs deutlicher hervor: scharf abgeschnittene Ränder, flacher, vertiefter Grund, ganz mit rothen, dem rohen Fleische ähnlichen Wärzchen besetzt, zwischen welchen sich gelbliche Färbung hinzog: ein Menstrualgeschwür, dessen Anlafs die pseudo-erysipelatöse, durch die Glasscherbe verursachte Entzündung gewesen war. Es ergab sich auch, dafs Patientin noch nicht menstruirt sey, wohl aber schon an *Molimina menstrualia* gelitten habe. Von diesen letzten, wie von Paroxysmen hysterischer Anfälle, wurden wir in der Folge Zeugen; dieselben wurden mit wiederholten Schröpfköpfen auf Herzgrube und Rücken, mit Senfteigen, Fufsbädern, und innerlich mit *Extr. hyosc.* und *Tart. boraxat.* bekämpft, bis sie am 11ten April mit dem ersten Eintritte des ersten Menstrualflusses ganz wichen. Auch erst zu dieser Zeit hatte die örtliche Behandlung mehr Erfolg; denn bis dahin blieb das Geschwür, bei der Anwendung reizender Salben (*Ung. basilicon. c. Tr. myrrh.*, *Ung. praecip. rubr.*, *Ung. oxygenat*), und des darauf am 17ten März begonnenen Druckverbandes mit Heftpflasterstreifen, doch fast unverändert und hartnäckig torpid. Erst gegen das Ende des Märzmonates legten die Geschwürsränder sich an, die Granulation wurde reiner, und bei fortgesetzter Anwendung des Höllensteins, des *Oxymel aerug.* (am 29sten März) und der Pflasterbinde glückte es, dieses kleine und doch so widerstrebende Geschwür zum Schliefsen zu bringen. Patientin wurde am 12ten April entlassen; jedoch war der ganze Fufs durch angestellte Gehversuche noch geschwollen, woher ihr mögliche Schonung zu Anfange anempfohlen wurde. Nach einigen Wochen (indem sie den ihr gegebenen Rath nicht befolgt hatte) wurde sie ambulatorisch behandelt von einem andern Menstruationsgeschwüre, welches sich am Unterschenkel zeigte.

3. KNOCHENGESCHWÜRE.

Sechsundsiebenzigster Fall. Necrose der zweiten und dritten Phalanx des fünften Fingers nach einer äufsern Verletzung und Pernion. Nach der Entfernung des Sequesters gelang die Anheilung des zu-

rückgebliebenen, nur an einer Hautbrücke hängenden Klumpens aus den weichen Gebilden (eine Art von Pseudofinger). — Abcefsbildungen im Vorderarme. — Friedrich Sitt wurde am 14ten November 1836 aufgenommen; der rechte Vorderarm war stark geschwollen, und alle Finger der rechten Hand in starrer Flection; an dem Ringfinger fehlte die dritte Phalanx, der zweite Phalangenknochen desselben mit seinem Köpfchen hervorragend, schwarz und necrotisch; zwischen der ersten und zweiten Phalanx ein sehr torpides Geschwür, welches so tief drang, dafs die zweite Phalanx mit der ersten nur wenig zusammenhing, und aufser der Willkühr des Kranken überall hin bewegt werden konnte. Es ergab sich, dals Patient sich bereits am 8ten Juli mit einem Tischmesser beim Holzspalten am kleinen Finger zwischen der ersten und zweiten Phalanx bis zum Knochen verletzt hatte, worauf, nach dem Gebrauche von Breiumschlägen, Digestivsalbe und zuletzt eines Talglappens, sich ein Geschwür bildete, welches zum Theil verheilte, zum Theil torpid und offen blieb. Als er darauf bei strenger Kälte eine Fahrt über Land machte, erfror er sich den kranken Finger, wonach beim Gebrauche der Styraxsalbe das Nagelglied desselben sphacelös und abgestofsen wurde. Beim Curplane fafsten wir die Idee auf, dem Kranken seinen Finger möglichst zu erhalten. Zu diesem Ende wurde derselbe zwei Tage kataplasmirt, wonach man den zweiten Phalangenknochen mit der Kornzange aus seiner Fleischhülle herausziehen konnte; statt seiner wurde eine Wiecke mit reizender Salbe hineingeschoben, zur Verminderung der entzündlichen Spannung ein Einschnitt in den Finger gemacht, die Geschwürsfläche gleichfalls reizend verbunden, und an seiner äufsern Seite eine schmale Holzschiene befestigt. In den Vorderarm wurde *Ung. ciner.* mit *Camphor.* eingerieben, und ein Kataplasma aus *Spec. resolvent.* gemacht. Zwar blieb der Character des Geschwürs am kleinen Finger noch immer torpid, allein es entwickelten sich doch Granulationen, vermittelst welcher die zweite Phalange mit der ersten allmälig festeren Zusammenhang erhielt, und sich auch solider in ihrem Innern anfüllte. Allein die pseudo-erysipelatöse Geschwulst des Vorderarms und der Hand erhielt sich hartnäckig, und es wurden gegen dieselben am 25sten Novbr. ein 1 Zoll langer Einschnitt in den äufsern Ballen, am 26sten ein gröfserer in die *Vola manus*, und am 29sten ein bedeutenderer in den Vorderarm gemacht. Aus jeder dieser Incisionen kam einige Jauche und viel abgestorbener Zellstoff. Die Ur-

sache dieses Pseudoerysipels war unstreitig in einer Affection des Periosteums und der sehnigen Gebilde zu suchen, und daher gebrauchte Patient einige Zeit hindurch (vom 25sten November bis zum 5ten Januar) Armbäder aus *Cicutainfus.* mit *Lap. caust.*, und Einreibungen aus *Ung. neapolit.* mit *Camphor.* in den Vorderarm. Endlich blieb noch die Krümmung der Finger zu bekämpfen, wozu die Laugenbäder nicht unwirksam waren, und dadurch unterstützt wurden, dafs ein jeder Finger einzeln auf ein besonderes, nach der Hand geschnitztes Brettchen befestigt, und so allmälig mehr und mehr extendirt wurde. Auf diese Weise gelang es, dafs, als Patient am 17ten Januar 1837 entlassen wurde, die Geschwulst des Vorderarms und der Hand fast ganz nachgelassen hatte, die Finger wieder beweglich waren, und recht gut ausgestreckt werden konnten; vom Ohrfinger, der jetzt nichts weiter als ein mit Narbengewebe ausgestopfter Hautcylinder war, konnte nur die erste Phalange schwach bewegt werden, und mit ihr zugleich die mit ihr verwachsene zweite Phalange; diese letzte für sich aber nicht: mithin war dieser ganze Finger zum Fassen und Halten von Gegenständen nicht ganz unbrauchbar.

Siebenundsiebenzigster Fall. Cariöses Geschwür des Nagelgliedes des Daumens in Folge eines Panaritiums. Exarticulation. — Lena, ein esthnisches 17 Jahre altes Bauermädchen, kam am 15ten Mai 1836 mit einem Uebel am linken Daumen auf das Clinicum; das Nagelglied desselben war bedeutend und hart geschwollen, zeigte drei Fistelgänge, trichterförmig, mit callösen Rändern; beim Sondiren derselben stiefs man auf den rauhen Knochen; wenn man den Daumen flectirte, so hörte man eine deutliche Crepitation zwischen seinen beiden Phalangen. Patientin erzählte, vor etwa einem Jahre mit einer schmerzhaften rothen Geschwulst (einem Panaritium) des Daumens befallen worden zu seyn, nach deren Aufbruch fortwährend Eiter hervorkam, und sich allmälig die gewaltige Anschwellung (wohl vom Periosteum herrührend) ausbildete. Die hier angezeigte Exarticulation der vordersten Phalange wurde am 16ten Mai mit einem untern Lappen verrichtet, und da man auch das Köpfchen der zweiten Phalange cariös fand, so wurde dasselbe gleichfalls abgesägt. Die Wunde heilte *per secundam*, und Patientin konnte bereits am 1sten Junius entlassen werden.

Achtundsiebenzigster Fall. Eine partielle Necrose der Tibia. Kleine Sequester wurden überall umhüllt mit der neuen stark aufgelockerten Kno-

chensubstanz. Wiederholte Entfernung derselben durch Trepanation. Genesung. — Heinrich Thiel, Stuhlmacherbursche, befiel im Mai 1835 mit stechenden, ruckweise kommenden Schmerzen im linken Unterschenkel, wobei sich Röthe und Geschwulst desselben einstellten. Er wurde anfangs von einer alten Quacksalberin und später ärztlich behandelt. Hierbei wurden einmal zwei fluctuirende Stellen aufgespalten, wobei sich Eiter entleerte, und die Sonde auf die rauhe Tibia stiefs. Die eine Schnittöffnung schlofs sich in der Folge, während die andere offen blieb, und sich noch drei andere dazu bildeten. Patient hatte zu Zeiten heftige Stiche im kranken Unterschenkel, welche sich besonders Nachts in der Bettwärme vermehrten. So schleppte er sich den ganzen Winter hindurch, bis er sich am 16ten April 1836 im Clinicum zur Aufnahme meldete. Patient war noch recht gut bei Kräften, er hielt beim Gehen das kranke Bein tiefer, als das gesunde. Der linke Unterschenkel zeigte auf seiner vordern Fläche eine nicht bedeutend erhabene, harte, beim Drucke schmerzlose, nicht verschiebbare, dem Laufe der Tibia entsprechende Geschwulst, auf welcher vier Geschwüre unter einander sichtbar waren. Von diesen war das obere, zuerst entstandene, trichterförmig, 4 Linien im Durchmesser, mit etwas erhabener Excrescenz; mit der Sonde traf man durch dieses Geschwür auf den cariösen Knochen, und dieselbe liefs sich nach unten in der Richtung der Achse des Knochens fortschieben. Unter diesem Geschwüre befand sich ein zweites, 3 Mal gröfseres, welches in seinem Grunde den Knochen weifs und deutlich sehen liefs. Unter diesem waren zwei demselben sehr ähnliche Geschwüre, nur dafs in ihnen der Knochen nicht so deutlich sichtbar war. Alle vier Geschwüre hatten einen $\frac{3}{4}$ Linien breiten, callösen Rand, waren mehr oder weniger rund, und zeigten grünliches, misfarbiges Secret. In den drei unteren erkannte man an der Farbe des Knochens und dem glasartigen Tone beim Sondiren die Necrose. Alle diese Geschwüre schienen durch Fistelgänge in der degenerirten Knochensubstanz mit einander zu communiciren.

Behandlung. Es wurden zuerst alle vier Geschwüre durch einen Schnitt, welcher bis auf den Knochen drang, mit einander vereinigt, der Unterschenkel in Breiumschläge gehüllt, und tägliche Fufsbäder mit *Hba. cicut.*, und später mit Kalilauge und *Hba. sabin.* angeordnet. Schon am andern Tage konnte man hierauf eine 3 Zoll lange, siebartig durchlöcherte Sequesterlamelle entfernen, und nach 14 Tagen eine ähnliche, kleinere, nach er-

folgter Erweiterung der Wunde. Das Geschwür selbst wurde dabei meist reizend verbunden, indem sich grofse warzenförmige, blafse Wucherungen entwickelten, von Zeit zu Zeit Breiumschläge angewandt, und, sobald Exacerbationen von Schmerzen eintraten, 5, 8 bis 10 Blutegel an den Geschwürsrand gesetzt. Dabei gingen zwar zuweilen noch einige Knochensplitterchen ab, allein ein grofses Sequester, welches man noch in der Wunde fühlte, safs fest und liefs sich nicht aus derselben hervorziehen. Innerlich wurden dabei, vom 28sten Mai an, folgende Pillen gebraucht: *R. Acid. phosphor. sicc. Rad. calam. arom. Gi. resin. asae foetid. pulv. rad. alth.* āā ʒj, *M. f. pil. pond.* Gr. jj D. S., 3 Mal täglich 6 Stück. Als aber später sich ein hectischer Zustand, besonders mit Nachtschweifsen, zu entwickeln begann, so wurde statt derselben am 6ten Mai gegeben: *R. Cort. chin.* ℥j, *Coq. c. Aq. font. q. s. sub fin. coct. adde Rad. calam. arom.* ℥j, *Colaturae* ℥Vjjj, *adde Acid. phosphor. dilut.* ʒjj, *Syrup. s.* ℥jj M. D. S., dreistündlich zu 1 Efslöffel, und als sich am 17ten Mai ein dreitägiges Wechselfieber ausgebildet hatte, zuerst eine Salmiakmixtur mit *Tart. emet.*, darauf das kalt bereitete Chinaextract, und endlich das Chinin, zu welchem, da Durchfälle neben den Nachtschweifsen und abendlichen Fiebern fortdauerten, Opium hinzugesetzt wurde. Das Wechselfieber war gewichen, und Patient kam im Verlaufe des Junimonats bei einer gut nährenden Diät allmälig wieder zu Kräften, als er zu Anfange des Julimonats wegen besonderer Umstände entlassen werden mufste. Erst am 15ten Septbr. bat er neuerdings um die Aufnahme, und während dieser Zeit hatte sich nichts Wesentliches verändert, ausgenommen, dafs das Geschwür noch torpider aussah, und der Unterschenkel mehr geschwollen war. Am 17ten Septbr. wurde das ganze Geschwür seiner Länge nach bis zum Knochen gespalten, die Weichtheile als zwei Seitenlappen abpräparirt und aus einander gezogen, und nun ein fast 5 Zoll langes und 2½ bis 3 Zoll breites Stück callöser, dicker Knochenmasse theils weggemeisselt, theils mit der Scheibensäge abgesägt, und nach Entfernung desselben zwei kleinere, durchlöcherte Sequesterlamellen entdeckt und ausgehoben. Jetzt erst, beim Gebrauche von Laugenbädern mit Cicuta und einem reizenden Verbande, gewann das Geschwür bald ein besseres Aussehen; zwar stiefsen sich noch viele Knochensplitter ab, allein die Geschwürsränder wurden flach, das Geschwür füllte sich allmälig mit guter Granulation, und von den Rändern begann nach und nach allmälig die Ueberhäutung. So

konnte Patient zu Ende Octobers zur ambulatorischen Behandlung entlassen werden, bei welcher es gelang, das Geschwür im Januar 1837 zur völligen Verheilung zu bringen.

4. SPONDYLARTHROCACE UND COXARTHROCACE.

Neunundsiebenzigster Fall. Pott'sches Uebel. Scrophulosis. Behandlung mit Glüheisen. Der paretische Zustand der Extremitäten bleibt wenig verändert; die Krankheit aber macht keine Fortschrite. — Ludwig, esthnischer Knabe, 4½ Jahre alt, von scrophulösem Habitus, wurde am 24sten April 1836 aufgenommen. Der Kleine war nur wenige Schritte zu gehen im Stande, und dieselben nur mit grofser Unsicherheit und Aengstlichkeit, und einer ganz eigenthümlichen Körperhaltung: die Knie nach vorn gebogen, der Gang wackelnd, wobei noch vor einigen Wochen die Fufszehen immer zuerst auf die Erde gesetzt wurden, das Becken zu den Seiten hin schwankend, der Kopf etwas zurückgebogen und beide Arme nach vorn gestreckt, mit halb flectirtem Ellbogen und schlaff hängenden Händen. Wenn er sitzen soll, so weint er, und kann nur ausharren in der Horizontallage. Er hat mitunter Schmerzen in den Beinen, und vorzüglich in den Hinterbacken beim Sitzen. Zuweilen unwillkührliche Zuckungen in den Beinen, sowohl am Tage als des Nachts; das Kniegelenk beim Beugen etwas unnachgiebig. Das Gefühlsvermögen in den Beinen ist ungeschwächt; dieselben sind nicht welk, nur ein wenig abgemagert. Am Rükken ein kleiner Höcker, gebildet vom 10ten, 11ten und 12ten Brustwirbel, wobei der 11te am meisten hervorragt; diese Stelle ist aber auch gegen den Druck ganz unschmerzhaft, und das Bestreichen des Rückgrats mit einem in kochendes Wasser getauchten Schwamm (nach Copland) verursacht kein Aufzucken beim Berühren dieser Gegend. — Das Allgemeinbefinden ist gut, Verdauung, Urin- und Stuhlausleerung normal, der Unterleib ist aufgetrieben und gespannt; zuweilen stellt sich Frost mit nachfolgender Hitze und Schweifs ein.

Anamnese. Vor ungefähr einem Jahre hat sich eine Schwäche der Beine eingestellt, unsicherer Gang, leichtes Ermüden, unangenehme Empfindungen in den Beinen. Einen Monat darauf fiel das Kind rücklings von einem Pferde. Seit etwa einem halben Jahre bemerkten die Aeltern einen kleinen Höcker am Rücken, der sich allmälig zu vergröfsern begann.

Behandlung. Es wurden 3 Mal wöchentlich Salzbäder verordnet; innerlich folgendes Antiscrophulosum: *R. Calomel. Sulph. antim. aurat.* $\overline{aa}$ Gr. $\frac{1}{4}$, *Extr. de cicut.* Gr. β, *Sacch. alb.* Gr. X, *M. f. pulv. Dentur. tal.* Dos. No. 12. S., Morgens und Abends ein Pulver, — und am 25sten April zu jeder Seite des Höckers am Rücken ein 3 Zoll langer Streif mit einem prismatischen Glüheisen gezogen. Die dadurch gebildete Brandkruste stiefs sich nur langsam ab, und erst am 14ten Mai konnten in jede Wundfläche 10 Erbsen gelegt werden. Wir beobachteten den Knaben mit diesen Fontallen bis zum 10ten August, dem Tage seiner Entlassung; es hatte sich bis dahin der Zustand nur wenig verändert, denn der Kleine vermogte nur höchstens 20 Schritte sehr langsam und unsicher allein zu gehen. Der Höcker am Rücken hatte sich wenigstens nicht vergröfsert. Es wurde dem Vater angesagt, die Fontanellen noch mindestens ein Jahr offen zu erhalten, und den Sohn zuweilen wieder auf das Clinicum zu bringen; jedoch haben wir ihn seitdem nicht wieder gesehen.

Achtzigster Fall. Spondylarthrocace durch Ablagerung von Scrophelstoff in die Knochensubstanz. Behandlung mit *Ferrum candens* und *Strychnin.* Tod. — Die 8-jährige Esthin Ello hat, nach der Aussage ihres Vaters, aufser den gewöhnlichen Kinderkrankheiten sonst keine Krankheit überstanden, bis sie etwa vor 6 Monaten über einige Müdigkeit, Mattwerden beim Gehen klagte, bald darauf auch etwas Schwankendes, Unsicheres im Gange zeigte, und zuweilen ausglitt, wenn ihr gleich nichts im Wege lag. Sie scheute jede körperliche Bewegung, wurde immer träger und verdriefslicher, und so dauerte dieser Zustand ein Paar Monate, bis sich endlich völlige Unbrauchbarkeit der untern Extremitäten eingestellt hat. Bald darauf bemerkten die Aeltern eine Krümmung des Rückens nach hinten; an dieser Stelle klagte auch das Kind früher, wenn nicht gerade über Schmerzhaftigkeit, doch über eine fremdartige unangenehme Empfindung. Die Untersuchung nach der Aufnahme der Patientin in's Clinicum, am 24sten April, ergab Folgendes: Die untern Extremitäten sind paralytisch afficirt, so dafs alles Bewegungs- und Empfindungsvermögen fehlt. Beim Aufrichten des Kindes, wobei man es schwebend über dem Fufsboden erhält, sind die Fufsspitzen nach unten gerichtet, und die Hacken stark nach oben gezogen, so dafs die Fufssohle mit dem Fufsboden unter einem stumpfen Winkel zusammenstöfst; dabei zeigen die Fufs- und Kniegelenke einen bedeutenden Grad von

Steifigkeit, so dafs es einer nicht geringen Anstrengung bedarf, um das Knie- oder Fufsgelenk zu beugen. An der Wirbelsäule bemerkt man eine Hervorragung nach hinten, namentlich ist der Stachelfortsatz des 10ten Brustwirbelbeines stark hervorragend; über und unter dieser Stelle sind die zunächst liegenden Wirbelbeine auch mehr oder weniger nach hinten abweichend. Beim Drucke mit dem Finger auf die krankhaft abgeänderte Stelle der Wirbelsäule hat Patientin keine Schmerzen.

Behandlung. Am 28sten April wurde zu jeder Seite des Höckers am Rücken ein 3 Zoll langer Streif mit dem *Ferrum candens* gezogen, und später, nach abgestofsener Brandkruste, zu 10 Erbsen in jede Fontanelle gelegt. Innerlich wurden dabei gebraucht (vom 28sten April bis zum 5ten Aug.): *R. Acid. phosphor. sicc. Rad. calam. arom.* āā ʒj, *Extr. cicut.* ʒβ, *Extr. liquir. q. s. ut f. pilul. pond.* Gr. jj S., 3 Mal täglich 6 bis 10 Stück; 2 Mal wöchentlich Salzbäder; in die Blasengegend und später auch in die Beine einzureiben: *R. Linim. volat. camphor.* ℥j, *Tr. canth.* ʒjjj. Dabei stellte sich allmälig Empfindung in den Beinen ein, Stuhl und Urin konnten selbstwillig gehalten werden, die Kniee wurden biegsamer, aber die Fufsgelenke blieben noch steif. Am 29sten Mai, 2ten und 5ten Juni wurde in eine der Fontanellen zu ½ Gr. Strychnin gestreut, also endermatisch, und vom 29sten Mai an täglich 2 Mal ¼ Gr. Strychnin innerlich gegeben. Patientin bekam dabei wohl zuweilen leichte Zuckungen, und meist ein Gefühl von Ameisenkriechen in den Beinen, und konnte selbst einige Schritte unsicher gehen, aber ihre Verdauung begann sehr zu leiden, es stellten sich tenesmodische Durchfälle ein, gegen welche das Opium innerlich und in Klystieren nur im Anfange half. Die Kranke kam von Kräften, die Fontanellen wurden trocken, schmerzhaft, und liefsen sich auf keine Weise wieder in Gang bringen. Man liefs sie daher verheilen, und setzte am 17ten Juli zwei andere aus *Lap. caust.*, welche sehr tief eingriffen. Innerlich wurden die Columbo mit Salep, der Lichen island., China und Opium gebraucht, allein die Tenesmen nahmen zu, die Kräfte immer mehr ab, die Beine und das Gesicht wurden ödematös, und am 12ten Septbr. starb die Kranke, indem sie kurz vor dem Tode ganz apbonisch wurde.

Die Section wurde 20 Stunden nach erfolgtem Tode gemacht. 1. Die allgemeine Ansicht des Körpers zeigte alle Zeichen der Emaciation; der Unterleib war tympanitisch aufgetrieben, die

Beine ödematös angedrungen. Der Unterleib enthielt ziemlich viel seröse Flüssigkeit; die Gekrösdrüsen waren überall sehr vergrösert, besonders in der Gegend des *Plexus coeliacus* (eben so waren auch die Achseldrüsen sehr vergrösert). Auf ihrem Durchschnitte zeigten diese vergrösserten Lymphdrüsen das eigentliche Drüsengewebe nur an einem sehr kleinen Theile, indem der gröfste Theil ihrer Geschwulst als abgelagerter Scrophelstoff erschien. — Darmcanal: Im Dünndarme waren, besonders im Ileum, einige aphthöse Geschwüre, aus exulcerirten Tuberkeln entstanden; im Dickdarme drei grösere Geschwüre. — In der Milz befand sich gegen den linken Rand derselben hin eine grösere weifse Masse eingesprengt, ohne Zweifel aus ähnlichem Tuberkelstoffe bestehend. — Die Leber war durch Pseudomembranen an das Zwerchfell angeheftet; zwischen den Pseudomembranen befand sich Tuberkelstoff von etwas saturirter Farbe; das Innere der Leber erschien normal. — Das Pericardium enthielt etwas mehr Flüssigkeit, als normal. — Das Herz zeigte nichts Abweichendes. — Die rechte Lunge war mit der *Pleura costalis* stark verwachsen; sie enthielt in ihrem Innern, eben so wie die linke Lunge, viele Frieseltuberkeln. Der, der cariösen Stelle der Wirbelsäule correspondirende Lungenlappen der rechten Lunge war mit jener Stelle der Wirbelsäule verwachsen. — Kopfhöhle: Das Aeufsere des Kopfes hatte die Bildung eines geringen Grades vom Wasserkopfe. — Das Gehirn war grofs und schwer. Die Hirnhöhlen etwas erweitert durch seröse Flüssigkeit. — Die Wirbelsäule war an der in der Krankheitsgeschichte bezeichneten Stelle gekrümmt, so zwar, dafs der Höcker derselben in die Gegend des 9ten und 10ten Brustwirbels kam. Das Periosteum des 5ten Wirbelbeines war mit der Pleura innig verwachsen, die Verwachsung selbst mit Tuberkelstoff erfüllt; die darunter gelegenen Wirbel zeigten eine rauhe Oberfläche. Zwischen dem 9ten und 10ten Wirbel befand sich, von der Seite der Brusthöhle her, eine Höhle, welche auch zum Theil die Körper des 9ten und 10ten Brustwirbels selbst einnahm; sie war ebenfalls zum grofsen Theile mit dem Tuberkelstoff angefüllt. Die *Dura mater* war an der betroffenen Stelle gleichfalls durch diesen Stoff verdickt, und die Richtung des Rückenmarkes war hier offenbar verändert.

Einundachtzigster Fall. Pott'sches Uebel mit vollkommener Paralyse der unteren Extremitäten und mit paretischem Zustande der Harnblase. *Fer-*

rum candens. Strychnin. Der Zustand ist wenig verändert. Die Krankheit macht keine Fortschritte und die zurückgebliebene Menstruation ist wieder erschienen. — Liso, eine Bäuerin, 27 Jahre alt, fühlte vor 2 Jahren zuerst Stiche im Rückgrate an einer bestimmten Stelle, nebst Druck und schmerzhaftem Ziehen in der Weichengegend, und zwar von dem *Proc. xiphoid.* an längs den falschen Rippenknorpeln; bald darauf stellten sich auch Beklemmungen bei der Respiration ein. Vor einem Jahre fiel sie von einer nicht sehr bedeutenden Höhe auf die rechte Seite, worauf sich im Rückgrate heftige Schmerzen und eine Krümmung desselben einstellten. Sie wurde behandelt, und erhielt Pflaster, Salben und Einreibungen auf die leidende Stelle, worauf die Schmerzen allmälig nachliefsen. Seit einem halben Jahre ist sie von den Schmerzen befreit, zugleich aber in dem Gebrauche der unteren Extremitäten behindert worden: sie konnte zwar eine Zeitlang noch mit Krükken sich forthelfen, doch verschlimmerte sich ihr Zustand mehr und mehr. Den 20sten Septbr. 1836 ward sie auf dem chirurgischen Clinicum aufgenommen. — Ihr jetziger Zustand ist folgender: Am Rückgrate sieht man die *Proc. spinosi* des 8ten und 9ten Rückenwirbels hervorragen; Patientin kann nicht aufrecht sitzen, ohne sich mit den Armen an etwas zu halten; die untern Extremitäten kann sie gar nicht bewegen, das Knie- und besonders das Fufsgelenk sind steif, und können nur mit bedeutender Anstrengung flectirt werden, die Spitze des Fufses ist nach unten und etwas nach innen gekehrt. Empfindung hat sie überall. Der Urin und die Stuhlausleerungen gehen unwillkührlich ab: die Stühle erfolgen selten, die Excremente sind gering und hart. Die Functionen des Uterus sind bisher normal gewesen: sie war immer regelmässig menstruirt und hat 3 gesunde Kinder zur Welt gebracht. Bald nach ihrer Aufnahme in's Clinicum ist aber die Menstruation ausgeblieben.

Behandlung. Am 23sten Septbr. wurde zu jeder Seite der Krümmung in der Wirbelsäule ein Streif mit dem *Ferrum candens* gezogen, und schon am andern Tage konnte Patientin die Beine und die Zehen ein wenig bewegen; nach abgestofsenem Brandschorfe wurden 15 Erbsen in jede Fontanelle gelegt. In den Unterleib wurden Einreibungen aus *Linim. volat.* (℥j) mit *Tr. canthar.* (℥jj) gemacht, und gegen die hartnäckige Amenorrhoe Aloëpillen angewandt. Was in drittehalb Monaten erreicht wurde, war', dafs die Kranke den Urin halten konnte, aufrecht safs, ohne sich zu stützen, und dafs die Beugung des

Kniees freier geworden war, während die Fufsgelenke rigid blieben. Das Gehen war unmöglich. Vom 8ten Decbr. an wurde das Strychnin innerlich von $\frac{1}{4}$ bis $\frac{1}{3}$ Gr. täglich in gebrochenen Gaben gegeben, wonach sich öfters Ameisenkriechen in den Oberschenkeln einstellte; die $2\frac{1}{2}$ Monate zurückgebliebene Menstruation kam auch wieder zum Vorschein. Es traten jedoch starke Durchfälle ein, und daher wurde das Strychnin ausgesetzt (am 12ten Jan. 1837). Am 15ten Jan. wurden unterhalb der bisherigen noch 2 neue Fontanellen mit *Lap. caust.* gesetzt, und später Erbsen hineingethan, so dafs in allen vier Fontanellen 60 Erbsen sich befanden. Bei später angestellten Gehversuchen konnte Patientin zwar die Beine etwas bewegen, allein sie mufste unter den Armen getragen werden, und schleppte die Füfse nur matt über die Oberfläche. So wurde sie am 2ten März, ihrem Wunsche gemäfs, entlassen, mit dem Versprechen, die Fontanellen offen zu erhalten.

Zweiundachtzigster Fall. Spondylarthrocace mit einem Congestionsabscefs oberhalb des *Ligamentum Poupartii. Ferrum candens.* Starke Zerstörung der Lendenwirbel. Tod. Anatomische Untersuchung des Lendenabscesses. — Ans, ein esthnischer Knecht, 17 Jahre alt, wurde am 21sten Mai 1836 aufgenommen. Der Kranke konnte sich nur mühsam fortbewegen, den Rücken gekrümmt, die rechte Hand auf das rechte Knie gestützt. Das linke Bein war kürzer und dünner, als das rechte; das Becken stand schief, indem der linke Hüftbeinkamm höher war, als der rechte; am Rückgrate bildeten die untern Brust- und die drei oberen Lendenwirbel nach hinten und rechts eine Ausschweifung. In der linken Weiche eine harte Geschwulst, von der Hautfarbe und mit sehr undeutlicher Fluctuation in der Tiefe; öfters ziehende stechende Schmerzen von der Krümmung des Rückgrates aus bis in diese Geschwulst hinein; zuweilen, doch seltener, ähnliche schiefsende Schmerzen von der Krümmung aus gegen die rechte Weiche. — Das Allgemeinbefinden noch ziemlich gut; nur zuweilen stellen sich Durchfälle ein. — Als Ursache seiner Krankheit betrachtet Patient scharfe Feldarbeit und Erkältung, denen er sich vor 2 Jahren unterzog; damals stellten sich Schmerzen im Kreuze und der Lendengegend ein, welche zuweilen durch beide Beine schossen; Patient ermüdete leicht auf den Beinen, und es bildete sich die Krümmung des Rückgrates allmälig aus. Vor Kurzem waren die schiefsenden Schmerzen im Rükken gar heftig geworden.

Behandlung. Am 23sten Mai wurde zu jeder Seite der Rückgratskrümmung ein 3 bis 4 Zoll langer Streif mit dem Glüheisen gezogen, und am folgenden Tage die Kerndl'schen Umschläge auf die Geschwulst der linken Seite zu legen verordnet. Dadurch aber röthete sich die Haut nur wenig, woher am 31. Mai ein Vesicator und darüber ein Breiumschlag auf die Geschwulst gethan wurden, und als die Fluctuation deutlicher geworden, schritt man am 3sten Juni zur Punctur mittelst eines kleinen Troisquarts, wodurch ½ Glas dünnen röthlich-gelben Eiters entleert wurde; am 5. Juni wurde die Punction mit einem ähnlichen Erfolge wiederholt, und endlich am 6ten eine zollgrofse Stelle oberhalb des *Lig. Poupart.* mit *Lap. caust.* belegt, und nach abgestofsener Borke mit *Ung. sabin.* verbunden. Unterdefs waren in jede Fontanelle am Rücken zu 20 Erbsen gelegt, und da Patient auch in der rechten Leistengegend über Schmerzen zu klagen begann, 15 Schröpfköpfe daselbst angesetzt. Am 18ten Juni öffnete sich unterhalb der cauterisirten Stelle in der linken Weiche ein Abscefs, und entleerte sehr viele schmutzige, wässerige und stinkende Jauche; dieser Ausflufs dauerte fort, wurde immer reichlicher, indem sich neben der ersten Oeffnung am 26sten Juni noch zwei kleinere gebildet hatten, und nahm einen aashaften Gestank an. Am linken Trochanter bildete sich Decubitus aus, ungeachtet der Waschungen mit Blei- und Chlorwasser und der Tanninsalbe, und an den dick-ödematösen Beinen wurden einzelne Stellen purpurroth erythematös. Das Allgemeinleiden anlangend, so waren schon gleich nach der Aufnahme des Kranken colliquative Schweifse und Durchfälle aufgetreten, und die Kräfte sanken sichtlich, trotz der Anwendung von China, Columbo, Lichen und Phosphorsäure. In dem elendesten Zustande, halb in faselnden Delirien begriffen, aus welchen er zuweilen laut aufjammerte, die Atmosphäre um sich herum verpestend, trotz aller Vorsorge fast immer in der scheufslichsten Jauche schwimmend, verlebte dieser Unglückliche zuletzt noch drei volle Tage, ehe der Tod ihn erlöste.

Die Section der Leiche wurde 16 Stunden nach erfolgtem Tode gemacht. Das äufsere Ansehen zeigte die grösste Abmagerung; die untern Extremitäten befanden sich in der Flexion, waren ödematös angedrungen; am linken Beine bemerkte man dunkelrothe Blutunterlaufungen, kleine blaue Flecke waren in der Brustgegend sichtbar. Das Becken stand schief: die *Spin. ant. sup. oss. il. sinist.* war höher gestellt, die Länge der untern Extremitäten liefs sich gegen einander nicht genau verglei-

chen, indem dieselben sich nicht gerade ausstrecken liefsen. In der linken Inguinalgegend befindet sich die Oeffnung des Abscesses mit einer schwarzen, fauligen, dem Blutcoagulum ähnlichen Masse bedeckt; die von selbst entstandene Oeffnung des Abscesses ist $1\frac{1}{2}$ Zoll grofs, und befindet sich gleich über dem *Lig. Poupart.* — An der Rückenseite waren am meisten bemerkbar die beiden grofsen Fontanellschorfe zu beiden Seiten der Hervorragung in der Wirbelsäule, welche in der Krankheitsgeschichte bereits beschrieben worden ist. Auch auf dieser Seite bemerkte man natürlich die schiefe Stellung des Beckens. — Kopfhöhle: Gleich unter der *Dura mater* und an der *Basis cranii* waren einige Unzen einer serös-blutigen Flüssigkeit. Sonst bemerkte man hier, wie in dem Gehirne selbst, keine Abweichung. — Brusthöhle: Im Pericardium befand sich ein helles, wasserähnliches Serum; das Herz war fast blutleer, enthielt in seinen Räumen nur wenig dunkles Coagulum. Die Lungen zeigten an ihrer rechten Seite dichte, fächerbildende Verwachsungen der Pleura mit dem Diaphragma. Die Lungen schwammen im Wasser. Die linke Lunge war durchweg in ihrem Gewebe verändert, doch kam aus der Durchschnittsfläche beim Drucke eine schaumige Flüssigkeit heraus. Man bemerkte in einen hepatisirten, entzündeten Boden mehrere gelblich-weifse Puncte eingesprengt, so dafs die Schnittfläche ein marmorirtes, dem Feldspath ähnliches Ansehen zeigte. Doch crepitirte diese Lunge beim Drucke. Die rechte Lunge war gleichfalls mit einer schaumigen Flüssigkeit erfüllt; ihre Substanz fühlte sich knotig an: diese Knötchen zeigten sich bei näherer Untersuchung aus indurirter, mit gelblich-weifsen Puncten imprägnirter Lungensubstanz bestehend. — Bauchhöhle: Das Peritonäum ist an der, der Abscefsöffnung entsprechenden Stelle mit dem Netze verwachsen. Die Leber ist etwas weich, sonst normal. Die Därme sind äufserlich weifs. Der Inhalt der Dünndärme ist eine weifse, schleimige Flüssigkeit, und einige Spulwürmer. Im Dickdarme befindet sich ein consistenter Koth. — Im Innern zeigten sich an der dem Dickdarme zunächst gelegenen Parthie des *Ileon* einige oberflächliche Geschwüre, welche wahrscheinlich aus Tuberkeln entstanden waren. Milz und Pancreas zeigten nichts Abweichendes, defsgleichen die rechte Niere, dagegen in der linken Niere, in dem unteren Theile derselben, sich eine Höhle von der Gröfse einer kleinen Wallnufs vorfand, angefüllt mit einer

käsestoffähnlichen Masse: sonst war auch diese Niere normal, und nur etwas blafs.

Untersuchung des Abscesses selbst. In der *Foss. iliac. sin.* zeigte sich das Peritonäum mit den unterliegenden Gebilden verwachsen. Nach Abtrennung des Peritonäums bemerkte man eine dicke, offenbar krankhaft gebildete, straff angespannte Haut, die verdickte *Fascia iliaca.* Durch einen grofsen Schnitt an der linken Inguinalgegend wurde die ganze Abscefshöhle entblöfst, und mit einer fauligen, höchst übelriechenden, dem Blutcoagulum ähnlichen, und mit Knochenpartikelchen vermischten, jauchigen Masse erfüllt gefunden. Die Substanz des *M. psoas* war degenerirt, erweicht, bräunlich-schwarz, seine äufsere Oberfläche zerstört; die Abcefshöhle wurde zuerst nach unten zu verfolgt, wo man fand, dafs sie sich oberhalb des *Lig. Poupart.* und aufserhalb des Bauchfelles öffnete, wie schon oben in der Krankheitsgeschichte bemerkt worden ist. Aufserdem erstreckte sich diese Höhle hier unter dem *Lig. Poupart.*, unter der *Lam. profund. fasciae latae*, und folglich unter den Schenkelgefäfsen, immer nach dem Verlaufe des *M. psoas* bis zu dem Insertionspuncte desselben an den *Trochant. min.* Die Schenkelgefäfse lagen in der Beckengegend nach innen vom Abscesse, unter dem *Lig. Poupart.*, getrennt von dem Abscesse durch die *Lamina profunda fasciae latae*; die *V. saphena* und die Zweige der *V. cruralis*, so wie diese grofse Vene selbst, waren mit einer zum Theile jauchigen Masse, zum Theile mit weichem lymphatischen Coagulum ganz verstopft. Die innere Fläche der *V. saphena* und *cruralis* sahen etwas dunkel gefärbt (Imbibition), doch nicht entzündet aus. Die Arterien dieser Gegend waren leer, ihre innere Haut normal, der *N. cruralis* lag in der Abscefshöhle selbst, bedeckt von einem plastischen Exsudate. Bei der Untersuchung der krankhaft entarteten, und an die Abscefshöhle selbst stofsenden Wirbelbeine fand man den zweiten bis fünften Lenden- und den ersten Kreuzbeinwirbel, besonders die Körper derselben, aufserordentlich entartet: ihr schwammiges Knochengewebe war durch eine schwärzliche Jauche gefärbt und bröcklig, der Körper des zweiten und derjenige des dritten Lendenwirbels zum Theile aufgesogen: man bemerkte statt ihrer unter den grofsen Gefäfsen (*Aorta* und *V. cava inferior*) einen Raum, in welchem ein bröckliges, schwärzliches Stück (ein Ueberbleibsel der Wirbel) enthalten war, und man fühlte in diesem Raume den Rückenmarkscanal geöffnet und die *Dura mater* entblöfst. Wenn man

den *N. cruralis* von der grofsen Abscefshöhle aus verfolgte, so kam man leicht in den genannten leeren Raum. Die innere Abscefshöhle stand durch ein Paar Oeffnungen mit der cariösen Höhle der Wirbelsäule in Verbindnng, und durch eine dieser Oeffnungen ging ein Nervenzweig (*N. ileo-cruralis*). Es wurden alle fünf Lendenwirbel von vorn her durchsägt, und dabei fand sich im vierten Lendenwirbelkörper eine Höhle, ausgefüllt mit knochigen Ueberbleibseln von dem zerstörten Wirbelbeine; der dritte Lendenwirbelkörper erschien fast ganz zerstört, und nur einige übrig gebliebene Knochensplitter safsen ganz locker und nur an die weichen Theile angeheftet darauf. Die schwammige Substanz von den Körpern der fünften Lendenwirbel und des *Os sacr.* war schmutzig-grau und aufgelockert; man bemerkte aber keine Spur von wirklichen Tuberkeln, ausgenommen etwa die oben erwähnte Höhle, wo sich in einer kleinen Nebenhöhle eine weifse breiartige Masse befand. Die *Lig. intervertebralia* waren noch nicht zerstört, ausgenommen das dritte, von welchem nur eine geringe Spur nachgeblieben war. — Das Knochengewebe der *Proc. spin.* der letzten Rückenwirbel, eben so wie die innere Oberfläche des Rückenmarkscanals, waren dunkel gefärbt, ingleichen die *Dura mater.* Das Rückenmark selbst war etwas weich, und von einem flüssigen, erdfarbigen und stinkenden Exsudate grau gefärbt. — In der rechten Lumbal- und Inguinalgegend war der *M. psoas* gleichfalls degenerirt, doch erstreckte sich hier die Zerstörung bei weitem nicht so weit, besonders nicht nach unten, wo sie nur bis gegen das *Lig. Poupart.* sich hinzog. Nach oben zu schien auch hier die cariöse Jauche sich den Weg von den Lendenwirbeln aus nach dem Verlaufe des *N. ileo-cruralis* in der Substanz des *M. psoas* gebahnt zu haben.

Dreiundachtzigster Fall. Hervorragung des 9ten bis 11ten Brustwirbels. Abscefs am vordern Theile der Brust. — Hans, ein esthnischer Maurer, 23 Jahre alt, wurde aufgenommen am 25sten Mai 1836. Ungefähr vor 4 Jahren fühlte der Patient zuerst Schmerzen im Rücken, besonders bei aufrechter Stellung, welche er indefs von seiner schweren Arbeit herleitete, und sein Geschäft noch fortwährend zwei Jahre fortsetzte, bis die Abnahme seiner Kräfte, besonders Schwäche im Rücken und Schmerzen daselbst, ihn an der Arbeit hinderten; zugleich bemerkte er um diese Zeit einen Höcker auf dem Rückgrate. Es wurden jetzt Aderläfse und Schröpfköpfe auf dem Rükken angewandt, jedoch nur mit vorübergehender Erleichterung.

Vor einem Jahre fühlte der Patient heftige bohrende Schmerzen in der Brust, später zeigte sich eine Geschwulst auf der linken Seite derselben, welche allmälig zunahm.

Gegenwärtiger Zustand. Die Haltung des Kranken ist ganz eigenthümlich; am Rückgrate ist eine Scoliose vorhanden, der 9te, 10te und 11te Brustwirbel bilden eine Kyphose; der Druck erregt auf keiner Stelle des Rückgrates Schmerzen, welche indefs zuweilen unterhalb der Kyphose entstehen, durch Druck aber nicht vermehrt werden. Vorn an der linken Seite des Sternums zeigte sich eine Geschwulst, welche eigentlich aus zwei Theilen bestand, einer kleinern runden, von der Gröfse eines Taubeneies, und einer gröfsern, welche in der Mitte höher war, nach den Seiten sich abflachte. Beide zeigen Fluctuaion. Ein Druck, welcher auf der einen Seite der Geschwulst angewandt wurde, erzeugte eine vermehrte Härte und Gröfse des andern Theiles, auch konnte man das Anstofsen wie von einer Flüssigkeit an die kleinere Geschwulst fühlen, wenn man auf die grofse klopfte, so dafs beide unzweifelhaft in Verbindung stehen mufsten, wie die Eröffnung es auch bewies; denn ein gemachter Einschnitt entleerte aus beiden Theilen aufserordentlich viel und zwar gutartiges Eiter, welches seinen Sitz unter dem grofsen Brustmuskel hatte; durch eine eingeführte Sonde fühlte man das Sternum und das Ende der Rippen, aber nicht rauh. — Am rechten Oberschenkel ist die Gegend des grofsen Trochanters öfters empfindlich, besonders nach starker Anstrengung; auch ermüdet dieser Schenkel leichter, als der andere; in der Nacht sind die Schmerzen am deutlichsten. — Bei der Horizontallage kann Patient sich nicht ohne Hülfe der Hände erheben, indem er dabei das Gefühl angiebt, als zerbreche das Rückgrat in der Gegend der Lendenwirbel; Schmerzen will er bei dem Aufrichten nicht empfinden. — Das Athmen ist ein wenig mühsam; ein tiefer Athemzug kann aber vollendet werden; es stellt sich zuweilen Husten ein, jedoch ohne Auswurf; der Herzschlag ist stark und verbreitet; der Habitus zeigt nichts Krankhaftes an, das Allgemeinbefinden ist gut; Abwechselung von Frost und Hitze wird nicht bemerkt; der Stuhlgang, die Urinsecretion normal; Appetit ebenfalls wie gewöhnlich, nur empfindet Patient zuweilen eine Beklemmung in der Magengegend, und der Unterleib ist stark aufgetrieben.

Der Anfang der Behandlung wurde mit dem oben erwähnten Lancettenschnitte gemacht; derselbe wurde am 28sten Mai

wiederholt, und abermals entleerte sich viel Eiter. Oberhalb dieser Abcefsöffnung wurde eine Fontanelle mit *Kali caust.* angelegt, und zwei ähnliche am Rücken zu den Seiten der Curvatur, in deren jede, nach abgestofsener Borke, zu 30 Erbsen gelegt wurden. Bereits am 1sten Juni war die Borke von der Abcefsgeschwulst an der Brust abgefallen, wodurch die Abcefshöhle geöffnet worden war, und viel Eiter hervortreten liefs. Von der Abcefshöhle aus fand man am 8ten Juni einen 5 Zoll langen Fistelcanal auf, welcher schräg nach aufsen und unten gegen die Rippen hin ging, voll Eiter war, und in dessen blindes Ende am 16ten Juni eine Gegenöffnung gemacht wurde, um den Ausflufs zu begünstigen. Dieser wurde bald sehr reichlich, namentlich beim Athmen und Husten; das Stethoscop ergab aber überall in der Brust, und namentlich auch in der linken Hälfte derselben, deutliches Athmungsgeräusch. Das Eiter nahm bald eine üble Beschaffenheit an, wurde jauchig und stinkend. Dabei begannen die Kräfte des Kranken allmälig zu sinken, woher ihm schon am 1sten Juni ein Decoct aus China mit Lichen verordnet worden war. Endlich wurde die Secretion geringer, und um das Innere des ganzen Abscesses stark umzustimmen, wurde am 16ten Juli siedendes Wasser in denselben gespritzt, und durch den Fistelgang ein Haarseil, mit rother Präcipitatsalbe bestrichen, gezogen. Leider konnten wir den Erfolg dieser Mittel nicht sehen, denn der ganz muthlose Patient mufste am 19ten Juli, auf sein dringendes Bitten, entlassen werden.

Vierundachtzigster Fall. Sehr ausgebildete Spondylarthrocace ohne Lähmung der untern Extremitäten. Congestionsabscefs an beiden Seiten. Tod. Anatomische Untersuchung des Abscesses. — T...., ein Cigarrenfabricant, suchte am 10ten Februar 1837 wegen einer Geschwulst in der Schenkelbeuge im chirurgischen Clinicum Hülfe. Der Kranke ist über 18 Jahre alt, von kleinem Wuchs, seine Constitution verräth Schwäche und Hinfälligkeit, der Habitus trägt das Gepräge der erethischen Scrophulosis. Er leidet an so starker Verkrümmung der Wirbelsäule nach hinten, dafs die Dornfortsätze der oberen Lenden- und unteren Rückenwirbel einen spitzen Winkel mit einander bilden; zugleich ist die ganze Wirbelsäule ein wenig nach rechts ausgebuchtet. — Der Kranke giebt an, als Kind gesund gewesen zu seyn, in seinem zehnten und eilften Jahre aber an grofsen Geschwüren, welche ihren Sitz an der äufsern Seite des Fufsgelenkes des linken Beines gehabt, sehr

gelitten zu haben, von denen als Spuren tiefe mit dem Knochen verwachsene Narben nachgeblieben sind, wodurch wir auf eine cariöse Natur dieser Geschwüre schliefsen können. Einige Zeit nach Heilung dieser Geschwüre hätte sich die Wirbelsäule zu krümmen angefangen, zuerst in geringem Grade, doch später immer mehr und mehr in Begleitung heftiger stechender Schmerzen zu beiden Seiten dieser leidenden Stelle. Bei ausgebreiteter Verkrümmung hätten die Schmerzen allmälig nachgelassen, und jetzt sollen sie nur periodenweise, und meist nur nach Erkältung, Witterungsveränderungen etc. sich einstellen, wobei zugleich die leidende Stelle der Wirbelsäule gegen Berührung sehr empfindlich wird. Seit der Zeit der Verkrümmung habe der Kranke an Respirationsbeschwerden, bestehend in beengtem Athmen, gelitten; die Unterleibsorgane hätten aber immer gehörig functionirt; das Gehen sey ihm beschwerlich geworden, nach kurzen Wegen habe sich Ermüdung eingestellt. Die ärztliche Behandlung gegen das Rückenleiden habe zu Anfange in längerem Liegen auf ebener Diele, und zwar rücklings, theils im Aufhängen des Kranken unter den Schultern bestanden; später wäre zu beiden Seiten der Curvatur eine Salbe eingerieben worden, welche Schmerz gemacht und Pusteln gezogen hätte. Da dieses Alles das Fortschreiten des Rückenleidens nicht gehemmt, dasselbe aber später gleichsam von selbst einen Stillstand gemacht zu haben geschienen, so habe der Patient alles Medicinireu aufgegeben, und bei vorsichtiger Diät ein erträgliches Leben geführt. Vor 11 Tagen aber hätten sich ziehende Schmerzen vom *Os pub.* jeder Seite aus schräg nach aufsen und oben, so wie gerade hinauf eingestellt. Der Kranke weifs hievon keine veranlassende Ursache anzugeben, weder äufsere Verletzung, noch Erkältung, noch sonst irgend etwas. Gleichzeitig hiermit habe sich ödematöse Anschwellung der Unterschenkel eingestellt. Der Kranke habe das Bett gehütet, worauf nach 3 Tagen die Schmerzen geschwunden wären; doch statt ihrer hätte sich eine Geschwulst von der Gröfse eines Eies, welche weder Schmerz, noch Röthe, noch Hitze gezeigt, unter der *Portio intern. lig. Poupart.* des rechten Schenkels sichtbar gemacht, welche elastisch gewesen, in den ersten Tagen sich habe zurückdrängen lassen, vorzüglich bei der Rückenlage des Kranken, nach aufgehobenem Drucke aber sogleich wieder schnell vorgesprungen sey.

Bei der Untersuchung der Geschwulst zeigte sich Folgendes: Die Gränze derselben ist umschrieben, die Form oval,

sie liegt quer über dem rechten Schenkel mit ihrem Längendurchmesser, welcher 4 Zoll beträgt, 1 Finger breit unter dem *Lig. Poup.*, der Richtung desselben folgend; der Querdurchmesser oder die Breite beträgt 2½ Zoll; die gröfste Erhabenheit der Geschwulst befindet sich mehr an der innern Seite des Schenkels. Die Geschwulst war fluctuirend, gab dem Gefühle keinen festen Körper in ihrem Innern zu erkennen, nahm bei verschiedenen Stellungen des Körpers keine andere Gestalt an, war sehr gespannt, und liefs sich nicht reponiren, selbst nicht bei dem flectirten Oberschenkel. Die Hautbedeckung der Geschwulst zeigte sich ganz normal.

Die Behandlung wurde am 12ten Februar mit der Punctur des Abscesses an der rechten Schenkelbeuge begonnen, und dabei ein Bierglas voll gelblichen, rahmähnlichen Eiters entleert. Am andern Tage stellte sich mit Frost und Hitze ein Fieber ein, welches den Kranken von nun an fast nicht mehr verliefs, und zuletzt hectisch wurde. Schon gleich in den ersten Tagen fanden sich auch Nachtschweifse, Schlaflosigkeit, grofse Verstimmtheit, Kopf- und Gliederschmerzen ein; der Appetit blieb längere Zeit rege. Beim Gebrauche der *Pot. Riv.* mit und ohne *Tart. emet.* legten sich allmälig diese Zufälle etwas. Die wieder stark angefüllte Geschwulst wurde am 23sten Februar mittelst der Oncotomie geöffnet, und es entleerten sich wohl an 3 Pfd. dicken, gelbgrauen, stinkenden Eiters. An den drei folgenden Tagen verlor der Kranke an jedem derselben 5 bis 6 Biergläser Eiter, welches in einzelnen Absätzen hervorquoll. Am 26sten Febr. stockte der Eiterausfluss fast ganz, und der Patient fühlte sich viel wohler. Es wurden zu den Seiten der Krümmung des Rückens zwei Fontanellen mit *Kali caust.* angelegt, und innerlich ein Chinadecoct (anfangs aus ℥j, und später, allmälig steigend, aus ℥jjj, mit *Extr. chin.* ʒß—ʒjj) und *Acid. phosphor.* ʒß—jjj gegeben. Die Abscefsöffnung blieb einige Tage fast trocken, bis sich vom 6ten März an, nach einem Frostanfalle am Tage vorher, bei der täglichen Erneuerung des Verbandes, fortgehend zu ½—1 Bierglas Eiter aus der Oeffnung entleerte, in welchem man später zuweilen kleine rauhe Knochenpartikelchen bemerkte. Die beiden Fontanellen am Rücken begannen stark zu eitern, an der Spitze des Höckers selbst bildete sich Decubitus aus, und Patient wurde sehr matt. Vom 25sten März an wurde der Zustand des Kranken höchst bejammernswerth; es stellten sich nämlich periodisch äufserst heftige, zuckende Schmerzen im Knie- und Hüfttgelenke

der linken Seite ein, welche bis in den Höcker hinein schossen. Der Kranke litt dabei fürchterlich, sein Ansehen wurde täglich elender, der Appetit verlor sich ganz, und der Puls wurde äufserst klein. Noch trat eine kurze Periode der Erholung ein (vom 2ten bis 11ten April), in welcher die Schmerzen fast gar nicht kamen, einiger Appetit sich einstellte, und Patient sich leichter fühlte. Allein um so wüthender fanden sich die Schmerzen am 12ten April wieder ein, und der äufserst erschöpfte Dulder unterlag am 14ten.

Die Section wurde am andern Morgen gemacht. An der stärksten Hervorragung des Höckers waren zwei durchgelegene Stellen, in welchen die schwarz und mürb gewordenen *Processus spin.* herausragten; zwei kleinere Decubitus am Kreuzbeine waren fast überhäutet; allein ein sehr grofser befand sich am linken Trochanter von 2 Zoll Durchmesser, mit abgeschnittenem Rande und gänzlich entblöfstem *M. glutaeus*, über welchem eine brandige Sehnenfetze hing. — Die Lungen waren blutleer, schaumig, und nur in den mittleren Lappen etwas weniger durchgängig; im linken untern Lappen war eine nufsgrofse Stelle aus weifsem Tuberkelstoffe. Eine Bronchialdrüse war verhärtet, im Innern aus einem kalk- und käseartigen Gefüge. Das Herz welk. Der Magen grofs, die Därme bleich. Die übrigen Unterleibseingeweide gut. — Das untere Ende des ersten, der ganze zweite und das obere Ende des dritten Lendenwirbelkörpers waren gänzlich zerstört, und statt ihrer eine 2—3 Zoll grofse Höhle, in deren Grunde man die entblöfste *Dura mater* fühlte: zu jeder Seite dieser Höhle zogen sich unter den grofsen Gefäfsen (*Vasa iliaca*), dem Bauchfelle und der stellweise durchbrochenen *Fasc. iliac.* zwei Canäle nach dem Verlaufe der *MM. psoades*, welche gänzlich zerstört waren; in dem Canale der linken Seite waren gröfsere und kleinere rauhe Knochenpartikelchen enthalten, und der *n. cruralis* ging diagonal durch sie; rechts war dieser Nerv nur im untern Theile des Canals zu bemerken; beide Canäle mündeten unterhalb des *Lig. Poupart.* um den kleinen Trochanter, jeder in einer Höhle von der Gröfse einer kleinen Faust, und eine flüssige, graue, stinkende Jauche enthaltend; diese Höhle bildete auch noch unterhalb des *Trochant. min.* eine kleine Ausbuchtung. (Siehe Tab. 2.)

Fünfundachtzigster Fall. Ausgang der Coxarthrocace in Ankylose. Neue Exacerbationen der Entzündung mit starken Schmerzen. Starke antiphlo-

gistische Behandlung. *Ferrum candens.* Genesung. — Marri, esthnisches Mädchen aus Wassula, 14 Jahre alt, bekam im ersten halben Lebensjahre eine Rose am rechten Hüftgelenke, welche durch das Auflegen eines Pflasters aus Honig und Mehl auf der Oberfläche in kleine Oeffnungen ausbrach, aus welchen eine theils wässerige, theils eiterartige, mit Blut untermischte Flüssigkeit sich ergofs. — Nach mehreren Wochen schlossen sich die Oeffnungen, und Patientin war bis vor anderthalb Jahren gesund. Um diese Zeit brannte das Haus ihrer Aeltern ab; sie befand sich damals allein im Hause, wurde von einem Schreck ergriffen, und klagte seit dieser Zeit über Schmerzen im rechten Hüftgelenke, welche sowohl zur Nacht, als auch am Tage anhielten, doch zur Nacht und bei Bewegung stärker wurden; den rechten Schenkel fühlte sie von einer Steifigkeit und Müdigkeit nach Bewegungen ergriffen; durch den Schmerz verhindert konnte sie das rechte Bein nicht fest und sicher auf den Boden setzen, hinkte aber noch nicht vollkommen. Die Schmerzhaftigkeit im Hüftgelenke minderte sich um etwas im Sommer, wurde aber im Herbste des vorigen Jahres durch einen Zug am rechten Beine, welchen Patientin von einem Knaben im Spiele erhielt, wieder heftig; zugleich schwoll das Hüftgelenk an, sie hinkte jetzt vollkommen, konnte ohne Stütze nicht gehen, fühlte beim Gehen die heftigsten Schmerzen im Hüftgelenke, welche bis in das Kniegelenk und an die innere Seite des Schenkels sich erstreckten: sie konnte des Schmerzes wegen nicht auf dem Rücken liegen, nicht das Kniegelenk gerade strecken. Diese Erscheinungen hielten im Winter an, schwanden nicht im Frühlinge dieses Jahres, woher denn Patientin am 21sten Mai 1836 bei der chirurgischen Abtheilung des Clinicums Hülfe suchte, um Aufnahme bat, welche ihr an demselben Tage gewährt wurde. — Bei der Untersuchung zeigten sich folgende Erscheinungen: Patientin konnte ohne Stütze nicht gehen, stützte das im Kniegelenke stark gebogene, etwas abgemagerte rechte Bein nicht auf den ganzen Fufs auf, sondern nur auf die Zehen; diese hatten eine Richtung nach aufsen. Das Becken hatte eine schiefe Stellung, die rechte *Crist. il.* stand tiefer, das Kniegelenk der kranken Seite gleichfalls tiefer, die Grube hinter und unter dem grofsen Trochanter war flacher, die Haut auf derselben gespannt, zeigte eine stärkere Temperatur und einige Narben, über welchen die Haut fest, unverschiebbar war; den Oberkörper hielt Patientin schief, nach der kranken Seite hingewandt. Das Hüftgelenk vollkommen unbeweglich. Bei der

der Kranken gegebenen horizontalen Rükenlage, welche sie unter den heftigsten Schmerzen ertrug, fand man den rechten Schenkel um einen halben Zoll verlängert, den *Condyl. int. tib.*, das Knie, den Trochanter tiefer, letzteren nach aufsen und hinten gewandt, doch war die Verlängerung des rechten Beines und der tiefere Stand des Kniees, des Trochanters, des *Cond. int. tib.* nur scheinbar, denn eine genau angestellte Messung zeigte keine Verlängerung des rechten Beines, sondern dieser tiefere Stand der angegebenen Puncte war nur durch die schiefe Stellung des Beckens erzeugt. Die versuchten Bewegungen des Beines waren mit Schmerzen verbunden, welche sich bis in das Kniegelenk und bis an die innere Fläche des Schenkels unter dem *Lig. Poupart.* hin erstreckten; ein äufserlicher Druck auf die Hinterbacke vermehrte denselben. Durch das Gefühl konnte nirgends der Kopf des Oberschenkels, noch der Rand des Acetabulum ausgemittelt werden. Die Verdauung und den Abgang des Urines gab Patientin normal an.

Behandlung. Nachdem an den ersten beiden Tagen zusammen 50 Blutegel um das Hüftgelenk gesetzt worden waren, wurden etwas nach innen vom grofsen Trochanter zwei Streifen mit dem *Ferrum candens* gezogen, welche zur Zeit der Eiterung in einander flossen und 40 Erbsen aufnahmen. Vom 30sten Mai an wurde der innerliche Gebrauch des *Ol. jecin. aselli*, Anfangs zu 1 Kinderlöffel und später zu 1 Efslöffel, Morgens und Abends begonnen, und damit bis zum 6ten August fortgefahren, wo Patientin dieses Mittel auf keine Weise mehr vertragen konnte. Am 5ten Juni gab die Kranke einige Schmerzen im Hüftgelenke an, woher 30 Blutegel um dasselbe, und später 2 Mal zu 10 blutige Schröpfköpfe gesetzt wurden. Die Fontanelle eiterte sehr gut, und die Kräfte der Kranken erhielten sich ausgezeichnet. Schon zu Anfange des August war sie so weit, dafs sie bereits allein stehen konnte, und geführt auch einige Schritte forthinkte, ohne Schmerz zu empfinden. Sie übte sich nun ein, mit Krücken zu gehen, welches bald vortrefflich gelang, und konnte am 19ten Septbr. auf ihren Wunsch entlassen werden, mit dem Versprechen, die Fontanelle noch Jahre lang offen zu erhalten.

Sechsundachtzigster Fall. Coxarthrocace. *Ferrum candens.* — Laus, esthnischer Bauer, 21 Jahre alt, wurde im Juni des vorigen Jahres beim Heben einer schweren Last plötzlich von heftigen Schmerzen befallen, welche er, seiner Angabe nach, nicht mehr verloren hat. Die Schmerzen waren

lebhaft, von Gefäfsfieber begleitet, und äufserten sich gleichzeitig im Hüft- und Kniegelenke; bei Bewegungen der afficirten Extremität wurden selbige bedeutend gesteigert, so dafs er sich genöthigt sah, das Bett zu hüten. Ein dort ansäfsiger Arzt verordnete Aderlafs, Abführungen und Schröpfköpfe auf die betheiligte Stelle, wonach Patient einige Erleichterung fand, und seinen Arbeiten, vorzugsweise in körperlichen Bewegungen bestehend, wieder nachging. Er konnte sein Geschäft aber nur höchst mangelhaft ausüben, da stärkere Bewegungen ihn öfters nöthigten, auszuruhen. Die Schmerzen dauerten fort, sowohl im Hüft- als Kniegelenke, waren fix, anhaltend, und zeigten keinen Typus. Bald darauf stellten selbige sich auch in den Knöcheln ein, so dafs er sich genöthigt sah, die Hülfe des dortigen Arztes zum zweiten Male zu suchen. Selbiger verordnete ein Vesicator über das ganze Kniegelenk, Aderlafs, Schröpfköpfe, *Ung. hydrarg. ciner.*, und beendigte die Cur mit Ameisenbädern. Dessen ungeachtet waren die Remissionen nur momentan, und bald stellte sich der Schmerz in seiner gröfsten Stärke von neuem ein, so dafs Patient zu Krücken seine Zuflucht nehmen mufste. In diesem Zustande suchte er endlich in der hiesigen clinischen Anstalt Hülfe, und wurde am 5ten August 1836 in die chirurgische Abtheilung aufgenommen.

Gegenwärtiger Zustand: Die rechte untere Extremität im Kniegelenke etwas gekrümmt, scheinbar und wirklich verkürzt. Das Maas vom *Capitulum fib.* bis zum *Malleol. ext.* an beiden Extrimitäten gleich, von der *Spin. crist. ant. sup. oss. il.* bis zum obern Rande der Tibia aber auf der kranken Seite um 3 Linien kürzer, der Fufs etwas nach innen gewandt, Luxation des Hüftgelenkes nicht zugegen, die leidende Extremität schwach genährt, schlaffer als die linke, das Becken von normaler Seiteninclination, die Hinterbacke geschwollen, die Grube hinter dem Trochanter geschwunden, die Falte in Hinsicht der Höhe nicht abweichend von der gesunden Seite. Der Gang ohne Unterstützung unmöglich, die Ferse beim Gehen mittelst künstlicher Hülfe und beim Stehen in die Höhe gehoben, nur die Spitze der Plantarfläche den Boden berührend. Die Schmerzen vorzugsweise im Kniegelenke, durch Druck sich vermehrend, doch auch die Hüfte nicht frei davon, vorzüglich hier aber an der innern Seite fixirt, besonders stark beim Drucke auf den *M. pectin.* Der Schmerz beim Anziehen des Schenkels mit gleichzeitiger Ausstreckung des Unterschenkels vermehrt, bei Beugung des Kniegelenkes weniger,

die Ausdehnung desselben gar nicht möglich. Das Knie in seiner Form wenig abweichend von dem der andern Seite.

Behandlung. Am 7ten August wurden zwei Streifen mit dem glühenden Eisen, etwas nach hinten vom *Trochant. maj.*, gezogen, und nachdem die Eiterung eingetreten war, eine Fontanelle von 50 Erbsen angelegt. Leider konnten wir den Erfolg dieser Ableitung nicht beobachten, indem Patient bereits nach einem Aufenthalte von einem Monate in unserer Heilanstalt auf seine dringenden Bitten entlassen werden mufste, und sich nachher nicht weiter gezeigt hat.

Bemerkungen.

Wir sind gewohnt, *die Caries* und *die Arthrocace* als eine Exulceration des Knochengewebes zu betrachten. Noch keine Ansicht in der Chirurgie hat so wenig Beifall gefunden, als die von Delpech aufgestellte, dafs nämlich „die Caries und die Exulceration der weichen Gebilde durchaus zwei ganz verschiedene Leiden wären.“ In keinem Handbuche, wo sonst die Wiederholungen zu Hause sind, findet man diese Meinung weder beurtheilt, noch erwähnt. Man mufs übrigens gestehen, dafs die von diesem trefflichen Wundarzte angeführten Gründe zu precär sind, um allgemein aufgenommen zu werden; das z. B., was er (*Précis des malad. chirurgical.* T. III. p. 300) von der Erweichung der Knochensubstanz als Unterschied von den Geschwüren anführt, ist offenbar unrichtig, weil das entzündete Knochengewebe erweicht wird, während dafs mehrere weiche Gebilde durch die Entzündung härter werden; daraus kann man aber nicht schliefsen, dafs die Entzündung im Knochen ein anderer Proceſs sey, als in den andern Geweben; ferner behauptet Delpech, dafs die Masse oder die Substanz des cariösen Knochens in carie nicht verschwunden ist, dafs die Zerstörung in carie von andern mehr zufälligen Ursachen, als von der Krankheit selbst abhängt, während dafs in den Geschwüren „der Substanzverlust“ eine von den wesentlichsten Erscheinungen ist. Dafs der Substanzverlust da überall die Caries begleitet, wo nur die eigenthümlich degenerirten Knochenstücke und Knochenmoleküle einen Ausweg finden können (z. B. durch Abscesse und Fisteln), ist, glaube ich, einem Jeden, der die bedeutenden cariösen Leiden anatomisch untersuchte, bekannt; ich gebe hier eine Abbildung von einer schrecklichen Zerstörung in der Spondylarthrocace, wo die Körper fast

von zwei Wirbeln ganz fehlten; aber freilich war hier die Caries mit einem Lendenabscesse verbunden, und die Knochenpartikel wurden beständig mit dem Eiter abgestofsen; ist aber kein Abscefs vorhanden, so liegen die degenerirten Knochenstücke zusammen, sie können sogar noch ihre frühere Form beibehalten; es ist aber Unrecht, in dieser unwesentlichen Erscheinung einen Unterschied zu suchen. Die degenerirte, zerstörte Knochensubstanz behält noch immer ihre äufsere Form, weil die unorganischen Moleküle unzerstört bleiben; sie verschwindet nicht so leicht, als der Zellstoff, als die Muskelfibern, zum Theil aus demselben Grunde, zum Theil dadurch, dafs der Knochen tiefer liegt, und die abgestofsenne Knochenpartikel keinen leichten Ausweg finden. Trotz allem dem kann ich doch nicht die Ansicht hegen, dafs das Geschwür in weichen Gebilden und die Caries zwei ganz identische Krankheiten seyen. Die progressive Resorption, die Absonderung der Jauche, die Abstofsung der zerstörten, degenerirten Moleküle, sind Erscheinungen, welche sowohl die Exulceration der weichen Gebilde, als die Caries begleiten, — aber das ist noch nicht Alles; der eigentlichen Caries liegt noch eine eigenthümliche Degeneration des Knochengewebes zum Grunde; sehr häufig besteht diese Degeneration in der Ablagerung des Scrophel- und des Tuberkelstoffes in die spongiöse Knochensubstanz; immer findet man das Gewebe der cariösen Knochen von dem krankhaften Processe tief ergriffen, und in so fern hat Delpech Recht, indem er sagt: „im Beinfrafse scheint die Constitution des Organes (des Knochens) tief afficirt zu seyn, während dafs in den Geschwüren, den Substanzverlust ausgenommen, man keine andern Veränderungen antrifft, ... unmittelbar unter (der Geschwürsfläche) findet man das Gewebe der Theile unverändert.“ — Es scheint, dafs die Exulceration, die Entzündung des Knochens etc. lauter Erscheinungen sind, welche den cariösen Procefs des Knochens begleiten, keineswegs aber das Wesen desselben bilden. Uebrigens, aufrichtig gesagt, so sind unter dem Namen „Caries“ ganz verschiedene Krankheiten der Knochen beschrieben, welche nur eine entfernte Analogie mit einander besitzen; das mufs uns nicht wundern; es ist noch nicht lange her, dafs wir die Necrose vom Beinfrafse unterscheiden lernten. Bis jetzt noch betrachten mehrere Wundärzte die Caries als einen reinen Ausgang der Ostitis (s. *Dict. nouv. de médecine et de chir. pratique*; *art. ostéite*); Jedermann sieht aber ein, dafs die Vereiterung und die danach folgende Zerstörung des Knochengewebes nach einer Knochenent-

zündung, oder nach einer Entzündung der Markhaut etwas ganz Anderes seyn mufs, als die Exulceration und die Zerstörung des Knochens nach der Ablagerung des Tuberkelstoffes in der spongiösen Substanz, und doch nennt man alles das „Caries"; ja die ächten Practiker (welche, unter uns gesagt, die pathologische Anatomie nur dem Gerüchte nach kennen) sind überall da, wo ihre Sonde eine rauhe Knochenfläche findet, sogleich bereit, sie für cariös zu erklären; — und wird ihre silberne Sonde noch dazu schwarz, dann halten sie auch die weitere Discussion über die Krankheit für überflüssig. Daher kommt es, dafs man die unschuldigen rauhen Gelenkflächen nach der *Pyarthrosis interna*, durch die Resorption der Knorpelscheiben hervorgebracht, auch als „Caries" getauft hat.

Was die Spondylarthrocace anbetrifft, von welcher ich hier eigentlich sprechen will, so ist sie bestimmt eine von den schlechtesten Arten der Caries. In den meisten Fällen ist sie weiter nichts, als die Ablagerung des Scrophelstoffes in die spongiöse Substanz der Wirbelkörper; dieses haben die Untersuchungen von Delpech nachgewiesen. Zur Bestätigung davon habe ich auch hier zwei Krankheitsfälle angeführt, und der Umstand allein, dafs sie am häufigsten bei den scrophulösen, meistens blonden Subjecten, und in den Gegenden vorkommt, wo die Scrophulosis am herrschendsten ist, spricht offenbar für ihre Identität mit diesem letzten Leiden.

Ich glaube, nicht ohne Grund zwei verschiedene Varietäten der Spondylarthrocace annehmen zu können, welche bis jetzt überall gemeinschaftlich abgehandelt wurden; die eine ist die eigentliche Spondylarthrocace, welche von Rust und Andern so trefflich beschrieben ist; die zweite Species ist „der *Morbus Pottii*." In den Handbüchern macht man durchaus keinen Unterschied zwischen diesen beiden Leiden, aber, wie ich glaube, mit Unrecht. Was ist das Characteristische beim Pott'schen Uebel? Die Lähmung oder wenigstens der paretische Zustand der untern Extremitäten, und nachher der Blase und des Mastdarmes (oder vielleicht richtiger der Bauchmuskeln). Pott selbst hat sogar die Krankheit unter dem Namen „der besonderen Lähmung der Füfse" beschrieben, — so sehr ist dieses Symptom im ganzen Leiden ausgeprägt. Pott hat den Unterschied dieser Paralyse von der gewöhnlichen sehr scharfsinnig nachgewiesen; die eigenthümliche Steifheit der Fufs- und der Kniegelenke, und daher auch eine besondere Richtung des Fufses mit der Spitze

nach unten, was ich auch in meinen Beobachtungen stets bestätigt gefunden habe, — Erscheinungen, welche eine überwiegende Wirkung der Gastrocnemici andeuten — unterscheiden diesen Zustand wirklich von der eigentlichen Lähmung, wo die Muskeln schlaff und welk sind. Eine andere Bemerkung von Pott ist auch nicht minder richtig, dafs die Ursache des paretischen Zustandes der Extremitäten nicht so sehr in dem Drucke des gekrümmten Rückgrates auf das Rückenmark gesucht werden müsse; in der That! es ist nicht so ganz selten, dafs bei den Kranken nach der Anwendung der Cauterien etc. die Lähmung bedeutend vermindert wird, und trotz dem die Krümmung des Rückgrates, die Hervorragung der Dornfortsätze, doch zurückbleibt: wahrscheinlicher begleitet die dynamische oder entzündliche Affection des Rückenmarkes selbst und seiner Häute diese Difformität des Rückgrates, und bildet den Grund der Lähmung; die Untersuchungen von Delpech, wobei er Exsudation unter den Häuten des Rükkenmarkes fand, sprechen auch dafür. Dieser Umstand hat mir Veranlassung dazu gegeben, zusammen mit den Cauterien die Wirkung der *Nux vomica* und des Strychnins in dem Pott'schen Uebel zu versuchen: der Zustand, bei welchem ich es versucht habe (siehe den 81sten Fall), war offenbar zu inveterirt; trotz dem aber blieb das Strychnin nicht ohne Wirkung, die Kranke im 81sten Falle fühlte Ameisenkriechen in den Extremitäten, und die Beweglichkeit schien eine Zeitlang gröfser zu seyn; das kleine Mädchen im 80sten Falle bekam auch Krämpfe danach; und ich glaube, die Anwendung dieses herrlichen Präparates verdient noch weitere Prüfung. In den meisten Fällen, wie es scheint, ist die cariöse Zerstörung des Knochens im Pott'schen Uebel geringer, als in der ächten Spondylarthrocace; die Krankheit macht auch nicht so rasche Fortschritte; sehr viele Kranke, welche gelähmt, und mit der Krümmung des Rückgrates behaftet sind, können noch Jahre lang leben, und sonst recht gute Gesundheit geniefsen. Die Eitersenkungen sind in dieser Varietät der Arthrocace seltener, die Wirkung der Cauterien viel auffallender. Im Gegentheile, in der ersten Varietät, in der gewöhnlichen Spondylarthrocace, ist die Lähmung der Extremitäten gar kein wesentliches Symptom, die Kranken behalten sehr häufig bis zum Tode das Gefühl und die Mobilität in den Beinen; ich habe hier auch die 84ste Krankheitsgeschichte angeführt, wo trotz der furchtbarsten Zerstörung des Rückgrates keine Lähmung der untern Extremitäten vorhanden war. Dafür aber sind die Ei-

tersenkungen und die Psoasabscesse die gewöhnlichen Begleiter dieser Varietät. Es scheint also, dafs in einigen Fällen der Spondylarthrocace der cariöse Procefs viel rascher verläuft, und einen unvermeidlichen Ausgang in Eiterung und Exulceration nimmt. Vor Kurzem ist mir auch ein merkwürdiger Fall vorgekommen, wo ich nach dem Tode eines Kyphotischen, welcher übrigens nicht gelähmt war, und in Folge einer Pneumonie starb, die stark dislocirten Rückenwirbel schon ankylosirt fand, und aufserdem eine Zerstörung des Psoasmuskels; dieser Muskel war ganz in einen Sack verwandelt, und angefüllt mit einer fett-wachsähnlichen, gelblich-weifslichen Masse von Butterconsistenz. Dupuytren hat auch einige Male dieselbe Metamorphose gefunden (siehe *Dict. nouv. de méd. et de chir. prat.*). — War das gesenktes Eiter, welches später, nachdem der cariöse Procefs zum Stillstande gebracht wurde, diese Eigenschaft angenommen hatte, oder war es eine eigenthümliche Transformation der Muskelsubstanz selbst? Mir scheint die erste Ansicht wahrscheinlicher; man findet das Eiter in solchen Psoasabscessen zuerst gewöhnlich von sehr dicker Consistenz und rahmähnlich.

Die anatomische Untersuchung der Spondylarthrocace und des darauf folgenden Congestionsabscesses hat uns mehrere interessante Resultate über den Verlauf der Krankheit gegeben. 1) Die *Fascia iliaca*, und weiter unten (am Oberschenkel) die tiefere Lamelle der *Fascia lata* bilden den Sack, in welchem das Eiter des Congestionsabscesses enthalten ist. Die Schenkelarterie und Schenkelvene liegen auf diesem Sacke auf seinem innern Rande; bisweilen findet man sie bei starker Ausdehnung des Sackes auch auf der vordern Fläche desselben liegend, und mit dem Sacke verwachsen. Der Schenkelnerv liegt in dem Sacke selbst, der *Canalis cruralis* bleibt ganz frei. Die *Vena cruralis* findet man bei grofsen Abscessen durch ein lymphatisches Coagulum fast ganz obliterirt, und die Häute derselben verdickt. Das Eiter sammelt sich nur bis zum Insertionspuncte des *M. psoas* und *Iliacus internus*, also bis zum kleinen Trochanter, und von hier geht die Eitersenkung bisweilen um den kleinen Trochanter auf den hintern Theil des Oberschenkels über. — Die Senkung geht nicht immer unter das Poupart'sche Band; bisweilen beobachtet man die Geschwulst oberhalb dieses Bandes, wie ich das in dem 82sten Falle erzählte. Die feste Verbindung der *Fascia iliaca* mit dem hintern Rande des Poupart'schen Bandes hindert wahrscheinlich in einigen Fällen die weitern Fort-

schritte der Senkung; am wahrscheinlichsten aber geschieht das bei der oberflächlichen Zerstörung der Muskelsubstanz (des Psoas), wo die Senkung mehr nach der äufsern Oberfläche desselben erfolgt. — Der Congestionsabscefs nach einer Psoitis ohne Knochenaffection wird bisweilen in dem aufserhalb des Bauchfelles liegenden Zellstoffe bewirkt; die Eiteransammlung geschieht dann auch oberhalb des Poupart'schen Bandes; von hier aber erstreckt sie sich vor der Harnblase nach der andern gesunden Seite hin; in diesem Falle findet man die *Fascia iliaca*, eben so wie die oberflächliche Schichte des Psoasmuskels, durch Eiterung zerstört. — Das Bauchfell bleibt mit der äufsern Fläche des Abscesses verbunden, aber so, dafs es sich trennen läfst. Kommt die Eiteransammlung oberhalb des Poupart'schen Bandes zum Vorscheine, so bildet sie eine längliche, ovale, täuschend fluctuirende Geschwulst; das Bauchfell ist dabei stets nach oben und etwas zur Seite verschoben; der Wundarzt soll sich daher nicht fürchten, sein Troisquart oder seine Lancette in die Geschwulst hineinzustofsen, — das Peritonäum bleibt unverletzt; der Stich dringt durch die Haut, die *Fascia superficialis*, die Aponeurose des *M. obliquus externus*, die *MM. obliquus internus* und *transversus*, endlich durch die Verbindungsstelle der *Fascia transversa* mit der *Fascia iliaca* an der äufsern Portion des *Lig. Poupart.* Bei einem Psoasabscesse (ohne Knochenaffection) sah ich einmal eine sehr merkwürdige Täuschung: in die chirurgische Abtheilung des Obuchow'schen Hospitals in St. Petersburg wurde von der therapeutischen Seite ein Kranker hinübergebracht, welcher früher an einer Psoitis gelitten hatte, und bereits ganz erschöpft war; bei der Untersuchung zeigte sich eine fluctuirende, ganz oberflächlich liegende Geschwulst oberhalb des Poupart'schen Bandes; die Fluctuation war zu deutlich, und es wurde ein Lancettenstich gemacht; aber zu unserm Erstaunen kam durch die Oeffnung weiter nichts, als eine aashaft stinkende Luft mit Zischen heraus; es folgte danach die Entleerung einer schmutzigen, auch stinkenden Flüssigkeit, und nun glaubten Alle, dafs die Geschwulst eine von Blähungen ausgedehnte Darmwindung wäre, welche an dieser Stelle mit der verdünnten Bauchwand verwachsen gewesen; diese Meinung schien noch dadurch bestätigt zu werden, dafs das immer fortfliefsende Secret eine auffallende Aehnlichkeit mit den Excrementen hatte, und dafs man durch die gemachte Oeffnung mit dem Finger in eine Höhle gelangte, welche mit einer Schleimhaut ausgekleidet zu seyn schien. Die

Section überraschte Alle, indem dieselbe zeigte, dafs die Geschwulst weiter nichts, als eine brandig gewordene Abscefshöhle war, mit zersetzter Luft und mit brandiger Jauche angefüllt; diese Höhle erstreckte sich weiter vor der Harnblase auf die andere Seite; die Senkung geschah in der aufserhalb des Bauchfelles liegenden Zellschichte, der blinde Sack des Bauchfelles war verschoben, die oberflächliche Schichte des *M. psoas* zerstört, die Wirbelknochen und das Periosteum nicht afficirt. — 2) Die *Fascia iliaca* und die *Fascia lata*, wo das Eiter eingeschlossen ist, sind gewöhnlich durch Ablagerungen der plastischen Lymphe verdickt (drei bis vier Mal dicker, als im natürlichen Zustande); die innere Fläche des Sackes uneben, sehr häufig mit Quersträngen versehen (siehe den 53sten Fall), gelblich-braun gefärbt; die bräunliche Farbe ist besonders da sichtbar, wo die Muskelfibern des Psoas noch nicht völlig zerstört sind. Eine Menge von weifslich-gelblichen Knochenpartikeln findet man auch sehr häufig im Sacke liegend; schon an Lebenden geht eine Menge von diesen Partikeln mit dem Secrete aus der Abscefsöffnung. — 3) Vor Kurzem hat ein französischer Wundarzt, dessen Name mir in diesem Augenblicke entfallen ist, die Beobachtung gemacht, dafs die Eitersenkungen bei der Spondylarthrocace immer nach dem Verlaufe der Nerven bei ihrem Austritte aus dem Rückenmarke durch die *Foramina intervertebralia* erfolgen, und darnach suchte er den Heerd dieses Leidens zu bestimmen; ich habe es wirklich bestätigt gefunden, dafs die Senkung beim Psoasabscesse immer nach dem Verlaufe des *Nerv. cruralis* geschieht; die Abbildung, welche ich hier hinzufüge, zeigt dies auch; der Nerv selbst liegt stets in dem Sacke, bisweilen ganz frei, aber stets verdickt, von aufsen mit Ablagerungen der plastischen Lymphe umhüllt: die Nervenfasern können auch nicht so deutlich unterschieden werden. — 4) Was die Knochenaffection anbetrifft, so findet man am häufigsten bei den scrophulösen Individuen Knochenstücke von bedeutender Gröfse isolirt im Heerde der Zerstörung liegen; diese Knochenstücke haben eine weifslich-gelbliche Farbe, sind bröckelig, und beim Waschen machen sie das Wasser trübe und geben ihm eine milchige Farbe; nach dem Durchsägen der benachbarten Wirbel sieht man auch die spongiöse Substanz derselben bräunlich gefärbt, und es ist keinem Zweifel unterworfen, dafs in den meisten Fällen die Affection von dieser Substanz ausgegangen ist. — Nach der Untersuchung dieses Leidens wirft man sich unwillkührlich die Frage auf: Sind diese schrecklichen Eiteransammlun-

gen wirklich das Product der Senkung? Kann die Senkung des Eiters allein solche furchtbare Zerstörungen der Muskelsubstanz hervorbringen? Deutet nicht die Verdickung der *Fascia iliaca* und der *Fascia lata* auf einen andern krankhaften Proceſs? Kann die Ablagerung des plastischen Stoffes in die Wände dieses Sakkes, um das Neurilem des Schenkelnerven, wirklich nur das Product des Druckes seyn? Ich glaube, wenn wir zu diesen pathologischen Veränderungen des Gewebes noch die Erscheinungen, welche an Lebenden bei einem Psoasabscesse beobachtet werden, hinzufügen, nämlich die wüthenden Schmerzen in der Lendengegend, im Oberschenkel, im Kniegelenke etc., so können wir mit der gröſsten Wahrscheinlichkeit schlieſsen, daſs die Eitererzeugung in diesen Fällen mehr ein Product des schleichenden Exulcerationsprocesses in der Muskelsubstanz, im Zellstoffe, in den fibrösen Gebilden sey, welcher stets mit der schleichenden Entzündung, und folglich mit der Ablagerung des plastischen Stoffes in Verbindung steht, als das einer Congestion. Den Eitersack, mehr aus der plastischen Lymphe, als aus der *Fascia iliaca* selbst bestehend, kann man auch hier als ein Secretionsorgan betrachten. Die anatomische Untersuchung zweier solcher noch in ihrem Beginne stehender Abceſshöhlen bestätigt auch diese Ansicht. Die Muskelsubstanz des Psoasmuskels der andern Seite war dunkel-bräunlich gefärbt, in der Mitte und näher zum Heerde des Uebels schwärzlich; die Muskelfibern waren matsch, obgleich noch keine Spur des Eiters zugegen war.

Ich will nur noch einige Worte über die Behandlung dieser sogenannten Congestionsabscesse hinzufügen. Es ist bekannt, wie die Ansichten der Wundärzte darüber verschieden sind, und während der Eine (Abernethy) nur einen kleinen Lancettenstich und sorgfältige Vereinigung der Wunde empfiehlt, so zögert der Andere (Rust) nicht, den Absceſs mit einem groſsen Schnitte zu eröffnen. Der Eine will das Eindringen der Luft sorgfältig verhüten, der Andere Stockungen derselben vermeiden. Wer hat hier Recht, und wer Unrecht? — Die Thatsache ist die: „Möge man den groſsen Psoasabsceſs in der Spondylarthrocace, wenn das Leiden noch im Fortschreiten begriffen ist (nota bene), so oder so öffnen, der Erfolg wird immer der seyn, daſs der gutartige, dicke, rahmähnliche Eiter von der ersten Entleerung, nach einigen Tagen einen schlechten Character annimmt, jauchig, serös und stinkend wird.“ Will man aus dieser Thatsache einen practischen Nutzen ziehen, so muſs zuerst entschieden werden, weſswegen dieses der Fall ist. Meines Er-

achtens mufs die Ursache in dem Secretionsorgane des Eiters, in der pyogenischen Membran des Eitersackes gesucht werden; durch das Eindringen der Luft, durch die unvermeidliche Stockung derselben in dieser enormen Höhle, und vielleicht durch den traumatischen Reiz (nach dem Stiche oder nach dem Schnitte) mufs die Thätigkeit der Membran natürlich verändert werden. Dafs durch die Abernethy'sche Methode das Eindringen der Luft verhütet werden könnte, ist eine Chimäre; aber dafs durch die Rust'sche Methode die Stockung der Luft in der Höhle vermieden werden könne, ist auch eine Chimäre; man braucht keine bedeutenden Anstrengungen der Urtheilskraft, um diese beiden Ansichten zu widerlegen. — 1) Wird das Eiter durch *den kleinen Stich* einmal entleert, so bleibt doch eine enorme Höhle, welche nicht collabiren kann, und folglich mit etwas angefüllt werden mufs, zurück; die Luft dringt also unvermeidlich von aufsen hinein, oder wenn dies nicht der Fall wäre, so entwickeln sich gasförmige Ausdünstungen in der Höhle selbst, welche noch schädlicher, als die Luft selbst, wirken; aufserdem heilt die kleine Wunde selten *per primam intentionem*, wie Abernethy es angegeben hat; häufiger verwandelt sie sich in einen Fistelgang, und bei jedem Verbande dringen einige Luftbläschen heraus. — 2) Macht man *einen grofsen Schnitt* in den Abscefs, so ist es noch ärger: die Luft dringt in noch gröfserer Quantität ein, und die Stockung kann doch nicht verhütet werden, wie es Rust meint. Man mufs sich nur vorstellen, dafs durch den Schnitt nur der untere Theil des Eitersackes geöffnet wird, welcher unter dem Poupart'schen Bande liegt; die gröfste, obere Portion bleibt geschlossen, und folglich hat die eingedrungene Luft noch mehr als genug Raum, sich anzusammeln; und was noch schlimmer ist, die Stockung der Luft geschieht in diesem Falle gerade an der Stelle, wo der Heerd des Uebels — das Knochenleiden — sitzt; aufserdem erregt der gröfsere traumatische Reiz einen bedeutenderen Grad der Entzündung in der inneren Fläche der Abscefshöhle, und es ist bebekannt, was für ein Secret eine entzündete pyogenische Membran absondert; ich weifs, dafs Rust noch mit Fleifs eine Entzündung in diesen sogenannten „kalten Abscessen" erregen will, um durch erhöhte plastische Thätigkeit sie zu schnellerer Verschliefsung zu bringen; kann man aber einen Abscefs zur Verschliefsung bringen, so lange der Heerd des Uebels, die Spondylarthrocace, nicht aufgehoben ist? Oder will man zuerst gegen die Spondylarthrocace mit Cauterien arbeiten und den Abscefs sich selbst überlassen? —

Das klingt vielleicht einem Anfänger sehr gut, welcher die ganze Geschichte noch nicht selbst in Händen gehabt hat; wenn man aber einmal den erschöpften Kranken gesehen hat, der von der Spannung und von der beständigen Vergrösserung der Geschwulst weder Tag, noch Nacht eine Stunde Ruhe hat, so wird man sich überzeugen, dafs die Entleerung der Geschwulst unentbehrlich ist; ja, nicht in allen Fällen kann man mit den Cauterien am Rücken sogleich zur Hand seyn; da, wo die Haut so dünn ist, dafs man an dem Kranken den ganzen Cursus der Osteologie durchmachen kann, ist das Cauterium auch eine bedenkliche Sache; in den zwei hier erzählten Fällen hätte ich wirklich das Leben des Kranken vielleicht um einige Wochen verlängern können, wenigstens die Schmerzen erspart, wenn ich nicht den *Lapis caust.* angewandt hätte; denn man darf nicht vergessen, dafs der Kranke auf den Fontanellen beständig liegen mufs, welche sich früh oder spät in bedeutenden Decubitus verwandeln. — Daher halte ich jetzt die Rust'sche Methode für die Behandlung der Congestionsabscesse „bei der fortschreitenden Spondylarthrocace" geradezu für schädlich. Es ist eine ganz andere Sache, wenn der cariöse Procefs in den Wirbeln zum Stillstande gebracht worden ist; dann kann man freilich einen grofsen Schnitt in die Geschwulst unter dem Poupart'schen Bande ganz dreist machen, und der Erfolg wird gewifs glücklich seyn, so wie in dem Falle, wo Rust sich täuschte, und den Abscefs für eine Balggeschwulst gehalten hatte. Aber, wie gesagt, solche Patienten bekommt man nicht immer, und die Spondylarthrocace vor der Eröffnung des Abscesses zum Stillstande zu bringen, ist auch keine leichte Aufgabe, wenn man auch das Glüheisen zur Hand hat; will man weitere Zerstörungen vermeiden, dem Kranken etwas Ruhe verschaffen, so mufs auch dem Eiter ein Ausflufs besorgt werden, obgleich man weifs, dafs es später doch noch schlimmer gehen wird; das gegenwärtige Leiden mufs man natürlich einem zukünftigen vorziehen. Daher meine ich, dafs die Abernethy'sche Methode, wenn man keine Lust hat, die ganze Sache lieber der Natur zu überlassen, trotz ihren Nachtheilen, noch die zweckmäfsigste ist.

IV. BRAND.

Der Brand, der in diesem Jahre so häufig den Gegenstand unserer Behandlung bildete, war zweifach: 1) metastatisch, und 2) in Folge einer Erfrierung. Es ist nach der Erzählung der

Kranken schwer zu entscheiden, welche Art von hitziger Krankheit dem metastatischen Brande vorausgegangen war; so viel man sie verstehen konnte, so war es ein nervöses oder typhöses Fieber. Es ist merkwürdig, dafs gerade in diesem Jahre uns sechs Fälle von einem solchen Brande vorgekommen sind, dessen Ursache entweder in den vorausgegangenen Leiden, oder überhaupt in der Constitution des Kranken zu suchen war. — In allen diesen Fällen waren mehr oder weniger heftige Schmerzen in den Gliedern, welche vom Brande afficirt waren, vorangegangen; in einem Falle (88sten) dauerten die heftigsten Schmerzen im Fufse auch nach der Abstofsung des Brandes der Zehen noch immer fort, und raubten dem Kranken die nächtliche Ruhe gänzlich; ich mufs es gestehen, ich war zu jener Zeit noch nicht mit der Dupuytren'schen Beobachtung vertraut, dafs gewisse Brandarten durch die Arterienentzündung bedingt würden; sonst hätte ich den Schmerz genauer nach dem Verlaufe der Arterienstämme untersuchen müssen; aber instinctmäfsig, trotz dem erschöpften Zustande des Kranken, hielt ich diese erhöhte Empfindlichkeit im Fufse für den Reflex einer latenten Entzündung, verwarf daher die bis jetzt angewandten aromatischen warmen Umschläge, und verordnete kalte Eisumschläge und zu wiederholten Malen Blutegel an die schmerzhafte Stelle; innerlich gab ich dagegen Opium, und dafs ich mit diesem nichts weniger, als homöopatisch verfahren bin, kann der Leser selbst ersehen, wenn er die Geduld hat, die 88ste Krankheitsgeschichte zu durchlesen. Ich weifs, dafs die medicinischen Pädagogen mir sagen werden: „Opium und Blutegel! Wo ist da Verstand!“ Vielleicht wird das auch Einigen von meinen Zuhörern wenig passend und rationell erscheinen, und daher will ich mich, so viel ich kann, entschuldigen: 1) Die beste Entschuldigung ist die, dafs der Kranke gesund geworden ist, dafs er nur durch grofse Dosen des Opiums einigermafsen beruhigt wurde, und die Nächte schlafen konnte. 2) Aber auch *a priori* ist die Sache nicht so unsinnig, wie sie es erst zu seyn scheint. Der entzündliche Schmerz ist ein wichtiger Moment in der Entzündung; dieser Schmerz allein ist schon im Stande, die Entzündung zu erhöhen; es ist bekannt, dafs überhaupt in allen Entzündungen der Schmerz den andern materiellen Veränderungen vorausgeht; durch den Schmerz wird die örtliche Entzündung zu einem allgemeinen Leiden; vermindern wir also den Schmerz im entzündlichen Processe, so haben wir schon viel gewonnen, wenn wir auch noch nichts gegen die materiellen Er-

scheinungen derselben gethan haben. Die Betäubung, die Veränderung der allgemeinen Empfindlichkeit durch grofse Dosen des Opiums kann auch in der Entzündung als ein schmersstillendes Mittel dienen; freilich steht immer die nachfolgende Erregung zu befürchten; man mufs aber nicht vergessen, dafs die Erregung im ganzen Körper in diesem Falle schon vor dem Opium vorhanden war, und zwar bewirkt durch die vergröfserte Sensibilität; dieselbe folglich zu mäfsigen und zu vermindern, war hier die erste, die Hauptindication; und wodurch konnte man das hier passender bewirken, als durch dieses mächtige Narcoticum? und dann ist ferner die nach dem Opium folgende allgemeine Reaction noch nicht immer im Stande, die örtliche Entzündung zu erhöhen, namentlich wenn sie in einem wenig gefäfsreichen und wenig empfindlichen Organe ihren Sitz hat, wie es z. B. hier der Fall war, besonders wenn man gegen diese Entzündung durch eine eingreifende directe Antiphlogose aufgetreten ist, wie ich es hier mit Blutegeln gethan habe. Kurz, der Kranke war augenscheinlich beruhigt, erleichtert und vielleicht gar gerettet durch Eis, Blutegel und Opium.

Die Schmerzen ausgenommen, über welche alle unsere Patienten im Beginnen des Brandes klagten, haben sonst keine entzündlichen Erscheinungen stattgefunden; wir können also mit Recht in allen diesen Fällen (allenfalls den 88sten ausgenommen) den Brand als die Folge eines besondern, und keinesweges eines phlogistischen Processes betrachten. Was die Beschaffenheit dieses metastatischen Brandes anbetrifft, so war er in einigen Stellen mehr trocken (namentlich an den Zehen), in andern (an der Fufssohle, am Unterschenkel) war er feucht und emphysematös. Die Demarcationslinie hatte sich in mehreren Fällen in der Gegend der Gelenke gebildet; in einem Falle zwischen beiden Reihen der Tarsalknochen, in anderen im Fufsgelenke, in einem endlich im Kniegelenke; in allen diesen Fällen war es nach der Abstossung und Entfernung der brandigen Gebilde sehr lehrreich, die weiteren Veränderungen der Gelenkknorpel zu beobachten; sie behielten nämlich überall ihre eigenthümliche Structur, sahen nur weniger polirt und glatt aus, und ihre Farbe spielte etwas in's Graue; überall wurden sie abgestofsen, entweder durch die Entwickelung der granulirenden Fläche unter denselben, oder (was häufiger war) sie liefsen sich ganz leicht mit der Pincette vom Knochenende abtrennen; das dadurch entblöfste Knochenende ging später gewöhnlich in Necrose über, und wurde eben so leicht ab-

gestofsen. Die Demarcationslinie, welche durch die Gelenke ging, war überall höchst unregelmäfsig; die hiernach folgenden prominirenden Geschwüre heilten mit einer kaum begreiflichen Langsamkeit; im Gegentheile, in zwei Fällen, wo die Abstofsung des Brandigen in der Continuität des Knochens geschehen war, bildete sich später ein ziemlich regelmäfsiger Stumpf, und die Geschwürsfläche heilte viel rascher. In einem Falle (dem 91sten) waren die gegen Abend und in der Nacht exacerbirenden und ohne deutliche materielle Veränderungen vorhandenen Schmerzen in den Unterschenkeln merkwürdig, welche auch selbst nach der Entfernung des Brandigen mehrere Wochen lang fortdauerten. Das Leiden des Gesammtorganismus bestand in zwei Fällen in ausgeprägter Hectik, mit Delirien verbunden; in einem Falle (dem 87sten), wo die Demarcationslinie sich durch das Kniegelenk bildete, entwickelte sich sehr starker Decubitus auf dem Rücken und der Sacralgegend, mit Würmerbildung verbunden; der Kranke war so matt, so hectisch, das örtliche Leiden — eine ungeheure eiternde Fläche mit vollkommener Entblöfsung des unteren Gelenkendes des Oberschenkelbeins — stand in einem solchen schroffen Mifsverhältnisse zum allgemeinen Zustande der Kräfte, dafs gewifs ein jeder von meinen Zuhörern den Kranken als unrettbar verloren betrachtete. Man braucht sich nur vorzustellen von einer Seite einen bis auf die Knochen abgemagerten Leidenden, mit tief eingefallenen Augen, mit ausgefallenen Haaren, mit einem kleinen, fadenförmigen Pulse, der nie unter 140 Schläge fiel, höchst empfindlich bei der geringsten Berührung, delirirend, und von der andern Seite einen enormen conischen Stumpf — eine unerschöpfliche Quelle der Eiterung; Decubitus, welche mit jedem Tage zunahmen, und von Würmern, im strengsten Sinne des Wortes, wimmelten. Was blieb zu thun übrig? Das Brandige war schon abgestofsen, und ich brauchte nur ein Paar Messerzüge, um die Kniegelenkbänder zu durchschneiden, und den Kranken von der unnützen, aashaft stinkenden Last zu befreien; aber die danach zurückgebliebene eiternde Fläche war zu grofs, um je eine Hoffnung zur Herstellung zu geben; also die Amputation, die Entfernung des Erschöpfungsheerdes, blieb die einzige Zuflucht; aber hatte der Kranke noch so viel Kraft, um den traumatischen Eingriff auszuhalten? Und wenn er ihn einmal ausgehalten hatte, besafs er dann noch einen so grofsen Kräftevorrath, um die danach folgende Reaction zu überstehen? Das waren die Fragen, die wir entscheiden mufsten. Die erste Frage habe ich instinct-

mäfsig beantwortet; die rationellen Gründe dafür anzugeben, ob der hectische Kranke eine wichtige Operation überstehen wird, oder nicht, ist wirklich unmöglich. Was die zweite Frage anbelangt, so war die geringste Wahrscheinlichkeit, den Patienten durch die Amputation herzustellen, immer besser, als die Gewifsheit des Todes, wenn man ihn so liefs. Ob wir richtig geurtheilt haben, ob unser Instinct uns irre geführt hat, kann der Leser selbst aus der 87sten Krankheitsgeschichte sehen. Ich mufs bei dieser Gelegenheit wieder bemerken, dafs sowohl bei diesem, als bei dem andern Kranken (89sten Fall), wo die Abstofsung beider brandigen Füfse im Tibialgelenke erfolgte, das Opium in wiederholten Gaben angewandt wurde, und in beiden Fällen die murmelnden Delirien und die erhöhte Empfindlichkeit danach wichen; in dem letzten (89sten) Falle hat sogar die mit Delirien verbundene Trockenheit der Zunge mich von der Verstärkung der Gaben des Opiums nicht abgeschreckt; im Gegentheile, bald nach der Verstärkung dieser Gaben wurde die Zunge feucht, und der Kranke hörte auf zu deliriren. In beiden Fällen endlich hat die Chinarinde, mit deren Gebrauch ich warte, bis der hectische Zustand sich rein ausgebildet hat, bis die nervösen Erscheinungen verschwinden, wie immer, aufserordentliche Dienste geleistet.

Von der zweiten Art des Brandes — den *Pernionen* — kann ich Folgendes mittheilen: 1. In den meisten Fällen scheint dieser Brand mit der Erlöschung der Sensibilität, des Bewegungsvermögens im Gliede und mit den entzündlichen Erscheinungen aufzutreten. Diese letzten Erscheinungen sind, wenn der Brand sich bald nach der Entstehung der Pernionen entwickelte, latent, wenn die ganze Dicke des Gliedes von der Kälte afficirt ist; man beobachtet alsdann durchaus keine Anschwellung des afficirten Theiles; das geschieht namentlich dann, wenn der Brand in Folge eines plötzlichen Ueberganges aus der Kälte in die Wärme entstanden ist; in diesem Falle übrigens ist es noch zu bezweifeln, ob überhaupt entzündliche Erscheinungen stattfinden; die Gebilde werden wahrscheinlich getödtet durch Lähmung oder durch örtliche Asphyxie. Der Brand ist in diesem Falle auch gewöhnlich ein trockener; so war es z. B. im 93sten Falle bei einem lettischen Knaben: als derselbe auf das Clinicum gebracht wurde, waren seine beiden Füfse schon schwarz, aber ohne die geringste Anschwellung und Formveränderung, die Temperatur war kühl, vollkommene Unempfindlichkeit war zugegen, aber die Beweglichkeit war noch da, der kleine Kranke konnte noch die

Zehen bewegen und sich auf die Füfse stützen; das gab mir Veranlassung zu glauben, dafs hier der Brand nur die Haut und den Zellstoff angegriffen hätte; aber dem war nicht so; es zeigte sich bald eine Demarcationslinie, welche sich bis zum Knochen fortsetzte. Bemerkenswerth war in diesem Falle die ganz regelmässige, kreisförmige Demarcationslinie am rechten Unterschenkel, welche bis zum Knochen ging; ich brauchte die Knochen nur mit ein Paar Sägezügen zu durchsägen. — 2) Alle nach der Abstofsung der erfrornen brandigen Theile zurückbleibenden Geschwürsflächen haben sehr wenig Neigung zur Heilung; das ist aus einer zweifachen Ursache zu erklären: erstens, weil gewöhnlich nach der Abstofsung ein prominirendes Geschwür zurückbleibt, und es der zusammenziehenden Kraft der granulirenden Fläche viel mehr Mühe kostet, die hervorragenden, prominirenden Gebilde mit der Haut aus der Umgegend zu überziehen; zweitens, weil alle diese Geschwüre den höchsten Grad von Torpidität an sich tragen; die Fleischwärzchen sehen blafs oder gelblich, welk aus, sie bluten leicht, die Abstofsung von entblöfsten Knorpeln, Knochen etc. dauert immer fort. — 3) Ich habe mehrere Male versucht, die Abstofsung der entblöfsten Knochen nach den Pernionen künstlich zu beschleunigen, durch Entfernung derselben aus dem Gelenk (z. B. der Zehen, des Metatarsus, des Tarsus etc.); — ich habe mich aber überzeugt, dafs diese Operation keinesweges die Heilung beschleunigt; selten nämlich bekommt man so viel Haut, um die blutige Fläche zu bedecken, und wenn man sie auch bekommt, so heilt doch die Wunde nie *per primam intentionem*; sogar nach der Amputation des Unterschenkels bei Pernionen des Fufses habe ich nie die Wunde *per primam* heilen sehen; es scheint, dafs durch die Wirkung der Kälte selbst die vom Orte der Affection entfernten Gebilde in ihrer Vitalität tief angegriffen sind. Daher, wenn durch die Pernionen der ganze Metatarsus entblöfst wird, bedecke ich den Theil mit irgend einem Umschlage (am besten aus Chamillenblumen bereitet) und erwarte ruhig die Abstofsung; das dauert natürlich mehrere Wochen lang; ich versuche von Zeit zu Zeit die Knochen zu bewegen, und wenn ich sie einmal beweglich finde, so entferne ich sie mit der Pincette; ich unternahm noch vor Kurzem die Garengeot'sche oder die Lisfranc'sche Exarticulation in einem frischen Falle, wo der ganze Metatarsus (siehe den 92sten Fall) durch Pernionen entblöfst war; aber es that mir nachher leid, dafs ich das gethan hatte; die Wunde, die nicht anders, als

per granulationem heilen konnte, bekam ein schlechtes Ansehen, blutete stark, und ich mufste zur Amputation des Unterschenkels schreiten, welche übrigens auch ohne dieses angezeigt war, weil die Haut und die fibrösen Gebilde in einem bedeutenden Umfange an der Fufssohle afficirt wurden, und später Fistelgänge sich bildeten. Die Wunde heilte auch nach dieser Amputation (welche nach Langenbeck's Methode mit einem Lappen gemacht wurde) nicht *per primam intentionem.* — Trotz dem übrigens, dafs die Amputationswunden nach Pernionen durch eine schnelle Vereinigung nicht heilen, ziehe ich doch die Amputation zur Entfernung eines unförmlichen Stumpfes, der nach der Abstofsung des Brandigen im Tibialgelenke und in der Continuität zurückbleibt, vor, weil die Heilung der Wunde nach einer solchen Amputation doch viel rascher erfolgt, als die eines torpiden, prominirenden Geschwürs; als auffallender Beweis davon dient der 93ste Fall.

Amputation.

Ich glaube, es ist ganz einerlei, wo ich von der Amputation spreche, ob beim Brande oder bei einem andern Leiden, welches die Anzeige zu dieser Operation macht. Ich gehöre nicht zu den Anhängern der Rust'schen Ansicht, dafs „der Brand nie eine Indication zur Ablösung des Gliedes bilden kann." Wenn man mit Worten nicht spielen will, so sind beide Seiten der Rust'schen Ansicht offenbar unrichtig. 1. Der Brand ist nicht begränzt, - hier habe ich ganz vollkommenes Recht zu amputiren, ja es ist meine Pflicht zu amputiren, nur unter gewissen Bedingungen, welche ich schon bei den äufsern Verletzungen erläutert habe (siehe S. 55—61). — 2. Ist der Brand begränzt (was am häufigsten nach den Pernionen geschieht), so amputire man auch dann, wenn die Demarcationslinie sehr unregelmäfsig ist, wenn die Abstofsung des Brandigen lange Zeit dauert, wenn endlich das Brandige schon abgestofsen ist, und man es mit einem unförmlichen, wenig zur Heilung geneigten Stumpfe zu thun hat. — Ich amputire in diesen Fällen, um das Brandige schneller zu entfernen, um die Wunde schneller zur Heilung zu bringen, um einen besseren, mehr brauchbaren Stumpf zu bekommen. Man wird mir vielleicht mit Rust sagen, dafs ich hier wieder nicht des Brandes wegen, sondern aus einem andern Nebenzwecke amputire, eben so, wie Rust sagt, dafs man bei einer mit profuser Eiterung verbundenen Necrose nicht der Necrose wegen, sondern

der profusen Eiterung halber amputirt, — das ist ein Wortspiel, und die Wissenschaft gewinnt durch solche Calembourе äufserst wenig. — Das kann man aber, glaube ich, als ausgemacht annehmen, dafs, je länger man auf die Abstofsung des Brandigen wartet, je vollkommener man die Demarcationslinie sich ausbilden läfst, desto glücklicher wird der Erfolg der Operation seyn; in der That! was amputirt man eigentlich nach der Abstofsung des brandigen Gliedes? Einen kleinen, unförmlichen, nur einige Zoll langen Klumpen; die Reaction nach einer solchen Entfernung kann natürlich nie so bedeutend seyn, wie nach der Ablösung eines Gliedes; die Gefäfse findet man dort obliterirt, die Muskeln in ihrer Textur verändert, durch Eiterung verdünnt, die Empfindlichkeit selbst scheint in einem solchen Klumpen bei weitem nicht so ausgebildet zu seyn, wie in einem normalen Gliede; endlich steht das Volumen des entfernten Theiles in keinem solchen Verhältnisse zum ganzen Körper, wie das Volumen eines Beines oder eines Armes, und folglich können auch die Veränderungen in der Circulation des Blutes gar nicht so grofs seyn, wie nach der Amputation der ganzen Extremität. Der Leser kann aus den in diesen Annalen zerstreuten Krankheitsgeschichten sich leicht davon überzeugen, dafs alle Amputationen, welche ich unter solchen Umständen gemacht habe, ganz glücklich und ohne eine bedeutende Reaction abgelaufen sind.

Ich kann nicht umhin, hier einige Worte über den gewöhnlichen Schlendrian, wie die Amputation in allen Handbüchern beurtheilt wird, hinzuzufügen. Man führt verschiedene örtliche Leiden der Glieder einzeln an, als Indicationen zu dieser Operation. Es giebt aber kein örtliches, äufseres Leiden, welches nicht die Amputation unter gewissen Bedingungen erforderte. Diese Bedingungen auseinanderzusetzen ist ganz und gar unmöglich; das ist eine verlorne Mühe der Herausgeber von Handbüchern. Die absolute Indication zur Amputation ist sehr beschränkt. Die bösartigen Afterproducte (Cancer, Fungus, Osteosarcom etc.), Brand (unter den oben angegeben Umständen) und einige Verletzungen nach Schufswunden (Luftstreifschüsse, Schufswunden mit Verletzungen der Knochen und der Hauptarterien und Nerven etc.) ausgenommen, giebt es eigentlich kein absolut unheilbares Uebel; daher kann man nur als ein allgemeines Princip statuiren: „dafs man da amputire, wo man ein deutliches Mifsverhältnifs zwischen dem

Grade des örtlichen Leidens und dem allgemeinen Zustande der Kräfte findet," und das bildet eigentlich die sogenannte „*Indicatio vitalis*" zur Amputation; dieses Mifsverhältnifs zu erforschen, gehörig zu prüfen, — das ist die höchste Aufgabe des practischen Arztes; mit unserm Schreibwerke müssen wir aber nicht zu weit gehen, wir müssen nicht so dreist behaupten, dafs alles aus der Betrachtung des lebenden Körpers Gezogene sich auf dem Papiere ausdrücken liefse. Die Anschauung beim Krankenbette unter der Leitung eines practischen Lehrers, eigene Beobachtung, Beobachtungstalent — und nicht die Worte — sind die Mittel, um diese Disharmonie des örtlichen Leidens und des allgemeinen Kräftezustandes zu begreifen. Man geht noch weiter, man sucht diesem Mifsverhältnisse durch die Amputation vorzubeugen, es nicht zur Ausbildung kommen zu lassen; man weifs aber nur dann mit Bestimmtheit, dafs dieses Mifsverhältnifs eintreten wird, wenn die äufsern Umstände zur Heilung jeder äufsern Beschädigung offenbar ungünstig sind, z. B. im Kriege, auf dem Schlachtfelde etc. — In allen andern Fällen wird es unmöglich, solche Bestimmungen zu treffen; höchstens kann man nur die Wahrscheinlichkeit anführen, — alle andern Gründe auf dem Papiere werden schwankend; sogar wenn wir genauere statistische Berichte über diesen Gegenstand besitzen werden, wird es noch immer nicht überall möglich seyn, aus den Resultaten derselben *auf einen individuellen Fall* eine Anwendung zu machen. Der Rationalismus, welcher in der Entscheidung der Frage sich nur auf Statistik gründet, hört bei der Beurtheilung eines individuellen Falles auf, und überläfst seine Stelle dem Tacte und dem Zufalle. So bleibt bei den complicirten Fracturen, nach Schufswunden etc., der allgemeine Ausdruck des Rationalismus auf Statistik gegründet: „Amputirt man nicht, so rettet man mehr Beine, als Individuen, und umgekehrt," — und doch wie häufig ist es, dafs der practische Blick, der Zufall (ich bekenne offenherzig meinen Aberglauben) — sogar die Ignoranz und Quacksalberei sich über diesen Ausspruch der Vernunft am Krankenbette belustigen! —

Zu den Indicationen für die Amputation glaube ich hinzufügen zu können, dafs „die Ablösung des Gliedes, bei einem jungen Individuum wenigstens, nie zu spät vorgenommen werden kann;" es giebt wirklich keinen so ausgebildeten hectischen Zustand, der eine Contraindication für diese Operation machen könnte; die colliquativen Diarrhöen, Schweifse, enorme Mager-

keit, flüchtige Hitze, Oedem der Extremitäten, — alles das kann mich keinesweges davon abhalten, die Amputation vorzunehmen; aufser den Fällen, welche in diesen Annalen zur Bestätigung dieser Maxime erzählt sind, könnte ich noch zwei andere, mir vor Kurzem vorgekommene Fälle erzählen, welche auf's Deutlichste beweisen, dafs weder ein Zustand der Schwäche und des Blutmangels nach einem typhösen Fieber, mit enormen brandigen Geschwüren, noch eine Jahre lang dauernde Hectik, welche den höchsten Grad der Erschöpfung erreichte, die Amputation des Gliedes zu contraindiciren vermögen.

Was die Methode anbetrifft, nach welcher ich die Amputationen verrichte, so mache ich, weil mein erster Grundsatz dabei ist, die *Prima intentio* der Wunde möglichst zu begünstigen, am Unterschenkel den Lappenschnitt, am Oberschenkel den Cirkelschnitt; bis jetzt habe ich noch keinen Grund, die Anwendung dieser Methode zu bereuen. Von funfzehn nach dieser Methode im Verlaufe von funfzehn Monaten Amputirten sind drei gestorben. Der Vorzug, welchen ich der *Prima intentio* in allen Fällen gebe, gründet sich auf die Thatsachen, welche Serre in seinem „*Traité sur la réunion immédiate*“ angeführt hat; ich will sie hier nicht wiederholen; meinen Zuhörern sind sie bekannt aus meinen Vorlesungen, und die andern Leser mögen sich das Buch selbst verschaffen, — es enthält viel Wichtiges für den practischen Wundarzt; die rein hypothetischen Gründe der Rust'schen Schule, was die Heilung der Amputationswunden *per granulationem* anbetrifft, sind da gehörig widerlegt. — Die Amputation des Unterschenkels und des Vorderarmes mache ich also mit dem Lappenschnitte, nach Langenbeck's Methode, dessen lehrreiches Privatissimum in der operativen Chirurgie ich mich bis jetzt noch mit Dank erinnere; die Haut schneide ich aber, ohne die Muskeln zu verletzen; man kann sich nichts Hübscheres denken, als den Stumpf nach einer solchen Amputation; eine regelmäfsige Schnittfläche ohne Zacken, eine hinreichende Portion der Haut, keine Ueberhand nehmende Musculatur — sind die Hauptvorzüge dieser Methode; nur eins kann man gegen dieselbe bemerken, — das ist die etwas schwierigere Unterbindung der schräg durchschnittenen Gefäfse. — Die Amputation des Oberarmes und des Oberschenkels mache ich mit dem Cirkelschnitte, und zwar nicht nach dem alten Schlendrian: knieend und das Messer mit der ganzen Faust fassend und durch den Druck wirkend; sondern ich halte das kleine Amputationsmesser wie einen

Violinbogen, stehe an der äufsern Seite des Gliedes, und mache mit einem Zuge zuerst den untern Schnitt durch die Haut, und nachher den oberen; der Gehülfe zieht die Haut stark zurück, ich schneide mit der Spitze desselben Messers in einigen Augenblicken die Fettzellschichte und die Fascie durch, die Haut zieht sich dann von selbst zurück; ich setze das Messer dicht an die Gränzen der zurückgezogenen Haut, und mache wieder zuerst den untern, dann den obern Schnitt durch die Muskeln bis zum Knochen, der Gehülfe zieht die durchschnittenen Muskeln zurück, ich führe noch ein Paar Schnitte durch die tiefere Muskelschichte, welche dicht an dem Knochen liegt; dadurch bekomme ich einen regelmäfsigen Conusschnitt, welcher eben so vollkommen, wie der Gräfe'sche, wie der Langenbeck'sche ist, und eben so, wie der Gräfe'sche und der Langenbeck'sche, in weniger als einer Minute vollführt werden kann. Dieses Verfahren hat den Vorzug vor dem Gräfe'schen, dafs es keinen Druck mit dem Messer verlangt, und vor dem Langenbeck'schen, dafs die Muskeln und die Gefäfse nicht schräg durchschnitten werden; vor beiden endlich, dafs es viel leichter und einfacher auszuführen ist, kein besonderes Instrument und keine besondern Manoeuvres verlangt. Die Methode ist auch nicht zu vergleichen mit dem gewöhnlichen Cirkelschnitte, wo man bisweilen, Gott weifs warum, eine Viertelstunde und länger arbeitet, um die Haut abzupräpariren, und wie einen Handschuh oder einen Aermel umzuschlagen, wo man sich bückt, knieet, schwitzt und unnützerweise seine Kräfte verschwendet, um alle Muskeln durch den Druck bis zum Knochen zu durchschneiden. Ich verbinde die Wunde nach der Amputation bald mit der Sutur, bald mit dem Heftpflaster, decke sie hermetisch zu, und brauche einen leichten, methodischen Druckverband; durch diesen Verband glaube ich: 1) die ödematöse Anschwellung des Stumpfes zu verhüten; 2) die Muskelcontraction desselben zu verhindern; 3) das Bett und die Wäsche rein zu erhalten (was in der Hospitalpraxis von der höchsten Wichtigkeit ist). — Wenn auch die Amputationswunden bei uns sehr selten *per primam intentionem* vollkommen heilen, so haben wir doch den wichtigen Vortheil bei unserm Verbande, dafs die eiternde Fläche dadurch bedeutend verkleinert, die Wunde durch den Contact mit der äufsern Luft weniger gereizt wird, natürlich rascher und ohne solche Schmerzen heilt, welche mit der Veränderung jedes Verbandes bei der Behandlung *per granulationem* verbunden sind. — Bei den veralteten organi-

schen Gelenkkübeln versäume ich nie, nach der Amputation Fontanellen auf der Brust anzulegen.

Achtundachtzigster Fall. Metastatischer Brand des Unterschenkels. Abstofsung im Kniegelenke. Höchster Grad der Erschöpfung. Amputation. Genesung. — Peter Kelmann, esthnischer Bauer, 20 Jahre alt, schlank, von schwächlichem Körperbau, befiel, nach seiner Aussage, vor sechs Wochen mit Frost, Hitze, Kopfschmerzen, Appetitlosigkeit und grofser Mattigkeit, konnte aber noch eine Woche hindurch seinen Geschäften vorstehen, bis jene Erscheinungen einen so hohen Grad erreichten, dafs sie Patienten zwangen, das Bett zu suchen. Er verfiel bald in einen Zustand von gänzlicher Bewufstlosigkeit, in welchem er drei Wochen zubrachte, von welcher Zeit er sich nichts erinnern kann. Aerztlich ist er in dieser Zeit nicht behandelt worden. Nach dem Erwachen aus jenem soporösen Zustande fühlte Patient grofse Kraftlosigkeit, Ohrensausen und Summen im Kopfe, und in beiden Füfsen geringe Schmerzen, die anfangs nicht geachtet, für nachgebliebene Schwäche gehalten, und daher mit Branntweinwaschungen behandelt wurden. Als aber die Kräfte sich allmälig hoben, und Patient zu gehen versuchte, verhinderte ihn ein beim jedesmaligen Auftreten in den Füfsen entstehender Schmerz daran, weshalb er seine Bewegungen auf den Knieen vollzog. Nach und nach nahmen diese Schmerzen im linken Fufse ab, und waren im Verlaufe einer Woche ganz verschwunden. Jetzt bemerkte man in der *Planta ped. dextri.* (Genaueres läfst sich nicht ermitteln) eine Veränderung der Hautfarbe; diese ward nämlich dunkelroth, dann blau, endlich grauschwarz; allmälig verbreitete sich dieselbe höher und erreichte ihren jetzigen Standpunct. Zugleich war in diesen Theilen das Gefühl und die Wärme gewichen. — Mittwoch, den 24sten März 1836 ward Patient auf das Clinicum gebracht. — Die angestellte Untersuchung ergab Folgendes: Die Weichtheile des rechten Fufses eingeschrumpft und vertrocknet, die Haut bräunlich schwarz gefärbt; der Unterschenkel dagegen angeschwollen, die Oberhaut an manchen Stellen abgelöst, an anderen in Blasen erhoben, welche ein bräunliches Fluidum enthielten. Der Druck auf die Weichtheile zeigte deutliche Crepitation. Die Farbe des Unterschenkels war aschgrau. Die thierische Wärme war in beiden Theilen gänzlich ge-

wichen (sie fühlten sich kalt an), eben so das Gefühl, denn weder bei stärkerem Drucke, noch bei einem Schnitte in die Wadenmuskeln verspürte der Kranke etwas. Die Inguinaldrüsen am rechten Schenkel waren geschwollen und hart. Eine unregelmäfsige Demarcationslinie, welche sich an der vordern Fläche bis 6 Zoll über das Knie, an der hintern unter die Kniekehle erstreckte, gränzte den gesunden Theil von dem kranken deutlich ab, und zeigte bis jetzt nur eine entzündliche Linie, nirgends eine Furche. — Das Allgemeinbefinden war Folgendes: Grofse Kraftlosigkeit, eingefallenes, bleiches Gesicht, sehr frequenter Puls, belegte trockene Zunge. Später zeigten sich colliquative Durchfälle, geringer und häufig unterbrochener Schlaf, Delirien während desselben, beim Erwachen brennend heifse Haut und sehr trockene Zunge. Auf der Brust soll ein Exanthem bestanden haben. —

Die Behandlung wurde in den ersten Tagen mehr palliativ und exspectativ eingerichtet. Der Kranke erhielt die *Aq. oxymuriat.* im schleimigen Vehikel, das brandige Bein wurde mit Chlorkalk bestreut, und in Chlorkalklösung getauchte Compressen darüber geschlagen. Dabei verbesserte sich der allgemeine Zustand des Kranken sehr: er schlief Nachts ganz gut, die Zunge wurde feuchter, der Blick freier, und nur das Gefäfssystem blieb gereizt. (Puls 120—130, weich.) Die Bildung der Demarcationslinie, durch lauwarme Breiumschläge unterstützt (vom 2ten April an), schritt rasch vor sich, so dafs am 7ten April nur wenige Seitenbänder, und in der Kniekehle eine dünne Schichte Weichtheile zu durchschneiden waren, um die *Exarticulatio genu* zu verrichten. Die *Art. poplit.* war bereits obliterirt, und die Blutung nur gering. — Zwar erhielt sich das Allgemeinbefinden wie eben angedeutet, allein die sehr profus werdende Eiterung begann bereits dem Kranken wieder sehr zuzusetzen, so dafs das einzige, wenn gleich precäre Mittel zur Erhaltung des Lebens desselben die *Amputatio femoris* blieb. Dieselbe wurde am 13ten April mit dem Zirkel-Conusschnite verrichtet. Der Blutverlust bei der Operation war gering, nur vier Gefäfse waren zu unterbinden. Bei der Anlegung des Verbandes bemerkte man am rechten Trochanter Decubitus. Abends war der Puls 120, Patient fühlte sich ganz wohl. — Den 14ten. Patient hat erst gegen Morgen einige Stunden geschlafen. Puls 132, voller, keine Schmerzen im Stumpfe uud keine Nachblutung. Verordnet wurde innerlich:

Extr. chin. frigid. par. ℥β, *Aq. simpl.* ℥Vj, *Tr. arom.-acid.* 3jj, *Syrup. s.* ℥j M. D. S., zweistündlich 1 Eſslöffel, und Abends Gr. X *Pulv. Dov.* — Aehnlich verhielt es sich die beiden folgenden Tage. — Am 17ten (dem fünften Tage nach der Amputation) wurde der Verband zum ersten Male gerührt: in der obern Hälfte der Wunde waren die Hautränder verklebt, in dem untern Wundwinkel Eiterung. Im Geschwüre des Decubitus wimmelte es von Würmern: sie wurden entfernt, die ganze Gegend mit Terpentinöl gewaschen und mit *Ung. tannin.* bedeckt. Auf jede Hälfte der Brust wurde ein kleines Vesicator gelegt, um Fontanellen zu bilden. — Den 18ten. Der Verband wird nun täglich erneuert, und der Decubitus 2 Mal täglich verbunden. — Den 19ten. Torpide Granulation in der Amputationswunde. Die ersten zwei Ligaturfäden löseten sich. Die Wunde wurde mit Chinadecoct ausgespritzt, und mit folgender Salbe verbunden: *R. Ung. de styrace* ℥jj, *Tr. myrrh.* 3jj, und innerlich gegeben: *R. Cort. chin.* ℥j *ad Decoct.* ℥Vj *adde Acid. phosphor. dilut.* 3jjβ, *Syrup. s.* ℥j. — Den 20sten. Wieder ein Ligaturfaden entfernt. Der Decubitus vergrössert sich nicht. — Den 21sten. Die Fleischwärzchen am Stumpfe werden heller roth. Allgemeinbefinden gut. Puls 130. — Den 22sten. Puls 140. Es hat sich ein neuer Decubitus am Kreuzbeine gebildet, und die Haut an dem *Proc. spin.* der unteren Rückenwirbel ist purpurroth gefleckt. Diese Stellen wurden mit dem Eiweifsspiritus (*R. Album. ovor.* jj, *Spirit. vin. q. s.* (℥jV) *ut fiat agitando linim.*) gewaschen, mit *Empl. saponat.* und einer Gummiplatte bedeckt, auf die offenen Stellen des Decubitus folgende Tanninsalbe gelegt: *R. Plumb. tannin.* 3jj, *Camph.* 3j, *Opii pur.* Gr. X, *Axung. porc.* ℥j M. Aufser dem Chinadecocte wurden vor dem Einschlafen gegeben 2 Pulver aus *Chinin* Gr. j mit *Camph.* und *Opium* āā Gr. β. Verband der Amputationswunde mit *Ung. elemi* ℥j, *Merc. praecip. rubr.* 3j. Abends Puls 154, klein. — Den 23sten. Derselbe Zustand. Die Stellen des brandigen Decubitus wurden mit Carottenbrei und folgendem Kataplasma effervescens bedeckt: *R. Dec. malt.* ℔j, *Farin. aven. q. s. ad consistent. cataplasmatis, adde Ferment. cereal. Cret. alb.* āā ℥β. — Den 24sten. Es wurde die letzte Ligatur entfernt. Der Decubitus am Kreuze sieht besser aus. — Den 25sten. Derselbe Zustand. — Den 26sten. Heute löste sich das anderthalb Zoll lange Ende des abgesägten Schenkelbeins; sein hinteres Ende war mit spitzen Zacken besetzt. Puls 120. — Den 27sten.

Heute zeigte sich ein neuer Decubitus nach oben und rechts vom Kreuzbeine, neue Excoriationen an der linken Hüfte; der Decubitus auf dem Kreuzbeine verbreitet sich oberflächlich nach oben; diejenigen auf der rechten Hüfte haben ein rothes Ansehen. Das Allgemeinbefinden restaurirt sich aber merklich, und der Puls ist nur 112, und am 29sten bereits 98. In den nächsten Tagen schritt der Decubitus nicht mehr weiter, sondern die excoriirten Stellen trockneten bald ab, und nur am Kreuzbeine erhielt sich längere Zeit das eiternde Geschwür. Jedoch bei dem oben angegebenen Verfahren, wobei der Verband an den durchgelegenen Stellen 2 Mal täglich gemacht wurde, gelang es, dieser unangenehmen Erscheinungen Herr zu werden, so dafs am 4ten Junius schon alle durchgelegenen Stellen gänzlich vernarbt waren. — Die Amputationswunde füllte sich beim Gebrauche der oben angegebenen reizenden Salben bald mit lebhafterer Granulation aus, und vernarbte bereits in den Ecken, so dafs am 24sten Mai eigentlich nur noch ein fingerdicker Fistelgang offen war, welcher zum Knochen führte, und mit einem andern kurzen und oberflächlichen Gange unter der Haut am obern Theile des Stumpfes communicirte; dieser letzte wurde gespalten, und schon am 28sten stiefs sich noch ein kleines, rauhes Knochenblättchen durch diesen Fistelgang ab. Dieser neigte sich aber nicht eher zur Verschliefsung, als bis Laugenbäder des Stumpfes angeordnet waren (vom 3ten Juni an). Indem hier die verheilende Granulation die letzte Hand anlegte, hatte Patient sich bereits völlig erholt, und sowohl an Kräften, wie an Masse bedeutend zugenommen. Er lernte den Gebrauch der Krücken sehr bald, und erlangte beim täglichen Genusse der warmen Frühlingsluft ein so blühendes Ansehen, dafs man kaum geglaubt hätte, derjenige Kranke, welcher am 11ten Junius vergnügt und dankbar unsere Heilanstalt verliefs, eine Person mit derjenigen wäre, welche vor 2 Monaten erschöpft und halbtodt in dieselbe getragen wurde.

Neunundachtzigster Fall. Metastatischer (Pott'scher?) Brand der Zehen mit ungemein starken Schmerzen in der Umgegend verbunden. Behandlung mit Opium. Äufserlich antiphlogistisch. Abstofsung. Genesung. — Andres Willo, esthnischer Bauer, 30 Jahre alt, befiel vor 6 Wochen mit dem Typhus, an welchem er 5 Wochen krank lag; im Anfange der Genesung, etwa vor einer Woche, stellte sich ein Kältegefühl in den unteren Extremitäten ein, verbunden mit sehr heftigen Schmerzen, welche besonders des Nachts zu-

nahmen, 8 Tage lang dauerten, darauf im rechten Fufse ganz aufhörten, und am linken Fufse nur noch in den Zehen und in dem Fufsrücken zurückblieben. Ein Paar Tage darauf wurden die Zehen schmerzlos und bekamen eine bläuliche Färbung, namentlich fand dieses zuerst an der Spitze der grofsen Zehe statt, welche allmälig dunkler wurde, und endlich nach 8 Tagen sich rings herum ganz schwarz zeigte; eine gleiche Veränderung ging im Verlaufe dieser Tage auch in der kleinen Zehe vor sich, worauf endlich die drei mittlern Zehen auf dieselbe Weise ergriffen wurden.

Am 22sten Mai wurde Patient in die chirurgische Abtheilung des hiesigen Clinicums aufgenommen, und das an demselben Tage angestellte Krankenexamen ergab Folgendes: Patient klagt über Kälte in dem linken Fufse, über Schmerzen daselbst, welche besonders des Nachts zunehmen, und ihn der Nachtruhe berauben. Die Zehen sind ganz schwarz, mumienartig ausgetrocknet. Zwischen der vierten und fünften Zehe zeigt sich schon eine Demarcationslinie, und somit Neigung zur Abstofsung der kleinen Zehe. Das Aussehen des Patienten cachectisch, der Puls nur wenig beschleunigt, der Appetit gut, und der Stuhl regelmäfsig. — Die Bildung der Demarcationslinie erfolgte hier nur äufserst langsam, und unter den fürchterlichsten Schmerzen, welche dem Kranken jede Ruhe raubten; wochenlang safs er im Bette auf, eben so Nachts, wie am Tage, den kranken Fufs mit beiden Händen unterstützend. Es wurden vom 22sten bis zum 27sten Mai folgende Pulver gegeben: *R. Chinin. sulph. Camph.* $\overline{aa}$ Gr. jj, *Op. pur.* Gr. β, *Sacch. alb.* Gr. X M. D. *tal. dos. quotidie* No. 4. Da das Opium sich in dieser Dosis aber zur Beruhigung des Kranken noch ganz unwirksam zeigte, so wurde vom 27sten bis 29sten 3 Mal täglich zu Gr. j Opium gereicht, und am 30sten Gr. jj, nebst einem Klystiere mit Gutt. X *Laudanum.* Oertlich waren unterdefs aromatische Breiumschläge und später ein Kohlensäure entwickelnder Umschlag mit Carottenbrei angewandt worden. Allein der Kranke hatte noch kein Auge zugethan, die schwarze Haut der Zehen begann erst allmälig sich abzulösen, der Fufsrücken war geschwollen und äufserst schmerzhaft. Es wurden daher am 1sten Juni 40 Blutegel auf den Fufsrücken gesetzt, ein Emeticum und danach Gr. jjj Opium zur Nacht gegeben; die dabei angewandten aromatischen Breiumschläge, eben so wie die Tags darauf in Gebrauch gezogenen lauwarmen Umschläge aus *Aq. Goulard.* (℔j) mit *Spir. camphorat.* (℥jV) vermehrten

nur die fürchterlichsten Schmerzen. Es wurden daher am 1sten Juni Eisumschläge und das Opium zu 1 Gr. stündlich verordnet; die Gabe desselben wurde am 5ten auf 1½ Gr. und am 6ten auf 3 Gr. stündlich erhöht; der Kranke fühlte sich nun bedeutend erleichtert, da sich indefs eine Wüstigkeit im Kopfe einstellte, so wurden die Opiumpulver zu 3 Gr. vom 6ten Juni an nur zweistündlich gegeben, und damit bis zum 23sten Juni fortgefahren; von da an wurden sie 5 Tage lang zu Gr. jß, und vom 27sten Juni bis zum 8ten Juli zu Gr. j zweistündlich fortgebraucht. Während dieser ganzen Zeit (der Kranke hatte in 7 Wochen 532 Gr. Opium verbraucht) war, bis auf einige Wüstigkeit, kein Zeichen der Narcose eingetreten; Patient schlief nicht übermäfsig viel, und nur in kurzen Absätzen, die Verdauung, der Stuhl waren immer ungestört verblieben, und die Schmerzen hörten fast ganz auf. In dieser Zeit (vom 8ten Juni bis 8ten Juli) wurden allmälig die Nagelglieder aller fünf Zehen abgestofsen, und später liefsen sich auch die necrotischen Köpfchen der zweiten Phalangen ausheben, mit Ausnahme desjenigen der grofsen Zehe, welche erst am 22sten Juli abgestofsen wurde. Sobald die Demarcationslinie tiefer einzugreifen begann, wurde sie erst mit Charpie und Styraxsalbe ausgefüllt, und später, nach der Abstofsung der Zehenglieder, *Ung. digest.* und Touchiren mit Lapis gebraucht. Dabei wurde vom 9ten Juli an das Opium ganz ausgesetzt, indem die Schmerzhaftigkeit mit der Vollendung der Demarcationslinie aufgehört hatte, und ein Chinadecoct verordnet. Beim Gebrauche dieser innern und äufsern Mittel vernarbten allmälig die Zehen, und Patient konnte am 10ten geheilt entlassen werden.

Neunzigster Fall. Metastatischer Brand beider Füfse. Nervöser Zustand. Behandlung mit China und Opium. Abstofsung. Langwierige Heilung der prominirenden Geschwüre. — Christian, Bauer aus Sagnitz, 25 Jahre alt, giebt an, vor 6 Wochen von einem schweren Fieber befallen zu seyn, welches ihm sogar das Bewufstseyn raubte. Aller Wahrscheinlichkeit nach ein hitziges Nervenfieber. Schon in der Besserung bemerkte er vor 10 bis 12 Tagen ein Vertauben und Erkalten beider Füfse, worauf er Blasen entstehen sah, welche aufplatzten und eine stinkende Flüssigkeit entleerten. Darauf wurden die Füfse dunkelblau, verloren das Gefühl endlich ganz, und eine starke Secretion einer übelriechenden Jauche trat ein, wobei Muskeln und Bänder zum Vorschein kamen, und endlich selbst die Mittelknochen. Ueber den

untern Theil des Unterschenkels schritt dieser krankhafte Proceſs nicht, sondern setzte sich selbst Gränzen. In diesem Zustande sah sich Patient genöthigt, unsere Hülfe zu suchen, worauf er am 12ten December 1836 aufgenommen ward. Sein Zustand war folgender: Patient war noch bedeutend erschöpft vom erlittenen Fieber und schien sehr abgemagert. Der Turgor des Gesichts war dabei etwas erhöht, der Puls aber nicht sehr fieberhaft. Sonst das Allgemeinbefinden gut. Der Appetit sehr lebhaft, die Ausleerungen regelmäſsig; nur über einige Frostschauer klagte er, wobei die Haut sich übrigens ziemlich warm anfühlte, aber trokken war. In der Nacht hatte er etwas delirirt. Die Untersuchung beider Füſse ergab einen vollkommen ausgebildeten kalten Brand, mit schon gebildeter Demarcationslinie, eine Hand breit über beiden Malleolen. Diese Demarcationslinie hatte sich aber nicht eine grade Gränze gesetzt, sondern in den tiefer gelegenen Gebilden war sie tiefer unten an der Extremität, so daſs an beiden Füſsen die Trennung der Knochen zwischen der Tibia und Fibula, und zwischen dem Astragalus erfolgte. Dabei zeigte ein entblöſster Theil der Tibia durch seine glänzend weiſse Farbe auch den Knochenbrand. Auf diese Weise hatten wir eine groſse von Haut entblöſste Fläche vor uns, welche freilich gehörige Granulation und Secretion eines gut gebildeten Eiters zeigte.

Schon am 17ten December war, beim Gebrauche eines kohlensäuerlichen Umschlages, die Bildung der Demarcationslinie so weit vorgeschritten, daſs es nur einer geringen Nachhülfe mit der Scheere bedurfte, um beide Plattfüſse aus den Fuſsgelenken zu lösen. Dabei waren die Gelenkenden der Tibia und Fibula beiderseits entblöſst und vorragend, indem die Weichtheile sich etwas höher nach oben abgestoſsen hatten. Dieselben entwickelten indeſs eine gute Granulation, welche selbst die vorragenden Knochenenden zu bedecken trachtete. Allein erst in der Mitte des Januars begannen die Condylen der Unterschenkelknochen sich abzustoſsen, und nun erst bedeckten beide Stümpfe sich mit Fleischwärzchen, und von der Mitte des Februars begann auch allmälig die Ueberhäutung derselben. Es versteht sich von selbst, daſs dieses Alles nur möglich war bei einer passenden örtlichen und innern Behandlung, von welchen die letztere im Anfange die Hauptrolle spielen muſste, indem die nervösen Erscheinungen noch sehr vorherrschten; der Camphor, das Opium, die China, Valeriana, *Aq. oxymuriat.* etc. wurden in Gebrauch gezogen. Delirien und Trockenheit der Zunge wichen hier den vergröſserten

Dosen des Opiums (zu 2 Gr.). Die Ueberhäutung der Stümpfe ging so äufserst langsam vor sich, dafs, als der Kranke zu Ende des März entlassen wurde, an jedem derselben wohl noch eine Fläche von 1½ Quadratzoll entblöfst war, deren Vernarbung Patient zu Hause abwarten sollte.

Einundneunzigster Fall. Metastatischer Brand des Unterschenkels durch die Natur allein. Prominirendes Geschwür. Baldige Genesung. — Awdotja, russische Bäuerin, 20 Jahre alt, aus Gdow im St. Petersburgischen Gouvernement, wurde am 1sten Juli 1836 aufgenommen. Patientin lieferte nur eine sehr unvollständige Anamnese: Gegen Weihnachten des vorigen Jahres war sie von einer hitzigen Krankheit befallen worden, an welcher sie 5 Wochen gelegen hatte; in der Zeit der darauf folgenden Genesung waren heftige Schmerzen im linken Fufse aufgetreten, welche sich bald bis zum halben Oberschenkel erstreckt hatten; Fufs und Oberschenkel waren blau und dann schwärzlich geworden; dann hatte sich im obern Drittheile des Unterschenkels eine eiternde Wunde rings um das Glied gebildet, welche in kurzer Zeit sich durch die ganze Fläche des Gliedes gezogen, und endlich dieses ganz abgestossen hatte. Dieses geschah gegen Ostern. Seit der Zeit hatte die sehr herunter gekommene Kranke sich wieder zu erholen angefangen, und bei ihrer Aufnahme nahm sie sich sehr wohlgenährt und kräftig aus. Der Stumpf des linken Unterschenkels war ganz mit Granulation bedeckt, die Wundfläche selbst ganz eben, als ob ein Cirkelschnitt vorhergegangen wäre, allein ohne Haut. — Es wurde der Kranken eine Expulsivbinde angelegt, der Hautrand mit Lapis touchirt, und die ganze Wundfläche durch Heftpflasterstreifen zusammengezogen. — Vom 1sten bis 14ten Juli war bei diesem Verbande die Wundfläche recht ansehnlich verkleinert, denn vom gesammten Wundrande hatte sich gegen das Centrum der Wunde hin ein neuer Hautrand von ungefähr 4 Linien Breite gebildet. — Vom 15ten bis 27sten. Die Ueberhäutung geht jetzt bei weitem langsamer vor sich, doch granulirt die Geschwürsfläche gut, und das Allgemeinbefinden der Kranken ist vorzüglich. — Vom 28sten Juli bis 2ten August. Indem die Ueberhäutung nur langsam vorschreitet, gewinnt die neu gewonnene Haut bereits ein solides Aeufseres, und das Allgemeinbefinden der Kranken bleibt ausgezeichnet gut; mit Hülfe von Krücken macht sie sich täglich einige Bewegung. — Bis zum 10ten August hatte sich die Wunde wieder um ein Ge-

ringes verkleinert. — Am 20sten August wurde Patientin entlassen: das Geschwür war bis zum Durchmesser von einem halben Zoll vernarbt, und mit schöner Granulation versehen.

Zweiundneunzigster Fall. Brand beider Füfse durch allgemeines Leiden in von Erfrierung angegriffenen Theilen erzeugt, und mit grofsen, fortwährenden Schmerzen in der Umgegend verbunden. Abstofsung. Genesung. — Johann Brockhoff, ein Gerbergesell, 21 Jahre alt, erfror sich ungefähr 4 Wochen vor Weihnachten 1835 auf einer Reise die Fersen und Zehen beider Füfse. Durch Schneeeinreibungen, Besalben mit Fett etc. begegnete er glücklich diesem Zufalle. Eilf Tage fühlte er sich danach ganz gesund. Auf einer neuen Fahrt wurde er aber von allgemeinen Fiebersymptomen befallen, kam sehr unwohl nach Hause, wo er sich sogleich zu Bette legte, und ihm dann, seinem Vorgeben nach, Kopf, Gesicht und Hals bedeutend anschwollen. Nach anderthalb Tagen verschwand aber schon diese Geschwulst, worauf denn beide Füfse schwollen, roth, sehr heifs und schmerzhaft wurden; letzteres vorzüglich Abends, im Bette und bei Bewegung. Abgesehen von dieser Fufsgeschwulst will er sich aber um diese Zeit ziemlich wohl befunden haben; er afs mit Appetit, und ging ordentlich zu Stuhle. Ein Arzt verordnete Theegetränk und eine geistige Einreibung. Am dritten Tage nach dem Beginne der Geschwulst zeigten sich schon Blasen auf den Füfsen, und er giebt an, nun erst in ein hitziges Nervenfieber gefallen zu seyn, welches aber nur 12 Tage andauerte. Patient kam darauf nach Dorpat, wo er in's Clinicum aufgenommen wurde. Sein Zustand bei der Aufnahme war folgender: Brand beider Füfse, welcher feucht war, und sich bis zur Mitte jedes Fufses erstreckte, wo er sich begränzen zu wollen schien. Grofse Schmerzhaftigkeit der kranken Parthien und der Unterschenkel; die letzteren ödematös. Grofse Aengstlichkeit des Kranken, Fieber, Nachtschweifse. — Verordnet wurden adstringirende und reizende Fomentationen, Breiumschläge; innerlich Opium, und später ein *Decoct. chin.* mit *Calam.*, *Acid. phosphor. dilut.* und *Syrup. aurant.* So bildete sich allmälig unter Verbesserung des Allgemeinbefindens eine Demarcationslinie; bald hing das Todte mit dem Gesunden fast nur durch Bänder und Knochen zusammen, und am 18ten März wurde ersteres durch Amputation zwischen Mittelfufs und Fufswurzelknochen entfernt. — Es war nicht möglich gewesen, für die entblöfste Fläche des Stumpfes irgend einen Hautlappen zu bilden; indem die noch

übrig gebliebenen Fufswurzelknochen, gleich wie die Gelenkenden der Unterschenkelknochen zugleich afficirt waren, — was sich aus der enormen Dicke der Stümpfe und dem Oedem der Unterschenkel ergab, — so wurde auch die Granulation der Wundflächen sehr torpid und ichorös; bald traten einzelne necrotische Knochentheile aus derselben hervor, und an anderen Stellen führten oberflächliche Fistelgänge zu rauhen Knochenstellen; die Fläche sah schmutzig aus, sonderte eine stinkende Jauche ab, und der Kranke hatte grofse Schmerzen. Dabei bekam er immer mehr ein cachectisches Ansehen, fieberte fortwährend, und konnte nur nach dem Gebrauche von Dover'schen Pulvern schlafen. China und Chinin innerlich, narcotische Breiumschläge und zertheilende Pflaster (*Empl. mercur. cum Empl. foetid.*) auf die Stümpfe, aromatisch-spirituöse Waschungen der Unterschenkel, und Betupfen der vorragenden Knochenpartikeln mit *Acid. sulph. concentr.*, — waren die Mittel, welche den Zustand sehr langsam verbesserten. Das Allgemeinbefinden hob sich, und Patient kam zu Kräften, die vorragenden Knochentheile bröckelten sich los, die Geschwulst der Fufsgelenke fiel ein wenig ab, und die Geschwürsflächen reinigten sich etwas. Nun erst (Ende Mai) vertrug Patient die schon früher angewandten Laugenbäder mit *Hba. sabin.*, und dieselben hatten einen ausgezeichneten Erfolg; denn nicht nur, dafs die Geschwulst der Fufsgelenke (d. h. die Verdickung des Periosteums) abnahm, sondern es verbesserte sich auch das Ansehen der Geschwürsflächen, und beim Gebrauche reizender Salben und des Lapis begann auch die Ueberhäutung derselben, welche aber nur sehr langsam vor sich schritt. Als der Kranke am 20sten Julius auf seinen Wunsch entlassen wurde, war an jedem Stumpfe noch eine offene Stelle von circa 2 Zoll Durchmesrer, mit guter Granulation versehen. Nach drei Vierteljahren zeigte er sich wieder: sein Ansehen war äufserst blühend; allein da er sich nicht geschont hatte, so waren die Stümpfe noch immer nicht vernarbt. Patient bewegte sich auf den Knieen und der vordern Fläche der Unterschenkel fort.

Dreiundneunzigster Fall. Brand beider Füfse nach einer Pernion. Garengeot'sche Exarticulation. Amputation des Unterschenkels. Genesung. — David, esthnischer Bauer, 30 Jahre alt, fuhr vor ungefähr 14 Tagen, nachdem er sich in Branntwein betrunken hatte, in einem Bauerschlitten bei strenger Kälte einen Weg von mehreren Stunden Länge. Er war zwar sehr warm bekleidet gewesen, hatte aber

enge Stiefel angehabt, und den gröfsten Theil des Weges über geschlafen. Zu Hause angekommen, legte er sich zu Bette, welches neben einem heifsen Ofen stand, und empfand alsbald heftige Schmerzen in beiden Füfsen. Diese Schmerzen sind so heftig gewesen, dafs Patient die Nacht schlaflos zugebracht hat, und sogar zwei Mal in Ohnmacht gefallen ist, trotz dem aber nichts dagegen unternahm, sondern erst am andern Morgen seine Füfse, welche bläulich gefärbt und geschwollen waren, mit Branntwein waschen liefs. Nichts desto weniger blieben die Schmerzen unerträglich stechend und juckend. Am zweiten Tage nach dieser Fahrt haben sich zu den heftig juckenden noch klopfende Schmerzen hinzugesellt, die Anschwellung der Füfse hat zugenommen, und am dritten Tage sind Blasen erschienen, welche aufplatzten, und eine übelriechende Feuchtigkeit ergossen, worauf die Zehen anfingen, eine schwärzliche Färbung anzunehmen, während sich aber die grofse Heftigkeit der Schmerzen verminderte. Diese schwarze Färbung der Füfse schritt weiter fort bis zu dem Umfange, in welchem wir die Theile bei der Aufnahme des Patienten, welche am 5ten Januar 1837 erfolgte, vom Brande ergriffen fanden. —

Status praesens. Am rechten Fufse waren die Haut, das Zellgewebe, die Muskeln und alle übrigen Weichtheile sämmtlicher Zehen, und ungefähr ein Drittheil der Mittelfufsknochen sowohl am Rücken, als auch an der *Planta pedis* bereits abgestofsen, so dafs die genannten völlig entblöfsten Knochentheile, welche schwarz und völlig leblos erschienen, wie an einem Scelette nackt hervorragten. Die Demarcationslinie zog sich vom Rücken des Fufses da, wo die Weichgebilde bereits durch freiwillige Abstofsung entfernt waren, längs den beiden Fufsrändern hin nach dem Hacken, indem die ganze *Planta pedis*, an welcher die Cutis und die oberflächliche Schichte des Zellgewebes bereits verloren gegangen waren, eine eiternde Fläche darstellte. Der Sohlentheil des Calcaneus ist entblöfst und schwärzlich gefärbt, fühlt sich mit der Sonde hart an, so dafs diese nicht in denselben einzudringen vermag, und tönt beim Anschlagen mit derselben hell wieder.

Am linken Fufse sind die Phalangen nebst den Weichtheilen bereits abgestofsen, und die Mittelfufsknochen treten, zur Hälfte ihrer sämmtlichen Decken beraubt, entblöfst und necrotisch hervor, während der ganze übrige Theil des Fufses vom krankhaften Processe verschont geblieben ist, so dafs die Demarcationsfläche

vom Rücken des Fufses senkrecht zur *Planta pedis* herabsteigt. — Beide Füfse verursachen dem Patienten heftige Schmerzen, welche durch den Zutritt der athmosphärischen Luft und durch Betastung gesteigert werden. Der Kranke nimmt sich leidend und angegriffen aus, klagt über mangelnden Appetit und gestörte Nachtruhe, während aber sonst keine objectiven Erscheinungen krankhafter Affection der drei Höhlen des Körpers zugegen sind. Der Puls ist gereizt und hart, die Secretionen normal.

Die Behandlung wurde mit einem Aderlasse von ℥Vjjj eröffnet, eine Salzabführung gegeben, und beide Füfse in einen aromatischen Breiumschlag gehüllt. Indem die Demarcationslinien bereits tief genug eingegriffen hatten, so wurde am 6ten Januar am rechten Fufse, und am 8ten am linken das Brandige durch die Garengeot'sche Operation entfernt; einen Hautlappen zu bilden war unmöglich. Die Wundflächen, mit aromatischen Kataplasmen bedeckt, wurden schmutzig, und an einzelnen Stellen hingen Fetzen abgestorbener Sehnenenden und anderer Weichtheile; dabei entwickelte sich ein gastrisches Fieber mit leichter pleurischer Affection; dieses wurde mit einer Venäsection von ℥Vj und einem Emeticum angegriffen, wonach die *Pot. Riv.* mit aromatischem Wasser und kleinen Gaben *Tart. emet.* die Regulirung des gastrischen Systemes vollendeten. Die Wundflächen blieben aber sehr torpid, und namentlich am rechten Stumpfe, wo sich am 18ten und 20sten starke arterielle Blutungen einstellten, welche man nur durch die Tamponade auf einige Zeit stillen konnte; denn die Arterienenden hatten sich zwischen die Tarsalknochen zurückgezogen. Zugleich entdeckte man am rechten Stumpfe zwei Fistelgänge, welche zu den cariösen Fufswurzelknochen führten. Dieser Umstand, und der Eintritt einer wiederholten arteriellen Blutung (am 22sten Januar), welche den Kranken sehr erschöpften, bewogen zur Amputation des rechten Unterschenkels, welche am 22sten Januar nach Langenbeck's Methode mit dem Lappenschnitte am obern Drittheile des Unterschenkels vollzogen wurde. Der Kranke fiel während der Operation aus einer Ohnmacht in die andere, und nur der kräftigen Anwendung von Analepticis verdankte er vielleicht die Erhaltung seines Lebens in jenen Augenblicken. Nachdem 6 Ligaturen angelegt worden waren, wurde zum Verbande geschritten. Dieser blieb sechs Tage liegen, während welcher Patient sich erholte; doch hielt eine grofse Hinneigung zum Gastricismus und die Aufregung eines lebhaften Wundfiebers von 48 Stunden noch einstweilen vom

Gebrauche der China ab. Die Heilung der Amputationswunde gelang keineswe̲es *per primam*, sondern schon bei der Abnahme des ersten Verbandes, am 28sten Januar, adhärirte der Lappen nur an seiner Basis, die Schnittfläche sah bleich und leblos aus, und es hatte sich aus dem innern Wundwinkel quer zur Basis des Lappens ein Fistelgang gebildet. Es wurde eine Contraapertur gemacht und ein Haarseil gezogen, welches nach 12 Tagen entfernt werden konnte, und bald darauf hatte sich der Fistelgang ganz geschlossen. Beim Gebrauche des Präcipitates, trocken und in Salben, aromatischer Breiumschläge, Injectionen aus Chinadecoct mit Chamillen- und Calmusinfusum, und innerlich der China mit Lichen und *Tr. aromatico-acid.* entwickelte sich eine lebhaftere Granulation in der Amputationswunde; zwar bildeten sich noch zwei kleine Fistelgänge, welche aber oberflächlich lagen, und sogleich gespalten werden konnten (am 14ten und 26sten Februar); die Wunde füllte sich nun rascher; mit dem März begann die Ueberhäutung des zwei Finger breiten Streifens zwischen Lappen und Stumpf, und am 15ten März war dieser Stumpf bei der Anwendung der passenden Mittel gänzlich vernarbt. — Anders hatte es sich mit dem linken Stumpfe verhalten. Hier bemerkte man am andern Tage nach der Amputation des rechten Unterschenkels einen Fistelgang von der Wundfläche aus zum Hacken des Fufses; derselbe wurde gespalten; beim Gebrauche reizender Salben reinigte sich allmälg die Wundfläche des linken Fufses, und der gespaltene Fistelgang füllte sich; allein die endlich anfangende Ueberhäutung ging nur äufserst langsam vor sich, und der rechte Unterschenkelstumpf war schon längst vernarbt, als am 4ten Mai, wo der Kranke auf seinen Wunsch entlassen werden konnte, am linken noch eine offene Stelle von ungefähr 1 Quadratzoll sich befand: die Ueberhäutung war hier in der letzten Zeit nach der Anwendung von Pflastereinwickelungen rascher vor sich gegangen; indem am linken Stumpfe noch der gröfsere Theil der Fufswurzelknochen erhalten war, so konnte der Kranke noch einige willkührliche Bewegungen mit dem Stumpfe selbst machen.

Vierundneunzigster Fall. Pernion von beiden Füfsen. Brand. Freiwillige Abstofsung an einem, die Amputation am andern Unterschenkel. — Jahn, lettischer Bauerknabe, 12 Jahre alt, ist vor 14 Tagen eines Abends aus dem Gesinde, zu welchem er gehörte, entlaufen, und

hat ungefähr 24 Stunden bei strenger Kälte in einem Walde zugebracht. Nachdem er am folgenden Abende, nach Hause zurückgekehrt, Schuhe und Strümpfe abziehen wollte, waren sie an seine Füfse angefroren; ohne jedoch hierauf weiter zu achten, legte er sich zu Bette, und obgleich er Jucken und Brennen in beiden Füfsen spürte, wandte er nichts dagegen an; schon am folgenden Morgen waren die Füfse bis auf ihren jetzigen Umfang schwärzlich gefärbt, blieben aber drei Tage hindurch gegen äussere Einwirkung und subjectiv empfindungsfähig; darauf aber ist die objective und subjective Empfindung, nicht aber das Bewegungsvermögen verloren gegangen. Von diesem Zeitpuncte an bis zu seiner Aufnahme, am 26sten Januar 1837, hat Patient, aufser einigem Schmerze während der Nächte, keine Veränderung in seinem Befinden gespürt.

Status praesens. Der rechte Fufs und ein Theil des Unterschenkels, 3 Querfinger breit vom Fufsgelenke hinauf, ist schwärzlich gefärbt, fühlt sich eiskalt an, und ist gegen eine blofse Berührung, nicht aber gegen einen tiefern Druck völlig unempfindlich. Die Zehen, mit Ausnahme des Halux, sind selbst gegen den stärksten Druck völlig empfindungslos, während die kleine Zehe dunkler, als die übrigen gefärbt ist. Besonders in der Gegend der Zehen behält der Rücken des Fufses einen tiefen Druck des Fingers für einige Augenblicke zurück. Auf dem ganzen Umfange des brandigen Fufses und der bezeichneten Parthie des Unterschenkels ist die Epidermis verschiebbar, als wäre sie von der Cutis abgelöst. — Den beiden Malleolis entsprechend ist die Cutis der Epidermis beraubt, und erscheint dadurch an diesen Stellen schwärzer, als an dem mit der Epidermis bekleideten Theile des Fufses. Dem Umfange nach erstreckt sich diese entblöfste Stelle der Cutis am innern Malleolus 4 Zoll im längsten Durchmesser, von hinten und oben nach vorn und unten schief zur Plantarfläche herabgehend, und am äufsern Malleolus in ähnlich schiefer Richtung von nur 1½ Zoll im gröfsten Durchmesser. — An der brandigen Parthie des Unterschenkels befinden sich ebenfalls solche der Epidermis entblöfste Stellen von bedeutendem Umfange. — Rings um die brandige Parthie zieht sich am Unterschenkel ein ungefähr 5 Linien breiter rother Ring herum, als dessen äufserste Gränze gegen den Fufs zu ein weifs-gelblicher Streifen erscheint. — Der übrige Theil des Unterschenkels fühlt sich normal temperirt an, verträgt einen star-

ken Druck; die Haut aber erscheint glänzend und gespannt, besonders gegen die Demarcationslinie zu.

Am linken Fufse reicht die schwärzliche Färbung nicht so weit, wie am rechten Fufse, indem sie sich hier nur einen Quadratfinger breit auf das Fufsgelenk, auf die vordere Fläche des Unterschenkels hin, erstreckt, und dann in fast senkrechter Richtung zu beiden Seiten herabsteigt, so dafs die hintere Fläche des Hackens gesund erscheint. Die Gränze dieser brandigen Affection bildet ein einige Linien breiter, rother Streifen, welcher sich wiederum durch einen unter der Epidermis durchschimmernden gelblichen Streifen vom Brandigen begränzt. — Am Hacken verliert sich die schwarze Farbe der *Planta pedis* allmälig, ohne von einer solchen Demarcationslinie begränzt zu werden.

Auch dieser Fufs fühlt sich eiskalt an, und ist gegen die Berührung unempfindlich, während ein tieferer Druck allerdings vom Patienten, auch selbst in den Zehen, empfunden wird. Ein Druck des Fingers bleibt längere Zeit zurück, und die Epidermis ist ebenfalls verschiebbar. Patient kann mit diesem Fufse sicherer und fester auftreten, und ihn, so wie die Zehen, freier bewegen.

Hier finden sich hauptsächlich drei Stellen der Epidermis beraubt; in der Gegend der beiden Malleoli, zumal am äufsern Malleolus, woselbst die entblöfste Cutis, dunkler gefärbt, sich wie eine Kruste anfühlt. Ferner zeigt sich eine solche der Epidermis entblöfste und schwarz gefärbte Hautstelle, 1 Zoll breit und 2½ Zoll im gröfsten Durchmesser, von der dritten Zehe schief herab zur innern Plantarfläche des Fufses. — Der Unterschenkel, besonders gegen die Demarcationslinie zu, ist gegen Druck unempfindlich, die Haut desselben ist glänzend, gespannt und fühlt sich heifs an. — Sonst bietet der Gesammtorganismus nichts Krankhaftes dar. —

Die Demarcationslinie schnitt schon gleich in den ersten Tagen tief in die Weichtheile ein; am rechten Unterschenkel hatte sie eine vollkommene Cirkelform angenommen, und es bedurfte hier nur der Durchschneidung einiger Flechsen, um die Knochen zu entblöfsen, welche eine Hand breit über dem Fufsgelenke abgesägt wurden (am 4ten Februar). Als am folgenden Tage auch einige necrotische Sehnen im linken Fufsgelenke durchschnitten worden waren, fiel der ganze brandige Plattfufs aus dem Fufsgelenke, und blieb nur mit dem Fersentheile an einem dünnen Hautlappen hängen, welcher mit einem Messerzuge getrennt wurde; man ent-

deckte dabei aber leider einen fingersdicken Fistelgang, welcher bis in die Mitte des Unterschenkels ging, und sehr viele dicke Jauche ausfliefsen liefs. Indem die Wunde hier eine höchst unregelmäfsige Gestalt hatte, aus der grofsen Eiterfläche viel secernirt wurde, und noch weitere Fistelgänge zu entstehen drohten, so wurde es vorgezogen, die Amputation des Unterschenkels zu machen, welche in der Mitte desselben am 13ten Febr. mit zwei Cirkelschnitten — dem einen durch die Haut, und dem zweiten, nach zurückgezogener Haut, durch die Musculatur — vollführt wurde. Nach drei Tagen wurde der erste Verband gewechselt: die Hauträuder standen in der Mitte einen Finger breit aus einander, die Wundfläche sah bleich aus. Auch hier gelang es, vorzüglich durch den Gebrauch des rothen Präcipitats, eine gute Granulationsfläche hervorzurufen; die Wunde heilte gröfstentheils *per secundam*, und war am 24sten März ganz vernarbt. Durchfälle, welche während der Behandlung eintraten, liefsen beim Gebrauche der Columbo, des Saleps und der Opiumklystiere nach; später trugen die China und kräftige Diät viel dazu bei, die Restauration der Kräfte zu bewirken. Zu bemerken ist noch, dafs die Vernarbung am rechten Stumpfe, wo sich nach der Absägung der Knochen eigentlich nur ein einfaches Geschwür befand, um 3 Wochen langsamer vor sich ging, als links, wo die Kunst der Natur unter die Arme gegriffen hatte. — Indefs, als der Kleine am 6ten Mai entlassen wurde, war auch am rechten Stumpfe nur ein kleiner Flächenraum von einigen Linien noch nicht überhäutet.

V. AFTERPRODUCTE.

Fünfundneunzigster Fall. Enormer Polyp der rechten Nasenhälfte, nach aufsen durch das Nasenbein aufgebrochen und mit Resorption der benachbarten Knochen verbunden. Exstirpation durch Spaltung der ganzen Nasenhälfte. Genesnng. — Johann, Bauer vom Gute Wollust, 26 Jahre alt, aufgenommen am 26sten August 1836, hat sich bis Ostern dieses Jahres stets einer ungetrübten Gesundheit erfreut. Um diese Zeit zeigte sich, nach seiner Angabe (wahrscheinlich war sie aber schon früher entstanden), eine Geschwulst, welche anfangs in der untern und mittlern rechten Nasenhöhle ihren Sitz hatte; später dehnte sie sich nach oben mehr und mehr, so wie zur Seite, aus. Gegen Pfingsten wurde die Anschwellung oben schmerzhaft, und brach endlich mit Ent-

leerung einer Quantität Eiters auf: Patient will keinen chronischen Catarrhalzustand der Nasenschleimhaut vor dem Entstehen des Uebels bemerkt haben. — Der gegenwärtige Zustand ist folgender: Aeufserlich bemerken wir an der rechten Nasenhälfte eine glatte, röthliche, hart anzufühlende Geschwlst, welche nach oben sich über die Glabelle und den innern Augenwinkel, diesen bedeckend, erstreckt; zur Seite hin wird sie von dem *Proc. maxill.* des Wangenbeins begränzt; die Gegend des Oberkieferbeins überziehend, setzt sie sich nicht ganz bis zum Winkel des Mundes, diesem eine schiefe Richtung nach rechts und unten ertheilend, fort, dabei bleibt der untere Theil der Oberlippe ganz von ihr befreit; der Nasenrücken, so wie auch das *Sept. nar.* werden durch sie stark nach links gedrängt, wodurch die linke Nasenhöhle sehr verengt wird. Die Haut, welche diese Geschwulst bedeckt, ist deutlich mit Gefäfsen injicirt, geröthet, glatt und gespannt anzufühlen; oberflächlich berührt zeigt sie keine bedeutende Härte; drückt man etwas stärker, so läfst sich die darunter liegende Masse deutlich härtlich, an manchen Stellen knorpel- und knochenartig, wie oben am inneren Rande des Auges, anfühlen. Nach oben ist die Geschwulst in ein Geschwür übergegangen; der Grund desselben ist mit einer grünlichen, mehr schleim- als eiterähnlichen Masse bedeckt; an einer Stelle war aber eine körnige, bei der Berührung leicht blutende Substanz zu sehen. Was das Innere der Nase anbetrifft, so bemerkt man eine harte, knorpelähnliche, blasse, bei der Berührung nicht blutende, nicht schmerzhafte Geschwulst in der rechten Nasenhälfte; mit der Sonde kann man überall an der vordern Seite derselben unter der Haut herumgehen, zum Septum hin aber nicht; mittelst Untersuchung mit der Sonde wird man auch gewahr, dafs die äussere Nasenhöhlenöffnung mit der Geschwürsöffnung oben in der Gegend des Auges communicirt; dieses kann die Annahme, dafs der grünliche Boden des Geschwürs weiter nichts als Schleim sey, bestätigen; die körnige, leicht blutende Substanz gehört der innern Geschwulst des Polypen selbst an. In der Mundhöhle fühlt man den *Proc. palatin. oss. maxil. super.* erweicht, theilweise resorbirt und etwas nach unten gedrängt, nach hinten und rechts. (Siehe die Abbildung.)

Cur. Nachdem durch einen Hautschnitt vom untern Augenrande bis zur Oeffnung der rechten Nasenhöhle die ganze rechte Nasenhälfte aufgeschlitzt und dadurch der Polyp blosgelegt worden war, wurde er theils mittelst der Hand, theils mittelst des

geknöpften Pott'schen Fistelmessers sammt seinen Anheftungen herausgenommen. Die hierdurch bewirkte Höhle, nachdem sie von allen Ueberresten des krankhaften Products, so wie von den coagulirten Blutmassen befreit war, hatte eine bedeutende Gröfse; sie erstreckte sich ununterbrochen von dem Gesichte vorn bis zum Schlunde nach hinten; oben vom Auge und dem Siebbeine bis zum *Proces. palatin. oss. maxill. super.* (welcher übrigens theilweise resorbirt war) nach unten, seitlich von dem zur Seite getriebenen *Proc. front. oss. max. sup.* rechts, bis zum *Sept. nar.*, und, da ein Theil desselben mit dem Polypen entfernt wurde, bis zur linken Nasenhöhle. Aufgeweicht, theilweise resorbirt und von einander entfernt zeigten sich der *Proc. front. max. super.*, so wie das *Os nas.* der rechten Seite. Das *Os lacrym.*, so wie ein Theil des *Oss. ethmoid.* derselben Seite waren von der Geschwulst gänzlich zerstört. Durch die Operation wurde ein Theil der knöchernen Scheidewand, so wie die beiden untern Muscheln, woran der Polyp befestigt war (und die zum gröfsten Theile resorbirt und mit der Geschwulst verschmolzen waren), entfernt. Sonst hatte der Polyp auch noch andere Anheftungspuncte an verschiedene Theile der Nasenhöhle nach oben und aufsen. — Seiner Structur nach konnte man ihn zu den Schleimpolypen zählen, jedoch war ein Theil desselben, welcher eine Anheftungsstelle bildete, mehr fibrös, und ein Paar andere kleine Stellen, nach vorn zu, sarcomatös; der gröfste Theil desselben jedoch stellte eine weiche, elastische Masse mit traubenförmiger Oberfläche dar, und diese ging an vielen Stellen in die Schneider'sche Haut über, so dafs von einer eigentlichen Wurzel des Polypen nicht die Rede seyn konnte, indem er mit sehr breiter Basis aufsafs. — Die Blutung war nicht sehr stark. Die Hautwunde, nachdem die Ränder derselben mit der Scheere etwas abgetragen waren, wurde mit der umwundenen Naht vereinigt, um die *Prima intentio* zu bewirken. Innerlich wurde in die Nasenhöhle etwas mit kaltem Wasser angefeuchtete Charpie gebracht, und kalte Umschläge auf die ganze Nase verordnet. Die Hautwunde schlofs sich *per primam*, und aus der Nasenhöhle entleerten sich noch in der Folge krusten- und membran-ähnliche Theile, deren Abstofsung durch aromatische Injectionen befördert wurde. Endlich, am 16ten Septbr., wurde auch noch die in der Nähe der Nasenwurzel befindliche, oben beschriebene Oeffnung vereinigt, indem ihre Ränder mittelst zweier Ovalschnitte blutig gemacht, und durch die umschlungene Naht zusammengezogen

wurden. Sie heilten nicht ganz *per primam*, jedoch wurde eine kleine, eiternde Stelle durch öfteres Betupfen mit Lapis zum Verschliefsen gebracht. Als Patient am 28sten Septbr. entlassen wurde, war zwar die rechte Nasenhälfte noch etwas stark gewölbt, allein bei weitem geringer, als vor der Operation, und der Kranke athmete auch durch diese Nasenhöhle ganz frei.

Zum vierten Male exstirpirte ich hier einen sehr bedeutenden Nasenpolypen, verbunden mit Ausdehnung, Erweichung und Resorption der Nasenknochen und des Oberkieferbeins. Jedesmal safs die Geschwulst mit einer breiten Basis auf; jedesmal entsprang sie von der äufsern Wand der Nasenhöhle; immer waren die Conchen mit der Substanz des Pseudoproducts innig verschmolzen, resorbirt und verdünnt; jedesmal war der Polyp von gemischter Beschaffenheit. Bekannt genug ist die gewöhnliche Eintheilung der Polypen; es ist aber für mich keinesweges ausmacht, ob die vesiculöse, einer Mola ähnliche Pseudoorganisation aus der Schleimhaut zu derselben Species von Krankheit gehört, als diejenigen Afterproducte, die man unter dem Namen der fibrösen Polypen begreift. Es ist bekannt, dafs der berühmte Dupuytren die fibrösen Polypen der Gebärmutter auch als eine besondere Classe von fibrocartilaginösen Excrescenzen dieses Organs betrachtete, und wirklich, nur mit Ausnahme des gemeinschaftlichen Sitzes beider Krankheitsformen — der Schleimhaut — unterscheiden sie sich himmelweit von einander, sowohl ihrer Structur, als ihrem Verlaufe nach. Wie kann man z. B. eine derbe, fest sitzende, aus der Textur der Schleimhaut entsprungene, sehr häufig bedeutende Gefäfse in sich enthaltende Substanz (die sogenannten fibrösen Polypen) mit der blasenähnlichen, lockern, leicht zerreifsbaren Masse eines Schleimpolypen vergleichen? Die Höhlen, in welchen jene fibrösen Excrescenzen sizzen, leiden auch ganz anders, als bei der Gegenwart von Schleimpolypen; die Knochen, z. B. der Nasenhöhle, sind stets erweicht und resorbirt; in dem hier erzählten Falle war das Nasenbein so dünn, wie ein Pergamentblatt, und liefs sich leicht durschneiden; daher diese enorme Difformität, diese Auftreibung der ganzen Gesichtshälfte, und die Erscheinungen eines starken Blutdranges gegen den Kopf, die Delirien etc., die ich bei solchen Patienten beobachtet habe. Es ist freilich wahr, dafs ich in allen von mir beobachteten Fällen nie eine reine fibröse Excrescenz der Nasen-

höhle gesehen habe, wie das im Uterus zu seyn pflegt; die Nasenexcrescenzen waren stets von vermischter Beschaffenheit, die Wurzel und der hinterste Theil der Geschwulst besafsen eine der fibrösen ähnliche Textur, indem der vordere Theil vesiculös und molenartig war; das zeigt aber, meiner Meinung nach, nur die Analogie, und nicht die Identität von beiden pathologischen Producten, wie es auch z. B. mit dem *Fungus medullaris* der Fall ist. Noch vor Kurzem habe ich eine exstirpirte Brustdrüse untersucht, wo sich stellenweise eine fungöse, und wieder stellenweise eine deutlich scirrhöse Textur zeigte; dafs diese Erscheinung bei der Degeneration des Hodens stattfindet, weifs ich auch aus der Erfahrung, — alles das aber beweist nur, dafs der Markschwamm und der Scirrhus zwei analoge, aber keinesweges identische Pseudoproducte sind; dasselbe ist mit den fibrösen und den Schleimpolypen der Fall; man trifft diese beiden Pseudoorganisationen zusammen und getrennt von einander an; es ist daher consequenter, wie mich dünkt, beide pathologisch verschiedene Afterproducte nicht unter einem Namen zu begreifen. Die operative Methode, welche ich in diesem Falle ausgeführt habe, die Spaltung der Nase, scheint mir auch die einfachste und die rationellste zu seyn; ich glaube, kein Wundarzt wird mir, bei dem jetzigen Stande der Wissenschaft, daraus einen Vorwurf machen, das ich hier die Nase gespalten habe; das Vorurtheil gegen die Verletzungen der Knorpel ist mit den Fortschritten der plastischen Chirurgie verschwunden; die Wunden dieser Gebilde heilen, wie auch in unserem Falle, vortrefflich *per primam*. Ich halte es für nöthig, sogar bei weniger ausgebildeten Nasenpolypen, als es dieser war, die Nase zu durchschneiden; die Durchschneidung des Nasenloches hebt wirklich schon ein wichtiges Hindernifs für das Hervortreten der Polypen nach aufsen, und verschafft dem untersuchenden Finger und der Zange viel mehr Raum. In unserm Falle liefs sich der ganze Nasenknochen sehr leichr durchschneiden. Die Entfernung der Conchen wurde mit keinen üblen Folgen verbunden, die Blutung war gering, liefs sich stillen durch kalte Einspritzungen und leichte Tamponade, die Reaction war unbedeutend; was das Recidiv anbetrifft, so hatte ich es hier gewifs weniger zu befürchten, weil die gröfste Portion der Nasenschleimhaut und der Conchen, wo der Polyp seinen Sitz hatte, entfernt wurden. — Die Difformität des Gesichts wurde durch die Operation nicht bedeutend vermindert, die aufgetriebenen Knochen der Umgegend (das Oberkieferbein) standen dem offenbar

im Wege; übrigens müssen diese Knochen, nach den allgemeinen Gesetzen unsers Organismus, sich wieder auf ihr natürliches Volumen reduciren, nachdem die ausdehnende Kraft entfernt worden ist; ich suchte durch zwei kleine Cautelen die Difformität zu verbessern, 1) indem ich bei der ersten Operation einen Theil der übermäfsig erweiterten kranken Nasenhälfte durch den Schnitt wegnahm, und 2) die Oeffnung am Nasenrücken durch Abtragen der Hauträuder (mit einem Ovalschnitte), durch Appräpariren dieser Ränder von den Knochen, und Anlegen der Insectennaht verschlofs. —

Sechsundneunzigster Fall. In Erweichung übergegangener Fungus des Oberkieferbeins und des Jochbeins. Exstirpation. Vollkommen gelungene Wangenbildung aus der Haut des Halses. Plötzlicher Tod, zwei Monate nach der Operation. — Babbe, lettische Bäuerin, 62 Jahre alt, weifs über ihren frühern Gesundheitszustand wenig anzugeben. Vor 12 Jahren litt sie, ihrer Aussage nach, am Nervenfieber, nach dessen Verlaufe sich am äufsern Winkel des rechten Auges eine nufsgrofse, harte, schmerzlose Geschwulst zeigte, welche, an Gröfse weder zu- noch abnehmend, vor 3 Jahren in ein Geschwür überging; zugleich fing die Geschwulst auch an, sich weiter nach aufsen und unten zu verbreiten, so dafs durch dieselbe das Auge der Patientin geschlossen wurde. Heftiger, flüchtiger Schmerzen wegen, von welchen sie in den letzten Jahren sehr gequält wurde, wandte sie sich an einen Arzt, welcher die Geschwulst nur mit warmer Milch waschen liefs, und häufig abführende Salze verordnete; aber es wurde mit dem Zustande der Patientin nicht besser. Am 22sten August 1836 meldete sich Patientin im hiesigen Clinicum zur Aufnahme, wo die nähere Untersuchung Folgendes ergab:

An der rechten Seite des Gesichts befindet sich eine 8 Zoll lange, und 5 Zoll breite, harte, höckerige, bläuliche, rothbräunliche, unbewegliche, nicht eben heifs anzufühlende, nicht genau begränzte, bei der Berührung wenig schmerzhafte Geschwulst, nur zuweilen stellen sich flüchtige, heftige Schmerzen ein. Die Geschwulst erstreckt sich nach aufsen bis zum Winkel des Stirnbeins, zieht sich 4 bis 5 Linien von dem Ohrknorpel entfernt, längs desselben hinab, bleibt 1 Finger breit von dem Winkel der *Maxill. infer.* entfernt; nach unten bedeckt sie die ganze obere Kinnlade, noch etwas über den Alveolarrand derselben hinüber-

ragend; nach innen zieht sie sich zur Nase hinab, bedeckt die ganze äufsere Seite derselben, sie schief zur Seite drängend, so dafs das rechte Nasenloch verkleinert erscheint; nach oben bis zum *Proc. nasal. oss. front.* sich in den innern Augenwinkel hineinziehend, das untere Augenlied ist von ihr gegen 1 Zoll in die Höhe getrieben; dann zieht sie sich bogenförmig über die Augenbraunen hinauf, das Augenlied herabdrängend, so dafs sie dieses Auge verschliefst. Ungefähr in der Mitte der Geschwulst wird ein kleines, 2 Linien langes und breites, tiefes Geschwür sichtbar, über demselben ein gröfseres, das sich bis zum äufsern Augenwinkel erstreckt, 2 Zoll lang und $\frac{1}{2}$ Zoll breit, mit theilweise wulstigen, theilweise nach innen umgeschlagenen, höckerigen, zackigen, harten Rändern; der Grund des Geschwürs ist ungleich, steinhart, mifsfarbig, schmutzig-gelb, giebt einen torpiden Character zu erkennen; es wird vom Geschwüre eine reichliche, anfangs dem Serum des Blutes ähnlich sehende, später die Wäsche blutig färbende, nicht stinkende Flüssigkeit ausgesondert; der Grund ist theilweise mit schmutzigem Eiter bedeckt. Oeffnet man das obere Augenlied, so erscheint die Cornea normal, eben so auch die *Conjunctiva scleroticae* am innern Augenwinkel, am äufsern ist sie ödematös, von weifs-röthlicher Farbe; Patientin vermag den Bulbus nach allen Richtungen zu bewegen, und kann sehen, wenn man ihr das obere Augenlied aufgehoben hat. Weder die Drüsen der Umgegend, noch die Inguinal- und Axillardrüsen sind angeschwollen; doch giebt Patientin an, dafs bei heftigen Schmerzen in der Geschwulst die Submaxillardrüsen anschwellen; die benachbarten Venen lassen auch nichts Abnormes bemerken. Das Allgemeinbefinden ist ungetsört.

Der Anfang der Behandlung wurde mit lauwarmen Breiumschlägen auf die Geschwulst gemacht (den 22sten und 23sten August), und darauf, am 24sten August, zur Exstirpation der Geschwulst geschritten. Zu diesem Ende wurden mit einem Dieffenbach'schen Scalpelle zwei ovale Schnitte gemacht: der äussere fing von der Mitte des untern Randes des Unterkiefers an, ging längs dem Oberknorpel vorbei über die Schläfe, und endigte über der Augenbraune; der innere Schnitt hatte einen gleichen Anfang, wurde über die Mitte der Nase, und dann bogenförmig bis zum innern Winkel des Auges geführt. Hierauf wurde die Geschwulst mit langen Messerzügen von der Umgebung und den untergelegenen Theilen losgetrennt, erst an der äufseren, dann inneren und untern Seite, und zuletzt an der obern in der Um-

gegend des Auges. Bei Entfernung der Geschwulst ergab es sich, dafs dieselbe sich in das *Antr. Highmor.* selbst hinein erstreckte. Es wurde daher die ganze vordere Wand dieser Höhle mit entfernt, eben so das *Os zygomat.*, das untere Augenlied, ein kleiner äufserer Theil des obern, der ganze *Marg. orbit. max. super.*, der obere Theil des rechten Nasenknorpels, der *Duct. Stenon.*, so dafs die Wunde gleich nach der Operation folgendes Ansehen darbot: Oben hing der *Bulb. oculi*, seiner festen Wände beraubt, frei in die Wunde hinab; links erschien das *Sept. nar.*; der untere Theil des rechten Nasenknorpels, die Lippen, der äufsere Mundwinkel waren erhalten; im unteren Theile der Wunde erschienen die Alveolarränder der *Maxill. super.* und *infer.*, oben mit 4, unten mit 3 Backenzähnen; das Blut flofs durch den Zwischenraum der beiden Alveolarränder in den Mund und wurde fortwährend ausgeworfen; am äufsern Theile der Wunde erschien der *M. masseter* fast in seiner ganzen Ausbreitung, den aufsteigenden Ast und den Winkel der *Max. infer.* bedeckend; am äufsern obern Theile der Wunde ragte ein kleines übrig gebliebenes Stück des *Os zygomat.* hervor, welches später mit der Knochenscheere entfernt wurde. Die Mitte der Wunde nahm das geöffnete *Antr. Highmor.* ein. — Hierauf wurden zwei Arterien unterbunden, und die Wunde mit kaltem Wasser rein ausgewaschen und ausgespritzt. Um die Wunde nicht der freien Luft auszusetzen, um sie zu bedecken, mufste man sich Haut aus der Nachbarschaft zu verschaffen suchen. Es wurden daher die Hautschnitte nach unten zu beiden Seiten gegen 4 Zoll, wobei die *V. jugul. ext.* sichtbar wurde, verlängert, die Haut vom Zellgewebe lospräparirt, so dafs man einen ungefähr 4 Zoll langen und 2½ Zoll breiten Hautlappen erhielt. Eben so wurde auch die Haut über dem *Sept. nar.* und auf der linken Seite der Nase, die Haut der Augenbraunen und des Stirntheils über der Augenbraune, die Haut der Schläfe lospräparirt, und dann, nach einer Pause von einigen Minuten, mit Vereinigung dieser Hautlappen angefangen, so dafs die ganze Wundfläche mit Haut bedeckt wurde. Der Hautlappen des Halses wurde nämlich in die Höhe gezogen, mit dem Hautlappen des Mundwinkels, der Nase links durch Suturen vereinigt, rechts mit dem Hautlappen vor dem Ohrknorpel, oben mit dem Hauptlappen der Schläfengegend. Um die dadurch entstandene Spannung des obern Augenliedes zu vermeiden, wurde am äufsern Rande desselben ein Einschnitt gemacht. Unter dem Auge blieben zwei Oeffnungen nach, welche mit Charpie und

Pflasterstreifen bedeckt wurden. Patientin benahm sich während der ganzen Operation ziemlich ruhig. (S. d. Abbild.) — Abends. Kein Fieber, aber starke Schmerzen in der Wunde; die Obstsuppe wurde mit Appetit gegessen. Eisumschläge.

Den 25sten. Gestern, später am Abende, hatte Patientin Fieberschauer gehabt; durch Chamillenthee erwärmte sie sich. In der Nacht hatte sie etwas geschlafen; es war ein Stuhl erfolgt. Die Schmerzen in der Wunde dauerten fort; wenig Durst, der Puls 72, etwas härter, die Nase zeigt sich stark geschwollen. Es wurde Charpie, mit Oel getränkt, auf dieselbe gelegt, mit den Eisumschlägen auf den Kopf und die Wunde fortgefahren, als Gurgelwasser zum Ausspülen des Mundes verschrieben: *R. Dec. alth.* ℥Vjjj, *Succ. liquir.* ʒjj.

Den 26sten. Die Wundränder und die Nase stark angeschwollen; unter dem Auge hat sich der Hautlappen schwarz gefärbt, Patientin fühlt starke Schmerzen, Puls 82, kein Stuhl ist erfolgt, sie hat mit Appetit gegesen, die Eisumschläge sind ihr angenehm. Am Abende soll sich gestern wieder ein Fieberschauer eingestellt haben. Es wurden heute die Insectennadeln entfernt, des Schmerzes wegen 10 Blutegel, *Aq. Goulard.* mit Zusatz von rothem Weine auf die Geschwulst warm aufzulegen, und ein abführendes Klystier aus *Sal. mirab. Glaub.* verordnet, die Eisblase auf dem Kopfe beibehalten. — Am Abende hatten die Schmerzen etwas nachgelassen, waren aber noch immer recht heftig, so wie auch die Hitze und Röthe, woher 30 Blutegel angesetzt wurden. Zum Umschlage, aus *Aq. Goulard.* und *Vin. rubr.* bestehend, wurde noch ℥j *Aq. vulner. Theden.* hinzugesetzt, und die kalten Umschläge auf dem Kopfe beibehalten. Nach dem Klystiere war Patientin zu Stuhle gewesen. Am Abende wurde der Verband erneuert und noch einige Suturen entfernt.

Den 27sten. Die Schmerzen haben nachgelassen, eben so die Geschwulst, Röthe und Hitze der Wundränder. Kein Fieberschauer ist mehr gewesen. Puls 71, der Kopf schmerzt nicht mehr. Die Wundränder sind verheilt, das obere Stück des Hautlappens unter dem Auge fängt an sich abzustofsen, die Demarcationslinie hat sich gebildet. Es wurden heute wieder einige Suturen entfernt, und mit dem gestern Verordneten fortgefahren.

Den 28sten. Die Wunde nahm sich torpid aus. Patientin klagt über Schmerzen in der Gegend der unteren Kinnlade und des obern Augenliedes; die Wunde wurde mit reizenden Salben verbunden, und Einspritzungen von Eichenrindendecoct und *Tra.*

myrrh. gemacht, ferner 10 Blutegel an den Winkel des Unterkiefers und 10 an das obere Augenlied gesetzt.

Den 29sten. Da die Demarcationslinie sich deutlich ausgebildet hatte, so wurde der brandig gewordene Hautlappen mit der Scheere entfernt, und der Verband mit denselben Salben und derselben Einspritzung erneuert. Das Allgemeinbefinden der Patientin war gut. Es wurden ihr Breiumschläge verordnet, da sie über Spannung und über zuweilen sich einstellende Schmerzen im Hautlappen geklagt.

Den 30sten. Da sich die Wunde noch immer torpid zeigte, so wurde eine reizende Salbe aus *Ung. basilic.* ℥j mit *Tr. myrrh.* und *Hydrarg. praec. rubr.* āā ʒjj auf Charpie in die Wunde zu legen verschrieben, der oben angeführte warme Umschlag fortgesetzt, eben so die Injection des Eichenrindendecocts. Im Allgemeinbefinden keine Störungen.

Den 1sten Septbr. Die Kranke klagt über geringe Schmerzen; in der Wunde zeigen sich gute Granulationen. Das Allgemeinbefinden ungestört. Dieselben Mittel.

Den 2ten. Die Kranke klagt über Schmerzen im ganzen Kopfe, besonders aber in der Wunde. Das Allgemeinbefinden sonst ungestört.

Den 3ten. Heftige Schmerzen in der Wunde und im Auge, welche Patientin in der Nacht nicht schlafen liefsen; zwei flüssige Stühle sind erfolgt, kein Appetit, der *Bulb. oculi* stark angeschwollen, sehr schmerzhaft bei der Berührung, die Hornhaut exulcerirt, der Puls 82. Heute wurden 10 Blutegel gesetzt und die Wunde mit einer erweichenden Salbe verbunden.

Den 4ten. Die Schmerzen haben nachgelassen, das Allgemeinbefinden gut. Es hatte sich am Rande der untern Kinnlade eine erhabene Stelle gebildet, welche Fluctuation deutlich fühlen liefs; bei Eröffnung mit einer Lancette flofs gutes Eiter aus. Die Wunde wurde mit erweichender Salbe verbunden.

Den 5ten. Patientin hatte Husten; die Wunde zeigt gute Granulation, und zieht sich mehr zusammen. Sie wurde wieder mit reizender Salbe verbunden, und ein *Empl. vesic. ordin.* auf die Brust gelegt. Das Allgemeinbefinden sonst gut.

Den 7ten. Die Wunde hat ein gutes Aussehen. Patientin klagt über stechende Schmerzen in der Wunde, dem Auge und der halben Seite des Kopfes; Husten. Derselbe Verband, und Abends *Pulv. Dov.* Gr. V No. II.

Den 8ten. Die stechenden Schmerzen haben nachgelassen. Die Wunde wurde mit *Merc. praecip. rubr.* bestreut, und derselbe Verband angelegt.

Den 9ten. Es haben sich auf der Wunde, welche sonst ein gutes Ansehen darbietet, Flocken gebildet. Fortwährender Husten. Es wurde ein *Empl. canthar. perpet.* auf die Brust gelegt, und beschlossen, später hier eine Eiterung zu unterhalten. Verband derselbe.

Den 10ten. Die Wunde ist kleiner geworden, die Oeffnung nach dem Munde hin fängt an sich zu schliefsen, das Allgemeinbefinden gut, nur hat der Husten zugenommen. Es wurden ihr gegen denselben *Spec. pector.* zum Thee verordnet, und das Dover'sche Pulver wiederholt. Derselbe Verband.

Den 12ten. Der Zustand der Wunde eben so, daher derselbe Verband, mit Ausnahme, dafs die Wunde mit *Lap. infern.* betupft wurde. Der Husten noch immer vorhanden. Es wurde in die wunden Stellen der Brust, durch das *Empl. perpet.* erzeugt, *Ung. sabin.* eingerieben, mit dem Thee und dem *Pulv. Dov.* fortgefahren.

Den 14ten. Die Wunde wird immer kleiner, ihr gutes Ansehen beibehaltend. Die Fontanellen auf der Brust fangen an zu eitern.

Den 15ten. Die Oeffnung der Wunde nach dem Munde hin hat sich fast ganz geschlossen. Das Allgemeinbefinden, mit Ausnahme des Hustens, ungestört.

Den 18ten. Der Zustand der Wunde gut, die Oeffnung nach dem Munde hin hat sich ganz geschlossen, so dafs nur noch die Höhle unter dem Auge sichtbar ist, weder mit der Nase, noch mit dem Munde in Verbindung stehend. Die Präcipitatsalbe wurde verstärkt. Die Fontanellen auf der Brust machen Beschwerden, der Husten dauert aber noch immer fort; daher jene ihr, an jedem Arme eine, angelegt wurden. Verband, Thee und *Pulv. Dov.* wiederholt.

Den 19ten bis 21sten. Es wurden heute (den 21sten) einzelne kleine Knochenstückchen aus der Wunde gezogen, Ueberreste des *Proc. zygomat.* Die Wunde zeigt dasselbe gute Ansehen.

Den 22sten bis 24sten. Gutes Aussehen der Wunde. Der Husten ist geringer geworden. Es wurde heute (den 24sten) für gut befunden, den Verband zwei Tage stehen zu lassen, und ihn dann zu verändern.

Den 26sten. Neuer Verband, bei welchem die Wunde dasselbe gute Ansehen zeigte. Sie wurde heute mit *Ung. saturn. c. Zinco* verbunden.

Den 27sten bis 30sten. Verband. Die Wunde mit *Merc. praecip. rubr.* bestreut. Patientin wurde heute (den 30sten) das *Decoct. Zittmanni* zu 1 Pfd. täglich, sowohl vom starken, als auch vom schwachen, an einem Tage zu verbrauchen, verordnet.

Den 1sten bis 7ten Octbr. Die Wunde zieht sich immer mehr zusammen. In jede Fontanelle der Arme wurden vier Erbsen gelegt. Das Decoct hat etwas auf den Stuhl gewirkt. Die Kräfte der Kranken gut.

Den 8ten. Das *Decoct. Zittmanni* hat stark auf den Stuhl gewirkt, acht flüssige Stühle sind erfolgt, der Unterleib gegen Berührung sehr schmerzhaft, der Puls beschleunigt. Es wurde das Decoct ausgesetzt.

Den 9ten. Patientin fühlt sich schwach, der Schmerz hat nachgelassen, die Stühle sind geringer geworden. Zur Hebung der Kräfte wurde ihr verordnet: *R. Rad. valer.* ʒjjj, *Inf. c. Aq. fervid. ad colat.* ℥Vj *adde Aeth. sulph.* ʒj M.D.S., zweistündlich 1 Eßlöffel voll. Gegen Abend 1 *Pulv. Dov.* aus Gr. X.

Den 10ten bis 13ten. Patientin fühlt sich besser. Die Wunde zeigt ein gutes Aussehen. Die Fontanellen eitern gut.

Den 14ten. Die Wunde behauptet ihr gutes Ansehen; das Allgemeinbefinden ist aber verändert: die Kranke klagt über starken Husten, Durchfall und große Schwäche. Es wurde verordnet: *R. Dec. salep* ℥Vj, *Tr. theb.* ♃j, *Syrup. rub. id.* ℥j M.D.S., zweistündlich 1 Eßlöffel. Außerdem noch Brustthee und *Ol. oliv.* warm in die Brust einzureiben.

Den 15ten bis 19ten. Der Husten hat etwas abgenommen, und die Kranke fühlte sich stärker. Dasselbe Verfahren.

Den 20sten bis 24sten. Die Wunde zeigt ein torpides Ansehen, und keine Neigung zur weiteren Heilung. Husten mit Auswurf eines kugeligen Schleimes ist noch immer zugegen. Brustthee und Abends 1 *Pulv. Dov.* Gr. X, und Einreibungen von warmem Oele in die Brust werden wiederholt. Der Kräftezustand hat sich so ziemlich erhalten. Es wurde ein *Empl. vesic. ord.* auf die Brust gelegt, und folgende Mixtur verordnet: *R. Rad. arnic.* ʒjj, *Infund. c. Aq. fervid. ad Colat.* ℥Vj *adde Mucil. gi. arab.* ʒjj, *Oxymell. squillit.* ℥β M.D.S., zweistündlich 1 Eßlöffel.

Den 25sten Patientin hat viele flüssige Stühle gehabt, der Husten hat abgenommen, der Kräftezustand verfallen, die Gemüthsstimmung trübe, besorgt. Die Wunde immer torpid. Es wurde die gestern verordnete Mixtur beibehalten, derselben aber ℈j *Tr. theb.* und nur ʒj *Oxym. squillit.* hinzugefügt. Am Abende erhielt sie 2 *Pulv. Dov.*, jedes aus Gr. X bestehend.

Den 26sten. Die durchfälligen Stühle dauern fort, der Kräftezustand verfällt; der Husten hat aber abgenommen. Es wurde die Mixtur ganz ausgesetzt, und nur Abends die *Pulv. Dov.* gegeben.

Den 27sten bis 28sten. Die Stuhlgänge werden geringer, der Kräftezustand derselbe, so wie der Zustand der Wunde. Es wurden der Patientin täglich zwei Gläser rothen Weins gegeben, nach welchen sie sich sehr erquickt fühlte. In jede Fontanelle des Armes statt 4 nur 2 Erbsen.

Den 29sten. Wieder einige flüssige Stühle, gegen welche ein Klystier, aus *Dec. amyl.* und *Tr. theb.* bestehend, angewandt wurde, und folgende Mixtur: *R. Aq. menth. crisp.* ℥jj, *Aq. simpl.* ℥jV, *Extr. columb.* ʒj, *Tr. theb.* ℈j M. D. S., zweistündlich 1 Eßlöffel. — Die Wunde anbetreffend, so hat sich die Höhle unter dem Augapfel vergrößert, indem dieser sich beträchtlich zusammengezogen hat, und mit den Seitenwänden der Orbita verwachsen ist; der Grund der Wunde zeigt denselben torpiden Zustand.

Den 30sten bis 31sten. Die Mixtur bekommt der Kranken sehr gut, nach dem Klystier ist täglich nur ein Stuhl erfolgt, Patientin nimmt sich sehr erfreut über ihre Besserung aus.

Den 1sten Novbr. Derselbe Zustand, dieselben Arzeneimittel; das Klystier wurde aber ausgesetzt, da auch heute nur ein Stuhl erfolgt war.

Den 2ten. Flüssige Stühle, daher das Klystier und dieselben innern Mittel wiederholt wurden.

Den 3ten. Patientin fühlt sich wohl; es war nur ein Stuhl erfolgt, der Husten belästigt sie nur wenig, die Wunde macht keine Fortschritte in der Heilung. Schnell, in einem Augenblicke, veränderte sich der Zustand am Nachmittage. Nachdem die Kranke mit gutem Appetite ihr Mittagsmahl verzehrt und ihr Glas Wein getrunken hatte, schrie sie um 3½ Uhr plötzlich auf: Ach, wie wird mir! zeigte auf den Magen, krümmte sich nach vorn, schrie zwei Mal laut auf und — starb.

Die am andern Tage sehr sorgfältig angestellte Section ergab keine bemerkenswerthen Resultate; denn weder in einem Unterleibs-, noch in einem Organe der Brusthöhle zeigte sich eine organische Veränderung; der ganze *Tract. int.* war durch Gase aufgebläht, dünnhäutig, am Ende des Dünndarms ein Paar kleine, flache Geschwürchen. Die Lungen ödematös, doch keine Spur einer Hepatisation, oder sonstigen Gewebesveränderung. Auch das Gehirn endlich, welches genau untersucht wurde, war ganz gut beschaffen, und selbst, nachdem der Rückenmarkscanal seiner ganzen Länge nach geöffnet worden war, fand man nur Normales.

Auf drei Dinge will ich den Leser bei dieser Krankheitsgeschichte aufmerksam machen. 1) Auf die Beschaffenheit des Afterproducts, das offenbar aus dem Periosteum und Knochen seinen Ursprung nahm. Es war bereits in Erweichung übergegangen, man fühlte die Fluctuation an mehreren Stellen desselben, und bei der Durchschneidung zeigten sich mehrere Höhlen angefüllt mit jauchiger Flüssigkeit und mit einem käseähnlichen, weifslichen Stoffe, in welchem auch einige Knochenpartikelchen leicht nachzuweisen waren; der gröfste Theil des *Os zygomat.* war zerstört und in der Geschwulst vergraben; das Oberkieferbein war so weich, dafs es sich mit dem Messer leicht schneiden liefs; die härteren Stellen der Geschwulst waren knorpelartig beschaffen. Der Sitz der Geschwulst machte das Aussehen der Patientin gleich nach der Operation höchst merkwürdig, wie uns das die Abbildung zeigt. Ich will die Geschwulst weder *Osteosarcom*, noch *Osteosteatom* nennen, um Verwechselungen mit andern gutartigen Afterproducten zu vermeiden, denen ähnlich, die ich unten in einem Falle beschreiben werde. Ich überlasse es dem Leser selbst, das Afterproduct, nach Belieben, *Fungus* oder *Carcinom* zu nennen. — 2) Auf die Operationsmethode. Die Genoplastik, die ich hier ausgeführt habe, möge man sie mit Velpeau „die Indische Methode," oder sonst wie nennen, gelang fast vollkommen; ausgenommen der Rand des obern Theiles des Lappens, welcher den Raum von höchstens einem halben Zoll einnahm, und die Eiteransammlung unter dem Lappen, die ich durch eine Contraapertur aufhob, entsprach die Form der Wange vollkommen unsern Erwartungen; durch die Entwickelung des Narbengewebes auf ihrer innern Fläche war sie fest und derb geworden, und sah sogar rundlich aus, indem der Lappen die ge-

wölbte Form angenommen hatte. Derselbe Lappen konnte sehr gut, wie ich ihn dazu bestimmte, auch das untere Augenlied bilden, aber leider ging der obere, nicht vereinigte Theil desselben in Brand über; ob aber die Ursache des Brandes der Umstand war, dafs dieser Theil nicht vereinigt war, oder vielleicht die Form des Lappens, indem seine Wurzel etwas schmäler, als die Spitze war, — das kann ich nicht bestimmen; in einem Falle, den ich sogleich erzählen werde, ging eben so bei der Cheiloplastik der obere Theil des Lappens, der nicht vereinigt war, in Brand über. Die Eiteransammlung hinderte hier, wie in hundert andern Fällen, nicht im mindesten die *Prima intentio*; man brauchte nur dem Eiter durch eine Contraapertur in der Basis des Lappens einen Ausgang zu verschaffen. — Dadurch, dafs das Auge unbedeckt geblieben war, entwickelte sich eine starke Conjunctivitis, und die ganze äufsere Fläche der Conjunctiva bedeckte sich mit Granulationen, die Hornhaut wurde ganz verdunkelt und das Sehen ging verloren; es ist dabei nicht zu vergessen, dafs der untere Theil des Augapfels gar nicht unterstützt war, und dafs auch das ganze Auge an der obern Conjunctivafalte hing. — 3) Was aber besonders bemerkenswerth in unserm Falle war, das ist der Tod der Patientin. Wie und wodurch erfolgte er? — Plötzlich und ohne die geringste Spur einer materiellen Veränderung, einer metastatischen Ablagerung auf wichtige Organe, ungefähr 2 Monate nach der Operation. Stand dieser plötzliche Tod wirklich in Verbindung mit dem örtlichen Leiden und mit der Entfernung desselben? Es kann seyn; aber einen rationellen Grund, dieses zu vertheidigen, haben wir nicht. In diesem Alter kann man eben so leicht und ohne krank zu seyn, und ohne operirt zu werden, sterben. Die Kranke fühlte sich übrigens schon einige Zeit vor dem Tode schwach, das Ansehen der Wunde hatte sich auch verändert: sie war gelblich, trocken, ohne Granulationen. Es sey dem, wie ihm wolle, so thut es mir doch leid, dafs ich vielleicht selbst durch den unglücklichen Einfall, das Zittmann'sche Decoct brauchen zu lassen, die Schwäche vermehrte. — Der Fall ladet uns offenbar zur Wiederholung der Genoplastik nach dieser Methode ein, und kann keinesweges als Warnung vor der Exstirpation von dergleichen Geschwülsten dienen, wie es vielleicht Einige (welche gegen die Oertlichkeit der örtlichen Krankheiten eine besondere Malice haben) commentiren wollen. Dafs das Weib mit der Geschwulst länger leben konnte, kann mir Niemand beweisen; dafs sie mit der Geschwulst besser und weni-

ger leidend leben konnte, ist nicht wahr; wollte man hier also der Operation den Tod zuschreiben, so würde man wieder dem bekannten *Post hoc* den Zoll bezahlen müssen. —

Siebenundneunzigster Fall. Enorme Telangiectasie am Hinterhaupte. Unterbindung der *Art. carotis communis.* Nachblutungen. Tod. — Mathilde, 9 Monate alt, wurde am 26sten Januar 1837 in die chirurgische Section unseres Clinicums aufgenommen. Die Kleine war wohl genährt, hatte eine gesunde, blühende Gesichtsfarbe, zeigte keine Spur einer Dyscrasie, und die heitere Laune, mit welcher es an der Umgebung Theil zu nehmen schien, sprach für ein lebhaftes Temperament. — Am Hinterhaupte, mehr nach links, safs eine von rechts nach links etwa $2\frac{1}{2}$ Zoll breite, und von oben nach unten 3 Zoll lange Geschwulst; die gröfste Höhe derselben betrug 1 Zoll. — Die Gränzen dieser Geschwulst waren, genauer angegeben, wie folgt: Vom linken äufsern Ohre nach hinten und etwas nach oben beginnend, lief der seitliche linke Rand $\frac{2}{3}$ Zoll hinter dem linken Ohre nach unten bis in den Nakken, wo der untere Rand, horizontal verlaufend, in den rechten Seitenrand überging, welcher schräg von unten und rechts nach oben links, $1\frac{1}{2}$ Zoll hinter dem rechten Ohre sich hinziehend, mit dem oberen Ende des linken Randes schräg zusammentraf, so dafs dadurch der obere rechte Theil des *Os occip.* unbedeckt blieb. Der Umfang der ganzen Geschwulst an ihrer Basis betrug gegen 10 Zoll. — Die Haut über der Geschwulst bekam durch eine Menge kleiner, nahe an einander stehender Flecke von röthlichblauer Farbe ein gesprenkeltes Aussehen, war dabei eben, und liefs sich wie eine gesunde Haut anfühlen. — Die Substanz der Geschwulst selbst läfst sich am besten mit der einer Brustdrüse von Frauen, welche schon geboren, jedoch noch nicht die Jahre der Decrepidität erreicht haben, vergleichen, und bestand aus einer teigigen, gleichsam in ihrem Innern feinkörnigen, weichen Masse. Die Temperatur der Geschwulst war nicht erhöht, und die letztere schien zu keinen krankhaften Gefühlen Anlafs zu geben, selbst ein gelinder Druck auf dieselbe wurde von der kleinen Patientin nicht beachtet. — An der linken untern Parthie dieser Geschwulst hatte die sie bedeckende Haut auf einer beschränkten Stelle das Ansehen, als wolle sich hier eine Excoriation bilden: die Haut war namentlich spröder, zeigte kleine Einrisse und gleichsam eine geringe Abblätterung der Epidermis.

Anamnese. Schon bei der Geburt unserer kleinen Patientin, welche für die Mutter schwer, und nur durch Hülfe einer Geburtszange möglich wurde, bemerkte man von dem linken Ohre etwas nach hinten und oben, ungefähr an derjenigen Stelle, wo gegenwärtig der obere linke Winkel der Geschwulst sich befindet, einen mit röthlich-bläulichen Puncten gesprenkelten kleinen Fleck, welcher fast gar nicht über der Haut erhaben war; dieser Fleck vergrösserte sich allmälig, erhob sich dabei mehr und mehr, nahm ununterbrochen und gleichmäfsig in allen Dimensionen zu, und bildete sich so zu einer Geschwulst aus, wie wir dieselbe, als bei der Aufnahme unserer Patient bestehend, beschrieben haben. — Das Kind hatte sich sonst während dieser ganzen Zeit sehr wohl befunden, und die Geschwulst hatte somit auf die Gesammtconstitution nicht den geringsten nachtheiligen Einfluss. — Ursachen, welche die Blutcirculation beschleunigten, namentlich solche, welche einen vermehrten Blutstrom nach dem Kopfe bedingten, als warme Bedeckung des Kopfes, Schreien etc., hatten eine Vergröfserung und intensivere Färbung der Geschwulst zur Folge; dasselbe wurde auch nach der Aufnahme der Patientin bemerkt. — Die ältere, 6-jährige Schwester unserer Patientin soll an einem ähnlich gefärbten, kaum über die Haut erhabenen, kleinen Fleck, welcher in der Gegend des Brustbeines seinen Sitz hat, leiden, und, ungeachtet seiner Kleinheit, doch einmal zu einer bedeutenden Blutung Veranlassung gegeben hat.

Indem es bei dieser Breite der teleangiectasischen Geschwulst und bei diesem Sitze derselben unmöglich erscheinen mufste, sie örtlich anzugreifen, so wurde es als einziges Hülfsmittel erkannt, ihr die arterielle Blutzufuhr abzuschneiden durch die Unterbindung der *Carotis*, und zwar der *communis*, indem die Geschwulst gewifs nicht allein durch die *Carotis externa* ernährt wurde, und zudem diese Arterie bei einem 9monatlichen Kinde, bei ihrer Lage zwischen Gefäfsen und Nerven, zu schwierig und zu gefahrvoll zu unterbinden ist. Weil die Telangiectasie mehr an der linken Seite des Hinterhauptes, als an der rechten safs, so wurde der Plan gefafst, zuerst die *Carot. comm. sinistra* zu unterbinden. Am 26sten Januar wurde zur Operation geschritten. Die Kleine wurde zuvor eingewindelt, um die Extremitäten zu befestigen, und dann von einem Assistenten auf den Schoofs genommen. Nach gemachtem Hautschnitte wurde die *Fascia cervic.* mit dem hier sehr reichlichen Zellgewebe durchschnitten, der innere Rand des *M. sternocleidomast.* entblöfst, mit dem

Wundhaken nach aufsen gezogen, und von nun an nur mit der Pincette und Hohlsonde gearbeitet. Nachdem auf diese Weise das umhüllende Zellgewebe zerstört worden war, traf man bald den gemeinschaftlichen Fascikel, in welchem die *A. carotis*, die *V. jugul. int.* und der *N. vagus* liegen; die *V. jugul.* kam gar nicht zum Vorschein, sondern die Arterienscheide wurde nur an der Carotis geöffnet, und nun mit der Deschamp'schen Aneurysmanadel die Ligatur untergeschoben. Die Blutung war sehr unbedeutend, kein arterielles Gefäfs spritzte, kein unangenehmer Zufall hatte sich ereignet. Die Kleine schrie während der ganzen Operation nur wenig; man gab ihr nur einige Minuten Ruhe, nach deren Verlaufe die Ligatur festgeschnürt wurde, wonach sogleich die Geschwulst am Hinterhaupte etwas zusammenfiel und sich welker anfühlen liefs. Die Hautwunde wurde mit fünf blutigen Heften vereinigt, Eisumschläge darauf gethan, und der sehr unruhig gewordenen Kleinen 3 Tropfen *Tr. theb.* gegeben. Die Nahrung des Kindes war Muttermilch.

Den 27sten Januar. Die Kleine hat sich gestern bald beruhigt, die Nacht hat sie fast eben so gut, als sonst, geschlafen. Die Umgegend der Wunde ist etwas angeschwollen und geröthet. Heute früh ist eine Stuhlausleerung gewesen. Eisumschläge fortgesetzt; innerlich: *R. Calom.* Gr. jj, *Magnes. alb. Sacch alb.* āā ℈j, *Divid. in part. aequal.* No. VIII. S., zweistündlich 1 Pulver, bis mehrere Stühle erfolgen.

Den 28sten. Sie hat sich gestern am Tage ziemlich ruhig verhalten, und den meisten Theil der Nacht geschlafen; nach dem zweiten Calomelpulver sind zwei reichliche, sehr schleimige Stühle erfolgt, wonach das Calomel ausgesetzt worden ist. Es ist ein geringes Reizfieber vorhanden, der Körper brennt ein wenig, das Gesicht ist nicht roth. Die Gegend am Halse um die Wunde ist geröthet und etwas geschwollen. Eisumschläge fortgesetzt.

Den 29sten. Das Fieber ist gewichen; der ganze Leib findet sich heute mit kleinen Papeln bedeckt, die auf rothem Grunde stehen und zu Zeiten sehr zu jucken scheinen. Verordnet: *R. Syrup. rhei* ℥j, *Magnes. alb.* ℈jj M. S., 4 Mal täglich zu 1 Theelöffel voll.

Den 30sten. Allgemeinbefinden trefflich; es sind zwei Stühle gewesen. Die Herausnahme zweier Suturen machte die Kleine äufserst unruhig. Eisumschläge fortgesetzt.

Den 31sten. Das Exanthem hat sich vermindert.

Den 1sten Febr. Um die Kleine nicht zu sehr aufzuregen, wartete man heute die Zeit ihres Schlafens ab, während welcher die letzten drei Suturen gelöst wurden; die *Prima intentio* war nur am obern Wundwinkel gelungen, im übrigen Theile der Wunde standen die Hautränder etwas von einander ab; der Verband wurde mit trockener Charpie und Heftpflasterstreifen gemacht. Das Exanthem hatte sich ganz verloren.

Den 2ten. Die Wundränder wuchern, und dünnes Eiter wird aus der Wunde secernirt.

Den 3ten. Nach einigen leichten Zügen mit der Pincette (was auch schon die Tage vorher versucht worden war) wich heute die Ligatur von der Carotis und wurde hervorgezogen (also am neunten Tage nach der Operation); die Schlinge war kaum von der Gröfse eines Stecknadelkopfes, und enthielt ein Tröpfchen eiterartiger Flüssigkeit, aber kein Häutchen. — Verband wie vorher.

Den 4ten. Die Wunde wuchert etwas, ihre Ränder sind zackig und etwas wulstig. Die Geschwulst am Hinterhaupte hat sich seit dem Tage der Unterbindung nicht weiter verändert. Verordnet wurden Umschläge aus *Aq. Goulard.* und lauwarmer Milch. An den folgenden Tagen wurde die Wunde reizend verbunden mit *Ung. digest.* und *basilic.*; doch behielt sie trotz dem noch ein welkes Ansehen: bleiche, schlaffe Granulation, mit dünnem Eiter bedeckt. Erst allmälig fing der obere Wundwinkel an, sich zu schliefsen. — Am 12ten Februar verliefs die Mutter der Patientin mit derselben das Clinicum, um die gänzliche Vernarbung der Wunde in einer Privatwohnung abzuwarten. Die Geschwulst war an jenem Tage ungefähr um ein Drittheil kleiner, als vor der Operation, abgeflacht, weich und nicht mehr so heifs, als sonst. — Die Kleine begann nun zu zahnen, und hatte durchgehend etwas Husten. — Am 21sten Febr. schickte die Mutter in's Clinicum, und liefs um schleunigste Hülfe bitten. Während des Schlafes der Kleinen war eine äufserst heftige Nachblutung von hellrothem Blute eingetreten, die von selbst stand; der Blutverlust war circa 4 Unzen. In die Wunde wurde ein Stückchen Agaricus, mit *Aq. Creosoti* (2 Tropfen Creosot auf ℥j Wasser) getränkt, und hierüber noch mehrere gröfsere, ebenfalls mit Creosotwasser durchnetzte, Schwammstücke gelegt, und darüber endlich fortgehend Eis gehalten. Innerlich wurde gegeben *Extr. hyosc. c. Syrup. capill. Ven.* Zwei Stunden darauf trat eine zweite, doch weniger copiöse Nachblutung ein, die auch von

selbst stand. Die Kleine wurde nun ohne Verzug wieder auf das Clinicum gebracht, damit in jedem Augenblicke ärztliche Hülfe da wäre. Sie nahm sich übrigens nicht angegriffen aus; die Geschwulst, die, nach Aussage der Mutter, in den zwei letzten Tagen eben so stark, wie vor der Operation geworden war, hatte sich nun wieder etwas vermindert. Im Oberkiefer waren zwei Schneidezähne hervorgetreten. — Am Nachmittage trat noch eine dritte, doch nur sehr schwache Nachblutung ein, die eben so schnell stand, als sie gekommen war. — In der Nacht vom 21sten auf den 22sten erfolgte wiederum, während die Kleine schlief, eine sehr starke Nachblutung von 3 bis 4 ℥, die auch schon aufgehört hatte, als der Assistent des Clinicums herbeigeeilt war. Es wurde verworrene Charpie, mit *Pulv. styptic.* reichlich bestreut, in die Wunde gethan, und darüber eine kleine Binde angelegt. — Den übrigen Theil der Nacht schlief das Kind meist, doch etwas unruhig. Am Tage war es recht heiter, sah bleich, doch nicht auffallend verfallen aus. Anfallsweise kam ein recht starker Husten; gegen diesen wurde gereicht: *R. Syrup. flor. naph.* ℥j, *Tr. theb. gutt.* Vj, *Extr. hyosc.* Gr. jV M. S., ein- bis zweistündlich zu 1 Theelöffel. Von 4 bis 7 Uhr Nachmittags schlief das Kind; eine Blutung ereignete sich an diesem Tage nich weiter. Der Stuhl war seit zwei Tagen verschlossen. Am Abende wurde der Verband abgenommen, und die Wunde auf folgende Art verbunden, um durch eine vorhergehende Tamponade eine etwa eintretende Blutung gleich zu unterdrücken: die Wunde wurde ausgefüllt mit stark von *Pulv. styptic.* überstreuter Charpie, darauf Agaricus, in *Aq. Creosoti* getaucht, gelegt, hierüber ein Charpiekuchen, dann ein Pflasterstreif und endlich eine schmale Zirkelbinde.

Den 23sten. Es ist weiter keine Blutung erfolgt. Das Kind sieht blafs aus, befindet sich aber sonst ganz wohl. Auf der Wunde, die ein wenig eitert, sitzt ein grauweifslicher Schorf. Der Verband von gestern Abend wurde heute mit einem gleichen vertauscht. Innerlich: *R. Mucil. gi. arab. Aq. foenic.* $\overline{aa}$ ℥β, *Sacch. alb.* ʒjj, *Tr. theb. gutt.* Vjjj, *Extr. hyoss.* Gr. V. M. S., Theelöffelweise zu nehmen. Aufserdem von Zeit zu Zeit 1 Theelöffel *Syrup. rhei*, um Leibesöffnung zu bewirken.

Den 24sten. Allgemeinbefinden gut. Der Husten ist viel geringer geworden. Die Halswunde hat sich mehr zusammengezogen, und im obern Wundwinkel, wo aus einer Fistelöffnung die Blutungen kamen, zeigt sich eine sehr lockere, schwammige Gra-

nulation. Die ganze Wunde wurde mit Lapis touchirt, wonach das Kind einige Stunden recht unruhig war.

Den 25sten. Der Husten hat ganz nachgelassen; die Verdauung und der Stuhl sind in Ordnung.

Den 26sten. Es ist weiter keine Blutung erfolgt.

Den 27sten. Die Wunde hat sich schon fast ganz überhäutet.

Den 28sten. Heute Nachmittag um 6½ Uhr, als der Verband verändert werden sollte und die Kleine sehr unruhig war, stellte sich plötzlich wieder eine Blutung (die fünfte) ein: aus dem obern Wundwinkel kam ein Strahl hellrothen Blutes von der Dicke einer Rabenfeder und 2 bis 3 Linien lang. Es wurde mitten durch die blutende Stelle eine Insectennadel gezogen, während deren Anlegung die Blutung sistirte; darauf wurde noch eine zweite, mit der ersten sich kreuzende Nadel durchgestochen, und um beide der Faden geschlungen. Alsdann wurde Agaricus mit *Pulv. styptic.* und Charpie darauf befestigt. — Der ganze Blutverlust war wohl 2 ℥.

Den 1sten März. Die Kleine hat die Nacht gut geschlafen, Blutung ist weiter nicht erfolgt, und sie ist heute ganz munter.

Den 2ten. Eine Insectennadel wurde ausgezogen.

Den 4ten. Heute wurde die zweite und letzte Stecknadel aus der Wunde, deren Umgebung ein wenig entzündet war, herausgezogen, und darauf, damit man eine sichere Eschara bildete, mit einem kleinen glühenden Eisen diejenige Stelle der Wunde, aus welcher die Blutungen erfolgt waren, nachdrücklich touchirt, und ein Läppchen mit *Liq. ammon. caust.* auf die cauterisirte Stelle gelegt. Am Abende um 8 Uhr erfolgte dennoch eine geringere Blutung von 1 bis 1½ ℥ (also die sechste Blutung); sie stand von selbst; es wurde der Verband mit Agaricus, *Pulv. styptic.* und Charpie gemacht.

Den 5ten. Um 5 Uhr Nachmittags erfolgte während des Schlafes eine starke Blutung von 2 bis 3 ℥; das Kind ankte während derselben nur etwas, war sehr bleich im Gesichte, die Lippen bläulich. Einige Stunden vor der Blutung war es etwas unruhiger gewesen, als sonst. Die Blutung stand durch Compression mit dem Finger, wonach der Verband angelegt wurde. Das Kind war danach sehr matt, schlafsüchtig und gähnte oft. Die Telangiectasie war fast an ihrer ganzen Oberfläche bläulich durch die Haut durchschimmernd. — Am Abende schlief die Kleine recht fest.

Den 6ten. Es ist weiter keine Blutung gewesen. Das Kind sieht blafs und eingefallen aus.

Den 7ten. Heute ist die Kleine etwas munterer und sieht auch wohler aus.

Den 8ten. Verband: die Stelle, aus welcher in der Regel die Blutung erfolgt, wurde wieder stark mit Lapis touchirt, ein kleines Stück Agaricus, in *Aq. creosoti* getaucht, in den kleinen Canal selbst gestopft, und mehrere Stücke Agaricus darüber gelegt; darauf Plumaceaux mit *Ung. basilic.*, kleine graduirte Compressen, Heftpflaster und Binde.

Den 9ten. Es hat sich keine Blutung weiter gezeigt; der Verband wurde nicht verändert.

Den 10ten. Um 4½ Uhr Nachmittags eine Blutung von etwas über 1 ℥, die von selbst stand (die achte Blutung); es wurde der frühere Verband gemacht.

Den 11ten. Die Kleine ist heute sehr unruhig und matt. Der Verband bleibt liegen.

Den 12ten. Nach der Anlegung des Verbandes war die Kranke sehr unruhig und angegriffen; der ganze Thorax wurde eine kleine Zeitlang krampfhaft rechts und links gezogen, und leichte Zuckungen in der rechten Hand traten ein. — Diese letzten Erscheinungen hingen ohne Zweifel von der Muttermilch ab, indem diese durch einen äufserst aufgeregten Zustand der Mutter, während des heutigen und gestrigen Tages, gewifs verändert seyn mufste. Die Mutter bekam 2 Gr. *Extr. hyosc.* dreistündlich; es wurde ihr empfohlen, die frische Luft zu geniefsen, und sich mit dem Nachtwachen nicht zu sehr anzugreifen. Dem Kinde selbst wurde eine Mandelemulsion (℥jj) mit *Extr. hyosc.* (G. jV) gegeben.

Den 13ten. Der die Wunde deckende Schwamm war fest angeklebt, woher man die Wunde nicht entblöfsen konnte. — Den 14ten. Nicht verändert. Die Krämpfe kamen nicht wieder.

Den 15ten und 16ten. Die Wunde wurde heute (den 15ten) entblöfst; sie hatte sich nicht verändert. Die Stelle der Blutungen erschien heute (den 16ten) als ein kleiner, 1½ Linien im Durchmesser und 2 bis 3 Linien in der Länge haltender Canal, überzogen mit frischer Granulation.

Den 18ten bis 21sten. Der kleine Canal zeigt gute Granulation in seinem Innern.

Den 22sten bis 24sten. Der Canal füllt sich von seinem Grunde aus etwas, doch langsam; die Granulation ist wieder blasser.

Den 25sten. Die Granulation ist bleich. Verband mit rothem Präcipitatpulver und rother Präcipitatsalbe.

Den 26sten. Die kleine Wunde wird mit schleimähnlichen, weifsen Krusten überzogen. Verband mit *Ung. basilic.*

Den 27sten März bis 6ten April. Die Wunde ist flacher geworden, die Granulation aber blafs. Man erkennt deutlich einen engen Fistelgang, der sich auf keine Weise schliefsen will; er enthält alle Tage beim Verbande etwas Eiter. Nachblutung hat sich nicht mehr gezeigt. Beim Verbande, zu welchem man rothe Präcipitatsalbe nimmt, wird der kleine Fistelgang stark mit Lapis touchirt.

Den 7ten bis 15ten. Die Geschwulst am Hinterhaupte erscheint etwas vergrössert. In den Fistelgang wurde eine feine Turunde aus Charpie gethan; später ein Stückchen Prefsschwamm, stark mit rothem Präcipitat überzogen; am 16ten eine Turunde aus Prefsschwamm mit der Gräfe'schen Sublimatpaste überzogen. — Alle diese Mittel wurden öfter wiederholt; allein wenn sich auch einmal der kleine Fistelgang danach zu verengen schien, so war es doch nur ein bleiches, schwammiges Gewebe, das ihn erfüllte, und in dessen Mitte immer wieder ein feiner Gang kenntlich blieb. Dieses wurde bis zum 22sten Mai fortgefürt, an welchem Tage die Kleine mit ihrer Mutter, auf den Wunsch dieser letztern, entlassen wurde, um nach ihrem Wohnorte, Werro, gebracht zu werden. Seit der letzten Blutung waren nun 10 Wochen verstrichen. Die Fistel, welche in der letzten Zeit noch täglich mit einer concentrirten Lapislösung (zu 5 bis 8 Gr. auf ℥j Wasser) ausgespritzt wurde, blieb hartnäckig offen. Die Kleine war, beim Genusse der schönen Frühlingsluft, wieder frischer geworden, doch sah sie noch immer sehr bleich aus. Die Geschwulst war vielleicht um etwas kleiner geworden, als sie vor der Operation gewesen war, namentlich war sie flacher geworden, und hatte sich neben dem linken Ohre selbst ganz verflacht. — Erst im Augustmonate bekamen wir wieder Nachrichten über die kleine Mathilde, doch leider betrübende: in ihrer Heimath hatten sich bald wieder erneuerte Nachblutungen eingestellt, welche endlich das junge Leben auslöschten.

Ich mufs mich vielleicht darüber rechtfertigen, dafs ich die Telangiectasie zu den Afterproducten rechne; es geschieht dieses gewifs nicht aus dem Grunde, weil ich diese Krankheit etwa mit dem *Fungus haematodes* verwechsele. Das, was je-

des Afterproduct am meisten characterisirt, ist „die Ablagerung eines der Organisation fähigen oder unfähigen Stoffes im Parenchym eines Organes, auf die veränderte Nutrition dieses Organes gegründet, und ohne alle Erscheinungen einer erhöheten Turgescenz.“ Durch diesen letzten Umstand unterscheidet sich die Pseudoorganisation von der Ablagerung in Folge einer Entzündung; bemerkt man aber auch einige phlogistische Erscheinungen in der Bildung eines Afterproductes, so läfst sich dies gewifs nicht anders, als durch Combination von diesen zwei verschiedenen Processen (dem der Entzündung und dem der Afterbildung) erklären. Die Telangiectasie, und namentlich die wuchernde Telangiectasie, von welcher hier die Rede ist, schliefst alle diese Bedingungen in sich, um zu einem Afterproducte zu werden. Die Bildung eines neuen erectilen Gewebes ohne alle entzündliche Erscheinungen, und bisweilen mit der Ablagerung eines scirrhösen oder medullarähnlichen Stoffes verbunden, — das ist Alles, was eine Angiectasie characterisirt.

Die Unterbindung der *Art. carot. commun.* bei einem neun Monate alten Kinde gehört bestimmt zu den seltensten Operationen (Val. Mott, Wardrop, D. Zeufs etc.). Sie kann zweifach beurtheilt werden: 1. in Bezug auf das Uebel selbst; 2. in Bezug ihrer Wirkung, als der eines traumatischen Eingriffes auf den ganzen Organismus. Wir besitzen bis jetzt, so viel ich weifs, kein günstiges Beispiel, wo die Unterbindung der *A. carotis* eine entfernt liegende Teleangiectasie aufzuheben vermogte; noch am meisten wirksam hat sich diese Operation gezeigt bei der Angiecstasie in der Orbita (Travers), aber auch in diesem Falle soll das Uebel ein Recidiv gemacht haben (v. Walther). In dem von Dupuytren erzählten Falle mufste später noch ein Druck auf die Geschwulst angewandt werden; im Zeufs'schen Falle (s. Zeitschrift von Fricke, Dieffenbach und Oppenheim) starb das Kind, wenn ich nicht irre, 6 Wochen nach der Operation, obgleich die Geschwulst kleiner wurde. In unserem Falle endlich haben wir keinen bedeutenden Einflufs der Operation auf das Volumen des Afterproductes beobachtet; nur die ersten Tage nach der Unterbindung schien die Geschwulst schlaffer und kleiner geworden zu seyn; später wechselte die Gröfse derselben; nur dies kann man als bestimmt angeben, dafs die Angiectasie während der ganzen Zeit nicht den mindesten Zuwachs erhielt, welches wohl sehr für die Operation spricht, weil die Geschwulst im Verlaufe von 6 bis 7 Monaten, der Erzählung der

Mutter nach, aus einem bohnengrofsen Knötchen zu diesem enormen Umfange hervorgewuchert war. Ein für den Erfolg ungünstiger Umstand war auch der, dafs die Geschwulst die ganze Hinterhauptgegend eingenommen hatte, und nicht die eine oder die andere Seite des Kopfes, wie dies in allen andern angeführten Fällen statthatte. Die rasche Zunahme der Geschwulst und eine excoriirte Stelle an der Oberfläche derselben verlangten offenbar eine schnellere Hülfe. Die Compression war für das Kind unerträglich, und mit der Compression allein konnte man offenbar bei diesem Umfange der Geschwulst nicht ausreichen; von der Wirkung des Setaceums bei grofser Angiectasie weifs ich noch kein günstiges Resultat; von den caustischen Mitteln konnte hier natürlich keine Rede seyn; mit der Anwendung von bis dahin gebrauchten Adstringentien fortzufahren, wäre geradezu lächerlich gewesen; es blieb also nichts mehr übrig, als entweder die Exstirpation der Geschwulst oder die Ligatur der Carotis. Vor einigen Monaten, als die Geschwulst noch bohnengrofs war, hatte ein Arzt der Mutter die Exstirpation abgerathen, weil er meinte, das Kind wäre zu klein dazu; jetzt, leider! war die Geschwulst zu grofs, — und doch wollte ich schon die Operation riskiren, weil ich von der Unterbindung nicht viel erwartete; gerade zu dieser Zeit stand in der Zeitschrift von Fricke der Zeufs'sche Fall beschrieben; Herr Professor Walter hatte die Güte, mich auf diesen Fall aufmerksam zu machen; er war wirklich dem meinigen am meisten analog, und so entschlofs ich mich zur Unterbindung. Zuerst wollte ich die Unterbindung der *Carotis externa* an beiden Seiten versuchen, aber die Untersuchung dieser Gegend an der Leiche eines Kindes zeigte mir, mit welchen unüberwindlichen Hindernissen man bei dieser Operation zu kämpfen hat, und, aufrichtig gesagt, glaube ich dem Hrn. Georg Bushe nicht, dafs er bei einem $2\frac{1}{2}$ Jahre alten Kinde die *Carotis externa* mit Erfolg unterbunden hat; der *Plexus venosus*, der untere Theil der *Parotis*, der hintere Bauch des *M. digastricus*, der *N. hypogloss.* liegen in der Gegend so nahe an einander, dafs sie die Operation bei einem Kinde, wenn nicht ganz unmöglich, so wenigstens zehn und zwanzig Mal schwieriger machen, als die Unterbindung des Hauptstammes selbst; und abgesehen davon, so kommt die Ligatur zwischen bedeutenden Collateralästen (*Lingualis*, *Maxillaris externa* und *Occipitalis*) zu liegen; Alles dieses hat mich von dieser Unterbindung abgehalten. Die Ligatur der *Carotis communis* im obern Dreiecke

(zwischen dem *M. sternomastoid.* und *omohyoid.*) an einem so kurzen Halse, bei automatischen Bewegungen des Kindes, ist gewifs nicht so leicht; übrigens bin ich während der ganzen Operation auf keine bedeutende Hindernisse gestofsen; die *V. jugularis* bildete durchaus kein Hinderniſs; ich habe sie nicht einmal entblöfst; der innere Muskelrand des *M. sternomast.* blieb stets mein Wegweiser; ich entblöfste auch den *M. omohyoid.*, dessen bläulichen, rundlichen Muskeltheil ich wohl zuerst für eine Vene hielt; allein ich überzeugte mich sogleich wieder von meinem Irrthume; in die Arterienscheide machte ich nur eine kleine Oeffnung mit der Hohlsonde; ich sah bei der Unterbindung keinen Collateralast.

Was die Wirkung der Ligatur auf den Gesammtorganismus anbetrifft, so war hier die Reaction höchst unbedeutend; von Blutcongestionen gegen den Kopf, krampften Erscheinungen, von starkem Fieber etc. war keine Spur; — alles das, wie es mir scheint, stimmt mit der Beobachtung, welche ich schon vor einigen Jahren bei meinen Versuchen an Thieren gemacht habe (in meiner Dissertation: *De ligatura aortae abdominalis*), überein, dafs nämlich die kleinern Thiere (wie Katzen, kleine Hunde) die Unterbindung der Aorta, und folglich aller grofsen Arterienstämme viel besser vertragen, als die gröfsern (Kälber, Schaafe, grofse Hunde); die Katze springt nach der Unterbindung der *Aorta abdominalis* sogleich vom Tische auf, die schwache Paralyse der hintern Extremitäten verschwindet schon in den ersten Tagen nach der Operation; keine Respirationsbeschwerden, keine Blutcongestionen nach dem Herzen — die gewöhnliche Ursache des Todes bei gröfsern Thieren; ich erkläre diese Verschiedenheit in den Erscheinungen dadurch, dafs bei kleinern Thieren der Unterschied zwischen dem Volumen eines bedeutenden Arterienstammes (wie die Aorta) und seiner Aeste gar nicht so auffallend, wie bei gröfsern, ist, und vielleicht übersteigt bei kleinern Thieren die Capacität aller Collateraläste zusammen die Capacität des Arterienstammes viel mehr, als bei gröfsern. Finden wir etwa dasselbe bei unserm Geschlechte? Können wir nicht daraus schliefsen, dafs kleine Kinder die Unterbindung eines grofsen Stammes besser vertragen werden, als Erwachsene? In unserm Falle wenigstens waren die Ruhe nach der Operation und die geringe Reaction auffallend. Ich weifs es nicht, in welchem Zusammenhange mit der Unterbindung der Ausschlag am Körper (am dritten Tage nach der Operation) stand. Alles versprach ein gutes

Ende der Sache; aber dem war nicht so; — was war hier eigentlich die Ursache einer so hartnäckigen Nachblutung, welche erst 4 Wochen nach der Operation (und 15 Tage nach dem Abfallen der Ligatur) sich einstellte, und sich zu acht bis neun Mal wiederholte? — Offenbar eine Blutfistel. (Ich glaube, dieses Wort ist nicht weniger logisch, als die Urin- und die Gallenfistel.) Auf dreierlei Weise können wir die Entstehung dieser Fistel erklären: 1. dadurch, dafs die Ligatur zu lange Zeit liegen blieb; 2. dadurch, dafs sie zu nahe an einem Collateralaste (z. B. an der *Art. thyrereoid. super.*) angelegt war; 3. endlich daraus, dafs die Arterienhäute krankhaft beschaffen waren; oder aus allen drei Gründen zusammen.

Kann man, bei dem jetzigen Stande der Wissenschaft, es mir wirklich zu einer Schuld anrechnen, dafs ich keine temporäre Ligatur anlegte? Sehen wir nicht mehrere andere Fälle, wo die Ligatur 13 bis 14 Tage in der Wunde liegen bleibt, und später doch keine Blutung erfolgt? (Ich zweifle übrigens nicht, dafs unser Verfahren mit der Ligatur noch höchst unvollkommen ist; einige Versuche an Thieren haben es mir wohl gezeigt, dafs die Ligatur, auch auf eine gesunde Arterie eines Thieres angelegt, wenn sie zu dick, zu plump ist, und mit der Arterie zu lange Zeit in Berührung bleibt, eine Nachblutung durch Exulceration der Arterienhäute veranlassen kann.) Es ist mir viel wahrscheinlicher, dafs in unserem Falle die Nähe eines bedeutenden Collateralastes (wie die *A. thyreoid. super.*), oder der krankhafte Zustand der Arterienhäute, oder beides zusammen, die Ursache der letalen Nachblutungen war. Ich erkläre mir die Sache so: Die äufsere Oeffnung communicirte durch einen Fistelgang mit der Höhle der Arterie; die Wände des Fistelganges bestanden aus exsudirter plastischer Lymphe, und bildeten die Fortsetzung des äufsern nufsförmigen lymphatischen Coagulums um die Arterie. Die Blutung stand jedes Mal durch Ablagerung eines Blutcoagulums in die Höhle des Fistelganges. Dieses Blutcoagulum konnte nie zur Verwachsung mit den Arterienhäuten und zum Organisirtwerden kommen, indem es immer durch den fortdauernden Exulcerationsprocefs zerstört wurde. Die Erweiterung eines Collateralastes und der krankhafte Zustand der Arterienhäute, endlich die zu lange Zeit liegen gebliebene Ligatur waren wahrscheinlich die Ursachen dieses Exulcerationsprocesses. Alles das sind freilich nichts weiter als Muthmafsungen, — die Section ist leider nicht gemacht worden; aber ich stütze mich bei dieser Erklärung

wieder auf meine Versuche an Thieren: ich fand einmal den Fistelgang und den Hauptstamm ganz eben so bei einem Schaafe beschaffen, wo die Nachblutung 5 Wochen nach dem Abfallen der Ligatur (nach der Unterbindung der *Aorta abdominalis*) sich einstellte. — Aus welchem Arterienende fand die Nachblutung in unserm Falle statt? Ich glaube, aus dem oberen, oder noch wahrscheinlicher aus dem erweiterten Collateralaste, welcher sich etwas oberhalb der Unterbindungsstelle einmündete; die Blutung hörte gewöhnlich zu schnell auf, und der Strom war zu schwach, als dafs er aus dem Herzende der Carotis hätte kommen können. Konnte ich etwas mehr gegen die Nachblutung unternehmen, als das, was ich gethan habe? — Gewifs, ein jeder Sachverständige wird mich nicht defshalb beschuldigen, dafs ich das Herzende der Carotis nicht zum zweiten Male unterbunden habe. Erstens, die Operation bei einem Kinde, welches schon sehr unruhig und mifstrauisch war, und tief am Halse unternommen, hätte mit unüberwindlichen Schwierigkeiten verbunden seyn können; es konnte während der Operation durch die Anstrengung des Kindes wieder eine profuse Nachblutung entstehen, und zweitens, — was die Hauptsache ist, — diese Unterbindung konnte nie als sicheres Mittel gegen die fernere Nachblutung betrachtet werden, um so mehr, als wir es hier, der gröfsten Wahrscheinlichkeit nach, mit einer Hämorrhagie aus dem peripherischen Ende der Arterie zu thun hatten. Viel sicherer schien mir daher die Realisirung der anderen Idee, welche ich mir von der Nachblutung gebildet hatte, — die baldige Verschliefsung des Fistelganges zu bewirken; aber alle von mir angewandten Mittel (wie das Glüheisen, *Cauteria potentialia*, reizende Einspritzungen, Sutur) schlugen leider fehl, und das Kind ist, wie ich höre, in Folge der Erschöpfung, 6 Monate nach der Operation gestorben. Das Einzige vielleicht, was ich mir noch vorwerfen könnte, wäre, dafs ich die Fistelöffnung hätte erweitern, die Quelle der Blutung ausforschen und das entdeckte Arterienende unterbinden sollen. Trotz der mürben Beschaffenheit des Gefäfses, welche es in Folge der suppurativen Entzündung annimmt, glaube ich doch, dafs hier die Wahrscheinlichkeit des günstigen Erfolges gröfser gewesen wäre, als wenn man das Herzende der Arterie unterbunden hätte.

Achtundneuzigster Fall. Gelenkschwamm der Tarsalknochen. Amputation des Unterschenkels nach Langenbeck's Methode. *Prima intentio* in

dem gröfsten Theile der Wunde. **Genesung.** — Lena, esthnisches Bauermädchen, 14 Jahre alt, von lymphatischer Constitution und scrophulösem Habitus, erinnert sich nicht, je krank gewesen zu seyn. Vor ungefähr anderthalb Jahren empfand sie, ohne irgend eine Veranlassung angeben zu können, eine Schwere und Mattigkeit im linken Fufse, besonders wenn er einige Zeit hindurch ruhig gehalten worden war, und ermüdete leicht beim Gehen, während gleichzeitig die Haut des Fufses eine höhere Wärme wahrnehmen liefs, die Farbe derselben aber unverändert blieb. An einigen Stellen stellten sich Schmerzen ein, welche durch den Gebrauch des Fufses vermehrt wurden, und allmälig entwickelte sich, besonders auf dem Rücken desselben, eine Geschwulst, die ziemlich rasch zunahm, und womit zugleich eine Veränderung in der Hautfarbe eintrat; es wurde nämlich die Haut an einigen Stellen bläulich röthlich und glänzend. Die Schmerzen wurden beim Gehen heftiger, und liefsen sich nur durch Ruhe, hauptsächlich aber durch eine unwillkührlich erfolgende Beugung des Fufses besänftigen; ja, mit der längeren Andauer des Uebels wurde diese Stellung die allein erträgliche. Die bereits oben erwähnte Geschwulst wuchs, einzelne Stellen derselben erhoben sich, wurden besonders schmerzhaft, blauroth, brachen endlich auf, und ergossen eine gelbliche, übelriechends Flüssigkeit. Ab und zu trat auch ein geringer Blutergufs aus diesen Fisteln ein. — Das Allgemeinbefinden der Kranken blieb übrigens ungestört. In diesem Zustande wurde Patientin am 22sten Octbr. 1836 in das chirurgische Clinicum aufgenommen.

Status praesens. Der linke Unterschenkel befindet sich in einer gelinden Beugung, der Fufs aber in einer starken Extension, so dafs nur die Spitze, nicht die *Planta ped.* den Fufsboden erreicht, während aber auch selbst keine Subluxation zugegen ist, da der Fufs, wenn gleich unter heftigen Schmerzen, in die normale Stellung gebracht werden kann. Er hat durch eine, besonders auf dem Rücken desselben sitzende, mit mehreren Oeffnungen versehene Geschwulst, ein unförmliches Ansehen, besonders da der Unterschenkel bedeutend abgemagert ist. Diese Anschwellung erstreckt sich von der Hautfalte, welche die Zehen von den Mittelfufsknochen trennt, bis zum Fufsgelenke; zu beiden Seiten wird sie von der Sohlenfläche begränzt, und von dunkelrother, livider Farbe, um die Fistelöffnungen herum. Schon die blofse Betastung verursacht der Kranken Schmerzen. An einigen Stellen fühlt sich die Geschwulst weich, scheinbar fluctuirend, an andern

etwas gespannt, meist aber als eine elastische, baumwollenartige Masse an. Die Fistelöffnungen, die sich vom Rücken nach dem innern Plantarrande zu befinden, sind von ovaler oder runder Form, und aus ihnen fliefst eine dünne, graugelbliche Flüssigkeit von nicht besonders üblem Geruche; die Ränder derselben sind weich und flach. Die Untersuchung mit der Sonde erweist sie als Fistelöffnungen, von welchen einige zu den Fufswurzelknochen, andere aber zu einem gemeinschaftlichen Fistelgange führen. Die mit der Sonde erreichten Knochen fühlen sich weich, aufgelockert und rauh an, so dafs die Sonde mittelst eines gelinden Druckes in sie eindringen kann. Die Drüsen sind angeschwollen, und im Allgemeinen Scrophulosis zugegen, welche weder den rein eretischen, noch den rein torpiden Character hat. Uebrigens ist das Befinden der Kranken gut, die Kräfte wohl erhalten, das Subject gut genährt, und weder objective, noch subjective Zeichen von Affection der Organe der drei Höhlen des Körpers vorhanden.

Die Behandlung wurde am 22sten Octbr. mit der Spaltung einiger Fistelgänge begonnen, darauf ein Laugenfufsbad gegeben, und innerlich eine Abführung aus *Sal. Glaub.* ℥j.

Den 23sten. Amputation des Unterschenkels nach der Methode von Langenbeck. Der Puls im Verlaufe des Tages 140 und darüber. Eisumschläge.

Den 24sten. Die Nacht hat Patientin schlaflos zugebracht. Der Puls, wie gestern, 140. Die Zunge aber feucht, und das Allgemeinbefinden sonst gut. Verordnet: die Eisumschläge fortzusetzen, und *Pulv. temper.* aus *Kal. nitr.* Gr. jV, *Crem. tart. Sacch. alb.* āā ℈j, zweistündlich zu nehmen.

Den 25sten. Patientin hat in der Nacht etwas geschlafen; im Pulse und sonstigen Zustande keine Veränderung. Zu Stuhle ist sie seit zwei Tagen nicht gewesen. Verordnet: Eisumschläge und *Pulv. temper.* fortzusetzen, und heute ein eröffnendes Klystier zu setzen.

Den 26sten. Auch in dieser Nacht hat Patientin nur wenig geschlafen. Der Puls und der übrige Zustand derselbe, wie gestern. In Folge des Klystiers trat ein normaler Stuhl ein. Verordnet: mit dem *Pulv. temper.* und den Eisumschlägen fortzufahren, und zur Nacht 2 Pulver aus: ℞. *Pulv. hb. hyosc.* Gr. jj, *Sacch. alb.* Gr. X. M.D.

Den 27sten. Der Zustand derselbe; die Nacht hat die Kranke ziemlich gut geschlafen. Stuhl ist nicht gewesen, Puls 100.

Verordnet: mit dem *Pulv. temper.* in seltneren Gaben fortzufahren, Abends ein Klystier zu setzen, und zur Nacht 2 Pulver aus *Hyosc.* zu reichen.

Den 28sten. Die Nacht hat Patientin ziemlich gut geschlafen, der Puls 84. In Folge des Klystiers ist ein normaler Stuhl gewesen. Verordnet: einige Heftpflaster am Verbande zu wechseln, das *Pulv. temper.* 3 Mal den Tag über zu nehmen, die Eisumschläge auszusetzen.

Den 29sten. Die Nacht hat Patientiu gut geschlafen, der Puls 76, heute Morgen ein normaler Stuhl. Der Verband wurde völlig verändert. Die *Prima intentio* war bis auf die beiden Wundwinkel fast ganz gelungen, die Ligaturfäden saſsen noch fest. Verordnet: das *Pulv. temper.* 3 Mal täglich zu reichen, und Veränderung des Verbandes.

Den 30sten Octbr. bis 3ten Novbr. Das Befinden der Kranken erwünscht. Tägliche Veränderung des Verbandes.

Den 4ten. Zwei flüssige Stühle in der Nacht und am Morgen; der Puls einige 90 Schläge, das Allgemeinbefinden etwas getrübt. Verordnet: Erneuerung des Verbandes, und zu beiden Seiten der Brust Cantharidenpflaster von 2 Zoll im Quadrat zu setzen; die eiternden Stellen wurden später in Fontanellen verwandelt.

Den 5ten. Ein breiiger Stuhl ist gewesen, der Puls 86 und das Allgemeinbefinden etwas besser. Die Ligaturfäden sitzen nur noch locker. Der obere Wundwinkel völlig verheilt.

Den 6ten. Heute konnten die Ligaturen entfernt werden. Die Vernarbung der Wunde, durch Anwendung einer Lapissolution und von trockenem Lapis begünstigt, schritt nun rasch vorwärts; am 23sten Novbr. war die Wunde, bis auf zwei kleine Fistelgänge, ganz verheilt; sie wurde von jetzt an nur alle zwei bis drei Tage, und zwar ganz einfach mit einer dünnen Compresse und zwei Heftpflasterstreifen verbunden. — Am 14ten Decbr. wurde Patientin entlassen.

Anatomische Untersuchung des amputirten Fusses. Das Zellgewebe von der Haut schwer trennbar, mit ihr fest verwachsen, entartet, ähnlich dem Zellgewebe in der Nähe eines veralteten Geschwürs. — In der Gegend der Fuſs- und Mittelfuſswurzelknochen fand sich eine Höhle, die mit der äuſsern Haut in keiner Verbindung stand; gebildet aus dem Zellstoffe, den Fascien und Sehnen der Extensoren, erstreckte sie sich 1½ Zoll in die Umgegend, und war mit einer visciden, röthlichen,

halbflüssigen Materie erfüllt. Im Grunde dieser Höhle fühlte man mit der Sonde rauhe, mürbe, entblöfste Knochenstücke, etwa das *Os cuboid.* — Zwischen dem *Astragal.* und *Os navic.* befand sich eine röthliche, schleimige, zähe Substanz (Synovialhaut), welche den Knochen fest ansafs, sich aber mit der Pincette von denselben abziehen liefs, und unter welcher man die Knochen rauh und aufgelockert fühlte. Eben dasselbe fand sich auch am *Calcan.* An der Tibia war nichts Krankhaftes wahrzunehmen. — Sämmtliche Fufswurzelknochen waren von Caries angegriffen und zerstört. — Die Geschwulst unter der Haut hatte ihren Sitz zwischen dem Zellstoffe, den Sehnen und unter der Aponeurose, war also mehr den weichen Theilen zuzuschreiben.

Gehört Gelenkschwamm nur dem Namen oder auch dem Wesen nach zur Familie der Afterorganisationen? — Es ist bekannt, dafs wir jetzt zwei Hauptansichten über diese Krankheitsform besitzen: indem die eine Parthei einen wesentlichen Unterschied zwischen Gelenkschwamm und Arthrocace statuiren will, läugnet die andere ihn ganz und gar, und beweiset durch anatomische Untersuchungen die Identität von beiden Gelenkaffection. — Es ist gewifs, dafs am Krankenbette es eine von den schwierigsten Aufgaben für den Arzt ist, den Sitz des krankhaften Processes nach den verschiedenen Geweben des Gelenkes zu diagnosticiren, namentlich wenn noch kein Aufbruch nach aufsen, noch keine Geschwürsbildung zu bemerken ist. Nehmen wir z. B. das Leiden des Kniegelenkes: sind die Knochen allein afficirt, ist ein oder der andere Gelenkknorren des Schenkelbeins oder der Tibia stark aufgetrieben, schmerzhaft, bildet der ganze Unterschenkel eine bogenförmige Linie, ist die Patella nicht auf ihrer Stelle, unbeweglich, das Gelenk halb flectirt, die unter dem Gelenke liegenden weichen Gebilde mager, — dann ist natürlich das Knochenleiden nicht schwer zu bestimmen; nicht immer so rein aber treffen wir das Krankheitsbild in der Natur; wie häufig erfolgt bei der Gonarthrocace die Exsudation in die Gelenkhöhle, — eine Complication, von welcher man so wenig in den Handbüchern spricht; dann sieht man die Anschwellung der weichen Gebilde, das afficirte Glied erhält dadurch eine rundliche Form, welche in einem auffallenden Contraste mit dem abgemagerten Unterschenkel steht: dann sieht man nicht mehr diese für das Auge unangenehmen, eckigen Hervorragungen der Arthrocace, dann fühlt man nicht mehr den aufgetriebenen Knochen (oder höchstens nur stel-

lenweise), sondern eine tief sitzende Schwappung, bisweilen eine täuschende Fluctuation, und dann kann man wohl die Krankheit mit der Affection der weichen Gebilde des Gelenkes verwechseln. Die Schwierigkeit der Diagnose aber kann keinesweges den Unterschied des Wesens der beiden Krankheitsformen aufheben. Die pathologische Anatomie, und namentlich die Untersuchungen von Brodie, haben uns gezeigt, dafs 1. die Synovialhaut der Gelenke auf eine eigenthümliche Weise entarten kann, sie wird aufgelockert und verwandelt sich in eine pulpöse, bräunliche Substanz; 2. die Knorpel können exulcerirt (?) (resorbirt) werden; 3. die Gelenkenden der Knochen bilden bisweilen den Heerd zur Ablagerung des Scrophelstoffes; 4. endlich der Zellstoff und die um das Gelenk liegenden fibrösen Gebilde werden entartet, aufgelockert, durch die Ablagerung des plastischen Stoffes verdickt. — Es giebt also zwei verschiedene krankhafte Processe, von welchen einer in den weichen Gebilden des Gelenkes, der andere in den Gelenkenden seinen Sitz hat; zuletzt aber geht einer von ihnen in den andern über. Wenn ich also die prävalirende Affection des um das Gelenk liegenden Zellgewebes (die Ablagerung des plastischen Stoffes in demselben) und der fibrösen Gebilde sehe, was sich durch gröfsere Anschwellung, durch rundliche Form der Geschwulst, durch das eigenthümliche schwappende Gefühl characterisirt, wenn mir die Anamnese zeigt, dafs der Kranke im Anfange nur über unbedeutende Schmerzen im Gelenke klagte, indem die Geschwulst aber immer stärker wurde; so habe ich ganz vollkommen Recht, die Krankheit „*fungus articuli*“ zu nennen, um sie dadurch von der „*Arthrocace*“ zu unterscheiden; zeigt mir dabei die Section des Gliedes nach dem Tode oder nach der Amputation den Zellstoff entartet, aufgelockert, mit Ablagerungen der plastischen Lymphe überfüllt, besonders in den Stellen, wo die Geschwulst am stärksten war, ist ferner die Synovialhaut pulpös, braun gefärbt und läfst sich leicht ablösen, ist das Gelenk mit einer chocoladefarbigen Flüssigkeit angefüllt, — so hat die Section meine Diagnose bestätigt. Wenn man aber auch in inveterirten Fällen (wie der unsere) die Knochensubstanz selbst angegriffen findet, das Knochengewebe brökkelig, braun-grünlich gefärbt, mit Scrophelstoff imprägnirt, einige Knochenstücke ganz abgelöst, in Jauche schwimmend, so spricht dieses alles dafür, dafs entweder der krankhafte Procefs der weichen Gebilde tiefer auf die Knochensubstanz selbst übergegangen, oder (vielleicht wahrscheinlicher noch) dafs beide Processe (die

pathische Affection der weichen und die der Knochengebilde) in einem und demselben Gelenke sich zusammentreffen, indem sie beide der Reflex einer und derselben Ursache, — einer im Körper herrschenden Dyscrasie, — sind. — Wenn der Fungus und die Arthrocace zwei verschiedene Affectionen des Gelenkes sind, ist es dann nicht entschieden, dafs der Fungus, — die Entartung des Zellstoffes und die Degeneration der Synovialhaut, — zur Familie der Afterbildungen gehören mufs? Die Ablagerung eines Stoffes, tief in der veränderten Nutritionsthätigkeit der Gebilde begründet, bildet hier, wie bei allen Afterproducten, das Wesen des Leidens. Freilich gehen der Gelenkschwammbildung einige latent-entzündliche Erscheinungen voraus, — die erhöhete Temperatur, ein dumpfer Schmerz; — ist aber diese latente Entzündung die Ursache oder die Folge der Afterablagerung? Die Quantität des Abgelagerten steht hier wenigstens in keinem Verhältnisse zu dem Grade der Entzündung, und die Entartung der Synovialhaut (welche auch von Brodie zu den Afterproductionen gerechnet wird) ist durch keinen entzündlichen Proceſs zu erklären.

Gehörte unser Fall wirklich zum Gliedschwamme, oder war das nicht vielmehr eine Arthrocace? Die Beschaffenheit der Fistelöffnungen, das Sondiren und die Section des amputirten Gliedes haben uns zwar eine bedeutende cariöse Affection der Tarsalknochen nachgewiesen, namentlich waren die abgelösten, von den Eiterhöhlen umschlossenen Knochenstücke mürbe, bröckelig, braungrün gefärbt; zusammen damit aber haben wir auch die eigenthümliche Degeneration der Synovialhaut entdeckt, welche am deutlichsten in dem Gelenke zwischen dem *Astragalus* und *Os naviculare* zu sehen war, und aufserdem deuteten wohl die bedeutende Entartung des Zellstoffes, der sehnigen Gebilde und die Anamnese darauf hin, dafs die Krankheit zuerst in den weichen Gebilden begonnen hatte.

War die Amputation in unserm Falle wirklich angezeigt? Oder, mit andern Worten, war das örtliche Leiden absolut oder relativ unheilbar? — Im Allgemeinen bleibe ich meinem Grundsatze treu, und amputire bei Caries nur dann, wenn ein Mifsverhältnifs zwischen dem Grade des örtlichen Leidens und dem allgemeinen Kräftezustande vorhanden ist. Hier war dieses freilich nicht der Fall, aber dafs hier dieses Mifsverhältnifs früh oder spät eintreten mufste, — das war wohl mit Gewifsheit vorauszusehen. Die Höhle, in welcher die abgestofsenen cariösen Knochen verschlossen lagen, mufste natürlich aufgemacht werden; dazu hätte

man die ganze Fufssohle aufspalten müssen, und dann auch noch hätte man nie über die Gränze des Uebels Sicherheit gehabt; die damit verbundene Eiterung, der Brand und die Abstofsung der Sehnen, der Blutverlust, die Schmerzen — sind Gefahren genug, welche durch die Amputation mit einem Male beseitigt werden konnten, und trotz allem dem war es noch immer ungewifs, ob die Kranke einen brauchbaren Fufs erhalten haben würde. Also von einer Seite waren Hectik, eine Jahre lang dauernde, schmerzhafte Cur, und doch nachher die Unbrauchbarkeit des Gliedes, von der andern Seite war die mögliche Gefahr, eine bedeutende Reaction nach dem traumatischen Eingriffe zu befürchten: ich wählte natürlich das Letzte. Der Erfolg hat meine Hoffnungen nicht getäuscht. Die Kranke konnte schon nach 7 Wochen, blühend und gesund, mit der Krücke das Hospital verlassen.

Neunundneunzigster Fall. Mifshandeltes Steatom in der Rückengegend. Exstirpation. Heilung der Wunde *per granulationem*. Genesung. — Das russische Weib Melanie, 44 Jahre alt, gesunder, vollsaftiger Constitution, hatte sich bisher immer einer ziemlich ungetrübten Gesundheit zu erfreuen gehabt. Vor ungefähr 5 Jahren waren am Rücken, zwischen dem obern Theile des Schulterblattes, einige warzenartige Hervorragungen erschienen, welche sie anfangs wenig genirt, doch von ihr mit Abkneifen und Zerren behandelt wurden. Dessen ungeachtet hatten sich diese noch immer mehr ausgebildet, und je energischer sie ihre Behandlungsweise fortgesetzt, desto mehr jene gewuchert. Im verwichenen Frühjahre war etwas tiefer, unterhalb der alten Geschwulst, ein neues Knötchen entstanden, welches sie nach alter Art hatte behandeln wollen, welches aber bedeutend an Gröfse zugenommen, und ihrem Heilverfahren mehr Trotz geboten. Vor ungefähr fünf Monaten seyen die Menses allmälig cessirt, ohne dafs sie eine andere Ursache, als ihr vorgerücktes Alter anzugeben wufste; doch hätte sie nicht bemerkt, dafs in dieser Zeit gerade eine bedeutende Verschlimmerung des Uebels eingetreten; die Geschwulst habe ihren gleichmäfsigen langsamen Verlauf gemacht, und sey bis zur jetzigen Höhle herangewachsen, ohne dafs sonst irgend einige andere Störungen dazu getreten wären.

Bei ihrer Aufnahme, am 18ten Februar 1837, war ihr Zustand folgender: Auf dem Rücken zeigten sich, gerade auf der Wirbelsäule, in der Gegend des zweiten Brustwirbels, mehrere

über und neben einander stehende, nicht überall gleich harte Hervorragungen von Wallnufsgröfse und darüber, welche sich an einzelnen Stellen wohl etwas weicher anfühlen liefsen, gröfstentheils aber von fester, sarcomatöser, fast knorpeliger Beschaffenheit waren. Traubenförmig waren sie neben einander gestellt, und da, wo sie sich theils einander deckten, theils nur berührten, zeigte sich die sie umhüllende Haut zarter, war zum Theile geschwunden, ja sogar exulcerirt, während die mehr frei stehenden Theile eine bläulichere Farbung und eine derbere Structur der Haut gewahr werden liefsen. Die Masse dieser Knoten fühlte sich im Ganzen recht hart an, war schmerzlos, und mit der unterliegenden Haut durch eine breite Basis verbunden; die benachbarten Hauttheile hatten ein leicht geröthetes Ansehen angenommen, und waren nicht in die krankhafte Metamorphose hineingezogen. — Weiter nach unten und etwas nach links von der Wirbelsäule zeigte sich eine zweite, isolirt dastehende, rundlich geformte, mehr elastische Geschwulst, von der Gröfse einer starken Faust, welche mit einer schmäleren Basis den unterliegenden Theilen ansafs. Diese liefs nur an ihrer unteren linken Seite eine recht harte Stelle herausfühlen, während die andern weicher waren, ja sogar mitunter Fluctuation zeigten. Die sie bedeckende Haut nahm sich mehr geröthet, gespannt, warm aus, war hier und da oberflächlich excoriirt, schmerzlos, und hatte Spuren von stattgefundener leichter Blutung. — Das ganze Conglomerat dieser Pseudoorganisation erstreckte sich vom zweiten bis zum 5ten Brustwirbel hin, war auf der unterliegenden Haut beweglich, konnte leicht hin- und hergeschoben werden, ohne dafs etwanige Wurzeln sich herausfühlen liefsen, welche auf tiefe Verwachsung mit den unterliegenden Theilen hindeuten mochten.

Am 19ten Februar wurde die Geschwulst exstirpirt; zuerst wurde die Basis mit zwei bogenförmigen Hautschnitten, welche ein Oval bildeten, umschrieben, und nun erst von links, dann von rechts her mit flachen Messerzügen abgetrennt; eilf Arterien spritzten bei der Operation, und wurden unterbunden. Nachdem die Wundfläche gereinigt worden war und die Blutung stand, wurden die Wundränder theils mit blutigen, theils mit Pflasterheften zusammengezogen, darauf ein Charpiekuchen und eine Compresse gelegt, und das Ganze durch die vierköpfige Brustbinde zusammengehalten. Am vierten und fünften Tage nach der Operation gingen die Ligaturen ab; die Wundränder wichen allmälig wieder aus einander, und zeigten bereits am fünften Tage nach

der Operation eine offene eiternde Fläche zwischen sich. Indem diese, ihrem Character nach, bald mehr, bald weniger reizend behandelt wurde, begann allmälig die Ueberhäutung von den Rändern her. Am 20sten April konnte Patientin bereits entlassen werden. —

Die Untersuchung des Steatoms ergab, dafs dieses Afterproduct aus mehreren Abtheilungen bestand, welche durch zellige Scheiden mit einander verbunden waren; der Durchschnitt zeigte eine den weifsen Rüben ganz ähnliche Substanz.

Hundertster Fall. *Noli me tangere* der Wangenhaut. Mifslungene *prima intentio*. Heilung der Wunde *per granulationem*. — Awdakim, 67 Jahre alt, ein russischer Fischer, hat, seiner Angabe zufolge, nie an Krankheiten gelitten. Vor 2 Jahren zeigte sich an dem linken Nasenflügel ein Knötchen von röthlicher Farbe, von gelinden Schmerzen begleitet. Unverändert dauerte dieses Knötchen bis vor einem halben Jahre, die Schmerzen hatten zugenommen, und waren stechend geworden. Um die genannte Zeit ging die kleine Erhebung in Verschwärung über, auf welche Weise? aber hat nicht ermittelt werden können. Das entstandene Geschwür nahm schnell zu, und zeigt jetzt (den 16ten Septbr. 1836) folgende Beschaffenheit: Es erstreckt sich vom linken Nesenflügel $1\frac{1}{2}$ Zoll nach aussen, in der Richtung der Falte, welche von der Nase zum Mundwinkel geht; der Grund ist vertieft, die Ränder erhaben, so dafs gleichsam eine Rinne gebildet wird. Die Breite, die harten Ränder mit eingeschlossen, beträgt 1 Zoll; der Boden ist glatt, fest, in der Mitte erscheint Narbenbildung; die Ränder sind hart, callös, etwas erhaben, erscheinen gleichsam zernagt. Vom untern Rande erstrecken sich weifse Knötchen nach dem Grunde hin, die Absonderung ist gering. Die Kruste war, ehe sie aufgeweicht wurde, graubraun, nicht sehr fest. — Das Allgemeinbefinden ist ganz ungestört.

Behandlung. Am 16ten Septbr. wurde die Exstirpation dieses Hautkrebses vollzogen: die geschwürige Fläche wurde zuerst mit zwei ovalförmigen Schnitten umgeben, und, so abgegränzt, von den unterliegenden Theilen losgeschält. Zwei spritzende Arterien wurden mit der Fricke'schen Pincette tordirt. Darauf wurde die Wunde mittelst der umwundenen Naht vereinigt,

wobei jedoch in dem Winkel am Nasenflügel zwei Knopfnähte angelegt werden mufsten. Es wurden nun Eisumschläge auf die operirte Stelle, magere Diät und Ruhe verordnet. — Am andern Tage, den 17ten, wurden bereits einige Insectennadeln herausgezogen. — Den 18ten hatte sich die Wunde an einer kleinen Stelle geöffnet, aus welcher, beim Drucke auf die nächstgelegene Stelle, Eiter hervortrat; es wurde hier daher ein Compressionsverband mittelst einer starken Compresse, Heftpflastern und einer Binde angewandt. — Am 19ten hatte sich die geöffnete Stelle vergröfsert, sie befand sich am Nasenwinkel; beim Drucke kam recht viel Eiter hervor. Verband mit *Ung. basilic.* (℥j) *c. Merc. praec. rubr.* (℈j) und Compression. Weil am 20sten der Zustand der Wunde sich nicht verbessert hatte, ja sich noch mehr Eiter zeigte, und man die Sonde von der offenen Stelle aus nach dem ganzen Verlaufe der Wunde fast bis zur Mitte der Wange unter der Haut durchführen konnte, so wurde an der Spitze der so eingebrachten Sonde eine Gegenöffnung gemacht, und ein kleines Haarseil durchgezogen. Diese Maafsregel hatte einen guten Erfolg, denn schon nach 3 Tagen (am 23sten Sept.) hatte die Eiterung sich sehr vermindert, und man konnte das Haarseil wieder ausziehen, wornach auf den Canal desselben ein Compressionsverband angelegt wurde. Dieser Gang schlofs sich bald, aber der noch offene Theil der Wunde blieb fortgehend schmutzig, und wollte nicht vernarben, trotz der örtlich reizenden Behandlung. Es wurde daher am 4ten Octbr. die kleine Zittmann'sche Decoctcur (zu 1 Pfd. vom starken, und 1 Pfd. vom schwachen Decocte täglich) auf zwölf Tage angeordnet, und nun erst begann die Vernarbung, welche bis zum 20sten Octbr. mit Hülfe des Lapis vollendet war.

Hundertunderster Fall. *Lupus exulcerativus* der ganzen Nasenspitze. Zittman'sches Decoct und wiederholte Anwendung des Dupuy'trenschen Pulvers. Vollkommene Genesung. — Tartiana, ein Dienstmädchen, 18 Jahre alt, phlegmatischen Temperaments, kräftiger Constitution, von torpid-scrophulösen Habitus, ist bis zum vorigen Jahre immer von Krankheiten frei gewesen. Im Herbste des vorigen Jahres stellte sich, als Folge einer heftigen Erkältung, starker Schnupfen ein, welchen die Kranke vernachlässigte; als aber einige Zeit darauf sich Schmerzen in den Nasenknochen kund gaben, sah sie sich genöthigt, ärztliche Hülfe in Anspruch zu nehmen. Sie erhielt weifse Pulver innerlich, und äufserlich

eine gelbe Salbe, auf Charpie gestrichen, in die Nase zu schieben, eine andere auf die Nase zu streichen. Im Verlaufe dieser Behandlung zeigte sich nach vorgängigem Jucken am rechten Nasenflügel ein rothes Pünctchen, welches sich in ein Bläschen verwandelte, das nach seinem Aufplatzen, durch Ausfluſs einer wahrscheinlich ätzenden Flüssigkeit, bald die ganze äuſsere Hälfte der Nase in den Kreis krankhafter Production zog. Später bildeten sich zu beiden Seiten des Nasenrückens Oeffnungen, Durchbohrungen der obern dreieckigen Knorpel der Nase, so daſs die Kranke, bei Schlieſsung der beiden Ausgänge der Nase, das Austreten von Luft beim Athmen durch jene Oeffnungen wahrnahm. Am 17ten März 1836 wurde sie in die chirurgische Seite unsers Clinicums aufgenommen, wobei ihr Zustand folgender war: Das Allgemeinbefinden gut, alle Se- und Excretionen gehörig; die Menstruation, welche den Winter über einige Monate ausgeblieben war, hatte sich wieder eingestellt, und hielt ihren regelmäſsigen, vierwöchentlichen Typus. — Zustand der Nase: Die den knorpeligen Theil der Nase überziehende Portion der Haut war excoriirt, bei der Berührung unschmerzhaft, von keinem entzündeten Umkreis umgeben, zeigte am obern Theile der Nase eine ulcerirende, unebene, hügelige, wuchernde Fläche von blaſsem Ansehen; die Nasenflügel waren mit gelblichen, unebenen Borken bedeckt, welche beim Drucke eine gelbliche, wässerige Flüssigkeit ausflieſsen lieſsen, ein Beweis dafür, daſs unter den Borken die Ulceration fortbestand. Im Verlaufe der letztverflossenen Tage wurde die ulcerirende Fläche am oberen Theile der Nase trockener, es bildeten sich auf ihr Krusten; die Kranke brauchte in dieser Zeit Bleisalbe, später warme Breiumschläge zum Erweichen der Krusten. Jetzt sieht man auf der Nase ein mit schon erweichten Borken besetztes Geschwür von rissigem Ansehen, da die einzelnen Borken durch mehr oder weniger tief eindringende Einschnitte von einander getrennt sind; der Druck auf die Borken ist nicht schmerzhaft, sie selbst sind blaſs-gelblich; der Rand verläuft in Windungen, ist nicht hart, nicht aufgeworfen. An einzelnen Stellen sind die Nasenknorpel zerstört, ebenso ein Theil des *Sept. mob.*, und auf der linken Seite der untere bogenförmige Knorpel, so daſs man beim Drucke auf diese Stellen keinen Widerstand vom Knorpel findet.

Die Behandlung wurde allgemein und örtlich eingeleitet. Nach vorausgeschickter Abführung aus einem Sennainfusum mit

Manna und Glaubersalz wurde am 26sten März das Zittmann'sche Decoct zu 4 Pfd. täglich (2 Pfd. starkes und 2 Pfd. schwaches) angeordnet und 4 Wochen fortgebraucht. Oertlich wurde, nach Erweichung der Krusten mit Breiumschlägen, das Dupuytren'sche Pulver (*Calom.* Gr. 96, *Arsen. alb.* Gr. 4) in Anwendung gezogen. Dieses Mittel wurde, theils in Pulver, theils mit *Gi. arab.* und *Aq. dest.*, in Form einer Paste, acht Mal hinter einander aufgetragen: am 10ten, 15ten, 18ten, 22sten, 25sten und 28sten April, und verstärkt (*Arsen. alb.* Gr. X, *Calom.* Gr. XC) am 1sten und 4ten Mai. Dabei hatten sich zu Anfange nur sehr dünne Brandschorfe gebildet, und später gar keine; nach der Application des verstärkten Pulvers aber stellte sich Geschwulst des ganzen Gesichts und heftiger Schmerz in der Nase ein. Der Erfolg war eben so bedeutend; denn die ganze geschwürige Fläche war mit einem dicken Schorfe bedeckt, welcher durch erweichende Salben abgelöst wurde, wonach die entblöfste Fläche drei Mal hinter einander mit rothem Präcipitat bestreut und mit rother Präcipitatsalbe verbunden wurde. Dieses Mittel bewährte auch hier wieder seine ausgezeichnete umstimmende Wirkung, es bildete sich der flockig-schleimige Ueberzug der Wundfläche, nach dessen Entfernung frische Granulation hervortrat. Unter der Leitung des *Lap. infern.*, und bedeckt mit *Ung. saturn.* ℥j *c. Flor. zinc.* ʒj, begann endlich die Vernarbung in der Mitte des Maimonats, und ging so rasch vor sich, dafs die Nase am 6ten Juni folgendes Aussehen hatte: Der vordere Theil der knorpeligen Nasenscheidewand war zerstört, das ganze *Sept. mob.* fehlte gleichfalls; von den Nasenflügeln war ebenfalls ein Theil vernichtet, beide Nasenöffnungen aber noch vorhanden, so dafs die Nasenspitze selbst eingezogen, und die Rudimente der Nasenflügel flach, nach der Fläche der Wangen, eingedrückt erschien. Die Nasenbeine standen normal, aber von der unteren Gränze derselben an war der ganze Nasenrücken flach gedrückt, und trat nur sehr schwach aus dem Profil hervor. — Die diesem Mädchen oft und dringend empfohlene Rhinoplastik wurde von ihr jedes Mal mit mehr oder weniger Hartnäckigkeit abgewiesen; sie zog es vor, in Betreff der Entstellung des Gesichts, den kränkendsten Verdacht über die Ursache derselben zu erdulden, und, obgleich jung, ein verunstaltetes Gesicht zu tragen, als sich den Schmerzen der Operation zu unterwerfen, deren Erfolg sie vielleicht hätte täuschen können.

Hundertundzweiter Fall. *Lupus exulcerativus* der Nasenspitze und der Oberlippe. Decoctencur. Dupuytren'sches Pulver. Verbesserung. — Johann, esthnischer Bauer, 26 Jahre alt, kam den 15ten Januar 1837 auf das Clinicum. Er war von robuster Constitution, das Allgemeinbefinden gut, und die Kräfte wohl erhalten. Das ganze Gesicht zeigte einen etwas erhöhten Turgor, auf der Stirn standen einzelne Finnen; die Nasenflügel, die Spitze der Nase, so wie das *Sept. mob.* fehlten, und die Ränder des nachgebliebenen Theiles der Nase, welcher aus dem knöchernen Nasengewölbe mit der darüber befindlichen Haut bestand, waren mit schwarzen, fest ansitzenden Krusten bedeckt; eine ähnliche Kruste erstreckte sich auch von dem zerstörten Theile der Nase bis zum rothen Rande der Oberlippe, und nahm ein Drittheil der ganzen Länge der Lippe ein. — Die die Krusten umgebende Haut zeigte sich angeschwollen; diese Anschwellung, welche selbst gegen Druck unschmerzhaft blieb, erstreckte sich von der Basis des Nasenrükkens bis zu den beiden Mundwinkeln, und war zu beiden Seiten der Nase gleichmäfsig roth; dagegen zeigten sich zu beiden Seiten derjenigen Stelle der Oberlippe, welche mit Borken besetzt war, auf der auch hier statthabenden Röthe weifse, unebene Narben, ähnlich denen, welche nach Verbrennungen zurückbleiben; aufserdem war der angeschwollene Theil des Gesichts weich, nicht mit den unterliegenden Theilen verwachsen, und nur der mit den eben beschriebenen Narben besetzte Theil der Oberlippe zeigte eine härtere Consistenz, welche jedoch der eines Knorpels nicht gleich kam. — Die Mitte der Oberlippe war nach oben gezogen, dadurch die Zähne etwas sichtbar. Der rothe Saum der Lippe war gesund; die innere Wand der Oberlippe liefs sich uneben anfühlen, und war zum Theil bedeckt von einem mit Granulationen untermischten Narbengewebe. Die beiden vordersten Schneidezähne fehlten, und die beiden andern noch vorhandenen steckten nur lose in ihren Alveolen. Gleich hinter den Schneidezähnen, am harten Gaumen, zeigte sich eine ähnliche Veränderung, wie an der innern Fläche der Oberlippe. — Der bewegliche Gaumen, das Zäpfchen und die Mandeln waren gesund, die hintere Wand des Pharynx mit zähem Schleime bedeckt, und die Schleimhaut derselben ein wenig geröthet; doch mangelte jedes krankhafte Gefühl. — Die Untersuchung mit der Sonde liefs in der Nase nirgends eine entblöfste Knochenparthie ermitteln; auch schien die Zerstörung der Weichtheile sich nur bis auf die oben angege-

benen Gränzen zu beschränken. — Die von den Krusten befreite Fläche zeigte wuchernde, blasse, wenig empfindliche nnd nicht leicht blutende Granulationen, welche mithin alle Erscheinungen eines torpiden Characters an sich trugen,

Anamnese. Vor 10 Jahren, also im 16ten Lebensjahre unsers Patienten, bis zu welcher Zeit er immer ganz gesund gewesen war, wurde die Oberlippe mit dem benachberten Theile der Nase und der Wangen von einer rothen, weichen Anschwellung ergriffen, welche, an und für sich schmerzlos, nur auf Veranlassungen, die einen vermehrten Blutandrang erzeugten, wie: Hitze, Anstrengung des Körpers etc., einige Empfindlichkeit zeigte. — Auf der Mitte dieser gerötheten Stelle, d. h. gleich unterhalb der Scheidewand der Nase, stellte sich bald darauf eine Krustenbildung ein, unter welcher sich nur wenig Flüssigkeit ansammelte. Von dieser Stelle griff die Zerstörung nach allen Richtungen um sich; namentlich wurde nach und nach der knorpelige Theil der Nase zerstört; nach unten überschritt das Uebel den Rand der Lippe, und ergriff die Schleimhaut derselben, sich bis zum harten Gaumen hinter die obere Zahnreihe erstreckend; die Oberlippe wurde an ihrer äufsern Fläche, bis auf zwei Drittheile ihrer Länge, mit einem Schorfe bedeckt; doch ungeachtet des Ergriffenseyns der Lippe an ihrer äufsern und innern Fläche wurde sie auf keiner Stelle durchbohrt. Diese eben genannte Ausdehnung soll das Uebel vor einem Jahre gehabt haben, zu welcher Zeit der Rand der Lippe sich wieder überhäutete, und die Breite der excoriirten Stelle an der äufsern Wand derselben sich bis auf ihre gegenwärtige Begränzung zurückzog; die oben erwähnten Narben bezeichnen jetzt noch deutlich die Stellen, welche vor einem Jahre krankhaft ergriffen gewesen seyn sollen. — Die Richtung des mittlern Theiles der Oberlippe nach oben findet in der Contractionskraft dieses Narbengewebes ihre Erklärung. — Das Ausfallen der beiden vordern Schneidezähne soll schon vor der gegenwärtigen Krankheit, durch eine äufsere Gewalt veranlafst worden seyn.

Bei der Behandlung dieses Lupus stiefs die Kunst auf eine ungemeine Hartnäckigkeit; denn trotz den eingreifendsten örtlichen Mitteln, trotz einer lange ausdauernden, allgemein umstimmenden Behandlung machte die Cur doch nur langsame Fortschritte. Zu den örtlichen Mitteln gehörten: Vom 16ten bis 18ten Januar erweichende Breiumschläge, darauf am 18ten, nach Erweichung der Krusten, rothe Präcipitatsalbe; zugleich wurden

einige condylomatöse Wucherungen im Schlunde mit der Cooper'schen Scheere weggeschnitten, die frischen Wundflächen darauf mit Lapis touchirt, und zum Ausspülen des Mundes ein schleimig-aromatisches Mundwasser aus einem Infusum von *Rad. alth.* und *Flor. chamom.* verordnet. Am 19ten wurde die Wundfläche mit rothem Präcipitatpulver bestreut, und am 20sten, wo sie bereits reiner aussah, mit einem starken Dupuytren'schen Pulver (*Calom.* Gr. 90, *Arsen. alb.* Gr. 10) bedeckt, und zum Bepinseln der Geschwüre am harten Gaumen gegeben: *R. Calom.* Gr. 94, *Arsen. alb.* Gr. Vj, *Mell. rosar.* ℥j, *M. f. litus oris*; mit diesem Pinselsafte wurden abwechselnd die Betupfungen mit *Lap. infern.* täglich vorgenommen. Am 25sten Januar hatte sich eine dicke Borke sowohl auf der Nase, als auf der Oberlippe abgesetzt, woher nun erweichende Salbe und darüber ein einfacher Breiumschlag aufgelegt wurden. Hierbei entwickelte sich frische Granulation, und die Geschwürsfläche begann allmälig sich zusammenzuziehen. Vom 5ten Februar an wurde sie daher, zur Beschleunigung dieses Heilgeschäfts, täglich an den Rändern mit Lapis touchirt, und mit rother Präcipitatsalbe, danach aber mit *Ung. saturn.* verbunden. So ging es ganz gut bis zum 15ten Februar, bis wohin die Vernarbung an der Nase besonders vorgeschritten war; allein nun wurde die Geschwürsfläche wieder schmutzig und torpid. Daher wurde sie am 15ten wieder mit Präcipitat beschüttet, und am 17ten das obengenannte Dupuytren'sche Pulver, mit *Gi. arab.* und etwas Wasser zur Paste verrieben, aufgetragen, Nach zwei Tagen hatte sich ein dicker Schorf gebildet, welcher sich in fünf Tagen abstiefs, und unter Anwendung des rothen Präcipitats eine frische Granulationsfläche zurückliefs (den 1sten März). Diese wurde täglich mit Lapislösung bepinselt, wobei die Vernarbung von den Rändern so rasch fortschritt, dafs es nöthig wurde, an jedem Arme eine Fontanelle zu eröffnen. Während es hier so gut ging, blieben die Geschwüre am harten Gaumen, ungeachtet der wiederholten Betupfungen mit Lapis, auf derselben Stufe stehen; um hier eine kräftige Umstimmung zu erzielen, wurden diese Stellen am 29sten März mit dem *Ferrum candens* nachdrücklich bestrichen, und ein Chamilleninfusum mit Borax als Mundwasser gegeben. — Das Lippengeschwür hatte sich indefs auf die Gröfse eines halben Quadratzolles überhäutet, verhielt sich nun aber in dieser Gestalt mehrere Tage durchaus unverändert. Daher wurde es am 12ten März nochmals mit einer dünnen Lage des Dupuytren'schen

Pulvers bedeckt. — Während dieses örtlich vorging, waren gleich zu Anfange der Cur einige Tage hindurch Laxirstühle mittelst Mittelsalzen bewirkt worden, wonach eine drastische Abführung (2 Pulver aus *Calom.* Gr. Vj, *Pulv. rad. jalapp.* Gr. XV) die grofse Zittmann'sche Decoctcur (täglich 2 Pfd. starkes und 2 Pfd. schwaches Decoct) einleitete, welche 6 Wochen ununterbrochen durchgeführt wurde, wonach man die kleine Zittmann'sche Decoctcur (1 Pfd. schwaches und 1 Pfd. starkes Decoct täglich) vier Wochen lang folgen liefs, bis zum 9ten März. Nur durch eine so nachdrückliche Leitung des Allgemeinzustandes konnte es gelingen, der örtlichen Behandlung einen solchen Erfolg zu verschaffen, als wir erzählt haben. Zu bedauern war es daher, als der Patient am 14ten März mit seinem nach ihm gekommenen Vater durchaus nach Hause zu gehen verlangte, indem er von dem Gedanken beherrscht würde, dafs seine Geschwüre nie gänzlich verheilen würden, weil „ein Wurm in der Nase und in der Lippe säfse, welcher sich immer tiefer hineinnage, und nicht eher, als bis dieser entfernt wäre, könne man Heilung erwarten." So hatte er das eigenthümliche fressende Gefühl in den Geschwüren der Gegenwart eines Wurmes zugeschrieben. Als er das Clinicum verliefs, waren die Nasengeschwüre äufserlich fast gänzlich vernarbt, jedoch fehlte der ganze vordere Theil der Nase mit der Spitze, den beiden Flügeln und der beweglichen Scheidewand; am harten Gaumen waren noch zwei kleine exulcerirte Stellen, das Lippengeschwür hatte einen Viertelzoll im Durchmesser, und sah rein und frisch aus: also ein Zustand, welcher auf baldige gänzliche Heilung mit Grund hoffen liefs.

Hundertunddritter Fall. Ein dem *Lupus exulcerativus* sehr ähnliches Geschwür der Nasenspitze nach einer äufsern Verletzung. Behandlung mit Präcipitat und Breiumschlägen. Genesung. — Trino, esthnisches Bauermädchen, 17 Jahre alt, aufgenommen den 23sten April 1836. Sie erhielt vor ungefähr einem Jahre von einem Pferde einen Schlag in das Gesicht auf die Nase. Die Wunde heilte äufserlich, doch innerlich dauerte die Absonderung einer Materie fort, welche auch Krusten bildete. Diese lösten sich nach einiger Zeit ab, doch ohne dafs Heilung oder Narbenbildung erfolgt wäre. Im Gegentheile, die Secretion dauerte fort, erzeugte wiederum neue Borken, und so griff das Geschwür immer mehr um sich. — Die Untersuchung desselben zeigte, dafs es von dem untern Theile der Nase, von der *Cartilago septi narium*

und dem *sept. mobile*, so wie auch von den Nasenflügeln, von der Schleimhaut ausgehend, über die Oberlippe, mehr nach rechts bis einige Linien oberhalb der Stelle, wo die Schleimhaut der Lippe mit der allgemeinen Hautdecke zusammenstöfst, sich erstreckt. Die ganze Fläche des Geschwürs war mit dicken, gelblich-braunen Borken bedeckt; nach der Entfernung derselben durch erweichende Umschläge, zeigte sich, besonders deutlich auf der Oberlippe, der Boden der exulcerirten Stelle von blafsrothem, unebenem Ansehen, mit einer käseähnlichen, weifsen Lymphe überzogen. Die Ränder des Geschwürs waren geröthet, rund, nicht zackig, in derselben Ebene mit den Geschwürsflächen. Die *Cart. sept. nar.* war fast gänzlich zerstört, so dafs die beiden Nasenhöhlen mit einander in Verbindung standen. Das *Sept. mob.*, so wie die beiden Nasenflügel, hatten auch schon einen bedeutenden Substanzverlust erlitten, besonders an ihrer Basis. Die Nasenspitze, nebst den Flügeln, so wie die Umgebung der afficirten Lippe waren gedrungen und geröthet, doch weich anzufühlen, ohne eine erhöhte Wärme. Weder diese Stellen, noch das Geschwür selbst, waren schmerzhaft.

Die Heilung dieses herpetisch-scrophulösen Geschwürs erfolgte in zwei Wochen durch die örtliche Anwendung des rothen Präcipitats, in Substanz und in Salbenform, während der vier ersten Tage, wonach sich eine so gute Granulation entwickelte, dafs man bereits eine austrocknende Salbe (*Ung. saturn.* ℥j *c. Flor. zinc.* 3j) in Anwendung ziehen konnte, bei welcher, verbunden mit dem Gebrauche des *Lap. infern.*, die Geschwürsfläche sich tagtäglich verkleinerte. Zu bemerken ist noch, dafs die Patientin dabei innerlich ein Sassaparilledecoct gebrauchte.

Hundertundvierter Fall. *Noli me tangere* der Nasenflügel. Cauterisation mit Arsenik. Besserung. — Jacob, lettischer Bauer, 69 Jahre alt, erfreute sich stets einer ununterbrochenen Gesundheit. Vor 10 Jahren aber erhob sich ohne alle Ursache auf der Mitte des rechten Nasenflügels ein Bläschen, welches, nachdem es geborsten, eine mifsfarbige dünne Flüssigkeit ergofs und ein Geschwür hinterliefs, welches sich allmälig im Umfange ausbreitete, und sich mit einer dunkeln Borke bedeckte. Die Umgegend blieb aber gesund, und es waren auch sonst keine Beschwerden zugegen, als einige selten auftretende, unbedeutende Schmerzen im Geschwüre und dessen Umgebung, so dafs Patient während dieser 10 Jahre seinen gewohnten Beschäftigungen nachgehen konnte. In diesem Zustande verblieb er

bis zum Sommer des vorigen Jahres, in welchem die Nase anzuschwellen begann. Diese Anschwellung entwickelte sich unter ab und zu sich einstellenden stechenden Schmerzen sehr rasch, und verbreitete sich über die ganze Nase, ergriff aber vorzugsweise die mit dem Geschwüre behaftete Parthie, und veranlafste ein Hindernifs in der Respiration, so dafs Patient gezwungen wurde, durch den Mund zu respiriren. Defshalb suchte er bei einem Arzte Hülfe, von welchem er ein gelbes Pflaster über die Nase zu decken erhielt, bei dessen Gebrauche die Geschwulst allmälig abfiel, und bis zum October desselben Jahres völlig schwand. Hiermit verloren sich auch die Schmerzen in der Nase, die von dann an nur selten und sehr gelinde intercurrirt haben. — Am 23sten Januar 1837 meldete er sich zur Aufnahme. — Gegenwärtiger Zustand: Von dem rechten Nasenflügel zieht sich ein Geschwür längs dem Rande der Nasenspitze, sich in die Schleimhaut der Nasenhöhle einige Linien weit hineinschlagend, äufserlich über die Spitze fortlaufend, bis zum linken Nasenflügel, an welchem es da aufhört, wo die Convexität des linken Nasenflügels anfängt. — Der gröfste und wichtigste Theil des Geschwürs hat seinen Sitz auf der rechten *Ala nasi*, ist mit einer dunkel-gräulichen Borke bedeckt, und wird von erhabenen, an Härte den Knorpeln gleichkommenden, schmerzlos anzufühlenden, bleichen Rändern umgeben. Der Grund dieser Theile des Geschwürs ist erhaben, *au niveau* mit den Rändern, und ein geringer Theil desselben, an welchem mittelst lauwarmen Fomentationen die Borke sich abgestofsen hat, erscheint bleich, mit einzelnen rothen Puncten bedeckt, gegen die Betastung unempfindlich, überhaupt leblos. — Die übrige Portion des bis auf den linken Nasenflügel fortlaufenden Geschwürs erscheint nur theilweise mit Krusten bedeckt, ebenfalls aber von bleichen, empfindungslosen, erhabenen, knorpelharten Rändern umgeben, und mit erhabenem, bleichem, leblosem Grunde. Der auf die Schleimhaut des rechten Nasenflügels verbreitete Theil des Geschwürs verläuft von der Spitze der Nase, dicht neben dem Septum, ungefähr 5 Linien lang und $1\frac{1}{2}$ Linien breit, und ist von einer dunkeln Kruste bedeckt, dem Ansehen nach mit dem übrigen Theile des Geschwürs von gleicher Beschaffenheit. — Die das Geschwür umgebende Haut bietet nichts Krankhaftes dar, mit Ausnahme zweier kleiner Knötchen, deren eins auf der rechten Nasenhälfte, einige Linien über dem gröfsern Theile des oben

beschriebenen Geschwürs sitzt, roth, schmerzlos ist, sich gegen die Berührung indifferent verhält, und dessen Umgebung normal beschaffen ist. Ein zweites Knötchen befindet sich am Rande des linken Nasenflügels, ebenfalls geröthet und schmerzlos, von welchem mehrere rothe, vielgliedrigen Insectenfüfsen ähnliche Gefäfse hinauf in die Umgegend dieses Knötchens auslaufen. — Uebrigens fühlt Patient sich wohl. Schlaf, Appetit, Puls und Stuhl sind quantitativ und qualitativ normal beschaffen.

Die Behandlung wurde mit einigen abführenden Gaben Glaubersalz, und zur Erweichung der das Geschwür bedeckenden Kruste mit lauwarmen Fomentationen des Geschwürs eröffnet. Nachdem so die Borken abgeweicht worden waren, wurde am 21sten Januar das Cosme'sche Pulver und die v. Helmont'sche Salbe auf die geschwürige Stelle applicirt; doch bedurfte es einer mehrmaligen Anwendung, ehe sich ein Schorf gebildet hatte. Nachdem dieser sich abgestofsen hatte, wurde die Geschwürsfläche bald wieder sehr schmutzig, woher der Uebergang zum rothen Präcipitat gemacht wurde (den 5ten Februar). Zwar besserte sich danach das Ansehen etwas, allein nur auf kurze Zeit, woher am 16ten Februar wieder das Cosme'sche Pulver und die v. Helmont'sche Salbe in Anwendung kamen; gleichzeitig wurde an jedem Oberarme eine Fontanelle gesetzt; innerlich wurden von Zeit zu Zeit Salzabführungen interponirt. Nach zweimaliger Anwendung der genannten örtlichen Mittel hatte sich zwar wieder ein Schorf abgesetzt, aber auch zugleich ein Erysipel des Gesichts eingefunden, gegen welches ein Emeticum und Bedeckungen mit Baumwolle gebraucht wurden. Am 1sten März wurde die Gräfe'sche Sublimatpaste auf das noch immer seinen specifischen Character hartnäckig beibehaltende Geschwür gethan, und die nächsten Tage der Verband mit *Ung. narcotico-balsamic.* gemacht; es entstanden wieder Krusten, stiefsen sich ab, und am rechten Nasenflügel hatte sich die Exulceration ein kleines Loch durchgebrochen (den 7ten März). Nun wurde das Dupuytren'sche Pulver aus Calomel und Arsenik aufgetragen, aber leider konnten wir die Wirkung desselben nicht beobachten, denn Patient benutzte eine schickliche Gelegenheit, um in seine 15 Meilen entfernte Heimath zurückzukehren. Der rechte Nasenflügel war von einem Geschwüre eingenommen, dessen zackige Ränder und der unebene, mit schmutzigen Granulationen versehene Grund, zwischen welchen ein zäher, eiterähnlicher Stoff sich befand, noch zu deutliche Kunde von dem specifischen Character gaben.

Gegen die Nasenspitze hin befand sich ein kleines Loch; am linken Nasenflügel war nur der vordere Theil noch etwas geschwürig.

Lupus und *noli me tangere* (Gesichtshautkrebs) haben in mehr als einem Puncte Aehnlichkeit mit einander. Die Diagnose von diesen beiden Krankheitsformen mufs jedem practischen Arzte hinlänglich bekannt seyn; darüber kann man auch mit Nutzen den Artikel *Lupus* (von Blasius) in Rust's Wörterbuche nachlesen; ich will hier nur bemerken, dafs die Lupusformen zu solchen Krankheitsfamilien gehören, welche gerade in der Mitte zwischen den Producten des Exulcerations- und denen des Afterbildungsprocesses stehen; diese zwei pathischen Processe machen gerne Uebergänge in einander, sowohl in einzelnen Krankheitsformen, als überhaupt auch in der unendlichen Kette der Krankheitsfamilien; wir sehen, dafs das individuelle Leben fast eines jeden Afterproductes sich mit der Geschwürsbildung endigt; eben so sehen wir auch, dafs es gewisse Krankheitsgruppen giebt, die an den Gränzen zwischen den zahlreichen Familien der Geschwüre und der Pseudoproducte stehen. Der Lupus gehört, meines Erachtens, auch zu solchen Gränzleiden; in einigen Lupusarten prävalirt offenbar das Princip des Afterbildungsprocesses (*Lupus hyperthrophicus*), in andern wieder das des Exulcerationsprocesses (*Lupus exulcerativus*). Daher die Verwandschaft, die Analogie in den Erscheinungen und im Sitze mit dem Hautkrebse, welcher auch eine Gränzform in der Familie der Afterproducte abgiebt. Aus drei Fällen vom Lupus, die hier erzählt sind, gehörten zwei dem *Lupus exulcerativus* an; der dritte Fall, der eigentlich kein Lupus war, ist diagnostisch wichtig, insofern die scrophulösen Geschwüre der Nasenspitze und der Oberlippe (der Lupus selbst ist gewöhnlich das Product der Scrophelsucht) wirklich sehr täuschend dem Lupus nachahmen; sie haben aber bei weitem keine so zerstörende Tendenz, und sind bei weitem nicht so hartnäckig, wie der Lupus selbst.

Hundertundfünfter Fall. Fungöse Geschwulst in der Wangengegend. Ausgang in Brand. Tod. — Lukinja, aus Weifsenstein in Esthland, 10 Jahre alt, von cachectischem Habitus, hat, nach Angabe ihrer Mutter, sich stets einer guten Gesundheit erfreut. Zu Ende März dieses Jahres wurde sie von einem Fieber befallen, welches eine *F. intermittens tertiana* gewesen zu seyn scheint. Durch die Heilkraft

der Natur, so wie durch einige Hülfsmittel, wurde selbiges unterdrückt. Bald darauf erhob sich auf der rechten Wange eine kleine, begränzte, glatte Geschwulst von nicht bedeutender Härte, auf welcher die Haut unverändert war. Die Umgebung der Patientin glaubte nicht nöthig zu haben, bei einem Arzte Hülfe zu suchen; man legte, da man das Uebel für wenig bedeutend hielt, zertheilende Hausmittel, wie Teig mit Zwiebeln, auf die Geschwulst. Wenige Zeit aber verstrich, als sich das Uebel als ein feindseligeres geltend zu machen suchte, denn die Geschwulst nahm an Volumen auffallend schnell zu, wiewohl der Schmerz nur unbedeutend und auch nicht anhaltend war. Vorigen Monats suchte Patientin bei dem dortigen Arzte in Weifsenstein Hülfe, verliefs selbigen aber unbefriedigt, indem er ihr den Vorschlag machte, die Geschwulst mit dem Messer zu entfernen, worauf sie nicht einging. Die Geschwulst wurde, nachdem sie eine beträchtliche Gröfse erlangt hatte, jetzt weicher, sehr elastisch; Appetit und Heiterkeit des Gemüths verloren sich, Schwäche, häufiges Frösteln, mit vorübergehender Hitze verbunden, stellten sich ein, der Schmerz in der Geschwulst wurde stärker, anhaltender und ausgebreiteter, so dafs die Mutter des Kindes in der hiesigen Krankenanstalt für die Kleine Hülfe zu suchen sich entschlofs. Am 3ten September 1836 wurde sie als stationär in die chirurgische Clinik aufgenommen.

Gegenwärtiger Zustand. Auf der rechten Wange zeigt sich eine sehr elastische, ziemlich weiche Geschwulst von der Gröfse eines grofsen Gänseeies; auf der Mitte dieser ist die Haut blasenförmig aufgetrieben, die Farbe der Haut auf letzterer schwärzlich. Ueber dem *Arc. zygomat.*, nahe am unteren Orbitalrande anfangend, erstreckt sie sich fast zum Unterkieferande; eine Linie vom Mundwinkel aufwärts gedacht, bis zum *Meat. audit. extern.* bezeichnet ihre Gränze von vorn nach hinten. Auf der innern Fläche der Wange ist die Mitte derselben exulcerirt, mit Ausfluls einer ichorösen, höchst stinkenden Flüssigkeit verbunden. Der Mundwinkel auf der leidenden Stelle verzogen, das untere Augenlied gegen den Bulbus gedrückt, so dafs die Eröffnung des Auges gehindert ist. Der Habitus cachectisch, die Farbe bleich, gedunsen, der Puls variirend, zwischen 120—125, klein, weich, die Drüsen sind in der Umgegend angeschwollen, der Athem frequent.

Dieses so weit vorgeschrittene Allgemeinleiden liefs gewifs an jeder Hoffnung zu irgend einer Hülfe verzweifeln; vielmehr schien es menschlich, der armen Kranken ihre fürchterlichen Leiden we-

niger fühlbar zu machen. Zu diesem Zwecke wurden ihr gröfsere Dosen Opium gereicht, um die Empfindlichkeit und das Bewufstseyn der Gegenwart abzustumpfen; doch waren der Schmerz und die Pein der Kranken so grofs, dafs dieser Zweck erst nach dem Verbrauche einer ansehnlichen Quantität des Betäubungsmittels erreicht wurde. Mitten auf der Geschwulst bildete sich während dessen, unter den qualvollsten Martern für die arme Kranke, ein schwarzer Fleck, mit einzelnen Blasen besetzt, welcher sich bald vergrösserte, aufplatzte, und fortgehend eine sehr mifsfarbige, garstig stinkende Jauche ausfliefsen liefs. Jedoch mit diesem Aufbruche wurden die scheufslichsten Qualen des armen Kindes geringer, es versank in Betäubung, während welcher alle Erscheinungen der Colliquation und der Auflösung ihren ungehinderten Fortgang nahmen, bis endlich am 8ten Septbr., dem fünften Tage nach der Aufnahme der Patientin, der Tod erfolgte.

Die Untersuchung der Geschwulst nach dem Tode zeigte eine zum Theil in Verwesung, zum Theil in Erweichung übergegangene homogene Masse, ohne alle Spur von Organisation. Der Oberkieferknochen war auch zerstört, und die Entartung setzte sich bis zu den flügelförmigen Fortsätzen des Kelbeins fort, die Zähne der obern Kinnlade der rechten Seite wackelten, und liessen sich leicht herausnehmen. Wegen der sehr fortgeschrittenen Entwickelung der Geschwulst konnte man nichts Bestimmtes über die Beschaffenheit derselben sagen; an einigen Stellen schien sie eine erweichte, abgelagerte, fungöse Masse zu seyn, an andern wieder war sie einer Noma ähnlich; der Umstand, dafs die Geschwulst auf der innern Fläche der Wange aufgebrochen war, und vielleicht auch zuerst da angefangen hatte, der Brand auf der äufsern Fläche der Geschwulst und ihre Entstehung nach einem Fieber — alles das spricht auch einigermafsen für eine Noma, und ich sehe nicht ein, wefswegen diese zwei Krankheitsformen: *Fungus medullaris* und *Noma*, bisweilen nicht zusammen angetroffen werden könnten. — Die Qual der kleinen Kranken war fürchterlich, Rettung offenbar unmöglich, — ich hielt es also für meine Pflicht, das entsetzliche Leiden derselben durch Betäubung des nervösen Systemes mit Opium zu lindern. — Das Gehirn und die Lunge zeigten sich bei der Section normal: trotz der stertorösen Respiration fand ich keine Blutcongestion und keine Ablagerungen in der Lunge.

Hundertundsechster Fall. *Carcinoma penis* aus syphilitischem Ursprunge. *Amputatio penis.* Abscefs im Scrotum. Erschöpfende Durchfälle. Tod. *Fistula rectovesicalis.*— Johann Knoop, aus Kuikatz, Krüger daselbst, 74 Jahre alt, robuster Constitution, wurde in Folge eines unreinen Beischlafes vor einem halben Jahre mit primärer Syphilis, in Form eines Schankers behaftet, welcher, seiner Beschreibung nach, von der Entstehungsart und Verlauf solcher Geschwüre nicht abwich. Durch Ermunterung mehrerer seiner Freunde fest entschlossen, in der hiesigen Anstalt bald Hülfe zu suchen, hielt er es nicht für nöthig, seinem Uebel besondere Sorgfalt zu schenken, woher es denn kam, dafs er bei günstiger Gegelegenheit in ähnliche Berührung mit demselben Frauenzimmer gerieth. Sein Verwandter, ein dortiger Pferdearzt, gab ihm den Rath, den Coïtus mit einer gesunden Weibsperson zu vollziehen, als das beste Mittel, in der möglichst kürzesten Zeit den Schanker los zu werden, und unser Patient liefs sich einen so wohlgemeinten Rath nicht zum zweiten Male sagen. Leider aber entsprach die Cur seiner Anforderung nicht, wefshalb der Pferdearzt es für nöthig hielt, zu andern Mitteln seine Zuflucht zu nehmen. Er verordnete dem Knoop, täglich die Geschwürsfläche mehrmals mit warmem Urine zu waschen, was auch geschah. Patient merkte aber bald, dafs dies auch nicht der rechte Weg sey, sein Uebel los zu werden, hielt aber doch strenge Ordre, indem jener ihn ermunterte, nicht zu verzagen, indem es stets vorkäme, dafs zu Anfange die Geschwürsfläche sich vergröfsere. Patient hielt aus, als er aber gewahr wurde, dafs die Länge seines Penis sichtbar abnahm, so verliefs er jedes Mittel, und überliefs das Ganze der Natur. Aber auch diese verliefs ihn. Anfangs hatte er im Gliede die heftigsten Schmerzen; nach der Harncur hatten sich diese aber, wie er angiebt, verloren, und selbst beim Uriniren empfand er nur geringe; doch war er jetzt nicht mehr vermögend, den Harn nach Willkühr zu lassen, sondern selbiger sickerte fortwährend aus der Harnröhre, benetzte die wunde Fläche nebst der umgebenden Kleidung, so dafs Patient sich fortwährend in einer mephitischen Luft befand. Vor 3½ Wochen suchte er defshalb Hülfe bei einem Arzte in Walk, auf dessen Verordnung ihm eine rothe Salbe, so wie bittere Tropfen mit der Signatur: 8 Tropfen 2 Mal täglich, gegeben wurde. Beides hat er 14 Tage gebraucht, glaubt aber keine Besserung danach verspürt zu haben. Sonst hat Patient sich stets einer ungetrübten Gesundheit zu er-

freuen Ursache gehabt, ist in seinen jüngern Jahren nie syphilitisch gewesen, wiewohl er versichert, schon von seinem 18ten Jahre an das weibliche Geschlecht in geschlechtlicher Beziehung nicht verachtet zu haben. Ein altes Uebel bei ihm ist ein stetes Sausen in den Ohren und im Hinterkopfe, welches in Folge eines unterdrückten Hautausschlages an der Stirn entstanden seyn soll. — Den 13ten August 1836 wurde er, seinem Wunsche gemäfs, in die chirurgische Abtheilung der hiesigen Anstalt aufgenommen. —

Status praesens. Die Länge des Penis ist $3\frac{5}{2}$ Zoll, die Peripherie vergröfsert, die Geschwürsfläche an der Eichelstelle mit Erhabenheiten und Vertiefungen abwechselnd, in letzteren eine ichorröse, ziemlich consistente Flüssigkeit von gelblich-grüner Farbe angesammelt; am linken *Corp. cavern. penis* eine starke Hervorragung ohne Hautbedeckung, am rechten eine geringere, aber noch mit Haut versehene. Das *Corp. cavern. urethrae* stark vertieft, der Penis selbst hart, die Haut auf selbigem stark geröthet, der Schmerz gering, nur beim Drucke stärker, *Incontinentia urinae*, die Harnröhre selbst etwas verengt, doch die Application des elastischen Catheters zulassend, die umgebende Kleidung stark vom Urine durchnäfst, daher Ausdünstung urinöser Stoffe. Die Leistendrüsen der rechten Seite angeschwollen und verhärtet. Der Habitus des Kranken wohl erhalten, Gesichtsfarbe gesund.

Bei der Behandlung war es der erste Zweck, die Geschwürsfläche zu reinigen, und die entzündliche Reizung in der Umgegend herabzustimmen: daher wurden lauwarme Breiumschläge auf die Genitalien zu legen verordnet, und ein elastischer Catheter applicirt, welcher liegen bleiben, und täglich mit einem neuen vertauscht werden sollte. Einige Tage darauf (den 16ten Aug.) wurde dazu, um eine gründliche allgemeine Umstimmung zu bewirken, die Zittmann'sche Decoctcur begonnen, zu 1 Pfd. vom starken, wie vom schwachen Decocte täglich. Den 23sten wurde darauf zur *Amputatio penis* geschritten. Patient wurde auf den Operationstisch gesetzt, die Haut des Penis von einem Gehülfen zurückgezogen, und dieselbe darauf im gesunden Theile, hinter dem Geschwürigen, in zwei Halbcirkelschnitten durchschnitten; an der Gränze der nun noch mehr zurückgezogenen Haut wurden jetzt die *Corp. cavern. penis* und die *uethra* in zwei halbcirkelförmigen Schnitten ganz durchschnitten, so dafs

der zurückbleibende Theil des Penis gegen 1—1½ Zoll lang nachblieb, von der Bauchwand aus gemessen. Die Blutung war nicht sehr beträchtlich: die *Art. dorsal.* wurde unterbunden, und die parenchymatöse Blutung aus dem *Corp. cavern.* durch Auflegen von Agaricus mit *Pulv. styptic.* gestillt; ähnlich wurde gegen eine, einige Stunden später eintretende Nachblutung verfahren. Die Wunde wurde mit in Oel getauchter Charpie bedeckt, ein elastischer Catheter hineingeführt, mit einem in der Mitte durchlöcherten Maltheserkreuze bedeckt, und das Ganze mit der T-Binde befestigt. Die Schnittfläche begann zu eitern, und sich mit einer mifsfarbigen, jauchigen Oberfläche zu bedecken, woher bald zum reizenden Verbande, namentlich mit *Merc. praecip.* übergegangen wurde (den 28sten August). In der rechten Inguinalgegend bildete sich allmälig ein Bubo, welcher am 1sten Septbr. fast die Gröfse eines Hühnereies erlangt hatte; es wurden hier Einreibungen von Neapolitansalbe mit Campher, und für die Nächte zertheilende Pflaster (aus *Cicut.* mit *Ammoniacum*) verordnet, wonach der Bubo allmälig zu schmelzen begann. Nachdem das Zittmann'sche Decoct 28 Tage gebraucht worden war, wurde es am 12ten Septbr. ausgesetzt, indem die Kräfte abzunehmen begannen. Die Wunde behielt hartnäckig ein übles Aussehen und ihre Ränder wurden callös; jedoch nach dem Gebrauche von lauwarmen Breiumschlägen (vom 18ten Septbr. an) reinigte sie sich allmälig, und begann in ihrem obern Theile endlich zu verheilen (den 2ten Octbr.). Nun stellten sich Schmerzen, Röthe und Geschwulst im Scrotum ein (den 6ten Octbr.), welche von Tage zu Tage zunahmen, und endlich zeigte sich ein Abcefs; es wurde daher am 17ten Octbr. ein grofser Schnitt in das Scrotum gemacht, durch welchen sich Eiter und Jauche entleerten. Patient hatte nun grofse Erleichterung; beim Gebrauche der Breiumschläge und später der reizenden Salben entwickelte sich gute Granulation im Scrotum, und die Wunde begann zu vernarben. Auch am Penis war in dieser Zeit fast die Hälfte der Wunde vernarbt, allein die untere Hälfte derselben, namentlich um die Urethra herum, trotzte der Anwendung des Präcipitats, der Gräfe'schen Sublimatsalbe und jedem andern Heilversuche, und erhielt sich fortwährend unrein und mit Jauche bedeckt. Die Application des Catheters mufste nun auch weggelassen werden, indem Patient äufserst empfindlich dagegen war, und den Catheter alle Augenblicke herausnahm, und bei der Einführung desselben an Schmerzen litt. Auch konnte man dem Kranken in dieser

Zeit bereits nicht mehr viel zutrauen, denn die Kräfte befanden sich in einem raschen Abnehmen, und sehr angreifende Durchfälle hatten sich eingestellt. Um diese zu stillen, wurde alles Mögliche versucht, jedoch umsonst! Tägliche Klystiere aus Salep mit Ratanhia, aus Amylum mit Opium, der innere Gebrauch der Columbo mit Salep und Opium, Senfteige und Vesicatore auf den Unterleib, — waren nicht im Stande, der Colliquation Einhalt zu thun, welche mehr um sich griff, und endlich den Tod sur Folge hatte.

Die Section ergab drei merkwürdige Resultate: 1) Einige kleine Geschwüre im Dickdarme; 2) die innere Oberfläche des Mastdarms mit einem braunen Schleime überzogen (eine Folge der adstringirenden Klystiere), und 3) eine *Fistula recto-vesicalis*; in dem Theile des Rectums nämlich, der mit der untern Wand der Blase zusammenstöfst, befand sich eine feine Oeffnung, welche die vordere Wand des Rectums sehr schräg durchbohrte, in der Richtung nach vorn und oben zu, und sich durch die Prostata zog, um am *Caput gallinag.* sich in die Urethra zu münden; die Umgegend dieser Ausmündung war ähnlich braun gefärbt, wie die Oberfläche des Rectums, und der ganze Gang überhaupt sehr fein.

Zwei Ursachen haben in diesem Falle dem syphilischen Geschwüre des Penis den carcinomatösen Character ertheilt: 1) die Mifshandlung des Geschwürs, verbunden mit der torpiden Indolenz des Individuums, und 2) das Alter desselben. Der Kranke war vor der Ansteckung gewifs frei von jeder Dyscrasie, das zeigte schon hinreichend sein Aeufseres; auch entwickelte sich nicht die carcinomatöse Dyscrasie, nachdem das Geschwür schon den carcinomatösen Character angenommen hatte. In diesem Alter und bei dieser Gröfse des Geschwürs konnte man natürlich wenig oder gar nichts von pharmaceutischen Mitteln erwarten; ich konnte freilich noch das Quecksilber versuchen, aber ich fürchtete, den Kranken dadurch zu schwächen, um so mehr, als, wenn dieses Mittel sich unnütz gezeigt haben würde (was bei dem carcinomatösen Character des Geschwürs zu erwarten stand), der geschwächte Zustand des Körpers später den Erfolg der Operation viel zweifelhafter gemacht hätte. Die Operation selbst war einfach, sie wurde mit einigen Messerzügen ausgeführt; ich traf auf keine besondere Schwierigkeit bei der Unterbindung der Gefäfse (selbst der Faden, welchen ich zuerst durch den fibrösen

Ueberzug des Penis durchzog, war entbehrlich). Das *Corp. cavern.* blieb zwar fast in seinem ganzen Verlaufe verhärtet zurück; die Härte schien mir aber keinesweges verdächtig zu seyn; es is bekannt, wie leicht jede schleichende Entzündung die Ablagerung des plastischen Stoffes in einem solchen Gebilde, wie es der schwammige Körper des Penis ist, veranlassen kann. Der Erfolg rechtfertigte auch diese meine Diagnose; die Krankheit kehrte nicht zurück; freilich widerstand die eiternde Fläche nach der Amputation hartnäckig allen unsern Versuchen, sie zur Heilung zu bringen; doch zeigte sie nicht den carcinomatösen Character. Zwei Dinge waren in der Nachbehandlung bemerkenswerth: 1) der Abscefs des Hodensackes, welcher unter einer ödematös-entzündlichen Anschwellung des ganzen Scrotums auftrat; diese Anschwellung zeigte sich ein Paar Wochen nach der Operation, war schmerzhaft, und man fühlte durch die Geschwulst den angeschwollenen Hoden durch. Ich glaubte zuerst, diese Erscheinung durch den Contact des Scrotums mit dem beständig aus der Harnröhre fliefsenden Urine erklären zu können; und daher empfahl ich dem Practicanten um so dringender das Einbringen des biegsamen Catheters, welchen der Kranke immer wieder herauszog, indem er entweder über Schmerzen in der Harnröhre klagte, oder auch gar keine Ursache angab (dafs er torpid-dumm war, geht, glaube ich, aus der ganzen Krankheitsgeschichte deutlich genug hervor). Die entzündlichen Erscheinungen waren aber zu stark, und aufserdem zeigte auch die Oberfläche des Hodensackes keine Spur von Excoriation; nach wochenlangem Kataplasmiren fühlte man endlich Fluctuation, und nun, nach gemachtem Einschnitte, flofs eine Menge eines übrigens gut beschaffenen Eiters heraus. Was war das für ein Abcefs? Habe ich nicht Grund, eine Art von Metastase, oder, vielleicht noch wahrscheinlicher, die Fortpflanzung einer consensuellen Reizung vermittelst des Zellstoffes zu vermuthen; wir sahen z. B. aus einer Krankheitsgeschichte dieser Annalen Entzündung, Brand und Geschwürsbildung der Vorhaut bei der *Fistula ani* auftreten; war es in dem Falle nicht die Fortpflanzung des entzündlichen Reizes durch den Zellstoff? — 2) Der zweite bemerkenswerthe Umstand war der wichtige Irrthum in der Diagnose. Die eiternde Wunde des Penis, wie gesagt, heilte nur bis zu einem gewissen Umfange, dann blieb sie in einem torpiden Zustande hartnäckig stehen; ich vermuthete auf die im Körper steckende syphilitische Dyscrasie, und die (bei dem Decoct- und Sublimatgebrauche in demselben

Zustande, als vor der Operation, stehen gebliebene Anschwellung des Hodens und der Leistendrüse) schien mir meine Vermuthung zu bestätigen; ich wandte 2 Mal die Gräfe'sche Sublimatsalbe an; — aber erfolglos; das Schlimmste waren aber die Durchfälle, welche seit dem Gebrauche des Zittman'schen Decoctes nicht aufhörten, und bereits einen colliquativen Character anzunehmen begannen. Mein erster Verdacht fiel auf die Darmgeschwüre; aber etwas niedriger hätte ich die Ursache suchen sollen, und, auffallend genug, ich wollte schon ein Mal den Mastdarm untersuchen; ich besah das *Orificium ani*, und weifs selbst nicht, was mich abgehalten hat, den Finger in den Mastdarm hineinzustecken. Aus einer Art von Verzweiflung und voll Verdrufs über diesen hartnäckigen Durchfall stiefs mir noch dazu die ungereimte Idee auf, die Stuhlausleerungen durch adstringirende Klystiere verstopfen zu wollen; natürlich war Alles umsonst, wie immer, wenn man zuletzt die Geduld verliert und in's Blaue hinein handelt. — Die Section zeigte mir zwar meinen Irrthum, erklärte mir aber keineswegs den Zusammenhang der Sache, und ich weifs bis jetzt noch nicht, wie und wann sich eigentlich das fistulöse Blasen - Mastdarmgeschwür entwickelt haben mag. Ich glaube nicht, dafs hier der Reiz des Catheters im Stande war, dieses Geschwür zu erzeugen; aber dafs er es unterhalten und verschlimmert hat, das glaube ich wohl, — daher auch die Schmerzen, über welche dieser torpide und der dümmste von allen mir vorgekommenen Kranken beständig klagte. Ich vermuthe, dafs schon früher, noch bei der Aufnahme des Kranken, der prostatische Theil der Harnröhre an chronischer Entzündung, in Folge der fortgepflanzten Reizung von der zerstörten Eichelportion der Urethra her, laborirte; die Communication mit dem Mastdarme entstand aber natürlich erst später. Ich hätte nur gebraucht, den Finger tiefer in das Rectum hineinzubringen, um den callösen Rand der Fistelöffnung dort deutlich zu fühlen; vielleicht hätten das Cauterisiren dieser Oeffnung mit Lapis, und erweichende, warme Lavements den Zustand des Kranken verbessern können. Der Gebrauch des Zittmann'schen Decoctes trug auch nicht wenig zur Herbeiführung des colliquativen Zustandes bei, — aber wer konnte das damals wissen? Der Kranke schien noch einen hinlänglichen Kräftevorrath zu besitzen, um diese Cur auszuhalten; es ist bekannt, dafs auch die schwächsten Kranken dieses Decoct recht gut vertragen; seine Indication schien mir um so passender, als wir nicht genau wufsten, ob wir es hier mit

der Syphilis oder mit der carcinomatösen Dyscrasie zu thun hatten, und weil in beiden Dyscrasieen das Decoct so sehr empfohlen wird; es ist dies ja nicht das erste Mal (wenn es nicht „*post hoc, ergo propter hoc*" heifsen soll), dafs ich bei alten Leuten eine auffallende Verschlimmerung des allgemeinen Zustandes (erschöpfende Diarrhöen, Schwäche des ganzen Körpers etc.) nach dem Gebrauche des Decoctes beim Krebsleiden beobachte. Die alte Frau mit der künstlichen Wangenbildung (96ster Fall) kam auch nach diesem Decocte bedeutend von Kräften herunter.

Hundertundsiebenter Fall. *Ulcus carcinomatosum* der untern Lippe. Exstirpation und Lippenbildung nach Chopart's Methode. Partieller Brand des Lappens. Genesung. — Peter, Esthe, 55 Jahre alt, von kräftiger Constitution, und ziemlich wohl erhaltenem Habitus, wurde am 18ten November 1836 wegen eines Schadens an der Unterlippe in die chirurgische Abtheilung des Clinicums aufgenommen. — Gegenwärtiger Zustand. Die ganze Unterlippe, besonders der von der Schleimhaut in normalem Zustande überzogene wulstige Theil derselben ist in eine unbene, zernagt aussehende, harte Fläche verwandelt, deren Ränder aufgeworfen und höckerig sind. Die Oberfläche des auf diese Weise sehr verunstalteten Theiles ist meist mit bräulich-gelben Borken bedeckt, unter welchen an einigen, jedoch seltenen Stellen eine trübe Jauche, besonders auf den Druck, zum Vorschein kommt; einzelne kleine, von Krusten nicht bedeckte Stellen zeigen blafsrothe, schwammige Granulationen. Der übrige, mehr nach dem Kinne zu verlaufende Theil der Unterlippe ist knorpelartig hart: die äufsere Haut ist dabei nicht sichtbar verändert, wohl aber an der innern Seite die Schleimhaut, welche stark verdichtet, daher weifs und undurchsichtig ist. Die in der Nähe befindlichen Drüsen sind, bis auf eine am Boden des vordern Theiles der Mundhöhle, weder verhärtet, noch angeschwollen. — Das Allgemeinbefinden des Kranken ist, nach seiner Angabe, vollkommen gut, und sein wohlerhaltenes Aeufseres spricht ebenfalls dafür.

Anamnese. Patient hat bisher an keiner allgemeinen Krankheit gelitten. Der Anfang der gegenwärtigen schreibt sich vom letzten Frühjahre her; jedoch weifs der Kranke über die Art der Affection bei der Entstehung nichts Genaueres anzugeben; soviel geht indefs aus seinen Angaben hervor, dafs er schon frühzeitig reizende Mittel auf den kranken Theil applicirt hat.

Die Behandlung wurde am 19sten Novbr. mit der Exstirpation der Unterlippe, so weit alles Schadhafte ging, begonnen; damit wurde zugleich ein zweiter Zweck der Operation, — die Bildung einer künstlichen Lippe, — verbunden. Die Ausführung geschah auf folgende Weise: mit einem kleinen gebauchten Dieffenbach'schen Scalpelle wurde zu jeder Seite der Unterlippe von den Mundwinkeln aus ein senkrechter Schnitt geführt bis zu der dem Kehlkopfe entsprechenden Stelle; an dieser convergirten beide Schnitte ein wenig. Der auf solche Weise abgegränzte, länglich-viereckige Hautlappen wurde nun von den untergelegenen Theilen mit schnellen, flachen Messerzügen abgetrennt, so zwar, dafs zuerst der breite obere Rand von seiner Verbindung mit dem Zahnfleische und dem Unterkiefer gelöst wurde, und der Operateur nun auf gleiche Art den Lappen bis zu seiner Basis ablöste. Jetzt wurde der obere Rand dieses Lappens, welcher alles Krankhafte enthielt, mit einem raschen Messerzuge entfernt, so, dafs diese Schnittfläche schräg ausfiel, indem der innere Theil des Lappens länger gemacht wurde, als der äufsere. Der nun noch übrige, gesunde Theil des Lappens wurde sodann hinaufgezogen, bis seine oberen Ecken die Mundwinkel berührten, und in dieser Lage, nach gestillter Blutung, mittelst der Insectennaht nach der ganzen Länge seiner beiden Seitenschnitte angeheftet. Zu bemerken ist noch, dafs vor dieser Anheftung jene oben angeführte kleine Drüse, welche mit dem Hautlappen zugleich abgeschält worden war, aus diesem entfernt wurde: sie liefs sich ausdrücken, und enthielt eine dünne, mifsfarbige Flüssigkeit in ihrem Innern. Der Hautlappen war nun angeheftet, und sein oberer Rand bildete die neue Unterlippe; diese wurde jetzt, da, wie oben erwähnt, das innere Blatt länger gelassen worden war, umsäumt, indem dieser innere, längere Rand mit dem kürzeren vordern durch die Knopfnaht mittelst feiner englischer Nähnadeln verbunden wurde. Jetzt war der obere Rand der Lippe nicht mehr blutig, sondern mit einem Blättchen der Schleimhaut bedeckt, wie es die beigelegte Zeichnung sehr deutlich darstellt. Leider aber blieb dieser obere Rand nicht stehen, sondern wurde etwa 1½ Finger breit brandig und stiefs sich ab. Es entwickelte sich aber in diesem Rande gute Granulation, welche sich allmälig überhäutete, und als der Kranke am 14ten Dec. entlassen wurde, war die Entstellung so gering, dafs die Zähne nicht sichtbar waren, und der Rand der Unterlippe sich so ausnahm, als sey er an die untere Zahnreihe angedrückt.

Es wundert mich sehr, dafs von der Chopart'schen Cheiloplastik so wenig in den Handbüchern erwänht wird; ich wenigstens habe sie nur in Velpeau (*Médecine opératoire*) allein, und gerade den Tag vor dieser Operation zufällig gefunden; ich kannte wohl die Methode von Roux Saint-Maximin; auch Dieffenbach zeigte, als ich in Berlin war, in einem Privatissimum seine Art (welche er damals erfunden hatte) an, die untere Lippe aus zwei Hautstücken, die man von beiden Seiten nimmt, zu bilden. Die Einfachheit der Chopart'schen Methode fiel mir aber so auf, dafs ich mich auch sogleich entschlofs, sie am andern Tage an meinem Kranken zu versuchen (!!) *). Ich weifs recht gut, dafs Dupuytren, Boyer und Gräfe bei der Operation des Lippenkrebses von einem andern Grundsatze ausgehen; sie entfernen nur das Afterproduct, und überlassen die Bildung der untern Lippe unserer guten Mutter Natur; und die Natur zeigt sich auch hier als eine wirkliche Mutter: sie bildet die Lippe, — das ist einmal richtig, — aber umsonst macht sie doch diese Arbeit nicht, denn sie braucht Zeit dazu, bis die ganze entblöfste Fläche so weit mit Fleischwärzchen ausgefüllt wird, und dann, — was auch dabei der Hauptnachtheil ist — die granulirende Fläche bekommt leicht einen schlechten Character, was, wie bekannt, nach allen Exstirpationen der krebsartigen Entartungen, wenn man die Wunde *per granulationem* heilen lassen will, zu befürchten steht; die Ansichten über die Ableitung durch Suppuration der Wunde, und über die Verhütung der Ablagerung des scirrhösen Stoffes auf andere Organe sind keinesweges Erfahrungssätze; die Wundärzte, welche bei der Exstirpation von Afterproducten am glücklichsten waren, heilten die Wunden immer sorgfältig *per primam*. Ich glaube also, dafs die Cheiloplastik nach der Exstirpation des Krebsschadens aus der untern Lippe gerade defswegen am dringendsten angezeigt ist, um die entblöfste Fläche mit den Lappen zu bedecken, dadurch die *Prima intentio* zu begünstigen und die Heilung zu verkürzen. — In unserm Falle hat die Kunst die eine Hälfte der Lippe, und die andere die Natur gebildet, d. h. der obere Theil des angehefteten Lappens ging in Brand über. Woher kam dieser ungebetene Gast? Der geneigte Leser glaube ja nicht, dafs ich mich hier mit dem leeren Worte „zufällig" rechtfertigen will; es war meine Schuld,

*) Siehe unten meine Ansicht „über das Recht des Arztes, Versuche an seinen Kranken anzustellen."

dafs der Brand sich entwickelte, und zwar: 1) weil ich dem Lappen keine passende Form gegeben hatte, denn seine Basis (oder die ernährende Brücke) war etwas schmäler, als der obere, freie Theil; 2) weil ich kalte und nicht warme Umschläge nach der Operation verordnete; 3) weil ich vielleicht (was ich übrigens nicht glaube) den Lappen etwas zu stark mit den Pflasterstreifen angedrückt hatte. — Zwei Fälle, welche ich später nach derselben Methode operirte, dabei aber die Basis des Lappens breiter machte, lauwarme und aromatische Umschläge (aus Bleiwasser mit einem *Infusum chamomillae* und *Aqua vulneraria Thedenii*) immerfort auf den Lappen legen liefs, liefen glücklicher ab; besonders war der Einflufs der Wärme in dem einen von diesen zwei Fällen sehr deutlich; ich setzte nämlich dieselbe schon nach zwei Tagen aus (indem ich die *Prima intentio* für ganz gelungen hielt), und eine kleine Seitenportion des Lappens ging in Brand über; diese beiden Fälle sollen im künftigen Jahre in diesen Annalen erzählt werden, wobei ich auch mehr über die Lippenbildung sprechen werde; hier empfehle ich nur jedem Wundarzte die Chopart'sche Methode mit der Beobachtung der Regeln, welche ich oben entwickelt habe; sie gewährt noch den wichtigen Vortheil, dafs die *Regio superhyoidea* entblöfst, und besser untersucht werden kann; sehr kleine Knötchen von angeschwollenen lymphatischen Drüsen sitzen bisweilen unter dem Kinne und an beiden Unterkieferdrüsen, und lassen sich dabei folglich leicht exttirpiren. (Siehe die Abbildung.)

Hundertundachter Fall. Scirrhus des obern Augenliedes und des innern Augenwinkels mit der gänzlichen Zerstörung des untern Liedes verbunden. Exstirpation. Cauterisation. Gereizter Zustand der Hornhaut. Staphylom-Operation. Ungewisser Erfolg. — Kaddri, eine Bäuerin, 56 Jahre alt, von phlegmatischem Temperamente, erhielt vor 2 Jahren am untern Liede des linken Auges eine unbedeutende Verletzung, welche bald in ein langsam um sich greifendes Geschwür ausartete. Im Sommer des vorigen Jahres verheilte ein Theil desselben, im Herbste begann das Geschwür sich wieder auszubreiten; zugleich stellten sich auch im Verlaufe Thränenflufs, Schmerz im Auge und eine allmälige Abnahme der Sehkraft ein. — **Zustand des Auges bei der Aufnahme** (am 5ten April 1836): Der gröfste Theil des untern Augenliedes, namentlich nach der Nase zu, ist zerstört,

nach aufsen ist ein kleiner Theil desselben verhärtet und verdickt übrig geblieben, und zugleich an die *Conjunct. bulbi* befestigt. An dem innern Augenwinkel findet sich ein ziemlich tiefes Geschwür, welches die *Canalic. lacrym.* zerstört hat; der Thränensack ist gesund; der unterliegende Knochen findet sich bei der Untersuchung mit der Sonde ebenfalls nicht angegriffen. — Was die Beschaffenheit der exulcerativen Fläche selbst anbetrifft, so ist sie blafs, hart, und sondert eine dünne Jauche ab. — Das obere Augenlied ist bläulich, mit varicösen Gefäfsen durchzogen, angeschwollen, und zeigt mehr nach dem innern Winkel zu Verhärtungen, welche wohl in dem Zellgewebe unter der Haut sich befinden, und stellenweise mit dieser verwachsen sind. An dem innern Winkel, dicht an der Nase, findet sich eine Spaltung dieses Augenliedes, welche nach oben geht, so dafs das Lied hier herabhängt, und sich an das untere befestigt hat. Die *Conjunct. palpebr. sup.* und des *bulb.* ist angeschwollen, sammetartig, und zeigt eine mehr livide Röthe; die Cornea ist pannös. Die Kranke hat bisweilen in den afficirten Theilen reifsende, stechende Schmerzen gehabt: im Uebrigen fühlt sie sich vollkommen gesund.

Die ersten Paar Tage wurden erweichende Breiumschläge auf das Auge gethan, und am 9ten April das scirrhöse obere Augenlied abgetragen. Den 15ten wurde auf die Geschwürsfläche des untern Augenliedes folgendes Mittel gethan: *R. Arsen. alb* ϑj, *Calom.* ʒj, *Gi. arab.* ʒjj, *Aq. dest.* ʒj *M. f. pasta*, und als sich noch keine deutliche Borke gebildet hatte, dasselbe am 17ten und 19ten wiederholt. Die Schnittfläche des obern Augenliedes granulirte, und begann beim Gebrauche des *Lap. infern.* zu verheilen. Am untern Augenliede blieb, nach Abstofsung der Borke, eine Eiterfläche von ziemlich gutem Ansehen zurück; allein dieses erhielt sich nicht lange, sondern es entstand sogar in der Conjunctivaspalte eine neue, mifsfarbige, harte Geschwulst, vom Tarsus ausgehend. Daher wurde vom 16ten Mai an das Cosme'sche Pulver mit der v. Helmont'schen Salbe in Anwendung gezogen, indem sie bis zum 1sten Juni alle drei Tage von neuem aufgetragen wurde. Weil aber bis dahin noch kein günstiger Erfolg sichtbar geworden war, und zugleich das Auge sich sehr gereizt zeigte (die Conjunctiva war stark geröthet und auf der pannösen Hornhaut safs ein Geschwür), so wurde vom 1sten Juni an nur *Ung. saturn.* aufgelegt. Am 7ten Juni wurde die harte, erbsengrofse Geschwulst des untern Tarsus mit dem Messer abgetragen, und darauf die ganze schmutzige Geschwürs-

fläche des untern Augenliedes mit dem Glüheisen nachdrücklich touchirt. Darauf wurden zwei Tage Umschläge von Eiswasser, und danach einige Tage von Goulard'schem Wasser gemacht. Indessen war der Bulbus selbst stärker afficirt worden, die Conjunctiva war sehr roth und aufgelockert, das Hornhautgeschwür gröfser, mit schmutzigem Grunde. Am 12ten wurde der innere Gebrauch des Chlorgoldes zu $\frac{1}{8}$ Gr. p. d. begonnen, am 16ten eine starke Falte der fast fleischig gewordenen Chemosis ausgeschnitten, und am 17ten täglich das Hornhautgeschwür mit *Laudan. liq.* bepinselt, und lauwarme Breiumschläge aus Weifsbrod mit Milch und *Aq. Goulard.* auf das Auge gethan. Auf dem Geschwüre des unteren Augenliedes begann sich eine frischere Granulation zu entwickeln, so dafs das Chlorgold am 20sten Juni zu $\frac{1}{6}$ Gr. p. d., und am 23sten zu $\frac{1}{4}$ Gr. angeordnet wurde. Während das Hornhautgeschwür sich reinigte, war die Chemosis bedeutend geworden, woher am 25sten mehrere Falten derselben ausgeschnitten wurden. Von nun an ging die Vernarbung am untern Augenliede und die des Hornhautgeschwürs mit raschen Schritten vorwärts, und war vollendet, als die Kranke am 15ten Juli das Clinicum verliefs. Der Zustand des Auges dabei war folgender: Beide Augenlieder fehlten, doch waren die Schnittränder gänzlich verheilt, die Conjunctiva bildete oben und unten zwei rothe Querfältchen, die Cornea war stark pannös, und trug gegenüber der Pupille und etwas nach innen eine grofse Narbe, der Bulbus reichlich mit Schleimflocken bedeckt, und thränte, sobald die Luft, statt des Breiumschlages, ihn berührte. Es war daher ersichtlich, dafs der seiner natürlichen schützenden Bedeckungen beraubte Augapfel, fortgehend äufseren Reizen preisgegeben, alle Augenblicke neue Entzündungsprocesse würde erdulden müssen, wovon Ruptur, und danach bösartige, vielleicht krebshafte Geschwürsbildung zu befürchten seyn möchten. Es wurde daher der Kranken, um eine künstliche Atrophie des Bulbus zu erzielen, der Vorschlag zur Punctur des Auges gemacht, allein sie hatte bereits zu mannigfach gelitten, als dafs sie sich zu neuen Eingriffen hätte entschliefsen können. Sie war jedoch andern Sinnes geworden, als sie, gewitzigt durch die Erfahrung, am 4ten Mai 1837 Hülfe bittend wieder bei uns erschien. Der Zustand des Auges hatte sich bis dahin schon merklich verändert, denn an der äufsern Seite des untern Augenliedstumpfes hatte sich eine verhärtete Stelle gebildet, äufserlich geröthet, innerlich mit einem

Geschwüre, welches sich tief in den äufsern Augenwinkel hinein zog. Am innern Augenwinkel befand sich auch ein ziemlich tiefes Geschwür, welches den Thränencanal zerstört hatte, so dafs man hier eine freie Oeffnung bemerkte, welche vom innern Augenwinkel aus quer in die Nase führte; beim Sondiren dieser Oeffnung zeigte sich aber der Thränensack gesund und die Knochen unangetastet. Die Conjunctiva bildete über und unter der Cornea beträchtliche, aufgewulstete, rothe Falten, mit Granulationen, und besonders unten mit starken Wucherungen versehen. Der Pannus der Hornhaut hatte sich noch mehr verdichtet, und sah aus wie ein blutiges Netz, welches vor eine schmutige, graue Fläche gezogen wäre. Der Bulbus war mit Schleimflocken reichlich überzogen. Patientin litt ununterbrochen an heftigen, peinigenden Schmerzen im linken Auge, und verhielt sich überhaupt sehr leidend. Dem früher gefafsten Curplane gemäfs wurde am 6ten Mai die Hornhaut mit einem obern und einem untern halbcirkelförmigen Schnitte abgetragen, wie bei der Staphylom-Operation; die Linse sprang sogleich hervor; sie war hell und durchsichtig; vom Glaskörper quoll nur wenig heraus. Patientin war nicht sehr empfindlich bei der Operation, auch traten keine weitern Zufälle ein. Es wurde eine Charpiekugel, befestigt durch eine leichte Augenbinde, auf das Auge gelegt und Eisumschläge darauf gethan. Innerlich eine Salpeterabführung. In den nächsten Tagen waren die Schmerzen im Auge sehr bedeutend, bis die Wunde, am 10ten Mai, in voller Eiterung stand. Es wurde nun folgendes Augentropfwasser gebraucht: *R. Merc. subl. corr.* Gr. j, *Tr. op. gutt.* XV—XX, *Aq. dest. s.* ℥Vj, und *Ung. merc. ciner.* um das Auge einzureiben, am Nacken aber ein Haarseil gezogen. Die Schmerzen liefsen nun nach, allein es dauerte lange, ehe sich einige Granulation entwickeln wollte. Diese wurde unterstützt durch Bepinselungen der geschwürigen Stelle mit *Tr. op. simpl.* und *crocat.*, und einer Eintröpfelung von *Lap. infern.* Gr. jj, *Aq. dest. s.* ℥j in das Auge. Diese Mittel waren zwar zuerst etwas empfindlich, allein das Auge gewöhnte sich bald daran, und so begann die Vernarbung des Augapfels. Als die Kranke am 4ten Juli entlassen wurde, befand sich an der Stelle der frühern Cornea noch ein kleines, schmutziges Geschwür; die Conjunctiva des untern Augenliedes zeigte noch einige unregelmäfsige Wucherungen; bei dem Versuche, die nachgebliebenen Reste der Augenlieder zu schliefsen, wurde der bereits zusammenschrumpfende Bulbus schon fast ganz bedeckt.

Vielleicht wird es einigen von meinen Lesern auffallend und inconsequent vorkommen, dafs ich, nachdem ich in andern Fällen von Afterproducten ein so eifriger Vertheidiger der *Prima intentio* war, gerade in diesem Falle die nach der Exstirpation des obern Liedes entblöfste Fläche nicht mit einem Hautlappen (künstlichen Augenliede) bedeckte; aber abgesehen davon, dafs die Blepharoplastik des obern Augenliedes sehr wenige günstige Aussichten zur Erhaltung des Lappens giebt (namentlich bei Subjecten, wo auf die vollkommene *Prima intentio* nicht zu hoffen ist), so war auch in diesem Falle das untere Augenlied ganz verschrumpft, zerstört, zum Theil in ein Narbengewebe verwandelt, zum Theil eine Geschwürsfläche von specifischem Character darbietend; ich mufste also zuerst auch das Leiden dieses Liedes bekämpfen; — das gelang mir aber nur theilweise; es blieb doch noch immer eine verdächtige Härte, sowohl im äufsern, als im innern Augenwinkel zurück; später, als das Weib zum zweiten Male in's Clinicum kam, befand sich im innern Augenwinkel eine Höhle, — der zerstörte Thränensack, — welche übrigens kein verdächtiges Ansehen hatte. — Es wundert mich, dafs man bis jetzt noch in den Handbüchern der Chirurgie liest, dafs nach der vollkommenen Exstirpation des obern Augenliedes „alle Mal die Exstirpation des Augapfels zugleich verrichtet werden müsse" (Jüngken: Die Lehre von den Augenoperationen. 1829. pag. 299, und Andere). Durch diese Regel vermehrt man offenbar die Gefahr der Operation zweifach und dreifach. In unserm Falle war natürlich der Verlust des Auges vorauszusehen; aber ich schlug der Patientin ein anderes Mittel vor: die Entleerung des Auges durch eine Staphyloma-Operation, wobei man die Hornhaut durch zwei Schnitte entfernt, die Flüssigkeit des Auges ausfliefsen läfst, und das ganze Auge zum Collapsus bringt. — Nachdem die Patientin sich durch die Erfahrung davon überzeugt hatte, dafs aus ihrem Auge nichts Gutes mehr werden würde, und dafs es eine beständige Quelle der Reizung, der Entzündung etc. wäre, so entschlofs sie sich zu dieser Operation, und als sie zum zweiten Male auf das Clinicum kam, operirte ich sie auf die angegebene Weise. Man kann sie noch nicht als ganz hergestellt betrachten; die eingetretenen Ferien hinderten die weitere Beobachtung der Kranken, indem dieselbe entlassen werden mufste. —

Hundertundneunter Fall. Hypertrophie des *Os metacarpi* des fünften Fingers. Exstirpation der

Ossa metacarpi des vierten und fünften Fingers. Eitersenkungen nach dem Vorderarme. Grofse Spaltungen der Fascie. Heilung der Wunde *per granulationem*. Genesung. — Jahn, ein esthnischer Knabe, 14 Jahre alt, bemerkte in seinem sechsten Lebensjahre, ohne die geringte äufsere Verlassung, einen kleinen, harten, umschriebenen, unschmerzhaften Auswuchs auf der Dorsalfläche des *Os metacarp. dig. quart.* der linken Hand, etwa ½ Zoll oberhalb seiner Verbindung mit dem ersten Gliede des vierten Fingers. — Die Haut über diesem Auswuchse, welcher nach und nach eine bedeutende Gröfse erlangte, behielt ihre normale Beschaffenheit, bis vor vier Jahren, wo durch zwei von einem Bauer vergebens gemachte Aderlafsversuche die dabei verletzten Hautstellen nicht wieder zuheilten, und noch an Umfang zunahmen. — Der harte Auswuchs soll im Anfange, so lange er noch klein war, nicht ein Stück mit dem Knochen ausgemacht haben, aus welchem er scheinbar hervorwuchs, sondern etwas beweglich gewesen seyn. — Der fortwährend, obgleich nur langsam sich vergröfsernde Auswuchs wurde dem Kranken bei seinen Geschäften hinderlich, und bewog ihn endlich, am 23sten Januar 1837 in der chirurgischen Section unsers Clinicums um Hülfe zu bitten. — Der Zustand bei seiner Aufnahme war folgender: Das Allgemeinbefinden gut, der Habitus normal. Auf der Dorsalfläche der linken Hand befand sich ein anderhalb Zoll hoher, 2 Zoll breiter und eben so langer, genau begränzter Auswuchs, welcher, genauer angegeben, sich nach aufsen bis zum *Metacarpus dig. tertii*, nach oben bis auf das *Os hamatum* und *capitatum*, nach unten bis zur Mitte der ersten Phalanx des Ringfingers und bis zum Gelenke zwischen der ersten und zweiten Phalanx des fünften Fingers erstreckte, nach innen überschritt er den Metacarpus und die erste Phalanx des fünften Fingers um drei Viertelzoll. Die Volarfläche der Hand war ganz normal, und hier nicht die geringste Unebenheit der Knochen wahrzunehmen. — Die Consistenz des Auswuchses war zwischen der des Knochens und Knorpels; die auf demselben stark ausgedehnte, schmerzlose, nicht entzündete Haut zeigte an zwei Stellen eine Kruste, nach deren Entfernung man eine excoriirte Fläche fand, unter welcher das Gewebe eben so hart, als an andern Stellen sich anfühlen liefs. — Oeffnungen, durch welche man in die Tiefe hätte dringen können, waren durchaus nicht vorhanden, und die Geschwulst gab auch jetzt, wie früher, nicht die geringste Veranlassung zu krankhaften Gefühlen, und war nur

durch ihre Schwere und Ausdehnung dem Kranken beschwerlich und hinderlich.

An die Erhaltung desjenigen Theiles der Hand, auf welchem das Afterproduct wurzelte, war nicht zu denken, und es war somit die Exarticulation des vierten und fünften *Os metacarpi* angezeigt, welche auch am 24sten Januar folgendermafsen vorgenommen wurde: Mit einem schmalen Scalpelle wurde zuerst der Hautschnitt gemacht, und zwar anfangend an der Zwischenfingerspalte zwischen dem dritten und vierten Finger, und sich an der Basis der Geschwulst bis zum Carpus hinziehend; ein ähnlicher Schnitt wurde an der Volarfläche der Hand geführt, jenen ersten auf dem Carpus treffend; nun wurden die Weichtheile zwischen dem dritten und vierten Metacarpus durchschnitten, und zuletzt der vierte und fünfte Mittelhandknochen an ihren Gelenkflächen von der Handwurzel gelöst. Es wurden sechs Ligaturen angelegt; die Blutung war am stärksten aus dem *Arc. volar.* Die äufsere Haut bedeckte die Wunde nur sehr knapp, und wurde mittelst Heftpflasterstreifen und drei blutigen Heften vereinigt; darauf wurden Plumaceaux mit einfacher Salbe gelegt, diese durch Heftpflasterstreifen befestigt, die ganze Hand mit Eiscompressen umwikkelt, und der Arm in die Bell'sche Kapsel gelegt. Patient, der noch fortgehend über heftige Schmerzen in der Wunde klagte, erhielt daher 4 *Gutt. Tr. theb.*, welche gegen Abend wiederholt wurden.

Den 26sten. Die Finger sind etwas angeschwollen, woher die Heftpflasterstreifen durchschnitten werden.

Den 27sten. Der Verband wurde abgenommen, die Hautränder hatten sich angelegt, besonders an der Stelle der Suturen, welche am 30sten entfernt wurden. Am 31sten hatte sich die pseudo-erysipelatöse Geschwulst der Hand und des Vorderarmes beträchtlich vermehrt, und sah roth aus. Es wurden daher, zur Hebung der Spannung der Fascie, zwei tiefe Incisionen am Vorderarme und eine ähnliche zwischen Daumen und Zeigefinger gemacht. Da aber trotz dem die Geschwulst dieser Theile am 1sten Februar noch mehr zugenommen hatte, so wurden noch mehrere Incisionen bis durch die Fascie des Vorderarmes gemacht. Jedes Mal nach den Incisionen wurde der Arm auf eine halbe Stunde in ein lauwarmes Armbad gelegt, und danach der Verband gemacht: Charpie mit Oel getränkt in die Incisionen gethan, und die Handwunde, deren Ränder aus einander standen und eine schmutzige Wundfläche darboten, mit rother Präcipitatsalbe ver-

bunden; darauf die Hand und der Vorderarm in ein lauwarmes Kataplasma gehüllt. Die nächstfolgenden Tage fiel die Geschwulst ab, und die Wunde nahm ein besseres Ansehen an. Allein bereits am 5ten Februar zeigte sich am vordern Ende des Vorderarms Fluctuation, und erst, nachdem hier ein recht tiefer Einschnitt gemacht worden war, quoll beträchtlich viel Jauche hervor. Dabei waren die Ulnararterie und eine andere Arterie durchschnitten, und wurden daher unterbunden. Von nun an verbesserte sich das Aussehen der Wunde sichtlich, die Geschwulst des Vorderarmes war fast ganz gewichen, und nur noch das Handgelenk etwas aufgetrieben, unstreitig durch eine Affection des Periosteums bedingt. Die Wunde, deren Ränder sich anzulegen begannen, wurde täglich mit einer schwachen Lapislösung (zu Gr. jß auf ℥j *Aq.*) bepinselt, und mit rother Präcipitatsalbe verbunden, in das Handgelenk graue Quecksilbersalbe eingerieben, und der Arm täglich in ein Laugenbad, mit *Hba. cicut.* infundirt, zu einer Stunde liegen gelassen. Am 13ten Februar liefs sich an der Rückenseite des geschwollenen Handgelenkes Fluctuation durchfühlen, und nach hier gemachtem Einschnitte quoll Blut und abgestorbenes Zellgewebe hervor. Indem nun einige der am Vorderarme gemachten Incisionen sich bereits zu schliessen begannen, andere aber noch sehr schmutzig aussahen, und beim Drucke auf die Umgegend dünne Jauche hervortreten liessen, überhäutete sich die Exarticulationswunde in der Mittelhand nur sehr langsam, trotz der Anwendung des Lapis, des rothen Präcipitats und des *Ung. aegypt.*; ja, am 10ten und 13ten März zeigten sich die Wundränder stellenweise durch kleine Fistelgänge unterminirt, welche aufgespalten werden mufsten; nun verbesserte sich wieder das Ansehen der Wunde, aber ihr unterer Rand wurde täglich mehr callös, woher man ihn am 19ten März mit der Scheere abtrug. Danach wurden die drei Finger und der noch übrige Theil der Mittelhand mit Pflastereinwickelungen umgeben, und nun erst überhäutete sich die Wunde rascher, durch Lapis täglich aufgefrischt. Die Geschwulst des vorderen Theils des Vorderarmes und des Handgelenkes erhielt sich auch noch längere Zeit, trotz der reizenden Armbäder und der Einreibungen von *Ung. neap.* und *Ol. hyosc.* So wurde Patient am 30sten März, auf seine Bitte, entlassen; die Beweglichkeit seiner drei Finger war noch etwas behindert, die Exarticulationsstelle bis auf einige Linien geschlossen, alle Incisionen am Vorderarme verheilt, das Handgelenk noch etwas dick und ungelenkig.

Die anatomische Untersuchung der Geschwulst zeigte mir: 1) Dafs die Haut zusammen mit der Fascie sich von dem Gewächse leicht ablösen liefs. Die abgelöste Haut sah accurat so aus, wie die von den Schädelknochen appräparirte Kopfschwarte, d. h. die innere Fläche derselben war glatt, und durch einen lamellösen Zellstoff mit der Geschwulst verbunden. 2) Die Sehnen von den Extensoren der beiden letzten Finger waren in eine dünne aponeurotische Haut ausgedehnt. Die Flexoren haben sich aber erhalten gefunden, und der kleine Finger konnte selbst noch flectirt werden; die Nervenäste vermogte man nicht deutlich zu verfolgen; sie schienen auch ausgedehnt zu seyn. 3) Die Geschwulst selbst aber stammte offenbar von dem *Os metacarp.* des fünften Fingers her; nach gemachtem Durchschnitte sah man deutlich, wie die Knochensubstanz dieses Metacarpialknochens in das Afterproduct einen Uebergang machte; das Periosteum konnte von der Oberfläche desselben abgelöst werden. Der Durchschnitt der Geschwulst zeigte auch, dafs der gröfste Theil derselben aus ächter schwammiger Knochensubstanz bestand; in einigen Stellen war diese Substanz weicher und mehr knorpelartig; untersuchte man die äufsere Oberfläche der Geschwulst, so fühlte man wieder an einigen Stellen eine Art von Crepitation, — indem die Oberfläche der Geschwulst an diesen Stellen aus pergamentartigen Knochenplatten bestand, und sich hier mit dem Messer leicht schneiden liefs. 4) Das *Os metacarp.* des vierten Fingers war unbeschädigt, lag aber ganz dicht an der Geschwulst, die Sehnen der Flexoren und Extensoren dieses Fingers waren auch durch das Afterproduct von dem Finger abgezogen, und safsen an der Geschwulst selbst. — Zu welcher Species von Afterbildungen gehörte eigentlich die unsrige? War es ein Osteosteatom, eine Exostose, eine Hypertrophie des Metacarpialknochens? Verdient überhaupt die Geschwulst den Namen eines Afterproductes? — Die Ablagerung eines neuen Stoffes in's Parenchym des Knochens haben wir hier nicht gefunden, — und in so fern ist es kein Afterproduct; die aufgelockerte, stellenweise erweichte Knochensubstanz bildete den Grundcharacter; ich glaube daher mit vollem Rechte, dieses Alles für eine Hypertrophie des Knochens erklären zu können; man sah wirklich im Durchschnitte der Geschwulst keine Gränzen zwischen derselben und der wirklichen Knochensubstanz des Metacarpus; die Dorsalfläche dieses Knochens bildete einen unmittelbaren Uebergang in das Afterproduct. — Wenn wir mit den Namenbezeichnungen streng seyn wollten,

so sollte es hier vielleicht auch nicht einmal Hypertrophie heissen, weil jedes Organ im hypertrophischen Zustande sich sowohl seine Textur, als seine Form erhalten mufs; ein Beispiel davon sehen wir bei der vermehrten Nutrition des Uterus wärend der Schwangerschaft; ferner in der Hypertrophie des Herzens und anderer Muskeln; hier dagegen hatte das *Os metacarpi* eine monströse Form angenommen; die Attraction und die Verarbeitung der Moleküle der Knochensubstanz geschah also hier nicht eigentlich nach den Gesetzen der bildenden Thätigkeit; man mufs übrigens berücksichtigen, dafs das vergrösserte, anormale Wachsthum von einigen organischen Gebilden nach einer gewissen Richtung am leichtesten vor sich gehen kann, und hier war es natürlich in derjenigen, in welcher der wachsende Knochen von den weichen Gebilden aus auf den geringsten Widerstand traf; man mufs auch noch bedenken, dafs hier von einer pathologischen Hypertrophie die Rede ist, die doch etwas verschieden ist von der, welche wir im natürlichen Zustande einiger Organe (im Uterus) beobachten. — Die Geschwulst, die im Journale für die Chirurgie und Augenheilkunde von Gräfe und Walther (Bd. 13. pag. 351 Tab. V. fig. 1. 2.) unter dem Namen von Osteosteatom beschrieben und abgebildet ist, scheint der unsrigen ganz ähnlich zu seyn.

Haben wir Recht gehabt, dafs wir auch den Metacarpus des vierten Fingers entfernten? Ich glaube ja. Ich gestehe es, dafs ich nach der äufsern Untersuchung der Geschwulst bestimmt glaubte, das *Os metacarpi quartum* mit der Textur der Geschwulst verschmolzen zu finden; dem war aber nicht so: jedoch hätten die Sehnen der Extensoren und Flexoren des vierten Fingers bei der Exstirpation nothwendigerweise durchschnitten werden müssen; man hätte das *Os metacarpi quartum* ganz zu entblöfsen gebraucht, und die Hautdecke von der gesunden Haut der Volarfläche war offenbar zu knapp, um diesen Knochen zu bedecken, — und dann, wer konnte wohl sicher seyn, dafs dieser Knochen ganz unafficirt war? Die Operation wäre aufserdem viel schwieriger und schmerzhafter ausgefallen, und doch hätte der Gewinn für den Kranken gewifs nicht so bedeutend seyn können, als dafs wir ihn allen diesen Nachtheilen und Gefahren hätten aussetzen dürfen.

Die *Prima intentio* konnte leider nicht gelingen, weil der Lappen zu eng und die Spannung zu grofs war. Die nach der Operation erfolgte Eiterbildung zwischen den Sehnen der Flexoren läfst sich durch die Fortpflanzung der Entzündung erklären;

die grofsen Einschnitte durch die Fascie, wo bei einem derselben die *Art. ulnar.* verletzt und ohne weitere Nachtheile unterbunden wurde, waren hier von aufserordentlichem Nutzen; ihnen verdankt vielleicht der kleine Kranke die Erhaltung seiner Hand. Dafs sich später noch einige Eiteransammlungen in der Nachbarschaft zeigten, war wahrscheinlich die Folge des Abstofsungsprocesses der sehnigen Gebilde, welcher in der Tiefe noch fortdauerte. Die zurückgebliene Steifheit der Finger war unbedeutend, und der Kranke, wenn er sonst Lust dazu hätte, könnte noch ein guter Accoucheur werden.

Endlich mufs ich noch einige Bemerkungen über die Operationsmethode selbst machen, welche in den Handbüchern der operativen Chirurgie nicht beschrieben steht. Um die Exarticulation der beiden letzten *Ossa metacarpi* gut und leicht ausführen zu können, setzen wir folgende anatomisch-chirurgische Kenntnisse voraus:

1. Die Exarticulation geschieht zwischen dem *Os hamatum* und den genannten beiden Metacarpialknochen. 2. Der Metacarpialtheil des *Os hamat.* besitzt zwei Gelenkflächen: eine äufsere (dem Ulnarrande des Vorderarmes entsprechende), convexe, sattelförmig gestaltete, und zur Verbindung mit dem *Os metacarpi quintum* bestimmte, und eine innere (dem Radialrande entsprechende), concave, und mit dem *Os metacarpi quartum* verbundene. 3. Das *Os metacarpi quart.* steht, das *Os hamatum* und das *Os metacarpi quint.* ausgenommen, noch mit folgenden zwei Knochen in Verbindung: erstens mit dem *Os capitat.* durch eine ganz kleine, dreieckige Gelenkfläche; zweitens mit dem *Os metacarp. tert.* durch eine verticale, feste Gelenkverbindung; betrachten wir dieselbe genauer, so sehen wir, dafs sie aus zwei kleinern Gelenkflächen besteht, die gleichfalls auf der Gelenkfläche des *Os metacarp. quart.* sehr deutlich zu sehen sind; diese beiden Gelenkflächen des *Os metacarp. quart.* sind durch eine kleine Vertiefung von einander getrennt (ich bitte meine Leser, die Hand einer Leiche mit ihren Bändern und Knorpeln zu untersuchen, um mich besser zu verstehen), aus welcher ein recht festes Band entspringt, und quer oder schräg zum *Os metacarp. digit. tert.* verläuft. Dieses Band ist nicht zu verwechseln mit einem andern, vertical vom *Os capitat.* zum *Os metacarp. tert.* verlaufenden, glänzenden Ligamente. 4. Ausgenommen diese Gelenkverbindungen (natürlich mit den Synovialhäuten) existirt noch ein Querband auf der Dorsalfläche zwischen

dem *Os metacarp. quart.* und *tert.*, und ein Band zwischen dem *Os triquetr.*, *pisiforme* und dem hakenförmigen Fortsatze des *Os metacarp. quint.* Die Sehne des *Extensor carpi radialis*, die sich an diesen Fortsatz inserirt, kann auch als ein Befestigungsmittel betrachtet werden. — Wenn wir also alle drei Gelenkflächen, d. h. zwei an dem *Os hamatum* und eine zwischen dem *Os metacarp. quart.* und *tert.* zusammennehmen, so haben wir fast eine solche Linie:



Folglich müssen wir uns, um die Exarticulation leicht und schnell zu machen, 1) den hakenförmigen Fortsatz des *Os metacarp. quint.* merken; dieser liegt ungefähr einen Querdaumen breit vom *Proc. styloid. ulnae*; man mufs ihn dabei aber nicht mit der vom *Os triquetr.* gebildeten Hevorragung verwechseln, die einen Querfinger breit vom *Proc. styloid.* nach unten liegt. Es kommt übrigens darauf nicht an, ob wir den Hautschnitt etwas mehr nach oben oder nach unten von dem hakenförmigen Fortsatze des *Os metacarp.* machen. 2) Der Hautschnitt selbst durch die Dorsalfläche der Hand mufs einen Winkel haben, d. h. der kleine horizontale Theil desselben mufs der Gelenkverbindung zwischen beiden *Ossa metacarpi* und dem *Os hamat.* entsprechen; der andere, längere, verticale Theil dagegen dringt in das *Spatium inteross.* zwischen dem *Os metacarp. quart* und *tert.* hinein. 3) Zuerst öffnet man mit der Spitze des Messers die schräge, nach vorn (wenn die Hand vor dem Operateur liegt) convexe Gelenkfläche zwischen dem *Os hamat.* und dem *Os metacarpi quint.*; um sie zu treffen, untersucht man mit dem Zeigefinger durch die Hautwunde den Fortsatz des *Os metacarp. quint.* genauer; man hält das Messer mit der Schneide schräg, und parallel mit der Richtung dieses Gelenkes und mit der Spitze nach unten. 4) Um das zweite Gelenk (zwischen dem *Os hamat.* und dem *Os metacarp. quart.*) zu öffnen, beschreibt man mit der Spitze des Messers eine kleine bogenförmige Linie, mit der Convexität nach oben (oder nach hinten, wenn die Hand vor dem Operateur liegt). 5) Es bleibt jetzt nichts mehr übrig, als das Gelenk zwischen dem *Os metacarp. quart.* und *tert.* zu treffen; die Verbindung ist hier fest, und am leichtesten trennt man sie von

vorn nach hinten; dazu läfst man den dritten und vierten Finger stark aus einander ziehen; man schneidet die Hautfalte zwischen denselben durch, wenn sie nicht schon früher bei der Führung des Hautschnittes durchschnitten wurde; man kommt in das *Spatium interossenm*, und nun mit der Spitze des Messers trennt man das quere Dorsalband zwischen beiden *Ossa metacarpi*, und nachher das zwischen diesen beiden Knochen (s. oben) verborgene Band. — Es wäre eine sehr unzweckmäfsige Art zu operiren, wenn man mit der Schneide des Messers gleich von vorn nach hinten das ganze *Spatium interosseum* zwischen beiden *Ossa metacarpi* durchschneiden wollte; in nnserm Falle z. B. hätte man auf diese Weise unmöglich einen Lappen heraus bekommen können; daher empehle ich, das *Spatium intermetacarpiale* von der Dorsalfläche der Hand aus schichtenweise zu durchschneiden, damit man die Haut an der Vorlarfläche nicht verletze, und um aus ihr einen Lappen zu bilden. In meinem Falle hätte ich noch besser gethan, wenn ich die Gränze des Hautlappens vor der eigentlichen Exartirulation zuerst mit dem Messer beschrieben hätte; dadurch hätte ich einen viel gröfsern und genauern Lappen zu formiren vermocht.

VERMISCHTE FÄLLE.

Hundertundzehnter Fall. Blasenstein. Tabes dorsalis. Chronischer Lungencatarrh. Gicht. *Sectio lateralis*. Tod. Fungöse Entartung der Schleimhaut der Harnblase. — Der Arzt, Collegienassor und Ritter Zeeh wurde am 15ten Januar 1837 in die chirurgische Abtheilung des hiesigen Clinicums aufgenommen.

Anamnese. Vor 26 Jahren, als Patient, in einem Alter von 38 Jahren stehend, frei practicirender Arzt in Simbirsk war, bemerkte er auf dem Kreuzbeine eine flache, teigige Geschwulst von 2 bis 3 Zoll Durchmesser. Seit einiger Zeit nahm er damals schon eine grofse Schwäche der Beine wahr: wenn er stand, knickten die Kniee ein, im Gehen ermüdete er leicht, beim Treppensteigen fiel er hin. Er ging, dieses Krankseyns halber, wobei er sein Rückenmark betheiligt glaubte, nach St. Petersburg, wo man ihm das *Cauter. potent.* zu beiden Seiten der Geschwulst anwandte, allein fruchtlos; „man galvanisirte, electrisirte und magnetisirte“ ihn, aber eben so ohne Erfolg; 28 Aerzte der Re-

sidenz versuchten nach einander an ihm ihre Kunst; immer ungünstig. Einsehend, dafs ihm hier nicht geholfen werden könne, ging er, nach vierjährigem Aufenthalte in St. Petersburg, nach Deutschland; in Bonn, wo er längere Zeit vom Prof. Dr. Phil. Walther behandelt wurde, unterwarf er sich dem *Cauter. actuale*; aber auch dieses erfüllte den gewünschten Zweck nicht. Er besuchte die verschiedensten Bäder ohne Heilung zu erlangen; er „liefs sich drei Jahre von Hahnemann, dem Homöopathen, äffen," er zog die ausgezeichnetsten Aerzte Deutschlands zu Rathe, — allein sein Leiden konnte nur etwas gelindert, nie aber ganz getilgt werden. Vor zehn Jahren, in einem Alter von 54 Jahren, fühlte er sich so wohl, dafs er sich vermählen konnte. Die Frucht dieser Ehe waren zwei Kinder. Diese starben; nach siebenjährigem Eheleben mufste er auch seine junge Gattin begraben. Versenkt in Gram, unzufrieden mit der Welt, welche ihm ihre Freuden so spärlich zugemessen, verlebte Patient seine Tage in einem sehr hülfsbedürftigen Zustande, denn er trug einen siechen Körper mit sich, und alle Kunst war gescheitert, diesem neues Leben zu verleihen. Der alternde Leib war sehr abgemagert, die dürren Beine äufserst schwach, und zuckten fast in jeder Minute eigenthümlich zusammen. Hierzu kam noch grofse Schwäche der Verdauung, ein chronischer Catarrh der Lungen, der schon seit der Jugend besteht, und seit anderthalb Jahren — der Blasenstein. Als Knabe schon hatte Patient die Gewohnheit, am Abende den Urin nicht zu lassen, um des Nachts aufbleiben und studiren zu können. Hiernach bemerkte er öfter starke Nierenschmerzen, und später einen mehlartigen Niederschlag im Urine. Dieser wurde zu Zeiten so bedeutend, dafs er sich auch aus den einzelnen Harntropfen abschied, welche auf das Hemd fielen, auf dem er dann als ein kalkartiges Pulver erschien. Der getrocknete Niederschlag aus dem Urine verhielt sich auf gleiche Weise. Zuweilen wieder bildeten sich schleimige und gallertartige Bodensätze des Urins. Das Uriniren wurde mit der Zeit beschwerlich, ja unmöglich, und liefs sich endlich nur durch den Catheter ausführen. Vor anderthalb Jahren empfand Patient beim Fahren plötzlich einen heftigen Schmerz in der Blase. Beim Nachhausekommen urinirte er Blut, und den Catheter fühlte er sich an einem kleinen Steine reiben. Von nun an hatte er öfter Schmerzen in der Blase, blutigen Harn, schleimige und gallertartige Niederschläge in demselben; alles dieses vermehrte sich nach körperlichen Bewegungen, minderte und verlor sich in der Ruhe.

Verschiedene Aerzte, besonders in St. Petersburg, welche er zu Rathe zog, bestätigten ihm die Gewifsheit von der Gegenwart des Steines. Er kam nach Dorpat, um sich einer palliativen Behandlung zu unterwerfen. Als er sich in die Cur begab, war sein Zustand gerade mifslicher, als sonst. Ein neuer Paroxysmus von Steinschmerzen hatte ihn sehr angegriffen, das Gefäfssystem, der Magen, waren verstimmt. Nachdem diese Aufregungen beseitigt worden waren, wünschte er, um besser gepflegt werden zu können, in das hiesige Clinicum aufgenommen zu werden. Hier gebrauchte er alle andere Tage lauwarme Bäder, damit die Empfindlichkeit der Harnblase vermindert würde. Er gewann dabei wieder Zutrauen zur Kunst, und wollte sich der Lithotritie unterwerfen; später, weil ihm der Blasenhals zu empfindlich erschien, entschied er sich zum Steinschnitte. — *Status praesens et diagnosis.* Wir abstrahiren hier mehr oder weniger von dem Rückenmarksleiden, von dem chronischen Catarrh der Lungen, von der Empfindlichkeit der Unterleibsorgane, dieses Alles für fatale Complicationen im Auge behaltend, und beleuchten besonders den Zustand der Harnwerkzeuge. Vorher eine kurze Schilderung des allgemeinen Zustandes: Patient, 64 Jahre alt, von cholerischem Temperamente, kleinem Wuchse, hagerem Körper, eingefallenem Gesichte, grofsen beweglichen Augen, vorstehender Nase mit rother Spitze, bringt seine Zeit meist sitzend oder liegend zu; in kurzen Zwischenzeiten hat er einige leichte Zukkungen in den Schenkeln, welche äufserst abgemagert sind. Uriniren kann er nur durch den Catheter; der Urin setzt in der Regel einen weifsen, mehlartigen Niederschlag ab, Lähmung der Blase ist nicht vorhanden, denn der Urin kommt durch den Catheter in einem starken Strahle hervor, und entleert sich ganz; vielmehr scheint die Unmöglichkeit, anders zu uriniren, begründet zu seyn in einer hohen Empfindlichkeit des Blasenhalses, entsprungen aus der fortwährenden Reizung desselben durch den Stein, welchen man in der Regel am Blasenhalse, und hinter der Schamfuge findet. Er scheint die Gröfse eines Taubeneies zu haben und nicht sehr hart zu seyn, indem der Klang der Sonde an ihm mehr dumpf, als hell ist. Eine Falte am Blasenhalse mag nicht die Ursache seyn, dafs Patient den Harn ohne Catheter nicht lassen kann, eben so wenig eine bedeutende Vergrösserung der Prostata, denn diese Drüse fühlt man durch den Mastdarm zwar gröfser, aber eben nicht übermäfsig angedrungen an. Die Capacität der Harnblase ist nicht unbedeutend, wie die Quantität

des Urins, welche mit einem Male gelassen wird, sattsam ausweiset. — Die Harnröhre ist von einem weiten Lumen (2 bis 2½ Linien), und durch den fortgesetzten Gebrauch des Catheters abgestumpft; von dieser Seite wäre also die Lithotritie begünstigt; eben so würde die Gröfse und Consistenz des Steines ihr nicht entgegen seyn; allein die Empfindlichkeit des Blasenhalses würde eine unangenehme Complication abgeben, indem der zerriebene Stein durch die Rauhheit seiner Partikelchen den Blasenhals noch mehr reizen, und diese Affection leicht auf die gesammte Blase übertragen könnte. — Defshelb, und weil der Patient es wünscht, ziehen wir den Steinschnitt in diesem Falle vor. —

Den 14ten Febr. Heute wurde der Seitensteinschnitt gemacht. Patient war sehr entschlossen, und ertrug die Operation äufserst muthig. Nachdem er auf den Operationstisch placirt worden war, applicirte er sich selbst die Steinsonde; die Füfse wurden nicht mit den Händen zusammengebunden, sondern von Gehülfen gehalten. Darauf wurde der Hautschnitt mit einem spitzzigen Scalpelle 3 Zoll lang gemacht, die Sondenfurche entblöfst, das *Lithotome caché* auf derselben in die Blase geführt, auf Nr. 9 gestellt und ausgezogen. Der Urin flofs reichlich hervor, eben so das Blut. Mit der sogleich eingeführten Steinzange wurde ein Stein gefafst, wobei sich sogleich ein zweiter noch vorhandener zu erkennen gab; die Zange glitt mehrere Male von dem gefafsten Steine ab; darauf wurde er entwickelt; für den hiernach erfafsten zweiten Stein war die Blasenwunde offenbar zu klein, und wurde daher mit dem geknöpften Pott'schen Bistouri nach oben ein wenig erweitert; nun wurde der zweite Stein gefafst, und nicht ohne Gewalt hervorgezogen. Patient brach während dessen in ein heftiges Vomiren aus. Da sich die Oberflächen der Steine ein wenig abgebröckelt hatten, so wurde die Wunde und die Blase mit warmem Wasser wiederholt ausgespritzt, bis alle Partikelchen entleert waren. Patient verlangte dringend in das Bett. Die Dauer der ganzen Operation betrug 7 Minuten. Von den ausgezogenen Steinen war der gröfsere 1 Zoll 7 Linien lang, 1 Zoll 4 Linien breit, 10 Linien dick, 1 ℥ 1 ℈ schwer; der kleinere 1 Zoll 1 Linie lang, 10 Linien breit, 6 Linien dick, 2 ʒ schwer; beide waren von weifslicher Farbe, und bestanden aus concentrisch über einander liegenden Schichten; die Kerne waren oval, 1—2 Linien lang, gelblich-braun. Verband: In die Wunde Agaricus, auf dieselbe Schwamm, in ein starkes *Dec. querc.* mit Alaun getaucht, dann eine Compresse, T-Binde, und noch ein Paar grofse

Schwämme. Abends sollte dieser Verband erneuert werden. — Gleich nach der Operation, als Patient in das Bett gekommen war, befand er sich sehr wohl, und war etwas aufgeregt. Nach einer halben Stunde stellte sich ein heftiger Schüttelfrost ein, welcher über eine halbe Stunde dauerte; der Puls war während desselben 86, klein. Danach erwärmte Patient sich wieder, und schlief ein wenig. Gegen Abend war er wieder recht heiter, der Puls hatte sich gehoben, und er schlief wieder etwas. Während des Frostes war eine geringe Nachblutung eingetreten.

Den 15ten. Patient hat die Nacht unruhig zugebracht, und nur heute Morgen etwas geschlafen. Wenn er hustet, hat er ein spannendes Gefühl in der Wunde. Der Puls ist gehoben, gegen 90. Die Zunge feucht und rein, Durst ziemlich lebhaft, Appetit gar nicht vorhanden. Am Nachmittage schlief er öfter zu einzelnen halben Stunden. Er fühlt sich sehr angegriffen. Verband: In die Wunde Agaricus mit *Aq. Creosoti*, und darauf Schwamm, in Eichenrindendecoct getaucht; keine T-Binde.

Den 16ten. Er hat die Nacht fast gar nicht, wohl aber am Abende und heute früh etwas geschlafen. Der Urin geht durch die Wunde. Patient fühlt sich angegriffen, und hat in der Wunde nur Gefühl beim Aufhusten. Puls entwickelt, gegen 100, die Haut duftend. Frost ist nicht gewesen.

Den 17ten. Er hat in einzelnen Absätzen die Nacht geschlafen. Der Puls ist ruhiger und weicher geworden.

Den 18ten. Er hat die Nacht unruhig zugebracht, indem ein gestriger Aerger ihn gequält hat. Die Wunde hatte etwas torpide Granulation, der Urin geht fortwährend durch dieselbe. Er erhielt auf seinen Wunsch 2 bis 3 Mal täglich einen halben Theelöffel *Kal. sulph. acidul.*

Den 19ten. Er hat die Nacht in grofser Unruhe zugebracht, welche am heutigen Tage sich noch vermehrt hat; dazu kam gestern Abend ein Frostschauer von einer Viertelstunde, und heute Morgen ein ähnlicher, heftigerer; danach folgte in der Nacht von 2 bis 4 Uhr allgemeiner Schweifs; allein heute Brennen des ganzen Körpers, und eine quälende Unruhe. Am Nachmittage erfolgte nach einem einfachen Klystiere ein ziemlich reichlicher Stuhl klumpiger Fäces, und danach einige Ruhe. Um 6 Uhr Nachmittags nahm er ein allgemeines lauwarmes Bad, nach welchem er ein Viertelstündchen schlief. — Gegen die Nacht wuchs die Unruhe wieder, er fühlte sich sehr matt, die Haut war heifs, der Puls 100, härtlich, die Zunge trocken.

Den 20sten. Die vorige Nacht ist Patient etwas ruhiger gewesen. Nach einem Klystiere aus lauwarmem Wasser am Mittage erfolgte ein Stuhlgang, aus Fäcalstücken bestehend, nach einem zweiten am Nachmittage nur sehr geringe Ausleerung. Der Puls ist gegen 100, weich, die Zunge feucht, weifslich-grau, die Wunde sieht torpid aus. Blähungen gehen ab.

Den 21sten. Er hat die Nacht etwas geschlafen, und sich sonst, wie die Tage vorher befunden. Er klagt über anhaltende, stechende Schmerzen in der linken Seite unterhalb des Thorax, in der Milzgegend. Gegen Abend war er sehr unruhig. Er erhielt ein lauwarmes Bad, und einen Senfteig auf die Magengegend.

Den 22sten. Die Unruhe stieg in der vorigen Nacht noch bei weitem mehr, der Kranke hatte anfallsweise Beängstigungen in der Brust, und fühlte sich sehr matt. Der Schmerz in der Milzgegend hatte etwas nachgelassen. — Die Unruhe verminderte sich im Verlaufe des Tages, der Puls war gegen 100 und ziemlich voll, die Zunge zwischenein trocken, und dann wieder etwas feucht. Die Wunde sah etwas lebahfter aus. Nach den zwei Klystieren erfolgte keine Ausleerung. Gegen Abend schlummerte der Kranke zu einzelnen Viertel- und halben Stündchen, und fühlte sich sehr matt. Verordnungen: In der vorigen Nacht drei Wasserklystiere hinter einander. Zu Mittag ein grofses Senfpflaster auf Brust- und Herzgrube; dieses wurde Abends wiederholt. — Gegen Abend zwei Wasserklystiere, und ½ Gr. *Extr. hyosc.* mit ℈j *Conch. praepar.* Am Nachmittage ein Klystier aus Wasser und Oel.

Den 23sten. Er hat die Nacht einige Stunden fortlaufend geschlafen, und auch am Tage in einzelnen Zwischenzeiten, namentlich gegen Abend. Die Zunge ist trocken, der Puls 100, weich. Die Beängstigungen haben aufgehört. Patient sieht heute sehr zusammengefallen aus. Ein Klystier hatte keine Wirkung. Innerlich: *R. Flor. arnic.* ℥jj *ad Infus.* ℨjV *adde Pulp. tamarind.* ℨj, *Spir. nitr. dulc.* ℥β S., 4 Mal täglich 1 Efslöffel.

Den 24sten. Er hat die Nacht drei Stunden geschlafen, und ist heute sehr matt. Er ankt viel, und spricht zuweilen irre. Dabei ist der Puls weich, gegen 100, die Haut duftend, am Abende schwitzend; die Zunge abwechselnd feucht und trocken, wodurch die Sprache undeutlich wird. Im ganzen Zustande zeigt sich viel Widerspruch: es hat sich eine *Febris nerv. lenta* ausgebildet mit Affection des Kopfes. — Verordnungen: *R. Rad.*

valer. 3jjj, *ad Inf.* ℥Vjj *adde Aq. oxymur.* 3jj, *Syr. s.* ℥β M.D.S., zweistündlich zu 1 Eſslöffel; 2 bis 3 Mal täglich ein Brausepulver. — Am Morgen zwei Senfteige an die Fuſssohlen, am Nachmittage zwei an die Waden, und Abends ein Vesicator in den Nacken.

Den 25sten. Der Zustand ist sich ziemlich gleich geblieben, nur daſs die Schwäche zugenommen hat. Patient klagt ausserdem über Schmerzen in allen Gliedern, und besonders in der rechten Hand, an deren Gelenke eine Geschwulst sich erhoben hat; ohne Zweifel gichtischer Natur. Gegen Abend sank der Puls bedeutend, die Zunge war sehr trocken, die Sprache fiel äuſserst schwer, doch redete der Kranke nicht irre. Verordnungen: Die gestrige Mixtur alle Stunden zu nehmen zu 1 Eſslöffel, und Abends: *R. Mosch. Camph.* āā Gr. jj, *Sacch. alb.* Gr. Vj. Ein Senfteig auf die Brust und zwei kleinere an die Schläfen.

Den 26sten. Nach den Moschuspulvern hat der Zustand des Kranken sich etwas weniges verbessert gehabt; er hat die Nacht ruhig gelegen, ohne zu anken, die Gliederschmerzen sind etwas geringer geworden, doch ist Patient gegen jede Berührung äuſserst empfindlich. — In einem ähnlichen Schwächezustande verbrachte er den ganzen Abend. Er weigerte sich gegen alle Arzenei, und genoſs nur Limonade mit Citronensaft bereitet.

Den 27sten. Er hat in der Nacht von 4 Uhr an ein wenig geschlafen, danach auch noch gesprochen, und fortwährendes Bewuſstseyn gehabt. Gleich nach 7 Uhr Morgens athmete er einige Male tief auf, röchelte etwas und verschied.

Die Section wurde 53 Stunden nach dem Tode gemacht. Unterleibshöhle. Die Lage der Leber war etwas weit nach links hin, indem der linke Leberlappen recht groſs war und das linke Hypochondrium erfüllte. Die Milz lag hier links unter dem linken Leberlappen, und rechts von derselben der Magen. Die Leber war im Ganzen etwas groſs, und nicht von Blut überfüllt. Die Gallenblase groſs, stark angefüllt mit einer dunkeln Galle. Der Darmcanal enthielt stellenweise harte braune Fäcesstücke, und zeigte an einzelnen Stellen ausgedehnte, selbst mehr varicöse Gefäſse; diese namentlich am Anus, wo sie sehr reichlich sich fanden, und an dessen *Orific. extern.* ein haselnuſsgroſser Hä-

morrhoidalknoten safs. Die rechte Niere war etwas grofs, länglich, sonst gut; die linke Niere fast halb so grofs, als die rechte, mit ihrer Kapsel stark verwachsen; der Nierenkelch und der Ureter ausgedehnt, der letzte etwas verdickt, und eine weifsgraue, rahmähnliche Flüssigkeit enthaltend. Die Blase war zusammengezogen, und liefs verdickte Wände durchfühlen; die Schleimhaut derselben war namentlich stellenweise um einige Linien verdickt; sie sah schmutzig aus, und zeigte viele dunkelrothe, regenwurmdicke Wülste an ihrer Oberfläche. Die Steinschnittwunde hatte die Basis der Prostata nicht überschritten, und auch den Mastdarm verschont. — Brusthöhle. Im Herzbeutel waren 2 ℥ Flüssigkeit. Das Herz war normal. Die rechte Lunge, besonders der untere Lappen, emphysematös, namentlich an der Oberfläche, wo die Pleura stellenweise ganz aufgehoben und durchscheinend war. Der untere Lappen der linken Lunge war lienisirt, der obere blutarm. — Rückenmarkshöhle. An einem untern Brust- und an zwei Bauchwirbeln bemerkte man die hintere Fläche der Wirbelkörper rauh und höckerig: ob durch vorausgegangene Caries, oder durch Schwinden der Knochensubstanz im Alter? Das Rückenmark zeigte nichts Abweichendes.

Hundertundeilfter Fall. Hydrocele. Operation durch den Schnitt. Genesung. — Jahn, esthnischer Bauer aus Roël, 38 Jahre alt, aufgenommen den 8ten März 1837, von robuster Körperconstitution, erfreute sich bisher eines ungetrübten Gesundheitszustandes, bis er ungefähr vor 10 Wochen an dem Uebel zu erkranken anfing, welches sich gegenwärtig zu einem bedeutenden Grade ausgebildet hat, und in Folge dessen er Hülfe auf dem hiesigen Clinicum suchte, und am 8ten dieses Monats in die chirurgische Abtheilung desselben aufgenommen ward. Ursachen seines gegenwärtigen Uebels ist er nicht im Stande anzugeben. Der Kranke verspürte zuerst kurz vor Weihnachten des vorigen Jahres ein Ziehen und Spannen in der Leistengegend und im Hodensacke, welches sich späterhin in einen heftigen Schmerz verwandelte, der intermittirend die Anschwellung des Hodens begleitete. Im Beginne der Krankheit soll der Hoden leicht durchzufühlen, weich und selbst bei der geringsten Berührung sehr empfindlich gewesen seyn; allmälig wurde er späterhin härter, und liefs an Empfindlichkeit nach; jedoch steigerte sich selbst noch jetzt dieser Schmerz bei der geringsten Anstrengung oder Bewegung, so dafs Patient seinen Geschäften nicht

nachgehen konnte. Seiner Angabe nach stellte sich bald nach Beginn der Krankheit ein Ausschlag, welcher fast den ganzen Hodensack bedeckte, mit Krustenbildung ein, gegen welchen Patient zu wiederholten Malen Einreibungen von Terpentinöl und Branntwein anwandte, und welcher auch bald darauf wieder verschwand. Er giebt ferner an, dafs anfangs die Urinausleerungen mit heftigen, ziehenden Schmerzen in der Harnröhre, dem Scrotum und der Leistengegend verbunden gewesen seyen, welche aber jetzt gänzlich nachgelassen haben, indem Patient ohne alle Beschwerde seinen Urin ausleert. — Seit ungefähr 6 Wochen ist das Uebel auf demjenigen Puncte seiner Ausbildung stehen geblieben, auf welchem es sich gegenwärtig befindet: der Hodensack ist an der linken Seite bis gegen den Bauchring hinauf stark gespannt, und über sein gewöhnliches Volumen bedeutend ausgedehnt und aufgetrieben, die Haut läfst beim Fingerdrucke keine Vertiefung zurück, ist von Farbe braunroth, in's Bläuliche spielend. Unter dem Scrotum fühlt man leicht die durch Wasseransammlung stark ausgedehnte, hart gespannte, Scheidenhaut des Hodens, welche das Scrotum eng ausfüllt, und in ihrer Ausdehnung sich wie eine mit Wasser völlig angefüllte Blase anfühlt. Der linke Hoden selbst ist noch fühlbar, weich wie im normalem Zustande, wenig angeschwollen, und liegt im hintern, obern Theile des Hodensackes.

Die Krankheit war als eine einfache Hydrocele gar nicht zu verkennen, und am 12ten März schritt man zur radicalen Cur mittelst des Schnittes; dieser wurde, nachdem der linke Theil des Scrotums von hinten her gefafst und so die Wasser enthaltende Scheidenhaut angespannt worden war, in einem raschen Zuge, $3\frac{1}{2}$ Zoll lang, durch alle Bedeckungen zugleich vollendet, so dafs das Wasser mit einem Male hervorstürzte, und der entblöfste Hoden zu Gesichte kam. Die Blutung war sehr unbedeutend. Nachdem das Wasser entleert worden war, wurde die Wunde, namentlich die beiden Räume zu den Seiten des Hodens, mit in Oel getauchter Charpie ausgefüllt, einige Heftpflaster los darüber gezogen und ein grofses Suspensorium angelegt; darüber kalte Umschläge.

Den 13ten. Es hat sich keine unangenehme Erscheinung eingestellt. Der Verband bleibt unangerührt. Die Eisumschläge werden fortgesetzt.

Den 14ten. Heute wurde der Verband erneuert. Die aus der Wunde entfernte Charpie enthielt reichlich Eiter, welches

mit blutigem Coagulum vermischt war. Die Wunde sieht ziemlich torpid aus, die Lefzen sind etwas angedrungen; aus den seitlichen Zwischenräumen zwischen der Scheidenhaut und dem Scrotum, und der Scheidenhaut und dem Hoden liefs sich eine ziemliche Quantität einer wässerig-eiterigen Flüssigkeit hervordrücken. Schmerzen in der Wunde sind nicht vorhanden. Sie wurde mit lauwarmem Wasser ausgespritzt, und darauf der erste Verband wiederum erneuert. Kalte Umschlage werden fortgesetzt.

Den 15ten. Die Wunde hat ein torpides Ansehen. Das Scrotum ist dabei bedeutender, als gestern, angeschwollen. Statt des Oeles wurde heute mit *Ung. basilic.* verbunden, und die mit demselben bestrichene Charpie tief in die seitlichen Zwischenräume hineingeschoben; sonst blieb der Verband derselbe, die Eisumschläge wurden ausgesetzt.

Den 16ten. Verband nicht verändert.

Den 17ten. Als heute der Verband entfernt und gegen das untere Ende des Schnittes gedrückt wurde, flofs eine beträchtliche Quantität Eiters hervor. Es wurde daher der Schnitt gegen den Grund des Scrotums hin erweitert (ungefähr einen halben Zoll), um jeder möglichen Eitersenkung vorzubeugen. Wegen der torpiden Beschaffenheit der Wunde wurde heute rothes Präcipitat in dieselbe gestreut. Sonst wurde der Verband wie gestern gemacht.

Den 18ten bis 20sten. Die Wundfläche gewinnt ein besseres Ansehen, und sondert ein gutes Eiter ab. Das Scrotum ist noch immer, wenn auch weniger, als früher, angeschwollen. Verband wie früher.

Von nun an ging es rasch vorwärts; beim Gebrauche des reizenden Verbandes, wozu noch reizende Einspritzungen aus einem *Infus. rad. calam. c. Tr. myrrh.* kamen, füllten sich bald die beiden Vertiefungen zu den Seiten des Hodens; dazu wurden die Wundränder durch zusammenziehende Heftpflasterstreifen einander täglich mehr genähert, so dafs, beim täglichen Touchiren der Wundränder mit Lapis, die Vernarbung immer schneller vor sich ging, bis sie am 7ten April vollendet war.

Hundertundzwölfter Fall. Ascites. Ein merkwürdiger Irrthum in der Diagnose. Tod. — Chronische Peritonitis mit Ablagerungen zwischen den Lamellen des Bauchfelles und in dem Pylorus. — Else, ein esthnisches Weib, 36 Jahre alt, wurde am 29sten November 1836 mit einer Ascites aufgenommen, um Gegenstand der Paracenthese zu werden. Ueber die Gegenwart einer freien Bauchwas-

sersucht war kein Zweifel, denn sie war zu deutlich ausgeprägt, und in einem hohen Grade vorhanden. Die Kranke hatte ein sehr cachectisches Aussehen, die Se- und Excretionen waren sparsam, die Haut trocken, die Extremitäten kühl, der Puls 60, klein. Ueber die Entstehung ihrer Krankheit gab Patientin an, dafs sie schon seit einigen Jahren an Milzstichen laborire, sich im Frühjahre des laufenden Jahres erkältet habe, wonach die Menstruation gänzlich aufgehört, und sich allerlei krankhafte Empfindungen im Unterleibe gezeigt hätten, welche mit einer allmälig gröfser werdenden Anschwellung des Unterleibes endigten. — An dieser Kranken wurde die Paracenthese drei Mal gemacht, nämlich am 24sten Novbr. 1836, am 6ten Januar und 3ten Februar 1837. Das erste Mal wurden 28 Pfd., das zweite Mal 27 Pfd. und das dritte Mal 30 Pfd. einer limpiden, grünlich-gelben, klaren Flüssigkeit entleert. Der Einstichspunct war jedesmal in der Mitte einer Linie, vom Nabel zur linken *Spin. ant. oss. il.* gezogen. Während das Wasser ausflofs, wurde der Unterleib mittelst breiter und langer Handtücher von Gehülfen allmälig mehr zusammengezogen, nach der Operation auf den Einstichtspunct ein viereckiges Heftpflasterstück gelegt, und der Unterleib ganz eingewickelt in breite, stark angezogene Handtücher. Patientin vertrug die Paracenthese jedes Mal sehr gut, und fühlte sich nach derselben immer sehr erleichtert und viel wohler. Doch war es nicht möglich, den erneuerten Wasseransammlungen zu steuern, trotz dem innerlichen und äufserlichen Gebrauche passender Mittel. Daher wurde in der letzten Zeit die allgemeine Behandlung auch nur palliativ eingerichtet, wie denn auch die Paracenthesen keinen andern Heilzweck zu erfüllen vermogten. Die Patientin starb den Erschöpfungstod am 26sten Februar 1837. Man konnte mit Recht neugierig auf das Resultat der Section seyn, und zwar eines Umstandes halber, welcher das Wichtigste bei der ganzen Krankheitsgeschichte war. Man hatte nämlich an der Lebenden, in Bezug auf die ausgebliebene Menstruation, die innere Untersuchung der Geschlechtstheile gemacht, und hier fand sich besonders deutlich, als der Unterleib durch die Paracenthese entleert worden war, hinter der *Symphys. pubis*, zwischen dieser und der vordern Seite der Vaginalportion des Uterus, der Quere nach, eine Verhärtung, welche theils von der hintern Wand der Symphyse, theils vom linken Sitzbeine auszugehen schien, und sich etwa wie ein Osteosteatom in dieser Gegend ausnahm. Bei der Untersuchung durch den Anus fand man eine ähnliche, nur schwächere, verhärtete Stelle an der hin-

tern Wand des Uterus, zwischen dieser und dem *Int. rect.*. Sehr begierig konnte man daher auf das Ergebnifs der Section seyn.

Es wurde daher an der Leiche nochmals die Untersuchung *per vaginam* und *per anum* vorgenommen. Die *Port. vagin.* stand sehr niedrig, fühlte sich zapfenartig an; das *Os uteri* war eine Querspalte und ein wenig geöffnet, so dafs der Finger etwas hineindringen konnte; die hintere Muttermundslippe war durch eine Längenspalte in zwei Lobi getheilt. Man konnte übrigens die ganze *Port. vagin.* rund herum umgehen. Zwischen der *Port. vagin.* und der vordern Wand der Scheide konnte man drei Viertelzoll weit hinaufgehen, und hier fühlte man eine nicht bedeutende, quer und fast horizontal liegende Verhärtung. Aufserdem war ein Scheidenbruch vorhanden. — Im Rectum fühlte man durch die vordere Wand desselben, 2 Zoll über dem *Orific. ani*, eine Hervorragung, welche aber nur sehr gering war; so sehr wich das Resultat dieser Untersuchungen von denen an der Lebenden ab! — Man konnte aus allem diesem schliefsen, dafs man nach der Eröffnung der Unterleibshöhle im Becken nichts Erhebliches finden würde, welches sich auch bestätigte, denn der durch die Scheide gefühlte harte Körper war nichts weiter, als eine geringe Verdickung in der vor dem Uterus gelegenen Bauchfellsfalte; was man durch den Mastdarm gefühlt hatte, war eine etwas stärkere Wölbung der hinteren Bauchfellsfalte. — Der Uterus war normal, ebenso die Ovarien, und nur am rechten Ovarium bemerkte man vier bis fünf kleine, hydatidenähnliche Bläschen, von der Gröfse kleiner Erbsen, durchsichtig, mit einer gelblichen Flüssigkeit gefüllt. An den Ligamenten des Uterus fanden sich einige unbedeutende Pseudomembranen.

Bauchhöhle. In dieser und der Beckenhöhle zusammen befanden sich 30 Pfd. grün-gelblicher Flüssigkeit. An der Oberfläche des ganzen Darmcanals bemerkte man kleine, weifse, talgähnliche Klümpchen; die mesaraïschen Drüsen waren durchweg vergrössert, verhärtet und zum Theil zusammengeschmolzen. An der äufsern Fläche des sehr kleinen Magens befanden sich ebenfalls die eben erwähnten weifsen Körperchen, und flächenförmige gröfsere Ablagerungen der talgähnlichen Masse, welche zwischen der serösen und Muskelhaut sich befanden, mit jener eng verbunden. — Gegen den Pylorus hin traf man zwischen den Häuten des Magens auf starke Ablagerungen, an welchen man deutliche Schichten unterscheiden konnte, welche ein speck- und knorpelartiges Aussehn zeigten. Die Schleimhaut des Magens

war übrigens nicht angegriffen. — Im Darmcanal, in dessen Gekröse sich durchweg dergleichen speck- und knorpelartige Ablagerungen befanden, lag ein Bandwurm. — Das Pancreas war mit der Milz und dem Magen sehr stark verwachsen, und zeigte sonst nur ein etwas festes Gefüge. — Die Milz war klein und faltig. — Die Leber bleich. Beide Nieren waren normal. — Die Blase sehr zusammengezogen.

Brusthöhle. In dieser, besonders in der rechten Seite, war eine blut-wasserähnliche Flüssigkeit enthalten, im Ganzen gegen 8 ℥. Die Lungen waren ödematös. — Im Herzbeutel 2 ℥ limpide Flüssigkeit. Das Herz normal.

Hundertunddreizehnter Fall. *Labium leporinum* und *Palatum fissum* bei einem vier Wochen alten Kinde. Operation der Hasenscharte. Genesung. — Marie, das Kind einer Lettin aus Serbigall, ist vor vier Wochen mit folgendem Bildungsfehler geboren: Das *Lab. super.* an der rechten Seite ist neben dem *Philtr. lab.* bis in das rechte Nasenloch hinauf gespalten. Die Lippe bildet durch diese Spalte zwei Lappen. Der rechte Lappen ist mit dem rechten Nasenflügel nach aufsen, hinten und oben gezogen, der linke Lappen ist nach vorn hin gerichtet. Beide Lappen sind mit dem Zahnfleische verwachsen, und zwar der rechte Lappen nicht so bedeutend, als der linke, wo namentlich das das Zahnfleisch und die Lippe verbindende Aftergebilde so dick ist, dafs dadurch der linke Lappen nach aufwärts gedrängt ist, und das linke Nasenloch verkleinert. Die Lappen sind, was die Haut anbetrifft, an ihren freien Rändern so organisirt, wie der äufsere Rand der Lippen, denn die Epidermis geht hier allmälig in die Schleimhaut der inneren Fläche der Lippen über, und zeigt einen rothen Rand. Wir haben es hier also mit einer Hasenscharte zu thun, und zwar mit einer angebornen und einfachen. Ein Substanzmangel findet hier nicht statt, denn die Lappen lassen sich, ohne grofse Spannung zu verursachen, zusammenbringen. — Diese Hasenscharte ist aber noch complicirt mit einem vollkommenen Wolfsrachen. Es ist nämlich der ganze harte Gaumen nebst der Uvula und dem Alveolartheile des Oberkiefers gespalten. Das *Sept. nar.* ragt in die Mitte des Wolfrachens hinein, so dafs auf beiden Seiten das *Sept.* des *Palat. dur.* gespalten ist, woher wir diesen Wolfsrachen einen doppelten nennen können. Auf der rechten Seite geht die Spalte durch den Alveolartheil des *Os maxill.* und durch das *Palat.*; links

vom *Sept.* ist der Alveolartheil ungetrennt, und nur das *Palat. dur.* gespalten. Der Alveolartheil des *Os maxill. dextr.* ist nach hinten gerichtet, und veranlafst dadurch die oben beschriebene fehlerhafte Richtung des rechten Lappens der Lippe; es mangelt ihm an Substanz, er ist zu kurz, und reicht nicht bis zum Alveolartheile des linken Oberkiefers, welcher normal gebildet und gerichtet ist. — Die Mundhöhle steht also in Verbindung mit den untern Nasengängen beider Seiten; auf der rechten Seite sind die Höhlen durchweg vereinigt, auf der linken nur zum Theil. Das Kind kann saugen, saugt aber mehr mit dem linken Mundwinkel, wie natürlich. Hustet es beim Saugen, so spritzt die Milch auch aus dem linken Nasenloche hervor. Das Kind ist sonst gesund, mit Ausnahme eines geringen Strophulus im Gesichte und auf den Armen, und Intertrigo zwischen den Oberschenkeln.

Vor der Operation wurde die Kleine gut gewindelt, und erhielt 6 Tropfen *Tr. theb.* mit Milch. Am 5ten Juni 1836 wurde die Operation der Hasenscharte gemacht: zuerst wurde die Oberlippe an- und von dem Zahnrande des Oberkiefers abgezogen, und dann vom Zahnfleische losgeschnitten; sodann wurde der rechte Lappen an seiner innern und unteren Ecke mit der Tarsuspincette gefafst, dadurch der Rand angespannt, und derselbe nun mit einem kleinen spitzigen Dieffenbach'schen Bistouri in einigen Zügen durch und durch abgeschnitten; zugleich wurde nun die obere Ecke dieses Lappens ein wenig vom Nasenläppchen gelöst, mit welchem er zusammengewachsen war. Auf gleiche Weise wurde der linke Lippenrand blutig gemacht, und sogleich zur Vereinigung der Wundränder geschritten, welche mittelst zweier feiner Insectennadeln gemacht wurde; über der obern Insectennadel wurde noch, dicht unter der Nase, eine Knopfnath, und eine zweite zur Vereinigung der obern Lippenecke mit dem rechten Nasenflügel angelegt. Die *Sutura circumvoluta* wurde noch unterstützt durch sehr schmale Heftpflasterstreifen, welche mit ihrer Mitte im Genike angelegt, und mit beiden Enden auf der Oberlippe gekreuzt wurden. Dann wurden kalte Umschläge gemacht. — Die Operation gelang gut. — Des Abends bekam die Kleine in den ersten Tagen regelmäfsig einige Tropfen *Tr. theb.*, welche einen ungestörten Schlaf bewirkten, und am Tage verhielt sie sich auch meist sehr ruhig. Am vierten Tage wurden beide Insectennadeln ausgezogen; die obere war am linken Wundrande durchgeeitert. Am Tage darauf waren beide Knopf-

näthe durchgeeitert. Die *Prima intentio* war am Mundrande der Lippen völlig gelungen; nach oben, zur Nase hin, waren die Hauträuder etwas aus einander gegangen, und eiterten ein wenig; diese eiternden Stellen wurden anfangs mit *Balsam. peruv.*, und später mit *Lap. infern.* bestrichen, während die langen und schmalen Heftpflasterstreifen noch täglich erneuert wurden. Auf diese Weise war am 18ten Juni (2 Wochen nach der Operation) die Wunde gänzlich vernarbt und solide.

Jede von diesen vier Krankheitsgeschichten verdient ihre besondere Anmerkung.

1. Die erste (erzählt und sehr genau geführt von dem Assistenten des chirurgischen Clinicums, Hrn. Dr. v. Kieter) giebt uns ein seltenes Bild von dem Zusammenkommen der verschiedensten Krankheitsformen. Ein Unerfahrner wird den Zusammenhang von so vielen Leiden in demselben Körper kaum begreifen; sie hingen aber alle offenbar mit einander zusammen: Gicht, Tabes, Lungencatarrh und Blasenstein. Die arthritische Dyscrasie und Tabes bildeten hier zwei Hauptleiden, um welche sich die lange Reihe der andern krankhaften Erscheinungen unsers Patienten gruppirt hatte; namentlich ist der Blasenstein hier offenbar ein Product zum Theil der Arthritis, zum Theil des paretischen Zustandes der Harnblase, und vielleicht war dieses Letztere mehr der Fall. Der Stein gehörte offenbar zu den Phosphat-Carbonaten; nur der kleine Kern war dunkel (*Urat*). Die Lage des Steines war beständig im Blasenhalse; es war unmöglich, die Qual des alten Mannes, wenn er seinen Urin liefs, ohne Mitleid zu sehen; er zog sich krampfhaft zusammen, und sein langes, mageres, gelbes Gesicht nahm den Ausdruck eines unbeschreiblichen Leidens an. Ich wünsche keinem von meinen Lesern einen solchen Patienten zur Behandlung; leidend, alt, immer mifstrauisch, und dazu noch selbst Arzt! Er wünschte durchaus den Grund und die Ursache eines jeden Symptomes zu wissen, und raisonnirte kreuz und quer über jede Verordnung, und wiederholte beständig, dafs er besser, als sonst Jemand, seine Natur kenne; wenn man ihm ein Seifenlavement verschreiben wollte, so war das „ein Gift für seinen Mastdarm;“ verordnete man ihm ein reizendes Fufsbad zur Ableitung, so konnte seine Natur weder Senf, noch andere Reizmittel vertragen; der geringste Widerspruch brachte ihn schon in Verzweiflung; sein Mifstrauen war auf das Höchste gestiegen, die einfachste, die unschuldigste Frage,

die an ihn gerichtet wurde, schien ihm schon zweideutig zu seyn etc. Zuerst befürchtete ich, mit ihm gar nicht auskommen zu können, und namentlich nach meinem ersten Besuche; auf meine Frage: was ihm fehle? antwortete er ganz gleichgültig: „er leide an Lähmung der Beine, am Stein in der Harnblase, und an der Vereiterung des Blasenhalses," und indem er sah, dafs ich ihm nicht ganz traute, stand er auf, zeigte mir, wie schwach er auf den Beinen sey, brachte sich darauf selbst den Catheter in die Blase, und überzeugte mich so leider von der Wahrheit seiner Worte. Was aber die Vereiterung des Blasenhalses anbetrifft, so war das weiter nichts, als eine kühne Hypothese, welche er sich von der Empfindlichkeit dieser Stelle beim Catheteismus, und daraus, dafs die Spitze seines silbernen Catheters schwarz wurde, ausgesonnen hatte. Daraus sah ich zu deutlich, dafs ich es mit einem leidenden und dazu noch hypochondrischen alten Arzte zu thun hatte, — und das kann wirklich etwas heifsen! Nachdem ich sein Leiden durch Bäder, narcotische Einreibungen und eine leichte Saturation einigermafsen beschwichtigt hatte, sagte ich ihm offenherzig, dafs ich durch kein anderes inneres Mittel ihn von diesem qualvollen Zustande zu befreien wüfste, als entweder durch die Lithotritie oder den Steinschnitt; zwar sah ich die ganze Gefahr dieser beiden Mittel; aber was sollte man anders thun? In einem solchen Zustande konnte der Kranke natürlich nicht länger bleiben. Zur Lithotritie wollte er sich nicht entschliefsen, indem er meinte, dafs sein Blasenhals zu empfindlich wäre; darin mag er auch wirklich Recht gehabt haben; es thut mir aber doch leid, dafs ich ihm in dieser Beziehung so schnell nachgegeben habe, weil man von einem vorsichtigen Versuche mit dem Heurtheloup'schen Percussionsinstrumente doch nicht viel Schlechtes erwarten konnte. — Wenn man mich jetzt fragt, wefswegen der Steinschnitt bei ihm nicht gelang, und wefswegen der Kranke starb, so wird es mir nicht so leicht seyn, eine bestimmte Antwort zu geben. Die Section hat uns keine eigentliche *Causa mortis* nachgewiesen; die fungöse Entartung der Schleimhaut der Harnblase kann man doch bestimmt nicht als eine Ursache des Todes betrachten, — wir sahen keine Spur einer neuen Entzündung oder Vereiterung, die Wunde selbst sah torpid, aber nicht geradezu schlecht aus, das Peritonäum und der Darmcanal waren auch ganz frei von Entzündung, die *Fascia pelvia*, so wie die Basis der Prostata waren bei der Operation nicht verletzt worden, folglich konnte

von einer Urininfiltration in den Zellstoff des Beckens gar keine Rede seyn; die Erscheinungen am Lebenden zeigten auch kein ausgeprägtes, materielles, örtliches Leiden; Gichtanfälle, Schmerzen in dem *Hypochondrium sinistr.* wechselten mit nervösen Erscheinungen, mit dem allgemeinen Sinken der Kräfte: der moralische Zustand war dabei sonderbar afficirt, so dafs ich gar nicht klug werden konnte, mit welcher Art von Leiden ich es hier eigentlich zu thun hatte; es scheint wirklich, dafs sein zu empfindliches, sehr reizbares Nervensystem nicht im Stande war, die Folgen des traumatischen Reizes zu vertragen, besonders da der Kranke während der Operation sich offenbar sehr angestrengt hatte, um seinen Muth, Entschlossenheit und seine Gleichgültigkeit gegen das Leben und den Tod an den Tag zu legen, während er doch wirklich einer der kleinmüthigsten Patienten war; es kamen noch dazu die Gichtanfälle (vielleicht durch die Nässe des Urins hervorgebracht), und verlöschten den schon ohnedies kaum glimmenden Funken des Lebens.

2. Den zweiten Fall habe ich nur angeführt, um die Methode zu zeigen, nach welcher ich die Hydrocele durch den Schnitt zu operiren pflege, namentlich wenn sie sonst keine Complication mit der bedeutenden Verdickung der Scheidenhaut, mit dem Bruche etc. darbietet, und wenn die Diagnose ganz sicher ist. — Alsdann ist es wirklich ganz unnütz, die Haut, die Dartos etc. schichtenweise zu durchschneiden; man macht dadurch die Operation nur complicirter und schmerzhafter; ein grofser, rascher Zug mit dem convexen Bistouri durch den (mit der linken Hand) angespannten Sack, — und die Operation ist vollendet. In allen Fällen aber, wo die Diagnose nur ein wenig unsicher ist, enthalte ich mich zuerst jader radicalen Behandlung, sondern ich mache einen probatorischen Stich; läfst dieser auch noch die Frage unentschieden, — blieb z. B. selbst nach dem Abzapfen der Flüssigkeit noch Geschwulst nach, so dafs man vermuthen kann, der Hoden selbst sey afficirt, so stehe ich wiederum von jeder entschiedenen Diagnose ab, welche dem Kranken bisweilen — einen gesunden Hoden kosten kann. Noch sehr lebhaft erinnere ich mich an vier bis fünf Fälle, wo die ganz gesunden Hoden von einem sehr berühmten Wundarzte exstirpirt wurden, weil er die sogenannte „Sarcocele“ da vermuthete, wo nur eine Hydrocele zugegen war, und aus einem zu grofsen Vertrauen auf seine Diagnose den Hoden vor der Castration nicht entblöfste, oder wenn er ihn auch entblöfste, so doch erst, nachdem der Sa-

menstrang schon unterbunden war. Ich habe es mir daher zu einer unwiderruflichen Regel gemacht, „vor jeder Castration, möge die Diagnose auch so sicher scheinen, als sie wolle, den Testikel durch einen Schnitt in die Scheidenhaut zuerst bloszulegen, und alsdann genauer zu untersuchen.“ Noch vor Kurzem habe ich in der Stadt Wenden einen Fall behandelt, wo die Entartung des Hodens ganz ausgemacht zu seyn schien, die Geschwulst höckerig, uneben, sehr hart, äufserst schwer, mit varicösen Venen des Scrotums bedeckt war, und doch der Schnitt durch die drei Querfinger dicke Scheidenhaut eine ungeheure Hydrocele zeigte, mit knorpelartiger Degeneration der Scheidenhaut, mit Ansammlung von hydatidöser, lymphatischer Exsudation in der Höhle desselben, wobei der Hoden selbst ganz gesund und unangetastet im Grunde der Geschwulst lag.

3. Der dritte Fall ist wegen unsers grofsen Irrthumes in der Diagnose bemerkenswerth. Ich und andere Aerzte haben die Frau durch die Scheide und durch das Rectum untersucht, und uns Alle auf's Genaueste von der Existenz eines Afterproductes in der Beckenhöhle überzeugt, sogar die Ursprungsstelle desselben schien uns ganz deutlich zu seyn, indem es nämlich sehr genau mit dem *Os ischii* einer Seite in Verbindung zu stehen schien; das ganze *Orificium uteri* war von diesem Afterproducte so deutlich umgeben, dafs wir denjenigen bestimmt ausgelacht hätten, der uns gesagt hätte, „dafs das kein Afterproduct, keine Entartung der Gebärmutter sey,“ — und doch war dem wirklich so; schon bald nach dem Tode veränderte sich, merkwürdig genug, der Stand der Dinge in der Vagina so auffallend, dafs man kaum glauben konnte, die Leiche derselben Frau vor sich zu haben, bei welcher wir im Leben ein so merkwürdiges Leiden entdeckt zu haben glaubten; — so täuschend können die verhärteten Bauchfellsfalten die Afterbildungen in der Beckenhöhle nachahmen; denn das, was man durch die Scheide und das Rectum hart durchfühlte, — waren einzig nur die Bauchfellsfalten. — Was die Ablagerung unter der serösen Haut des Darmcanals anbetrifft, so war diese, glaube ich, mehr die Folge einer chronischen Entzündung dieser Haut, oder, richtiger, der unter ihr liegenden Zellschichte, als die Ablagerung eines Tuberkelstoffes; die Farbe des Abgelagerten war namlich der des Tuberkelstoffes nicht ähnlich (sah weifser aus); es war härter, man fand nirgends Erweichung desselben, und aufserdem bemerkte man eine deutliche Ab-

lagerung von plastischem Stoffe, welcher theils knorpelartig geworden war, zwischen den Häuten des Pylorus.

4. Der vierte Fall verdient nur in so fern erwähnt zu werden, als hier die Operation der Hasenscharte sehr früh (4 Wochen nach der Geburt) gemacht worden ist, und zwar ohne die geringste Reaction für das Kind; ich mufs dabei bemerken, dafs die Operation nicht zu den leichtesten gehörte; denn die Spalte war bedeutend grofs, und erstreckte sich bis in das Nasenloch hinein; die Ränder waren sehr entfernt von einander, und ich mufste das Frenulum und einen Theil der Oberlippe von dem Oberkieferbeine abpräpariren.

Ich überlasse es dem Leser, selbst zu urtheilen, ob ich den Grundsätzen, die ich in meinem Vorworte entwickelt habe, treu geblieben bin, und ob ich auch einst das Recht haben werde, mit Jean Jacques auszurufen: „*Voilà, ce que j'ai fait, ce que j'ai pensé, ce que je fus!*“ — Wenn die Leser dieser Schrift in manchem Falle vielleicht ein vollkommenes Recht haben werden, mir meine Unwissenheit vorzuwerfen, so werden sie sich gewifs nicht berechtigt fühlen dürfen, meine Offenherzigkeit zu tadeln. — Manchem wird es vielleicht mifsfallen, dafs ich zu viel Versuche an meinen Kranken anzustellen wage, dafs ich Vieles, was noch nicht gehörig erprobt ist, in der mir anvertrauten Anstalt anwende; ich antworte darauf: Lieber Leser! mögest du ein in der Erfahrung grau gewordener Lehrer, oder ein junger unerfahrner Schüler seyn, du kannst noch nie genug erfahren haben, um weiter keine Versuche mehr an deinen Kranken anzustellen; und wenn du es glaubst, — so sey es mir erlaubt zu sagen: „Du irrst dich gewaltig;“ die Annalen deiner Wissenschaft sind noch nicht geschlossen, in jedem neuen individuellen Falle, welchen du zur Behandlung bekommst, machst du auch weiter nichts, als — Versuche; dieselbe, immer noch schwankende Analogie leitet dich bei der Behandlung eines jeden individuellen Falles, mögest du nun dabei nach deinem alten Schlendrian, welchen du für ausgemacht und erwiesen annimmst, handeln, oder eine neuere Behandlungsart versuchen, welche die Physiologie und der gesunde Menschenverstand dir als nachahmungswerth empfehlen. — Glaubst du es mir nicht, so nimm die Geschichte der Kunst zur

Hand, und lerne, dafs durch Versuche am Krankenbette die Medicin weiter vervollkommnet wird; durch diese Versuche, welche du verdammst, sind die unheilbaren Leiden heilbar geworden, durch diese Versuche allein endlich ist die Möglichkeit schon manches dreisten und genialen Gedankens realisirt worden. Wenn du aber nicht genug Muth besitzest, solche Gedanken selbst zu realisiren, so tadle wenigstens den Andern nicht, der mit Selbstaufopferung seinen Ruf im Publicum auf's Spiel setzt, und den Vorurtheilen des Pöbels trotzt, nur um der heiligen Wahrheit auf die Spur zu kommen. — *Sapienti sat!* —

ERKLÄRUNG DER ABBILDUNGEN.

Tafel I.

Fig. 1. Spondylarthrocace. Congestionsabscefs an beiden Seiten nach dem Verlauf der Schenkelnerven.

a. Der Heerd der Caries. Die Körper von zwei Lendenwirbeln zerstört.

b. Ein Ueberbleibsel vom obern Rande eines Lendenwirbelkörpers.

b.' Ein Stück von der eigenthümlichen degenerirten Knochensubstanz, im Eiterheerde freiliegend. (S. 84ste Krankh.)

c. c. Die Höhle des Congestionsabscesses der rechten Seite in der Lendengegend, durch Zerstörung des Psoasmuskels gebildet.

c.' c.' c.' Der Schenkelnerv, in der Höhle selbst liegend.

d. d. Die Wand des Abscesses, aus der durch plastische Ablagerungen verdickten *Fascia iliaca* bestehend.

e. Die Fortsetzung des Congestionsabscesses unter dem Poupart'schen Bande, auch

c'' den Cruralnerv einschliefsend.

e.' e.' e.' Die Wand des Abscesses unter dem Poupart'schen Bande, durch die hintere tiefere Lamelle der *Fascia lata* gebildet.

f. f. Die Schenkelarterie auf der Höhle des Abscesses verlaufend.

g. g. Die Abscefshöhle der linken Seite in der Lendengegend mit dem Heerde des Uebels unter der

α linken Niere in Verbindung stehend.

g.' Die Fortsetzung dieser Höhle unter dem Poupart'schen Bande.

h. h. Die vordere Wand dieser Höhle, durch die tiefere Lamelle der *Fascia lata* gebildet, auf welcher

i. i die Schenkelarterie liegt.

k. Ein Nervenast quer durch die Höhle des Abscesses verlaufend, und durch plastische Ablagerungen verdickt.

Tafel II.

Fig. 2. Der Heerd der Caries der Lendenwirbel (Fig. 1. *a.*) besonders abgebildet, um den Verlauf der Eitersenkung zu zeigen.

a. a. Die enorme Höhle, durch die Zerstörung der Lendenwirbelkörper gebildet.

b. Die Ueberbleibsel des obern Randes eines Lendenwirbelkörpers.

c. c. c. Lockere Fragmente der degenerirten Knochensubstanz, frei in der Höhle liegend.

d. d. Der Intervertabralcanal. Die in denselben eingeführte Sonde zeigt den Weg, den sich der Eiter durch diesen Canal nach unten zur Bildung

e. des Congestionsabscesses gebahnt hat.

e.' Der Cruraluerv in der Höhle des Abscesses eingeschlossen; nach dem Verlauf dieses Nervs war auch die Eitersenkung entstanden.

f. Die verdickte aufgeschnittene *Dura meninx* des Rückenmarkes, die auch entblöfst im Grunde des Heerdes sich befand.

g. Die *Cauda equina*, entblöfst durch einen Schnitt in die *Dura meninx*.

Tafel III.

Fig. I. Eine Kyste, die sich aus einer in die Bauchhöhle eines Hundes gebrachten Schwimmblase eines Hechtes (nach fünf Wochen) gebildet hatte.

A.A.B.B. Ein Stück der Bauchintegumente in der Gegend der Hautwunde *C.* mit dem Netze verwachsen.

D. Die Kyste, die die Form der Schwimmblase angenommen hat, und aus zwei Abtheilungen besteht.

E. Die Furche, die die gröfsere Abtheilung (*D*) von der *F* kleinern theilt.

G. Das Netz mit der ganzen Oberfläche der Kyste verwachsen.

Fig. II. Dieselbe Kyste durchschnitten, der Inhalt (Eiter) entleert und die innere (absondernde) Fläche entblöfst:

A.A.B.B. Das Netz mit der Kyste verwachsen.

C. Die innere Fläche der gröfsern Abtheilung der Kyste.

D. Der prominirende Rand, der die Höhle der Kyste in zwei Abtheilugen trennt.

E. Die kleinere Abtheilung der Kyste.

F. Der Faden, welcher die Schwimmblase nach aufsen umschlossen hatte, jetzt frei in der Höhle der Kyste liegend.

Tafel IV.

Fig. 1. Portrait des lettischen Weibes Babbe vor der Operation. (S. 96ste Krankh.)

Fig. 2. Dasselbe gleich nach der Entfernunng des Afterproducts. *a. Processus Zygomaticus. b.* Untere Wand der Orbita. *c. Sinus maxillaris.*

Fig. 3. Dasselbe nach der Wangenbildung durch die Transplantation des Hautlappens aus der Halsgegend.

Fig. 4. Telangiectasie am Hinterhaupte der kleinen Mathilde. (S. 97ste Krankh.)

Fig. 5. Dasselbe im Profil.

Tafel V.

Fig. 6. Hypertrophie des *Os metacarpi digiti* 5 vom esthnischen Bauerjungen. (S. 109te Krankh.)

Fig. 7. Dasselbe von der Dorsalfläche gesehen.

Fig. 8. Die Richtung der Schnitte zur Entfernung des Lippenkrebses, und zur Bildung der Unterlippe durch die Transplantation des Lappens der *Regio superhyoidea*. (S. 107te Krankh.)

Fig. 9. Der Lappen transplantirt und durch die Insectennath angeheftet.

Fig. 10. Enormer Nasenpolyp der rechten Seite mit dem Aufbruch nach aufsen. (S. 95ste Krankh.)

Fig. 11. Derselbe nach der Operation.

TABELLARISCHE ÜBERSICHT DER AUGENKRANKHEITEN.

Der gröfste Theil dieser Krankheitsfälle wurde in unserem Augenclinicum beobachtet, einer Privat-Krankenanstalt, die seit dem Mai 1836 existirt, und von den Practicanten des Clinicums unter meiner Leitung unterhalten wird. Den Unterricht in dieser Privat-Anstalt ertheile ich auf clinische Weise; die wichtigeren Augenoperationen verrichte ich selbst, und zu den geringeren lasse ich die geübteren Practicanten zu. — Da der Raum es mir nicht erlaubt, über die hier angegebenen Augenfälle ausführlicher zu sprechen, so will ich diesem wichtigen Gegenstande im nächsten Jahrgange dieser Annalen ein besonderes Capitel widmen, und ich hoffe, dabei namentlich mehrere bemerkenswerthe Beobachtungen über die bei uns so verbreitete Trichiasis und deren verschiedene Behandlungsart mittheilen zu können.

I. Grauer Staar.

1. *Cataracta capsulo-lenticularis* an beiden Augen bei einem 60 Jahre alten Manne. Extraction des Staars an beiden Augen. Starke entzündliche Reaction, gegen welche in 4 Tagen ein starkes Aderlafs und 90 Blutegel. Blennorrhö und Verlust beider Augen.

2. *Cataracta capsulo-lenticularis* beider Augen bei einem 70-jährigen Manne. — Rechts Extraction der weichen, zerbröckelnden Linse; links Reclination. — Starke Reaction im rechten Auge, wogegen ein grofses Aderlafs und 85 Blutegel in 6 Tagen. — Der Kranke geht am 7ten Tage nach der Operation aus dem dunkeln Zimmer zum Feuerheerde, und raucht hier eine Pfeife — ohne allen Nachtheil. — Am linken Auge hergestelltes Sehen, am rechten ein Onyx.

3. *Cataracta capsulo-lenticularis* am rechten, — *lenticularis* am linken Auge. — Rechts Extraction: der weiche Staar zerstückelt sich vielfach, und kann nicht entfernt werden; starker Verlust des Glaskörpers. Links Reclination mit der Gräfe'schen sichelförmigen Nadel; die Linse steigt zum Theil wieder auf. Starke Reaction: Aderlafs von ℔jβ, 120 Blutegel in 30 Tagen. — Verlust des rechten Auges; am linken nur geringe Lichtempfindung.

4. *Cataracta capsulo-lenticularis* beider Augen bei einer 60-jährigen Frau. Am linken Auge Extraction, am rechten Depression. Starke Reaction. *Keratitis exulcerativa* am linken Auge; am rechten Nachstaar, welcher extrahirt wird: Blennorrhö mit Ausgang in *Synechia anterior*; Bildung der künstlichen Pupille durch Iridectodialysis, nur zum kleinen Theil gelungen; schwache Lichtempfindung.

5. *Cataracta capsulo-lenticularis* am linken Auge. Reclination *per scleroticam*. Nachstaar.

6. *Cataracta capsulo-lenticularis mollis* beider Augen bei einer 40-jährigen Frau. Discisio *per scleroticam* an beiden Augen; die Ueberreste des Staars werden am rechten Auge durch zwei Mal wiederholte Keratonyxis, und am linken durch zwei Mal wiederholte Scleroticonyxis zerstückelt. — Hergestelltes Sehen an beiden Augen.

7. *Cataracta capsulo-lenticularis* an beiden Augen. Reclinatio *per scleroticam* mit der Gräfe'schen Nadel. Geringe Reaction. — Rechts Nachstaar, links hergestelltes Sehen.

8. *Cataracta capsulo-lenticularis* an beiden Augen bei einem 60-jährigen Manne. Scleroticonyxis an beiden Augen: links Discision, rechts Reclination. Starke Reaction: Aderlafs von ℔jβ, 100 Blutegel in 12 Tagen. Links Nachstaar und Discision desselben. Ausgezeichnet glücklicher Erfolg.

9. *Cataracta capsulo-lenticularis* am linken Auge. *Reclinatio-discisio per scleroticam*. Häufiges Erbrechen nach der Operation. Starke Reaction. Nachstaar.

10. *Cataracta capsulo-lenticularis* an beiden Augen bei einem 68-jährigen Manne. Reclination an beiden Augen, wobei rechts eine geringe *Synechia posterior* zerrissen wird. Geringe Reaction. Sehr glücklicher Erfolg.

11. *Cataracta capsulo-lenticularis* am rechten Auge. *Reclinatio-discisio*. Mäfsige Reaction. In der Pupille bleiben noch einige Flocken zurück. Sehvermögen.

12. *Cataracta lenticularis mollis* am rechten Auge: links *Pseudocilien, Cicatricula corneae* und *Cataracta capsulo-lenticularis*, an beiden Augen. *Blepharitis glandulosa*. — *Cura praeparans* mit einer leichten Sublimatlösung und rother Präcipitatsalbe. — Am rechten Auge Keratonyxis; flüssiger Milchstaar; die Pupille wird rein, aber die Cornea trübe, wogegen Bepinselungen mit *Tr. thebaic.*, und eine schwache Guthrie'sche Salbe. — Am linken Auge Discision mittelst der Keratonyxis. Patientin geht am vierten Tage nach der Operation heimlich draufsen: in Folge dessen Blennorrhö und Verlust des Auges.

13. *Cataracta capsulo-lenticularis cum Synechia anteriore partiali et cicatrice corneae* am rechten Auge, in Folge einer traumatischen Verletzung. Die Discision der bröckligen Linse wird in drei Monaten vier Mal wiederholt; jedes Mal mäfsig starke Reaction. Es bleibt noch eine kleine, mit der Hornhautnarbe verwachsene Scheibe der verdunkelten Linse nach, gegen welche die Keratonyxis vergeblich angewandt wird. Daher Versuch mit einem Hornhautschnitt, durch den das Scheibchen mit der Blömer'schen Pincette oder mit einem Häkchen abgerissen werden soll, was aber fehlschlägt. Starke Insultation des Auges. Aderlafs von 1 Pfd. und 50 Blutegel in zwei Tagen. Am vierten Tage nach der Operation starke Hyalitis: gegen diese 25 Blutegel und Weinhold'sche Calomeldosen (50 Gr. in drei Tagen), Collyrium aus einem starken Belladonnainfusum, und Einreibungen aus *Ung. neapolit.* mit *Extr. belladonnae* um das Auge; die Hyalitis schwindet, das Auge wird gerettet: das Scheibchen liegt noch an der Hornhautnarbe, aber Sehvermögen ist vorhanden. — Am linken Auge Ueberreste der hintern Kapselwand nach einer früher verrichteten Reclination. Durch ein Mal wiederholte Keratonyxis wird die linke Pupile ganz rein, und das Sehvermögen sehr verbessert.

II. Bildung der künstlichen Pupille.

14. *Iridectodialysis* bei *Synechia posterior* mit cataractöser Linse, zwei Mal wiederholt: die neue Pupille am innern Augenwinkel hat 1½—2 Linien im Durchmesser, und der Kranke gewöhnt sich, durch sie zu sehen.

15. *Iridodialysis* bei *Cicatrix corneae* und *Synechia anterior*. Die neue Pupille klein, das Sehen sehr gering.

16. *Iridectodialysis* nach oben und unten bei einer grofsen Hornhautnarbe mit *Synechia anterior partialis*. Die neue Pupille sehr klein, zum Theil in der getrübten Fläche der Hornhaut, verbessert das Sehen fast gar nicht.

17. Alle Versuche zur Koromorphose scheitern wegen vollkommener *Synechia anterior* mit breiartiger Degeneration der Iris und Exsudaten in der starren Pupille.

18. *Iridectomie* nach aufsen und unten bei einem grofsen *Leucoma corneae*. Die Hornhautnarbe trübt sich an ihren Rändern, woher die neue Pupille wieder fast ganz verdeckt wird.

19. *Iridectomie* am innern Augenwinkel bei *Macula corneae*. Die neue Pupille grofs, doch etwas verdunkelt durch die Hornhautnarbe.

20. Mifslungene *Iridodialysis* bei *Staphyloma* und *Cicatrix corneae*, zugleich mit *Synechia anterior totalis* und erweichter Iris. Starke Ohnmachten bei der Operation.

21. Ein grofser Hornhautfleck und nur eine kleine durchsichtige Stelle der Cornea nach innen und unten. Versuch zur Korodialysis mit dem Hornhautschnitt in die *Macula corneae*; die Iris breiartig erweicht, hinter ihr Exsudate. — Blennhorrhö und Atrophie des Bulbus folgen.

22. *Pannus* und *Leucoma corneae*. Korectodialysis am äufsern und untern Augenwinkel. Die Operation gelungen. Das Sehen nicht verbessert wegen der Hornauttrübung.

23. *Grofse Hornhautnarbe*. Korectodialysis nach innen und unten mit dem Schnitt durch die Hornhautnarbe. Die neue Pupille erfüllt sich mit ergossenem Blute. Später ist die künstliche Pupille durch Exsudate verschlossen; diese werden *per Scleroticonyxin* discidirt. Das Sehen fast gar nicht verbessert.

III. Staphyloma corneae.

24—26. Operation des *Staphyloma corneae opacum* mit dem doppelten Hornhautschnitte, zuerst nach unten und dann nach oben.

27. Ein ausgezeichnetes Exemplar von *Staphyloma corneae pellucidum* an beiden Augen. Behandlung mit einem kleinen Schnitte am äufsern Rande der Cornea. Starke Reaction. Unveränderter Zustand des Staphyloms.

28. Ein beginnendes *Staphyloma corneae opacum* an beiden Augen. Behandlung mit methodisch alle drei Tage gereichten Abführungen aus Calomel mit Jalappa, einem Haarseile im Nacken, und örtlich der Guthrie'schen Salbe, von 2 Gr. Lapis auf 3j Fett, bis allmälig steigend zu 3j Lapis auf 3j Fett. Die Staphylome sind dadurch bedeutend durchsichtiger geworden, und das Sehen grofser Gegenstände möglich.

IV. Trichiasis. Distichiasis. Pseudocilien. Entropion. Nr. 29—60.

An diesen Krankheitsformen wurden 34 Individuen behandelt; davon 30 an beiden Augen, und nur vier an einem. Die Behandlung geschah nach folgenden Methoden:

1. Jäger'sche Methode. Diese wurde partiell an vier Augen ausgeübt, von denen bei zweien Recidive kamen, woher die Guthrie'sche Methode folgte. An 14 Augen wurde die Jäger'sche Methode total ausgeführt, und zwar bei den meisten in Verbindung mit zwei Seitenschnitten an den Augenwinkeln (eine Modification, die ich einführte, um die beiden Ciliararterien zu durchschneiden, und dadurch die Blutung aus mehreren Puncten des Ciliargrundes, die beim Abtragen desselben so hinderlich ist, zu hemmen); nur ein Mal ereignete sich hierbei eine arterielle Nachblutung aus der *Art. angularis*, die nach drei Stunden beim Gebrauche des Eises aufhörte. An drei Augen ereigneten sich Recidive, an deren einem die Jäger'sche Operation wiederholt, und an den beiden andern die Pseudocilien ausgezogen und die Stellen mit *Lapis inf.* betupft wurden.

2. Die Vacca-Berlinghieri'sche Methode wurde an drei Augen ausgeübt, wo bei zweien die Wunden *per primam* heilten, beim dritten aber die Näthe ausrissen, und Eiterung eintrat. In allen drei Fällen vollständige Heilung. — Als eine Art von Modification wurde ein Mal der Versuch gemacht, eine kleine Reihe von Pseudocilien zusammen mit ihrem zelligen Boden abzutragen, und von oben her einen schmalen Hautlappen auf diese Wunde zu ziehen, und mit einigen feinen Knopfnäthen zu befestigen; doch ging der gröfste Theil der kleinen Wunde in Eiterung über, und die Heilung erfolgte *per granulationem*. Cilien kamen an dieser Stelle nicht mehr hervor.

3. Die Guthrie'sche Methode wurde zwölf Mal verrichtet, und zwar fünf Mal mit Weglassung des innern Querschnittes, der den Tarsalknorpel spaltet. Bei einem Individuum erfolgte nach dieser Operation an beiden Augen eine heftige Reaction, Geschwulst der Augenlieder und starke Chemosis; diese wichen erst nach dem Gebrauche von Breiumschlägen mit *Aq. Goulardii*, starken, wiederholten Scarificationen der chemotischen Conjunctiva, der Anwendung des *Lapis divinus*, und später der Guthrie'schen Salbe. — Nur in drei Fällen entstanden partielle Recidive der Trichiasis, von denen bei zweien die Delpech'sche Methode, und bei einem die Jäger'sche radicale Heilung bewirkten.

4. Eine Verbindung der Jäger'schen und Guthrie'schen Methode wurde an zwei Augen ausgeübt, so zwar, dafs nach Abtragung des Cilienrandes noch ein queres Oval aus der Augenliedhaut abgetrennt, und die Wunde mit feinen Knopfnäthen vereinigt wurde. Jedoch wuchsen hier an den Augenwinkeln später wieder Cilien gegen den Bulbus, die erst nach der Application des Glüheisens eine normale Stellung einnahmen.

5. Die Delpech'sche Methode, mit einem kleinen conischen Glüheisen ausgeführt, wurde 16 Mal angewandt, und unter diesen drei Mal nur an einzelnen Puncten. Nach erfolgter Narbenbildung war hier jedes Mal die Trichiasis gänzlich gehoben.

6. Helling's Methode, mit der concentrirten Schwefelsäure, wurde neun Mal angewandt, und zwar meist nur an den untern Augenliedern, wo Trichiasis und Entropion zusammen vorkamen. Nur ein Mal war dieses Verfahren unzureichend, wofür später die Jäger'sche Operation folgte.

7. Einzelne feine Pseudocilien am Cilienrande wurden an fünf Augen mit der Beer'schen Cilienpincette ausgezogen, und die Stellen derselben sodann mit einem fein zugespitzten Lapis stark geätzt.

8. Bei partieller Distichiasis und Trichiasis wurde an sechs Augen die Ausschneidung eines Dreiecks aus dem Augenliede, welches die fehlerhaften Cilien enthielt, und nachherige Vereinigung der Wunde mit der Insectennaht verrichtet, jedes Mal mit dem besten Erfolge.

V. Amaurose und Glaucom.

63. *Amaurosis rheumatica metastatica. Tartarus emeticus*, anfangs in vollen, dann in gebrochenen Gaben. Moxen über dem Orbitalrande. — Keine Veränderung.

64. Am rechten Auge: *Amaurosis metastatica* nach einem Wechselfieber, *Keratitis chronica, Cataracta siliquacea natatilis:* nur wenn der Kranke seinen Kopf stark nach vorn und unten vorbog, fiel die kreideweifse, scheibenförmige Linse in die Pupille, und senkte sich sogleich wieder in das Innere des Auges zurück, sobald der Kopf erhoben wurde. Am linken Auge Amblyopie nach einem Schlage auf's Auge; hier wurden zwei Moxen gesetzt; zwei Moxen über den Orbitalrand; kalte Sturzbäder; kein Erfolg.

65. *Glaucoma arthriticum* des rechten Auges, ausgezeichnet durch fürchterliche Schmerzen bei seiner Ausbildung. Weinhold'sche Calomeldosen. Sublimat. Decocte. — Atrophie des Auges.

VI. Augenentzündungen und ihre Folgen. Blennorrhöen.

Für dieses Capitel hätten wir in unserer Gegend eine sehr reiche Beobachtung gehabt, wenn es nicht an Raum zur Unterbringung der Kranken gefehlt hätte; denn bei der Aufnahme in unser Augenclinicum erhalten die operativen Fälle jederzeit den Vorzug. Wir beschränken uns daher nur auf die Beobachtung der interessanteren Fälle.

66. 67. Zwei Fälle von *Iritis syphilitica*, wo in dem einen die wiederholten grossen Weinhold'schen Calomeldosen ausgezeichnete Dienste thaten.

68. 69. 70. Drei Fälle von acuten rheumatischen Augenentzündungen. Oertliche und allgemeine Blutentziehungen. Ableitungen auf den Nacken. Mittelsalze oder grofse Calomeldosen und Sublimat. Oertlich narcotische Umschläge mit Sublimat.

71—77. *Blepharitis rheumatico-catarrhalis*, oder *Glanduloso-scrofulosa*. Ableitungen nach dem Nacken und Darmcanale; bei der ersten Form Sublimat örtlich, und bei der letzten besonders rothe Präcipitatsalbe.

78—83. *Keratitis. Ulcera corneae. Pannus.* Die Hauptmittel: Lapis (als Tropfwasser, oder Guthrie'sche Salbe) und Opiumtinctur; Ableitungen auf den Nacken und Darmcanal.

84. Rechtes Auge: *Hypopion, ulcus corneae, pannus cellulosus*, am linken: *Atrophia bulbi*. — An beiden *Blepharoblennorrhoea*. — Aderlafs und 28 Schröpfköpfe auf den Rücken. Calomel in Weinhold'schen Dosen (101 Gr. in 5 Tagen). Später Sublimat mit Belladonna. Das Hypopion wird resorbirt. Das Hornhautgeschwür vernarbt, der Pannus hellt sich etwas auf, und die Kranke kann grofse Gegenstände sehen.

85. 86. Zwei Fälle von *Blennorrhoea arthritica*. Wiederholte Aderlässe. Oertliche Blutentziehungen (vor und hinter dem Ohre, und von der chemotischen Conjunctiva selbst). Starke Ableitungen nach dem Nacken. Calomel in kleinen Dosen. Sublimat. Decoct. Reizende Fufsbäder. Einreibungen von Neapolitansalbe mit Opium um die Augen. Wiederholte Scarificationen der chemotischan Conjunctiven. Oertlich *Lapis divinus*, Sublimat, *Lapis infernalis*, Opiumtinctur. Später starkes Touchiren des Pappillarkörpers mit *Lapis infernalis*. Der Ausgang in einem Falle ganz günstig, im andern bleibt die Cornea pannös.

87. *Blennorrhöea gonorrhoica* des linken Auges. Blutegel. Weinhold'sche Calomeldosen. Scarificationen der chemotischen Conjunctiva, wobei aus den Schnitten Blut und ein eiterähnlicher Schleim quillt.

88. *Blennorrhoea gonorrhoica* des linken Auges. Aderlafs. Viele und öfters wiederholte Blutegel (im Ganzen 150) um das Auge, und besonders an die Conjunctiva selbst. Oeftere Weinhold'sche Calomeldosen (66 Gr. zusammen), mehrere Male starke Scarificationen der aufgewulsteten Conjunctiva. Später Sublimatwaschungen und schwache Guthrie'sche Salbe. — Beginnende blennorrhoische Conjunctivitis des rechten Auges durch zahlreiche Blutegel (55), Sublimat und *Lapis divinus* örtlich, und drastische Abführung innerlich bekämpft. — Völlige Genesung beider Augen.

Gedruckt bei J. C. Schünmann in Dorpat.

T. III.

Fig. 1.

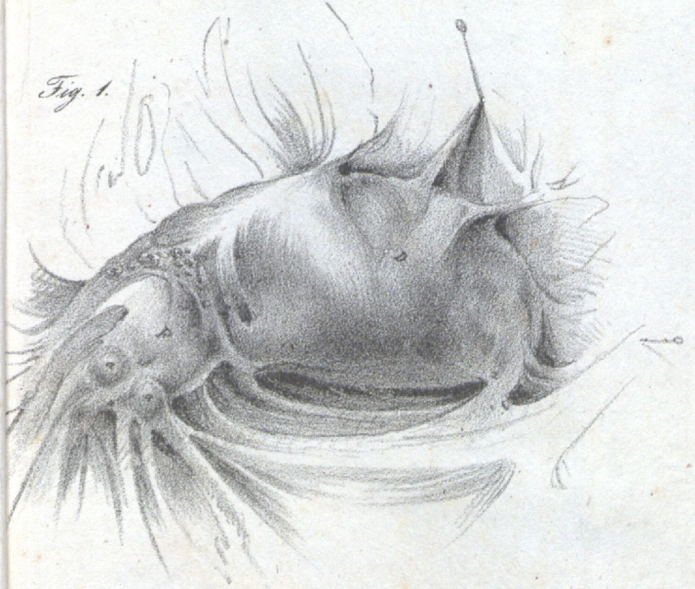

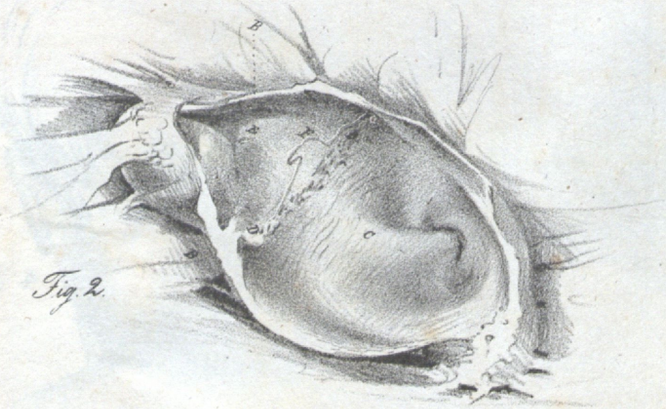

Fig. 2.

T. II.

Fig. 2.

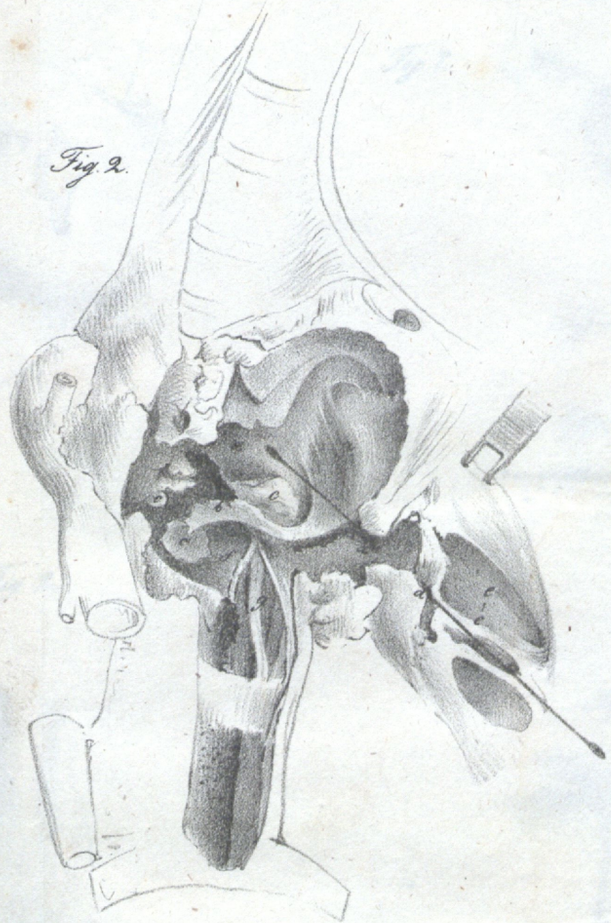

T. I.

Fig. 1.

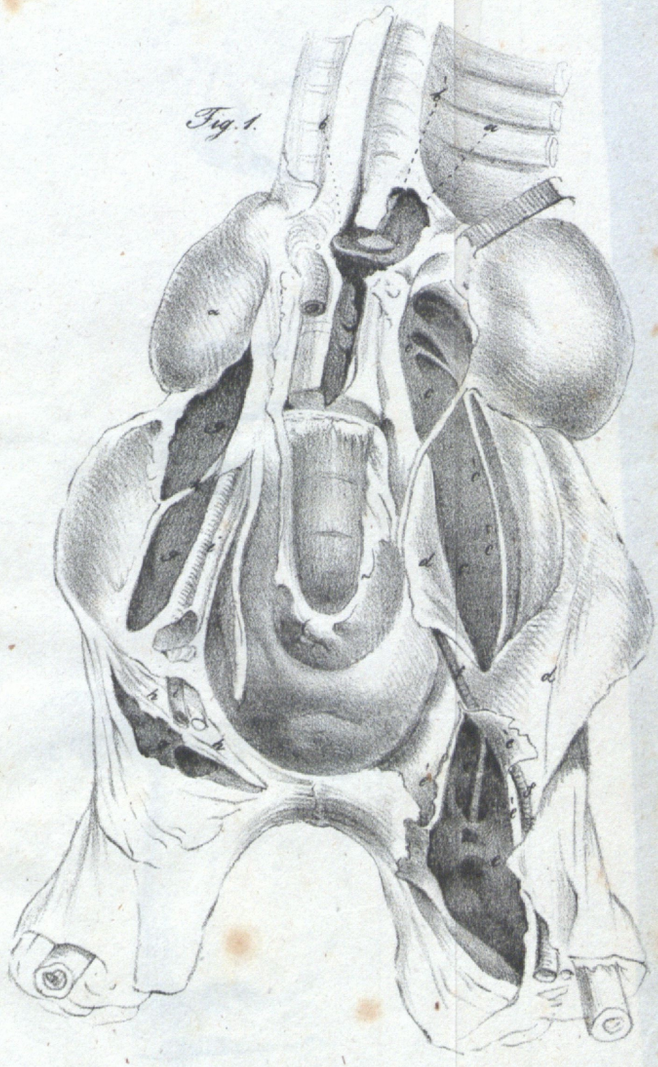

T. IV

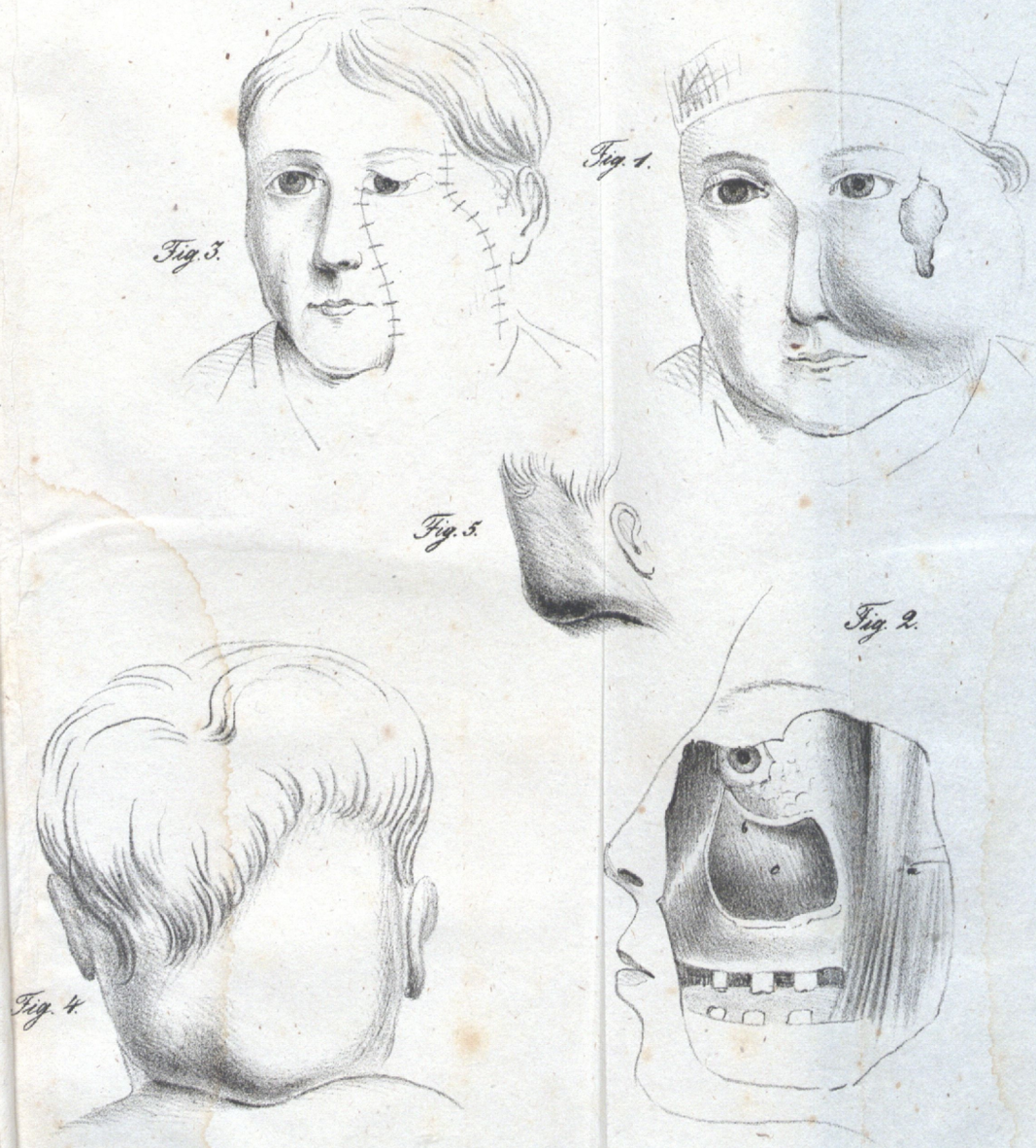

Lith. F. Schlater.

T. V.



ANNALEN

DER

CHIRURGISCHEN ABTHEILUNG

DES

CLINICUM

DER

KAISERLICHEN UNIVERSITÄT DORPAT

HERAUSGEGEBEN

von

NICOLAUS PIROGOFF,

DR. MED., HOFRATH, RITTER DES ST. ANNA-ORDENS III. KLASSE, ORDENTLICHEM PROFESSOR DER CHIRURGIE UND DIRECTOR DES CHIRURGISCHEN CLINICUM DER KAISERLICHEN UNIVERSITÄT DORPAT.

II. JAHRGANG.

DORPAT, 1839.

VERLAG VON C. A. KLUGE.

ANNALEN

DER

CHIRURGISCHEN ABTHEILUNG

DES

CLINICUM

DER

KAISERLICHEN UNIVERSITÄT DORPAT

HERAUSGEGEBEN

VON

Tartu Ülikooli Kliiniku Raamatukogu
101635

NICOLAUS PIROGOFF,

DR. MED., HOFRATH, RITTER DES ST. ANNA-ORDENS III. KLASSE, ORDENTLICHEM PROFESSOR DER CHIRURGIE UND DIRECTOR DES CHIRURGISCHEN CLINICUM DER KAISERLICHEN UNIVERSITÄT DORPAT.

II. JAHRGANG.

DORPAT, 1839.

VERLAG VON C. A. KLUGE.

Der Druck ist unter der Bedingung gestattet, dass nach Vollendung desselben die gesetzlich bestimmte Anzahl Exemplare an die Censur-Comität abgeliefert werden.

Dorpat, am 1. Mai 1839.

M. v. Engelhardt, Censor.

Sr. Excellenz

dem Herrn

Minister des öffentlichen Unterrichts, Präsidenten der Kaiserlichen Akademie der Wissenschaften, Wirklichen Geheimen-Rath, Mitgliede des Reichsraths und hoher Orden Ritter

Sergii Semenowitsch von Uwarow,

widmet

als Zeichen der grössten Hochachtung und Dankbarkeit

diesen

zweiten Band seiner Annalen

der

Verfasser.

Vorwort.

„Que la trompette du jugement dernier sonne quand elle voudra, je viendrai ce livre à la main me présenter devant le Souverain juge. Je dirai hautement: Voilà ce que j'ai fait, ce que j'ai pensé, ce que je fus.“
Rousseau.

Der Zweck, den ich bei der Veröffentlichung der klinischen Annalen habe, ist, wie mich dünkt, nicht ganz derselbe, den wir in anderen Werken dieser Art durchblicken. Die klinische **Statistik** ist gegenwärtig Mode; man verlangt nur zu wissen, wie viele an dieser oder jener Krankheit leiden und nach welcher Methode sie behandelt wurden, wie viele in Folge dieser oder jener Methode gestorben und hergestellt sind. Fügt man noch die Erzählung einiger ausserordentlichen Ereignisse hinzu, so hat man einen ganz befriedigenden, modernen **klinischen Bericht.** Für das allgemeine ärztliche Publikum erscheint derselbe in einem Journale, in einer Zeitung, möge diese

auch von politisch - litterärischem Inhalte sein — für Fremde, Schüler und Patrone bestimmt, erscheint ein solcher Bericht als besondere Brochüre; — das ist der Gang der Sache. Es ist daher kein Wunder, dass ein witziger Kritiker bei der Beurtheilung des ersten Jahrganges meiner Annalen mir ungefähr dieselbe Methode empfohlen hatte, allenfalls meine *Liebe zur Wahrheit* lobend; ich danke für Rath und Lob; es thut mir nur leid, dass mein Zweck entweder nicht verständlich genug ausgedrückt war, oder der Kritiker, und vielleicht auch Andere, mich missverstanden haben; ich will mich jetzt deutlicher aussprechen. — Als ich die Leitung klinischer Anstalten von berühmten Chirurgen unserer Zeit beobachtete, und besonders, als ich selbst dieses Feld betrat, sah ich genug Schwierigkeiten, mit welchen ein junger Arzt trotz aller Erudition bei der Ausübung der Chirurgie am Krankenbette zu kämpfen hat, und wenn ich kein Freund von Handbüchern bin, — wie das auch der Herr Kritiker bemerkte — so geschieht das nur aus dem Grunde, weil die Schriftsteller bei dem Abfassen dieser Werke ganz und gar vergessen, dass die **richtige Anwendung der Maxime** gerade die schwierigste Aufgabe der Kunst ist; — ich will damit nicht sagen, dass diese Schwierigkeiten für jeden Arzt gleich gross sind; der Genius eines angehenden Boerhave, eines Sydenham, eines Paré wird die Anwendung mancher Prinzipien, die wir bei unserer Mittelmässigkeit für ungemein schwer halten, leicht und natürlich finden, oder er wird gar neue Prinzipien improvisiren; — aber wer kann

gegen das Schicksal? Wir sind weder Boerhave, noch Sydenham, noch Paré; wir müssen im Schweisse unseres Angesichts Schritt vor Schritt forschen und prüfen, ehe wir zu irgend einem erspriesslichen Resultate bei der praktischen Anwendung schon bekannter Grundsätze der Kunst gelangen, und wir müssen uns dreifach glücklich schätzen, wenn es uns möglich wird, diese oder jene Schwierigkeit in der Anwendbarkeit eines Kunstprinzips einigermaassen zu vermindern, ein eingewurzeltes Vorurtheil zu durchschauen und zu bekämpfen, den zur Wahrheit führenden schmalen Pfad für unsere Mitgenossen und Nachkommen zu erweitern. Das kann aber, meiner Ueberzeugung nach, nur dann erreicht werden, wenn wir die bei der Ausübung der praktischen Medicin von uns begangenen Fehltritte genau erforschen, ja, ihre Erkenntniss zu einem besondern Studium erheben! Durch die Betrachtung des Genius unserer Kunst überzeugt, „dass wir **irren müssen**“ betrachte man die Irrthümer in der Praxis — sogar die gröbsten — nicht als etwas Schändliches und Strafbares, sondern als etwas Unvermeidliches; man beeile sich, die Fehler öffentlich seinen Mitgenossen zu gestehen, und vor allen Dingen suche man den **Mechanismus** des Fehlens zu erforschen; ich gestehe, das ist ein Labyrinth, in welchem Vorurtheile, Eitelkeit, Ignoranz, die Wege verschliessen, aber die heilige Liebe zur Wissenschaft, und folglich zur Wahrheit, wird einen Leitfaden finden, und hier erscheint das ewig Wahre des göttlichen Ausspruches: „suchet, so werdet Ihr finden“ in seiner ganzen Herrlichkeit. — Also nicht einen einfachen

Bericht, nicht eine Erzählung einiger interessanten Krankheitgeschichten will ich schreiben, sondern die Ausführung meines Lieblingsgedankens realisiren: durch treues öffentliches Geständniss meiner Irrthümer, und durch Entwickelung des verwickelten Mechanismus derselben, ihre Wiederholung meinen Schülern und angehenden Aerzten zu ersparen — das ist das Ziel, welches ich bei der Herausgabe dieses Werkes vor Augen hatte, und der eigentliche Grund, weshalb ich dem Horatianischen Ausspruche nicht hold war. Es wird jetzt Jedem einleuchten, dass es nichts Leichteres in der Welt gibt, als eine Menge von Fehlern in meinen Handlungen, die ich hier erzähle, zu entdecken, — die Tendenz des Werkes ergibt ja die Entdeckung derselben.

Ich konnte nicht überall weitläuftig die Ursachen meiner irrigen Handlungen auseinandersetzen; nur die wichtigsten Punkte habe ich notirt; in der Beschreibung mehrer Krankheitfälle aber hätte ich mich viel kürzer fassen können; — es ist jedoch das Gegentheil davon nicht ganz ohne Grund geschehen; der Mechanismus vieler meiner Irrthümer blieb mir selbst noch dunkel; ich würde mich auch nicht schämen, meine Unwissenheit oder Unerfahrenheit als Ursache dieses oder jenes Fehlers anzuführen, aber ich wusste sehr gut, dass ich von vielen Dingen, in welchen ich einen Fehler begangen habe, mehr kannte, als Andere, die einen ähnlichen Fehler vermieden haben, — es war also keine Unwissenheit; die Unerfahrenheit dagegen ist nur ein Wort, welches bedeutet, dass die praktische Anwendung der schon bekannten Prinzipien der Kunst nicht leicht ist;

es erklärt aber nicht, worin hier die eigentliche Schwierigkeit liegt. Was die Kürze in der Erzählung der Facta anbetrifft, so ist sie bekanntlich lobenswerth, doch nicht immer. Ein beschäftigter Praktikus in einer Hauptstadt, der sein ganzes Leben im Wagen zubringt, und doch *au niveau* mit der Wissenschaft zu stehen glaubt, liest das Medicinische in Büchern nur mit einer gewissen Aversion, wenigstens nicht immer aufgeräumt; er verlangt natürlich sowol von seinen Patienten, als von Schriftstellern, dass man ihm Alles möglichst kurz erzähle; die Details in Krankheitgeschichten sind für ihn zu langweilig, er sieht sie ja alle Tage; dergleichen Praktiker sind hinreichend versorgt, ihnen ist die Bahn schon geebnet; wenn sie auch nicht immer wissen, **was** man in dem oder jenem Falle thun soll, so wissen sie doch wenigstens, **wo** man **etwas**, und wo man **nichts** unternehmen soll, und bekanntlich kommt man mit diesem Axiom, entweder „**etwas** oder **nichts** zu thun" in der praktischen Welt schon ziemlich gut aus; man stelle sich aber einen Anfänger vor, einen angehenden Arzt, der seine Kunst noch *als Kunst* liebt! In der Schule mit den Prinzipien der Wissenschaft hinreichend ausgerüstet, muss er nun dieselben anzuwenden wissen; nicht überall hat ein solcher Gelegenheit genug gehabt, während der Studienzeit viele Krankheitfälle zu sehen; was soll er lesen? Handbücher? — Aber sie enthalten nur die todten Maxime allein; wo ist die Kunst gezeigt, wie man diese Maxime in das Leben bringt? **Die Casuistik** ist für den jungen Praktiker unentbehrlich, und je mehr er Analogie zwischen

den von ihm behandelten und den von Anderen erzählten Fällen findet, desto mehr hat er Hilfe und Trost, — mögte ich sagen; für einen solchen Arzt kann eine Krankheitgeschichte nie zu lang sein; ein Symptom, eine Veränderung im Verlaufe des Leidens, die von den Schriftstellern bei der allgemeinen Betrachtung der Krankheit ganz übersehen wurde, fesselt bei der Beobachtung eines individuellen Falles seine ganze Aufmerksamkeit; den praktischen Werth eines Symptom zu erforschen ist jetzt seine Hauptaufgabe geworden, er zögert mit der Anwendung eines heroischen Mittels, einer Operation, weil er nicht sicher ist, ob dieses Symptom nicht als eine wichtige Contraindication zu betrachten ist. Ich spreche dieses aus Erfahrung, weil ich von dieser Ungewissheit schon häufig geplagt wurde, daher ich fest überzeugt bin, dass für einen angehenden praktischen Wundarzt die genaue, gewissenhafte Erzählung eines Factum viel nützlicher ist, als hundert statistische Berichte und Tabellen. Ich weiss sehr gut, dass ich weder allen jungen, vom Schulgeiste durchdrungenen, noch den alten Wundärzten, die ihre Fehler schon längst vergessen haben, oder in dem glücklichen Wahne stehen, nie welche begangen zu haben, gefallen werde; — aber ich habe auch nicht die Absicht, Allen zu gefallen. Ich weiss auch, dass ein Kritiker wieder ein gutes Feld in meinem Buche für die Anwendung seines Witzes finden wird, dass er mir aus meinen eigenen Geständnissen sehr leicht und höflich meine Unwissenheit in der oder jener Sache beweisen wird; — man muss aber entweder ein schlechtes Herz haben, um

über die freiwillige Beichte seines Nächsten lachen zu können, oder selbst unwissend sein, um aus einem offenen Geständnisse eines Irrthums den Andern der Unwissenheit zu beschuldigen; ich mögte bei dieser Gelegenheit meinem Kritiker noch eine Frage aufwerfen. Wie würde er die „Confessions“ von Rousseau critisiren? Wäre es nicht lächerlich, die vom guten Jean Jacques erzählten Sünden und Fehler zu bekritteln? Er mag ihm meinethalben nachweisen, dass er seine schlechten Handlungen falsch erklärt, darf aber nicht bespötteln, dass er falsch gehandelt hatte.

Ich fühle recht gut, dass ich als Lehrer für meine ärztlichen Handlungen noch mehr verantwortlich bin und daher auch sehr vorsichtig sein muss; aber von dem Gedanken beseelt, die Hauptschwierigkeit bei der Ausübung unserer Kunst bestehe zum grössten Theile darin, dass wir „**von den schon als richtig anerkannten Prinzipien in jedem individuellen Falle die passende Anwendung machen,** und zwar gewöhnlich durch eine schwankende Analogie geleitet, in der richtigen Anwendung dieser Prinzipien uns irren müssen“, suche ich durch das Geständniss, durch die Beurtheilung eigener Fehler die jungen Mediciner vor der Wiederholung derselben zu warnen, — kurz in diesem Buche ein treues Bild meines ärztlichen und wissenschaftlichen Lebens zu geben; — nur auf diese Weise glaube ich meinen Mangel an Erfahrung zu ersetzen und meine Zuhörer in der Liebe zur Wahrheit zu beseelen. — Ich habe noch zu frische Erinnerungen von den Ein-

drücken, die eine hartnäckige Zögerung in dem Geständnisse der Fehler und eine spitzfindige Vertheidigung irriger Handlungen der berühmtesten Lehrer auf das Gemüth ihrer eifrigsten Schüler und Anhänger gemacht haben. Wir leben in einem Jahrhunderte, in welchem der Egoismus in der Wissenschaft und die gelehrte Eitelkeit bereits in voller Entwickelung stehen; wenn ich die Debatten der medicinischen Akademie zu Paris über die Priorität in der Erfindung der Torsion mit dem Streite vergleiche, den Ambroise Paré mit Gourmelin vor zwei Jahrhunderten über die Ligatur führte, so habe ich ein deutliches Bild vom wissenschaftlichen Geiste und den Tendenzen der verflossenen und der jetzigen Zeit. Die Priorität der Erfindung hält man in der medicinischen Welt jetzt beinahe für wichtiger, als die Erfindung selbst; die materielle, die weltliche Seite der Medicin, durch Verbreitung der Kunst, durch den Einfluss der öffentlichen Meinung und durch die so grelle Verschiedenheit der herrschenden Secten, ist jetzt gerade die prävalirende; es kann uns also nicht wundern, wenn ein gegenseitiges Zutrauen unter den Aerzten aller Nationen mit jedem Tage mehr und mehr schwindet; vor Kurzem noch lasen wir in einem französisch-medicinischen Journale das Lob eines berühmten Arztes, der sich mit der Lithotritie beschäftigt, also schmeichelhaft ausgedrückt: „un homme de bonne foi, *quoique* lithotriteur"; noch vor Kurzem beschuldigten sich zwei berühmte Orthopedisten, auf einander erbittert, gegenseitig der Zueignung einer Operation, die weder dem einen, noch dem andern ge-

hörte, — ferner klagte jüngst ein Schüler und Freund seinen berühmten Meister der crassesten Lüge an, die noch je in den Annalen der Kunst vorgekommen war etc. etc. etc. Ich will damit nicht beweisen wollen, dass unsere Zeit in dieser Beziehung gerade viel schlechter ist, als die alte; aber wenn dergleichen scandalöse Beispiele vor den Augen der ganzen gelehrten Welt, vor den Augen der jungen Mediciner sich täglich wiederholen, was haben wir von der Zukunft zu erwarten? Wer kann alle üblen Folgen solcher Ereignisse auf die Bildung der Jugend voraus berechnen? Es ist daher unsere heilige Pflicht, da wir in einem Lande leben, in welchem die wissenschaftliche und allgemeine Civilisation noch nicht völlig entwickelt ist, durch offene Handlungen, durch ungezwungenes und freies Geständniss unserer Irrthümer, die Heilwissenschaft, hier noch in ihrer Kindheit, vor dieser gefährlichen Herrschaft kleinlicher Leidenschaften zu schützen.

Ich weiss recht gut, dass mir noch viel, unendlich viel fehlt, um das Ideal eines Lehrers einer solchen Wissenschaft, wie es die praktische Chirurgie ist, zu realisiren, und wenn es mir frei stände, so würde ich nicht einen Augenblick zögern, mich zuerst eine Reihe von Jahren hindurch der Praxis in einem grössern Hospitale unserer Hauptstädte ausschliesslich zu widmen. Aber ich kann nicht umhin, hier einige Worte über die Hospitalpraxis in unserem Vaterlande zu sagen. Es ist gewiss, dass der administrative Theil der Hospitäler kaum etwas in Russland zu wünschen übrig lässt; es wäre überflüssig, hier als Beweis davon die

schon so bekannte Eleganz, Geräumigkeit unserer Hospitalsäle anzuführen; jedoch das philanthropische Prinzip unseres Hospitalwesens dient nur wenig zur Förderung der Kunst; der Geist unserer Zeit aber verlangt durchaus eine innige Verschmelzung dieser beider Elemente der Medicin: des wissenschaftlichen und philanthropischen, — nur eine solche Verschmelzung kann für Erfolg und Fortschritte beider bürgen. Grosse Schätze der pathologischen und chirurgischen Anatomie allein bleiben in unseren Hospitälern so gut wie todt, die studirende Jugend benutzt nicht diese Masse von Thatsachen; die Thaten unserer Hospitalärzte sind ganz unbekannt, sie werden nicht beurtheilt und bleiben nur für den Arzt selbst und höchstens für seinen Patienten nützlich; betrachten wir diesen grellen Unterschied in der wissenschaftlichen Thätigkeit unserer und ausländischer (namentlich französischer) Hospitäler, so können wir nicht das Missbehagen unserer patriotischen Gefühle unterdrücken; während das höchste Ziel, das ganze Bestreben eines wissenschaftlich gebildeten jungen Arztes in Paris ist — Hospitalarzt zu werden, und, mit der studirenden Jugend umgeben, klinische Vorträge zu halten, hat bei uns in Russland die Anstellung an einem Hospitale nur einen geringen Einfluss auf das Renommée des Arztes im Publikum, und nur von unserer Regierung gegebene materielle Vortheile locken noch einigermassen die angehenden Aerzte zur Hospitalpraxis an; worin liegt der Grund eines solchen Unterschiedes? — Freilich ist unsere allgemeine Civilisation noch nicht so fortgeschritten, es fehlt noch an diesem wissenschaft-

lichen Eifer, der unter jungen Leuten im Auslande, namentlich in Paris herrscht; aber alle guten Einrichtungen gehen in unserem Vaterlande gewöhnlich von oben, von der Regierung aus, und wenn einmal eine neue wissenschaftliche Organisation in unserem Hospitalwesen, der französischen z. B. ähnlich, zu Stande kömmt, wäre es möglich, am guten Erfolge zu zweifeln, wenn wir dabei erwägen, dass unsere Aerzte, namentlich in den Hauptstädten, eine europäische Bildung besitzen, die meisten das Ausland besucht, und mehre im Auslande studirt haben, dass an Kranken, an interessanten Fällen es nicht fehlt, und die administrative Einrichtung der Hospitäler so vortrefflich ist?

Die Einführung der klinischen Vorlesungen in den Hospitälern ist bestimmt ein Hauptmittel, das ganze Wesen eines Krankenhauses zu veredeln, indem dadurch in denselben eine neue wissenschaftliche Tendenz rege gemacht wird, die auch wohlthätig auf das philanthropische Element wirken würde. Was mir besonders in der Einrichtung der französischen Hospitäler auffiel, ist die Theilung der Krankensäle unter die verschiedenen Aerzte; jeder derselben handelt in wissenschaftlicher Beziehung unabhängig (ich spreche natürlich nur von Civil-Hospitälern); seine ärztliche Thätigkeit wird nicht durch die Aufsicht eines Chefs oder Oberarztes, sondern durch die öffentliche Meinung, durch das Kollegium, aus jungen Medicinern bestehend, controllirt, und man muss nicht glauben, dass eine solche Controlle unwichtig ist; seine Irrthümer, wenn er sie nicht selbst freimüthig gesteht, werden doch früh oder

spät durch Geschwätzigkeit der Journäle offenbart. Ich will damit nicht sagen, dass eine solche Einrichtung ohne Nachtheil ist; sie gibt ein grosses Feld für den Egoismus, Persönlichkeit und Eitelkeit; Alles, was ich oben von der beklagenswerthen, moralischen Tendenz unserer Kunst gesagt habe, hängt zum Theil auch von dieser Einrichtung ab; die Hauptursache davon aber liegt bestimmt, wie gesagt, in der Stellung der Medicin und der Aerzte zur Gesellschaft. Es ist natürlich, dass ein Arzt, möge er noch so ausgebreitete Erfahrung und praktische Fähigkeiten besitzen, doch nicht im Stande ist, alle Zweige der Wissenschaft zu cultiviren, daher er, als Chef eines grossen Hospitals angestellt, nothwendig die Behandlung gewisser Krankheiten anderen, meist jungen Aerzten anvertrauen muss; diese Spaltung der grossen Hospitäler liegt also in der Natur der Sache, und muss auch von jedem gewissenhaften Oberarzte mehr oder weniger befolgt werden; ich brauche dabei nicht zu erwähnen, welche herrliche Vortheile unsere Kunst in Frankreich durch diese Theilung der ärztlichen Thätigkeit, besonders in neueren Zeiten, erworben hat; viele talentvolle junge Aerzte haben sich dadurch dem Studium einer Familie der Krankheiten gewidmet, und was die Zukunft davon erwarten kann, lässt sich wol leicht voraussehen.

Nachdem ich jetzt die Leser und Kritiker mit dem Zwecke meines Werkes bekannt gemacht habe, will ich noch etwas über den Inhalt desselben hinzufügen.

Seitdem ich den ersten Jahrgang der Annalen dem Urtheile meiner Kunstgenossen übergeben habe, ist

manches Lehrreiche und Interessante in unserer Anstalt vorgekommen. Die Unterbindung der art. iliaca communis, die Exstirpation der ganzen fibula und einiger bedeutenden Afterprodukte, eine ungeheure Degeneration des Scrotums in Folge einer Ruptur der Harnröhre, mehre Beispiele der traumatischen Phlebitis etc. — sind gewiss Ereignisse, die jeden praktischen Arzt interessiren werden. — Die während dieser Zeit von mir unternommene Reise nach Paris, um die so berühmten Hospitäler dieser Weltstadt zu besuchen, hat in mir mehre Gedanken erweckt; und es soll der zweite Jahrgang der Annalen den Keim dieser Gedanken aufnehmen, seine weitere Entwickelung aber die Zeit und Erfahrung begünstigen.

Dieser zweite Jahrgang wird sich nur dadurch von dem ersten unterscheiden, dass nur die wichtigsten Krankheitfälle, welche in unserer chirurgischen Anstalt vorgekommen sind, erzählt werden.

Zur Erläuterung der nosologisch-physiologischen Theorie **der phlebitis traumatica** wurden von mir, mit dem Dr. Karawajew, mehre Versuche an Thieren angestellt. Zu den Resultaten, die von diesem hoffnungsvollen Wundarzte in seiner Inaugural-Dissertation aufgestellt sind, werde ich noch einige Ansichten, die vielleicht mir eigen sind, hinzufügen.

Die Untersuchungen **über Knochenkrankheiten,** wie ich mich in Paris aus der Unterhaltung mit den Herren Gerdy, Nelaton und Malgaigne über diesen Gegenstand überzeugt habe, müssen von einem anderen Gesichtspunkte aus angestellt werden. Dieses Feld verlangt

noch weitere genauere Arbeiten; inzwischen werde ich bei dieser Gelegenheit nur einige neue Gedanken darüber, besonders für inländische Aerzte, mittheilen, mit der ergebensten Bitte, zur Förderung der Wissenschaft, mir in unseren grossen Städten beobachtete Krankheitfälle, amputirte Glieder, Knochenpräparate mitzutheilen, damit ich in Stand gesetzt werde, die von mir jetzt vorgenommenen Untersuchungen über die pathologische Anatomie des Knochensystems durch eine grössere Zahl von Beispielen umfassender anstellen zu können.

Der Abschnitt von den **Afterprodukten** enthält einige Untersuchungen über die verschiedene Entwickelung des Afterbildungprocesses in lymphatischen Knoten und ein Beispiel von enormer Entartung der lymphatischen Drüsen und des Zellstoffs in der Halsgegend, welches in diagnostischer und operativer Beziehung besonders lehrreich ist.

Bei der Krankheitgeschichte über **die Unterbindung der art. iliaca communis** glaubte ich, nicht ohne Interesse für meine Leser, die Hauptresultate der Unterbindung der aorta abdominalis aus von mir an Thieren gemachten Versuchen erzählt zu haben.

In der Krankheitgeschichte über eine **rhinoplastische Operation** suchte ich durch Abbildungen verschiedene Stufen der Nasenbildung darzustellen, ein Mangel, welchen wir leider in den genialen Werken von Dieffenbach vermissen.

Es war meine Absicht, zu diesem Jahrgange auch ein Kapitel **von den Klumpfüssen** hinzuzu-

fügen; ich wollte darin auch solche Fälle anführen, die mir in meiner Privatpraxis vorgekommen sind, so wie auch die zahlreichen Versuche an Thieren, die ich, den Verwachsungsprocess der durchschnittenen Achillessehne genau kennen zu lernen, unternommen habe, um meine Ansichten über diese interessante Operation, die sich von denen des genialen Berliner Operateurs unterscheiden, zu rechtfertigen. — Ich kann nicht umhin, hier die Bemerkung zu machen, dass unsere Universitätstadt der Ort ist, wo zuerst in Russland die Tenotomie bei dem Varus ausgeführt wurde. Ich hatte noch gar nichts von Dieffenbach's Beobachtungen gehört, als ich es wagte, nur nach der Erzählung der im Rust'schen Magazine von Stromeyer angegebenen Fälle dieselbe zu unternehmen. Es kam mir also etwas wunderbar vor, als ich hörte, dass erst vor einigen Monaten die Durchschneidung der Achillessehne, als eine neue Dieffenbach'sche Methode, von unserem berühmten Leibarzte aus Berlin nach Petersburg gebracht worden war. — Ich hoffe aber bald in einer besondern Abhandlung meine Untersuchungen über die Tenotomie der Achillessehne zu veröffentlichen.

Weil alle pathologisch-therapeutischen Ansichten, die von mir jetzt in diesen Annalen und künftig aufgestellt werden, nur auf von mir gemachten Beobachtungen und physiologischen Versuchen gegründet sind, so halte ich es für meine heilige Pflicht, die Leser, besonders meine Zuhörer, allemal zu benachrichtigen, wenn diese meine Ansichten durch irgend ein neues Factum oder durch einen neu angestellten Versuch erschüttert werden.

Der Zweck meines Werkes wird übrigens nur dann vollkommen erreicht, wenn auch die Lieblinge des Schicksals, diejenigen meiner Herren Collegen, welche an der Spitze der grösseren Hospitäler in Russland stehen, von dem Nutzen einer solchen Schrift überzeugt, uns mit der Erzählung ihrer Thaten beschenken werden.

Dorpat, 9. April 1839.

Inhalt.

I. TRAUMATISCHE VERLETZUNGEN.

1. Phlebitis traumatica.

Seite.

4 Fälle 1
Bemerkungen 25
2 Fälle 49

2. Kopfverletzungen.

1 Fall 58
Epicrise 64

3. Complicirte und einfache Knochenbrüche.

5 Fälle 68
Bemerkungen 77
Einfache Brüche. Fälle 85
Veraltete Luxationen. 2 Fälle 87

II. ORGANISCHE KNOCHEN- UND GELENKKRANKHEITEN.

8 Fälle 90
Bemerkungen 120

III. AFTERPRODUCTE.

3 Fälle 149
Bemerkungen 164

Seite.

Noch 3 Fälle. 177
Bemerkungen. 182

IV. ANEURYSMA INGUINALE.

1 Fall. 189
Bemerkungen. 203

V. URINFISTELN.

2 Fälle. 222
Bemerkungen. 229

VI. RADICALCUR DER HERNIEN.

4 Fälle. 233
Bemerkungen. 236
Prolapsus ani. 243
Bemerkungen. 246

VII. RHINOPLASTIK.

1 Fall. 249
Anhang (zu pag. 58.) 260

Gedruckt bei Lindfors Erben.

I. TRAUMATISCHE VERLETZUNGEN.

1. PHLEBITIS TRAUMATICA.

Perniciöser traumatischer Frostanfall.

Erster Fall. Complicirte Fractur des unteren Endes des Oberarmbeins. Fistelbildungen. Contentivapparat. Phlebitis der Markhöhle. Amputation. Tod. — Friedr. Jacobson, aus Dorpat, Gärtner im botanischen Garten, 37 Jahre alt, von phlegmatischem Temperamente und starkem Körperbau, fiel den 26. Oct. 1837 von einem Baume aus der Höhe von etwa 7 Fuss mit vorliegender rechter Seite und stark flectirtem rechtem Arme auf den ebenen Erdboden, wobei er sich eine Verletzung zuzog, die ziemlich lebhaft blutete. Ohne irgend etwas gegen sein örtliches Leiden angewandt zu haben, (denn von Erscheinungen, die auf ein Allgemeinleiden hindeuteten, hatte sich nichts gezeigt) suchte er am Tage darauf Hilfe in der chirurgischen Abtheilung unserer Anstalt, wo sein Zustand folgender war: der rechte Arm flectirt und in mässiger Pronation, wurde von der linken Hand unterstützt, stand aber dennoch etwas niedriger, als der gesunde Arm; Verlängerung oder Verkürzung war nicht nachzuweisen; besondere Aufmerksamkeit aber erregte eine lebhafte entzündliche, mehr verbreitete, mehr ödematöse Geschwulst, die, von der Insertion des Delta-Muskels anfangend, sich über das Ellbogengelenk bis zum untern Drittheile des Vorderarms erstreckte. Die Hautfarbe war wenig verändert und nur mehr zum Ellbogen geröthet, die Temperatur aber wohl ziemlich erhöht. 1 Finger breit über dem Ellbogen befand sich eine kleine Längenwunde von etwa 1 Zoll, die wenig klaffte und in der Richtung von *condyl. extern.* zum *intern. humer.* verlief. Bei der Untersuchung kam man mit der Sonde etwas über 1 Zoll zwischen Haut und tiefere Gebilde aufwärts; die Versuche, auf den Knochen oder in das Gelenk zu kommen, gelangen nicht; eine genaue Messung vom *condyl. extern.* zum *intern. humeri* ergab hier eine Entfernung, welche die beider Condylen des gesunden Armes fast um 1 Zoll übertraf. Den hierdurch gehegten Verdacht auf vorhandene Fractur bestätigte die Untersuchung, die sehr deutliche Crepitation zwischen dem unteren Theile des Oberarmbeins und dem *cond. int. humer.* zeigte; weniger deutlich war diese zwischen dem Oberarmbeine und dem *condyl. ext.* — Dislocation war nur *ad latitudinem.* Die freiwillige Beugung, so wie die Pro- und Supination konnten nur höchst unvollkommen und unter lebhaften Schmerzen ausgeübt werden.

Den 27sten Oct. 20 Blutegel auf das Ellbogengelenk. Eisumschläge.

Den 28sten Oct. Es sollte heute der Verband angelegt werden; da aber die Geschwulst und Röthe um das ganze Ellbogengelenk sich vermehrt hatte, und die Wunde mit abgestorbenem schmutzig grauem Zellstoff angefüllt war, so wurde die Anlegung des Verbandes bis auf Weiteres noch verschoben, 20 Blutegel um das Ellbogengelenk angesetzt und mit den Eisumschlägen fortgefahren. Innerlich: *rec. nitr. depur. kali sulph.* āā *gr. V. crem. tart. gr. X. D. tal. dos. No. 8.* S. 2stündl. 1 Esslöffel.

Den 29sten Oct. Schmerz und Geschwulst haben sich eben nicht vermehrt, aber auch nicht nachgelassen; es sind 2 Stühle erfolgt, der gestern schnelle, härtliche Puls ist heute fast normal, das Allgemeinbefinden gut. — Eisumschläge.

Den 30sten Oct. Die Zeichen der Quetschung des ersten Grades treten immer deutlicher hervor, indem auf der Spitze des Ellbogens sich mehre Bläschen erhoben haben. Die Geschwulst und Röthe nicht vermindert. Allgemeinbefinden gut. — 15 Blutegel an den Ellbogen. Eisumschläge.

Den 31sten Oct. Auf der Spitze des Gelenks eine grosse, 1½″ im Durchmesser haltende, flache Blase mit Lymphe gefüllt, die aufgeschlitzt und entleert wurde. Das Oedem des Armes hat zugenommen, die Empfindlichkeit ist aber gering. Eisumschläge und *pulv. temper.* werden fortgesetzt; der Arm wird in die Bell'sche Kapsel gelegt.

Den 1sten Novbr. Das Allgemeinbefinden gut, Fieber ist nicht zugegen. Das Oedem stärker, die Haut gespannt und glänzend; der Fistelgang wurde sondirt, und nachdem man nur 2 Gänge unter der Hautdecke, den einen quer nach vorn, 2″ lang, den andern nach unten, 1½″ lang, aufgefunden hatte, dieselben gespalten, wobei eine kleine Arterie spritzte, mit in Oel getränkter Charpie ausgefüllt und 10 Blutigel in die Umgegend gesetzt. Ausserdem Umschläge aus *aq. Goulard.* Innerlich nichts.

Den 2ten Novbr. Das Oedem hat bedeutend nachgelassen; beim Sondiren der gestern gespaltenen Gänge verfolgte man aber quer über den *proc. ancon.* nach hinten einen breiten Gang, in welchen man den Finger hineinführen konnte, mit diesem in das Gelenk selbst kam, und deutlich den abgebrochenen *cond. int. hum.* fühlte. Es wurden noch 2 Schnitte durch die Haut nach hinten und aussen gemacht, die sich mit den gestrigen in die gemeinschaftliche Höhle mündeten, Expulsiv-Pflasterbinde des ganzen Armes angelegt, nachdem vorher die Höhle mit in Oel getränkter Charpie ausgefüllt worden war, darnach eine *fasc. dolabra* angelegt, hierüber 2 grosse, den Arm von der Schulter bis zu den Finger-

spitzen ganz umschliessende, und im Ellbogengelenke in einen rechten Winkel gebogene Pappschienen, die mit einer Binde befestigt wurden. Zur Nacht innerlich 2 *gr. extract. hyoscyam.*

Den 3ten Novbr. Der Verband war am Ellbogengelenke recht stark durchnässt; man nahm den oberflächlichen Verband ab und entblösste das Ellbogengelenk; hier standen die Ränder der gemachten Schnitte weit aus einander, und die Wundfläche selbst hatte deutlich das Gepräge einer Gelenkwunde, indem ihre ganze Fläche bedeckt war mit abgestorbenem, schmutzig grauem Zellstoff und einer gallertartigen, gelblichen, schlüpfrigen Substanz. Ueber örtliche Beschwerden klagte Patient übrigens gar nicht und auch das Allgemeinbefinden war gut. Die Wunde wurde ausgespritzt mit einem Chamillen-infusum und *aq. oxymuriat.* (*rec. infus. flor. chamom.* ℥vjjj *aq. oxymur.* ℥jv), mit *plumaçeaux* und einer schwach reizenden Salbe (*rec. ung. digestiv. cerat. simpl.* āā) bedeckt, die Expulsiv-Pflasterbinde wiederhergestellt, hierüber eine Scultet'sche Binde des ganzen Armes angelegt, und darauf die beiden Pappschienen ganz so wie gestern.

Den 4ten Novbr. Der Verband war von einer dicken, schwärzlichen Flüssigkeit stark imprägnirt. Die Wunde sah heute etwas reiner aus, Eitersenkungen konnte man nicht bemerken. Allgemeinbefinden gut, Patient geht zwischen ein im Zimmer umher. Der Ellbogen wurde 1 Stunde lang in ein Laugenbad gelegt, und darauf derselbe Verband wie gestern angelegt.

Den 5ten Novbr. Nach abgenommenem Verbande zog sich aus der Wunde eine helle, eiweissartige Flüssigkeit in langen, zähen Fäden heraus, unstreitig *synovia.* Eitersenkungen sind nicht zu bemerken. Verband wie gestern. Allgemeinbefinden gut. Patient wird auf ein Viertelstündchen in die frische Luft gelassen, indem es ein klarer Tag mit 3° Kälte ist.

Den 6ten Novbr. Der Verband war heute sehr stark mit dickem, weissgelblichem Eiter imprägnirt; die Wund- und Schnittränder stehen weit aus einander, im Grunde der Wunde zeigen sich frische Fleischwärzchen, besonders am *proc. ancon.* Allgemeinbefinden gut. Verband wie gestern. (Es wird dem Patienten etwas Braten zur Viertel-Portion gegeben.)

Den 7ten Novbr. Ganz so wie gestern.

Den 8ten Novbr. Die Geschwürsfläche zeigt bereits viel laxe Wucherungen, zu dem Aschenbade wurde ℥j *kal. caust.* gesetzt, und die Geschwürsfläche mit einer Lapis-Lösung (zu *gr.* vj auf ℥j) bestrichen; der übrige Verband sonst derselbe.

Den 9ten Novbr. Die Haut ist nach innen, gegen die Armbiegung hin, in grösserer Ausbreitung von der Unterlage

abgetrennt; es wurde diese Stelle daher durch einen 2″ langen Schnitt in die grössere Wunde hinein gespalten. Verband etc. wie gestern.

Den 10ten Novbr. Es wurde der Anfang mit dem innern Gebrauche der China gemacht: *Rec. dec. chin.* ℥vj (*ex* ℥ß) S. 2stündl. 1 Esslöffel. Laugenbad und Verband wie früher.

Den 11ten Novbr. Er hat die China gut vertragen. Die schwammige Granulation auf dem *olecran.* ist sehr stark hervorgewuchert; nach innen von ihr trifft man mit der Sonde auf den entblössten Knochen und auf eine rauhe Bruchfläche desselben. — Der *fungus* wird mit Lapis-Lösung bestrichen, die Wunde mit *ung. digest.* bedeckt, und der übrige Verband wie früher. Während des Laugenbades zogen sich auch heute aus der Wunde jene dicken gallertigen Fäden der *synovia.*

Den 12ten und 13ten Novbr. Der Zustand ganz derselbe; die Wundränder, weit aus einander stehend, flachen sich ab, der *fungus* wuchert weniger. Allgemeinbefinden sehr gut; bei heiterem Himmel geht Patient draussen.

Den 14ten Novbr. In der vorigen Nacht hat sich ohne alle ordentliche Ursache ein heftiger Schüttelfrost von 1 Stunde Dauer, mit nachfolgender allgemeiner Erwärmung und etwas Schweiss eingestellt. Patient erzählte davon erst heute Morgen nach 9 Uhr, als ein ähnlicher Frostanfall sich einstellte. Er sah dabei etwas, doch nicht auffallend, verfallen aus. Die Gemüthsstimmung war ängstlich, die Hautoberfläche überall, auch an der Nasenspitze und den Extremitäten, warm; der Puls klein, schnell, kaum fühlbar; dabei flog der ganze Körper in einem allgemeinen Zittern im Bette; die Zunge war schwach weisslich belegt und feucht, wie an den vorhergehenden Tagen; icterische Erscheinungen waren nicht vorhanden, der Unterleib überall frei, auch in der Lebergegend keine Völle, und selbst beim starken Drucke keine Empfindlichkeit. Der Verband wurde sogleich abgenommen, allein die Wunde zeigte durchaus kein verändertes Aussehen; von Venen-Entzündung an irgend einer Stelle des Armes war durchaus nichts zu ermitteln. Dem Kranken wurde vom Assistenten ein Glas warmen Chamillenthees mit 12 *gutt. tr. theb.* gegeben; nach 5 — 10 Minuten endigte sich darauf der Frostschauer; der ganze Anfall hatte gegen ¾ Stunden gedauert. Es trat nun allgemeine Ruhe und Wärmegefühl ein; der Puls entwickelte sich sogleich, wurde voll und gross. Es wurde verordnet ein Aderlass von 1 Pfd., und innerlich den *tart. emet.* zu *gr.* xjj auf 6 ℥ Wasser, 1stündl. zu 1 Esslöffel; hierauf erfolgte mehrmaliges Erbrechen. Die Wunde wurde von jedem Druckverbande befreit, und mit einem grossen Breiumschlage bedeckt. Nachmittag um 4 Uhr. Er hat öfter erbrochen, und 2 dünne Stühle gehabt; kalter Schweiss (wohl in Folge

des Erbrechens) bedeckt das Gesicht, das Athmen ist etwas mühsam, der Puls entwickelt, macht 80 Schläge; verordnet: ein Vesicator auf die Brust und innerlich: *Rec. pot. River. aq. simpl.* āā ℥jjj *tart. emet. gr.* jjj *M. D. S.* 2stündlich 1 Essl. Abends um 10 Uhr. Es ist weiter kein Frost eingetreten; der Kranke fühlt sich wohl, nur sieht er etwas verfallen aus. Es sind noch 3 flüssige Stühle erfolgt; der Puls 80, härtlich.

Den 15ten Novbr. Er befindet sich im Allgemeinen nicht besonders übel; ein Frost ist nicht weiter gewesen, er hat die Nacht ziemlich gut geschlafen; es sind mehre flüssige Stühle erfolgt; der Puls 80, weich. In der Wunde fühlte man äusserst deutlich die obere Bruchfläche des Knochens; in einem raschen Zuge wurden die Weichtheile nach der Längenachse des Knochens 3″ lang aufgespalten, ein Riemen unter den Knochen geschoben, und 2″ von demselben, zusammen mit der Bruchfläche, abgesägt. Dieses Knochenstück war von der Knochenhaut ganz entblösst, und auf der Sägefläche sah man im Markkanale einen dicken Eitertropfen; es wurde das Knochenstück der Länge nach durchgesägt, und hier fand man das Knochenmark und die innere Beinhaut aufgelockert und mit Eiter, das an einzelnen Stellen Tropfen bildete, infiltrit. Um die Folgen dieser Eiteransammlung im Knochenkanale zu verhüten, wurde mit einem Glüheisen 2″ hinauf in den Knochenkanal das noch zurückgebliebenen Oberarmbeins hineingefahren. Die übrige Wunde wurde mit Charpie und Oel gefüllt, und ein Breiumschlag aufgethan. Eine halbe Stunde nach dieser Operation trat wieder ein heftiger Anfall des Schüttelfrostes ein (der dritte). Der Kranke flog dabei am ganzen Leibe im Bette, die Zähne klapperten, das Gesicht war bleich und eingesunken, der Plus klein und schwach, die Gemüthsstimmung aber diesmal nicht so ängstlich, als die früheren Male. Er erhielt sogleich ein Glas heissen Fliederthees und 6 *gutt. tr. theb.* Nach ½ Stunde war der Anfall vorüber, indem das Zittern allmälig nachliess, der Puls sich wieder füllte und 100 Schläge in der Minute unterscheiden liess, und eine allgemeine Erwärmung eintrat. Diese ging bald in einen starken warmen Schweiss über. Die Wundhöhle zeigte nichts Abnormes; sie wurde mit einem Chamilleninfus. *c. aq. chlorineat.* āā ausgespritzt und mit, durch diese Flüssigkeit getränkter Charpie ausgefüllt, darüber ein Breiumschlag. Innerlich wurden 2 Chininpulver zu 2 *gr. p. dosi*, 2stündl. 1 Pulver verordnet, und stündlich 1 Esslöffel von folgender Auflösung: *Rec. extr. chin. frigid. parat.* ℥jj *aq. meliss.* ℥vj *syrup. simpl.* ℥β. Auf die Brust wurde ein Vesicator gelegt, zumal der Kranke öfter hustete.

Den 16ten Novbr. Es ist weiter kein Frostanfall gewesen; der Kranke liegt von gestern Mittag an in einem fortwährenden Schweisse, der bis zum heutigen Nachmittage um 5 Uhr dauerte, es sind mehre flüssige Stühle erfolgt, die

Zunge ist schwach weisslich belegt, feucht, Appetit ist etwas vorhanden, der Puls 80, weich. Der Zustand der Wunde derselbe. In der Behandlung wird fortgefahren, und der Arm auf eine Schwebe gelegt. Die Chinamixtur wiederholt.

Den 17ten Novbr. Das Befinden ganz so wie gestern; zwischenein schwitzt der Kranke etwas, der Appetit ist reger geworden; es sind 3 flüssige Stühle gewesen. An den ganzen Arm wurde, um Eitersenkungen vorzubeugen, die expulsive Pflasterbinde gelegt, mit Ausnahme der Wundhöhle, diese mit Charpie und *ung. digest.* ausgefüllt, zwei grosse, den ganzen Arm umschliessende Pappschienen angelegt, der Arm auf der Schwebe befestigt (im Ellbogen in einem stumpfen Winkel flectirt) und Breiumschläge auf dem Ellbogen fortgesetzt; innerlich der Chinamixtur noch 6 *gr. chinin. sulph.* zugesetzt, und die Chininpulver selbst ausgesetzt.

Den 18ten Novbr. Das Allgemeinbefinden ziemlich gut, der Kranke schläft fast die ganze Nacht; von einem Frostanfall ist weiter keine Spur gewesen, die Schweisse haben nachgelassen, der Puls 80, weich, die Zunge weisslich. — Aus der Wundhöhle erhoben sich starke laxe Granulationen; es erfolgen mehrere flüssige Stühle täglich, woher zuweilen einige Tropfen *tra. theb.* gegeben werden. Verband und Mixtur wie gestern.

Den 19ten Novbr. Die Wunde eitert sehr stark; das Eiter ist von guter Beschaffenheit; in der Wunde selbst fühlt man die Bruchfläche des untern Knochenfragments zum Theil mit Fleischwärzchen überzogen. Das Allgemeinbefinden hält sich wie zuvor; 3 Stühle sind gewesen. Der Verband derselbe, nur, wegen der starken Eiterung, 2mal täglich gemacht. Die Mixtur dieselbe.

Den 20sten Novbr. Die Eiterung gleich stark; die Fleischwärzchen haben ein gutes Aussehen und die Wundränder sind nicht mehr so aufgeworfen; Allgemeinbefinden dasselbe; nur zu Zeiten einige Brustbeklemmungen und 3—4 flüssige Stühle täglich. Die Behandlung im Ganzen dieselbe; zur Einspritzung wird noch China und *tr. myrrh.* zugesetzt; die Mixtur bleibt; ausserdem: *r. dec. lich. carrag.* (*ex* ʒjjj) ʒvj *tr. theb. gutt.* xv *syrup. liquirit.* ʒj. Zwei Vesicatore auf jede Seite der Brust. Abends, da der Durchfall fortdauerte: *r. dec. amyl.* ʒjjj *tr. op. simpl. gtt. X* zum Klystier.

Den 21sten Novbr. Es sind noch 2 dünne Stühle gewesen; sonst im Allgemeinen und Besondern nichts verändert. Die örtliche Behandlung bleibt dieselbe, innerlich das Lichen-Decoct mit *tr. theb.* und: *r. cort. chin.* ʒβ *in dec.* ʒvj *solve extr. chin. aquos.* ʒjj *syrup. simpl.* ʒj *S.* 2stündl. 1 Essl. — Gegen Abend trat eine leichte febrilische Action auf.

Den 22sten Novbr. Es ist nur noch 1 Stuhl gewesen;

derselbe war flüssig. Die Wunde verliert ihr lebhaftes Aussehen. Verband etc. derselbe. — Abends Fieberbewegungen.

Den 23sten Novbr. Die Wunde sieht bleich aus; man kommt aus der Wundhöhle durch 2 lange Gänge auf die abgebrochenen Condylen des *humerus*, die man beim Rotiren des Armes crepitiren fühlt. Behandlung dieselbe.

Den 24sten Novbr. Er hat den grössten Theil der Nacht geschlafen, dabei aber einige flüssige Stuhlausleerungen gehabt; heute nimmt er sich sehr verfallen aus, die Zunge ist trocken und schmutzig, der Puls um 100, weich und klein; starkes Sehnenhüpfen. Bei der Abnahme des Verbandes stand die ganze Wunde voll Eiter, aus welchem das obere abgesägte Knochenende hervorragte. Bei diesem bedeutenden Missverhältnisse der örtlichen Affection und des Allgemeinbefindens musste man wohl alle Hoffnung auf die Erhaltung des Armes aufgeben. Es bedurfte auch nicht vielen Zuredens, um den Kranken dazu willig zu machen, indem er selbst sagte, er fühle, dass er sterben müsse. Es wurde demnach heute Mittag die Amputation des Oberarms etwas über der Mitte desselben mit dem Zirkel-Conus-Schnitte gemacht. Sie wurde sehr rasch und glücklich vollendet und vom Patienten mit grosser Standhaftigkeit ertragen. Ein böses Omen sollten wir aber sogleich nach vollendeter Amputation gewahren; es quoll nämlich Eiter aus dem Markkanale des durchsägten Knochens. Die Blutung war nicht bedeutend; 3 Arterien spritzten und wurden unterbunden. Eine halbe Stunde nach der Operation, als alle Blutung bereits aufgehört hatte, wurde der Verband gemacht, und zwar, da die *prima intentio* hier weder zu hoffen war, noch auch beabsichtigt werden konnte, so wurde die Wundfläche mit in Oel getränkten *plumaçeaux* belegt, die Wunde selbst darauf mittelst Heftpflasterstreifen in eine Längenspalte zusammengezogen, mit dem Malteserkreuz bedeckt und darüber eine Binde angelegt. Während der Operation erhielt er 8 *gutt. tr. theb.*, etwas *liq. anodyn.* und ein Glas Wein; nach derselben noch 6 Tropfen *tr. theb.* — Bei der Untersuchung des amputirten Armes fand man den 3½″ langen, abgesägten Knochen des Oberarmes nur an seinem untern Ende ½″ lang vom *periost.* entblösst und hier auch eine sehr unregelmässige, zackige Demarcationslinie in den Knochen eingeschnitten; oberhalb dieser Stelle jedoch war der Knochen mit dem *periost.* ganz gut bedeckt; die Markhöhle dieses ganzen Knochenstücks zeigte aber durchweg Eiterinfiltration zwischen dem Knochenmarke; auch liess sich die Markhaut des Knochens leicht abziehen. Am Gelenkende des Oberarmbeines fand man dasselbe dicht oberhalb der *trochl.* mittelst eines Querbruches abgebrochen, und das dadurch abgetrennte Knochenstück noch ausserdem der Länge nach in seiner Mitte durchgebrochen. Die Weichtheile waren, mit Ausschluss der Wundoberfläche, ganz gut beschaffen, und man bemerkte von dieser letzten aus nur einen kleinen, 1″ langen, mit Eiter ge-

füllten Fistelgang gegen den oberen Knochenstumpf hin. Nach Eiter in den Venen suchten wir vergebens. — Eine Stunde nach der Amputation, um 2½ Uhr Nachmittags befiel der Kranke mit allgemeinem Zittern (vierter Anfall), wobei der ganze *Habitus* sehr verfiel; der Puls klein und rasch (gegen 110) wurde; er erhielt sogleich 6 Tropfen *tr. theb.* und mehrere Tassen heissen Chamillenthes. Der Anfall dauerte ¾ Stunden, wonach sich allmälig ein starker, allgemeiner, warmer Schweiss entwickelte, der bis zum späten Abende andauerte, bis wohin noch mehre flüssige Stühle erfolgt waren.

Den 25sten Novbr. Er hat einen grossen Theil der Nacht geschlafen und noch mehre flüssige Stühle gehabt. Im Amputationsstumpfe hat er gar keine unangenehme Empfindung gespürt, der Verband ist durch eine hellrothe Flüssigkeit etwas gefärbt. Die Zunge ist noch schmutzig, doch etwas feuchter, der Puls um 100, weich. Heute Morgen um 8 Uhr präparirte sich wieder ein Anfall mit leisem Zittern: doch wurde er durch eine sogleich gereichte Gabe von 10 Tropfen *tr. theb.* und 2 Tassen heissen Chamillenthees noch glücklich unterdrückt. Es wurde das *chinin. sulphur.* zu 2 *gr.* 1—2stündl. verordnet. Am Nachmittage um 3½ Uhr trat ein förmlicher Anfall (der fünfte) des allgemeinen Zitterns ein, und wich, trotz des gereichten heissen Chamillenthees erst nach ¾ Stunden. Mit dem Chininpulver wurde 1stündl. fortgefahren, und ein Opiumklystier gegen den Durchfall gegeben.

Den 26sten Novbr. Er hat den grössten Theil der Nacht im Halbschlummer gelegen, dabei zuweilen gestöhnt, aber nicht delirirt. Stuhlausleerungen sind noch einige gewesen, doch waren es mehr Tenesmen, als eigentlichen Ausleerungen; das Aussehen ist verfallen, die Zunge schmutzig und trocken, der Puls 80, das Sehnenhüpfen stark, der Athem zuweilen rasselnd, zwischenein hustet er auf und wirft dann einen dicken zähen Schleim aus. Die Amputationswunde wurde entblösst; in der Mitte ragte das Knochenende hervor, in seinem Markkanale befand sich Eiter; die Weichtheile bildeten einen recht förmlichen Conus, sie waren an ihrer Oberfläche mit einem dünnen, weichen, schwärzlichen Ueberzuge bedeckt. Die Wunde wurde ausgespritzt mit: *r. cort. chin.* ℥β *coq. c. aq. font. q. s. sub. fin. coct. adde rad. calam. arom.* ℥j *colaturae ℔.* jβ *adde tr. myrrh.* ℥β *aq. chlorat. ℔.* j und mit *plumaçeaux* bedeckt, die bestrichen waren mit: *Rec. ung. basilic.* ℥j *tr. myrrh.* ℥j *mere. praecip. rubr.* ℈j, mit Heftpflastern gelind zusammengezogen und mit *aromat.* Breiumschlägen (*r. spec. aromat.* ℥jj *pulv. sem. lini* ℥jv) bedeckt. Innerlich: *Rec. chinin. sulph. gr.* jj *sach. alb. gr. X. D. tal.* das. No. VI. S. 2stündl. (bis hierzu waren 18 *gr.* Chinin verbraucht worden). — Am Nachmittage um 2 Uhr begann ein leises Zittern; doch bildete es sich nicht weiter aus, indem sogleich heisser Chamillenthee gegeben worden war. Aber um 5½ Uhr trat ein

starker Frostanfall (der sechste) ein; der *Habitus* des Kranken verfiel dabei ausserordentlich, die Nasenspitze war eiskalt, die Haut sonst aber warm; er gab starkes Kältegefühl an, athmete sehr mühsam, der Puls war diesmal nicht unterdrückt, sondern schlug 80 und ziemlich kräftig. Nach ½ Stunde war der Anfall vorüber, allein der Kranke sehr erschöpft; er sprach zwischenein irre, war sehr schwerhörig, athmete mühsam und rasselnd, der Athem setzte zwischenein aus, zuweilen trat *singultus* ein, der Puls war 80 und ziemlich kräftig, die Arterien des Halses klopften deutlich. Das Vesicator auf der Brust wurde wiederholt. Nach 2 Stunden stellte sich ein sehr starker allgemeiner Schweiss ein, und um 3 Uhr Nachts liess das beschwerliche Athmen nach. Mehre dünne Stühle erfolgten im Verlaufe.

Den 27sten Novbr. Heute befindet er sich offenbar besser; das *sensorium* ist freier, die Haut warm, der Puls weich, 100, die Zunge noch trocken, das Sehnenhüpfen seltner, *singultus* gar nicht mehr, der Athem ruhig und gleichmässig, die Durchfälle dauern fort. Der Verband wurde abgenommen, von Granulation war keine Spur, die Schnittfläche der Muskeln grau und welk, sehr stinkend, mit einem schmuzzigen, grauen Eiter überzogen; aus dem Knochenstumpfe quoll ein ähnliches Eiter hervor. Die Wundfläche wurde mit in starke Chlorkalk-Lösung getauchten *plumaçeaux* bedeckt, die öfter benetzt werden sollten, eine in diese Lösung getauchte Longuette darüber gelegt und mit den aromatischen Breiumschlägen fortgefahren. Innerlich wurden noch 12 Chininpulver zu 2 *gr.* verschrieben, und 3 Chininpulver mit Opium. Zum Getränk 2 ℔. Reisdecoct mit ℥j *aq. oxymuriat.* Um 11½ Uhr Morgens trat ein Frostanfall (der siebente) ein, der 20 Minuten anhielt; das Zittern war allgemein, wurde periodenweise stärker, der *Habitus* sehr verfallen; eine Stuhlausleerung erfolgte, der Puls erhielt sich gegen 100, und blieb deutlich. Am Nachmittage erfolgte ein starker mehrstündiger Schweiss; Patient lag meist ruhig und in einem halben *sopor.*

Den 28sten Novbr. In der Nacht von 3—4 Uhr ist ein sehr heftiger Frostanfall gewesen (der achte). Heute Morgen liegt der Kranke halb schlaftrunken in einem starken Schweisse, die Arterien klopfen stark und machen 110 Schläge in der Minute, das Athem erfolgt etwas beschwerlich, von leisem Schleimrasseln in der Luftröhre begleitet. Es sind mehre dünne Stühle gewesen. Das Chinin wurde zu 4 *gr.* 2stündl. verordnet. — Am Amputationsstumpfe hatten sich die Weichtheile fast ganz vom Knochenstumpfe abgelöst, zeigten keine Spur der Granulation und hingen welk, schlaff und missfarbig, wie verwesende Theile einer Leiche. Verband wie gestern, mit Chlorkalk. — Abends. Es ist weiter kein Anfall gewesen, und ein dünner Stuhl erfolgt; kein *Singultus*, kein Sehnenhüpfen; Puls 110, zuweilen Schweiss; er liegt

meist in halbem *sopor*, athmet etwas beschwerlich, mit leisem Schleimrasseln in der Luftröhre. Das Chinin wurde ausgesetzt, zum Getränk von 2 ℔. Reis-Decoct ℥jβ *aq. oxymuriat.* gesetzt und das Vesicatorium auf der Brust erneuert.

Den 29sten Novbr. In der vorigen Nacht um 2 Uhr ist ein Frostanfall (der neunte) von ½ Stunde gewesen. Er hat die meiste Zeit in dem soporähnlichen Zustande da gelegen, gestern Abend hat er seine Portion Suppe ganz aufgegessen. — Heute früh um 7 Uhr war wieder ein Frostanfall (der zehnte) von 20 Minuten Dauer. Nach demselben sah er sehr verfallen aus; das Gesicht war hippocratisch, die Haut pergamentartig glatt angespannt, glänzend und gelblich, der Blick matt, die *sclerotica* schmutzig gelb, die Nasenhaare staubig, das Athmen erfolgte mit Anstrengung der Halsmuskeln, war sichtlich erschwert, mit leisem Röcheln in der Luftröhre und einem höchst kraftlosem, sehr schleimigen Husten begleitet; der Auswurf, wenn er zu Stande kam, sah mehr eitrig, als schleimig aus. Die Zunge bis zur Spitze trocken, starr, schmutzig belegt. Stühle waren 2 dünne erfolgt; er liegt in einem soporösen Zustande, aus dem er jedoch bei jeder Frage leicht gestört wird, dabei antwortet und die Menschen erkennt. Die Amputationswunde hatte wo möglich noch mehr das Aussehen eines verwesenden Leichenstumpfes. In der Behandlung wurde nichts verändert. Um 12½ Uhr Mittags erfolgte nochmals ein Frostanfall (der eilfte), welcher ½ Stunde anhielt; in und gleich nach demselben befand der Kranke sich in einem der Agonie ähnlichen Zustande. Doch erholte er sich später am Nachmittage noch einigermassen, indem er wieder in den oben beschriebenen soporösen Zustand zurück verfiel. Der Puls zeigte aber von nun an eine beträchtliche Veränderung: er hatte alle Spannung und jeden Typus verloren; bald war er 120 und drüber, bald 80, 90 u. s. f.; dabei sehr weich und bald auch klein. In diesem Zustande verbrachte er den ganzen Abend und verschied um 1 Uhr Nachts mit leisem Röcheln.

Section, 50 Stunden nach dem Tode. Die Amputationswunde sah welk und missfarbig aus, ohne Spur einer Granulation; die Weichtheile und das *periost.* waren gegen 2″ weit vom Knochenstumpfe abgelöst; oberhalb dieser Stelle jedoch waren die Muskeln frisch und roth und die Beinhaut eng verbunden mit dem Knochen. Jedoch vom chirurgischen Halse des Oberarmbeins an waren die Weichtheile wieder missfarbig und im Durchschnitte quollen Eiterpunkte hervor, die man als durchschnittene, Eiter enthaltende Venen-Aeste erkannte. Die Kapselmembran des Schultergelenks war nach vorn hin durchbrochen und sowohl innerhalb, als ausserhalb des Gelenks ein reichliches, dickes Eiter enthalten, (wenigstens 4 ℥) die Synovialmembran war verdickt. — An der *scapula* bemerkte man eine Fractur, durch welche die Spitze des *proc. corac.* von

oben nach unten abgebrochen war, gleichwie der innere Rand von der Gelenkfläche des Schulterblattes der Länge nach; ausserdem ging quer durch diese Gelenkfläche eine Fissur; an dem Körper des Schulterblatts erstreckte sich diese Fissur parallel mit dem oberen Rande desselben und 4—5‴ von ihm entfernt bis fast zum hinteren Winkel dieses Knochens; die Bruchflächen des *proc. corac.* und der *foss. glenoid.* waren sehr rauh, scharf, grauschwarz und von Eiter umspült. Die ganze *vena axill.* war stark mit Eiter, zwischen dem nur wenige Spuren lymphatischeu Crsgulums enthalten waren, erfüllt, die Venenhäute verdickt und stellweise roth gefärbt; nach oben und unten, als *v. subclav.* und *brachial.*, war dieses Gefäss ganz normal beschaffen, nur dass das in ihm enthaltene Blutcoagulum mit der innern Venenhaut vielleicht etwas fester verbunden war, als dieses sonst normal ist. In der *v. cav. super.*, in den Atrien und Ventrikeln des Herzens bemerkte man durchaus nichts Abweichendes. — In der rechten Brusthälfte befanden sich etwa ʒ 6 einer chocolatenfarbigen Flüssigkeit. Am unteren Rande der Lungen war eine oberflächliche Vereiterung befindlich, circa ½″ im Durchmesser, von einem braunrothen hepatisirten Hofe umgeben, 1—2‴ tief in die Oberfläche der Lunge hineingesenkt und mit einem zähen, weissgelblichen Eiter erfüllt. Nicht weit von hier befand sich am untern Rande der Lunge ein keilförmiges, hepatisirtes Stück von heller Leberfarbe, mit vielen dunkelrothen Punkten auf der Schnittfläche, und etwas nach aussen von dieser Stelle war eine andere, durch reiche, rothe Hepatisation verändert. Die diesen destruirten Stellen entsprechende Oberfläche der *pleur. costal.* war verdickt und erweicht, von blassröthlicher Farbe. — Der übrige, namentlich ganze obere Theil der rechten Lunge war ganz normal. Aber an der linken Lunge bemerkte man noch vielmehr der genannten Destructionen. Auf der Oberfläche des oberen linken Lungenlappens allein befanden sich 5 solcher vereiterter Stellen, von denen eine gerade in der Spalte zwischen dem obern und untern Lappen gelegen war; am untern linken Lungenlappen fand sich gleichfalls eine solche oberflächliche Vereiterung, und neben dieser ein keilförmig hepatisirtes Stück; von der dunkelrothen, weicheren Hepatisation waren mehrere Stellen ergriffen, wie überhaupt nur circa der dritte Theil der linken Lunge nicht verändert war. — In allen Eingeweiden des Unterleibes und endlich auch im Gehirne fanden sich keine Abnormitäten.

Zweiter Fall. Panaritium. Eitersenknngen unter der *fascia pulmaris.* Spaltungen. Phlebitis der Fussvenen. Tod. — Karl Gregor, 38 Jahre alt, ein Arbeiter, phlegmatischen Temperaments, nicht sehr stark constituirt und cachektisch von Ansehen, riss sich 2 Wochen vor seiner Aufnahme in das chirurgische Klinikum — die am 26. Decemb. 1837 erfolgte — beim Aufziehen eines Eimers, an dessen eiserner Handhabe eine Spleisse sich befand, eine ober-

flächliche Wunde am ersten *phal.* und am Mittelhandknochen des Daumens der linken Hand. Am obern Daumengliede entstand zwar bald Anschwellung, diese dehnte sich aber nicht weiter aus, und der Kranke konnte seine Handverrichtungen fast ungestört ausüben. Eine Woche nach der ersten Verletzung wurde die Hand bei dem Heben eines Fasses sehr mitgenommen, und schnell erfolgte unförmliche Anschwellung derselben, so wie des Vorderarms. Nach einigen Tagen kam der Patient auf das Klinikum. Das Uebel zeigte folgende Erscheinungen: elastisch-teigige, in diesem Falle etwas gespannte und unförmliche Anschwellung, entzündliche Hautröthung, die hier gleichmässig verbreitet und nur an einzelnen kleinen Stellen dunkler war, in das Violette spielend; der Schmerz wurde stechend, klopfend, mehr in der Tiefe gefühlt, und beim Drucke der Schmerz nur empfunden, wenn man durch die Anschwellung bis auf die Fascie drückte; die Wärme der Anschwellung nicht bedeutend. Nur am äussern Ballen der Hand, gab sich Fluctuation zu erkennen: hier wurde die Hautbedeckung und Fascie der Länge nach gespalten und das angesammelte Eiter soviel wie möglich ausgedrückt. Nebenbei wurden Mercurialeinreibungen und Breiumschläge verordnet, der Kranke ambulatorisch behandelt.

Den 26sten Decemb. Es wurden am Vorderarme 3 tiefe Einschnitte gemacht, der eine an der Rückseite, die beiden anderen an der Lichtseite desselben, alle 3 durch die Fascie. Man konnte jedoch nicht bis zum eigentlichen Eiterheerde gelangen, und musste heute von weiteren Incisionen abstehen, da Patient durch einen bedeutenden Blutverlust mehrmals ohnmächtig wurde; denn aus den beiden letzten Incisionen spritzte das Blut in starken Strahlen hervor, unstreitig aus der durchschnittenen *art. radial.* Die Unterbindung zweier Gefässe gelang, doch nur schwer, weil die Nachbartheile sehr stark geschwollen waren, und die Wundspalten sich daher nur schwer auseinander ziehen liessen; die Incisionsstellen wurden daher noch tamponirt, der ganze Arm in eine Expulsiv-Pflasterbinde gewickelt und noch eine Bandbinde darüber gelegt. — Nach 2 Stunden trat eine Nachblutung ein, die aber nach einiger Compression der *a. brach.* stand.

Den 27sten Decemb. Die Schmerzen im Arme sind etwas geringer geworden. Der Verband wurde am Abende abgenommen; die Geschwulst des Vorderarms ist sehr abgefallen; der Eiterguss ist noch immer äusserst beträchtlich, besonders aus der frühern Incisionsstelle am Ballen des Daumens, namentlich wenn man an der inneren Seite der Handwurzel einen Druck ausübt. Es wurde daher an dieser Stelle eine tiefe Incision bis durch die *fasc. palmar.* gemacht; man fühlte darauf mit dem kleinen Finger die Eitersenkung sich bis unter das *ligam. carp. volar.* erstrecken, woher aus dieser Incision noch eine zweite quere ausgeführt wurde. Eine heftige arterielle Blutung hinderte nun aber alle weiteren Nachfor-

schungen nach Eiter, die Schnitte wurden sogleich tamponirt und wieder der Druckverband von gestern angelegt. Nach ½ Stunde trat Nachblutung ein, die aber bald nach sorgfältigerer Tamponirung stand.

Den 28sten Decemb. Er hatte gestern Abend einen allgemeinen Frost, der ½ Stunde dauerte, und nach 2 Tassen warmen Chamillenthees und 10 *gr. pulv. Doveri* aufhörte. In der Nacht sind 2 flüssige Stühle erfolgt. Der Verband wurde abgenommen. Die Geschwulst war viel geringer geworden, Eiter hatte sich nur sehr wenig erzeugt, und fast nur aus der Incisionsstelle am Ballen drang etwas davon beim starken Drucke hervor. — Derselbe Verband wie gestern, nur ohne Tamponade.

Den 29sten Decemb. Es sind in der Nacht 3 flüssige Stühle erfolgt; er hat fast gar nicht geschlafen. Der Puls klein, weich und über 100. — Die Incisionsstellen sehen fast ganz rein aus. Beim Drucke auf das Handgelenk kam noch etwas Eiter hervor. Es wurde hier noch eine der Incisionen gegen das Handgelenk selbst erweitert, wobei in das *lig. carp. rad.* stark eingeschnitten wurde. Alle Schnittwunden mit *ung. digest.* verbunden. Opiumklystier.

Den 30sten Decemb. Allgemeinbefinden wie gestern; er hat die Nacht nur wenig geschlafen, und noch 2 flüssige Stühle gehabt. — Die Geschwulst des Vorderarmes sehr vermindert, Eiter kommt fast gar nicht mehr hervor. Laugenbad, *nng. digestiv.* und Expulsiv-Verband. Am Nachmittage ein starker Schüttelfrost von ½ Stunde. Patient empfand dabei eine starke Kälte, welche ihn zum Zittern zwang, der Puls war klein und unterdrückt, die Haut brannte, das Gesicht war eingefallen. Er erhielt warmen Chamillenthee; nach dem Froste folgte ein nicht ganz allgemeiner Schweiss. — Zur Nacht 10 *gr. pulv. Dov.*

Den 31sten Decemb. Er hat die vorige Nacht etwas geschlafen, heute früh aber wieder einen Schüttelfrost gehabt, ähnlich dem gestrigen. Oertlich nichts verändert.

Den 2ten Jan. Er hat in der vorigen Nacht 3 Frostanfälle gehabt, wovon besonders der erste, um Mitternacht, stark war. — Die Geschwulst des Armes ist ganz gewichen und die Schnitte sehen gut aus, Eitersenkungen sind nicht zu entdecken. Behandlung dieselbe. — Am Nachmittage trat ein sehr heftiger Frostanfall ein; der Kranke klagte über starke innere Kälte, von der Brust ausgehend, und zitterte dabei an den Armen und mit dem Unterkiefer; die Haut des Rumpfes brannte, der Rumpf selbst und die Beine zitterten nicht, der *Habitus* war verfallen, der Puls sehr klein und rasch; man gab warmen Chamillenthee, wonach sich der Frost allmälig legte und ein gelinder Schweiss an den Armen und der Stirne eintrat; der Schweiss war warm und duftend, doch empfand Patient ihn kalt.

Den 3ten Jan. Heute Morgen war wieder ein Frostan-

fall, der geringer war, und nur 20 Minuten dauerte. — Mit dem Arme geht es ganz gut und es haben sich dort durchaus keine Verschlimmerungeu eingestellt. — Am Nachmittage um 5 Uhr wieder ein Frostanfall von ungefähr ½ Stunde. Der Kranke erhielt sogleich 4 *gr.* Chinin mit 1 *gr.* Opium, welche Gabe bis zur Nacht nachdem noch 3mal gereicht wurde.

Den 4ten Jan. Er hat die Nacht nur wenig geschlafen, keinen weiteren Frost gehabt, wohl aber 2 dünne Stühle; er fühlt sich matt, Puls 132, klein, Zunge weisslich belegt. — Der Arm und die Hand haben wieder ganz ihr normales Volumen, die Incisionen sehen bleich aus, und aus einer, an der Radialseite des Vorderarms kam heute wieder etwas mehr dünnes Eiter hervor. — Patient klagte heute zum erstenmale über Schmerzen im linken Fusse; er berichtete zugleich, dass dieselben vom Tage seiner Aufnahme in das Klinikum (den 26. Dec.) mit Stichen in der Fusssohle begonnen, uud allmälig stärker geworden wären, jetzt auch zuweilen im Fussblatte zugegen waren. Der ganze Plattfuss zeigte bei der Besichtigung folgende Symptome: starke elastische Oedem, besonders um das ganze Fussgelenk und in der ganzen *plant. ped.;* am Fussrücken war eine kleine Stelle geröthet und recht empfindlich beim Drucke; in der ganzen *planta* war ein undeutliches täuschendes Fluctuationsgefühl, so sehr undeutlich durch die hier beträchtlich verdickte sohlenartige Epidermis. Es wurden, um der Sache auf den Grund zu kommen, in die *plant.* 2 kleine tiefe Einstiche von ½ — 1″ Länge bis durch die Fascie gemacht, allein es quoll nur etwas Blut und seröse Flüssigkeit des Oedems, nicht aber Jauche heraus. Fast momentan mit den Einstichen wurde Patient von einem starken Schüttelfroste befallen. Die Incisionen wurden mit in Oel getauchter Charpie ausgefüllt, *ung. mercur.* um das Fussgelenk eingerieben und der ganze Fuss mit einem Breiumschlage bedeckt. — Die Incisionen am Arme wurden mit *ung. digest.* verbunden, und ein Breiumschlag darüber gelegt. — Der Frostanfall dauerte ½ Stunde; Patient erhielt sogleich warmen Chamillenthee, der Puls war sehr rasch und fast unfühlbar; nach dem Anfalle trat allgemeine Erwärmung und ein leiser Schweiss ein; der Puls hob sich etwas, blieb aber noch einige Stunden sehr rasch (154). — Gegen Abend hatte er wieder einen leichten Frostanfall von 10 Minuten. Er erhielt: *Rec. aq. oxymur.* ʒjv *aq. destill.* ʒjjj *S.* 1stündl. 1 Esslöffel.

Den 5ten Jan. Am Frühmorgen ist ein geringer Frostanfall von ¼ Stunde gewesen und ein ähnlicher gegen 8 Uhr Morgens (der 13. Anfall). Der Plattfuss ist heute etwas mehr geschwollen und von ihm aus erstrecken sich Schmerzen an der hinteren Seite des Unterschenkels bis fast zur Kniekehle. Aus der über des *art. rad.* gelegenen Incision, deren Grund noch immer schmutzig erscheint, quoll heute beim Drucke auf die Nachbarschaft etwas flüssiges Eiter hervor. Die anderen Incisionen waren ohne Secret, und mit einer bleichen Granu-

lation erfüllt. — Patient fühlt sich sehr matt, hat 3 flüssige Stühle gehabt, der Puls 120, klein, die Zunge feucht und weisslich belegt. — Es wurden sogleich 20 Blutigel an die schmerzhafte Wade gesetzt, ein warmes Bad von 1 Stunde gegeben, der ganze Unterschenkel und Fuss mit *ung. mercur.* eingerieben, und in einen grossen Breiumschlag eingehüllt, recht viel heissen Fliederthees zu trinken gegeben, innerlich dieselbe Arznei von gestern Abend, und der Arm wie gestern verbunden. Abends. Am Nachmittage ist wieder ein 10 Minuten langes leises Frösteln gewesen (der 14. Anfall); jetzt ist eine deutliche Fieberexacerbation zugegen, besonders bemerkbar in dem aufgeregten Pulse, der härtlich ist und 152 Schläge macht. Der Kranke war ausserdem sehr unbesinnlich und gab unverständlich oder verkehrte Antworten; auch war die Brust deutlich beengt und öfter musste Patient aufhusten, doch war der Husten matt und trocken. Es wurde eine Venesection von 1 ℔. Blut gemacht, und sonst nichts verändert.

Den 6. Jan. Das gelassene Blut hat recht viel Serum abgesetzt und einen eigenthümlichen Blutkuchen gebildet, der zur Hälfte (von unten) aus dunkelrothem Blutgerinsel besteht, zur oberen Hälfte aber eine hellrothe Gallerte darstellt; drückt man diese, so entleert sich allmälig *Serum*, wie aus einem ödematösen Zellstoffe, und es bleibt nur eine weissliche, dünne, doch feste Membran nach. Von einer Entzündungshaut ist keine Spur. — Patient hat die Nacht ruhig gelegen, 4 dünne Stühle gehabt, und nur am Morgen ein geringes Frösteln von 10 Minuten (der 15. Anfall). An der Hand sind keine Veränderungen; die Schmerzen in der linken Wade haben nachgelassen; ausserdem ist die Geschwulst des Fusses dieselbe geblieben. Patient ist heute wieder ganz frei und bei sich, doch sehr matt, und fängt an zu verfallen. Das Gefässystem hat sich jedoch seit dem Aderlasse gehoben, der Puls machte 120 ziemlich kräftige Schläge. Es sollte (weil das gestrige Aderlass dem Kranken im Ganzen sehr gut bekommen war) heute wieder ein Aderlass gemacht werden; allein aus der angestochenen Vene floss eine äusserst dünnes und flüssiges Blut hervor, so dass man die Vene sogleich wieder schloss. Das Verfahren blieb im Uebrigen dasselbe. — Abends. Es ist weiter kein Frostanfall gewesen; am Nachmittage ein dünner Stuhl erfolgt. Patient ist wieder etwas benommen und der Puls härtlicher, als am Morgen, macht aber eben so 120 Schläge. Schmerzen hat er nirgends, auch nicht im Fusse, die Zunge ist schwach bräunlich belegt, wird leicht trocken, die Lippen sind mit geplatzten bräunlichen Krusten bedeckt. Der trockene kraftlose Husten kommt wieder öfter.

Den 7ten Jan. Die Nacht hat er ruhig zugebracht, öfter gehustet und zuweilen dabei einen schleimigen zähen Auswurf zu Tage gefördert. — Der *Habitus* ist heute ausserordentlich verfallen, die Augen matt und die *Cornea* mit dünnen zähem Schleime überzogend, die Zunge ganz trocken und

bräunlich belegt, der Puls 120, aber sehr gesunken; auf die Fragen antwortet er nur mühsam und nicht ganz verständlich; sonst liegt er mit geschlossenen Augen und etwas mühsamem Athmen. An den örtlichen Affectionen zeigten sich keine bemerklichen Veränderungen, nur dass beim Drucke auf einige Stellen des Unterschenkels dieselben schmerzhaft waren, eben so der Druck auf die rechte Seite des Unterbauchs. In der Behandlung wurde nichts abgeändert. Abends. Er hat ruhig gelegen, und einige dünne Stühle unter sich gemacht; auf Fragen antwortete er mühsam, doch richtig, der Puls 120, und wieder etwas gehoben im Verhältniss zum Vormittage. Vom Frösteln ist keine Spur gewesen.

Den 8ten Jan. Nach Mitternacht hat Patient angefangen sehr unruhig zu werden, sich im Bette aufgesetzt, mit den Händen gesticulirt, hinausgehn gewollt und allerlei Unsinn gesprochen; gegen 7 Uhr Morgens fiel er kraftlos zusammen, röchelte noch eine halbe Stunde und verschied um 7½ Uhr.

Section. Auf dem Fussrücken linker Seite waren die den gerötheten Hautflecken entsprechenden Hautvenen angefüllt mit einem lymphatisch-blutigen Coagulum, welches der innern Venenhaut ziemlich fest adhärirte; das Coagulum hatte eine nicht ganz gleichförmige rothe Farbe; die innere Venenhaut war schwach geröthet, konnte aber nicht gerade verdickt genannt werden. In der weiteren Umgebung dieser Stelle waren die Venen gut beschaffen. Allein gegen den äusseren Fussrand hin begann die eiterige Erfüllung der Venen, die sich in allen Haut- und Muskelvenen-Aesten der ganzen *plant. ped.* ohne Ausnahme erkennen liess. Aus den tieferen, besonders den Muskelvenen, quoll hier überall und bei jedem Schnitte reines Eiter hervor. Die *v. tibial. post.*, die weiter hinauf verfolgt wurde, enthielt nur reines Eiter, eben so alle ihre Muskeläste. Die Hautvenen am innern Knöchel waren ohne Eiter. Im hinteren Theile des *m. flex. commun. brev.* befand sich ein ganz abgeschlossener Abscess von der Grösse einer platt geschlagenen Wallnuss, angefüllt mit dickem Eiter und Jauche; ein zweiter, ähnlicher, nur kleinerer Abscess war mehr nach vorn, in demselben Muskel gelegen. Die diese Abscesse umgebende Muskelsubstanz, eben so wie alle Weichtheile, durch welche die Eiter enthaltenden Venen gingen, waren ganz gesund beschaffen; doch konnte man an einigen Stellen sehen, dass die Venen sich offen in die Abscesse einmündeten. Im unteren Theile des *m. gastroenem.* fand man noch 2 kleine Eiterhöhlen, von der Grösse der Haselnüsse. Die *ven. crural.* war ganz gesund. Alle Gelenke zwischen den Fuss- und Fusswurzel-Knochen ebenso. — Untersuchung der linken Hand und des Vorderarms. Unter der *fasc. palmar.* und zwischen den Sehnen der Flexoren waren die Weichtheile der Hohlhand imprägnirt und ganz umspült von einer schmutzigen, stinkenden Jauche; diese hatte sich bis in den Anfang der Finger, und namentlich in den ganzen kleinen

Finger hinein Bahn gebrochen. An dem Vorderarme erstreckte sich der Gang der Zerstörung unter dem *ligam. carp. volar.* bis gegen die Mitte des Vorderarmes, zusammen mit den Sehnen der Flexoren. Alle Venen des Vorderarms, von denen einige, wie die durschnittene *ven. rad.* und *ulnar.* selbst, sich frei in den grossen Eitergang ausmündeten, waren blutleer, und enthielten durchaus kein Eiter. Die durch eine Incision am Lebenden durchschnittene *art. radial.* war durch ein Blutcoagulum verstopft. — Die Durchschnittsflächen von den Knochen der Hand und des Vorderarms zeigten nichts Auffallendes. — Brusthöhle. Im rechten *cav. pleur.* befanden sich circa 5 ʒ eines blutigen Exsudats. Im oberen rechten Lungenlappen befand sich eine wallnussgrosse Tuberkelhöhle mit unebener innerer Oberfläche. Im untern Lappen waren an der Oberfläche 3 kleine, 4—6‴ in der Dicke haltende, durch Lobularhepatisation veränderte Stellen; die Form derselben war im Durchschnitte dreieckig, die Farbe gelbgrau, die Substanz noch nicht erweicht. Im oberen Theile des linken oberen Lungenlappens war ein kleiner, bohnengrosser, verknöcherter Tuberkel; der untere Lappen war an 2 Stellen mit dem Zwerchfelle verwachsen und diese Stellen waren ebenfalls als Lobularhepatisationen kenntlich, doch schon in einer etwas vorgerückteren Periode, indem die Mitte dieser Stellen bereits zu Eiter erweicht war. Nach oben von dieser Gegend, aber immer noch in demselben Lungenlappen, war eine grössere Vene, zusammen mit ihren Aesten, ganz angefüllt von einem eiterartigen Stoffe, der sich aus dem durchschnittenen Gefässlumen wie ein Coagulum ausziehen liess; an dem Hauptvenenstamme dieser Gegend fand man die innere Oberfläche überzogen von einer soliden, lymphatischen Schichte, die einen förmlichen Ueberzug der Vene von innen bildete und an seiner inneren Fläche in der Mitte wiederum mit Eiter angefüllt war. Entfernter von dieser Stelle fand man im mittlern Lungenlappen, und zwar in der Tiefe der Lungensubstanz selbst, noch eine kleine, aber weniger hepatisirte Stelle, von einem rothen Hofe umgeben und im Centrum zu Eiter erweicht. Die ganze Lunge war überhaupt sehr blutarm. Das Herz war von theils blutigen, theils lymphatischen Coagulis angefüllt. In den grossen Gefässen fand man nichts Abweichendes. — Unterleibshöhle. Die Leber war etwas angeschwollen, und zeigte auf ihrer Oberfläche die Eindrücke der Rippen. Die Nieren waren gross und gesund. Das Pancreas und die Milz normal. Im Ileum fand sich eine furchtbare Masse Bandwurm. — Im ganzen Coecum und oberen Theile des Colon sassen auf der innern Fläche sehr viele streifenartige Krusten, die man auf den ersten Blick für braune Darmgeschwüre hielt; allein es fand sich, dass man diese Krusten mit dem Scalpellhefte von der Schleimhaut, die aber an diesen Stellen dicker war, abschaben konnte, woher sie entweder

als Narben von Darmgeschwüren, oder als Concremente eines verhärteten Darmschleims genommen wurden.

Dritter Fall. Hiebwunde des Fussrückens mit Verletzung der Tarsalknochen. Peripherische Phlebitis. Tod. — Jahn, ein Ehste aus Rathshof, 22 Jahre alt, von sanguinischem Temperamente, schlankem Körperbau, wurde am 31. März 1837 in das chirurgische Klinikum aufgenommen. Eine Woche vorher hatte er eine Hiebwunde erhalten, mit einem Beile auf dem linken Fussrücken. Der Kranke sieht angegriffen aus, die *conjunctiva*, die Gesichtsfarbe spielen ins Gelbliche; die Wunde sieht schmutzig, und trokken aus; der Kranke klagte über Schmerzen beim Druck, die Umgegend der Wunde ist gespannt und angeschwollen, sonst keine erysipelatöse Röthe vorhanden. —

Den 31sten März. *Emeticum.* Abends ein *pulv. Dov.* — Narkotisches Kataplasma auf den Fuss.

Den 1sten April. Er hat die Nacht geschlafen; die Geschwulst und Spannung des Fusses haben nachgelassen; die Wunde steht voll guten Eiters, die Granulation nicht mehr so bleich und speckähnlich. Abend erbrach er einigemal heftig, woher die Mixtur ausgesetzt wurde. — *Rec. pot. Riv.* ʒvj *tart. emet. gr.* jj *S.* 2stündl. 1 Esslöffel. Ein *Pulv. Dov.*

Den 2ten April. Der Fuss ist etwas schmerzhaft, auf seinem Rücken, besonders an der äusseren Seite. *Rec. aq. oxymur.* ʒjj *aq. s. ℓℓ.* jj *syrup. s.* ʒj *S.* zum Getränk. — 20 Blutigel an die äussere Seite des Fusses. Einreibung von ʒβ *ung. gris.* in Fuss- und Unterschenkel.

Den 3ten April. Er hat dis Nacht ohne Opium recht gut geschlafen; die Geschwulst am Fussrücken ist mehr ödematös; es wurde ein kleiner Lanzettstich hinein gemacht, und nachdem durch denselben ziemlich viel seröse Flüssigkeit entleert worden war, hatte die Geschwulst nachgelassen. — Zunge stark weisslich belegt, Appetit gar nicht, Puls 120, klein, Mattigkeitsgefühl. — Ausser den Blutigeln dasselbe.

Den 4ten April. Er hat in der Nacht phantasirt, öfter Frösteln gehabt. Der letzte Stuhl ist gestern Morgen gewesen, Zunge stark weisslich belegt, Appetit gar nicht, Puls 122, klein. — Die Wunde mit wuchernder torpider Granulation, mit der Sonde stösst man auf einen rauhen Tarsalknochen. — Es wurde an der äussern Seite des Fussrückens und am Unterschenkel 1 Schnitt à 2—3″ lang durch die Fascie gemacht, um eine Spannung derselben zu heben und etwanigen Eiterbildungen Abfluss zu verschaffen; aus dem Schnitte am Fussrücken, der übrigens auf keinen entblössten Knochen stiess, kam etwas Eiter hervor. — Am Mittage trat ein Schüttelfrost von 10 Minuten ein, wonach den ganzen Nachmittag kalter Schweiss den Körper bedeckte; um 3 Uhr Nachmittags trat ein zweiter Frost ein; derselbe wurde als Symptom einer *febr. intermitt. traumat. pernicios.* erklärt, und daher das Chinin in

schnellen Gaben gereicht. Am Abende um 9½ trat ein dritter Frost ein: der Puls war während dessen sehr klein, 140 — die Zähne klapperten, der ganze Körper zitterte; darnach trat ein leicht erkaltender Schweiss ein, und gegen Mitternacht phantasirte er ein wenig. Nach dem Klystiere ein fäculenter Stuhl. — *Rec. calom.* xvjjj *chinin. sulph.* xjj *gr. opii p. gr.* jjj *sacch. alb.* 3j *Divid. in* vj *part. aequal. S.* Im Frostanfalle 1 Pulver. Abends wurden diese Pulver jede Stunde gegeben. — *Id.* zu den Breiumschlägen wird *hba. hyosc.* gethan. — Waschungen aus Essig mit Branntwein an Kopf, Brust und Armen. Abends ein erweichendes Klystier.

Den 5ten April. Es ist weiter kein Frost gewesen. Patient hat ziemlich viel geschlafen und nur wenig delirirt. Stuhl ist nicht erfolgt. Puls 124, etwas gehoben. — *R. chinin. s. gr.* jv *calom. gr.* jj *sacch. alb. gr.* x. *Dentur tal. dos.* vj *S.* 1stündl. 1 Pulver. Abends: *Rec. chinin. gr.* jv *calom. mosch.* āā *gr.* jj *sacch. alb. gr.* x *D. tal. dos.* jjj *S.* 1stündl. — Oertlich Einreibung von *ung. merc.* mit Kampher und darüber Breiumschlag. Morgens 1 Klystier mit 3jβ *magn. sulph.* Mittags eins mit 3jj *magn.* Abends eins mit 3jj *magn.* und 3j Seife; alle 3 ohne Erfolg. Mittags 1 *Sinapism.* auf die Lebergegend, Abends in den Nacken.

Den 6ten April. Am Morgen war das Ansehen des Kranken auffallend gelb, im Gesichte gelbbraun, die Arme und Brust gelblich; die Zunge, weiss, trocken, der Puls 112, etwas gehoben. Der Kranke war sehr schlafsüchtig; die Wunden sahen höchst torpid aus und hatten fast kein Secret. — Zu Mittage stellte sich ein Frostanfall von ¼ Stunde ein, ganz von der früheren Art. — Abends befand er sich wieder erträglicher: der Puls 112, wieder deutlich, die Haut trocken und heiss, ohne kalten Schweiss; die Zunge trocken und bräunlich. Am Unterschenkel bemerkt man von der Wunde an bis durch das untere Drittheil des Unterschenkels einen unscheinbaren, lividrothen, fingerbreiten Streif, auf welchem der leiseste Druck sehr schmerzhaft war, indessen die Umgegend ganz ungestraft betastet werden konnte.

Den 7ten April. Er sieht viel gelber aus, spricht viel und oft vor sich hin, hat zuweilen *singultus.* Puls 112, gehoben. Zunge braun, trocken, durch getäfelte kleine Risse geplatzt. — Kein kalter Schweiss, kein Erkalten der Extremitäten. Auf Fragen antwortet er zuweilen, doch ist er harthörig. — Um 8 Uhr Abends während 10 Minuten ein Anfall, in welchem einzelne Frostschauer sich einstellten, und wobei der Puls sehr klein wurde. — Bei der Untersuchung fand man den unteren Theil des Unterschenkels, entsprechend der *tibia,* sehr schmerzhaft, dagegen der Druck auf die Weichtheile gut vertragen wurde.

Den 8ten April. Er sieht viel gelber aus; Zunge und Puls wie gestern; Delirien; um 10 Uhr Vormittags ein Anfall: vorher trat beschwerliches Athmen ein, darauf anfallsweise ein

allgemeines und theilweises Frösteln, wobei er die Decke, die er sonst nicht leidet, heraufzieht und in den Mund nimmt; der Puls war sehr klein und schnell, das Athmen höchst mühsam: Patient schien seinem Ende nahe zu sein. Jedoch nach ¼ Stunde erholte er sich allmälig wieder, bis er zu dem früheren Zustande zurückkam; doch blieb das Athmen noch etwas mühsam, bis es am Nachmittage auszusetzen anfing, ohne röchelnd zu werden; der Puls sank, wurde klein, unfühlbar, — Frostschauer trat nicht mehr hinzu — die Dispnöe nahm zu, bis zuletzt um 4 Uhr der Kranke verschied.

Die Section wurde 18 Stunden nach dem Tode gemacht. — Die Hiebwunde fand man durch das *os. navicul.* gehend, von welchem ein Stück abgehauen war; dadurch war die Gelenkkapsel zwischen den *oss. cuneiform.* und dem *os. navic.* geöffnet worden; die Gelenkenden der *oss. cuneif.* waren grau, etwas rauh, indem die Gelenkknorpel derselben in eine anfangende Resorption gezogen worden waren. In der Wunde selbst und deren Umgebung war nur wenig missfarbige dickliche Jauche, dagegen fand sich in der ganzen Umgegend Eiter in den Venen. Bei jedem Schnitte in die Weichtheile dieser Gegend bemerkte man grössere und kleinere Eitertropfen, welche aus den durchschnittenen Venen hervortraten. Von diesen durchschnittenen Stellen aus wurden grössere und kleinere Venen blossgelegt und der Länge nach aufgeschnitten, und man fand sowohl die Muskeläste, wie die oberflächlicheren Hautvenen mit Eiter erfüllt, was sich an den verschiedenen Stellen bis zur Hälfte und selbst bis zu ⅔ des Unterschenkels fort erstreckte, von wo an man wieder seröses Blut fand. Weder die innere Fläche der Venen, noch der umgebende Zellstoff oder die Muskelsubstanz zeigten sich entzündet. In den grossen Venen fand sich kein Eiter: die *v. poptit.* und *crural.*, die *v. cava infer.* und *super.*, die *v. jugul. int.* wurden alle untersucht und enthielten nur coagulirtes Blut, welches in der *v. cav. sup.* mehr hellroth und lymphatisch erschien. — Weder das *periost.* noch der Knochen der *tib.* selbst waren afficirt. — Im Zellgewebe, in den Fettablagerungen und an der innern Fläche der grossen Venenstämme war gelbe icterische Färbung zugegeu.

1) Kopfhöhle. Am Gehirne befand sich an der vordern und untern Fläche des *lob. dext.* ein nussgrosser Abscess; 5 kleinere Abscesse, von welchen der eine in seiner Mitte einen reinen Eitertropfen enthielt, waren in der Substanz des *lob. dext.* selbst enthalten; die Umgebung aller dieser Abscesse war grau und wie abgeschnitten, ihr Inneres ganz erweicht und schmutzig hellgrau. Im linken *lob.* fand sich nur ein, und zwar ein kleines Geschwür.

2) Brusthöhle. In der rechten Brusthälfte befand sich ein dickflüssiges, braungelbliches Exsudat von circa ℥vjjj. Die Oberfläche der rechten Lunge war mit einer gelben frischen plastischen Lymphe überzogen; der untere Lappen derselben

milzähnlich erweicht, blutreich; an der linken Lunge befand sich am unteren Lappen eine kleine Höhle, in welcher ein Plättchen plastischer Lymphe lag. — Im Herzen lymphatische Coagula, welche theilweise gelb waren.

3) Bauchhöhle. Die Leber etwas mürbe, sonst äusserlich nicht verändert, im grossen Lappen ein bohnengrosser Abscess, grau und erweicht im Innern, mit dunkelrother Hülle umgeben. Im Colon waren einige kleine Excoriationen, im Coecum 3—4 flache Geschwürchen. Milz und Nieren gesund, Die Harnblase durch Urin ausgedehnt.

Vierter Fall. Steatomatöse Entartung der Axillardrüsen. Extirpation. Unterbindung eines bedeutenden Venenastes. Phlebitis der *V. Basilica* ohne Eiterbildung. Tod. — Tanja, lettischer Gärtner, aus Palzmar, war stets gesund gewesen, bis er vor 8 Jahren von einem Wechselfieber befallen wurde, welches zwar der dagegen eingeleiteten Behandlung wich, jedoch nicht ohne einige Störungen zu hinterlassen, bestehend in Athmungsbeschwerden und Stichen in der linken *reg. hypochondr.* bei tieferen Inspirationen und stärkerem Drucke. — 2—3 Jahre später hat er ein Paar Monate hindurch an der Gelbsucht, und im vorigen Winter eine Woche lang an einem starken Durchfalle gelitten; sonst kann er sich nicht erinnern, an irgend einer Krankheit weiter gelitten zu haben, giebt aber doch an, dass er sich seit jenem Wechselfieber nie mehr so wohl gefühlt habe, als vorher. Im Frühlinge des verflossenen Jahres bemerkte er eine Geschwulst unterhalb der rechten Achselgrube, welche, ohne jemals Schmerzen zu verursachen (ausser etwa bei stärkerem Drucke), bis jetzt immer mehr an Umfang zugenommen haben soll. — Gegenwärtig fällt in der Achselgrube eine durch mehrere Vertiefungen abgetheilte Anschwellung in das Auge, die nach oben bis zu der Mitte der Achselgrube hinauf reicht, nach hinten von der hintern Wand derselben begränzt wird und vorn sich unter dem *musc. pector. maj.* verliert, dessen oberer Theil dadurch bedeutend gespannt, hervorgetrieben und hart erscheint. — Der Umfang der Anschwellung, so weit sie dem fühlenden Finger zugänglich ist, ist ungefähr dem einer Männerhand gleich. Sie ragt ziemlich stark hervor, ist ganz verschiebbar auf den darunter liegenden Theilen, fühlt sich uneben, höckrig und gar nicht besonders hart an. Sie scheint in keiner genaueren organischen Verbindung mit den benachbarten Organen zu stehen, namentlich verlaufen die Gefässstämme dieser Gegend ganz frei. Die Hautbedeckungen sind nicht geröthet, oder sonst einer krankhaften Metamorphose unterworfen; nur bemerkt man stark durchschimmernde Venen in dieser Gegend, offenbar von der durch den Druck dieser Geschwulst behinderten Circulation herrührend. — Das Allgemeinbefinden des Kranken ist gut, bis auf jene oben erwähnten Beschwerden in Folge des Wechselfiebers; die Gesichtsfarbe gleicht derjenigen,

welche man gewöhnlich bei Störungen der Circulation in den Abdominalgefässen antrifft.

Den 6ten April. Es wurde die Operation gemacht: mehrere Drüsenconglomerate wurden ausgeschält, zwei Arterien und eine Vene unterbunden; die Blutung war sehr bedeutend. Der Grund der Wunde reichte bis tief unter dem *musc. pector.* hinauf; die Ränder derselben klafften stark. — In den Grund der Wunde wurde *agaric. chirurg.* hineingelegt, und darauf, so wie auch auf den unteren Wundwinkel, *plumaçeaux*, mit Cerat bestrichen, gelegt; der obere Wundwinkel wurde mit Pflasterstreifen zusammengezogen. — Gegen Abend stellte sich starker Schmerz in der Wunde ein. — Eisumschlag. — *Liq. anodyn. min. und. tinct. theb.* gleich.

Den 7ten April. Der Kranke hatte in der Nacht etwas geschlafen, verhielt sich ruhig; am Morgen war der Schmerz in der Wunde geringer, doch klagt er über Schmerz in der linken *reg. hypochondr.* und in der rechten Seite der Brust. Die Zunge leicht und weisslich belegt, kein Appetit; seit gestern Morgen kein Stuhl. — Puls ruhig, etwas Hitze bei feuchter Haut. — Gegen Abend 1 Stuhl. — Die Lymphgefässe am Halse sind schmerzhaft, angeschwollen. — Abends Brausepulver 1stündl. 1 Theelöffel. — Dieselben (Fomentationen) und erweichendes Klystier.

Den 8ten April. Der Patient hat wenig geschlafen. — Die Schmerzen in der Wunde haben nachgelassen; noch etwas Schmerz im Unterleibe. Zunge rein, kein Appetit. — Puls 90, Hitze geringer, Durst nicht gross, ein Stuhl.

Den 9ten April. Die kalten Umschläge verursachen ihm Beschwerden. Er hat etwas geschlafen. Die Hitze ist verschwunden, der Puls ruhig; die Schmerzen im Unterleibe bedeutend geringer; in der Nacht ein Stuhl; der rechte Vorderarm ist schmerzhaft. — Abends *extr. hyosc. gr.* jj. — Die kalten Umschläge ausgesetzt.

Den 10ten April. Der Kranke hat vomirt, wenig geschlafen, und ein paarmal leichten Frost gehabt, besonders in der Nacht; er hustet ziemlich stark, doch ohne Schmerzen in der Brust zu haben. Der Puls gegen 100. Ein Stuhl am Morgen. Der Verband wird abgenommen, die Wunde hat schon angefangen zu eitern; eine kleine Stelle ist *per prim. intent.* geheilt. Der rechte Arm ist schmerzhaft, man fühlt eine strangartige Anschwellung. Einreibungen von *ung. merc.* in den rechten Arm und Breiumschläge darüber. — Verband der Wunde mit *plumaçeaux*, die mit *cerat. simpl.* bestrichen sind.

Den 11ten April. Er hat die Nacht gut geschlafen, wieder ein Paar mal Frost gehabt; der Appetit ist nicht besonders, das Erbrechen ausgeblieben, Puls ruhig; ein Stuhl. Der Arm weniger schmerzhaft und heiss, nicht geröthet. — Die Wunde eitert gut. — Gegen Mittag wieder ein starker

Frostanfall mit Zittern, Kälte der Nase und kühler Stirn; dauert ¾ Stunden und verliert sich dann allmälig, ohne in Hitze überzugehen. — Der Puls während des Frostes sehr frequent, 160 Schläge machend, wegen des Zitterns kaum zu fühlen und sehr klein; nach dem Froste 128, voller und entwickelter, aber weich; zugleich etwas Kopfschmerz vorhanden. — Nach dem Brechmittel entwickelt sich allmälig Wärme und Feuchtigkeit der Haut, der Patient fängt an, am ganzen Körper zu schwitzen, der Schweiss ist warm, auch im Gesichte. Der Unterleib ist etwas schmerzhaft beim Drucke. — Um 12 Uhr brach er die eingenommene Arznei sogleich wieder aus. Bald darauf schien er etwas zu schlafen, aber um 1¼ Uhr begann ein neuer Frostanfall sich zu zeigen, der Patient wurde bleicher, die Transpiration auf dem Gesichte wurde allmälig geringer, und diese Theile erkalteten, eben so die Extremitäten; der Puls wurde kleiner, machte 112 Schläge in der Minute; bald darauf wurde er sehr klein, kaum fühlbar, 152 Schläge in der Minute. Der Kranke verlangte während des Frostes mehrmals zu trinken. — 5 Minuten vor 2 Uhr hörte der Frost auf und das Gesicht wurde wieder warm, der Puls entwickelte sich wieder mehr und die Haut bedeckte sich allmälig mit einem warmen Schweisse, in welchem er häufig zu trinken verlangte. — Der Kranke hat während der Nacht gar nicht geschlafen, und ist von 11 bis 7 Uhr fünfmal zu Stuhle gewesen; die Ausleerungen wurden immer dünner und reichlicher. Fliederthee mit Opium im Frostanfalle. — Gleich nach dem Frostanfalle gegen 3 Uhr: *Rec. tart. emet. gr.* jv *pulv. rad. Ipec.* ℈j *solv. in aq. dest.* ℥jj *D. S.* ¼stündl. 1 Esslöffel mit heissem Fliederthee einzunehmen. — Um 1½ Uhr: *Rec. chinin. sulph. gr.* jv *sacch. alb. gr.* x *calom. gr.* j *D. S.* 1stündl. 1 Pulver. Bis 7 Uhr 6 Pulver verbraucht, und dann wieder der *tart. emet.* — Der Verband wird abgenommen, die Wunde mit Wasser ausgespritzt und *plumaçeaux* mit *ung. basilic.* hineingelegt und mit Pflastern und Compressen befestigt. — Um 9 Uhr wird der ganze Verband abgenommen, und ein Breiumschlag auf die Wunde gelegt. In beide Oberarme wird *ung. merc.* eingerieben, und Flanell darüber gelegt, ausserdem auf den rechten Oberarm ein Breiumschlag. — Auf den Unterleib 16 Schröpfköpfe, nachher ein Vesicator. Bedeckung des Kranken mit 3 wollenen Decken.

Den 12ten April. Um 8½ Uhr der Puls ruhiger, gegen 110; der Schweiss dauert fort; wieder 3 Stühle bis zur Visite, von da an bis 12 Uhr wieder 3. Er erbricht einigemal, hat gar keine Esslust, der Durst aber dauert fort. Nach der Visite erfolgten noch 4 Stuhlgänge, gelb, dünnbreiig. Gegen 1½ Uhr fühlte er ein Ziehen in den Gliedern, wie beim Herannahen der Frostanfälle, er bekam sogleich 10 *gr.* Chinin, und nach ½ Stunde dieselbe Dose. 40 Blutigel an den rechten Oberarm, an der innern Seite, nach dem Verlaufe der grossen Gefässe. — Die Extremitäten waren kühl geworden,

der Puls klein, bald unfühlbar, das Athmen etwas beschwerlich, das Aussehen des Kranken verfiel sehr schnell noch mehr, und der Schweiss im Gesichte wurde kalt. Eine Stunde darnach erholte er sich ein wenig, doch blieb das Athmen mühsam, der Puls klein, der Kopf eingenommen. — Gegen 5 Uhr Nachmittags wurden die Athmungsbeschwerden grösser, der Puls unfühlbar, die Pupillen stark und ausgedehnt, und in kurzem gab er seinen Geist auf.

Die Section wurde am andern Tage gemacht. Die Haut und der Zellstoff am Oberarme waren ödematös und der Zellstoff hellroth injicirt. Die blossgelegte *ven. basilic.* und *axillar.* nahm sich wie ein fingersdicker, dunkelrother Strang aus, beim Anfühlen härtlich; nach der Durchschneidung fand man im Innern blutiges dunkelrothes Coagulum, welches stellweise zwischen den Klappen der innern Venenwandung fester adhärirte. Die innere Fläche dieses Gefässes war gleichfalls mehr stellenweise dunkelroth, indem diese Röthe sich mehr wie eine Imbibitionsröthe, als wie eine Entzündungsröthe ausnahm, doch am saturirtesten dunkelroth war diese Färbung an derjenigen Stelle der Venen, welche in der Wunde selbst blossgelegt lag, und wo an ihrer äusseren Oberfläche sich der Ligaturfaden eines Venenastes befand; mehr nach oben zu, unter der *clavicula*, war eine 3 Finger breite Stelle der innern Venenhaut hellroth und wie entzündlich gefärbt. Die ganze Wandung der Vene jedoch war stark verdickt und zwar mehr durch eine Ablagerung zwischen den Venenhäuten, als in diesen selbst. — Interessant war die Vergleichung dieser krankhaft veränderten Vene mit der entsprechenden der anderen Seite, welche wenigsten 3mal dünner in ihrem Lumen und in ihren Wandungen war, die ganz weiss erschienen. — Paralell mit der *art. brachial.* verlief am ganzen Oberarme ein rabenfederdicker Arterienast, dicht an seinem Stamme. — Die innere Oberfläche der Wunde, welche mit keinem Secrete angefüllt war, erschien schmutzig bläulich und stinkend; diese Missfärbung betraf aber mehr die noch zurückgebliebene Capsel und Partikelchen der Drüse, als die Muskeln, welche gut aussahen. Nirgends eine Spur von Eiter oder Jauche, kein Eiter in den Venen um die Wunde — die unterbundene Arterie, welche bei der Operation heftig blutete, war gleich beim Ursprunge aus der *art. axillar.* unterbunden. — Brusthöhle. Das Herz etwas gross, — in seiner rechten Hälfte viel lymphatisches Coagulum. Lunge: am linken untern Lappen Erweichung mit Blutanfüllung, keine Crepitation. — Bauchhöhle: Leber gross und blutreich. Milz gross und mürb. Pancreas und Nieren gross und gesund. Die Harnblase mässig ausgedehnt. Darmkanal: im Dünndarme und Magen einige hellrothe Stellen: ohne Zweifel vom *tart. emet.* — Kopfhöhle: das Gehirn ganz normal.

Jeder der hier angeführten 4 Fälle der *Phlebitis traumatica* zeichnet sich durch mehrere Eigenthümlichkeiten aus.

1) Im ersten Falle zeigte sich der Frostanfall erst 18 Tage nach der Verletzung (nach der Fractur), als schon die Eiterungsperiode völlig ausgebildet war. und die Hautwunde schon ganz vollkommen granulirte; dagegen im vierten Falle der Kranke schon den Tag nach der Operation, vor der Abnahme des ersten Verbandes, von einem heftigen Schüttelfroste befallen wurde. Im ersten Falle dauerte die Krankheit volle 2 Wochen; für eine ganze Woche verschwanden sogar die Anfälle, während im zweiten Falle die in 2 Tagen nur 3mal sich wiederholenden Anfälle hinreichend waren, das Leben zu erschöpfen. Worin liegt ein so auffallender Unterschied *im Gange* eines und desselben krankhaften Processes? Man könnte wohl *a priori* den Unterschied in der verschiedenen Individualität der Kranken suchen; die Section aber zeigt uns so verschiedene Erscheinungen in beiden Fällen, dass ich mit Recht dieselben benutzen zu können glaube, eine Erklärung dieser so auffallenden Differenz zu geben. Nach dem Tode des Jacobson, sogar vor demselben, (nach der ersten Excision des fracturirten Knochens, weiter nach der Amputation), finden wir eine offenbare Eiterung in der Medullarhöhle des Oberarmbeins, das Eiter in der *ven. axillaris*, und nun weiter die charakteristischen keilförmigen Hepatisationen und Abscessbildungen in der Lunge. Im vierten Falle dagegen war keine Spur des Eiters weder in der entzündeten *vena basilica*, noch in den inneren Organen; die Gränzen der Phlebitis waren durch die Ligaturstelle eines bedeutenden Glandularvenenastes (der dicht an seinem Ursprunge aus der Axillarvene bei der Operation unterbunden wurde) ganz deutlich bezeichnet. Die Lunge, die Leber, kurz alle inneren Organe waren vollkommen normal beschaffen. — In welcher Beziehung stand nun der Frostanfall in beiden Fällen zu den Erscheinungen nach dem Tode der Patienten? War er 1) die Folge der Venenentzündung allein, oder zeigte er 2) gerade das Moment der Erzeugung des Eiters an, oder 3) endlich äusserte sich dadurch der Uebergang des Eiters in die Blutmasse und seine Ablagerung in die inneren Organe des Körpers? — Ich will hier nicht durch die Erläuterung dieser Fragen die nächste Ursache des Frostes erforschen, ich würde mich ganz befriedigt fühlen, wenn ich nur einigermassen die practische Bedeutung dieses furchtbaren Symptomes feststellen könnte. In den meisten Fällen der *Phlebitis* bedeutet gewiss der Frostschauer entweder den Uebergang des Eiters aus der entzündeten Vene in die Blutmasse, oder sogar die Ablagerung desselben ins *Parenchym* der inneren Organe, weil 1) fast in allen Fällen ihm unmittelbar eine ganze Reihe anderer Erscheinungen (wie Mattigkeit, typhöser Zustand, Hüsteln etc.) folgt, die über die Affection der ganzen Säftemasse und den krankhaften Zustand der inneren Organe weiter keinen Zweifel lassen und weil 2) bei den Thieren der

Frostschauer, wenn er überhaupt nach der Injection des Eiters oder des Quecksilbers in die Vene, folgt sich gewöhnlich bald nach der Operation zeigt. Dieses habe ich in den Versuchen erfahren, die wir mit dem Dr. Karawajew anstellten, und in den von ihm sehr genau geführten Journalen dieser Versuche (siehe dessen Dissertation) finden wir es angeführt in *exper.* 1, 10, 17, 20, 31. — Man muss übrigens bemerken, dass in den meisten Fällen der Injection des Eiters in die Vene des Thieres kein Frostschauer, sondern bedeutende Respirationsbeschwerden und eine auffallende Schwäche (so dass das Thier, auf der Erde ausgestreckt, sich gar nicht rühren konnte) folgten (siehe unten). — Es ist aber wieder nicht zu läugnen, dass in einigen Fällen die Venenentzündung allein, ohne Eitererzeugung, als die Ursache der schrecklichen Frostanfälle betrachtet werden kann. So war es auch in unserem vierten Falle. Nach dem Tode des Kranken haben wir keine Spur des Eiters, weder in der entzündeten *vena basil.* noch in der Lunge gefunden; sogar die Wunde war bläulich und ganz trocken, und trotz dem waren vielleicht in keinem der 4 angeführten Fälle die Anfälle des Frostes so stark als gerade in diesem; ein ähnlicher Fall wird auch von Hodgson erzählt (siehe pag. 56 der deutschen Uebersetzung). Der Kranke hatte auch den Schauer gehabt und starb in Folge eines typhösen Zustandes. Die Section wies weder coagulable Lymphe noch Eiter in der Höhle der entzündeten *vena saphena* nach. — Es gibt wieder Fälle, wo man nach den schrecklichsten Frostanfällen in Folge einer äusseren Verletzung oder eines bedeutenden operativen Eingriffes, bei der Section keine Spur der Venenentzündung, des Eiters in den Venen oder in den inneren Organen beobachtet. Später (siehe das *Aneurysma*) werde ich einen Fall anführen, wo nach der Unterbindung der *art. iliac. comm.* mehrere dergleichen Anfälle uns der letzten Hoffnung, den schon erschöpften Kranken zu erhalten, beraubten. Im folgenden Falle, nach einer bedeutenden traumatischen Verletzung, hat der Kranke kurz vor seinem Tode (den Tag nach der Verletzung) auch einen Schüttelfrost gehabt, verfiel bald darnach in einen vollkommenen soporosen Zustand und die Section zeigte auch weder Venenentzündung noch Eiterablagerungen in die inneren Organe.

Fünfter Fall. Complicirte Fractur der Metacarpialknochen. Bruch des Oberarmbeinhalses, der zwei Rippen. — Luxation des anderen Schultergelenkes mit bedeutender Zerreissung des Capselbandes. Frostanfall. Tod. — Johann aus Wesnershof, ein Ehste, 65 Jahre alt, von ziemlich robuster Constitution, bot am 31. August 1837 Abends 7 Werste von Dorpat einem vorüberfahrenden Postknechte eine Mütze zum Verkauf. Dieser ging den Handel ein, jagte aber, sobald er die Mütze empfangen hatte, ohne zu bezahlen davon. Patient, um sein Eigenthum nicht zu verlieren, versuchte es, seinen Kräften zuviel

trauend, die Pferde aufzuhalten, wurde aber bei dieser Gelegenheit überfahren und blieb, unvermögend aufzustehen, auf der Landstrasse liegen. Doch versichert er, das Bewusstsein nicht verloren zu haben. Einige Stunden darauf wurde er gefunden und auf das Klinikum gebracht, bei Besinnung zwar, doch in einem einigermassen betäubten Zustande. — Ungefähr 18 Stunden nach der Verletzung, war sein Zustand folgender: an der rechten Hand befand sich an der Dorsalfläche eine grosse gerissene Wunde. Der Raum vom *metacarp. tert.* bis zum *metacarp. prim.* erschien von der Haut entblösst. Der *metacarp. prim.* war zerschmettert. Der *musc. adduct. poll.* und die Sehnen des *musc. extens. poll. long.* und *brev.* waren zerrissen, so dass der ganze Daumen nur an den Muskeln des äussern Ballens hing. Der *metacarp. sec.* lag ebenfalls gebrochen in der Wunde zu Tage. Das untere Ende des *metacarp. tert.* ragte nach der Dorsalfläche unter der Haut vor, der Kopf war also luxirt. Ging man aber durch eine Oeffnung, die von der Wunde aus in das Gelenk zwischen dem *metacarp. tert.* und dem *os capitat.* führt, mit dem Finger hinein, so fühlt sich der Knochen rauh an. Der luxirte Kopf des *metacarp. tert.* musste daher entweder vom *periost.* entblösst oder zugleich gebrochen sein. — Es schien, dass auch der *metacarp. quart.* und *quint.* luxirt war, doch liess sich dieses nicht genau durchfühlen. — Endlich erschien das ganze *carpus* stark zerquetscht, indess nicht sehr stark angeschwollen.

Der rechte Arm lag in der Pronation. An der vordern Wand der Achsel zeigte sich eine starke Sugillation. Die Schulter hatte ihre normale Rundung, und man fühlte den Kopf des *humerus* gleich unter dem *acromion.* Doch bildete der Oberarm eine Bucht mit der Concavität nach innen: machte man bei gelinder Extension eine rotirende Bewegung nach aussen, so fühlte man oberhalb der Insertion des *musc. deltoid.*, 4 Querfinger breit unter dem *acrom.*, eine deutliche Crepitation. Die Anschwellung des Oberarms war gering. —

An der linken Schulter ragte das *acrom.* spitz vor. Unter demselben fühlte man eine Grube. Der *musc. deltoid.* war stark gespannt. Der Oberarm befindet sich in der Abduction, und bildete an seiner äusseren Seite einen Bogen mit der Concavität nach innen. Der Kopf des *humer.* war deutlich sichtbar in der *foss. infraspin.*, dicht unter der *spin. scapul.*, und jede Bewegung des Oberarms pflanzte sich auf den Kopf des *humer.* fort. Unten und innen in der Achsel zeigte sich eine starke Sugillation. Durch eine selbst ganz gelinde Extension liess sich der Kopf des *humer.* sogleich in das Gelenk zurückbringen, doch weicht er allmälig wieder in die *foss. infraspin.* zurück. Die Anschwellung des Schultergelenks war nicht sehr bedeutend. — Crepitation war durchaus nicht fühl-

bar. — Die 4 letzten Finger der linken Hand waren in Folge einer Pernion vor 28 Jahren verloren gegangen.

Das Allgemeinbefinden des Kranken war fast gar nicht getrübt. Er war zwar matt, doch bei völliger Besinnung, beantwortete an ihn gerichtete Fragen sogleich, und gab auch selbst an, dass er sich ganz wohl fühlte und nur bei der Berührung der kranken Theile Schmerz empfindet. — Der Puls schlug 100 in der Minute und war etwas klein. — Die Zunge war nur wenig belegt und der Durst nicht stark.

Den 1sten Sept. Es wurde dem Kranken gleich nach seiner Aufnahme in der Nacht ein Aderlass von 1 *℔.* gemacht und beide Arme in Eisumschläge gewickelt. In die dem Kranken vorgeschlagene *Exarticulatio manus* willigte derselbe nicht ein, sondern liess nur den noch an einem Muskellappen hängenden Daumen entfernen, was mit einem Messerzuge geschah. — Eisumschläge fortgesetzt. Säuerliches Getränk.

Den 2ten Sept. Der rechte Arm etwas geschwollen, die rechte Hand noch mehr. An der gerissenen Fläche, welche nach Entfernung des Daumens zurückgeblieben ist, beginnt die Eiterung sich zu entwickeln. — Die allgemeine Reaction ist sehr gering, der Puls 80, comprimirbar. Seit 2 Tagen kein Stuhl, woher eine Salzabführung. 10 Schröpfköpfe auf die linke Schulter und Befestigung des linken Oberarms an den Rumpf mittelst einer *spica humeri*.

Den 3ten Sept. Die rechte Hand stark ödematös geschwollen, die gerissene Wundfläche eitert; der ganze rechte Arm zeigt eine elastische Geschwulst. Der linke Arm wurde nicht entblöst. Allgemeinbefinden wie gestern. Stuhl ist nicht erfolgt. — Reizendes Klystier. Eisumschläge fortgesetzt.

Den 4ten Sept. Nach der Anwendung des Klystiers waren 2 Stühle erfolgt. — Die Handwunde sieht schmutzig aus, ist zum Theil mit abgestorbenem Zellstoffe und zum Theil mit brandigen gelben Sehnenenden bedeckt. — Die Hand mässig geschwollen. — Puls 80, härtlich. — Verordnet: kalte Umschläge überall fortzusetzen, auf das linke stark geschwollene Schultergelenk 10 Schröpfköpfe. Aderlass von *℔. β.* Kühlendes Getränk.

Den 6ten Sept. Er hat die Nacht unruhig geschlafen, und sehr oft das Wechseln der Umschläge verlangt. Stuhlausleerung war nicht erfolgt. Die gelbe Färbung der Haut um den Mund herum hatte zugenommen, und auch die *albuginea* erschien etwas gelb. Das Auge war feucht glänzend. Das Gesicht des Kranken etwas mehr verfallen. Die Zunge stärker weiss belegt, aber feucht; der Puls schnell und nicht klein. Der Kranke beantwortet alle Fragen. Die Wunde an der Hand war schmutzig. An der linken Schulter zeigte sich die Spannung und Geschwulst stärker, und man fühlte in der Tiefe deutliche Fluctuation. Es wurde ein probatarischer Einstich gemacht, aus welchem sich indessen nur wenig blutige Jauche entleerte. Die Wunde wurde sogleich mit Pflasterstreifen

geschlossen. — Verordnung: ein einfaches Klystier, auf die Hand *ung. digest.* und Breiumschlag, auf beide Schultern kalte Umschläge. Bald darauf bekam der Kranke einen Schüttelfrost, forderte mehr Bedeckung und namentlich Zudeckung des Kopfes. Das Gesicht des Kranken verfiel zusehends. Es wurde ihm eine Tasse *infus. chamom.* gereicht, und die kalten Umschläge ausgesetzt. Der Schüttelfrost dauerte über ½ Stunde. Schmerz beim Drucke auf die Lebergegend war auch jetzt durchaus nicht zugegen. Nase und Ohrlappen waren kalt, die Stirn und der übrige Körper dagegen warm. Allmälig folgte nun starke Hitze, mit profusem Schweisse über den ganzen Körper ohne Erleichterung. Mit dem Eintritte derselben entsank dem Kranken der Muth, und er äusserte, dass er sterben werde. Um 2 Uhr beantwortete er keine Frage mehr. Der Schweiss war sehr stark, der Puls etwas grösser, schlug aber 150 in der Minute. Dem Kranken sank die Kinnlade herab, und er bewegte fortwährend die Hände und Füsse. Als man ihm zu trinken reichte, trank er. — Um 4 Uhr lag der Kranke mit geschlossenen Augen im Sopor. Ein Klystier, das er bekommen, hatte er sogleich wieder von sich gegeben. Der Athem war schnarchend; der Kranke hörte nicht mehr, wenn man ihm zuschrie. Zog man das Augenlied ab, so erschien die *corn.* matt, die Pupille erweitert, aber noch gegen Licht empfindlich. Der abrasirte Schädel zeigte keine verdächtige Stelle. Der Puls schlug 150. Es wurde ein Aderlass von ℥jv gemacht. Das Blut floss gut, war hellroth und geran unverzüglich. — Um 5 Uhr. Der Kranke liegt noch in festem Schlafe, schnarchend, mit offnem Munde, der Puls noch kleiner und sehr schnell. Die Nasenspitze und Füsse sind kalt, der übrige Körper ist heiss und feucht. — Es brach nun ein allgemeiner warmer Schweiss aus, der den ganzen Abend und den grössten Theil der Nacht fortdauerte; alle übrigen Erscheinungen blieben dabei dieselben. Je mehr gegen die Nacht, desto beschwerlicher wurde das röchelnde Athmen, und setzte selbst von Zeit zu Zeit auf halbe Minuten ganz aus, bis es doch immer wieder mit leisem Röcheln zurückkehrte. In diesem Zustande verbrachte er die ganze Nacht, eine athmende Leiche.

Den 7ten Sept. Patient liegt noch immer da mit hippocratischem Aussehen, unfühlbarem Pulse, geschlossenen Augen, die *corn.* matt, mit zähem, hellem Schleime bedeckt, die Pupille etwas ausgedehnt und unempfindlich, der Mund offen, die Zunge trocken, der Athem röchelnd, oft aussetzend. — Bei der Visite um 10 Uhr wurden einige Experimente angestellt, um die Tiefe des Sopors zu prüfen; nach dem Einathmen von *liq. ammon. caust.* grunzte der Kranke, beim Abbrennen von Spiritus, der auf die Füsse gegossen war, zuckte er mit den Beinen etwas zusammen und ächzte schwach. Ehe noch die Electrisirmaschine gehörig geordnet war, um auch sie auf den Kranken wirken zu lassen, war derselbe verschieden.

Sectionsbefund. Am rechten *humer.* zeigt sich eine Fractur, die vom anatomischen Halse beginnt und sich in der Richtung von oben nach unten und von innen nach aussen, in einer Länge von 5 Zoll bis unter die Insertion des *m. deltoid.* hinab erstreckt. Dicht unter dem *caput hum.* erscheint ein kleiner Theil des Knochens in die Markhöhle hineingedrückt. Das untere Fragment zeigt eine *dislocatio ad longitudinem* von ungefähr ½ Zoll. Die Gelenkkapsel ist mit blutigem *Serum* gefüllt. In der Achsel sind einige kleine Venenzweige zerrissen. Die Sehne des *m. biceps* ist erhalten. — An der rechten Hand. Das obere Fragment des abgelösten *metacarp. prim.* sitzt noch auf dem *os multangul. maj.* und ist nicht luxirt. Das obere Fragment des *metacarp. secund.* sitzt ebenfalls im Gelenke, ist aber zerquetscht. Der *metacarp. tert.* ist nicht gebrochen, aber nach der Dorsalfläche luxirt. — Die Carpialknochen haben ihre normale Lage. — Das Gelenk zwischen dem *carp.* und *rad.* ist auch normal, nur sehen die Gelenkknorpel und die Kapsel nicht glatt und polirt, sondern mehr matt aus. — Der Zellstoff an der Hand ist ödematös, trägt aber sonst kein Zeichen der Entzündung an sich. — Eitersenkungen am Vorderarme, Eiter in den Venen ist nicht zugegen. — An der linken Schulter entleerte sich bei Durchschneidung des *m. deltoid.* ungefähr 1 ℔. einer chocolatenfarbigen Jauche, die unter dem *m. deltoid.* und in weiter Ausdehnung zwischen *m. pector. maj.* und *min.* angesammelt war. — Die Gelenkkapsel erschien fast ringsum abgerissen, nur nach vorn und oben war ein kleiner Theil noch erhalten. — Die Sehne des *m. teres. min.* zeigte sich ganz, die des *cap. long. bicipit.* fast ganz durchrissen. Die letzte erschien an der Stelle der Ruptur, die sich ungefähr 3 Querfinger unter dem acrom. befand, erweicht und angeschwollen. — Die Knorpelfläche des *cap. hum.* erschien durch Imbibition röthlich und nicht glänzend.

In der Brusthöhle zeigte sich das Zellgewebe in *mediast. antic.* emphysematös. — Am obern Theile der rechten Lunge befanden sich geringe Adhäsionen. An der linken Seite wurde eine ganz transversale Fractur der *cost. tert.* unter dem *m. pector.* bemerkt, doch ohne alle Dislocation. Die Lunge zeigte gerade an dieser Stelle mehrere Adhäsionen und erschien daselbst stark congestiv geröthet, besonders am hintern Theile. Im *cav. pleur.* zeigte sich etwas blutiges Exsudat. — Die ganze Lunge war mit einer schaumigen Flüssigkeit gefüllt. — In der rechten Venenkammer des Herzens fanden sich 2 lymphatische Coagula. Das linke Herz zeigte sehr starke Wände. —

Im Magen erschien die Schleimhaut 2 Zoll unter der *card.* in geringer Ausbreitung roth injicirt. Der Darmkanal, die Milz und Leber waren normal.

In der Schädelhöhle zeigten sich auf der oberen Fläche des grossen Gehirns zwischen der *dur. mat.* und *arachnoid.*

2 dünne, mit wenig Gefässen versehene, aber ziemlich feste Pseudomembranen; auf der rechten Seite 2 Quadratzoll gross, auf der linken etwas kleiner. —

Es ist zu beachten, dass sowohl in dem hier angeführten fünften, als auch in dem Falle, wo die *art. iliac. commun.* unterbunden wurde, ich bei der Section eine bedeutende Höhle an der verletzten Stelle gefunden habe (in dem 5. Falle unter dem Pectoralmuskel), die sich zwischen die Muskeln erstreckte und eine chocolatenfarbige Jauche enthielt. Stand die Bildung dieser Höhle, oder richtiger, das Product derselben in einem Causalnexus mit den Frostanfällen? Konnte man nicht in dergleichen Fällen auch den Uebergang des jauchigen Secrets in die Blutmasse annehmen? Ich bin überzeugt von der Möglichkeit einer solchen Infection der Blutmasse durch Eiter, ohne dass man nach der Section in den Venen, und den inneren Organen irgend etwas Auffallendes beobachtet. So verhielt es sich in dem vom Dr. Karawajew angestellten 3. und 18. Versuche mit der Eiterinjection. In einem dieser Versuche nämlich wurden zuerst ʒjj eines in Wasser aufgelösten Eiters in die *ven. jugul.* eines Hundes injicirt; nach einigen Tagen wurde die Einspritzung derselben Quantität zweimal wiederholt; die Erscheinungen des Collapsus und des Stupors waren zugegen und der Hund crepirte den 6ten Tag nach der Injection. Die Section zeigte nur einige unbedeutende auf der Oberfläche der Lunge zerstreute Ecchymosen und einen Psoas-Abscess (die letzte Injection war in die Crural-Vene gemacht.) In einem anderen Versuche ebenfalls mit der Injection von 3 *β* Eiters in das Kopfende der *ven. Jugul.* eines Kalbes erfolgte der Tod nach 4 Stunden (es war dabei ein Aderlass zu ʒvjjj gemacht), und die Section hat auch nur eine auffallende Fluidität des Bluts und einige Ecchymosen in der Lungensubstanz nachgewiesen. Vielleicht waren auch dergleichen verhältnissmässig seltene Fälle ohne eine bedeutende Veränderung in der Structur der inneren Organe, gerade die Ursache, weswegen einige deutsche Wundärzte (Lüder, Fricke), die nach traumatischen Eingriffen folgenden Frostanfälle als eine eigenthümliche Krankheit, unter dem Namen der *febris intermittens* (?) *traumatica perniciosa* (perniciöser Frostanfall) betrachteten. Merkwürdig sind die Worte von Fricke. „In früheren Zeiten, sagt er, wenn wir „Frostanfälle nach Verletzungen beobachteten, glaubten wir, „dass meistentheils eine Venenentzündung die Ursache dersel„ben sei; neuere sorgfältige Beobachtungen haben uns aber „gezeigt, dass dies nur äusserst selten der Fall ist", und was noch merkwürdiger ist, derselbe Schriftsteller, (wie Dr. Karawajew in seiner Inaugural-Schrift richtig bemerkt) widerspricht offenbar sich selbst, wenn er an einer andern Stelle seiner

Annalen sagt: „die Venenentzündung, bei welcher auch wir „*häufig* Frostanfälle und fast immer als Vorboten eines unglück„lichen Ausganges beobachtet haben etc.“ Ich kann nicht umhin, meine Verwunderung hier zu äussern, dass die deutschen Wundärzte noch bei weitem weniger als die französischen die traumatische Phlebitis nach Operationen und Verletzungen berücksichtigen. Sonst kann ich es mir nicht erklären, weshalb in dem bekannten Rust'schen Wörterbuche der Chirurgie kein Wort darüber gesagt steht und weswegen ich während meiner Anwesenheit in Berlin im Verlaufe von 1½ Jahren kein Wort von den dortigen berühmten klinischen Lehrern über dieses furchtbare Uebel gehört habe. — Die falsche Ansicht, dass in den meisten Fällen des perniciösen traumatischen Frostanfalles durchaus keine Venenentzündung und Eiterinfection der Blutmasse vorhanden sei, war auch die Veranlassung, dass hier eine Heilmethode von einigen Wundärzten empfohlen wurde, bei welcher man mehr den dynamischen Zustand des Nervensystems und eine Aehnlichkeit mit den Paroxysmen des Wechselfiebers vor Augen hatte (siehe unten). —

Es ist auffallend, dass die ganze Reihe der Erscheinungen fast bei allen Kranken ziemlich dieselbe ist, möge nun der Sitz der Venenentzündung und der Abscesse in den verschiedensten innern Organen sein. — Auch bei den Thieren sind nach der Injection des Eiters die constantesten Erscheinungen: 1. Respirationsbeschwerden, 2. Erbrechen und 3. ein besonderer adynamischer Zustand. Die Reihe der von mir und Dr. Karawajew nach der Injection des Eiters und des Quecksilbers in das Venensystem beobachteten Erscheinungen ist folgende: 1) injicirt man 1 oder 2 Drachmen Eiters in das Herzende einer Vene, so schreien die Thiere während der Injection, verfallen in eine besondere Angst und bekommen sogleich Respirationsbeschwerden. Diese letzte Erscheinung dauert gewöhnlich ¼ oder ½ Stunde, während welcher Zeit die Thiere bisweilen von einem Frostschauer befallen werden, welcher auch ¼ oder ½ Stunde währt. 2) Kurz darauf werden sie sehr schwach, selbst die lebhaftesten und bösesten Hunde collabiren, werden traurig, liegen gewöhnlich auf der einen oder andern Seite mit ausgestreckten Beinen auf der Erde; der Appetit geht ganz verloren, die Augen gewinnen einen matten Ausdruck und bedecken sich mit einem schleimigen Ueberzuge. 3) Kurz vor dem Tode liegen sie fortwährend, Durchfall und Erbrechen wiederholen sich häufiger und treffen mit Respirationsbeschwerden zusammen. Es ist nicht meine Absicht, hier das ganze Bild dieses Uebels bei Menschen zu entwerfen; man findet es vortrefflich geschildert in den Schriften von Arnott, Dance, Cruvellhier, Fricke, Velpeau; ich bemerke nur, dass, wer sich die Mühe nehmen will auf unsere Krankheitsgeschichten einen Blick zu werfen, sich davon überzeugen wird, dass 1. die Frostanfälle, 2. die Respirationsbeschwerden während des Anfalles, und 3. der adynamische, dem typhösen sehr

ähnliche Zustand die Zufälle sind, die bei allen Individuen und bei dem verschiedensten Sitze der Eiterablagerung, nie fehlen. Was den Frost anbetrifft, so wird er dem eigenthümlichen Gefühle des Kranken nach nur so genannt, der weiter nichts als ein allgemeines Zittern ist, so dass der Kranke bisweilen im Bette ordentlich springt, mit den Zähnen klappert, während seine Haut aber trotz dem brennend ist und der Puls sehr klein und kaum fühlbar wird. Bei solchen constanten Erscheinungen eines Uebels kommen wir unwillkührlich auf den Gedanken, auch eine und dieselbe, und zwar eine mehr allgemein als örtlich wirkende Ursache anzunehmen. Eine bestimmte Veränderung der ganzen Blutmasse ist in den Fällen der *phlebitis suppuratoria* nicht zu verkennen; die Untersuchungen von Dance, Arnott, Blandin, Velpeau, Cruveilhier und unsere mit Dr. Karawajew angestellten Versuche endlich lassen bei uns weiter keinen Zweifel darüber; sogar in den Fällen der *phlebitis,* wo keine Eiterung beobachtet wurde (sich d. 4. Fall), müssen wir nach Analogie einen gewissen krankhaften Zustand des Bluts annehmen. Es sind gewiss nicht die Eiterablagerungen in das Parenchyma der Lunge, der Leber u. s. w., nicht der entzündliche Zustand der Schleimhaut des Darmkanals, welcher auch bisweilen beobachtet wird, was den eigenthümlichen typhösen Zustand hervorruft, sondern, wie es uns aus den Versuchen an Thieren hervorzugehen scheint, gerade der Uebergang des von Eiter inficirten venösen Blutes in das arterielle in der Lunge, ist das, was die Entwickelung dieser Seuche bewirkt. Injicirt man nämlich eine Drachme Eiters in den peripherischen Theil der *art. crural.* eines Hundes, so kommen allgemeine und örtliche Erscheinungen in einem höheren Grade und viel rascher zu Stande. Vielleicht lässt sich aus dem Grunde, weil ein solcher Uebergang des inficirten venösen Blutes in das arterielle in einigen Fällen langsamer, in anderen wieder rascher geschieht, der verschiedene Verlauf des ganzen krankhaften Processes erklären. In der ersten Krankheitsgeschichte sehen wir, dass die Krankheit auffallend langsamer als in der dritten verlief. Warum? Im ersten dieser Fälle sehen wir die Eiterung in der Medullarhöhle des Knochens. Ist das nicht die Ursache, woher das Eiter viel langsamer in die Blutmasse übergegangen ist? Das Quecksilber, in die Medullarhöhle des Knochens eines Hundes hineingebracht, findet man viel später in der Substanz der Lunge als nach der directen Injection des Metalls in die *ven. cruralis.* In einem sehr interessanten Versuche des Dr. Karawajew, wobei in die Markhöhle eines perforirten Unterschenkelbeins eines Hundes, nachdem das Mark selbst mittelst eines Drahtes zerstört war, einige Tropfen Eiter hineingebracht wurden, crepirte das Thier 5 Tage nach der Operation unter Respirationsbeschwerden. Die Section hat eine sehr starke Phlebitis der *ven. crur.* und *ven. cava infer.* bis zum rechten Herzatrium mit Eiterablagerung im Kniegelenke nachgewiesen,

ohne dass man eine Spur des Eiters in irgend einem innern Organe entdecken konnte. Merkwürdig bleibt es, dass gerade im dritten Falle, wo die Krankheit viel rascher verlief als in dem ihm sehr ähnlichen zweiten Falle, die Lunge keine Spur der eigenthümlichen, keilförmigen Eiterablagerungen zeigte. Können wir dies nicht dadurch erklären, dass gerade da, wo der Uebergang des inficirten venösen Bluts in das arterielle durch die Stagnation desselben in dem Parenchym der Lunge und durch den hier entstehenden örtlichen Eiterungsprocess gehindert wird, auch die krankhaften Erscheinungen sich viel langsamer entwickeln und einen weniger acuten Verlauf zeigen?

Weil die Erscheinungen unserer Krankheit so charakteristisch sind, so wird sie selten verkannt oder mit einer andern verwechselt werden; desungeachtet könnte ich wol einige Beispiele aus der Hospitalpraxis in Berlin und Petersburg citiren, wo dies der Fall war. Ich habe selbst einmal im Obuchow'schen Hospitale einen Kranken wegen *caries* der Fussknochen am Unterschenkel amputirt; es bildete sich eine Geschwulst des Kniegelenks und der Kranke verfiel in einen adynamischen Zustand. Nach dem Tode fand ich Eiter im Kniegelenke und die oberflächlichen Venen des Stumpfes von Eiter strotzend, ohne übrigens eine Spur der Entzündung zu zeigen; die innere Fläche derselben war ganz weiss. Ich konnte mir damals diese Erscheinung auf keine andere Weise erklären, als durch Eiterresorption; so viel ich mich erinnern kann, hat man damals diesen Zustand ganz übersehen. Freilich wird eine Verwechselung dieses Uebels, wenn es schon so weit gediehen ist, keine besonderen Folgen haben, — der Kranke ist so gut wie verloren; es giebt aber wol noch eine analoge Krankheit, die ich vor kurzem in Paris *en masse* zu beobachten Gelegenheit hatte; sie ist das traumatische Erysipel, welches fast unaufhörlich, besonders aber in den Frühjahrs-Monaten in den Pariser Hospitälern herrscht. Die Zufälle desselben haben eine auffallende Aehnlichkeit mit denen der *phlebitis*. Frostanfälle, obgleich nicht so stark, wie bei der *phlebitis*; ein adynamischer Zustand, eine auffallende Veränderung der Gesichtszüge und gastrische Erscheinungen begleiten gewöhnlich die erysipelatöse Röthe und Geschwulst, die sich bisweilen zu den geringfügigsten Verletzungen hinzugesellen. Das Erysipel verbreitet sich nach der Beobachtung von Blandin nach dem Verlaufe der lymphatischen Gefässe, so dass die benachbarten lymphatischen Ganglien anschwellen (erysipele phlegmoneux lymphatique von Sanson), und es geht sehr häufig in das Pseudoerysipel über, indem es sich mit den Abscedirungen endigt. Dieser Ausgang ist übrigens nicht durchaus nothwendig. Sanson nimmt auch eine *species* des *erysipelas* an, welche wirklich mit Entzündung der Venen verbunden ist, besonders bei alten Subjecten und bei solchen, die ein dickes Corium haben, auftritt, und welche Sanson „erysipel phlegmoneux veineux" nennt. Ich habe einige Kranke mit dem traumatischen Ery-

sipel in der Charité zu Paris beobachtet; von einigen konnte ich, den allgemeinen Erscheinungen nach, keine andere Ansicht gewinnen, als dass sie an der Phlebitis und an der Eiterinfection der ganzen Blutmasse litten, und doch war Velpeau, in dessen Abtheilung damals dieses Erysipel herrschte, anderer Meinung und sagte mir: dass man nach der Section durchaus keine *phlebitis* fände, und wirklich hat man nach der Section einer in Folge dieses Erysipels gestorbenen Frau das Eiter nur in den lymphatischen Ganglien gefunden. — Bei der *phlebitis peripherica* (d. h. wenn die Entzündung von den kleinsten Venen, wie das in den meisten Fällen der Fall ist, beginnt) fehlt es auch nicht an Beispielen einer leichten erysipelatösen Röthe; das afficirte Glied fühlt sich aber mehr ödematös als angespannt an, und der Schmerz folgt gerade dem Verlaufe der oberflächlichen Venen (sieh den 3. Fall); sitzt aber die Entzündung in einer grösseren Vene, so bemerkt man eine härtliche, sehr schmerzhafte, wulstähnliche Geschwulst nach dem Verlaufe dieser Vene, jedoch auch mit Oedem verbunden (der 4. Fall). Ich erinnere mich bei der Gelegenheit immer des zweiten Falles, nach dessen Beobachtung ich es mir zu einer unabänderlichen Regel gemacht habe, „dass ich, sobald einer meiner Kranken nach einer äusseren Verletzung einen Frostanfall bekommt, und wenn ich dabei keine beachtungswerthe Veränderung an der Stelle der Verletzung finde, seinen ganzen Körper genauer entblösst untersuche.“ In der Hospitalpraxis und überhaupt bei den Verletzungsarten, wo eine Phlebitis zu befürchten steht (nach Vereiterungen, Panaritien, Amputationen etc.), halte ich jetzt diese Regel eben so unentbehrlich als die Untersuchung der Bruchgegenden bei den Kranken, die an einer acuten Enteritis leiden. Freilich, wenn die Krankheit schon so weit gediehen ist, dass die Frostanfälle sich zeigen, so ist nicht viel Gutes zu hoffen; die Wahrscheinlichkeit, dem Kranken zu helfen, bleibt doch immer da grösser, wo nur der erste Frostanfall die bis jetzt verborgene Phlebitis offenbaret; gewiss, wenn dieser Frostanfall als Folge einer Phlebitis erschienen ist, wird man in einer bisweilen sehr entfernten Gegend irgend eine schmerzhafte Stelle, eine blassröthliche fleckige Anschwellung finden, und eine solche Entdeckung wird schon hinreichend sein, die ganze Aufmerksamkeit des Arztes auf diesen verdächtigen Punct, in welchem der ganze Heerd des Uebels glimmt, zu concentriren. — Als ich im zweiten Falle diese unangenehme Entdeckung am Fusse des Kranken machte, stand die Krankheit in ihrer vollsten Entwickelung; der torpide Kranke selbst war nicht im Stande, mich auf den Sitz des Leidens zu leiten.

Ich glaube, bei dem jetzigen Stande der Wissenschaft, nachdem wir uns durch Versuche an Thieren von der so schrecklichen Wirkung des Eiters auf die Blutmasse überzeugt haben, können wir nicht mehr an der Ursache der ganzen Krankheit zweifeln. Der Mechanism des krankhaften Processes für die

grösste Zahl der Fälle ist klar. Als Resultat der pathologisch-anatomischen Untersuchungen und der Versuche an Thieren müssen wir annehmen, dass:

1. in den meisten Fällen die Krankheit mit Entzündung der kleineren oberflächlichen Venen beginnt, die sich mit der Eiterung endigt und die ich daher „die *phlebitis peripherica suppuratoria*" nennen möchte. Die veranlassenden Ursachen dieser *phlebitis* mögen verschieden sein; die hauptsächlichsten sind: 1) der herrschende epidemische Character, 2) die mit Eitermolecülen imprägnirte Hospitalluft. Ich habe bemerkt, dass die Fälle von *phlebitis* in unserem Klinikum gerade dann vorkamen, als in unseren Sälen die Kranken mit eröffneten Psoasabscessen und stark eiternden Geschwüren lagen. 3) Die Unterbindung der Venenäste nach Amputationen, nach der Exstirpation von Geschwülsten. Der vierte Fall (mit der Exstirpation der Achseldrüse), der sechste Fall, den ich sogleich erzählen werde, und endlich die Untersuchungen der Amputationsstümpfe von Blandin nach Frostanfällen gestorbener (wobei er immer Entzündung der oberflächlichen unterbundenen Venenäste gefunden hat) sind die Beweise für diesen Satz. 4) Die traumatische Verletzung der Markhöhle des Knochens (wobei auch die darin enthaltenen Knochenvenen entzündet werden. Die Beweise dafür sind die Untersuchungen der Amputationsstümpfe von Cruveilhier, der die Markhöhle des abgesägten Knochens entzündet fand, ferner die Häufigkeit der Phlebitis nach complicirten Fracturen (siehe den 1. Fall) und endlich die Untersuchungen der Wunden und Fracturen des Schädels von Arnott, wobei er die diploë entzündet fand. 5) Endlich das unmittelbare Eindringen des Eiters in das Venenblut (bei Thieren auch in das arterielle durch Einspritzungen von Eiter in die peripherischen Arterienenden).

2. Die nächste Folge dieser peripherischen Venenentzündung ist die Erzeugung des Eiters in der Höhle der entzündeten Venen und die Vermischung dieses Eiters mit dem in dem Venensystem circulirenden Blute. Die Eiterbildung in der Venenhöhle ist auch ganz eigenthümlich; es wird nicht aus der entzündeten innern Venenfläche secernirt, sondern wahrscheinlich aus dem coagulirten Blute durch eine besondere Metamorphose gebildet, möge diese nun eine chemische oder eine andere sein. Die Höhle der entzündeten Vene wird bekanntlich mit dem Blutgerinnsel ausgefüllt, welches an der inneren Haut recht fest anklebt; entfernt man dieses Coagulum, so erscheint die innere Fläche der Vene dunkelroth; offenbar aber ist diese Röthe mehr eine Imbibition (in Folge des beständigen Contactes mit dem Blutcoagulum) als eine entzündliche Röthe. In der Gegend, wo die Entzündung längere Zeit dauerte, also näher zum Entzündungsheerde, bemerkt man, dass dies Coagulum viel weicher ist, sich viel leichter von der innern Fläche der Vene ablösen lässt, und stellweise in eine jaucheähnliche Masse verwandelt ist; endlich

im Heerde des Uebels selbst findet man mehrere kleine Venen, die von einem wirklichen Eiter strotzen; die innere Fläche dieser Venen ist gewöhnlihh weiss, wie die gesunde, und in ihrer Höhle findet man keine Spur des Blutgerinnsels. So war es im zweiten Falle; mit jedem Schnitte in die Fusssohle quoll reines Eiter aus mehreren kleinen Venenmündungen; dagegen die *ven. tibial.* noch mit chocolatenähnlichem Coagulum ausgefüllt und ihre innere Fläche dunkelroth imbibirt war. — Beweisen nicht diese Untersuchungen die directe Umwandlung des Blutgerinnsels in die Eitermasse? Uebrigens nicht in den Venen allein, auch nach grossen Extravasaten des Blutes in den Zellstoff (ohne Contact der äussern Luft) geht das extravasirte Blut offenbar in die chocolatfarbige Flüssigkeit über (und zwar ohne deutliche Erscheinungen eines phlogistischen Processes), die alle Eigenschaften eines schlechten, jauchigen Eiters zeigt. Das deutlichste Beispiel davon sehen wir auch in unserem fünften Falle Während der 6 Tage, die der Kranke nach der Verletzung lebte, zeigten sich durchaus keine deutlichen Erscheinungen der Entzündung im luxirten rechten Schultergelenke; die Zeichen eines sehr verbreiteten Blutextravasats verwandelten sich bei ihm in eine angespannte, tief fluctuirende Geschwulst unter dem Delta-Muskel, und was fand man nach dem Tode? „Nach der Durchschneidung des Deltamuskels entleerte sich ungefähr 1 Pfund chocolatenähnlicher Jauche"; unter dem Pectoralmuskel konnte man noch die Spuren des in dieser Jauche aufgelösten Blutextravasats bemerken; die innere Fläche der Muskeln, welche diese enorme Höhle umgaben, sah zerquetscht, aufgelöst aus; aber es war keine Spur des plastischen Processes, der die Entzündung begleitet, in der Umgegend zu bemerken.

Die Bildung des Eiters aus dem Blutgerinnsel in den entzündeten Venen geschieht vom Centrum gegen die Peripherie. Zur Bestätigung dieses Satzes werde ich ein sehr interessantes Beispiel in der Krankheitsgeschichte von No. 6 erzählen (sieh unten die Bemerkung zu diesem Falle). Ich fand nach der Section ein grosses, lymphatisches, mit der innern Fläche der *ven. cav. infer.* fest verwachsenes Coagulum, und in der Mitte dieses Coaguli eine mit Eiter gefüllte Höhle (sieh die Abbildung); die Vene, welche etwas verdickt und durch dieses Gerinnsel fast ganz vollkommen verstopft war, zeigte sonst keine Spuren einer frischen Entzündung. — Mit diesem Processe der Eiterbildung in der entzündeten Vene stimmt auch die merkwürdige Erscheinung überein, dass nämlich die innere Haut des entzündeten Gefässes, die, von geronnenem Blute imbibirt, dunkelroth aussieht, nach der Auflösung des Blutgerinnsels in Eiter ihre weissliche normale Farbe wieder bekommt.

3. Das in der Höhle der entzündeten Vene gebildete Eiter vermischt sich mit dem circulirenden Blute und wird von demselben abgespült, sobald

das Blutgerinnsel an den Gränzen der Entzündung erweicht, aufgelöst und folglich der Damm zwischen dem Entzündungsheerde und der Circulation aufgehoben wird.

Kann nicht der Eintritt des Eiters in die Blutmasse bisweilen auf einem andern Wege geschehn? Das ist eine Frage, welche meines Erachtens in ätiologischer Beziehung von der grössten Wichtigkeit, zum Unglücke aber schwer zu beantworten ist. Kann nicht das Eiter, in anderen (benachbarten) Organen erzeugt, von aussen in das Venensystem eindringen? Durch Resorption, durch Imbibition, oder ungefähr so, wie die Luft eine geöffnete, entartete Vene von aussen penetriren kann? Ich sehe wol, dass 1) die Grösse der Eiterkügelchen ihrer Resorption vermittelst der Capillargefässe des Venensystems ein Hinderniss setzt, dass 2) dem einfachen Eindringen des Eiters in die Vene, das Blut, welches nach der Eröffnung der Vene fliesst und gerinnt, im Wege ist,—folglich die Imbibition allein noch den Process erklären könnte. — Ich bitte den Leser sich des zweiten Falles zu erinnern; wie sollte man da die Entstehungsart des Uebels erklären? — Der Kranke kommt mit einem *panaritium* an der Hand, und einer furchtbaren Eitersenkung unter die *fasc. palmar.* gegen den Vorderarm; die Fistelgänge werden aufgespalten. gehörige Contraaperturen gemacht, dem Eiter ist also überall Ausfluss verschafft, und die Anschwellung des Vorderarms, die Schmerzen, die Eiterung vermindern sich; doch mit einem Male bekommt der Kranke einen Frostanfall, der sich fortwährend wiederholt und siehe da! es hat sich eine schmerzhafte, teigige, täuschend fluctuirende Geschwulst am Fusse derselben Seite ausgebildet. Der Kranke stirbt und die Section zeigt die peripherische suppurative Entzündung der Fussvenen und die conischen Eiterablagerungen in der Lunge. In welcher Beziehung stand in diesem Falle die Venenentzündung am Fusse zum Panaritium, zur Eitersenkung am Vorderarme und zu den Eiterablagerungen in der Lunge? Man kann den Gang der Krankheit auf doppelte Art erklären: entweder nimmt man eine besondere Anlage, eine besondere Disposition, eine besondere *dyscrasia suppuratoria* im Körper an, oder 2) würde ich sagen, dass sich zuerst eine tiefe Zellhautentzündung an der Hand bildete, das in Folge dessen entstandene Eiter ging durch exulcerirte Venenäste in die Blutmasse über, erregte in jenen eine Entzündung und bewirkte dadurch wieder Entzündung der in der Lungensubstanz den Uebergang des venösen Bluts in das arterielle vermittelnden kleinsten Gefässe und später erst Venenentzündung am Fusse. — Es ist wahr, nach der Section fand man keine Spur der Venenentzündung am Vorderarme, aber an der Hand war die Zerstörung der organischen Gebilde schon zu weit fortgeschritten; die Muskeln, die Pascien, der Zellstoff, alles war in eine breiige, cadaverös stinkende, graue Masse verwandelt, folglich konnte die peripherische Venenentzündung der klein-

sten Venen schon nicht mehr entdeckt werden. Was aber die Fortsetzung einer solchen Entzündung nach den grösseren Venenstämmen anbetrifft, die man gewöhnlich bei der peripherischen Venenentzündung beobachtet, und die in unserem Falle fehlte, so muss ich bemerken, dass sie nicht immer zu existiren braucht. Den deutlichsten Beweis davon sehen wir an den conischen Abscessen in der Lungensubstanz; diese sind (wie wir sogleich sehen werden) auch weiter nichts als der Ausgang einer Entzündung der letzten Verästelungen der Lungenarterie, und desungeachtet findet man nach den Sectionen nie die Fortsetzung dieser Entzündung nach den grösseren Stämmen der Lungenarterie, sondern die Entzündung bleibt gewöhnlich oberflächlich zerstreut auf der äusseren Fläche der Lunge und erhält daher die conische Form. — Namentlich kann die Markhöhle der abgesägten fracturirten Knochenenden offenbar in einigen Fällen mit dem Eiter der benachbarten Theile (z. B. bei den complicirten Brüchen, nach der Amputation etc.) imprägnirt werden; das Eiter erregt in diesem Falle wahrscheinlich die Venenentzündung in der Markhöhle, die sich mit einer neuen Eitererzeugung endigt u. s. w. (siehe unten einen sehr interessanten Versuch von Dr. Karawajew).

4. Das mit dem Eiter vermischte Blut wird offenbar in seiner Beschaffenheit verändert, es wird flüssiger, bekommt etwas Reizendes, für die Organe der Circulation Fremdartiges und diese seine reizende Eigenschaft offenbart sich vorzüglich bei dem in der Lunge statt findenden Uebergange des venösen Blutes in das arterielle, oder auch beim Uebergange des arteriellen Blutes in das venöse an den peripherischen Theilen.

Die chemischen Merkmale einer solchen Veränderung des Blutes, seine *übermässige Flüssigkeit* ausgenommen, sind trüglich. Ein sehr deutliches Beispiel einer solchen Veränderung der Blutmasse sehen wir im zweiten Falle (sieh das Journal 6. Jan.); auch an Thieren ist dies ganz auffallend nach der Injection des Eiters in die Venen. — Die höchst reizende, für das organische Gewebe ganz fremdartige Wirkung des Bluts offenbart sich aber ganz vorzüglich da, wo es mit dem Capillargefässsysteme der Lunge, der drüsigen Organe, des Gehirns und der äusseren Theile in Contact kommt und es bleibt, wie es scheint, kein Organ davon ausgeschlossen. Das Charakteristische besteht in der Bildung kleiner begränzter Abscesse, die gewöhnlich von gesundem Parenchym der Organe umgeben (früher hat man sie mit den Tuberkeln verwechselt) und sehr häufig mit Eiterablagerung (unter der Form der Exsudate) in die serösen Höhlen verbunden sind; man findet dabei öfter auch die Organe selbst entzündet (z. B. den unteren Lappen der Lunge, die Schleimhaut des Darmkanals). Drei wichtige Thatsachen müssen wir uns in dem Bildungs-

processe dieser Abscesse anmerken: 1) Sehr häufig findet man in der Umgegend der Eiterablagerung der parenchymatösen Organe weder eine Exsudation des plastischen Stoffes noch eine andere Spur der Entzündung. Die serösen Häute sind in einigen, freilich seltenen Fällen so weiss und entzündungsfrei, dass, wenn man das in ihrer Höhle enthaltene Eiter wegspült, es ganz unmöglich wird dieselben von den gesunden zu unterscheiden. 2) Bisweilen (auch in seltneren Fällen) sind die Lungen von dergleichen Abscessen frei, dagegen sie in der Leber und im Gehirne zahlreich vorhanden sind. Zu dieser Kategorie gehört auch unser dritter Fall und einige Fälle von den Schädelbrüchen). 3) Das Herz bleibt gewöhnlich in normalem Zustande; man findet wohl bisweilen die Eiterablagerungen in der Muskelsubstanz derselben, die innere Fläche seiner Höhlen aber bleibt gewöhnlich von jeder Entzündung frei. Auch die grösseren Venenstämme werden nur dann entzündet gefunden, wenn sie entweder selbst *die ursprüngliche Quelle* der Entzündung bilden (wie z. B. nach der Unterbindung bei Amputationen, nach dem Aderlass etc.), oder die Entzündung verbreitet sich in ihnen nur *per continuitatem* aus kleineren Venengefässen, so dass man dieselbe deutlich nach dem Verlaufe der Gefässe verfolgen kann. — Wenn wir jetzt den Mechanism dieser Abscessbildung betrachten, so kann das nur auf zweifache Weise geschehen:

1. In der Lunge, bei der Umwandlung des mit Eiter imprägnirten venösen Bluts in das arterielle, finden die Eiterkügelchen (welche grösser als Blutkügelchen sein sollen) ein unüberwindliches Hinderniss in dem engen Lumen der Capillargefässe, bleiben hier stecken, den Quecksilberkügelchen gleich (die nach Cruveilhier und unseren Versuchen in die Cruralvene eines Hundes injicirt, immer in den Verästelungen der Lungenarterie stecken bleiben), trennen sich von der Blutmasse und bilden in einem Puncte angesammelt einen Abscess. — So weit lässt sich diese Ansicht durchführen; jetzt aber entsteht gleich eine Frage über ihre weitere Haltbarkeit; wie kommt es, dass auch das arterielle Blut nachher mit Eiter inficirt wird? Wie, dass dergleichen Eiterablagerungen nicht allein in der Lunge sondern auch im Gehirne, in der Milz, in den Nieren, sogar in den Muskeln der Extremitäten etc. vorgefunden werden? Die Lunge müsste, dieser Ansicht nach, als eine Art von Colutorium, als ein Filtrum für das inficirte Blut betrachtet werden, als ein Organ, in welchem sich die ganze Blutmasse von fremdartigen Stoffen, durch mechanische Stockung dieser Stoffe in den Capillargefässen, befreien sollte. Wir sehen aber, dass noch eine Menge Eiters in das arterielle Blut eindringt, um die Ablagerungen in entfernten Theilen zu bilden. — Ferner ist überhaupt eine mechanische Trennung der Eitermolecülen aus der Blutmasse beim Durchgange durch das Lungencapillarsystem schwer denkbar; eine solche Trennung geschieht wohl mit den Quecksilberkügelchen, die in das

Venensystem injicirt sind, aber in diesem Falle ist die ganze Mischung eine mehr mechanische, während die des Blutes mit dem Eiter so innig, so chemisch innig ist, dass die Gegenwart des Eiters sich nicht erkennen lässt, — endlich, warum in einigen, freilich seltneren Fällen die ganze mit Eiter imprägnirte Blutmasse durch die Lunge passirt, ohne eine Spur von solchen Eiterablagerungen nachzulassen, während dieselben in anderen entfernteren Organen sich in Menge zeigen (sieh. den 3. Fall pag. 20), lässt sich durch die aufgestellte Hypothese auf keine Weise erklären. — Folglich bleibt uns nichts anderes übrig, als eine

zweite Ansicht anzunehmen, welche kurz in Folgendem besteht. Die fremdartige Beschaffenheit des mit Eiter imprägnirten Blutes äussert sich beim Durchgange durch das Capillargefässsystem der Lungenarterien in Erregung einer peripherischen suppurativen Phlebitis in demselben; es bilden sich gerade nach dem Verlaufe der kleinsten Verzweigungen der Lungenarterie die partiellen Entzündungen (daher noch die conische Form derselben, die wir stets bei den Leichensectionen und nach Versuchen an Thieren gefunden haben), die bald in Eiterung übergehen; das Eiter erzeugt sich folglich hier in der Höhle der entzündeten Gefässe, ganz wie bei der Phlebitis anderer äusserer Gebilde, und wird durch das circulirende Blut abgespült und auf diese Art in das arterielle Blut übergeführt; bei der Umwandlung des arteriellen Blutes in das venöse im Parenchym der Organe, beim Contact mit den Capillargefässen, äussert sich wieder die fremdartige Beschaffenheit des imprägnirten Bluts durch neue Erregung der suppurativen peripherischen Venenentzündung.

Ob die durch Beimischung des Eiters veränderten Blutkörperchen nur mehr mechanisch (wie etwa die Quecksilberkügelchen) durch die Modification ihrer Form, vielleicht durch Vergrösserung ihres Volumens oder vielmehr durch ihre chemisch umgeänderte Beschaffenheit auf das Capillargefässsystem reizend und fremdartig wirken, bleibt für uns unbekannt, so lange wir nichts Näheres von der Art der Mischung dieser zwei Flüssigkeiten (des Eiters und Blutes) durch chemische und mikroscopische Untersuchungen erfahren werden.

Dass aber eine solche peripherische suppurative Venenentzündung in den Lungen wirklich Statt findet, dafür spricht Folgendes: 1. Der Abscessbildung in den Lungen geht offenbar die partielle Stockung des Blutes in einzelnen Capillargefässen voraus; sie äussert sich nach der Injection des Eiters in die Vene bei Hunden, was uns sehr deutlich die Versuche des Dr. Karawajew zeigten, unter der Form von Petechien, Sugillationen und erhabenen, dunkeln Flecken auf der Oberfläche der Lunge. Dieses stockende und zum Theil extravasirte Blut wirkt eben als ein sehr fremdartiger Körper sowohl auf die Gefässe, in welchen es enthalten ist, als auch auf das umgebende Parenchym, in welches es extravasirte und erregt

Entzündung und Eiterung. — Bisweilen ist die Lunge in einem grösseren Umfange angegriffen, und dann bemerkt man alle Erscheinungen der Splenisation und Hepatisation derselben.

2. In den charakteristischen conischen Lungenabscessen, wenn sie noch nicht vollkommen in eine förmliche Eiterhöhle verwandelt sind, kann man ganz deutlich mit blossen Augen die mit Blutcoagulum angefüllten Venenästchen (die Aeste der *art. pulmonal.*) verfolgen; einige dieser Aeste sind mit dem Blutgerinnsel ganz verstopft, andere wieder enthalten schon Eiter. Betrachtet man den Durchschnitt einer solchen Eiterablagerung, so sieht man die kleinen Mündungen der Gefässe, aus welchen beim Drucke mit dem Finger das Eiter ganz deutlich hervorquillt; man findet also in der Lunge ganz dieselben Erscheinungen, wie bei der peripherischen Phlebitis an den Extremitäten: die Blutgerinnung, die Eiterbildung in der Gefässhöhle und folglich den Uebertritt des Eiters in die Blutmasse. — Weil die letzten Verzweigungen der Lungenarterie in die Lungenvene übergehen, so werden natürlich die Capillargefässe dieser beiden Systeme ohne Unterschied angegriffen, und die Capillargefässe der Lungenvenen während der entzündlichen Stockung erweitert, lassen in sich auch die Bildung der Eiterkügelchen, welche grösser als die Blutkügelchen sind, zu. — Die in das Venensystem injicirten Quecksilberkügelchen wirken auf eine ähnliche Weise; ein jedes Kügelchen bildet sich einen Entzündungsheerd und später die Eiterablagerung, die den Tuberkeln sehr ähnlich ist.

Am merkwürdigsten bleibt es, dass diese fremdartige Wirkung des Blutes sich nicht eher auf die Circulationsorgane äussert als bis es in das Capillargefässsystem gelangt ist. Die innere Fläche des Herzens und der grösseren Gefässe bleibt, wie ich schon erwähnt habe, (sieh pag. 40) von den entzündlichen Erscheinungen ganz frei.

Ist endlich das Eiter einmal in das arterielle Blut übergegangen, so scheint es in einigen Fällen möglich zu sein, dass *das Eiter aus dem Blute durch die Secretionsthätigdeit einiger Organe ganz rein und ohne entzündliche Erscheinungen abgeschieden wird:* defür spricht die Beobactung, die auch von Velpeau gemacht ist, dass man bisweilen recht bedeutende Eiteransammlungen in den Gelenken findet, ohne eine Spur der Entzündung der Synovialhaut; etwas, das auch mir nach der Amputation des Unterschenkels im Obuchow'schen Hospitale einmal vorgekommen ist (sieh pag. 40), wobei ich trotz einer beträchtlichen Pyarthrose des Kniegelenkes die Synovialhaut ganz weiss gefunden habe.

Es geht aus dieser kurzen Beschreibung hervor, dass wir in dem Entwickelungsprocesse unserer Krankheit drei Heerde des Uebels unterscheiden müssen:

1. den primären Heerd der Blutinfection, und das ist eine traumatische Venenentzündung, die, möge sie in kleinern Venenverästelungen oder in grösseren Venenstämmen oder in

Knochenvenen ihren Sitz haben, sich gewöhnlich mit Eiterung endigt.

2. den secundären Eiterungsheerd; entweder in der Lunge (am häufigsten), wenn der primäre in dem grossen Venensysteme seinen Sitz hatte (in den Venen der Extremitäten, des Rumpfes, des Kopfes), oder in der Leber, in der Milz etc., wenn die primäre Entzündung sich in dem Pfortadersysteme ausbildete. (Dies geschieht auch bei den Versuchen an Thieren, wenn man das Eiter in die *ven. mesaraïca* injicirt, wie das der 26. und 31. Versuch von Dr. Karawajew zeigen). Dieses Gesetz ist übrigens einigen Ausnahmen unterworfen. Die Blutmasse, hier zum zweitenmale inficirt, bildet endlich:

3. die tertiäre Venenentzündung und Eiterablagerung, und zwar im peripherischen Capillargefässsysteme (im Gehirn, in den Extremitäten etc.). — Mit jeder neuen Bildung der Venenentzündung wird die Blutmasse von Neuem mit Eiter inficirt, daher die Entfernung des primären Eiterungsheerdes nur dann einigermassen von Nutzen sein könnte, wenn der secundäre (welcher seinen Sitz in den inneren Secretionsorganen hat) sich noch nicht ausgebildet hatte.

Die traumatische Phlebitis herrschte dieses Jahr offenbar miasmatisch in unserem Klinikum. Noch als ein wichtiges Factum muss ich mittheilen, dass, als mein Vorgänger und verehrter Lehrer, Prof. Moier, dem chirurgischen Klinikum vorstand, dieses Uebel ganz unerhört war und im Verlaufe von 5 Jahren, während welcher ich sein Klinikum besuchte, sah ich nichts Aehnliches; später, 1835, wurde ein Kranker nach dem Steinschnitte von einem starken Frostanfalle befallen, jedoch durch einige Gaben Chinins davon befreit. Bei uns zeigte sie sich zuerst im Monate März 1837; der im dritten Falle beschriebene Kranke war der erste, welcher von diesem schrecklichen Uebel ergriffen wurde; freilich sah Patient schon bei der Aufnahme in das Klinikum sehr angegriffen aus, auf seinen Wangen spielte eine gelbliche Röthe, die Zunge war belegt und er zeigte grossen Unwillen, im Klinikum bleiben zu sollen. Die Wunde sah auch schlecht aus (sieh die Krankheitsgeschichte), und die Phlebitis entwickelte sich den 5. Tag nach seiner Aufnahme; aber auffallend war es, dass der Kranke von No. 4, welcher nach der Operation gerade auf der Stelle lag, wo das Bett des Verstorbenen gestanden, schon den 2, Tag nach der Operation einen Frostanfall bekommen hatte. — Die Fälle von Phlebitis kamen immer zu Ende des Semesters vor, nachdem schon mehrere eiternde Wunden und Geschwüre behandelt wurden. Zu der Zeit, als die Phlebitis sich zum ersten Male zeigte, lag ein Kranker im Saale mit profuseiternden, stinkenden, arthritisch-rheumatischen Geschwüren des Unterschenkels; ein anderer mit einem geöffneten Psoas-Abscesse verpestete zum zweiten Male die Atmosphäre und nachdem er gestorben war, kam gerade auf die Stelle,

wo sein Bett gestanden hatte, der Kranke mit der complicirten Fractur (s. d. 1. Fall) zu liegen; zu derselben Zeit nahmen fast alle eiternden Wunden einen gangränösen Charakter an; zuerst zeigte sich die Wunde des Aneurysmatischen (mit der Unterbindung der *art. iliac. commun.* s. unten) brandig und als er deshalb aus einem Saale in den andern transportirt worden, erhielt auch dort (was bis dahin noch nicht bemerkt worden) eine Fontanelle bei dem am Kniegelenkschwamme Leidenden ein sehr schlechtes Ansehen, griff tiefer um sich und endigte mit der Abstossung des abgelagerten plastischen Stoffes. Freilich lagen mehrere andere Kranke in demselben Saale mit grossen Verwundungen, welche doch von diesem Uebel verschont blieben; aber der Einfluss der mit Eitermolecülen imprägnirten Luft auf die Entwickelung der Phlebitis lässt sich durchaus nicht läugnen. — Also die grössere Zahl der mit eiternden Wunden behafteten Kranken in demselben Raume, und die jetzt bei uns fast um das Vierfache mehr vorkommenden Operationen lassen die Entstehungsart des Uebels in unserem Klinikum erklären.

Die Fricke'schen Ansichten vom Wesen des sogenannten perniciösen Frostanfalles und eine gewisse Analogie in den Erscheinungen der Phlebitis mit denen eines perniciösen Wechselfiebers hat wohl dazu Veranlassung gegeben, dergleichen Frostanfälle (indem man sie als die Hauptsache betrachtete) mit grossen Gaben Chinin, mit Opium und Calomel zu behandeln. Soviel ich von der Wirkung dieser Mittel gesehen habe, kann ich nicht genug vor ihrer Anwendung warnen und rathen, dass man sie ganz verbannt, sobald nämlich *die Ursache des Frostschauers* deutlich zu sehen ist. Die genauere Untersuchung des ganzen Körpers des Kranken (s. pag. 35), der Wunde, der Umgegend, der Brustorgane durch Percussion und Auscultation wird bestimmt fast in allen Fällen eine Entscheidung darüber geben; nur dann, wenn trotz allem dem die Ursache des Frostes als eine *rein dynamische* anerkannt werden sollte, finde ich den Gebrauch des Chinins mit Opium, Calomel etc. als angezeigt; sogar in unseren Fällen, wo die Ursache der Frostschauer in der Venenentzündung und Eiterinfection lag, lässt sich die momentane Wirkung des Chinins auf die Verminderung der Frostanfälle keinesweges läugnen. So blieben sie im ersten Falle die ganze Woche aus, im zweiten und dritten Falle schienen sie auch in ihrer Stärke abgenommen zu haben; wirksam schien mir das Chinin auch in dem Falle mit der Unterbindung der *art. iliac. commun.* zu sein, alles das aber war sehr vorübergehend, momentan und mir schien es, dass in allen diesen Fällen die Zunge des Kranken noch trockner, die Haut noch gelber ward, die Härte des Pulses, der Durst zunahm. War das Chinin mit Opium verbunden, so verfielen sie schneller in einen soporösen Zustnnd (so z. B. im 3. Falle.) —

Ich glaube in der Behandlung dieser schrecklichen Seuche müssen wir auf alle mögliche Weise die Verbreitung der Venenentzündung und den Uebergang derselben in den Eiterungsprocess, zu verhüten suchen; die antiphlogistische Methode in ihrer ganzen Ausdehnung (NB. nur weiss ich nicht, ob die Mercurialeinreibungen hier eine rationelle Anwendung finden würden, da sie bekanntlich die Plasticität des Bluts bedeutend vermindern, und dadurch vielleicht den Ausgang der adhäsiven Venenentzündung in die suppurative befördern möchten) bleibt noch als einziges Prophylacticum gegen die furchtbare Aeusserung der allgemeinen Blutinfection. Schmerz, Spannung und teigige Anschwellung der Umgegend der verwundeten Stelle ohne andere Erscheinungen eines Pseudoerysipels; ferner der Schmerz und die bündelförmige, härtliche, nicht rothe Geschwulst nach dem Verlaufe der Vene, oder der Schmerz und ödematöse Geschwulst in der von der Verletzung entfernten Gegend — sind die wichtigsten Indicationen zur Anwendung der Antiphlogose, — sogar auch dann, wenn die Frostanfälle bereits eingetreten sind, weil, wie wir gesehen haben, dieselben nicht immer den Ausgang der Venenentzündung in Eiterung bedeuten (s. den 4. Fall). — Hat sich aber bereits die Infection der ganzen Blutmasse durch unverkennbare Kennzeichen geäussert, so thut man gewiss am besten, wenn man den Kranken der Natur überlässt und seinen Durst befriedigt, oder das unangenehme Gefühl der Kälte mit einer Tasse warmen Thees beschwichtigt.

Kann in einigen Fällen der Phlebitis die Amputation des Gliedes angezeigt sein? Wenigstens, um den primären Ansteckungsheerd zu entfernen. Sobald die ganze Blutmasse mit Eiter bereits inficirt ist, sobald sich die Eiterablagerungen in die inneren Organe gebildet haben, so ist natürlich von der Amputation nichts zu erwarten; die Amputationswunde wird keine Neigung zur Heilung zeigen und der traumatische Eingriff nur zur Verschlimmerung aller Zufälle, namentlich der Frostanfälle, dienen. Es giebt aber Fälle, wo die Entscheidung der Frage über die Anwendbarkeit der Amputation nicht so leicht ist, wie wir es sogleich in der Bemerkung zum ersten Falle sehen werden. — Ich glaube auch nicht, dass die alterirende Methode bei der Eiterinfection je nützlich sein könnte; sie wird nur den Uebergang in das colliquative Stadium beschleunigen. Cruveilhier hat zwar einigemale an Hunden beobachtet, dass sie sich nach dem Auftreten von Durchfällen wieder erholten; am Krankenbette, soviel ich weiss, hat man aber dergleichen glückliche Resultate nicht gesehen und in den Fällen, welche ich beobachtet habe, waren weder die wässerigen Durchfälle noch die profusesten Schweisse im Stande, den unvermeidlichen Ausgang des schrecklichsten Uebels auch nur im geringsten aufzuhalten (s. sogleich die Bemerkungen). — Wenn es uns erlaubt wäre, von der Wirkung irgend eines Mittels irgend einen sicheren Schluss *a priori* zu ziehen, so

würde ich vielleicht für die Transfusion des Blutes stimmen. Wenn sie in einigen Fällen nach einem starken Blutverluste als angezeigt betractet wird, so sehe ich nicht ein, warum ihre Anwendung bei der Infection der ganzen Blutmasse weniger rationell sein sollte.

Einzelne Bemerkungen.

Zum ersten Falle. 1. Die Wunde sah nach mehreren Frostanfällen noch immer gut aus, das Eiter war consistent, die Granulationen röthlich und derb, — das ist also eine Ausnahme von der allgemeinen Regel. 2. Die Venenentzündung begann hier in dem Knochenkanale, dies diagnosticirte ich an dem Krankenbette schon nach dem zweiten Frostanfalle aus Folgendem: 1) bei der genauen Untersuchung der ganzen oberen Extremität zeigte sich keine Spur der Phlebitis in den oberflächlichen Venen; das Glied war weder angeschwollen noch schmerzhaft, also gerade das Gegentheil von demjenigen, was wir im zweiten Falle am Fusse bemerkten. 2) Weil der Frostanfall hier nach einer Knochenverletzung eintrat. Die Fractur war sehr schräg und man fühlte jetzt bei der Untersuchung der Wunden mit der Sonde und dem Finger den Knochen vom *periost.* entblösst, spitzig und mit einer Eiterhöhle umgeben. — Mein erster Gedanke nach dieser Diagnose war, die erste Quelle der allgemeinen Infection an den afficirten Knochen zu entfernen, und die allgemeinen Erscheinungen zeigten mir, dass die Entzündung des Markkanals schon bereits in Eiterung übergegangen war; — aber wie sollte man die Gränzen der Knochenaffection bestimmen? Ich glaubte, dass gerade die Stelle, wo die Entblössung des obern Fragments des Knochens vom periosteum aufhörte, auch genau die Gränzen der Affectiou der Markhöhle bezeichnete; weshalb ich dieses glaubte, ist gewiss Jedem klar. Selbst auf den Fall, dass ich das Eiter etc. noch höher gefunden hätte, bewaffnete ich mich mit dem Glüheisen. Ich wandte es auch in der That an, um die vereiterte Stelle zu zerstören und in dem Markkanale eine neue plastische Entzündung zu erregen. Ich war nach diesem traumatischen Eingriffe auf einen Frostanfall vorbereitet und er trat auch wirklich ein. — 3. Der verführerische Name „perniciöser Frostanfall“ welcher auch wirklich Jedem, der das furchtbare Uebel am Krankenbette beobachtet, als etwas Hauptsächliches erscheinen wird, hat mich in diesem Falle mit einer eitlen Hoffnung getröstet. (Wie oft führt nicht ein unseren Sinnen sehr auffallendes Sympton den Begriff von dem wahren Grunde des Uebels irre!) — Als nämlich nach der Entfernung des Knochens nach einem anhaltenden China- oder Chinin-Gebrauche etc. die Frostanfälle während 9 ganzer Tage nicht erschienen, glaubte ich schon an die Möglichkeit den Kranken herzustellen! Ich betrachtete seinen fieberhaften

Zustand, sein verfallenes Ansehen, die Durchfälle, die trockene, belegte Zunge — nur als Folgen einer Hektik, nur als Resultate der stark eiternden Wunde — und habe ihm die Amputation vorgeschlagen. — Jetzt, da ich aus meinen Versuchen an Thieren, aus anderen Beobachtungen am Krankenbette um etwas klüger geworden bin, jetzt, da ich weiss, dass der Frostanfall nur ein schreckliches Symptom einer noch schrecklicheren Seuche ist,—jetzt würde ich es für das höchste Unrecht halten, einem Kranken einen solchen Vorschlag, zu machen.— Die Frostanfälle hörten freilich auf; aber die ganze Gruppe der Erscheinungen, welche von dem trefflichen Assistenten des chirurgischen Klinikums, Hrn. Dr. v. Kieter in der Krankheitsgeschichte von Tage zu Tage (vom 16. Novbr. bis zum 24. und gewiss nicht ohne Interesse uud Nutzen für junge Wundärzte) geschildert wurde, deutete offenbar auf die Infection der Blutmasse, — besonders wird dies demjenigen klar, der die Thiere nach der Injection des Eiters in die Venen beobachtete. — 4. Könnte unsere Behandlungsart der complicirten Fractur in diesem Falle als eine Ursache der Knochenphlebitis beschuldigt werden? Das Expulsiv-Pflasterverband haben wir erst 8 Tage nach der Verletzung, nachdem die entzündliche Spannung nachgelassen und wir mehrere bedeutende Fistelgänge gespalten hatten, angelegt; wir nahmen ihm täglich ab, der Kranke befand sich ganz gut, der verletzte Arm lag sehr bequem und verursachte ihm nach der Anlegung des Verbandes nicht den geringsten Schmerz. Ich erlaubte ihm absichtlich umherzugehen, um dadurch die Nachtheile der Hospitalluft mit der sitzenden Lebensart verbunden, soviel als möglich zu entfernen. Ich glaube also nicht, dass der Verband auch das Geringste zur Entwickelung der Plhebitis beigetragen hatte. Die Nähe eines Kranken, welcher, an der Spondylarthrocace leidend, mit geöffnetem Congestions-Abscesse daniederlag und den ganzen Saal verpestete, hat gewiss am meisten die Entstehung des Uebels begünstigt. 5. Endlich, besonders merkwürdig war bei diesem Kranken der Umstand, dass man nach dem Tode eine Fissur der Gelenkhöhle des Schulterblatts durch die Wurzel des *proc. coracoid.* bis in die *foss. supraspinat.* entdeckte, während wir am Lebenden keine einzige Erscheinung bemerkt hatten, welche eine solche Verletzung nur einigermassen andeuten konnte. Die beschädigte Knochenfläche war schon ihres Knorpels beraubt; der *proc. coracoid.* lag fast ganz abgetrennt, vom Eiter umgeben; die Kapsel war mit Eiter gefüllt und trotz allem dem war die äussere Form des Schultergelenkes während der ganzen Krankheit gar nicht verändert. Der Kranke klagte nicht über den geringsten Schmerz in demselben; die Bewegungen, welche man bei jeder Veränderung des Verbandes der Schulter mittheilte, waren leicht und auch ohne Schmerzen ausführbar. Zuerst schien mir bei der oberflächlichen Untersuchung des Gelenkes, dass dies keine Fissur sei, sondern eine Zerstörung

durch exulcerative Resorption, welche gewöhnlich die Eiteransammlungen in den Gelenkhöhlen begleitet; Hr. Dr. v. Kieter aber machte mich auf die regelmässige Form der Fissur und auf ihre haarförmige Fortsetzung in die *foss. supraspin.* aufmerksam. Die Entstehung des Risses, welche später freilich durch den gesagten krankhaften Process vergrössert war, kann man auf keine andere Weise erklären als durch den Gegenstoss während des Falles, mit dem Kopfe des Oberarmbeins gegen die *cavit. glenoid.* — Es bleibt also dabei ganz sonderbar, dass die Beweglichkeit des Schultergelenks etc. vom Anfange der Verletzung an so wenig behindert war. Dies kann vielleicht nur durch die grosse Torpidität des Individuums, welche sich bei mancher Gelegenheit während seiner Behandlung offenbarte, erklärt werden.

Zum zweiten Falle. Hier habe ich noch zu dem, was ich schon oben (sieh pag. 38.) gesagt habe, nur zu bemerken, wie sich die Eitersenkungen an der Hand und Volarfläche des Vorderarms gebildet haben. — Das Eiter bildete sich zuerst in der Synovialscheide der Sehne des *musc. flex. long. pollic.*, senkte sich von hier unter das *lig. carp. volar.;* die Entzündung verbreitete sich auch über die Synovialscheiden der anderen Flexorsehnen, endigte auch hier mit Eiterung, und so bildete sich eine Eitersenkung *hinter den Sehnen* der Flexoren (also zwischen diesen und dem *musc. pronator. quadrat.*) auf die Volarfläche des Vorderarmes, folglich die ganze Masse der Flexoren, die Fascien, die Gefässe des Vorderarms wurden durch diese Eitersammlung in die Höhe gehoben; daher es jetzt nicht schwer zu erklären ist, weshalb nur beim starken Drucke auf die Volarfläche des Vorderarms das Eiter aus der Oeffnung am Ballen des Daumens hervorkam. — Die angespannte, ödematöse Geschwulst des Vorderarms (namentlich der Volarfläche) ohne besondere Schmerzen, ohne ein Pseudoerysipel; diese furchtbare Ausdehnung der Eitersenkung in einer so kurzen Zeit (in 2 Wochen) und das verfallene Aussehen des Kranken deuteten wohl auf ein wichtigeres Leiden als ein gewöhnliches Panaritium. — Es war hier nicht so leicht, von der Volarfläche des Vorderarms auf den Heerd der Eiteransammlung zu kommen: man musste die Fascia an der Stelle durchschneiden, wo die *art. radial.* verläuft und trotz dem verbargen die Flexorsehnen den eigentlichen Heerd des Eiters. Nur die Durchschneidung des *ligam. carp. volar.* (welches wie eine aponeurotische Oeffnung im Bruchschnitte unter dem Messer knisterte) war im Stande, dem Eiter einen freien Ausfluss nach aussen zu verschaffen, — dies geschah aber mit der Durchschneidung eines bedeutenden Astes des *ram. volar. superfic.*, — ich fürchte übrigens dergleichen Hämorrhagien bei der Spaltung der Fistelgänge nicht — bis jetzt wenigstens gelang es mir immer die Blutung entweder durch die Ligatur oder, was häufiger der Fall war, durch die Tamponade ohne weiteres zu

stillen; in unserem Falle war freilich die Ligatur etwas schwierig anzulegen, weil die benachbarten Theile angeschwollen waren; die Tamponade aber mit *agaricus* genügte den Blutfluss sogar aus dem *arc. volar.* zu hemmen (einen ähnlichen Fall s. im ersten Jahrgange der Annalen p. 358). Die Verbesserung im örtlichen Zustande des Kranken war nach diesen Einschnitten und nach der Blutung schon am andern Tage auffallend; die Geschwulst, die Schmerzen, der Eiterausfluss nahmen ab, bald aber stellten sich, wie die Krankheitsgeschichte sagt, 2 Frostanfälle ein; der erste dieser Anfälle war so leicht und so wenig dem einer suppurativen Phlebitis ähnlich, dass ich glaubte, es zuerst mit dem gewöhnlichen traumatischen Froste zu thun zu haben; leider erkannte ich nur zu bald meine Täuschung. — Es ist nicht zu verkennen, dass die Einschnitte in diesem Falle als eine veranlassende Ursache zur Entwickelung der Phlebitis dienten, aber wie? Entweder dadurch, dass durch sie die Eitersecretion am Vorderarme plötzlich unterdrückt wurde, oder was mir wahrscheinlicher erscheint (siehe oben) die Einschnitte dienten hier nur dazu, die Aeusserungen der schon vorhandenen Blutinfection von Eiter durch die Erregung der traumatischen Reaction zu beschleunigen. — Man musste offenbar bei diesem Kranken entweder gar nichts thun und darauf warten, bis die Erscheinungen der Eiterinfection sich spontan entwickelten, oder die tiefsten Einschnitte wagen, um auf den Heerd des Uebels zu kommen. Mir schien die Rettung des Gliedes nur durch die Spaltung des sehnigen Eiterkanals (des *ligam. carp. volar.*) möglich; eine Verbesserung des örtlichen Zustandes hat auch diese meine Meinung bestätigt, und ich bin überzeugt, dass bei einer besseren Constitution (wenn überhaupt bei einer solchen eine solche Vereiterung möglich wäre) mein Curplan auch ganz vollkommen gelungen wäre.

Die weiteren Bemerkungen zum 4. Falle siehe in der Abtheilung von den Afterproducten. Folgende 2 Fälle führe ich zur Bestätigung des in pag. 36. 2. und p. 37. Gesagten an.

Sechster Fall. Bedeutende Eiterhöhle am untern Theile des Oberschenkels. Caries des Oberschenkelbeins, danach erfolgter Bruch des Knochens in dieser Stelle. Amputation. Ligatur der *V. Cruralis.* Phlebitis. Tod. — Dieser Fall wurde in meiner Abwesenheit beobachtet. — Jaak aus Joë, ehstnischer Knabe, 13 Jahre alt, kam am 7. Mai 1838 in das chirurgische Clinicum, seines erkrankten rechten Kniees wegen. — Das Knie, so wie der ganze Oberschenkel hatte einen bedeutenden Umfang, beide waren stark gespannt, im höchsten Grade schmerzhaft; das Knie sah blutroth aus. Die Geschwulst begränzte sich am unteren Theile des Kniees, der Gränze der Kapsel entsprechend; von hier begann ein Oedem des ganzen Unterschenkels, das mit bedeutend gespannter Haut, obgleich von

nicht sehr grossem Umfange, verbunden war. Trotz der Spannung war dennoch an der innern Seite des Knies und auf der vordern Fläche des Oberschenkels Fluctuation fühlbar. Befragt über das Entstehen des Uebels, erzählte der Kranke, dass er vor 7 Wochen von einem Wurfe mit einem Ziegelsteine am Knie getroffen sei, sich aber noch eine Woche nachher ganz gut habe bewegen können, worauf endlich der Theil zu schwellen angefangen und allmälig den jetzigen Zustand erreicht habe. Patient hat ein elendes Ansehen, konnte nicht gehen und war mit einem Kopfgrinde behaftet.

Den 7ten Mai. Das rechte Knie und der rechte Oberschenkel sind geschwollen, sehr dick, die Haut am Knie blauroth, sehr gespannt, die Haut des Unterschenkels glatt, weiss ödematös, Fluctuation an der inneren Seite des Kniees besonders deutlich, übrigens auch im Oberschenkel fühlbar. Ein Einstich mit dem *bistouri* an der innern Seite des Kniees von ½" Tiefe lässt bis 3 ℔. eines gelben, theils auch röthlichen oder chocolatefarbigen Flüssigkeit auslaufen, die einen faden Geruch hat und mit Stücken abgestorbenen Zellstoffe vermischt war. Erleichterung des Kranken nach dem Einstiche, kalte Eisumschläge auf das Knie, nachher heftige Schmerzen in demselben und im Oberschenkel.

Den 8ten Mai. Etwas Flüssigkeit war aus der gemachten Oeffnung ausgelaufen, die Geschwulst des kranken Theiles stets noch bedeutend; kalte Umschläge auf denselben. Mit der Sonde geht man hinauf bis zur Mitte des Oberschenkels, aber dabei sehr in die Tiefe, unter oder wenigstens zwischen die Muskeln.

Den 9ten Mai. Es war etwas röthliches Eiter ausgelaufen. Man findet mit der Sonde den Gang sich hinauf und in die Tiefe erstrecken; man bringt ein mässig gekrümmters, langen Troiquart hinein und stösst die Spitze durch und erweitert die Oeffnung; es läuft eine grosse Menge rothen Eiters heraus, gemischt mit grossen Stücken abgestorbenen Zellstoffs. Der hineingebrachte Finger entdeckt eine geräumige Höhle; sie erstrecket sich nach innen sehr weit hin, und man findet hier kaum ihren Grund mit dem Finger; sie geht gleichfalls nach oben und nach aussen; übrigens fühlt man ganz deutlich mit dem Finger den Knochen sogleich beim Hineingehen in diese Höhle.

Den 10ten Mai. Das Oedem des Unterschenkels ist ganz verschwunden; aus der Höhle läuft heute beim Drucke eine grosse Menge röthlichen Eiters aus; die Geschwulst des Oberschenkels sinkt mit der Entleerung merklich zusammen.

Den 12ten Mai. Gestern und heute lief theils rothes, theils gelbes Eiter heraus, welches sehr übel riecht; der Unterschenkel ohne Oedem, der Oberschenkel weich; die *patell.* tritt mehr hervor, schmerzt aber sehr; 12 Blutigel an sie.

Den 15ten Mai. Die Eitersecretion aus der Höhle ist theils gelb theils röthlich, sehr stinkend; der Schmerz im

Knie bedeutend, das Knie sehr heiss, roth, hervortretend; grosse Magerkeit, Schwäche und elendes Aussehen; Umschläge von kaltem Wasser auf das Kuie.

Den 18ten Mai. Ein Knochen (scheinbar die *patell.* oder der innere *cond.*) von Caries ergriffen, ragt aus der Haut hervor; das Knie ist von vorne nach hinten breiter als sonst, es scheint eine Luxation des Unterschenkels nach hinten, entstanden zu sein, wobei die *patell.* spitz vorsteht und das Gelenk halb flectirt ist; (vergl. gleich unten 19. Mai) die Eiterung stark, sehr übel riechend; heftiger Schmerz im Knie, grosse Schwäche und Magerkeit. Amputation gleich unter dem *trochant. min.*; man machte den Zirkelschnitt durch die Haut, präparirte sie los, schneidet an ihrer Gränze durch das Fleisch bis zum Knochen und mit noch einem Schnitte löst man das letzte am Knochen hängende Fleisch. Die Blutung ist nicht stark, 7 Arterien und die *ven. crur.* sind unterbunden; die Haut, mit 7 Heften geheftet, bildet eine Naht von oben nach unten. Von der Eiter enthaltenden Höhle ist nichts im Stumpfe enthalten; man legt einige Pflasterstreifen quer über die Naht, darauf Charpie und Compression-Binde. — *Decubitus* auf dem *troch. maj.* desselben Beines; *ung. tannin.* darauf.

Den 19ten Mai. Die vorige Nacht verging ruhig; der Kranke hat geringe Schmerzen im Stumpfe; Blutung ist nicht eingetreten, der Puls schnell, Trockenheit der Zunge, Hitze, ausgebreiteter Herzschlag, Aderlass von 4 ℥, das Blut ist sehr blass und dünn. ½ ʒ *nitr.* auf 2 ℔. Wasser. Der amputirte Oberschenkel zeigt Folgendes: das hervorragende Stück am Knie ist nicht die *patella*, nicht der *condyl.*, sondern *es ist eine quere Fractur des cariösen Oberschenkels* gleich über dem *condyl.* und das obere Bruchstück hat sich auf das untere flach aufgelegt, das vorragende Ende des oberen Fragments ist cariös, ferner zeigen sich nekrotische Stellen des Oberschenkels und dann wieder kariöse; dieses ganze obere Fragment beinahe bis zur Amputationsstelle ist von einer Höhle umgeben, deren Wände blauschwarz sind und ein chocolatenfarbiges Eiter enthalten; hie und da verbinden blauschwarze Bündel Zellgewebe die Wände mit dem Knochen, welcher auf vielen Stellen kein *periost.* hat. Das Innere des Oberschenkelknochens enthält grünliches Eiter. Die Kapsel und *patell.* und der untere Theil des *condyl.* sind ganz gesund, enthalten nicht Eiter; nur der obere Theil des unteren Fragments ist erweicht, das Innere desselben normal, die Bänder alle erhalten.

Den 20sten Mai. ʒβ *nitr.* in ℥vj *dec. alth.* verordnet; der Puls 110, Trockenheit der Zunge, wenig Schmerz im Stumpfe.

Den 21sten Mai. Vorige Nacht um 3 Uhr trat ein *Frost*, Hitze und Schweiss ein, der sich heute Abend um 6 Uhr wiederholte; der Puls war heute Morgen 80, Nachmittags bedeutend schneller. Aderlass von ℥vj, die Auflösung von

nitr. wird fortgesetzt, Schmerzen im Stumpfe, sonst keine; Verfall des Gesichts nicht zu bemerken.

Den 22sten Mai. Kein Fieber, ruhiger Schlaf, Puls 90, kein Schmerz im Stumpfe; das Blut hat viel klares, farbloses *serum*, einen kleinen Kuchen ohne *crusta*.

Den 23sten Mai. Der Verband wird zum erstenmal erneuert. Im Stumpfe ist gar keine Entzündung; die Ränder liegen dicht an einander, beim Drucke läuft zwischen den Rändern viel gelbgrünes stinkendes Eiter aus: das untere Heft wird entfernt, um dem Eiter besseren Ausfluss zu geben. Man bedeckt die Wunde mit Cerat und umgiebt den Stumpf mit leichter Compression.

Den 25sten Mai. Gestern Nachmittag um 3 Uhr war ein Frost mit darauf folgender Hitze, dann um 10 Uhr Abends, heute Morgen um 3 Uhr wieder; der Frost hält ¼ — ½ Stunde an, die Hitze länger. Der Stumpf ist ohne Entzündung, die Eiterung stark, übel riechend; die Ränder der Wunde haben sich nirgends geschlossen. Chinadecoct mit *liq. anodyn.* und Umschläge von *spec. aromat.* auf den Stumpf.

Den 28sten Mai. Die Frostanfälle haben aufgehört, die Nacht wurde in Träumen und lauten Phantasieen zugebracht; Morgens etwas Schlaf, grosse Mattigkeit, bleiche, glatte, trockene Zunge, schwarzer Ueberzug der Zähne, Trockenheit der Lippen, sehr erschwerte Sprache; Puls bis 130, Schmerz in allen Gliedern. Die Eiterung am Stumpfe stark, keine Adhäsionen; der Knochen ist auf eine Länge von 1 Zoll des *periost.* entblösst. Die Haut schlaff, blass. Bewusstlosigkeit. Decubitus auf dem *trochanter.* Umschläge von *aq. oxymuriat.* darauf, innerlich Chinadecoct und Pulver mit Chinin und Opium. Nachmittags beständiger Schlaf mit unzusammenhängenden Reden. Ruhiger Tod um 2¼ Uhr Nachmittags.

Die Section, 28 Stunden nach dem Tode. Grosse Magerkeit des ganzen Körpers, auf dem Kopfe Grind und selbst auf der rechten Wange einige favi. Das Hirn ist etwas Gefässreicher als sonst, in der Mitte der rechten Hälfte des kleinen Gehirns ist eine erweichte Stelle von der Grösse einer Haselnuss. — Die Brusthöhle enthält einige Unzen eines rothen *serums*; die rechte Lunge ist durch alte Pseudomembranen mit dem Zwerchfelle und der seitlichen und hinteren Wand des Brustkastens fest verwachsen; am seitlichen oberen Theile der rechten Lunge sind diese Adhärenzen jedoch neu, gallertartig, gelbröthlich; die rechte Lunge gesund, blass, der untere Lappen derselben dunkelroth, crepitirt weniger, ist härter, enthält einige Eiterablagerungen von der Grösse einer Erbse und von noch geringerem Umfange; diese befinden sich um ein Lungengefäss herum gelagert; einige derselben sind an der Oberfläche des untern Lappens sichtbar. Die linke Lunge gesund, in ihrer ganzen Ausdehnung mit den Rippen verwachsen, der untere Lappen zeigt dieselben Erscheinungen wie der der andern Seite, enthält

aber weniger Eiterablagerungen, welche zum Theil in kleinen Gefässen liegen, bei deren Durchschneidung sie sichtbar werden. Der Herzbeutel enthält ℥j gelbes, klares Serum. Die linke Herzhälfte leer und blass, die rechte eben so, die grossen ausgehenden Gefässe gesund. Die Milz dunkelroth, sehr weich. Die Bauchspeicheldrüse gesund. Der Magen an einigen Stellen etwas geröthet, die Därme ohne entzündliche Erscheinungen, nur hier und da etwas Injection; auf einer Stelle ein ganz kleines flaches Geschwür mit hellrothem Hofe; der Quergrimmdarm sehr eng. Die Galle sehr dunkel und dick, in mässiger Menge. Der Knochen des Stumpfs auf einer Länge von 1 Zoll vom *periost.* entblösst, sonst gesund; das Hüftgelenk gleichfalls normal. Zwischen dem Knochen und der Haut des Stumpfs ist eine Höhle, die mit einer dunkelgrünen weichen Masse ausgekleidet ist. Die *art. crural.* hat am Ende einen ½ Zoll langen rothen Pfropf, es fehlt aber ein äusseres lymphatisches Coagulum; die Stelle der Ligatur ist noch sichtbar, zum Theil jedoch in eine dunkelgrüne Masse umgewandelt; unter der Ligaturstelle ist das übrig bleibende Stück der Arterie von 2‴ Länge ganz gesund, die innere Haut ist nur in der Gegend des Pfropfs etwas röthlich. Die Höhle der Vene ist bis zur Bildung der *cav. infer.* mit einer schieferfarbenen, weichen, leicht abzukratzenden Blutmasse überzogen, oder die innere Haut hat sich vielmehr in diese verwandelt; zum Theil liegen grüngelbe Stücke und etwas dunkel braunrothe Flüssigkeit in ihr, das Ende ist fest; die anderen Unterbindungsfäden halten noch. Die anderen Blutgefässe derselben und der andern Seite sind ganz gesund. Folgender Fall ist besonders wegen der Autopsie interessant.

Siebenter Fall. *Arthropyosis externa* des Kniegelenks mit der Entartung desselben. Amputation. Tod. — Vollkommene Verschliessung der *V. Cava inferior* durch das lymphatische Coagulum. Eine Eiterhöhle in diesem Coagulum. — Trina Jerlach, 70 Jahre alt, aus der Stadt, suchte in Folge eines Leidens ihres rechten Unterschenkels und Kniegelenks Hülfe in unserer Anstalt. Bei der Untersuchung fiel zuerst die bedeutende Geschwulst des Kniees in die Augen. Diese Geschwulst nahm das ganze Gelenk ein; die Gruben um dasselbe hatten sich verloren, die *condyl. oss. fem.* waren als vergrössert durchzufühlen und auch als solche sichtbar, die *patella* war gehoben und nicht verschiebbar, die Geschwulst an sich hart, unter und zu beiden Seiten der *patel.* fühlte man eine tiefe, aber nicht sehr deutlich ausgesprochene Fluctuation; Schmerzen empfand die Patientin beim Drucke auf die *patel.* und auf die *condyl.*; des Abends steigerten sich dieselben. Die Haut über dem Knie war stark glänzend weiss, liess deutlich die Venen durchschimmern, war angespannt und wenig verschiebbar. — Ueber dem Gelenke und bis ungefähr zum 2. Drittheile des Oberschen-

kels und mehr nach aussen, bemerkte man eine andere und in den weichen Theilen sitzende Geschwulst, von etwas röthlicher Farbe und Schmerzen beim Drucke auf dieselbe, wobei man auch eine tiefe und ausgebreitete Fluctuation fühlte. — In der Kniekehle fand sich eine Oeffnung, aus welcher beim Drucke auf die Wade Eiter entleert wurde; die eingeführte Sonde fand in grosser Ausbreitung die Hautdecke der Wade von den darunter liegenden Theilen abgetrennt; die Haut selbst fühlte sich auf der Wade an mehren Stellen härtlich, knotig an, und war an diesen auch schmerzhafter beim Drucke; dabei war der Unterschenkel wenig dicker, als der gesunde. Die ganze Extremität war stark flectirt. Am Fusse selbst fand sich ein starkes Oedem. Die Alte sah angegriffen aus, sonst alle Functionen ungestört.

Die Anamnese ergab Folgendes. Vor ungefähr 5 Wochen (später ergab sich übrigens, dass sie schon seit einigen Monaten leidend war), hatte sich ohne Mitwirkung einer äussern Ursache vom Fussgelenke bis über das Knie eine bedeutende und sich rasch entwickelnde Geschwulst eingestellt, welche die Alte zwang sogleich das Bett zu hüten. Die Schmerzen dabei waren heftig, die Extremität flectirt; mehr wusste sie nicht anzugeben, als dass sie gegen die Geschwulst und die Schmerzen Theer gebraucht hatte. — Vor 3 Wochen ungefähr kam die Geschwulst in der Kniekehle unter Entleerung einer bedeutenden Menge Eiters, zum Aufbruche; die Geschwulst fiel zwar, die Schmerzen liessen aber nur in geringem Grade nach und exacerbirten Abends, die Extremität blieb flectirt, und die Geschwulst des Kniees selbst und über demselben wich nicht; weder beim Beginne noch beim Abfall der Geschwulst hatte die Patientin Fieber bemerkt. Gichtische und rheumatische Beschwerden hatten sie nicht heimgesucht.

Den 17ten Mai. Heute wurden Contraaperturen gemacht und durch die Fistelgänge 3 Haarseile gezogen: eins aus der Kniekehle bis zum Anfange der Wölbung der Wade, das zweite von da bis über die Mitte der Wade, wo der aus der Kniekehle anfangende Fistelgang sich endigte, das dritte schräg aus der Kniekehle nach der innern und unteren Seite des Unterschenkels. — Breiumschlag.

Den 18ten Mai. *Rec.: cort. chin.* ʒβ *lich. island. abamarit. liber.* ʒjj *coq. c. aq. font. sub. fin. coct. adde rad. cal. arom.* ʒij *ad colat.* ʒvj *adde syrup. S.* ʒj *M. D. S.* 2stündl. 1 Esslöffel. — 10 Blutigel an das Knie. Die Fisteln wurden mit Calmus- und Chamillen-Infusum ausgespritzt.

Den 20sten Mai. Auf der ganzen Kniewölbung fühlt man Fluctuation, und an der Kniekehle gehen die verschiedenartigsten Fistelgänge, nicht nur in die Länge nach dem Ober- und besonders dem Unterschenkel hin, sondern auch transversal. Am Kreuze fing Decubitus an. Die Kranke sah elend aus, fühlte sich sehr matt und fieberte schwach. Das kranke Bein war ödematös, besonders am Oberschenkel. Es wurde daher die Amputation beschlossen und auf Morgen festgesetzt.

Den 21sten Mai. Heute wurde der Oberschenkel in seiner Mitte amputirt. Beim Schnitte durch die Hautdecke floss viel infiltrirtes Wasser aus derselben, die Blutung war gering und nur 4 Gefässe brauchten unterbunden zu werden. Um den Stumpf wurde eine Expulsivbinde angelegt, die Wunde mit Heftpflasterstreifen in eine Längenspalte zusammengezogen. Die Kranke hielt die Operation sehr gut aus. Schon wenige Stunden darauf genoss sie einen süssen Schlaf und konnte auch fast die ganze Nacht besser schlafen, als bisher. Sie fühlte weder Schmerzen im Stumpfe, noch trat Nachblutung ein; der Verband wurde nur durch das hervorquillende Serum etwas feucht.

Den 22sten Mai. *Rec.: aq. oxymur.* ℥β *dec. hord. ℳ.* jj *D. S.* Zum Getränk. Verband bleibt stehn.

Den 23sten Mai. Am Kreuze eine flache Excoriation mit gerötheter Umgebung. — *Rec. extr. chin.* ʒjβ *aq. menth. pip.* ʒβ *aq. s.* ℥jv *syrup. s.* ℥j *S.* 2stündl. 1 Esslöffel. — *Ung. tannin.* auf die excoriirte Stelle am Kreuze.

Den 24sten Mai. Der Verband wurde vorsichtig erneuert: die Wunde war nicht *per primam* geheilt, allein die Hauträndер hafteten an den meisten Stellen an einander; die bloss liegenden Schnittstellen waren blassröthlich. — Allgemeinbefinden gut, Puls gegen 100, weich, Zunge rein und feucht. Chinadecoct.

Den 25sten Mai. Die untere, offen stehende Hälfte der Wunde hat ein bleiches schmutziges Aussehen.

Den 26sten Mai. Die Wunde sieht sehr leblos aus. Die Hauträndер des obern Theils derselben lassen von einander. — Die Kranke nimmt sich sehr matt aus, der Puls 120, weich und klein. Die Zunge rein und feucht. Der Decubitus verbreitet sich täglich mehr. *Rec.: cort. chin.* ℥β *lich. island.* ʒjj *ad. dec.* ℥vj *extr. chin.* ʒjβ *acid. phosph.* ʒj *syrup. aurant.* ℥jβ. — *Rec.: cort. chin.* ʒx *flor. chamom.* ℥j *rad. calam.* ℥vj *ad infus.* ℥xvj *adde tr. myr.* ʒβ. *S.* Einspritzung. Die Wunde mit rothem Präcipitat bestreut.

Den 28sten Mai. Grosse Hinfälligkeit. Puls 120—130, klein. Nachts unruhige Träume. Es hat sich am Stumpfe eine dicke graue Präcipitatkruste gebildet. — Die Umgegend des Decubitus ist teigig und lässt Crepitation fühlen. *Rec.: rad. valer.* ʒβ *ad infus.* ℥vj *aeth. sulph.* ʒj *syrup. s.* ℥j. Abends: *Rec. camph. mosch.* āā *gr.* j *sacch. alb. gr.* x. — *Cataplasma effervescens.* Carottenbrei auf den Decubitus.

Den 29sten Mai. Die Schwäche und Abnahme der Kräfte deutlicher. Die Amputationswunde äusserst leblos. — Der Decubitus so schlecht, wie gestern. — Puls 120, leer, fadenförmig.

Den 30sten Mai. Heute Morgen erwachte sie mit Klage über Beschwerden beim Athmen: es war die eintretende Lungenlähmung; um 3 Uhr Nachmittags erfolgte der Tod.

Section am 31sten Mai. Der Decubitus: die Haut an der Basis des Kreuzbeins war auf einer 2—3″ im Durchmesser haltenden Stelle brandig und geschwürig; allein in der Tiefe war nicht nur diese Stelle sondern noch ein 2—3″ breiter Hof ergriffen: es zeigte sich hier durchweg das Zellgewebe ödematös und wie ein wahrer Eiterschwamm degenerirt, zum Theil nur über der Fascie, zum Theil schon unter derselben; die Muskelfibern des *m. glut. max.* erweicht, und der interstitielle Zellttoff stark ödematös.

Der Stumpf: das vorragende Knochenende war bereits überzogen von einer dünnen Schichte bleicher Granulation; das *periost.* war noch ziemlich fest verbunden mit dem Knochen; der seiner Länge nach durchsägte Knochen zeigte im Knochenmarke einige fast hellrothe Stellen, namentlich gegen das abgesägte Ende hin, — wohl mehr Folgen eines entzündlich-plastischen Processes, als Zeichen extravasirten Blutes. — Der ganze Stumpf war stark ödematös. Die Amputationswunde zum Theil an einigen Stellen bleiche Granulation zeigend. — Die *art. crural.* war an ihrem durchschnittenen Ende schon obliterirt, die Ligatur sass noch fest und der von ihr abgeschnürte Zipfel zeigte die Arterienhäute in denselben exulcerirt. Die innere Haut der Arterie, — die einen geschlängelten Verlauf hatte — war mit Querrunzeln und einzelneu harten Punkten, als Zeichen anfangender Ossification bedeckt, übrigens nicht geröthet; gegen das obliterirte Ende hin sass ein 1 Zoll langes Coagulum an der Arterienhaut fest, dessen vorderes Ende ein plastisches Ansehen zeigte, und mit der inneren Fläche der Arterienhaut verwachsen war. — Die *ven. crur.* hatte eine offene Mündung, an derselben ein schwaches Blutcoagulum, und in der Nähe des *ligam. Poupart.* ein härteres, lymphatisches, der innern Wandung adhärirendes. — Die *v. iliac. comm.* war, besonders bei ihrem Uebergange in die *v. cav. infer.*, stark verengt, und hatte dort nur die Dicke eines Rabenkiels; sie war mit ähnlichem lymphatischen Coagulum gefüllt. In der *Vena cava. infer.* befand sich ein 4—5″ langes, fingerdickes, hartes, lymphatisches Coagulum, mit seinem oberen Ende an 2 Stellen mit der innern Venenhaut verwachsen. Im untern Ende dieses Coagulums war eine geschlossene, ganz mit Eiter gefüllte haselnussgrosse *Höhle*, das Coagulum bestand deutlich aus 2 Substanzen: einer äussern, weissen Rindensubstanz und einer innern, graulichen, körnigen, dem Häringsroggen ähnlichen. Die innere Venenhaut zeigte keine Spur der Entzündung und nirgends Eiter. — Im Unterleibe war einige seröse Flüssigkeit. Der Darmkanal dünn und bleich. Die Leber, Milz, Nieren normal. — Brusthöhle. Die rechte Lunge war an ihrer ganzen Oberfläche stark verwachsen, der untere

Lappen durchweg roth hepatisirt. In der linken Brusthöhle ½ ℓ. Serum, die linke Lunge selbst stark ödematös; in der Mitte derselben ein kleines steiniges Concrement. — Im Herzen frische welke Blutcoagula. — Kopfhöhle: viel Serum an der *basis cranii* (ungefähr ℥jj); die *tun. arachn.* stark ödematös, der *plex. chorioïd.* ödematös; etwas Serum in den Hirnhöhlen.

Untersuchung des amputirten Beins. Der Abscess am Unterschenkel befindet sich zwischen der *fasc.* und der Haut, ist ausgekleidet mit einer weichen, rothen, pyogenischen Membran; unter dieser, entsprechend den früher in den Abscess gemachten Einschnitten, finden sich Blutexsudate. — Die Höhle oberhalb des Knies hat ihren Sitz zwischen den Extensoren und dem *periost.* und wird von chocoladefarbiger Flüssigkeit ausgefüllt. Hier fehlt die pyogenische Membran. Von dieser Höhle aus gehen mehre Fistelgänge zwischen die Sehnen der Flexoren in das *cav. poplit.* Die Grösse der Höhle beträgt mehr als eine Faust. — In dem Gelenke selbst zeigte sich eine bräunlich-rothe Synovialflüssigkeit; der Knorpel des *condyl. int.* ist an einer Stelle ein wenig resorbirt, die Synovialhaut stellenweise aufgelockert und bräunlich-roth erscheint; die halbmondförmigen Knorpel sind aber noch wohl erhalten. Die Gelenkfläche der *tibia* sieht stellenweise gelber und dunkler als sonst im gesunden Zustande aus; auch hier hat Resorption des Gelenkknorpels, und zwar an 2 Stellen begonnen. — Das *os. femor.* ist nach oben ganz gesund. — Auch an der innern Fläche der *patella* findet man an einzelnen Stellen die Resorption des Knochens, auch hier ist die Synovialhaut dunkler, stark aufgelockert und röthlich. Die Röthe sieht aber extravasirtem Blute ähnlich. Eben so ist die Synovialhaut in der Umgegend der *patell.* entartet. — Die *bursa mucos* des *musc. semimembran.* besitzt im Innern eine aufgelockerte Synovialhaut, ähnlich wie im Gelenke selbst.

Bemerkungen zum 6. und 7. Falle. Diese beiden Fälle sind, was die ursprüngliche Krankheit anlangt, einander sehr ähnlich. — Die alte Frau von No. 7. zeigte während des Lebens eigentlich keine Erscheinungen einer *Phlebitis suppuratoria*, aber die Section hat dieselbe hinlänglich nachgewiesen. In der That! wie kann eine solche Verengerung der *vena iliaca*, ein solches lymphatisches Coagulum der *vena cav. infer.* erklärt werden? — Alles das existirte natürlich schon vor der Amputation und hat sich wahrscheinlich während der Krankheit gebildet. Es war ferner wahrscheinlich eine chronische Phlebitis, und zwar der grossen Venenstämme (keine peripherische); wir haben bereits mit dem Ausgange dieser Phlebitis zu thun gehabt. Am schwierigsten ist in diesem Falle die Zeit der Eiterbildung in der Höhle des lymphatischen Venencoagulum zu bestimmen. Wahrscheinlich hat sich das Eiter noch während des entzündlichen Stadiums der Phlebitis im Centrum des

Blutcoagulums gebildet und zu derselben Zeit wurde die Peripherie dieses Coagulums, welche mit den Venenstämmen in Berührung stand, durch Exsudation plastischer Lymphe aus der innern Fläche des entzündeten Gefässes compacter und fester. (Vergl. das, was wir pag. 36. 2. u. 37. gesagt haben.)

Vergl. auch die Erzählung der Versuche an Thieren im ANHANGE zu diesen Annalen.

II. KOPFVERLETZUNGEN.

Achter Fall. Fissur der *basis cranii*. Blutextravasat unter der *dura menninx*. Contusion des Gehirns. Tod nach 2 Tagen. — Am 22. Oct. 1837, Abends gegen 7 Uhr, ward der ehstnische Bauer Markus Maddi, aus Techelfehr bei Dorpat, anscheinend zwischen 50 und 60 Jahre alt, von einem starken Körperbau in das Klinikum gebracht. — Er war aus einer Höhe von 8 Fuss auf den Kopf herabgestürzt, und sogleich besinnungslos liegen geblieben. Die Unterlage, auf welche er fiel, bestand aus Holzwerk und Brettern, und nach Aussage der Anwesenden war er vor dem Falle gesund und durchaus nicht in trunkenem Zustande gewesen. — Die äusseren Wunden waren nicht bedeutend. Der obere freie Theil des linken Ohrknorpels war durch eine gerissene Wunde völlig gespalten, welche Spalte durch den *helix* und *antihelix* bis in die Muschel reichte. Hinter dem linken Ohre, in der die Muschel bedeckender Haut, fand sich eine 1 Zoll lange, nicht tiefe Verletzung. Etwas nach oben und hinten vom Ohre sah man eine kleine gequetschte Wunde; vor dem Ohre, in der Schlafengegend, zeigten sich die Spuren einer Contusion, eben so auch sugillirte Stellen an der Wurzel und auf dem Körper des Jochbeins an der linken Wange bis an den untern Rand der *orbit.* hin. — Beide Augenlieder des linken Auges waren durch eine starke Echymose bedeutend angeschwollen, dunkelblau. Wenn man sie aus einander zog, so sah man die Conjunctiva des *bulb.* ebenfalls stark sugillirt, die *corn.* und die Pupille durchsichtig, letztere beweglich, aber träge, etwas zusammengezogen. Andere Spuren der Verletzung waren am Körper nicht sichtbar. Das rechte Auge erschien, wenn man es öffnete, gesund, die Pupille reagirte etwas träge und war gleichfalls ein wenig zusammengezogen.

Der Kranke war völlig bewusstlos, in fortwährendem tiefem Schlafe liegend; die Respiration war erschwert, mit sichtbarer Anstrengung der Muskeln verbunden, rasselnd und meistentheils auch schnarchend. Der Puls sehr voll und hart, beschleunigt, nicht deutlich gesonderte Schläge gebend, sondern mehr undulirend. Weder in den Muskeln des Gesichts

noch an den Extremitäten war Lähmung zu bemerken, eben so wenig eigentlicher Krampf. Das Gesicht sah geröthet aus, die Füsse waren kühl. — Es ward sogleich eine Venaesection gemacht, zu 1 ℔. aus beiden Armen und da dieser Blutverlust weder hinreichend noch schnell genug erschien, so wurden durch Arteriotomie noch circa 1 ℔. aus der *art. temporal.* entleert. — Auf den rasirten Kopf ward eine Eisblase gelegt. — Die Füsse wurden mit heissem Wasser begossen, wodurch Blasen entstanden und wobei der Kranke durch lebhafte Bewegungen und lauteres stöhnendes Athmen die noch vorhandene Empfindlichkeit gegen Reiz zu erkennen gab. Der zur Arteriotomie gemachte Schnitt ward zugleich benutzt, um nach Durchschneidung der Fibern des *musc. temporal.* den Schädel zu entblössen, in welchem man aber an dieser Stelle durchaus keine Fissur fand.

Innerlich erhielt der Kranke eine Solution von *tart. stib.* in bedeutenden Gaben, so dass er am Abende und in der Nacht überhaupt 30 *gr.* verbrauchte, wodurch nur 2maliges, nicht starkes Erbrechen entstand. Beim Eingeben drückte der Kranke die Zähne zusammen, sobald der Löffel die Lippen berührte; gelang es aber, schneller die Arzenei in die Mundhöhle hineinzubringen, so verschluckte er sie ohne Schwierigkeit. — Nachdem noch ein Klystier aus Essig mit *magnes. sulph.* gesetzt war, erfolgten 2 mässige breiige Stuhlausleerungen. An die Waden wurden Senfteige gelegt. — Die Nacht brachte Patient sehr unruhig zu, warf sich im Bette hin und her, ohne zum Bewusstsein zu gelangen.

Am Vormittage des 23sten lag er noch in demselben tiefen *Sopor.* Der Puls war beschleunigt, voll, hart, hin und her unregelmässig, undulirend. Die Respiration wie gestern. Er hustete zwischendurch einen grünlichen dicken Schleim aus, der zuweilen ausgeworfen, meist aber verschluckt wurde oder auch in der Mundhöhle liegen blieb und dann auch in kleinen Portionen aus der Nase floss. Die Senfteige hatten an den Waden nur wenig gewirkt. Die Wangen waren fortwährend geröthet, die Pupillen in dem angegebenen Zustande. Bei Berührung der verletzten Stellen des Kopfes griff er krampfhaft mit den Händen dahin und das Stöhnen wurde lauter. Da die mangelnde Abnahme der Symptome nach so starken Blutentleerungen, der häufig schnarchende Athem bei soporösem Zustande und die Echymose der Augenlieder den Verdacht eines Blutextravasats vermehrten, so ward nach hinten und oben vom linken Ohre, wo die Quetschung sichtbar war, ebenfalls ein Schnitt durch die Bedeckungen gemacht und der Schädel blossgelegt. Es gelang aber nicht die Spuren einer Fissur zu entdecken. Aus der gestern geöffneten Aderlasswunde flossen abermals 6 ℥ Blut aus.

Um Mittag wurden 10 Blutigel hinter jedes Ohr gesetzt, in der Absicht eine fortdauernde Nachblutung (nach Gama) zu erhalten, so

dass, wenn sie stände, sofort wieder einige Blutigel angesetzt wurden. — Verschrieben ward eine Auflösung von *tart. emet.* zu 1 *gr.* auf die Unze destillirten Wassers, viertelstündlich zu 1 Theelöffel, so wie Calomel-Pulver zu 4 *gr. pr. d.*, bis zum Abende 4 Pulver zu verbrauchen. An die Waden Senfteige. — Der Pulsschlag wurde hiernach deutlicher gesondert und regelmässiger. Der Kranke schlug zuweilen das rechte Auge auf, blieb aber in dem soporösen Zustande. — Gegen 3 Uhr Nachmittags setzte er sich mit geöffnetem Auge im Bette auf und machte Anstalten heraus zu steigen. Auf die Frage, was er beginne, antwortete er; er wolle hinausgehen. Dies sind die einzigen Worte, die er bisher gesprochen hat. Er wurde in seinen Bewegungen unterstützt, und richtete sich wirklich neben dem Bette stehend auf, worauf er den Urin liess. Hiernach sank er aber zusammen und verfiel nun sogleich wieder in den vorigen Zustand von Sopor, in welchem er zuweilen hastige Bewegungen mit den Armen und Beinen machte, als wollte er aufstehen oder etwas Schmerzhaftes abwehren. Der Urin hatte eine ganz normale Färbung, war klar, und nach einigen Stunden zeigte sich ein leichtes zu Boden sinkendes Wölkchen.

Zu bemerken wäre noch, dass der Kranke fortwährend nur auf der rechten Seite liegt, mit etwas gekrümmter Wirbelsäule und den Kopf gegen die Brust geneigt. Auf den Rücken gelegt, wirft er sich bald wieder in diese Seitenlage zurück.

Um 4 Uhr Nachmittags ward wiederum ein Klystier aus Essig mit *magn. sulph.* gesetzt, worauf einige, wenig copiöse, breiige Stühle erfolgten. Bei dem Drange zur Stuhlausleerung machte er instinctmässige Versuche, sich aufzurichten, wobei er bisweilen das Auge aufschlug, auf die an ihn gerichteten Anreden aber keine Antwort gab.

Um 6 Uhr hatte die Nachblutung aufgehört, und es wurden abermals 3 Blutigel hinter jedes Ohr gesetzt. Der Puls war jetzt voll, aber regelmässiger, 100 Schläge in der Minute machend, die Respiration zwar erschwert und rasselnd, aber nur von Zeit zu Zeit einmal etwas schnarchend, so dass man, wenn auch nicht gerade eine auffallende Besserung, so doch offenbar eine günstige Wirksamkeit der angewendeten Mittel und keinen Fortschritt zur Verschlimmerung bemerken konnte. — Die linke Wange war angeschwollen, das ganze Gesicht ein wenig gedunsen, die Röthe desselben geringer.

Gegen 10 Uhr Abends wurden 5 Blutigel hinter jedes Ohr angelegt und auf die Waden Canthariden-Pflaster, da der Senf gar nicht gewirkt hatte. 4 Calomel-Pulver zu derselben Dosis wurden verschrieben um bis zum folgenden Morgen verbraucht zu werden. Die Nachblutung hat bis gegen Morgen gedauert. — Die erste Hälfte der Nacht brachte er in demselben Zustande zu. Gegen 4 Uhr Morgens aber wurde er sehr unruhig, warf sich im Bette, versuchte sich aufzurichten,

was aber nicht gelang, machte hastige Bewegungen mit den Armen und Beinen. Dies geschah besonders, wenn Drängen zur Stuhlausleerung eintrat, welches zuweilen erfolglos blieb, meist aber etwas breiige fäces ausstiess. Der Urin ging dann in kleinen Quantitäten mit ab.

Am Vormittage des 24sten zeigte schon der Anblick des Kranken die Verschlimmerung des Zustandes. Das Gesicht war nicht mehr so gedrungen, viel mehr zusammengefallen, in's Gelbliche spielend; der Athem häufiger stertorös als gestern, für gewöhnlich jedoch nur stöhnend, wie von grossem Schmerze, besonders aber, wenn die verwundeten Stellen berührt wurden. — Der Puls war hart, aber kleiner, als gestern, jagend, über 130 Schläge in der Minute machend, unregelmässig. — Am obern Augenliede des rechten Auges begann sich eine blaue Echymose zu zeigen, die sich zusehends vermehrte, indem zugleich die Anschwellung des linken Auges abnahm, so dass das extravasirte Blut anscheinend dem Gesetze der Schwere folgend, sich nach rechts herabsenkte. — Die Vesicatore hatten an den Waden einige Blasen gezogen.

Um 10 Uhr wurden wiederum 5 Blutigel angelegt, 3 hinter das linke und 2 hinter das rechte Ohr. — Es erfolgten von Zeit zu Zeit Ausleerungen breiiger fäces in kleinen Quantitäten. Um Mittag hatte die Echymose beide Augenlieder des rechten Auges eingenommen, das durch die Anschwellung völlig verschlossen wurde, und beim Auseinanderziehen derselben fand man die conjunctiva locker, ödematös angeschwollen, nicht geröthet. Am linken Auge waren die Augenlieder und conjunctiva zwar noch blau, aber die Anschwellung hatte so sehr nachgelassen, dass der Kranke es zuweilen auf Momente öffnen konnte. — Beide Pupillen reagirten gegen das Licht. Die Füsse waren kalt, daher ein erhitzter Ziegelstein an dieselben gelegt wurde. Der Puls war ein wenig geregelter fühlbar.

Um 4 Uhr Nachmittags wurden jederseits 8 Blutigel an die Schläfen, zunächst dem obern äussern Winkel der *orbit.*, gesetzt. Der Athem fast gar nicht mehr schnarchend, aber stöhnend, wobei fast articulirte Schmerzenslaute ausgestossen wurden.

Um 6 Uhr Abends lag der Kranke ganz zusammengekrümmt, den Kopf stark an die Brust gedrückt und abwärts an den Rand des Bettes gedrängt, zuweilen sich streckend und dehnend, aber sogleich wieder in diese Lage zurückkehrend. Die Pupillen waren zwar beweglich, reagirten aber nicht mehr gegen das Licht, indem sie zuweilen sich stark erweitert zeigten, obgleich die brennende Kerze nahe davor gehalten wurde, bald aber wieder zusammengezogen, ohne dass Lichtreiz statt fand. — Der Athem war nicht schnarchend. Der Puls fast gar nicht zu fühlen, nur zuweilen einige sehr hastige Schläge bemerkbar. — Um 7 Uhr setzte der Kranke sich plötzlich im Bette auf, als wollte er aufstehen. Nachdem er wieder

hingelegt war, fasste er die auf seinen Kopf gelegte Eisblase mit den Händen und warf sie von sich. — Um 8 Uhr rief er mehrmals einen Namen aus, und beantwortete nunmehr an ihn gerichtete Fragen völlig richtig. — Er klagte über Kopfschmerz und verlangte kaltes Wasser, wovon er 2 Gläser austrank. — Der Athem fing jetzt an weniger regelmässig zu werden, indem zuweilen längere Pausen eintraten, auf welche dann einzelne tiefere Athemzüge folgten. Hierauf sagte er, es sei ihm kalt, und er zog selbst die Decke höher über die Schultern hinauf. Es wurden ihm eine Tasse warmen Fliederthee's gereicht, welche er ohne Beschwerde schluckte. Hiernach aber hörte man ihn leicht mit den Zähnen knirschen. — Doch genoss er noch die zweite ihm gereichte Tasse Thee, und dann erlosch das Leben still und schnell, ohne krampfhafte Zufälle und ohne erneuten Todeskampf.

Leichenbefund. Am 25sten gegen Abend ward die Section unternommen. Die äussere Besichtigung des Körpers ergab das aus der Krankheitsgeschichte schon Bekannte. Als Spuren älterer Verletzungen sind zu nennen, dass der Daumen der linken Hand fehlt (wie es scheint als Folge einer Exarticulation zwischen *metacarp. prim.* und der *phalanx*) und dass an dem Knorpel der 8ten und 9ten Rippe links eine Hervorragung von der Grösse einer Wallnuss sich befand, die Folge einer früheren Fractur dieser Knorpel.

Es ward zuerst zur Eröffnnng der Kopfhöhle geschritten. Nach Ablösung der Bedeckungen sah man die *Calvaria* unverletzt, mit wulstig hervorragenden Nähten, weiss, doch zeigte sich auf dem linken *os front.* ein bläulich durchschimmender Fleck, so wie noch einige andere weniger deutliche in der Umgegend. Beim Durchsägen erwies sich, dass die Dicke der Schädelknochen mittelmässig war; beide Platten des Knochens berührten einander genau, so dass die diploë ganz geschwunden war; nur an einzelnen umschriebenen Stellen war sie vorhanden und hier besonders entwickelt, und hierdurch eben wurden die erwähnten bläulich durchschimmernden Flecke gebildet. Nach der Herausnahme des Gehirns und Ablösung der harten Hirnhaut kam eine Fissur zu Gesichte, welche durch den linken grossen Flügel des Keilbeins drang, zur Seite der *sell. turc.* begann, horizontal längs der hinteren Wand der *orbit.* nach aussen lief, dann anstieg, und in das linke *os pariet.* überging, der Furche für die *art. mening. med.* entsprechend, endlich sehr fein wendend sich nach hinten wandte, wo sie als ein dünner Streif nur in die äussere Lamelle des Knochens eindrang. Das *periost.* war auf ihr in seiner Continuität gar nicht getrennt. — Zwischen dem Schädel und der *dur. mat.* fand sich linker Seits in der mittlern Schädelgrube, gerade der Fissur an der hintern Wand der *orbit.* entsprechend, auf der *bas. cran.* ein umschriebenes, nicht sehr reichliches Fxtravasat von schwarzem coagulirtem Blute, von etwa 1 Zoll im Durchmesser. — Nach Durch-

schneidung der *dur. mat.* fanden sich die *sin. venos.* mit Blut gefüllt, unter ihr in der Höhle der *tun. arachnoid.* auf der linken Hemisphäre etwas reichlichere seröse Flüssigkeit, auf der rechten Seite aber ein sehr bedeutendes diffuses Blutextravasat, welches den mittlern seitlichen und untern Theil der rechten Hemisphäre bedeckte, am reichlichsten aber auf der *basis* der mittlern Schädelgrube, hinter der rechten *orbit.* angehäuft war, und aus minder fest geronnenem Blute bestand, als das äussere Extravasat der linken Seite. Die Gefässe unter der *arachnoid.* waren blutreich.

Der rechte mittlere Hirnlappen zeigte dort, wo das Extravasat am dicksten lag, eine zerstörte, völlig erweichte Stelle von einem guten Zoll im Durchmesser in der Corticalsubstanz des Gehirns. In der Marksubstanz, im *centr. semioval.* wurde noch ein bohnengrosser Extravasat geronnenen Blutes gefunden. — Im Uebrigen war die Hirnsubstanz normal, etwas blutreich. — In den Seitenventrikeln etwas reichlichere seröse Flüssigkeit, als gewöhnlich.

Die Rückenmarkhöhle ward nicht eröffnet, weil gar keine Erscheinungen vorhanden waren, welche ein Leiden dieses Systemes vermuthen liessen.

Die Brusthöhle. Beim Abtrennen der Bedeckungen fand man, dass der erste Rippenknorpel der linken Seite aus seiner Verbindung mit dem *manubr. stern.* lossgerissen war. Die Abreissung war nicht total, indem an der innern Seite (nach der Brusthöhle hin) beide Theile noch in unmittelbarer Verbindung standen. Der umgebende Zellstoff war sugillirt. — Nach Eröffnung der Brusthöhle zeigten sich die *pleur. pulm.* und *cost.* auf beiden Seiten durch eine Menge lamellöser und strangförmiger Verwachsungen mit einander verbunden. In der Höhle selbst eine unbedeutende Menge Flüssigkeit. — Die Spitze der linken Lunge erschien hepatisirt. — Die Lungen waren überhaupt dunkel gefärbt, ihre Substanz etwas locker, weich, fast ödematös. Beim Einschnitte entleerte sich viel schaumiger Schleim. Die Bronchien waren ebenfalls mit flüssigem Schleime erfüllt. — Das *pericard.* enthielt ziemlich reichliche seröse Flüssigkeit, das Herz fand sich ganz normal; in beiden Ventrikeln nur mässige lymphatische Coagula.

Unterleibshöhle. Die Leber war sehr mürb, weich, etwas mit Blut überfüllt, sonst ganz unverletzt. — Die Milz klein, mürb, nicht blutreich. Das Pancreas gross, normal. Der Magen war gross, die Wandungen dick und fest; er enthielt einige Flüssigkeit, die der Kranke kurz vor dem Tode genossen. Die Schleimhaut des Magens war stellenweise lebhaft geröthet, und obwohl nicht geradezu entzündet, so doch deutlich gereizt (was dem Gebrauche des *tart. emet.* zuzuschreiben ist). Die Reizung erstreckt sich nicht über den *pylor.* hinaus, und das *duoden.* war gar nicht afficirt. Der Darmkanal war fast leer, von Gasen ausgedehnt, im *colon transvers.* und *descend.* breiige fäces. — Die linke Niere

war normal, die rechte etwas grösser, und am untern Ende derselben sass an der vordern Fläche eine runde, blasenförmige, gespannte Balggeschwulst von fast 2 Zoll im Durchmesser. Nach Durchschneidung der dünnen durchscheinenden Kyste entleerte sich eine klare, etwas ins Gelbliche spielende Flüssigkeit von schwachem Uringeruche. Der Balg war an der innern Fläche glatt, und bildete einen völlig geschlossenen Sack, der nach innen zu nur durch eine dünne lamellöse Scheidewand von *hilus renis* (und vom Nierenbecken) getrennt war. — Neben dieser grössern Geschwulst fand sich nach aussen noch eine ähnliche kleine, von der Grösse einer Erbse. Die Substanz auch in dieser Niere zeigte übrigens keine Abweichungen. — Die Harnblase war leer, zusammengezogen.

Epicrise.

Diesen Fall kann man als ein wirkliches Pendant zu dem im ersten Jahrgange der Annalen beschriebenen 8. Falle betrachten. Bei dem jetzigen Stande der Lehre von den Kopfverletzungen müssen dergleichen Fälle ein allgemeines Interesse erregen. Vielleicht nicht jedem meiner Leser ist es bekannt, dass die von Dupuytren zuerst angegebene Gehirnquetschung, — Contusion der Gehirnmasse — vor kurzem noch von Sanson durch besondere Erscheinungen charakterisirt worden, daher ich hier zuerst ganz kurz den Standpunct der Sache erläutern will. — Dupuytren hat zu den zwei schon von Petit beschriebenen krankhaften Erscheinungen des Sensoriums bei Kopfverletzungen noch eine dritte hinzugefügt; er beschreibt daher: 1) die Commotion. 2) Die Compression, und 3) die Contusion des Gehirns. — Dupuytren sagt:

„1) Es wäre leicht, die Commotion von der Compression und Contusion zu unterscheiden, wenn diese drei Zustände ganz getrennt von einander vorkommen würden.

2) Ist die Compression nämlich eine unmittelbare Folge des Falles oder des Stosses, so treten die Erscheinungen nicht sogleich nach der Verletzung auf, sondern nehmen allmälig zu, und sind: eine Hemiplegie an der entgegengesetzten Hälfte des Körpers, stertoröse Respiration etc.; dagegen

3) bei der Commotion die Erscheinungen allmälig abnehmen, und das hauptsächlichste Symptom Bewusstlosigkeit (assoupissement) ist.

4) Endlich die Contusion des Gehirns lässt sich erst nach einigen Tagen (5—6) erkennen, und ihre Erscheinungen sind die einer Gehirnentzündung.“ —

„Existiren aber diese drei Zustände, wie dieses am häufigsten der Fall ist, zusammen, so sei folgendes zu berücksichtigen:

5) Kommen eine starke Commotion und Knochendepression zusammen, so liegt der Kranke bewusstlos — was einer

Commotion gehört, und die Respiration ist stertorös — was die Compression charakterisirt. — Leidet der Kranke an Compression und Zerreissung der Hirnhaut, oder an Extravasat in die Höhle der *tun. arachnoïdea,* und man bekommt ihn gleich nach der Verletzung zu sehen, so kann man die Fortschritte der Lähmung genau verfolgen, welche sehr bald nach der Verletzung beginnt.

6) Wenn die Commotion und die Contusion zusammentreffen, so wird die Bewusstlosigkeit (welche die Commotion charakterisirt) den 4—5 Tag von örtlichen und allgemeinen Erscheinungen der Entzündung begleitet und gegen den 10 bis 12 Tag erscheint die Hemiplegie, — welche den Ausgang der Entzündung in Eiternng begleitet.

7) Wenn die Contusion zusammen mit dem Extravasate vorkommt, und weil in diesem Falle die Hemiplegie schon in Folge des Blutextravasats erscheint, so kann man die Quetschung des Gehirns nur nach der Beschleunigung des Pulses, der Gesichtsröthe etc., den 4.—5. Tag nach der Verletzung, wenn sich nämlich die Entzündung im gequetschten Gehirne entwickelt, erkennen; aber es ist nicht möglich, das primäre Extravasat von dem seeundairen zu unterscheiden, nur die Vermehrung der Intensität aller Erscheinungen kann einigermassen dazu dienen.

8) Endlich wenn eine starke' Commotion, ein Blutextravasat ober- oder unterhalb der *dura meninx* mit einer begränzten Quetschung der Oberfläche des Gehirns zusammen kommen, und man zeitig zu dem Kranken hin gerufen wird, so wird man zuerst nur die Erscheinungen der Commotion sehen; zu diesen gesellen sich bald die Lähmung in Folge des Druckes, und gegen den 4.—5. Tag kommen noch die Erscheinungen der Gehirnentzündung hinzu." (Dupuytren: traité des blessures. Tom. 2. p. 170.) —

Es geht aus dieser Dupuytren'schen Beschreibung der Zufälle nach den Kopfverletzungen hervor, dass er die Contusion des Gehirns nur nach den entzündlichen Erscheinungen und folglich nicht gleich nach der Verletzung, sondern erst am 4.—5. Tage nach derselben diagnosticiren konnte. „Nach der Section von Solchen, sagt er, welche einige Zeit nach der Entwickelung der Hirnzufälle gestorben sind, findet man die Portion des Gehirns, welche gequetscht wurde, in eine unorganische, grützähnliche Masse (bouillie inorganique), in eine jaucheähnliche Substanz, aus Blut und Eiter bestehend, verwandelt. Um diesen Heerd bemerkt man die Hirnsubstanz selbst gelb, röthlich, wie mit Sand bestreut (sablée), ganz so wie man es um die Blutextravasate des Gehirnes beobachtet. Eine solche Desorganisation existirt bestimmt nicht gleich nach der Verletzung, sondern ist ein Product der darauf erfolgten Entzündung."

Sanson ist, so wie das sein *Interne* Boinet in einer Schrift: „des signes immédiats de la contusion du cerveau"

versichert, durch die Beobachtung am Krankenbette dahin gekommen, dass er jetzt die Quetschung des Gehirns gleich nach der Verletzung, also vor der Entwickelung der entzündlichen Erscheinungen, unterscheidet. Die Zufälle, die nach Sanson die Contusion des Gehirns characterisiren, sind kurz folgende: der Verletzte ist, gleich nachdem er beschädigt worden, in beständiger Unruhe, bewegt sich hin und her (agitation), dreht sich fortwährend im Bette um; die Extremitäten befinden sich in einer beständigen Contraction, sind flectirt und der Kranke bleibt wie ein Klumpen zusammengewickelt (pelotonné); es zeigen sich bisweilen einige epileptische Bewegungen, die Respiration ist merklich langsam, ohne stertorös zu sein, obgleich zu derselben Zeit auch Druck auf das Gehirn zugegen ist. (S. Archive de Médecine und Gaz. médicale).

Dr. Malgaigne in Gaz. médicale (1836. 23. Januar) führt auch einige Beobachtungen, welche er im Hôpital St. Louis zusammen mit dem *Interne Droin* machte, an, durch welche er beweisen wollte, dass man in den meisten Fällen gerade das der Compression des extravasirten Bluts oder der deprimirten Knochenstücke auf das Gehirn zugeschrieben hat, was eigentlich die Folge der Hirncontusion war. Aus 4 Fällen, in welchen die Quetschung des Hirns durch die Section nachgewiesen wurde, waren in 3 wirklich die Zufälle einer bedeutenden Unruhe zugegen, aber in 2 dieser 3 Fälle bemerkte man diese Unruhe erst 4 — 5 Tage nach der Verletzung (folglich während sich schon entzündliche Reaction offenbarte) und nur in einem Falle gleich nach der Verletzung.

Wenn wir jetzt zu unserem Kranken zurückkehren, so fragt es sich: zu welcher Categorie soll seine Kopfverletzung gerechnet werden?

Die Bewusstlosigkeit gleich nach der Verletzung gehörte also der Erschütterung, die stertoröse Respiration und Sugillation eines Augenliedes und der Conjunctiva — waren Folgen des grossen Extravasats unter der *dura meninx*, — die Lähmung fehlte bis zum Tode ganz, sogar in der Pupille konnte man keine Erweiterung beobachten; endlich die eigenthümliche Unruhe des Kranken gleich die erste Nacht nach der Verletzung, indem „er sich hin und her im Bette warf, ohne zum Bewusstsein zu gelangen" müsste, Sanson's Beobachtung zufolge, die Gehirncontusion characterisiren. Auch den andern Tag nach der Verletzung „griff der Kranke bei der Berührung der verletzten Stelle krampfhaft mit den Händen dahin und das Stöhnen wurde lauter"; diese Erscheinung mit der vollkommenen Bewusstlosigkeit des Kranken zeigt auch etwas Anderes als ein reines Blutextravasat an. — Wenn wir jetzt uns des 8. Falles im ersten Jahrgange der klinischen Annalen erinnern, so lesen wir auch im Journale am 3. Febr. (also den andern Tag nach der Verletzung): „Patient ist sehr unruhig im Bette, verlangt aufzustehn" etc. — und weiter, den 5. Febr. (den

dritten Tag nach der Verletzung): „er ist in der Nacht sehr unruhig gewesen, hat die Arme umhergeworfen, viel geseufzt, mit den Zähnen geknirscht und oft geschluchzt“ (pag. 16., 17.). Also ist eine eigenthümliche Unruhe in beiden Fällen nicht zu verkennen, in beiden Fällen zeigte sie sich bald nach der Verletzung und in beiden wies die Section: im Gehirne gerade da, wo das Extravasat unter der *dura meninx* am stärksten war, eine erweichte, dem mit Blut angerührten Brei ähnliche Stelle nach. — Die Lage des Patienten von No. 8. dieses Jahres scheint auch der Beschreibung von Sanson zu entsprechen (auf der rechten Seite, mit etwas gekrümmter Wirbelsäule und den Kopf gegen die Brust geneigt).

Wenn aber diese und ähnliche Fälle die Beobachtung von Sanson bestätigen werden, so kann man doch nie mit Malgaigne annehmen, dass die meisten Erscheinungen nach den Kopfverletzungen, die dem Drucke zugeschrieben wurden, eigentlich der Contusion der Hirnmasse gehören, und dass folglich in allen diesen Fällen die Trepanation unnütz und schädlich sei. Ich weiss, dass 1) Serre's Versuche an Thieren (die übrigens wiederholt werden müssen) nachgewiesen haben, dass die Injectionen der Flüssigkeit unter die *dur. mat.* ohne Weiteres ertragen werden, dass 2) nach Abernethy's, Dupuytren's u. s. w. Beobachtungen Kranke mit bedeutenden Depressionen nach Schädelbrüchen auch hergestellt werden. Man muss aber nicht vergessen, dass wir auch hundert Beispiele anführen können, wo mit der Entfernung des Drucks in Folge eines deprimirten Knochenstücks die Kranken, die bis dahin betäubt waren, ihr Bewusstsein wieder erhielten; dass nach Entfernung des eiterigen Exsudats oberhalb oder unterhalb der *dur. mat.* der Kranke zu sich kommt und hergestellt wird. Ich war vor etwa 9 Jahren selbst Augenzeuge von einem solchen Falle in unserem Klinikum, wo bei einem Schädelbruche, bei einem völlig bewusstlosen Kranken, nachdem die Trepanation unternommen und ein eiteriges Exsudat unter der *dur. mat.* entfernt worden, der Kranke schon gleich darauf sein Bewusstsein erhielt und vollkommen hergestellt wurde. — Man kann, glaube ich, im Gegentheile behaupten, dass die Quetschung des Gehirns selbst, gerade durch den Druck auf dasselbe gefährlich wird und den Tod verursacht. Ist nämlich die Quetschung allein vorhanden, nicht nur auf eine unbedeutende Stelle der Hirnsubstanz beschränkt, so ist das weiter nichts als eine Erweichung der Hirnmasse, verbunden mit dem Austritte des Bluts aus den kleinen Gefässen, ähnlich derjenigen, die wir nach der Apoplexie in der Hirnsubstanz finden — und es ist allgemein bekannt, dass dergleichen apoplectische Kranke mit einer solchen Erweichung noch eine lange Zeit leben und, einige paralytische Erscheinungen ausgenommen, sich sonst ganz gut befinden können. — Tödtet aber die beschränkte, unbedeutende Hirncontusion, so kann das gewiss nur auf zweifache Weise geschehen: entweder ist sie mit andern Er-

scheinungen eines bedeutenden Blutextravasats, der Commotion u. s. w. verbunden, — so wie im 8. Falle dieses Jahrganges, dann tritt der Tod ziemlich bald nach der Verletzung ein, wo dann gewiss alle diese 3 Zustände als Ursache des Todes zu betrachten sind; oder sie geht in Eiterung über, oder endigt mit einem secundairen Extravasate in Folge der Auflösung des Blutgerinnsels, welches die dabei zerrissenen Gefässe verstopfte, — dann erfolgt der Tod erst einige Tage nach der Verletzung, wie im 8. Fall des 1. Jahrganges. Der Kranke starb nämlich in diesem Falle mit allen Erscheinungen des Extravasats; vorher waren keine auffallenden Erscheinungen der Hirnentzündung vorhanden und die Section hat frische Spuren des extravasirten Bluts nachgewiesen.

Daher die Beobachtungen von Dupuytren und Sanson über die Hirncontusion keineswegs den Gebrauch der Trepanation seltener machen werden, wenn sonst andere örtliche Erscheinungen den Sitz des Druckes u. s. w. andeuten; wenn die bedeutende Masse des extravasirten Bluts, ein Knochenstück u. s. w. durch die Anlegung des Trepans entfernt worden, so kann der Kranke mit der unbedeutenden örtlichen Contusion des Gehirns hergestellt werden, ganz so wie Einer mit einem Abscesse der Hirnsubstanz oder ein Apoplectischer mit der partiellen Erweichung des Gehirnes, hergestellt werden kann.

Endlich, was die Gama'sche Methode anbetrifft, Blutigel bei den Kopfverletzungen anzuwenden, indem er durch eine beständige Anlegung derselben hinter die Ohren oder unter den Winkel des Unterkiefers einen fortwährenden Blutausfluss unterstützt (in einigen Fällen hat man bis 600 Blutigel auf diese Weise verbraucht), so scheinen die neuen Beobachtungen der französischen Aerzte dafür zu sprechen; auch in unserem Falle scheint diese Methode nicht ohne wohlthätigen Einfluss auf den Kranken gewesen zu sein, indem er in der letzten Zeit mehrmals zu sich kam, die Fragen beantwortete, zu trinken verlangte u. s. w. Besonders da, wo der Zustand des Pulses bei den Kopfverletzungen, (z. B. fadenförmig mit Blässe des Gesichts) eine Contraindication für das Aderlass bildet, verdient die Gama'sche Methode gewiss in ihrer ganzen Ausdehnung angewandt zu werden.

III. COMPLICIRTE UND EINFACHE KNOCHENBRÜCHE.

Neunter Fall. Vernachlässigter Bruch des Unterschenkels dicht am Knöchelgelenke. Eiterung. Necrose der Bruchenden. Amputation. Genesung. (Dieser Fall wurde in meiner Abwesenheit von Prof. Dr. Walter im Klinikum beobachtet). — J. H. T. Heermann,

Advokat zu Walk, 53 Jahre alt, that den 15. Februar 1838, als er eben nach Hause ging, einen Fehltritt und zwar so, dass die linke Fusssohle nach innen, der äussere Rand nach unten und der innere nach oben zu stehen kam. Er fiel dadurch auf die linke Seite und konnte trotz aller Anstrengung nicht mehr aufstehen, indem der linke Fuss ihm seine Dienste versagte. Er wurde nach Hause und zu Bette gebracht und bei der Untersuchung fand man äusserlich gar keine Verletzung, nur oberhalb des Fussgelenkes eine abnorme Beweglichkeit, wobei nur geringer Schmerz empfunden wurde. — Da kein Arzt zu bekommen war, so liess der Patient den Kreisdiscipel kommen, welcher, ohne viel zu untersuchen, den Fuss und Unterschenkel so fest als möglich einschnürte und kalte Umschläge zu machen verordnete. — Die rasch entstehende Geschwulst und die unerträglichen Schmerzen bewogen den Patienten, den Verband nach einigen Tagen entfernen zu lassen, wo sich denn mehrere Wunden in der Gegend und ober des Fussgelenkes zeigten, welche eine Menge Eiter und bald darauf mehrere Knochenstücke entleerten. — Von nun an wurde das Bein nur vor Bewegung im Bette geschützt, die kalten Umschläge aber fortgesetzt. — Da es aber schlimmer wurde, so entschloss sich Patient nach Dorpat zu reisen, und wurde daselbst in das chirurgische Klinikum am 24. März aufgenommen.

Die Untersuchung ergab Folgendes: es zeigten sich drei grosse Wunden am linken Unterschenkel; die eine dem Fussgelenke entsprechend nach innen, etwa 2 Zoll lang, die andere dieser gegenüber auf der äusseren Seite 2—3 Zoll höher und eine untere kleinere, welche sich auch an der äusseren Seite und in gleicher Höhe mit der ersten befand. — Höchst übelriechendes Eiter wurde durch sie entleert. Der Fuss war ganz unverändert geblieben und der Schmerz erstreckte sich nicht hoch am Unterschenkel hinauf. Ging man mit der Sonde in die Wunden, so fühlte man deutlich die unebenen obern Bruchenden der *tib.* und der *fibul.;* den äusseren und den inneren Knöchel konnte man nicht durchfühlen. — Die Geschwulst war unbedeutend und das Allgemeinbefinden hatte wenig oder gar nicht gelitten.

Den 25. März. Die Amputation nahe unter dem Knie wurde durch den Cirkelschnitt verrichtet, die Wunde in eine Längenspalte von unten auf durch Hefte vereinigt.

Den 29. März. Die Hefte wurden heute entfernt, die *prim. int.* ist fast in der Hälfte der Vereinigung gelungen. — Der Verband wird jeden zweiten Tag erneuert.

Den 16. April. Es geht rasch zur Vernarbung. — Noch haben sich 2 Unterbindungsfaden nicht gelöst.

Den 12. Mai. Die letzte Ligatur heute gelöst und die Vernarbung beinahe vollständig zu nennen.

Den 3. Juni. Patient verliess ganz geheilt das Klinikum.

Zehnter Fall. Ein complicirter Knochenbruch des Vorderarmes durch einen Schuss. Erweiterung der Wunde. Genesung. — Maddis, ehstnischer Bauer aus Klein-Kongota, im jugendlich-männlichen Alter, von mehr torpidem als lebhaftem Reactionsvermögen, dabei kräftigem Körperbau, hatte vor 7 Tagen unvorsichtig die Hand auf die Mündung der mit Schroot geladenen Flinte gehalten, welche dabei losgegangen und folgende Verletzung hervorgebracht hatte. — 2 Finger breit oberhalb des Carpialgelenks des rechten Armes, befindet sich an der Volarfläche über die *ulna* und den *radius* sich hinziehend. eine Trennung des Zusammenhanges der weichen Gebilde, die in ihrem Längendurchmesser ungefähr 2″ beträgt, von unregelmässiger Gestalt, mit zerrissenen klaffenden aufgeworfenen Rändern und einem Boden, der uneben ist, tief in die fleischige Substanz sich erstreckt, bedeckt mit brandigem Zellstoff und abgestorbenen Sehnen, zwischen denen sich Eiter zu zeigen anfängt. Dieser Stelle gegenüber zeigt sich an der Dorsalfläche eine zweite grössere *solutio continui*, auch hier die höchst unregelmässige zerrissene Form, die klaffenden Ränder, der schmutzige Grund, bedeckt mit extravasirtem Blute. Sowol oberhalb als unterhalb dieser Stelle läuft eine entzündliche Einschnürung um den Vorderarm. Die Anschwellung der Hand, die zugleich die Finger einnimmt, ist ödematös, die Anschwellung oberhalb der Wunde, über den Ellbogen sich erstreckend und im Oberarme sich verlierend, zeigt bei dem ödematösen Charakter auch eine Anspannung. Die Temperatur ist hier auch ein wenig über das Normale erhöht. Den Arm, die Finger kann der Kranke bewegen, wenn er sich anstrengt. An der verletzten Stelle zeigt der Arm eine abnorme Beweglichkeit; er lässt sich hier einknicken. Die Untersuchung der Wunde mit dem Finger zeigte spitzige Knochenfragmente. Die Fractur der *Ulna* und des *Radius* dicht oberhalb des Handgelenks mit der Verletzung entweder der beiden Arterien oder der *art. Radialis* allein lässt sich wol nicht verkennen. — Eisumschlag.

Den 26. Juli. Sowol die vordere, als hintere Wundöffnung wurden bis durch die Fascie blutig erweitert, wegen der Einschnürung.

Den 27. Juli. Die Einschnürung hat nachgelassen. Leichtes Gefässfieber. Patient sieht etwas angegriffen aus. Breiumschlag.

Den 28. Juli. Die Wunden sehen schmutzig und trocken aus. Die Zunge weisslich. Der Puls am Abende etwas beschleunigt und härtlich. *Potio Riverii.* Aeusserlich Auflösung von *Calx. chlorinica.* —

Den 31. Juli. Es wurden mehrere kleine Knochensplitter herausgenommen und eine Schichte abgestorbenen Zellgewebes mit der Scheere abgetragen; die Umgegend der Wun-

den ist wieder mehr geschwollen. — Der Puls 80. Armbad aus Lauge und *Kali causticum*, und *Hba hyoscyami*.

Den 3. August. Heute wurden einige brandige Sehnen und einiges abgestorbene Zellgewebe aus den Wunden mit der Scheere entfernt; der Vorderarm ist, besonders um die Wunden, geschwollen. Das Allgemeinbefinden hält sich. Pappschiene. Expulsiver Verband mit Pflasterstreifen. Ein aromatischer Breiumschlag darüber. — Innerlich: *extract. chinae* ʒij auf ʒvjj Wasser.

Den 4. Aug. Der Patient hat in der Nacht geschwitzt. Puls 92, kleiner, das Gesicht etwas eingefallen, doch der Blick frei, die Kräfte gut. Die Wunde eitert stark und die Ränder sehr aufgewulstet. Innerlich Chinadecoct.

Den 7. Aug. Die Wundränder sind sehr stark aufgeworfen und wuchern. Es wurden wieder einzelne Stückchen abgestorbener Sehnenenden und fibröser Theile entfernt. — Der Verband bleibt im Ganzen derselbe und wird täglich 2mal gemacht. Auspritzung der Wunde mit *infus. aromatic.* & *Aqua chloreniata.*

Den 9. Aug. Der Patient geht bei der vorzüglichen Witterung täglich einige Male ins Freie.

Den 14. Aug. Der Genuss der freien Luft wirkt, verbunden mit der nahrhafteren Diät, unstreitig sehr gut auf den Kranken, so dass er ein muntereres Ansehen bekommt.

Den 15. und 16. Aug. Beide Wunden zeigen heute gute, lebhafte Granulation, die Ränder sind weniger aufgeworfen, und nur in der Mitte ist der Grund noch etwas unrein, auch hat die Geschwulst des ganzen Arms nachgelassen.

Den 17.—22. Aug. Die China und der Breiumschlag ausgesetzt.

Den 25. Aug. Ein kleines Knochenstückchen von ½″ Länge, 2‴ Breite aus der oberen Wunde herausgenommen.

Den 28. Aug. Patient wurde zur ambulatorischen Behandlung entlassen. Beide Geschwüre sahen rein aus, mit frischer Granulation bedeckt; die Hauträuder hatten sich angelegt, und nur in der Mitte des Geschwürs an der äussern Seite war eine etwas unreine Stelle. — Der frühere Druckverband aus Pflasterstreifen soll alle 3—4 Tage erneuert werden. Nach 3 Wochen war die Wunde vollkommen vernarbt.

Eilfter Fall. Splitterbruch des *Radius* complicirt mit einer Hautwunde. Gangraen. Tod. — Carl, Müllerbursche 14 Jahre alt, hatte seinen rechten Arm den 28. März 1838 durch ein Mühlenrad beschädigt, begab sich an demselben Tage auf das Klinikum, und bot folgendes dar: der rechte Vorderarm hat in seiner Mitte an der Beugefläche eine 3″ lange und 1″ breite gerissene Wunde, die schräg von innen und unten nach oben und aussen verläuft, an der Rückfläche ist eine kleinere Wunde; das Aussehen beider ist gut, die Geschwulst der Umgegend nicht sehr gross, Schmerz nicht sehr stark, die Hand gleichfalls nicht gedrungen, die entzünd-

lichen Symptome überhaupt nicht sehr entwickelt, die Blutung ist nur sehr gering gewesen, der *rad.* ist in seiner Mitte gebrochen, das obere Bruchende durchzufühlen, und weil das untere Fragment nicht deutlich fühlbar war, im Gegentheile hier noch eine Vertiefung sich zeigte, so nahm man an, es sei eine Zersplitterung des *rad.* da; sondirt wurde nicht, aus Besorgniss zu reizen, die *ulna* ist ganz unverletzt. Das Befinden und Aussehen des Knaben war dabei so gut, dass man die Heilung erwarten konnte; es wurde eine Holzschiene dem Vorderarme untergelegt, die Wunde mit Cerat bedeckt, und leicht mit einer Binde umgeben, das Ganze durch eine *mitella* gehalten. Nach 3 Tagen war nach Entfernung des Verbandes gute Eiterung eingetreten, die Umgegend der Wunde gedrungen, sonst gutes Befinden; der Kranke kam nun täglich hinauf, um sich verbinden zu lassen; die Eiterung war stark und nahm einen hässlichen Geruch an; die Wunde enthielt Stücke von abgestorbenem Zellstoffe, sah etwas schlaff aus, der Kranke fühlte sich sehr matt, es wurde der Verband mit *ung. digest.* gemacht. Den 3. April hatte der Knabe mehremale erbrochen, empfand Brustschmerz, fühlte sich sehr schwach und hatte starke Schmerzen in der Wunde; so war es auch am 5. April, und er blieb deshalb am folgenden Tage zu Hause, wo man ihn besuchte; hier hatte die Wunde ein etwas trocknes Ansehn, die Ränder waren bläulich, die Eiterung übel, der Kranke hatte erbrochen, gefiebert und die Nacht nicht schlafen können, sah aber sonst gut aus; am 7. April aber fand man den ganzen Vorderarm brandig, die Hand bläulich, kalt, gefühllos, der Oberarm war gedrungen, sehr schmerzhaft, nicht heiss, blass, der Schmerz war besonders nach dem Verlaufe der grossen Gefässe, die rechte Brust schmerzhaft, das Athem oft mühsam und keuchend, 30 Züge in der Minute, die Brust sonst hell bei der Percussion, der Athem deutlich überall zu hören ohne fremdartige Töne, die Magengegend beim Drucke sehr empfindlich, kein Schmerz in der Lebergegend, öfteres Würgen und Brechen, starker Durst, Puls 120, sehr klein, schwach, leicht wegzudrücken, es war Frost mehreremale da gewesen; diese drohenden Erscheinungen wurden für die Zeichen einer Phlebitis gehalten, und man glaubte, dass Eiter in den grossen Venen und auch in den Lungen sein werde. Der Kranke wurde sogleich auf das Klinikum gebracht; hier blieb der Zustand derselbe. Aromatische Species wurden auf den brandigen Theile gelegt, *ung. merc.* Bald nach der Aufnahme entsand neues Brechen, darauf folgte ein sehr starkes Schweiss, die Unruhe blieb dieselbe, der Schlaf floh den Kranken auch in der folgenden Nacht, und am Morgen des 8. April starb er.

Section, 30 Stunden nach dem Tode. Der Körper stark, Gesicht nicht verfallen, gut genährt, Lippen blau. Die Stelle des rechten Vorderarms, wo das Rad eingegriffen hat, zeigt einige zerrissene Muskeln, dazwischen liegen Stücke von geronnenem schwarzem Blute, die Muskeln des Vorderarms

braunroth, weich, die Venen desselben dunkelroth in ihrer ganzen Ausdehnung, auf Stellen verdickt, sie enthalten ein schwarzes, halb geronnenes Blut, sind nicht erweitert; die Hand etwas geschwollen, der Oberam blass, auch geschwollen, die Zellschichte unter dem Fettgewebe ödematös; der *rad.* ist gleich über dem Carpial-Ende gebrochen, es zeigen sich mehrere Splitter von ziemlicher Grösse, sie verbreiten sich bis zur Mitte des *rad.*, sind theils los, theils fest hängend. Eine Fissur geht fast bis zum Kopfe des *rad.*, das *periost.* auf Stellen gelöst; das Zellgewebe zwischen den Muskeln und diese selbst an dem innern *condyl.* sind dunkelroth und dazwischen die Ablagerung von Eiter; am äusseren *cond.* dasselbe, nur in geringerem Grade; die Muskeln des Oberarmes blass, auf wenigen Stellen etwas dunkelroth, die innere Venenhaut im Oberarme weiss, die Venen ohne Blut, nicht verdickt, nur in der Mitte des Oberarms beginnt eine Verdickung der Venenhäute und erstreckt sich zum Vorderarme hin; hier enthalten die Venen auch stellenweise schwarzes flüssiges Blut; der Zellstoff in der Umgegend des Ursprunges der *aorta*, der Lungenarterie und Hohlvenen ist ödematös, die Gefässe selbst voll schwarzen flüssigen Blutes, sonst gesund. Das Herz etwas gross, der Herzbeutel enthält ℥jj gelber trüber Flüssigkeit, die rechte Vorkammer viel schwarzes Gerinnsel, die rechte Herzkammer gelbes Gerinnsel mit schwarzem vermischt, die linke Herzhälfte enthält gelbes Gerinnsel, sonst normal. Beide Lungen sind an der Basis und im Umfange fest mit der *pleur. cost.* verwachsen durch ein derbes kurzes Zellgewebe, an der linken Lunge ist in diesem Zellgewebe eine hellgelbe gallertartige Substanz stellenweise abgelagert und scheint vor kurzem entstanden zu sein; an der rechten Lunge ist ein derberes älteres Zellgewebe zwischenden beiden Pleuren; die Lungen beide schwarzblau, crepitiren überall, sind blutreich, sonst gesund; in ihrem Innern einige Bronchialdrüsen etwas verhärtet, die Bronchien ein wenig erweitert. Die andern Eingeweide zeigten nichts Abweichendes, die Spulwürmer in dem Darmkanal ausgenommen.

Zwölfter Fall. Complicirter Comminutiv-Bruch des Ober- und Unterschenkels. Traumatischer Torpor. Entwickelung des Brandes. Tod nach 2 Tagen. — C. Malzdorf, Müller zu Rathshof bei Dorpat, beschäftigte sich am 2. Jan. 1838 mit der Reparatur seiner Mühle, und da er sich dem Rade zu sehr näherte, so ergriff ihn dieses am Zipfel seines Pelzes, riss ihn unwiderstehlich mit sich fort und klemmte ihn zwischen die Speichen fest ein. Unvermögend sich zu befreien, schrie er aus allen Kräften um Hilfe und nach einer guten halben Stunde erst eilten Mehrere von der Landstrasse, die sein Geschrei gehört hatten, herbei und zogen ihn nach vieler Anstrengung endlich zwischen den

Speichen des Rades hervor. Blut quoll in grosser Menge aus den Kleidern hervor und da er nicht im Stande war, sich auf den Beinen zu erhalten, so wurde er zu Bette und nach Verlauf von 3—4 Stunden auf's chirurgische Klinikum gebracht. — Bei der Untersuchung fand man eine Fractur des rechten Oberschenkels dicht über den Condylen desselben; die gequetschte Wunde in gleicher Höhe an der äussern Seite, etwa 8 Zoll lang, drang bis auf die Sehne des *vast. extern.*; ein bedeutendes Blutextravasat in das Zellgewebe an der hintern Fläche des Oberschenkels trug nicht wenig zur Vergrösserung des Umfanges desselben bei. — Der linke Unterschenkel zeigte sich in der Mitte fracturirt und aus der Wunde an der äussern Seite, aus welcher fortwährend schwarzes Blut quoll, ragten die Spitzen des obern und untern Fragments hervor. Das ganze Glied war kalt und angeschwollen. Der Kranke klagte über heftige Schmerzen der unteren Gliedmassen, der Athem war sehr beschleunigt, der Puls klein und frequent, das Gesicht bleich, der Blick unruhig, die Hautoberfläche kalt; die an ihn gerichteten Fragen beantwortete er nach einem tiefen Aufseufzen ganz vernünftig. — *Offenbar hatte diese ungeheure Verletzung und Gemüthsbewegung seine ganze Lebenskraft von Grund aus zu sehr erschüttert, als dass an eine Amputation beider Oberschenkel zu denken gewesen wäre;* es wurde daher die Behandlung palliativ eingerichtet, die Extremitäten mit dem Larrey'schen Verbande umgeben.

Der äusserst erschöpfte Kranke musste während der langwierigen Anlegung dieses sehr mühsamen Verbandes einigemal mit Wein gestärkt und mit Opium beruhigt werden. Am linken Unterschenkel wurde die Haut an der Stelle, aus welcher die gesplitterte *tib.* hervorragte, etwas nach unten hin aufgespalten, und nun erst konnte, bei gleichzeitiger Extension und Contraextension beider Bruchenden, das hervorragende splitterige obere Bruchstück unter die Haut gebracht werden; aus dieser Hautwunde floss sehr viel dunkles Blut hervor, so dass hier die Tamponade mit *agaric.* gemacht werden musste. — Die beträchtliche Hautwunde am rechten Oberschenkel war mit Cerat bedeckt worden. Am Nachmittage erfolgte mehrmaliges Erbrechen.

Den 3. Januar. Er hat die ganze Nacht gewimmert, und nur gegen Morgen ein Viertelstündchen geschlummert. Er klagt besonders über Schmerzen im linken Unterschenkel. — Der Kranke sieht sehr verfallen und bleich aus und ist äusserst kleinmüthig. Der Puls hat sich wieder etwas gehoben, und macht 128 Schläge. Die Zunge schwach weisslich belegt. Er erhielt zuerst einige Brausepulver, und nachher stündlich ein *Pulvis temperans.* — Gegen Abend waren die Schmerzen im linken Unterschenkel so stark geworden, dass Patient sie nicht länger zu ertragen vorgab und fortwährend bemüht

war, den Verband zu lösen. Es wurde daher der Verband am ganzen linken Beine losgemacht und hier Eisumschläge aufgethan.

Den 4. Januar. Patient nahm sich heute äusserst verfallen und leidend aus; die Besinnung war ungetrübt, doch antwortete er nur mühsam und ungern; die Gesichtszüge hatten einen unbeschreiblich gequälten Ausdruck, das Gesicht war verfallen und grau, die Hautfarbe des ganzen Körpers icterisch. Die Zunge stark weisslich belegt, der Puls 128, sehr matt. Der Unterleib war weich und nirgend schmerzhaft. Das ganze linke Bein angedrungen, der Unterschenkel eiskalt, empfindungslos, der Oberschenkel durchweg sehr emphysematös; der Verband wurde auch am ganzen rechten Beine losgemacht; hier waren noch keine Spuren des Brandes, doch starke Geschwulst, besonders um das Knie und grosse Schmerzhaftigkeit dieser ganzen Gegend. Es wurden hier Eisumschläge gemacht. — In der höchsten Qual verlebte der Unglückliche noch die folgenden Stunden; sein *habitus* war äusserst charakteristisch und Alles drückte den weit verbreiteten Brand aus, welchen der eigenthümliche Geruch schon von vorn herein ankündigte. Der Athem wurde bald mühsam und immer schwerer, bis er endlich um 5 Uhr Nachmittags ganz aufhörte.

Section. Linkes Bein. Hier erstreckte sich in der *tib.* ein 4″ langer schräger Bruch von oben und hinten nach unten und vorn; die Bruchstelle befand sich im obern Drittheile und bis gegen die Mitte des Unterschenkels; das obere Bruchstück war scharf spitz, ragte etwas nach vorn hervor und war durch mehrere Längsfissuren zersplittert. Die *fibula* war höher gebrochen einen Querfinger unterhalb des Köpfchens; die Muskeln um die ganze fracturirte Stelle waren livid und zerfetzt; ein reichliches, starkes, zum Theil geronnenes, zum Theil flüssiges Blutextravasat erfüllte die ganze Umgegend und erstreckte sich nach unten am ganzen Unterschenkel und nach oben bis fast zum Hüftgelenke hin, unter der Fascie; das Emphysem des Oberschenkels hatte sich nach dem Verlaufe dieses Extravasates gebildet. — Die *art.* und *ven. tibialis ant.* und *post.*, so wie die *poplit.*, waren nicht zerrissen, wol aber ganz verstopft von soliden Blutcoagulis. Das Kniegelenk war gesund.

Rechtes Bein. Hier war das *os femor.* dicht über den Condylen stark zermalmt, indem der Knochen hier in 5—6 lose Stücke zerschellt war; ein langer Splitter erstreckte sich nach oben bis zur Mitte des *os femor.* hin; die Gelenkkapsel des Kniees war an mehren Stellen abgerissen, von der Kniescheibe ein kleiner Rand abgestreift und in die Kniegelenkhöhle etwas Blut ergossen; die Gelenkflächen der Knorpel an den *condyl. femor.* waren braunroth, imbibirt. Starkes Blutextravasat umgab die ganze Bruchstelle. Die *art.* und *ven.*

crural. und *poplit.* waren nicht zerrissen, doch durch Blutcoagula ganz verstopft. Im oberen Theile der Bruchstelle lag der *nerv. ischiad.* in einer Höhle 1½" lang ganz entblösst.

Die Eingeweide der drei Höhlen waren ganz gesund; im Ileum befand sich eine enorme Masse Bandwurm.

Dreizehnter Fall. Lisa, esthnisches Mädchen, 25 Jahr alt, gleitete mit dem linken Fusse von einer Leiter ab und fiel, indem der Fuss zwischen den Sprossen der Leiter eingeklemmt blieb, mit der Schwere des ganzen Körpers auf den Boden. Als sie einige Stunden nach der Verletzung nach dem Klinikum gebracht wurde ragte das obere Fragment der *Tibia* einige Zoll durch die Hautwunde hervor und war vom Periosteum ganz entblösst. Nach der Untersuchung ergab sich, dass die *fibula* auch fracturirt war; der Fuss fühlte sich etwas kühl an, sonst war weder örtliche noch allgemeine Reaction zugegen. Die Patientin gehörte zu den torpiden, pastösen Subjekten, erzählte kaltblütig und recht genau ihren Unglücksfall und entschloss sich rasch zur Amputation. — Während der Amputation des Unterschenkels (mit einem Lappenschnitt nach Langenbeck's Methode) verhielt sie sich sehr ruhig, beantwortete sogar während der Operation an sie gerichtete Fragen genau. Die Haut, der Zellstoff, die Muskeln zeigten bei der Durchschneidung eine vollkommen normale Beschaffenheit. — Ich vereinigte die Hautwunde durch 10 — 11 blutige Hefte, legte einen Contentiv-Verband an, und verordnete kalte Umschläge auf den Stumpf. Es trat durchaus keine allgemeine Reaction ein, nur die Zunge zeigte in den folgenden Tagen einen starken weisslichen Beleg, daher eine Auflösung des *tart. emeticus* in *dosi refracta* mit einer Saturation verordnet wurde. Nach der Abnahme des ersten Verbandes aber fand man keine Spur der *prima intentio*, es quoll zwischen den Heften eine schmutzige Jauche hervor und sowol der Stumpf als der ganze Oberschenkel waren bedeutend angedrungen; die Geschwulst war weder entzündlich, noch schmerzhaft, noch rein ödematös, die Temperatur des Gliedes auch nur unbedeutend erhöht. Nach der Entfernung der Nähte zogen sich die Wundränder auseinander und bildeten eine grosse, schmutzig-granulirende Fläche; mit der Sonde fühlte man beide abgesägten Knochenenden ungefähr auf einen Zoll entblösst. Ein reizender Verband (mit der Praecipitat- und Basilicum-Salbe), Druck mit Pflasterstreifen und einer Expulsivbinde, aromatische Umschläge wurden wechselsweise verordnet; trotz dem aber verbesserte sich die Wunde nur äusserst langsam, zeigte sogar einigemale die Spuren des Brandes, bei allem dem blieb die glückliche Constitution der Patientin ganz verschont und nach 2 Monaten gelang endlich die vollkommene Genesung. —

Untersuchung des amputirten Gliedes. 1) Der Querbruch der *Tibia* dicht oberhalb des Knöchelgelenks. 2) Der Longitudinal-Bruch durch die Gelenkfläche der *Tibia*. 3) Von dem hinteren Theile der Gelenkfläche der *Tibia* ist ein Stück schräg abgebrochen. 4) Noch zwei kleinere Knochen-

splitter der *Tibia*. 5) Ein schräger Bruch der *Fibula* 2 Querfinger breit oberhalb des *malleolus externus*. — Die Gelenkknorpeln geröthet (in Folge der Imbibition des extravasirten Blutes. — (Vergl. noch den 1. und 5. Fall dieses Jahrganges.)

Bemerkungen.

Im 9. Falle ist besonders auffallend die Neigung zur *prima intentio* (der Kranke ist ein Potator); die ganze Vernarbung gelang verhältnissmässig sehr rasch, wenn man das berücksichtigt, dass die Wunde und namentlich der abgesägte Knochen nicht ganz vollkommen mit der Haut bedeckt werden konnte. Im 13. Falle dagegen, trotz dem, dass die starke gesunde Constitution der Patientin, die Frische der Verletzung, die gute Beschaffenheit der Haut und der Wadenmuskeln die *prima intentio* begünstigen sollte, misslang sie vollkommen; schon gleich nach der Veränderung des ersten Verbandes hatte sich Eiter unter dem Lappen angesammelt und als die Suturen entfernt wurden, traten die Wundränder völlig aus einander; später bildete sich zwischen denselben eine 2 Querfinger breite, schmutzige, stark wuchernde, granulirende Fläche; man fühlte mit der Sonde die abgesägten Knochenenden im Lappen vergraben und vom *periost.* entblösst. Der ganze Oberschenkel war angeschwollen, die Geschwulst übrigens weder angespannt noch schmerzhaft, noch ächt ödematös. Worin liegt ein so auffallender Unterschied der Heilung in diesen beiden Fällen? Etwa in der Amputationsmethode? Aber die von mir modificirte Langenbeck'sche Methode ist gerade eine solche, bei welcher ich sehr häufig die *prima intentio* beobachtet habe. Wer sich einige Fälle aus dem ersten Jahrgange der Annalen in's Gedächtniss ruft, wer später unter den Knochenkrankeiten dieses Jahrganges den 20. Fall lesen wird, der wird sich gewiss überzeugen, dass die Schuld nicht an der Methode liegen kann. In Paris hat man mir viel gegen diese Amputationsart eingewandt: der Lappen nämlich soll die Eiteransammlungen und Senkungen etc. begünstigen, der Rand der *tibia* eine Hervorragung bilden etc. — Das sind freilich Vorwürfe, die man gegen jede transversale Vereinigung der Wunde bei den Amputationen des Unterschenkels und namentlich nach dem Lappenschnitte, machen kann; aber liegen nicht alle diese Nachtheile, welche die französischen Wundärzte so ängstlich machen, vielmehr in der Constitution des Kranken, in der Art der vorausgegangenen Verletzung, und was vorzüglich zu beachten ist — in der Hospitalluft und in der Art des Verbandes? — Wenn der Waden-Lappen nicht zu übermässig dick und kurz ist, — was leicht geschehen kann, wenn man nicht nach gewissen Regeln operirt — wenn man ferner einen kleineren oberen Hautlappen bildet, wenn endlich durch einen mässigen Compressionsverband bei flectirter Lage des Kniees ein sanfter Druck auf den Grund des Lappens ausgeübt wird, so kann man vor Eiteransammlungen, Prominenz der Knochen etc. ziemlich sicher sein;

bei den geringsten Zeichen der Fistelbildung aber müssen Contraaperturen im unteren Lappen vorgenommen werden. Um aber den Lappen gehörig gross und regelmässig zu bilden, halte ich folgende Regeln für unentbehrlich: 1) so wie Langenbeck angibt, immer hinter den beiden Knochen mit dem Schnitte zu bleiben. 2) Zuerst die Haut und die Aponeurose allein zu durchschneiden, die durchschnittene Haut mit der Palmarfläche der linken Hand stark zurückzuziehen. 3) An den Gränzen der zurückgezogenen Haut den Schnitt durch die oberflächliche Schichte der Muskeln zu machen, in diesen Schnitt mit 4 Fingern der linken Hand hineinzugreifen um den Lappen abzuziehen; dann 4) den Schnitt durch die tiefer liegenden Muskeln zu führen. — Bis jetzt schneidet man nur durch die Mitte der Wadenmuskeln, also zur Bildung der Spitze oder des Bogens des Lappens; nun erst schreitet man 5) zur Bildung der Seitentheile des Lappens, und dies geschieht ganz einfach dadurch, dass man den bereits gebildeten Theil des Lappens von den Knochen etwas abzieht, wodurch man zugleich die Haut spannt und nun durch bogenförmige Inclinationen des Messers zuerst den Schnitt nach einer Seite hin (beim linken Unterschenkel zuerst nach innen, bei dem rechten nach aussen) und dann nach der andern, stets aber hinter den Knochen bleibend, verlängert, wodurch der Lappen eine sehr regelmässig halbmondförmige Form erhält, weder zu spitzig noch zu plump ist und wie mit einem Zirkel umschrieben erscheint. Ich rathe den jungen Operateuren immer auch einen kleinen, 1 Daumen breiten oberen Hautlappen zu bilden, ihn durch einen Assistenten zurückziehen zu lassen und wenn die Haut ödematös oder verwachsen ist, mit raschen Messerzügen von einem Winkel zum andern abzupräpariren. Ich kann diejenigen, welche diese Operation weder gemacht noch gesehen haben, versichern, dass die ganze Amputation mit einem Messerzuge, möchte ich sagen, gemacht wird, — wenigstens ohne das Amputationsmesser aus der Wunde zu nehmen; — einem Kalligraphen gleich, welcher die zusammengesetzten Figuren mit einem und demselben Federstriche auf dem Papiere entwickelt, kann der geschickte Operateur mit einem und demselben Messerzuge durch harmonirende Bewegungen der wirkenden Hand den Schnitten die verschiedenste Form, Grösse und Tiefe geben. — Die Lage des Patienten und des zu amputirenden Gliedes bei der Operation bleibt die von Langenbeck angegebene; nur habe ich schon einigemale getroffen, dass diejenigen Patienten, welche an organischen Krankheiten des Fusses leiden, das Kniegelenk in beständiger Flexion halten, die Beugemuskeln des Unterschenkels daher contrahirt werden und bei der Amputation durchaus keine andere als eine gebogene Lage des Unterschenkels möglich ist; in diesem Falle muss der Operateur halb knieend vor dem Gliede stehen; die Amputation in solcher Stellung ist freilich für weniger geübte, besonders für

corpulente Wundärzte beschwerlich. — Auf eine ähnliche Weise, wenn man nachher der Wunde eine longitudinale Richtung geben will, kann man 2 Seitenlappen aus dem mittleren Theile des Unterschenkels — aber immer oberhalb des Ursprunges der Achillessehne — zuschneiden. In meinen Augen ist diese Art des Operirens, wobei die Lappen von aussen nach innen durch ächte Zugschnitte (d. h. Schnitte, welche auf die Weise zu Stande kommen, dass das Messer mit der Basis aufgesetzt, durch die zu durchschneidenden Theile in leicht ziehender Bewegung bis zur Spitze geführt wird) und nicht durch die Bajonnetstiche gebildet werden, viel natürlicher; die Wunde sieht immer regelmässig aus, es wird immer mehr von der Haut geschont, die Sehnen-Enden und die Enden der durchschnittenen Muskeln hängen nicht aus dem Lappen heraus, wie das so häufig bei der Lappenbildung durch den Stich geschieht.

Kommen wir wieder zur Beurtheilung des 13. Krankheitsfalles zurück, so müssen wir also das vollkommene Misslingen der *prima intentio*, das schlechte Ansehen der Wunde etc. bei einem sonst ganz gesunden Individuum nicht einer Operationsmethode als Schuld anrechnen, sondern auf einem andern Wege zu erklären suchen. Einige meiner Leser werden sich vielleicht einer hypothetischen Erklärung erinnern, welche ich im ersten Jahrgange der Annalen p. 57. von dem Brande des Stumpfes nach den Amputationen in Folge der traumatischen Verletzung gegeben habe. Ich habe dort eine Erschütterung des ganzen organischen Gebildes des verletzten Gliedes angenommen. War nicht eine solche Erschütterung der ganzen unteren Extremität auch in unserem 13. Falle zugegen? Betrachten wir den Umstand, dass die Kranke während der Amputation sich sehr wenig empfindlich zeigte, an sie gerichtete Fragen über die Art und Weise, wie sie gefallen, ganz gut beantwortete etc., ferner dass der ganze Oberschenkel schon am zweiten Tage nach der Verletzung angeschwollen war, — die Geschwulst war nicht entzündlich, sondern leucophlegmatisch, — dass selbst die Empfindlichkeit dieses ganzen Gliedes geringer zu sein schien, als an dem der andern Seite, fügen wir noch das vom Anfange an sehr torpide, blasse Ansehen der granulirenden Fläche bei einem sonst kräftigen Individuum, die so schnell entstandene Eiterung und Entblössung der abgesägten Knochen mit einer entschiedenen Neigung zum Brande hinzu, so wird unsere hypothetische Annahme der Commotion bei dieser Kranken mehr als wahrscheinlich. — Die vorausgegangene Wirkung der äusseren Gewalt war offenbar sehr bedeutend, das schräg gebrochene obere Ende der *tib.* ragte stark aus der äussern Wunde hervor und war ganz des *periost.* beraubt.

Nun bleibt uns noch eine Frage zu beantworten: war überhaupt die Amputation in diesem Falle angezeigt? Weswegen geschah die Amputation nicht im 10. Falle, wo die Verletzung nach einem Schusse noch bedeutender war, wo die Hauptgefässe der Hand zerrissen, die Knochen zersplittert wa-

ren? Die Verletzung war übrigens fast eben so frisch, als die des 13. Falles. Ich gestehe, ich weiss nicht, ob wir jemals dazu kommen werden, die Nothwendigkeit der Amputation in jedem individuellen Falle des complicirten Knochenbruches ganz nach rationellen Grundsätzen vorausbestimmen zu können. Vergleicht man die Krankheitsgeschichten, so sieht man die schrecklichsten Brüche der Art ganz ohne Amputation geheilt; in A. Cooper's Werken findet man bekanntlich viele glückliche Fälle von ohne Amputation geheilten complicirten Fracturen des Fussgelenkes erzählt. Ich sah vor kurzem in Paris in Breschet's Abtheilung einen complicirten Bruch des Unterschenkels, wo später ein furchtbares Pseudoerysipel eingetreten war, so dass mehrere Incisionen nöthig wurden, durch die beständige Anwendung der kalten Begiessungen vollkommen geheilt. Voriges Jahr sah ich einen Fall im Riga'schen Nicolai-Hospitale, wo der 70jährige Kranke auch mit einem complicirten Bruche, nachdem er beinahe das ganze Jahr die Cur ausgehalten hatte, fast vollkommen hergestellt wurde. Soll man sich zur Erklärung aller dieser Facta der Gemeinplätze bedienen, und sie glückliche Ausnahmen nennen? Diese Ausnahmen aber, wenn sie so häufig vorkommen, untergraben endlich die ganze Regel. Man hat wirklich keinen sichern Fingerzeig, welcher den Arzt hier in seinen Handlungen leiten könnte. Ist das die Constitution des Individuums? Aber wenn der 70jährige Greis, zu einem monatelang dauernden Krankenlager verurtheilt, genest und das blühende junge Subjekt hektisches Fieber etc. bekommt, — kann man dies durch Constitution allein erklären? Ist das eine besondere Art der Behandlung, ein besonderer praktischer Tact, eine Gabe des Himmels, welche nur die dazu erwählten Aerzte leitet? Aber wenn einer unserer Bauern, nachdem er hundertmal zur Amputation des verletzten Gliedes ermahnt wurde, die Operation abgeschlagen und sich an ein altes Weib oder an einen andern Bauer gewandt hatte und ohne Verlust des Beines hergestellt wurde, ist das ein Beweis, dass das praktische Talent zur Entscheidung des verwickelten Dilemmas unentbehrlich sei? Soll die medicinische Statistik zu Hilfe genommen werden? Ja, wenn man auf einem Schlachtfelde mit tausend Verwundeten zu thun hat, da muss man sich natürlich darnach richten, was in der grössten Zahl der Fälle nützlicher gewesen ist; da wird das Individuum fast gar nicht berücksichtigt; der ganze Scrupel, die verwickelte Seite dieser Frage aber liegt in der Beurtheilung des einzelnen individuellen Falles, davon hängt in der Privatpraxis der ganze Ruf des Wundarztes ab.

Was risquirt man eigentlich, wenn man einen complicirten Bruch nicht gleich amputirt? Nicht wahr, die Entwickelung des traumatischen Brandes, die profusen Eitersenkungen, die Hektik und die Knochen-Phlebitis! — 1) Der Brand kann durch Amputation, vorausgesetzt, dass dieselbe gehörig entfernt von der verletzten Stelle, in ganz gesunden Gebilden und namentlich

wenn die Amputation *vor der Entwickelung der Reaction* vorgenommen wird, auf das Bestimmteste verhütet werden; dafür spricht die Erfahrung aller Zeiten. Will man also von hier aus die Amputation beurtheilen, so muss zuerst entschieden werden: ob die äussere Verletzung der Art ist, dass der Brand zu befürchten steht. Am meisten ist die Gangrän da zu befürchten, wo die Verletzung in weichen Gebilden eine zerrissene, gequetschte Lappenwunde darstellt, oder wo die Haut von den unterliegenden Theilen durch die Wirkung eines Mühlrades, eines Mühlenflügels ganz abgetrennt ist (wie z. B. der 12. Fall); diese Beschaffenheit der Verwundung entscheidet vielleicht mehr, als die Verletzung eines Gefässes, wenigstens eines Gefässes von mittelmässiger Grösse (*Radialis, Ulnaris*), wenn sie nicht mit einer gefährlichen Blutung verbunden ist. Ein bedeutendes Extravasat, bedeutend verminderte Temperatur des Gliedes und die Stärke der äussern Gewalt sind auch Momente, welche dabei zusammen mit dem Alter, der Constitution etc. des Kranken, berücksichtigt werden müssen.

2) Eitersenkungen. Sie stehen natürlich bei jeder complicirten Fractur, vorzüglich aber bei schrägen und Splitterbrüchen zu befürchten. Die Gefahr der Eitersenkungen aber gibt noch keinen hinreichenden Grund zur unmittelbaren Ablösung des Gliedes; sie treten natürlich erst bei der vollsten Entwickelung des suppurativen Stadiums ein und sind gewöhnlich von Erscheinungen des hektischen Fibers begleitet; ausser den Contraaperturen, Spaltungen etc. können wir noch in jedem hektischen Stadium dreist und wahrlich mit einer guten Hoffnung die Amputation unternehmen. — Eben so wenig kann

3) die zu befürchtende Hektik bei den schwächlichen Subjekten uns zur unmittelbaren Anwendung der Amputation nöthigen. Gerade bei magern, schwachen Subjekten, bei welchen die Muskulatur nicht so stark entwickelt ist, steht auch die erschöpfende Eiterung verhältnissmässig weniger zu befürchten. Das Fettgewebe, die starke Muskulatur begünstigen am meisten die fortschreitende Stagnation des Eiters, folglich stehen bei solchen Individuen, welche am wenigsten zum Ausdauern in der Behandlung der complicirten Brüche passend erscheinen, die Eitersenkungen und die Hektik vielleicht auch am wenigsten zu befürchten. Ferner wird man aber auch bei der schon entwickelten Hektik noch immer Zeit genug haben, dieselbe durch Amputation zu heben. — Es bleibt also noch übrig

4) die Knochenphlebitis zu beurtheilen. Dieses ist ein Uebel, welches meiner Ansicht nach vorzüglich in der Hospitalpraxis bei der Beurtheilung der Frage über die Nothwendigkeit der Amputation, berücksichtigt werden muss. Ist die Knochenfraktur sehr schräg, ist das aus der Haut hervorragende Knochenende bedeutend gross und des *periost.* ganz beraubt, soll der Patient in dem Zimmer liegen, in welchem

die Luft von Eitermolecülen imprägnirt ist, so kann man wol nicht ohne Grund die Entwickelung der Knochenphlebitis befürchten. In dem Falle No. 1. kann man die Entstehung dieser Krankheit nur aus diesen Ursachen erklären. — Dr. Karawajew hat einen interessanten Versuch mit einem Hunde angestellt: er perforirte den Unterschenkelknochen, zerstörte die Medullarhaut, brachte in die Oeffnung einige Tropfen Eiter und verstopfte dieselbe mit einem Stöpsel; der Hund starb mit allen Erscheinungen einer *phlebitis*. Die Section hat die suppurative Entzündung der *vena Cruralis* nachgewiesen. Kann nicht dasselbe mit dem fracturirten Knochenende geschehen? Wird nicht vielleicht aus der eiternden Umgegend mechanisch in die Höhle des Knochens hineingekommener oder in der Markhöhle selbst erzeugter Eiter dieselben Erscheinungen hervorbringen? Nur der plastische Process, welcher dem Eiterungsprocesse Gränzen setzt, ist im Stande die zerstörenden Wirkungen der Eiterung zu beschränken; können wir aber bestimmen, ob sich derselbe thätig zeigen wird, oder nicht? — Von der andern Seite müssen wir aber unsere Furcht vor der Phlebitis nicht übertreiben; das hervorragende Knochenstück kann man absägen, für den Ausfluss des Eiters sorgen, den Kranken von den anderen möglichst isoliren etc. Die *phlebitis suppuratoria* mit ihren schrecklichen Folgen ist in der Privatpraxis wol eine seltene Erscheinung. — Kann aber ferner durch die Amputation die Ausbildung der Phlebitis verhütet werden? Ist nicht das abgesägte Knochenende denselben schädlichen Einflüssen ausgesetzt, als das gebrochene?

Also von allen Seiten treffen wir auf Schwierigkeiten, wenn wir die Anzeige zur Amputation bei complicirten Beinbrüchen aus einem allgemeinem Gesichtspunkte betrachten wollen; es ist wirklich unmöglich, diese Indicationen consequent durchzuführen. Wie muss man denn aber handeln? Warum habe ich im dreizehnten Falle amputirt, im neunten nicht amputirt? Ich sage es rund heraus: es bestimmte mich dazu folgender unbestimmter, schwankender Schluss: „ich hatte fünfmal dem 13ten ganz ähnliche Fälle des Bruches oberhalb des Knöchelgelenks gesehen, alle endigten sich entweder mit der Amputation oder schlimm; warum sollte ich erwarten, dass es sich in diesem 6ten anders verhalten würde?“ — Es werden vielleicht zehn andere analoge Fälle ohne Amputation hergestellt, aber sie sind nur auf dem Papiere analog, jene *sechs* aber habe ich selbst gesehen. — Warum habe ich nun sogleich amputirt, warum keine Geduld gehabt, darauf zu warten, ob die Sache eine bessere oder schlimmere Richtung nehmen würde? Um die Eiterung, die Hektik etc. zu heben, hätte ich auch noch später zeitig genug die Amputation unternehmen können. Aber so gross ist die Kraft der intuitiven Ueberzeugung! Ich habe nie die Kranken nach vernachlässigten complicirten Knochenbrüchen in Folge einer Hektik sterben sehen; die Amputation

war in diesen Fällen immer zeitig genug unternommen worden, um die gänzliche Erschöpfung der Kräfte zu verhüten; dagegen habe ich schon einigemal erlebt, dass der Brand sich nach der Verletzung hinzugesellte; ferner vor kurzem noch den Fall in unserem Klinikum gehabt, wo eine Phlebitis den Kranken mit der complicirten Fractur, welcher die beste Hoffnung gab, hinwegraffte, und diese 2 furchtbaren Uebel, — Brand und Venenentzündung, — welche keine Gränzen in ihrer Verbreitung wissen, stellten sich gleich so lebhaft vor meine Augen, als ich die Kranke mit dem durch die Haut hervorragenden, des *periost.* beraubten Knochenende sah, dass ich mich keinesweges überwinden konnte, die Rettung des Gliedes zu versuchen. Habe ich recht, habe ich unrecht gehandelt? Das überlasse ich meinen Lesern zu entscheiden. Ich hielt es nur für meine Pflicht, *den verborgenen Mechanismus* meiner Handlungen zu entwickeln; und wenn ein praktischer Arzt bei dergleichen Fällen sich von rationelleren Grundsätzen leiten lässt, so wird er mich sogleich zum eifrigsten Schüler seiner Kunst und zum Anhänger seiner Ansichten gewinnen. —

Was die einfachen Knochenbrüche anbetrifft, so habe ich in diesem Semester achtmal **die Anwendung des Seutin'schen unbeweglichen Apparates** versucht, und zwar dreimal bei Oberschenkelbrüchen, zweimal bei dem Bruche der *fibula*, zweimal am Oberarme und einmal am Vorderarme. In zwei Fällen der Oberschenkelbrüche (in einem war der Bruch dicht unter dem *trochant. minor*, in dem andern in der Mitte) war die Dislocation bedeutend, in einem Falle jede Bewegung des verletzten Gliedes von einem starken Krampfe der Muskeln des Oberschenkels begleitet; in zwei Fällen suchte ich die Wirkung des unbeweglichen Apparates noch durch die Anwendung der Hagedorn-Dzondi'schen und Scarpa'schen Extensionsmaschine zu verstärken; in einem Falle des Oberschenkelbruches legte ich die Extremität auf eine schiefe Ebene (von James Whitt). In zwei dieser Fälle heilten sehr schräge Brüche mit einer Dislocation *ad longitudinem* und etwas *ad axin*, im dritten Falle (wo die Complication mit dem Krampfe zugegen war) konnte der Patient den Druck der Hagedorn'schen Maschine nicht ertragen, es gesellte sich ein Erysipelas hinzu, welches vom Fusse nach dem Oberschenkel hin sich verbreitete und der Anwendung der Mercurialsalbe nicht wich; es fing die Constitution des Kranken, der ein schon 60jähriger, sonst robuster Greis war, an zu leiden und Patient wollte aller Vorstellungen ungeachtet durchaus nicht im Klinikum bleiben; als er dasselbe verliess, war der Callus noch weich, und der Oberschenkel bildete einen leichten Bogen mit der Convexität nach aussen. Ich konnte nicht erfahren, was aus dem Kranken geworden ist. — Ich habe den Seutin'schen Apparat nicht streng nach den angegebenen Regeln angelegt, und weil ich mit seiner Wirkung wenig vertraut war, so suchte ich ihn eben noch durch andere Exten-

sionsmaschinen zu unterstützen. Ich setze voraus, dass meine Leser mit den neueren Ansichten über die mannigfaltigen Vortheile des Appareil inamovible bekannt sind. Man betrachtet diesen Apparat nicht allein als ein Contentiv-, sondern auch als ein Extensions-Mittel; der Dr. Deroubaix von Brüssel erklärt diese letzte Wirkung des Apparates im „Bulletin médical Belge" auf folgende Weise. Er sagt: „die Extensions- und die Contraextensions-Punkte des Apparates befinden sich nicht anf den entgegengesetzten Endpunkten des Gliedes, wie bei gewöhnlichen Extensionsmaschinen, er übt keine active Extensionskraft aus; seine Wirkung bleibt ganz passiv bis zu dem Momente, in welchem eine neue Dislocation der Fragmente beginnt. Jetzt erst beginnt auch seine Wirkung. Er widersteht der Dislocation durch seine *vis inertiae*, indem er die Theile des Gliedes, welche hinaufzusteigen streben, durch verschiedene Berührungspunkte, in der Lage zurückhält. So findet z. B. bei dem Bruche des Oberschenkels, wenn das untere Fragment sich nach oben zu dislociren strebt, zuerst der Fuss ein Hinderniss in dem Theile des Apparats, welcher den Fussrücken bedeckt; eben so der Hacken, die Knöchel, der obere Rand der *patella* und überhaupt alle Punkte des Gliedes, die eine Krümmung oder Hervorragung bilden." — Man sieht daraus, dass sowol diese als alle andere Vortheile des Apparats darauf gegründet sind, dass „der Apparat und das kranke Glied ein vollkommenes Ganzes ausmachen." Hat sich nur einigermassen ein Raum zwischen dem Gliede und dem Apparate gebildet, so muss seine ganze Wirkung verloren gehen. Die Bildung dieses Raumes zu verhüten, muss also die Hauptsorge des Arztes bei der Anlegung des Verbandes werden. — Es fragt sich, wie das zu bewerkstelligen ist? Ich muss gestehen, dass ich in allen von mir behandelten Fällen den Apparat wenigstens 3 — 4 Mal während 5 — 6 Wochen verändern musste; freilich habe ich in keinem dieser 3 Fälle den Apparat gleich nach der Verletzung angelegt; ich schickte erst einige Tage den Gebrauch der kalten Umschläge voraus, es bildete sich natürlich eine gelinde Anschwellung und mit dem Nachlasse derselben auch der leere Raum zwischen dem Gliede und dem Apparate, so dass ich meine Hand leicht dazwischen bringen konnte. Schneidet man aber den ganzen Verband auf und legt ihn von neuem an, so kann er kaum so fest sitzen, wie früher. Den Apparat gleich nach der Verletzung, vor der Entwickelung der Geschwulst anzulegen, halte ich nicht in allen Fällen für unschädlich. Wenn die Quetschung bei der Fractur nur einigermassen gross war, so kann man nur üble Folgen erwarten; ich glaube, um rationell zu handeln, muss man den unbeweglichen Apparat nicht bei allen einfachen Fracturen gleich nach der Verletzung anlegen; est ist unmöglich, den Grad des Druckes so zu reguliren, dass er mehr die Entwickelung der Anschwellung zu verhüten, als sie zu befördern im Stande wäre; zu behaupten aber, dass er in allen Fällen die Anschwellung

zu verhüten vermag, wäre offenbar gegen alle Erfahrung und wider den gesunden Menschenverstand. Noch eine andere Unbequemlichkeit, welche mit der Anwendung des Apparats verbunden ist, besteht darin, dass es gar nicht möglich ist, die gehörige Extension für die Zeit, während welcher er angelegt wird (was 1½ Stunde bei dem Bruche des Oberschenkels erfordert) in einem gleichmässigen Grade zu unterhalten. Ich bin weit entfernt, durch diese Bemerkungen den Werth der Methode zu erniedrigen; ich habe mehre Fälle der Unterschenkelbrüche, der Kniescheibenbrüche nach dieser Methode in Paris (an Statt Amylon mit Dextrin nach Velpeau) behandeln sehen; die Kranken gingen schon einige Tage nach der Verletzung auf Krücken, klagten über keine Schmerzen etc. Bei den Brüchen des Oberschenkels aber, und namentlich bei den schrägen mit einer starken Dislocation verbundenen Brüchen finde ich, dass in diesem Apparate für eine der wichtigsten Indicationen — für Befestigung des Beckens, nur wenig oder fast gar nichts gethan ist. In der That! wie kann die äussere Pappschiene an das *os ileum* hinreichend befestigt werden? Sobald aber das Becken wenig fixirt ist, so wird es immer unmöglich sein, das obere Fragment ganz unbeweglich zu erhalten, möge man dasselbe so befestigen, wie man es nur wolle. Daher scheint uns das Gehen auf den Krücken etc. bei solchen Brüchen nach der Anlegung des Apparates höchst bedenklich zu sein. Ich spreche jetzt nicht von der Anwendung des Apparates bei complicirten Fracturen; darüber kann ich aus eigener Erfahrung nur Weniges mittheilen und schliesse meine Bemerkungen mit der Erzählung eines Falles, in welchem der unbewegliche Apparat wirklich ausgezeichnete Dienste geleistet hat — ein Fall, wo gewiss nur dieser Apparat im Stande war, die Bildung des widernatürlichen Gelenkes in einer veralteten Fractur zu verhüten, die durchaus keine Neigung zur Verwachsung zeigte, mit einem bedeutenden Oedem verbunden, schon einige Wochen alt war und noch Crepitation der Bruchstücke ganz deutlich hören liess. Gewiss, bei veralteten, noch beweglichen Brüchen, wo mehr eine Coaptation, als Extension nöthig ist, gehört der unbewegliche Apparat von Seutin zu solchen, die am meisten indicirt sind.

Vierzehnter Fall. Veralteter Bruch des Vorderarmes. Ein bedeutendes Oedem. Geringe Neigung zur Verwachsung. Seutin'sche Apparat. Heilung. — Johann Linström, ein rüstiger 62jähriger Greis, von dem Gute Igust, fiel vor 3 Wochen von einer Brücke ausgleitend in einen Graben, und mit dem flectirten Vorderarme gerade auf einen Stein. Der Kranke fühlte sogleich grossen Schmerz und hielt den Arm eine halbe Stunde lang in kaltem Wasser. Dessenungeachtet entstand bald starke Geschwulst des Vorderarms, auf welche Patient anfangs Birkenspiritus, später 14 Tage lang Breiumschläge legte. Die Anschwellung nahm indessen immer zu, bis vor 8 Tagen ein Arzt ihm 7

Schröpfköpfe auf dem Vorderarm setzte, worauf die Geschwulst etwas abfiel.

Bei der Aufnahme am 22. October 1837 war sein Zustand folgender: der rechte Vorderarm erschien von den Fingerspitzen bis zum Ellenbogen stark geschwollen, und namentlich der Umfang der Handwurzel um das Dreifache vergrössert. Der Fingerdruck liess in der Geschwulst starke Gruben zurück. Von der Mitte des Vorderarms bis zu den Fingern hinab zog sich eine dunkle, doch nicht sehr intensive Röthe. Die Temperatur zeigte sich objectiv nicht erhöht. — Der ganze Vorderarm lag in der Pronation. Die Versuche zur Supination gelangen nicht und waren sehr schmerzhaft. Die Flexion und Extension des Vorderarms war ohne Schmerz möglich. Das Handgelenk befand sich in starker Adduction und konnte gar nicht bewegt werden. — Fixirte man den Vorderarm und machte eine rotatorische Bewegung mit der Hand, so ergab sich eine abnorme Beweglichkeit des Vorderarms, und man fühlte in der *ulna* deutliche Crepitation, 4 Querfinger breit über dem Handgelenke. — Der Kranke klagte über grosse Schmerzen im Vorderarme, die besonders Nachts zunehmen sollten. Das Allgemeinbefinden war ungetrübt. Ob der *rad.* auch gebrochen sei, liess sich damals wegen des starken Oedems nicht genau ermitteln. Durch 2 Tage lang angewandten Druckverband und einige Laugenbäder liess indess das Oedem bedeutend nach, so dass man jetzt auch im *rad.* deutliche Crepitation fühlte, und der Vorderarm an der Radialseite einen Winkel mit der Spitze nach aussen zeigte, also eine Dislocation der Fragmente des *radius ad axin* Statt fand.

Den 22. Oct. Es wurde ein gewöhnlicher Verband für Vorderarmbrüche angelegt.

Den 26. Oct. Der Verband erneuert, und zwar der Seutin'schen Appareil inamovible angelegt.

Den 31. Oct. Der etwas locker gewordene Verband wurde an der Aussenseite des Armes seiner Länge nach aufgeschnitten, angefeuchtet, und nachdem Kleister hineingestrichen war; fester zusammengezogen.

Den 13. Nov. Der Verband wurde abgenommen; die Geschwulst des Vorderarmes hatte sich ganz verloren, dagegen war die Hand noch ödematös; die Ablagerung des Callus war noch nicht erfolgt, indem man beim Bewegen des Vorderarms das Aneinanderreiben der Bruchflächen noch ganz deutlich fühlen konnte. Der Kranke war dagegen fast gar nicht empfindlich. — Es wurde der appareil inammovible von neuem angelegt.

Den 22. Nov. Der Verband wurde abgenommen; die Geschwulst des Armes war geschwunden, allein durchaus keine Callus-Ablagerung zu fühlen, und beim Rotiren des Vorderarmes fühlte man deutlich Crepitation; es wurde der appareil

inammovible von neuem angelegt, jedoch die Bindentouren sehr fest angezogen und 2 breite Schienen mit stark graduirten Compressen auf die vordere und hintere Fläche, 2 schmale aber auf die äussere und innere Kante des Vorderarms gelegt.

Den 30. Nov. Der Verband wurde abgenommen; von Crepitation durchaus nichts mehr zu fühlen; doch konnte man nur sehr wenig Callus am unteren Theile des *rad.* bemerken. Der Appareil inammovible wurde von neuem angelegt.

Den 18. Dec. Bei der Abnahme des Verbandes zeigte der Vorderarm fast gar kein Oedem mehr; Crepitation war nicht bemerkbar. Der Appareil inammovible wurde nochmals angelegt.

Den 27. Dec. Der Verband wurde abgenommen, und da man der Verwachsung der Knochen gewiss sein konnte, so wurde der Arm, welcher übrigens im Ellenbogen- und Handgelenke noch schwer beweglich war (wegen des lang und eng angelegt gewesenen Verbandes) in eine Mitelle gelegt und Laugenbäder verordnet.

IV. VERALTETE LUXATIONEN.

Funfzehnter Fall. Veraltete Luxation des Ellbogens nach hinten (unvollkommen) und des *Radius* nach aussen. — Joseph, esthnischer Bauer aus Nikifer, 22 Jahr alt, klagte den 5. Januar 1838 in der chirurgischen Abtheilung des Klinikums, dass er vor 6 Wochen beim Tragen einer Last plötzlich einen heftigen Schmerz im linken Ellenbogengelenke empfunden habe, und seit der Zeit nicht im Stande sei den Vorderarm auszustrecken.

Bei der Untersuchung fand man den Vorderarm unter einem sehr stumpfen Winkel gebogen, die Hand in der Pronation, die Supination war unmöglich, und das obere Gelenkende des *radius* bildete eine bedeutende Hervorragung nach hinten und etwas nach aussen; der *cond. externus* ragte spitzig nach aussen hervor, das *olecranon* aber zeigte eine deutliche Prominenz nach hinten. Das untere Gelenkende des Oberarms fühlte man deutlich nach vorn unter der Haut.

Den 6. Jan. Der Kranke wurde durch ein warmes Bad von 1½ Stunden und eine Mixtur mit 6 *gr. tart. emet.*, worauf einige Gläser Branntwein folgten, zuvor erschlafft, und sodann zur Einrenkung geschritten. Behufs derselben wurde Patient auf einen Tisch gelegt, die Ausdehnung über dem Handgelenke mittelst eines Flaschenzuges nach der Achse des luxirten Gliedes und die Gegenausdehnung am Oberarme und der Schulter durch Gehilfen gemacht; nachdem so die Ausdeh-

nung stark genug gewirkt hatte, wurde mit der Extension plötzlich nachgelassen und der Vorderarm sogleich in starke Flexion gebracht; beim ersten Male war die Einrenkung nur zum Theile gelungen, beim zweiten aber völlig, indem man nun wieder den Kopf des *radius* unter dem hervorgetretenen *condyl. ext. humeri* durchfühlen konnte; doch war das Köpfchen des *radius* — wegen des gewiss durchrissenen *ligam. annul. radii* — noch sehr beweglich, woher es durch eine aufgelegte graduirte Compresse und 2 lange, nach dem Ellenbogengelenke geschnittene, aussen und innen angelegte Schienen in seiner Lage erhalten werden musste. Darnach wurden Eisumschläge auf das Gelenk gethan.

Den 9. Jan. Der Verband wurde abgenommen, und, da das Köpfchen des *radius* wieder etwas nach hinten gewichen war, beim neuen Verbande der Vorderarm in eine starke Flexion (einen spitzen Winkel mit dem Oberarme bildend) gebracht, und zugleich eine starke Pronation bewirkt. Der Verband bestand in 2 starken, am äussern und innern Rande des Ellenbogengelenks gelegten graduirten Longuetten, 2 unter einem spitzen Winkel gebogenen, auf eben dieselben Stellen gelegten Pappschienen und der Expulsiv-Binde.

Den 20. Jan. Der erwähnte Verband hat bis heute gelegen, und ist nur zuweilen etwas angezogen worden, sobald er sich aufgelockert hatte; heute wurde er abgenommen; das *capitul.* des *rad.* stand zwar normal, hatte aber grosse Neigung nach hinten auszugleiten; alle Bewegungen des Ellbogengelenkes waren noch behindert. — So wurde Patient auf seinen Wunsch entlassen, nachdem ihm der Arm wenigstens in eine Mitelle gelegt war.

Sechzehnter Fall. 6 Wochen alte Luxation des Hüftgelenkes. Reposition in der flectirten Lage des Gelenkes. — Johann, ein ehstnischer Knabe von 14 Jahren, aus der Gegend von Weissenstein, von keinesweges schwacher Constitution hatte früher nie an Krankheiten gelitten. Vor sechs Wochen ungefähr fiel ein befrachteter Schlitten auf ihn, und ein an demselben befestigtes Holzstück traf den äussern und obern Theil des Oberschenkels und vorzüglich den Trochanter. Die Oberschenkel waren, als die Gewalt auf ihn wirkte, einander genähert und ein wenig an den Oberkörper angezogen. Nachdem die Last von ihm entfernt worden war, vermochte er weder aufzustehn noch zu gehen, das rechte Bein hatte eine normwidrige Richtung bekommen, und er empfand Schmerzen um die ganze getroffene Stelle, besonders in und hinter dem Hüftgelenke. Die Behandlung des Kranken, welche nun ein alter Bauer übernahm, bestand in Einreibungen von Branntwein gegen die Schmerzen und in Beschwörungen. Da dessenungeachtet das Uebel sich um nichts besserte, ausser dass die Schmerzen etwas an Heftigkeit nachliessen, ward er zu einem Arzte

gebracht, welcher ihm den Rath gab, um Aufnahme in's hiesige Klinikum zu bitten. Sonntag, den 21. März 1837, 6 Wochen nach geschehener Verletzung, wurde die leidende Hüfte mit einem warmen Breiumschlage bedeckt. Montag waren folgende objective Erscheinungen an ihm zu bemerken: wenn der Kranke gerade ausgestreckt auf dem Rücken lag, war die *crist. il.* der rechten Seite um fast 2 Finger breit höher als die linke, das ganze Becken daher schief gerichtet; der rechte *trochant.* stand etwas höher und war mehr nach vorn gerichtet als der linke. Die kranke Extremität war um 2″ Zoll verkürzt und nach innen gedreht, im Knie etwas gebogen, das Knie hervorragend. Die Zehen des rechten Fusses lagen auf dem *malleol. int.* und *tars.* des linken Fusses. Die Adductoren waren nicht auffallend angespannt. Legte man den Kranken auf den Bauch, so bemerkte man eine stärkere Wölbung der rechten *natis* und eine höhere Lage der rechten Gesässfalte. Durch das Gefühl erkannte man leicht den Schenkelkopf als einen harten runden Körper, der von den *mm. glut.* bedeckt, auf der äussern Fläche des *os il.* hinter der Pfanne lag und bei einer drehenden Bewegung der kranken Extremität eine rotatorische Bewegung machte. Das Gehen war ihm unmöglich; wenn er geführt wurde, setzte er nur die Zehen auf den Boden, ohne sich jedoch auf sie zu stützen. Was die subjectiven krankhaften Erscheinungen betrifft, so klagte der Kranke über Schmerzen in der Gegend des Gelenks, und konnte das rechte Bein nicht von dem andern entfernen, doch war ihm die Adduction noch in geringem Grade möglich. Der Kranke erhielt ein warmes Bad und innerlich *gr.* jj *tart. emet.* in einer Auflösung, die in Zeit von ¼ Stunde Erbrechen zuwege brachten. Er ward hierauf auf einen Tisch gelegt; die Extension wurde mit einer Schlinge und dem Flaschenzuge am Knie gemacht; die Contraextension zwischen beiden Beinen; auf diese Weise wurde der halbflectirte Oberschenkel erst in derselben Richtung gezogen und dann etwas abducirt und leicht nach aussen rotirt. Der Gelenkkopf hatte sich dabei in die Pfanne begeben; das ganze Bein war etwas länger geworden als das linke, und der Fuss war nicht mehr nach innen gekehrt. An der Stelle, wo 6 Wochen lang der Schenkelkopf gelegen hatte, bemerkte man noch eine härtliche Anschwellung (wahrscheinlich Exsudation plastischen Stoffes).

Den 23. Jan. Das Hüftgelenk ist empfindlich. Kalte Umschläge, 6 Schröpfköpfe.

Den 25. Jan. 6 Schröpfköpfe auf das Hüftgelenk, welches schmerzhaft ist.

Den 26. Jan. Die Schmerzen sind schwächer geworden.

Den 28. Jan. Bei einem heute angestellten Versuche zu gehen konnte Patient nur von 2 Gehülfen unterstützt, schwach auftreten und nur kleine Schritte machen.

Den 30. Jan. 10 Schröpfköpfe auf das Hüftgelenk. Patient musste schon entlassen werden, indem sein Vater 120 Werste weit hergekommen war, um ihn abzuholen. Die beiden Beine waren gleich lang, die Beweglichkeit im rechten Hüftgelenke noch sehr behindert. Patient konnte nur dann stehen, wenn er sich stützte. Es wurde ihm gerathen, sich noch längere Zeit liegend zu verhalten, und erst allmälig mit Krücken zu gehen anzufangen.

II. ORGANISCHE KNOCHEN- UND GELENKKRANKHEITEN.

Siebenzehnter Fall. Exulcerirter Gelenkschwamm. Hektisches Stadium. Decubitus. Amputation. Genesung. — Hans, ehstnischer Bauerknabe von ungefähr 6 bis 8 Jahren, wurde am 2. März 1837 wegen einer starken Geschwulst am linken Knie in das Klinikum aufgenommen. Da er nicht von seinen Angehörigen, sondern von einem fremden Begleiter hierher gebracht worden war, so konnte die Anamnese nur sehr unvollkommen aus den natürlich nicht wenig verworrenen Aussagen des Knaben zusammengestellt werden. Wir erfuhren demnach nur so viel, dass im vorigen Winter, zugleich mit erschwerter Bewegung des linken Unterschenkels, jedoch ohne Spuren von Schmerz oder Veränderung der Farbe, die Anschwellung des Knies begonnen und seitdem allmälig immer mehr zugenommen habe. Im Sommer darauf sei ihm ein Aderlass gemacht und das Bein ober- und unterhalb des leidenden Gelenkes umwickelt worden. Später — die Zeit kann er nicht genauer angeben — habe sich Schmerz eingestellt, die Geschwulst sei aufgebrochen und eine Menge Eiters entleert worden.

Gegenwärtig bemerken wir eine starke, den Umfang des Knies fast verdoppelnde Geschwulst, die allmälig abnehmend bis auf die Mitte des Oberschenkels hinaufreicht, nach unten aber sich nicht über das Gelenk hinaus erstreckt. Die Consistenz derselben differirt an verschiedenen Stellen; so ist sie oberhalb des Kniegelenkes gespannt, man fühlt die oberflächlichen Theile nicht hart, aber fest, unter denselben jedoch die tiefer liegenden Weichtheile ungewöhnlich hart; eben so den grössten Theil der Geschwulst auf dem Gelenke selbst, die jedoch an einigen Stellen weicher und fluctuirend erscheint. — Die Continuität der Geschwulst ist durch Fistelgänge unterbrochen, von denen einer an seinem Ende durch die Sonde einen harten Körper erkennen lässt. Seine Länge beträgt gegen 2 Zoll. Der zweite Fistelgang verfolgt in der Länge von 3½ Zoll dieselbe Richtung wie der vorige, ohne jedoch auf einen harten Körper zu führen. Beim Drucke auf seinen un-

tern Theil ergiesst sich aus seiner Oeffnung eine blutig-eiterige Materie. — Die Veränderung der Farbe besteht in geringer Röthe der Anschwellung auf dem Gelenke selbst, die nur an einzelnen Stellen, namentlich den fluctuirenden, gesättigter erscheint.

Der Unterschenkel ist abgemagert und befindet sich in starker Flexion, aus welcher es unmöglich ist ihn in die Extension zu bringen, zumal da alle Versuche dazu heftige Schmerzen verursachen. Ferner fällt die veränderte Lage der Gelenkknochen in die Augen: der *condyl. ext. tib.* steht nämlich mehr nach aussen als im normalen Zustande, der *cond. int. femor.* dagegen ungewöhnlich nach innen; auch ist die *patella* auffallend nach aussen hin verzogen, so dass wir eine, wenn auch nicht ganz vollkommene Luxation anzunehmen genöthigt sind. — Was nun endlich die sensiblen und functionellen Störungen betrifft, so empfindet der Kranke nur an einzelnen Stellen und zwar blos bei tieferem Drucke oder Bewegungsversuchen Schmerz. Die Function des Gliedes aber ist ganz aufgehoben, indem der Kranke dasselbe weder ausstrecken, noch auf ihm stehen kann. — Den Gesammtzustand betreffend, so sind die Kräfte bedeutend gesunken, wenigstens so viel man aus dem *Habitus* schliessen kann. Zu erwähnen ist noch, dass die Hände, Arme, und auch die Beine des Knaben von einem aus Papeln und Vesikeln bestehenden Ausschlage bedeckt sind, welcher zwar mehr örtlich zu sein scheint, aber doch nicht übersehen werden darf, da eine Vernachlässigung desselben späterhin leicht unserem Heilplane wichtige Hindernisse in den Weg legen könnte. Bad. *Ung. de butyr. sapon. nigr. et pic. liquid.* (Gegen die Krätze.) Zwei Fontanellen auf die Brust.

Den 6. März. Der Ausschlag nimmt ab, das Befinden gut. Zur Salbe wird Schwefel zugesetzt.

Den 9. März. Der Ausschlag war fast ganz verschwunden, und die Amputation des Oberschenkels wurde vorgenommen. (Zirkel-Conusschnitt.)

Bald nachdem der Kranke zu Bette gebracht worden war, fing er an über heftige Schmerzen zu klagen, in Folge dessen eine Eisblase angelegt wurde; auch bekam der Kranke 5 Tropfen *tint. theb.*, wodurch er ziemlich beruhigt wurde und bald einschlief. Nach einigen Stunden waren die Schmerzen ganz verschwunden. — Der Puls beschleunigt.

Den 12. März. Der Puls 120; Schmerzen im ganzen Stumpfe, die sich besonders nach den Inguinaldrüsen hin ziehen (besonders bei der Berührung); die Kälte thut dem Stumpfe wohl, das Allgemeinbefinden gut. — Abends: die Schmerzhaftigkeit des Stumpfes hat sich nur wenig vermindert und scheint mehr in der Tiefe zu sitzen, ausgehend von einer Affection der Beinhaut, da sonst keine bemer

kenswerthe Geschwulst vorhanden ist. 10 Blutegel auf die schmerzhaften Inguinaldrüsen; die Eisumschläge fortgesetzt.

Den 13. März. Die Schmerzen hatten abgenommen.

Den 14. März. Der Stumpf ist etwas geschwollen und sehr empfindlich; fast die ganze untere Hälfte der Wunde ist beinahe vollkommen zugeheilt, oben aber sieht man eine stark vertiefte, eiternde Fläche, in welcher man den Knochen entblösst fühlt. Das Allgemeinbefinden gut. *Dtum Chinae et Calami* zur Ausspritzung. Narcotisches Cataplasma aus *hba. hyosc. et cicut.* āā *Dtum Chinae cum lichen.* und *acid. phosphor.*

Den 18. März. Die Empfindlichkeit in der Umgegend der Wunde hat etwas abgenommen; Husten, der Unterleib ist etwas schmerzhaft. Decubitus an 3 Stellen. Das *acid. phosph.* weggelassen und *laudan. liq. Syd.* zugesetzt. Liniment aus Branntwein und Eiweiss, Tanninsalbe und *empl. sapon.* auf den Decubitus. Ein kleines Vesicator auf der Brust zwischen beide Fontanellen.

Den 19. März. Die Empfindlichkeit in der Umgegend der Wunde hat ganz aufgehört. — Der Unterleib noch schmerzhaft, der Husten stark; der Kranke hat zuweilen Hitze und schwitzt oft. — Puls 104. — Am Morgen ein flüssiger Stuhl, und einer gegen Abend. — Es zeigt sich an 3 Stellen Decubitus. *Rec. rad. columb.* ʒβ *rad. salep.* ʒβ *coq. c. aq. ferv. q. s. ad colat.* ℥vj *solv. extr. chin. frig. par.* ʒjj *laudan liq. Syd.* ♃j *syr. s.* ℥j *D. S.* stündlich 1 Esslöffel. Verband mit *ung. basilic.* mit *tr. myrrh.*; Abends 5 *gr. pulv. Doveri.*

Den 23. März. Der flüssige Stuhl und Husten haben bedeutend nachgelassen. Der Decubitus hat eine üblere Beschaffenheit angenommen: sinuöse und vom Eiter aufgehobene Ränder; es wurden daher diese Ränder blutig abgetragen.

Den 28. März. Die Ränder des grössern Decubitus waren heute wieder etwas untergraben und wurden an 2 Stellen gespalten und abgetragen.

Den 31. März. Die Amputationswunde heilt recht gut; der Decubitus (welcher mit Präcipitat-Salbe verbunden wird) sieht etwas besser aus; der Zustand des Gesammtorganismus gut. Der Kranke sitzt schon auf.

Den 20. April. Es haben sich 2 Fistelgänge von der Amputationswunde aus gebildet.

Den 21. April. In einem Fistelgange wird ein loses Knochenstück bemerkt und durch einen Schnitt hervorgezogen; darauf in die Oeffnung eine Turunde mit *ung. hydr. rubr.* hineingesteckt.

Den 23. und 24. April. Ein Fistelgang scheint ganz verheilt zu sein; durch den andern Fistelgang wird ein

Haarseil gezogen von 3 Fäden, und ein Compressiv-Verband angelegt.

Den 8. Mai. Der Decubitus nach Cauterisation mit *Lapis infernal.* verkleinert sich bedeutend. — Die Amputationswunde ist ganz zugeheilt; die Fistelöffnung nimmt schon sehr ab.

Den 24. Mai. Auf dem Decubitus ist nur noch eine gelbe trockene Kruste zu sehen; die Fistelöffnung ist ganz zugeheilt, mit etwas vertiefter Narbe. Die Narbe der Amputationswunde ist nicht gross, und mit dem Knochen verwachsen.

Untersuchung des amputirten Gliedes. 1) Ablagerung von homogenem, weisslichen, plastischen Stoffe in's Zellgewebe und zwischen den Fasern des *muscul. Rect.* und des *m. Crureus*, einige Zoll um das Gelenk. 2) Verdickung der Gelenkkapsel. 3) Fistulöse Gänge unter der Haut und zwischen den Muskeln in dem abgelagerten Stoffe. 4) Bräunliche, weiche, schwammige Auflockerung der inneren Fläche der Synovialhaut, die auch in der Gegend der Gelenkknorpel stattfindet. 5) Resorption der Gelenkknorpel an der Gelenkfläche des Oberschenkels und besonders an der Gelenfläche der *Patella*, daher entblösste, rauhe Flächen dieser Knochen. 6) Die durchschnittenen Gelenkenden der Knochen zeigten weder eine Ablagerung des Tuberkelstoffs noch eine auffallende Vergrösserung des *Volumens;* die Zellen waren mit einem bräunlichen Medullarsaft ausgefüllt, und liessen sich mit dem Messer leicht durchschneiden. — *NB.* Ich untersuchte das Präparat noch einmal nachdem es schon über 1 Jahr in Spiritus gelegen hatte, und ich finde jetzt im Durchschnitte der Gelenkenden des Oberschenkels eine kleine Höhle in der schwammigen Substanz desselben.

Achtzehnter Fall. Rheumatischer Gelenkschwamm. Glüheisen. Brandige Zerstörung. Fistelgänge. Vollkommene Abstossung des abgelagerten, entarteten Stoffs. Genesung. — Am 7. Nov. 1837 suchte der Revisor, Adam Swintizky, aus Pleskau, in der chirurgischen Abtheilung des hiesigen Klinikums Hilfe gegen eine Kniegeschwulst am linken Beine. — Diese war recht stark in die Augen fallend bei der Vergleichung mit dem Knie des andern Beins. Sie erstreckte sich von der Insertion des *ligam. patell.* aufwärts und zu beiden Seiten bis über das Gelenk, und dem Laufe des *musc. rect. femor.* folgend, eine Hand breit nach oben. Die Geschwulst umgab zu beiden Seiten die *patella*, deckte aber ihren mittleren Theil nicht. Die Haut war um das Kniegelenk herum bräunlich gefärbt; der übrige Theil der Geschwulst hatte die natürliche Farbe. Bei der Betastung zeigte sich die Geschwulst deutlich in den Weichtheilen unter der Haut, liess sich unter und zu beiden Seiten der *patell.* weich und elastisch ohne Fluctuation mit erhöhter Temperatur, am Oberschenkel aber unnachgiebig und härtlich, anfühlen.

Die Gelenkenden und die *patell.* waren von normaler Grösse, Form und Lage. Bei stärkerem Drucke gab der Krarke einen nicht sehr heftigen, stechenden Schmerz, besonders an der äusseren Seite der *patell.*, an. Das Bein befand sich in einer etwas flectirten Lage, konnte ganz extendirt, aber nicht viel mehr flectirt werden, war übrigens von normaler Länge und Richtung. Der Unterschenkel war sichtbar abgemagert. Der Kranke konnte nicht ohne Beschwerden auftreten, und ging daher mit einer Krücke. Er gab ein Gefühl von Müdigkeit und Schwere im Beine an. — Er datirte den Anfang des Uebels vom Sommer 1834, wo er im Pleskau'schen Gouvernement einen Morast auszumessen, und deshalb viele Gänge auf nassem Boden zu machen hatte. Zu dieser Zeit litt er häufig an rheumatischen Schmerzen im Kopfe und im Rücken. Nach einem sehr angreifenden Gange, bei dem er seine Beine bis über das Knie durchnässt hatte, stellte sich im linken Kniegelenke eine grosse Müdigkeit ein. Am folgenden Morgen fühlte er sein Knie steif, schwer und heiss, bei Bewegungen wenig schmerzhaft. Röthe war nicht vorhanden. Bei einiger Bewegung minderten sich zwar diese Erscheinungen allmälig, kehrten aber nach neuen Anstrengungen wieder zurück, nur von Zeit zu Zeit von einem nicht sehr heftigen, stechenden Schmerze begleitet, und es fing an, sich eine kleine Geschwulst am untern Rande der *patell.* zu zeigen. Er wandte nun öfter einige Hausmittel an, als: Umschläge und Bähungen von Birkenblättern, aber ohne besondern Erfolg. Heisse Bäder verschafften ihm Erleichterung. So zog sich das Uebel ohne bedeutende Veränderungen bis zum Winter 1836 hin. Im Laufe dieser Zeit waren ihm einmal in Pleskau 16 Blutegel verordnet worden, wonach Verschlimmerung eingetreten war. Einige Dienste aber hatten ihm Einreibungen von *ung. Neapol.* und Application von Harzpflastern geleistet. Jetzt fing die Geschwulst plötzlich an zuzunehmen, und sich nach oben und beiden Seiten zu verbreiten, so dass sie sich bis zum August dieses Jahrs bis über das ganze Gelenk erstreckte. Dabei war im Innern des Gelenkes ein Schmerz entstanden, und er empfand bei der Bewegung ein Gefühl von Reibung. Röthe hat er nie bemerkt, ja im Gegentheile eine weisse Farbe. Er suchte in Pleskau ernstliche Hilfe. Es wurden ihm 6 Schröpfköpfe, von denen nur 3 Blut entleerten, ohne Nutzen gesetzt. Quecksilbersalbe mit Kampher, Harzpflaster und Vesicatore über das Gelenk erleichterten seinen Zustand, und der Schmerz und das Gefühl von Reibung wichen. In dieser Zeit erhielt er gegen den Rheumatismus, der ihn bis dahin von Zeit zu Zeit immer wieder belästigte, rothbraune Tropfen zu 30 *gutt.* 4mal täglich, die nicht ohne Wirkung waren, ihn aber dennoch nicht ganz befreiten. Auch die heissen Bäder brauchte er mit günstigem Erfolge. — Vor einigen Wochen hatte er sich eine Fontanelle unter die Wade setzen lassen, sie aber nicht lange in Eiterung erhalten. Die Geschwulst nahm zu, und stieg am Oberschenkel auf, längs

dem Laufe des *m. rectus*. Er entschloss sich endlich nach Dorpat zu kommen.

Er ist jetzt 30 Jahre alt, von schwächlicher Constitution. Sein Allgemeinbefinden ist im Ganzen ziemlich gut. Denn ausser den sich von Zeit zu Zeit einstellenden rheumatischen Exacerbationen gibt er nichts an, hat Schlaf und mässigen Appetit. Der Puls normal. Ein etwas angegriffenes Aussehen und eine ängstliche Gemüthstimmung sind doch zu bemerken, so wie, dass er in der Nacht oft stark schwitzt, aber mit Erleichterung.

Den 9. Nov. Es wurde an der äussern und innern Seite des Kniegelenks ein 3—4″ langer Streif mit dem Glüheisen gezogen. Zur Einreibung über dem Kniegelenke: *Rec.: kal. hydrjod.* ʒj *adip. suill.* ʒj. Ein Breiumschlag über das ganze Kniegelenk. Innerlich ein Decoct aus *spec. lignor.* und ein Schwefelbad mit ʒjβ *hep. sulph.*, Pillen von *sublim. gr.* jj, mit *succ. liquir. XL Pillen*, zu einer Pille täglich steigend.

Den 15. Nov. Befinden gut. Die Eschara hat sich noch nicht ganz abgelöst, aber Eiterung ist im Beginnen. Verbunden mit *ung. digest.* und Cerat $\overline{aa}$. Die Jodsalbe verstärkt (bis ʒj auf ʒβ). Die übrigen Verordnungen dieselben.

Den 19. Nov. Befinden gut. Die Eschara hat sich auf der linken Seite abgestossen und es wurden 40 Erbsen an die eiternde Fläche gelegt.

Den 20. Nov. Auch auf die andere Seite Erbsen gelegt.

Den 21. Nov. Die Geschwulst über dem Knie hat bedeutend an Härte und Umfang abgenommen. Befinden sonst gut. Eine Dosis Salz gegen die Verstopfung. Unterhaltung der Fontanelle.

Den 27. Nov. Mit *ung. sabin.* die eiternde Fläche verbunden. Um die Resorption der Ablagerung über dem Knie zu befördern, wurde auch hier das Glüheisen in einer Ausbreitung von 2 Zoll in der Länge und 1 Zoll in der Breite, applicirt.

Den 17. Dec. An einer Stelle der Fontanelle an der äussern Seite des Kniees hat eine Bohne eine sehr tiefe Grube gebildet, so dass eine fibröse Haut an dieser Stelle entblösst ist; es wurde darauf nur Charpie mit Cerat gelegt.

Den 18. Dec. An der genannten Stelle ist die fibröse Membran schon im Uebergange zum Brande begriffen, und nach unten und oben erstreckt sich ein Fistelgang, 3—4‴ weit, 2″ lang; ein kürzerer Fistelgang geht nach vorn zur *patella;* in beide Gänge wurden Charpiewieken gelegt.

Den 19. Dec. Die oberflächliche Schichte der brandigen Aponeurose beginnt sich abzustossen und wurde da-

her mit der Scheere gelöst, die Fistelgänge mit Wieken gefüllt.

Den 20. Dec. Die Fistelgänge werden grösser und enthalten viel Eiter; sie wurden beide gespalten; auf diese Fontanelle keine Erbsen gelegt, wol aber auf die beiden andern, die sich in einem sehr guten Znstande befinden. Der Sublimat und das Decoct wurden ausgesetzt.

Den 22. Dec. Das Eiter bahnt sich sowol nach vorn als nach hinten seinen Weg unter der Haut fort; es wurde aus der Geschwürshöhle selbst ein breiter Gang bis zur Höhe der *patell.* aufgefunden, hier eine Contraapertur gemacht und eine Wieke hineingezogen.

Den 23. Dec. Die Fistelbildungen nehmen überhand, indem die Haut in dem ganzen Umkreise des Geschwürs losgelöst ist; sie wurde daher nach oben und unten, nach vorn und hinten aufgespalten und die Wunde mit Charpie und reizender Salbe ausgefüllt. Abends 10 *gr. Pulv. Doveri.*

Den 29. Dec. Indem der vordere, oder vielmehr untere Theil des Geschwürs ein ganz reines Aussehen annimmt, hat die brandige Zerstörung sich nach oben unter der Haut fortgezogen, und hier bereits — was man mit dem Finger ganz gut verfolgen kann — sich bis zur Ablagerung am Oberschenkel (in dem *Rectus femoris*) Bahn gebrochen; es wurde daher dieser Gang bis zu seinem blinden Ende im raschen Zuge gespalten, und dadurch wirklich eine graue, erweichte Masse blosgelegt; dieser Theil der Wunde wurde mit Carotenbrei bedeckt, der untere dagegen reizend verbunden. Nach der Spaltung des Fistelganges zeigte sich eine gelbweissliche, homogene Masse.

Den 30. Dec. Von dieser erweichten Masse — (unstreitig der abgelagerte Stoff) — wurde alles, was bereits locker geworden war, mit der Scheere abgetragen; Verband, wie gestern.

Der abgelagerte Stoff sitzt besonders oberhalb der Sehne des *musc. rectus femor.*, ist jedoch mit den Fasern desselben so innig verschmolzen, dass beim Abtrennen derselben auch nothwendig einige Fasern des *m. rectus* selbst weggeschnitten werden müssen.

Den 1. Jan. 1838. Es wird täglich Alles, was sich erweicht hat, von dem abgelagerten Stoff abgeschnitten. Der untere Theil der Wunde zeigt gute Granulation und wird mit Lapis-Lösung bepinselt. Das Gesammtbefinden erhält sich noch recht gut.

Den 2. und 3. Jan. Verfahren wie vordem. Es beginnt sich ein neuer Gang nach oben unter der letzten Fontanellstelle (27. Nov.) am Oberschenkel zu bilden.

Einige Hämorrhoidalknoten waren aus dem *orificium ani* hervorgetreten und belästigten den Kranken allgemein und örtlich sehr. Er erhielt 5 Blutigel *ad anum*, und innerlich: *rec. magnes. carbon. flor. sulph. crem. tart.*

Den 5. Jan. Das Allgemeinbefinden heute besser. Der Gang unter die Fontanelle am Oberschenkel hatte sich bis heute sehr erweitert und verlängert; die Jaucheabsonderung aus demselben war sehr stark geworden. Es wurde daher mit dem Blömer'schen Fistelmesser der ganze, 3—4″ lange Gang in einem raschen Zuge aufgeschlitzt, und dadurch eine schmutzige, mit erweichtem Käsestoff ähnlichem Gewebe und Jauche bedeckte, unreine Fläche entblösst; was von diesem Afterprodukte entfernt werden konnte, wurde mit der Scheere weggeschnitten, die neuen Schnittflächen darauf mit in Oel getauchter Charpie, die anderen Geschwürstellen aber, wie früher, reizend verbunden.

Den 6. Jan. Es wurde wieder recht viel abgelagerter, mit den Sehnen verschmolzener Stoff abgetragen; das *periost.* (des unteren Theils des Oberschenkels) in einer Strecke von 2″ so wie der obere Theil der Kapsel des Kniegelenks, waren entblösst.

Den 7. Jan. Es konnte heute wieder sehr viel abgelater gelblicher (der Consistenz nach dem Käse ähnlicher) Stoff weggeschnitten werden; das Geschwür nimmt nun schon einen reinern Charakter an; am unteren Theile desselben beginnt sogar schon die Ueberhäutung von den Rändern aus; hier wird mit Lapis-Lösung, oben mit Präcipitat, China und Kohlenpulver verbunden, und ein aromatischer Breiumschlag darauf gelegt. Der Kranke klagt über einige Verdauungsbeschwerden. Innerlich: Saturation.

Den 8. Jan. Die Geschwürsfläche war heute schon um Vieles reiner, so dass nur wenig mit der Scheere entfernt wurde; das entblösste *periost.* des *os femor.* ist bereits ganz mit frischer Granulation überzogen, und nur zu beiden Seiten desselben befinden sich noch schmutzige graue Streifen.

Den 15. Jan. An der täglich mit Cerat bedeckten frühern Fontanellstelle an der innern Fläche des Knies, war heute ein kleiner brandiger Fleck bemerkbar, der sogleich mit dem Glüheisen betupft wurde.

Den 16. Jan. Der Brand hat an der gestern bezeichneten Stelle nicht weiter um sich gegriffen. In der grossen Wunde konnte wieder mehr von dem erweichten brandigen Stoffe weggeschnitten werden. Der Kranke sieht abgemagert und angegriffen aus. Zu der *pot. Riv.* wurden ʒjj *extr. chin.* gesetzt.

Den 19. Jan. Aus der Furche an der äussern Seite des *os fem.* entdeckte man heute breite Gänge nach aussen unter der gesunden Haut, 4—5″ lang; der eine ging fast quer nach aussen, der andere mehr nach oben und hinten; es wurden für beide Contraaperturen gemacht, und Wieken, mit reizender Salbe bestrichen, hineingezogen; auf diese Gegend wurde auch ein Kataplasma gethan. Der übrige Theil des Geschwürs sah rein und gut aus und wurde mit *lap.* und reizender Salbe verbunden.

Den 21. Jan. Durch die vorgestern gemachten Contraaperturen wurden Bleidrähte gezogen, die Wieken weggelassen; auf den untern Theil der Wunde wurde ein starker Druck angewandt; zu der Mixtur wurde noch 3j *extr. chin.* hinzugesetzt.

Den 22. Jan. Der Gang nach oben und aussen wurde nach Entfernung der Bleidrähte mit dem Pott'schen Fistelmesser geöffnet; die nicht unbeträchtliche Höhle zeigte an mehren Stellen die schon oben genannte weisse, homogene, härtliche Masse, namentlich an ihrem obern Theile. Mit der Sonde wurde untersucht, ob sich nicht tiefer hinein Gänge gebildet hätten, es konnte aber nichts entdeckt werden, auch durch Druck nach verschiedenen Richtungen wurde kein Eiter entleert; durch den 2. Gang wurde ein Setaceum gezogen, die Höhle mit geölter Charpie ausgefüllt; der übrige Theil der Wundfläche verhielt sich wie früher, wurde, wie schon angegeben, verbunden.

Den 24. Jan. Die gemachte Schnittfläche hatte heute ein schmutziges Ansehen; sie, so wie die ganze Höhle, aus welcher man einiges von der Masse mit der Scheere entfernen konnte, wurde mit Präcipitat und reizender Salbe verbunden, der Breiumschlag auf der äussern Seite des Schenkels über der geöffneten Höhle wird fortgesetzt. Die Vernarbung des übrigen Theils der Wunde schreitet immer weiter fort.

Den 26. Jan. Die geöffnete Höhle entleert viel Eiter, hat sich aber ziemlich gereinigt. Das letzte der schwammigen Masse konnte heute mit der Scheere entfernt werden. Derselbe Verband.

Den 27. Jan. Die Wunde hatte sich gänzlich gereinigt, von der weissen Masse war nichts mehr zu sehen, wol zeigten sich aber unterhalb derselben auf der granulirenden Fläche ungefähr 1½″ vom zuletzt gemachten Schnitte, 2 gelbe 1½‴ von einander entfernte eiternde Punkte. Beim Untersuchen mit der Sonde gelangte man in eine ½ Zoll tiefe Höhle, beide Punkte waren Mündungen derselben, nur durch eine schmale Brücke von einander getrennt; sie wurde durchschnitten, die Höhle gereinigt und dann, weil nicht Alles von der schwammigen Masse entfernt werden konnte, mit einem Gemisch von Kohlenpulver, China und Präcipitat ausgestopft, der Verband des übrigen Theils der Wunde wie früher.

Den 29 Jan. Die am 27. geöffnete Höhle zeigte bei näherer Untersuchung durchnns keinen Zusammenhang mit der früher geöffneten; sie enthielt viel von der entarteten Masse, weshalb sie denn auch immer offen erhalten wurde, um durch Eiterung und Scheere das Entartete entfernen zu können. An dem Knie wurde ein Druckverband angelegt, durch den Gang wird das Setaceum mit reizender Salbe gezogen; es zeigt sich keine Spur der Verwachsung.

Den 31. Jan. Die zuletzt geöffnete Höhle wurde durch einen Schnitt nach aussen erweitert, um so mit die fremden Massen leichter entfernen zu können.

Den 2. Febr. Der Druckverband wurde heute erneuert, die Vernarbung war ziemlich fortgeschritten. Die Höhle reinigt sich allmälig.

Den 11. Febr. Der Druckverband wird alle 4—5 Tage erneuert, wo man denn die Vernarbung immer weiter fortgeschritten findet; zuweilen zeigt sich die Wundfläche an einigen Stellen gereizt, welche dann mit einfachem Cerat verbunden werden. Die Hautlappen, die in Folge der Spaltung der Fistelgänge entstanden sind, wollen sich noch nicht anlegen, der Gang nicht verwachsen, deshalb wurde aus letzterem heute das *setac.* ganz entfernt und er durch den Schnitt geöffnet. Die Höhle füllt sich immer mehr. Das Ganze hat ein gutes Aussehen.

Den 18. Febr. Die Hautlappen wollen trotz aller angewandten Mittel nicht verwachsen; es zeigt der grössere ein missfarbiges, bläuliches Ansehen.

Den 23. Febr. Es wurden heute die Hautlappen durch Scalpell und Scheere entfernt, dann die Stellen mit einfachem Cerat verbunden; der übrige Theil der Wunde sieht gut aus und vernarbt allmälig.

Den 1. März. Die Vernarbung der Wunde schreitet rasch vor sich; dem Kranken wird jetzt erlaubt, die freie Luft zu geniessen. Heute wurde ein Druckverband, der jedoch vor der Hand nur 2 Tage stehen soll, über die ganze Wunde angelegt.

Den 11. März. Wie früher. Die Mixtur wurde verändert; anstatt des *extr. chin.* die *cort. chin.* ʒβ auf ʒ 6 Colatur *sub. fin. coct. adde cort. aurant.* ʒjj *digere.* Alle 2 Stunden 1 Esslöffel.

Den 15. März. Die Wunde verkleinert sich immer mehr. Der Kranke kann schon auf den kranken Fuss treten, mittels Krükken etwas umhergehen; das Allgemeinbefinden gut.

Den 24. März. Patient klagte heute über Wallungen des Bluts, aufsteigende Hitze; er wurde von Hypochondrie gequält; es wurde ihm, da er selten zu Stuhle geht, eine Mix-

tur verordnet aus *mann. elect.* ℥jß *kal. tart.* ʒjj *aq. dest. simpl. aq. menth. pip.* aa ℥jv. 3mal täglich ein Esslöffel. Die Wunde hat sich sehr verkleinert. Der Kranke kann mit Hilfe eines Stockes schon im Zimmer umhergehen; seit mehren Tagen wird das Bein von unten auf mit Binden eingewickelt.

Den 25. März. Die Mixtur hat fast gar nicht gewirkt, fortwährend ist der Kranke mürrisch und klagt über die vorhin genannten Uebel. Es wurde der Mixtur *magn. sulph.* ℥j hinzugesetzt.

Den 26. März. Das Befinden des Kranken ist jetzt, nachdem er mehre Stühle gehabt, besser, die Wunde hat sich bis auf die Grösse eines Zwanzigkopeken-Stücks verkleinert; heute wurden, um eine Fontanelle zu erhalten, 10 Erbsen in die Wunde gethan; Verband wie früher.

Den 1. April. Es zeigten sich ödematöse Anschwellungen des Fusses, weshalb dem Kranken Einreibungen von Kampherspiritus verordnet wurden. Das Befinden gut, die Wunde rein, der innere Gebrauch der Medicamente wird ganz ausgesetzt.

Den 6. April. Es ist fast Alles, bis auf die Fontanelle, verheilt. Das Befinden des Patienten gut. Bis zum 23. April, dem Tage der Abreise des Patienten, war nichts Besonderes zu bemerken. Er wurde entlassen mit dem Rathe, um das kranke Bein einen wollenen oder flanellenen Schnürstrumpf zu tragen, in einer wärmeren Jahreszeit Decocte zu trinken und Salzbäder zu brauchen, die Fontanelle aber wenigstens noch ein halbes Jahr offen zu erhalten. Er konnte zuletzt ohne alle Stütze umhergehen.

Neunzehnter Fall. Knochengeschwür in der *Tibia*. Zerstörung der Gelenkkapsel. Ankylose. Hektisches Stadium. Amputation des Oberschenkels. Genesung. — Jacob, ein Bauer aus Torma, 25 Jahr alt, von kachektischer Hautfarbe und abgefallenem Habitus, hat nie in seinem Leben an einer bedeutenden Krankheit gelitten, ausser dass er sich in seinem 10. Jahre sein linkes Knie stark verbrannte, wo bei der Heilung durch profuse Eiterung die *patell.* abgestossen wurde und wonach das Bein im Kniegelenke gebogen und steif zurückblieb, so dass er im Gehen stark hinkte. So verging denn wieder die Zeit, bis er im vorigen Herbste sich das linke Bein unterhalb des Knies durch einen Stoss verletzte. Die Verletzung war nicht stark, blutete aber heftig, und nach einigen unter heftigen Schmerzen verlebten Tagen brach die geröthete Haut auf mit starkem Eitergusse. Jetzt musste der Grund dieses Abscesses brandig geworden oder in Exulceration übergegangen sein, denn unter fortwährendem Eiterausflusse sind die sehnigen und knorpeligen Gebilde der Verbindung des Schenkelbeins mit den Knochen des Unterschenkels zerstört worden. So kam Patient am 11. August

1837 auf das Klinikum, wo die genauere Untersuchung Folgendes zeigte: das linke Bein stark verkürzt im Kniegelenke gebeugt, der Fuss nach innen gerichtet. Auf der vorderen Fläche des Knies war nur eine grosse granulirende Höhle; die Gelenkfläche der *tib.* war von den *condyl. os fem.* gewichen, etwas nach aussen gerichtet (mit Fleischwärzchen bedeckt); eben so, nur im verstärktem Maasse das Köpfchen der *fibul.*, welches nach aussen vom Knie durch die Muskeln und die Haut zu fühlen war. Die Höhle ging fast bis auf die Wadenmuskeln und erstreckte sich eine gute Hand breit unterhalb des Kniegelenks. Die umgebende Haut war normal beschaffen und weder angeschwollen noch entzündet. Die ganze Extremität war abgemagert, doch der Unterschenkel fast um nichts mehr, als der Oberschenkel, und so war denn auch noch geringe Beweglichkeit und vollkommenes Empfindungsvermögen im Unterschenkel und Fusse vorhanden — ein Zeichen, dass die Vitalität des unterhalb der granulirenden Höhle befindlichen Theils des Beins wohl erhalten sei. Die Kräfte des Patienten waren noch ziemlich erhalten. Nur gab er an, seit einiger Zeit in der Nacht abwechselnd von Frost und Hitze überfallen zu werden; seit 2 Wochen hatte er immer Durchfall gehabt. Der Puls war frequent, 91—95 Schläge; doch war er durch den Transport und die Umgebung in einen gereizten Zustand versetzt, woher also dieses Maass des Pulses nicht für das richtige gelten konnte.

Den 12. August. Amputation des Oberschenkels mit dem Zirkel-Conus-Schnitte; es war nur nöthig, die *art. crural.* und 2 kleine oberflächliche Arterien zu unterbinden; die Wunde wurde mit Knopfnähten in eine Längsspalte zusammengeheftet, in dieser Lage durch Heftpflaster unterstützt, *plumaçeaux* mit Cerat darauf, dann eine dünne Longuette, welche durch eine Expulsivbinde des Stumpfs gehalten wurde; hierüber kamen Eisumschläge. Zur Beruhigung erhielt der sehr empfindliche Kranke gleich nach der Operation zu 2mal 5 Tropfen *tr. theb.* — Abends war der Puls sehr beschleunigt, 112, härtlich; der Kranke hatte geringe Schmerzen. — *Pulvis temperans.*

Den 13. August. Er hat die Nacht ziemlich gut geschlafen, keine erheblichen Schmerzen im Stumpfe gehabt, auch ist keine Nachblutung gewesen; Puls 132, härtlich, Zunge schwach weiss belegt; es sind 2 flüssige Stühle gewesen. Die Pulver wurden ausgesetzt und ein schleimig-säuerliches Getränk gegeben. Abends. Puls 124; es sind zahlreiche dünne Stühle erfolgt. Er erhielt ein Opiumklystier und einen Senfteig auf den Unterleib. Bei Besichtigung des Stumpfes fand es sich, dass aus einigen Punkten der Wunde bereits eine übel riechende, dünne Jauche, namentlich beim Drucke hervorkam, woher die Eisumschläge ausgesetzt wurden.

Den 14. August. Es sind nur 2 Stühle gewesen; Puls 112, härtlich und voll; Zunge rein und feucht. — Bis zum Abende waren noch 2 dünne Stühle, woher ein einfaches Amylum-Klystier gesetzt wurde.

Den 16. August. Zwei dünne Stühle. Der Unterleib ist in der linken und untern Partie beim Drucke empfindlich. — Es wurde der Verband abgenommen; die Hautwunde war zum grössten Theile verklebt, und nur an einzelnen Stellen offen, aus welchen beim Drucke etwas Jauche quoll. Die Hefte wurden sämmtlich entfernt und die Wunde mit Heftpflastern zusammengezogen. Auf die schmerzhafte Stelle des Unterleibes 20 Blutigel und dann narkotische Breiumschläge. Ausserdem Opiumklystiere.

Den 18. August. Es sind gestern noch einige dünne Stühle gewesen; im Verlaufe des heutigen Tages jedoch stand der Durchfall — die Wunde hatte etwas weniger secernirt.

Den 19. August. Das Wundsecret ist sehr gering; Verband reizend und zugleich reizende Einspritzungen (*infus. calam. arom. c. tra. myrrhae*) in die offen gewordenen Stellen. — Allgemeinbefinden gut, obgleich es noch sehr an Kräften fehlt. Der Kranke wurde auf ½ Stunde in die frische Luft hinausgetragen. Der Durchfall hat aufgehört.

Den 24. August. Patient befindet sich sehr wohl und geht täglich etwas auf Krücken. Die untere Hälfte der Wunde ist ganz verheilt, die obere steht 1 Finger breit aus einander, und secernirt etwas Eiter; in der Mitte jedoch kann man die Sonde 2″ tief in den Stumpf schieben; für diesen Kanal wurde eine reizende Injection verordnet und eine graduirte Compresse angelegt.

Den 31. August. Während der Kranke täglich mehr zu Kräften kommt, bleibt der Zustand der Wunde gleichfalls sehr gut. Der erwähnte Fistelgang beginnt sich zu schliessen. Zur Einspritzung wird nur ein Chamillen-Infusum und zum Verbande *ung. basilic.* genommen.

Den 3. Sept. Beim genauen Sondiren fand man heute doch noch einen 3″ langen, sehr feinen Fistelgang in der Mitte der Wunde, welcher aber nicht auf den entblössten Knochen führt. Ein zweiter kürzerer feiner Fistelgang befindet sich 1″ unter diesem. Beide wurden mit Lapis-Lösung ausgespritzt. Der übrige Theil der Wunde ist fast ganz geschlossen.

Den 7. Sept. Die beiden Gänge verkürzen sich merklich.

Den 9. Sept. Der untere Gang ist geschlossen, der mittlere noch offen, und hier wird sich wahrscheinlich noch ein Knochenstück abstossen. — Das Allgemeinbefinden des Kranken ist übrigens vortrefflich; er geht viel auf, und bei guter Witterung auch in die freie Luft.

Den 25. Oct. Wir hatten Gelegenheit, den Kranken noch bis zum heutigen Tage zu beobachten, indem er nicht früher abgeholt wurde. Es erfolgte aber während dieser Zeit kein Aufbruch der Amputationswunde oder sonst irgend ein Zeichen von Exfoliation des abgesägten Knochenendes, welches man in der obern Hälfte des Stumpfes als einen dicken, harten Körper durchfühlte.

Zwanzigster Fall. Eine eigenthümliche Necrose der *Tibia*. Hartnäckigkeit des Uebels. Scrophulöses Individuum. Beginnendes hecktischen Stadiums. Amputation des Unterschenkels. Genesung. — Ado Herm, ein ehstnischer Bauerknabe, von 13 Jahren, hat sich bisher, sein Augenleiden ausgenommen, einer guten Gesundheit erfreut, bis er vor ungefähr 10 Wochen einen Fall von einer geringen Höhe machte, bei welchem er sich das linke Bein abstiess, ohne dass äusserlich eine Verletzung sichtbar war. Zwei Tage nach diesem Ereigniss, in welcher Zeit er, ohne die geringste Beschwerde zu spüren, im freien Gebrauch des abgeschlagenen Gliedes war, bemerkte er an diesem eine Geschwulst mit gerötheter Oberfläche und bald stellten sich auch Schmerzen ein, welche eine bedeutende Heftigkeit erlangten. Innerhalb 10 Wochen gewann das Uebel seine gegenwärtige Gestalt, welche wir folgendermassen beschreiben können: eine bläulich-rothe, etwas glänzende, unebene, elastische Geschwulst, über der *tib.* mehr an der inneren Seite beginnend, reicht beinahe bis zum *malleol. int.*, wo sie besonders stark ist. An mehren Stellen fühlt man in ihr deutliche Fluctuation und aus mehren kleinen fistulösen Oeffnungen, welche Aehnlichkeit mit fungösen Wucherungen haben, fliesst eine bräunliche, dünne, seröse Jauche. Die Untersuchung mit der Sonde, welche durch diese Oeffnungen gemacht wurde und äusserst schmerzhaft war, und wobei man mit der Sonde eine Strecke im Fistelgange in dem Zellgewebe fortgehen musste, bis man auf den Knochen kam, liess die äussere Lamelle desselben als leicht durchdringbar erkennen — beim tieferen Eindringen stiess man auf einen festen Widerstand.

Den Grund, weshalb eine an sich so geringfügige Verletzung Anlass zu einem Uebel von so hohem Grade und von so bedeutender Ausbreitung gegeben hat, müssen wir in der skrophulösen Dyskrasie suchen, welche sich in dem Habitus unseres Patienten und besonders durch die chronische Augenentzündung mit skrophulösem Charakter ausspricht. — Was das Allgemeinbefinden anlangt, so ist dieses bis hierzu wenig gestört; der Puls ist wenig beschleunigt, der Appetit gut, die Zunge schwach belegt, die Stuhlausleerungen ziemlich regelmässig, überhaupt die Kräfte ziemlich gut erhalten. — Bei Betrachtung der Augen finden wir an beiden eine scrophulösglandulöse Augenlieder-Entzündung mit Entropium und Trichiasis.

Während 5 monatlicher Behandlung des Uebels mit örtlichen Laugen-, Kali- und Cicuta-Bädern, Erweiterung und Spaltung der Fistelgänge, Entfernung einiger Knochenstücke, antiscrophulösen und roborirenden Mitteln, zeigte das örtliche Uebel durchaus keine Veränderung, jeder geringe operative Eingriff wirkte höchst erschütternd auf das sehr empfindliche Subjekt. Endlich zeigte uns die Magerkeit, die hectische Gesichtsfarbe, der Schweiss, der harte fieberhafte Puls, dass die Hecktik schon bereits einen bedeutenden Grad erreicht hatte, daher hielten wir es für rathsam zur Erhaltung des Lebens die Amputation des Unterschenkels vorzunehmen. Sie wurde den 22. Mai ausgeführt mit dem Lappenschnitt nach Langenbeck, eine Hand breit unter dem Kniegelenke. Der Kranke war sehr empfindlich, es mussten 10—12 Gefässe unterbunden werden. — Der Kranke, dazu ein eigensinniger Knabe, jammerte noch lange nach der Operation; gegen Abend wurde eine Eisblase vor den Stumpf gehängt, welche Patient aber nicht ganz gut zu vertragen schien, sei es in der Wirklichkeit, oder aus Eigensinn. In der Nacht schlummerte er indess den meisten Theil derselben; er hatte bei der Operation circa 10—12 Tropfen *tr. theb.* bekommen und erhielt um Mitternacht noch 6 Tropfen.

Den 23. Mai. Der Kranke wimmerte noch sehr viel. Heute Morgen erfolgte ein dünner Stuhl. Zur Vermeidung einer zu starken Spannung wurden die Heftpflasterstreifen meist durchschnitten. Abends Puls 130—140, härtlich. *Dec. hord.* mit *aq. ofymur.* zum Getränk. Der Verband bleibt. Kataplasma aus *hb. hyosc.* und *spec. emoll.* āā.

Den 24. Mai. Die Nacht gut. Er verträgt den Breiumschlag sehr gut, und scheint sich schon etwas getröstet zu haben.

Den 25. Mai. Patient hat sich endlich beruhigt. Der Verband liegt gut. Abends Gefässfieber. Breiumschlag weggelassen. Neuer Verband.

Den 26. Mai. Die meisten Ligaturen konnten ausgezogen werden. Der Lappen hat sich *per primam* vereinigt und nur die Hauträndер stehen noch 1 Linie von einander ab. — Durchfall. Opiumlavement.

Den 30. Mai. Am äussern Wundwinkel geht ein kleiner Fistelgang in den Stumpf. Kleine graduirte Compresse auf den Fistelgang.

Den 3. Juni. Der Fistelgang ist ganz geschlossen.

Den 4. Juni. Die ganze Wunde bildet jetzt nur einen 1 Linie breiten, sich überhäutenden Streif; der Kranke geht schon auf Krücken.

Den 8. Juni. Es wurde noch ein kleiner Fistelgang am Stumpfe bemerkt. Druchverband mit einer kleinen graduirten Compresse auf den Fistelgang.

Den 13. Juni. Die Fistelgänge waren ganz geschlossen. Der Patient konnte auf Bitte seiner Verwandten entlassen werden.

Einundzwangzigster Fall. Entzündlich-rheumatisches Leiden aller Bestandtheile des Ellbogengelenks mit einer Tripper-Affection. Schon bereits eingetretener Ausgang in *fungus articuli*. Antiphlogose. Sublimat. Glüheisen. Heilung. — Johann, ein Bauer aus Carlowa, gegen 30 Jahre alt, von torpidem phlegmatischem Körperbau, wurde am 17. Nov. 1837 aufgenommen. Sein Leiden bestand in einer starken Geschwulst des linken Armes, die 5 Zoll oberhalb des Ellbogens anfing und hier scharf begränzt war; unterhalb des Gelenkes erstreckte sie sich fast eben so weit, setzte sich hier aber als ödematöse Anschwellung mehr allmälig in den gesunden Theil des Vorderarmes fort. Der ganze afficirte Theil war mässig geröthet, heiss, hart, die Haut gespannt, glänzend, die Bewegung des Armes unmöglich. Die ziehenden, reissenden Schmerzen nahmen von selbst, besonders gegen die Nacht zu, woher Patient schon viele Nächte schlaflos zugebracht hatte; gegen Morgen liessen sie nach. — Zugleich hatte Patient einen veralteten Tripper, durch den aber nur wenig eiteriger Schleim aus der Harnröhre secernirt wurde, und der dem Kranken noch zuweilen Schmerzen hinter dem *orific. urethr.* beim Uriniren verursachte. Beschwerlicher war ihm die Verengerung der Vorhaut, die sich nur zum kleineren Theile zurückziehen liess und hier am Uebergange der äusseren Lamelle in die innere geröthet und angeschwollen war. Zog man die ganze Vorhaut, so weit es anging, nach vorn, so fühlte man an ihrem unteren Theile einen harten Strang, der gegen den Druck empfindlich war.

Der Kranke erzählte, dass er schon lange an nächtlichen Gliederschmerzen leide, die hin und wieder so heftig geworden waren, dass sich selbst einiges Fiebern damit verband. Vor 5 Wochen aber fixirten sich die Schmerzen im linken Arme und seitdem habe dieser angefangen anzuschwellen, bis er endlich in diesen Zustand versetzt wurde. Erst seit 4 Wochen leide er am Tripper, der anfangs recht heftig aufgetreten sei, bald aber nachgelassen habe, und seit 2 Wochen, wo er sich auf dem Klinikum Rath und Hilfe gesucht, und wo ihm ein Aderlass am linken Arme, ein Emeticum und eine anti-rheumatische Mixtur verordnet waren, nebst Einspritzungen in die *urethra* aus *aq. Goulard.*, welche Cur er aber wegen seiner Tagesgeschäfte nicht habe vollführen können, — seit 2 Wochen sei der Tripper wenigstens auf seine jetzige Gelindigkeit reducirt. Die Armschmerzen waren aber immer heftiger geworden und zuweilen traten Abends sogar Fieberbewegungen ein.

Den 18. Nov. Es wurden 10 Schröpfköpfe um das Ellbogengelenk gesetzt, ʒjj *ung. Neapolit.* in dasselbe eingerieben, und Abends noch 20 Blutegel angesetzt.

Den 19. Nov. Er hat die vorige Nacht noch heftige Schmerzen gehabt und nur wenig geschlafen. 20 Blutegel an den Ellbogen, ʒjv *ung. mercur.* eingerieben, darüber ein Breiumschlag; innerlich ein Emeticum und darauf *tart. emet.* in gebrochenen Gaben.

Den 20. Nov. Er hat noch Schmerzen im Ellbogengelenke gehabt. Es wurden an die hintere und innere Seite des Oberarms am Ellbogengelenke, wo die stärkste Verhärtung war, noch 20 Blutegel gesetzt, 4 ʒ *ung. mercur.* eingerieben, *tart. emet.* in gebrochenen Gaben fortgesetzt, der Arm in die Bell'sche Kapsel gelegt und mit den Breiumschlägen fortgefahren.

Den 21. Nov. Man fühlte an der äussern Seite des obern Theils des Vorderarms täuschende Fluctuation, woher hier ein tiefer Einschnitt von 2″ Länge gemacht wurde; doch entleerte sich nur Blut; um eine ähnliche örtliche Blutentziehung zu machen und die Spannung zu heben, wurde eine ähnliche Incision am unteren Theile des Oberarms an der härtesten Stelle desselben gemacht. Nachdem diese Schnitte ausgeblutet hatten, wurden sie mit Charpie und Oel gefüllt, ʒjjj *ung. merc.* in die angeschwollenen Stellen eingerieben, ein mit dieser Salbe bestrichenes Läppchen aufgelegt, und darüber Breiumschläge. Zur Nacht, da er auch die vorige Nacht Schmerzen wegen nur wenig geschlafen, 10 *gr. pulv. Doveri.*

Den 22. Nov. Er hat die vorige Nacht mehr geschlafen, doch aber noch starke Schmerzen gehabt; die Geschwulst des Gelenks ist etwas geringer, und die Spannung hat fast ganz nachgelassen. Es wurde zur Neapolitan-Salbe Opium gesetzt (ʒj auf ʒj) und innerlich gegeben: *calom. gr.* jv 3mal täglich ein Pulver.

Den 24. Nov. Das Calomel hat auf den Stuhl und das Zahnfleisch gewirkt. Er hat die Nacht gut geschlafen, indem die Schmerzen nur sehr gering waren. Die Schnittwunden zeigen bleiche Wucherungen. Dieselben Mittel beibehalten.

Den 26. Nov. Er hat die Nacht wieder heftige Schmerzen gehabt. Es wurde ein Vesicator auf den untern Theil des Oberarms gelegt, zum Abend 10 *gr. pulv. Dov.* gegeben und sonst die früheren Verordnungen beibehalten.

Den 30. Nov. Die Stelle des Vesicators eitert stark; sie wird mit *ung. sabin.* verbunden und täglich ein Arm-Laugenbad gegeben. Die Geschwulst des Ellbogengelenks ist kaum etwas geringer.

Den 4. Dec. Heute wurde mit dem Sublimat innerlich begonnen: *r. merc. subl. corros. gr.* jj *succ. liquir. q. s. ut f.*

pilul. XX. S. Mit 2 Pillen anzufangen. Bis 24. December täglich 2 Pillen. Laugenbad. Die Eiterung wird unterhalten. Nur eine unbedeutende Abnahme der Geschwulst.

Den 24. Dec. Der Sublimatgebrauch wurde heute ausgesetzt.

Den 25. Dec. Er hat gestern Abend und die Nacht heftige Schmerzen im Ellbogen gehabt.

Den 30. Dec. Heute wurden 2, 2—3″ lange Streifen mit dem Glüheisen am Ellbogengelenke gezogen, der eine an der äussern, der zweite an der innern Seite desselben.

Den 3. Jan. Heute wurde der Anfang mit folgenden Pillen gemacht: *r. merc. sublim. corros. gr.* j *extr. aconit. gr.* vjjj *extr. liquirit. q. s. ut f. pilul. No. 40. D. S.* Täglich 5 Stück. *Decoct. specier. lignorum* 3 Pf. täglich.

Den 30. Jan. Die Fontanellen eitern sehr gut; täglich wird ein Arm-Laugenbad gebraucht; am Arme hat bereits die Geschwulst ganz abgenommen, die Schmerzen sind gewichen, und es ist auch eine geringe Flexion und Extension möglich. Ein Laugenbad täglich. Ptyalismus. Mundaffection. Sublimat wird ausgesetzt. Das Harnen mit Schmerz verbunden, der stechend ist; auch einige Röthe des *penis* und Empfindlichkeit beim Drucke. Schmerzen in den Gliedern von Zeit zu Zeit. Schwefelbäder und Decoct.

Den 16. Febr. Die Eiterung der Fontanellen geht gut vor sich, die Flexion schmerzhaft; bei der Extension kein Schmerz, Supination und Pronation sind auch möglich, die Finger nicht steif; die Schmerzen in verschiedenen Knochen, die sich zuweilen zeigten, haben nachgelassen; der Ausfluss aus der Harnröhre ist aber derselbe. *Copaiva* (10—20 Tropfen 3mal täglich).

Den 26. Febr. Der Ausfluss aus der Harnröhre hat sich fast ganz verloren, etwas Schmerzen bleiben in derselben nach.

Den 7. März. Er wird heute entlassen. Die Fontanellen haben Neigung sich zu schliessen. Die Beweglichkeit des Armes ist dieselbe wie früher; der Tripper und die Schmerzen in der Harnröhre haben aufgehört.

Der Kranke erschien im November dieses Jahres. Er hat mit der Zeit weiter keine Schmerzen im Ellbogengelenke gehabt. Sein Gelenk ist noch steif, so dass eine vollkommene Extension unmöglich ist. Die Fontanellen sind zugeheilt. Er leidet an einer chronischen Anschwellung des Hodens.

Zweiundzwanzigster Fall. Spondylarthrocace mit Ablagerung des Tuberkelstoffs in den Körpern der Lendenwirbel. Congestions - Abscess mit freiwilliger Oeffnung oberhalb des Poupartschen

Bandes. Tod. — Peter, aus Kamby, ein Schneiderbursche, 18 Jahre alt, kam am 14. Oct. 1837 auf das Klinikum mit der Klage über ein Rückenleiden. Die Untersuchung ergab folgendes: ein kachektischer, abgemagter *Habitus* bei noch nicht völlig ausgebildetem Körper, Gesichtsfarbe blass, schmutzig, die Züge ein langwieriges Leiden aussprechend, der ganze Körper mit kleinen dunkelrothen Krusten besetzt, welche deutlich nur zerkratzte Papeln waren, indem man letztere noch hin und wieder heil, in der Entwickelung begriffen fand; an einigen Stellen waren sie in Pusteln übergegangen mit gelben kleinen Borken, so an den Händen und besonders zwischen den Fingern, dann auch an den *natibus*, wo sogar durch die angehäuften und zerkratzten Papeln an einigen Stellen grössere Flächen excoriirt waren. — Am Rücken ragten die mittleren Lendenwirbel stark hervor, die einzelnen Wirbel bildeten einen Winkel mit einander; die auf ihnen liegende Haut war geröthet; Druck auf die vorragenden Wirbel, so wie auf ihre nächste seitliche angeschwollene Umgebung verursachte Schmerz, eben so die Bewegungen der Wirbelsäule. Die Muskeln des Unterleibes waren stark zusammengezogen, so dass beim Stehen die Lendengegend bedeutend eingezogen war und sich straff anfühlte. Das Becken stand etwas schief, die rechte Seite niedriger als die linke; 1 Zoll ungefähr von der *spin. ant. sup. oss. il. dextr.* war oberhalb des *ligam. Poupart.* eine Oeffnung mit callösen, gerötheten Rändern, aus welcher beim Drucke gelblich-grüner Eiter von gutem Geruche und guter Consistenz hervorquoll. — Bei der Nachfrage über die einzelnen Functionen erzählte Patient, dass er zuweilen an Brustbeschwerden leide, welche sich in Art der Brustbeklemmungen äusserten, und ihm dann nicht erlaubten frei ein- und auszuathmen, ohne jedoch dabei Schmerzen zu verursachen; an ähnlichen Zusammenschnürungen litt der Unterleib. — Bei dem Examen über die Functionen der Beckenorgane erfuhr man nur, dass sich zuweilen beim Uriniren ein ziehender Schmerz von der Blase in die *urethra* hin einstellte. Der Mastdarm functionirte gut, so wie die Stuhlausleerungen auch normal waren. Lange konnte Patient nicht gehen, da er bei dem ohnehin langsamen schwerfälligen, durch die Schmerzen im Rücken belästigen, watschelnden Gange sehr leicht ermüdete.

Ueber den Hergang der Krankheit wusste Patient Folgendes zu sagen: im vorigen Jahre, ungefähr im August nach seiner Angabe, befiel er mit Rückenschmerzen an der jetzt leidenden Stelle; bald aber, im November, zog ein anderes Uebel seine ganze Aufmerksamkeit auf sich: es bildete sich nämlich eine grosse Geschwulst in der Leistengegend aus, welche aufbrach, viel Eiter ergoss und endlich verheilte. Nun bemerkte Patient auch erst die Hervorragungen am Rücken, und so lebte er unter fortwährenden Schmerzen bis Ostern dieses Jahres (1837), wo sich abermals eine Geschwulst an der alten Stelle ausbildete, von der Grösse eines Kindeskopfes,

welche auch anfbrach, wobei mit dem Eiter von Zeit zu Zeit Knochenstücke herauskamen, und welche nun bis auf die jetzt noch sichtbare Oeffnung und geringe Geschwulst sich reducirte. — Von Spuren eines frühern Leidens in den Kinderjahren waren nur 2 helle unebene flache Narben zu entdecken, die eine in der rechten Achselhöhle, von deren Ursprunge Patient angab, sie sei die Narbe eines dort aufgebrochenen grossen Abscesses, die zweite auf der Bauchfläche des rechten *hypochondr.*, deren Ursache aber unserem Kranken nicht bekannt war, da sie in der frühesten Kindheit schon entstanden ist.

Den 19.—22. Oct. Der Eiterausfluss beträgt in 24 Stunden ungefähr 4—6 ℥.

Den 25. Oct. Zu jeder Seite des Höckers am Rückgrathe wird ein rundes plattes Glüheisen aufgedrückt.

Den 30. Oct. Der Fistelgang an der rechten Weiche wurde sondirt, und man verfolgte ihn unter den Hautdecken gegen 3″ lang nach der Gegend zum Schaamberge hin; es wurde eine Contraapertur gemacht und ein Haarseil gezogen. — Innerlich: *lichen isl. cum dec. cort. chin.* Zur Ausspritzung des Fistelganges *infus. chamom.* mit *aq. chlorat.* (āā), Abends *extr. hyosciam.*

Den 8. Nov. Das Haarseil, welches jetzt weniger Eiter zieht, ist dem Kranken sehr schmerzhaft, daher es entfernt wird. Er hat zuweilen des Abends Fieberbewegungen mit Frost, keine Nachtschweisse; der Stuhlgang ist gut, die Urinbeschwerden sind verschwunden. Zwischenein klagte er über ein Ziehen in den Waden und der hinteren Fläche der Oberschenkel. Behandlung dieselbe.

Den 17. Nov. Zustand derselbe. Die Eiterung bedeutend. Durchfälle. Allgemeiner Collapsus.

Den 18. Nov. Er leidet an fürchterlichen Schmerzen im Rücken und Oberschenkel; Oedem des linken Beins und Scrotums; die Eiterung ist cadaverös stinkend.

Den 19. und 20. Nov. Es treten periodenweise fürchterliche brennende Schmerzen im Rücken und Unterleibe ein, unter welchen der Unglückliche grässlich leidet. Es wurden ihm 10 Tropfen *tr. thebaic.* zur Betäubung gegeben.

Den 22. Nov. Der Arme quält sich noch fortwährend. Er sieht höchst hippocratisch aus; äusserste Abmagerung, trockene, pergamentartige Haut, kleiner, kaum fühlbarer Puls, unbewusste Stühle, Harnverhaltung, daher der Catheter applicirt wird und pestilenzialische Eiterausdünstung. 20 Tropfen *tr. theb.* 4mal täglich.

Den 25. Nov. So verbrachte der Gequälte noch 2 Tage, fortwährend im Sterben begriffen, bis er heute früh ganz still und plötzlich verschied.

Die Resultate der Section waren folgende: 1) der untere Theil des vierten und das obere Ende des fünften Lendenwirbelkörpers nebst dem zwischen beiden gelegenen Zwischenknorpel waren gänzlich zerstört, und zwischen ihren einander zugekehrten, höckerigen, cariösen Oberflächen war eine grosse 1½″ hohe und 2½″ breite Höhle entstanden, welche etwas mehr nach links als nach rechts gelegen war; in der Höhle befand sich etwas Jauche und einige rauhe, gelblichweisse Knochenstückchen. Nach hinten, wo die stärkste Hervorragung der *proc. spinos.* sich befand, communicirte diese Höhle durch einen fingerdicken Gang mit dem Rückenmarkskanale, dessen *dur. mat.* jedoch unverletzt war; es befand sich an dieser Stelle bereits die *caud. equin.*, an welcher jedoch, so wie an dem oberhalb gelegenen Theile des soliden Rückenmarkes selbst, durchaus nichts Abweichendes wahrzunehmen war. 2) Auf der durchsägten Fläche des hervorragendsten *proc. spinos.* mitten in der spongiösen Substanz des Knochens ein hanfkorngrosses, weissgelbliches, käsestoffartiges Klümpchen, welches sich leicht herausheben liess, und ein erbsengrosses Loch im Knochen selbst zurückliess; ein ähnliches, etwas kleineres und eben so angefülltes Loch befand sich etwas unterhalb dieser Stelle. Etwas Aehnliches, nur noch grösser, fanden wir im untern Theile des Lendenwirbelkörpers, nur war hier die Höhle, angefüllt mit dem beschriebenen Käsestoffe, ½″ lang, winkelförmig gebogen und 2‴ breit. — Von der Haupthöhle aus hatte der Congestions-Abscess sich nach beiden Seiten hin, nach dem Verlaufe der *mm. psoas.*, in diesen Muskeln selbst und unter der *fasc. iliac.*, Bahn gemacht; beide Psoas-Muskeln waren dadurch fast ganz zerstört und in 2 Kanäle, angefüllt mit chokoladefarbiger Jauche, verwandelt worden. Beim *lig. Poupart.* hatte sich auf beiden Seiten der Abscess nicht, wie gewöhnlich, in die Tiefe bis zum *trochant. minor.* gesenkt, sondern sich um den untern Rand des *lig. Poupart.* herum gekrümmt, war hier oberflächlich geworden und trat in der Weichengegend vor die Aponeurose des *m. obliq. extern.*, hier unter der Haut eine geräumige Höhle bildend, die sich rechts einen Fistelgang nach aussen durchgebrochen hatte; nur in dieser Höhle war eine pyogenische Membran vorhanden, nicht aber in dem Congestions-Kanale selbst. Der *nerv. Crural.* war nicht zu unterscheiden, an der Ursprungsstelle beider Congestions-Abscesse wenigstens nicht; nur in der Mitte des Kanals auf der rechten Seite fand sich nach aussen ein dünner Nervenfaden, an die innere Wandung des Kanals befestigt. An dem inneren Rande des Congestions-Abscesses, aber ausserhalb, befanden sich die *art. iliac. comm.* und *extr.* mit den gemeinschaftlichen Venen und dem *ureter* an den Eitersack (*fasc. iliaca*) sehr fest angeheftet, denn die *f. propr.* hatte hier eine dichte Textur angenommen, so dass das Bauchfell mit der *fasc. iliac.* sehr innig verbunden war. — Die Eingeweide aller 3 Höhlen waren durchaus unbetheiligt,

was namentlich von den Lungen auffallen musste, in denen auch keine Spur eines Tuberkelstoffs zu finden war; beide Lungen waren gesund, die rechte blutleer, die linke bluterfüllt und etwas mürb. (Vergl. Sectionsbericht vom I. Jahrgange der Annalen p. 245. etc.).

Dreiundzwangzigster Fall. Coxarthrocace im letzten Stadium mit der Zerstörung der Gelenkpfanne. Keine Luxation. Keine Ablagerung des Tuberkelstoffs. Die Gelenkknorpeln und das *lig. teres* zerstört. Der Gelenkkopf atrophisch. Tod. — Jaak Zander, aus Kagier, 22 Jahre alt, hat sich stets einer guten Gesundheit zu erfreuen gehabt, bis vor einem Jahre, wo das gegenwärtige Leiden seinen Anfang nahm, über dessen Enstehen er übrigens weiter keinen Aufschluss zu geben im Stande ist. — Am 24. Januar 1838 wurde er aufgenommen, und wir bemerkten Folgendes: der ganze *Habitus* zeigt einen auffallenden Verfall an Kräften und Masse, die Magerkeit ist bedeutend und die Hautfarbe gelblich. Auf dem ganzen Körper, mit Ausnahme des Gesichts, zeigt sich ein Auschlag; dieser erschien vor einigen Wochen, anfangs auf den Händen, dann auf der Brust, dem Bauche, und verbreitete sich weiter; dabei zeigt sich Jucken, welches mit Schmerz verbunden ist, und man sieht kleine dunkelrothe Borken, von einem hellrothen Hofe umgeben; wir können es *scabies* nennen. Das linke Bein ist verkürzt, so dass der Kranke sich gezwungen sieht mit der Fussspitze aufzutreten (auch ist er nicht im Stande ohne Krücken zu gehen); dabei ist das linke Knie gebogen und kann nicht gestreckt werden; auch ist es dicker, als es sein sollte. Die Wirbelsäule ist in ihrem untern Theile nach rechts gebogen, so wie auch das Kreuzbein, welches flacher ist, und mehr mit seinem obern Theile vorragt; hier empfindet der Kranke beim Drucke Schmerz, während er auf dem ganzen linken Beine eine auffallende Unempfindlichkeit äussert. Die kranke Extremität ist in dem Hüftgelenke gebogen und unbeweglich, bei Bewegungen derselben bewegt sich nur der Rumpf. Die Hinterbacke der kranken Seite ist rund und hart; unterhalb des *trochant. maj.* ist eine kleine Wunde, welche der Ausgang eines 4″ langen Kanales ist, der sich nach oben unter die Haut erstreckt. Eine kleine Oeffnung zeigt sich oberhalb des linken *ligam. Poupart.*, und den Gang verfolgt man auch auf 4″ hinauf; diese Oeffnung entstand vor 13 Wochen; eine dritte Apertur entstand vor 4 Wochen in der Nähe der linken *spin. post. sup.* und der Kanal geht horizontal nach links und ist 3″ lang, ein viertes Loch ist links vom After und die Fistel ragt 3″ hinauf; dass aber diese Gänge im Innern mit einander in Verbindung stehen, lässt sich daraus schliessen, dass bei Injectionen in die eine der Oeffnungen die Flüssigkeit aus den andern zum Theil ausläuft. Die Umgebung dieser Aperturen ist geröthet, unbeweglich, mit fungösen Auswüchsen versehen und es quillt ein gelber dünner Eiter oft in bedeuten-

der Menge aus ihnen hervor. Dieser Eiter hat einen schwachen Geruch und zeigt keine Reaction. Der Kranke gibt auch an, dass er vor einiger Zeit an Durchfällen gelitten habe, und dass sich Schweiss und Hitze des Nachts bei ihm eingestellt hätten, verbunden mit einem starken Mattigkeitsgefühle. Der Puls betrug über 90 Schläge.

Den 25. Jan. *Dtum. Chinae Aqua chloreniata* äusserlich zur Auspritzung der Fistelgänge. *Dtum Chinae c. lichen.* innerlich.

Den 31. Jan. Es wurden heute zwischen der *crist. il. sinistr.* und dem *trochant. maj.* 2 nachdrückliche Streifen mit dem Glüheisen gezogen.

Den 7. Febr. Einfaches Bad gegen die Scabies, Breiumschläge auf die gebrannten Stellen, die sehr torpid sind und wenig eitern.

Den 1. März. Die Fontanellen wurden kleiner, und werden mit Cerat bedeckt; die Eiterung aus den Fisteln ist gering, das Gesicht ein wenig ödematös.

Den 4. März. Die Fontanellen schliessen sich nach und nach, haben aber noch immer einen Durchmesser von mehren Zollen. Oedem in der linken Wange und dem linken Augenliede. Dagegen setzt man zum China-Decocte *gr.* xjj *hb. digit.* Die Eiterung aus den Fisteln ist schwach.

Den 12. März. Wasser sammelt sich am rechten Fusse, im Unterleibe, Gesichte. Flüssige Stuhlgänge sind gewesen, wogegen etwas *tra. theb.*

Den 14. März. Die flüssigen Stühle, welche nicht aufgehört hatten, wurden durch *tra. opii* und durch Klystiere von einer Auflösung des *sachar. saturn.* und Opiumtinctur zum Stillstande gebracht. Die Wassersucht der Haut vermehrte sich aber stark, sie ist dabei bleich, trocken, stellweis, besonders am rechten Fusse, gespannt; der Durst stark.

Den 16. März. Es wird zum Decocte der China und des *lich. island., spir. nitr. dulc.* gegeben, und ausserdem ein Decoct von *rad. squill.* 3ß und *rad. seneg.* 3jj. Brechen ist darnach nicht gewesen, wol aber einige Uebelkeit.

Den 26. März. Das Kreuzbein ist ein wenig durchgelegen, wird mit *ung. tannin.* bedeckt; die Oeffnung in der linken Leiste wird grösser und citert ziemlich stark, der kranke Fuss schwillt nun auch unten bis znm Knie, die Wasseransammlung in Brust und Bauch hat sich vermindert. Gestern hat der Kranke stark vomirt und der Mixtur aus *senega* und *squilla* wird nun *succ. liquir.* zugesetzt. Der Athem ist etwas beschwerlich.

Den 28. März. Die Wassersucht der Haut, besonders am Halse und Gesichte hat sich durchaus vermindert, es sind

4 dünne Stühle gewesen, der Harn ist vermehrt, das Allgemeinbefinden sonst ganz gut.

Den 3. April. Die Wassersucht ist vermindert, mehre dünne Stühle täglich, die Eiterung wie früher.

Den 13. April. Wassersucht der Füsse, sonst keines Theils, Schwäche sehr gross, das Athmen beschwerlich, Decubitus des Kreuzes.

Den 14. April. Am Morgen erfolgte ein ruhiger Tod.

Section, 36 Stunden nach dem Tode. Der Körper ist sehr abgemagert; die Füsse stark ödematös; die Lungen sind ohne Adhärenzen mit dem Rippenfell und schwimmen in einer grossen Menge trüben Wassers, welches die ganze Brusthöhle ausfüllt; das Innere der Lungen ist normal, sie sind nicht sehr blutreich, aber stellweise ödematös, der obere Lappen der linken Lunge zeigt eine alte Verhärtung mit eingestreuten kleinen Tuberkeln von der Grösse einer halben Erbse und kleiner, nicht sehr zahlreich, auch noch nicht erweicht. Die Bauchhöhle enthält gleichfalls sehr viel Wasser, die Därme und der Magen ödematös, blass, mit Schleim erfüllt, ohne Geschwüre und Tuberkeln. In der linken Achselhöhle war eine Oeffnung, welche klaren wässerigen Eiter entleerte, der Gang erstreckt sich nach oben, geht aber nur unterhalb der Haut und nicht zu den Wirbeln, welche überhaupt alle ganz gesund sind. Am linken Oberschenkel, 2″ unter dem *trochant. maj.*, ist eine kleine Oeffnung; eine solche ist auch dicht neben und links von der Aftermündung, eine dritte eben solche ist links vom ersten Kreuzwirbel; ein grosses Loch befindet sich etwas über der linken Leiste. Alle diese Oeffnungen schicken Kanäle aus, welche sich vielfach kreuzen und verbinden, oft auch blind endigen; eine Fistel geht von der linken Leiste in das Pfannengelenk, und eine andere erstreckt sich vom Innern des kleinen Beckens gleichfalls zur Pfanne; diese selbst ist ganz cariös, entblösst vom Knorpel und der Knochenhaut, auf ihrem Boden sind kleine lose Knochenstücke, das *ligam. teres* fehlt ganz, eine Oeffnung durchdringt den Grund der Pfanne und erstreckt sich in das Becken hinein. Der Kopf des Schenkelbeins ist kleiner, eckig, bröcklich, cariös, sein Hals gleichfalls kleiner und schmäler und zum Theil cariös; das Innere dieses Knochens enthält rothes weiches Mark, das Innere des Gelenkkopfs ist etwas erweicht und grünlich, sonst die Knochenstructur noch sichtbar. Die Dicke der Knochenwand ist aber überhaupt im obern Theile des Oberschenkels nur gering. Die Kapselhaut war vorhanden und nur an den Stellen der Durchbohrung durch die Fisteln verletzt; die Theile des Beckens, welche die Pfanne von innen aus bedecken, sind in eine feste, derbe, fast knorpelige Masse verwandelt, der *m. psoas, iliac. int.* und *quadrat. lumb.* sind im normalen Zu-

stande, nur mager, und werden nicht von Fisteln durchbohrt, das Kreuzbein ist in gesundem Zustande, das Steissbein hingegen an seinem Ende cariös, der untere Theil des *m. glut. magn.*, welcher sich in der Nähe des Steissbeins befindet, ist in eine grünliche Masse verwandelt, welche weissliche Punkte enthält; das Innere der Fisteln ist dunkelgrün, welche Farbe sich auch auf die Umgegend derselben erstreckt, und sie enthalten nicht viel Eiter; die beiden *venae crurales* waren in der Ausdehnung von einigen Zollen unter dem *lig. Poupart.* und auch tiefer von einem alten, röthlichen, faserigen Exsudate ganz verstopft, ihre Wandungen verdickt.

Vierundzwanzigster Fall. Necrose der *Fibula*. Excision der ganzen *Fibula* mit der Eröffnung des Fussgelenks. Heilung. — Mascha, lettisches Mädchen aus Oppekaln, 18 Jahre alt, für ein Landmädchen nicht robust genug, von mehr gracilem Körperbau, mit deutlich scrophulösem *Habitus*, der zwischen Torpor und Erethismus die Mitte hält, konnte über ihren ganzen früheren Gesundheitszustand wenig Bestimmtes angeben. Ihre Menstruation war noch nicht eingetreten. Vor 2 Jahren hatten am rechten Unterschenkel, in der Mitte zwischen Knie und Ferse auf der *fibula* sich mehre zusammen stehende kleine Geschwüre ohne äussere Veranlassung gebildet, welche bei eigener Behandlung von verschiedener Art auf keine Weise hatten verheilen wollen. Sie hatten bei der Besichtigung alle Charaktere eines scrophulösen Zellhautgeschwürs, eines Geschwürs mit sinuösen lividen Rändern an sich getragen; der fernere Verlauf zeigte aber bald noch andere wichtigere Erscheinungen. Die ersten 2 Monate hindurch war die Behandlung ambulatorisch gewesen. Innerlich *extr. gratiol.*, äusserlich ein Druckverband waren die Hauptmittel gewesen. Oefter stellten sich in dieser Zeit locale entzündliche Erscheinungen längs der *fibula* ein, die Hautdecken waren röther, wärmer, ein wenig geschwollen an dieser Stelle, und namentlich schloss man auf Affection der Knochenhaut, wogegen Einreibungen von Mercurialsalbe mit Opium und andere ähnliche Mittel angewandt wurden. Die Geschwüre wurden stinkend, der Rand derselben wie abgeschnitten.

Um die Patientin allen schädlichen Einflüssen zu entziehen, namentlich der fortwährenden Bewegung, und um die Kur nachdrücklicher und methodischer einzurichten, wurde sie am 21. April 1837 in das Klinikum aufgenommen. Ruhe, horizontale Lage, Laugenbäder für den Unterschenkel, Druckverband, innerlich *extr. gratiol.* wandte man an, bis man am 5. Mai beim Sondiren eines der oberen Geschwüre eine stecknadelgrosse Oeffnung, umgeben von schwammiger Granulation fand, durch welche man auf den entblössten Knochen stiess. Nach Erweiterung des Kanales konnte man ein 2½″ langes Stück der *fibula* herausziehen. Das Knochenstück war ein dünner, hohler Cylinder, dabei weiss und glatt, mit langzackigen En-

den. (Siehe Abbildung.) Da nach Herausziehung dieses Stükkes in der Continuität der *fibula* eine Lücke entstehen musste, da dasselbe als runder Cylinder einen Theil der *fibula* im vollen Durchmesser darstellte, so hoffte man die freien Enden der *fibula* bewegen zu können, welches aber nicht möglich war, woraus man schliessen konnte, dass um das herausgezogene Stück neuer Knochen sich musste gebildet haben, in welchem das nekrotische Stück als Sequester lag. Bei grösserer Erweiterung der Incision stiess man auch auf neue Callus-Bildung. Die Wunde wurde einfach verbunden, der Druckverband ausgesetzt. Nach einigen Tagen liess sich aus derselben Oeffnung eine 2″ lange, sehr zackige, nekrotische Knochenlamelle, sogar mit kleinen Löchern versehen, herausziehen. In die Incisionen brachte man Pressschwamm, rieb in den entzündlich afficirten Unterschenkel Mercurialsalbe und bedeckte das Bein mit einem Breiumschlage. Auch am untern Ende der *fibula* wurde in dieser Zeit ein Knochenstückchen aus einem entstandenen kleinen Geschwüre entfernt; bei der Incision traf man auf reichlichen Callus, doch liess sich hier weiter nichts entfernen. Das Bein fing an, sich zu bessern, die Hautwunden wurden kleiner, der Pressschwamm ausgesetzt. Im Juni entliess man die Patientin, der Ferienzeit wegen, zur ambulatorischen Behandlung.

Am 25. Sept. wurde sie wieder als stationaire Kranke in's Klinikum aufgenommen, wo der Zustand folgender war. Das Allgemeinbefinden war, wie früher, ziemlich gut, die Menstruation noch nicht eingetreten. Was den rechten Unterschenkel betrifft, so befanden sich in der Mitte der Wade auf und zur Seite der *fibula* 3 Geschwürsöffnungen in geringer Entfernung von einander. Aus ihrer runden Form liess sich wegen des geringen Durchmessers von einigen Linien wenig schliessen, an dem grössten liess sich ein Rand erkennen, der wie abgeschnitten war. Der Grund und der Rand war mit schmutzig grünem Stoffe bedeckt. Secernirt wurde eine röthliche, mehr seröse Feuchtigkeit, der Geruch war widerlich. Alle 3 Geschwüre gingen tief, namentlich die beiden unteren, durch welche man mit der Sonde auf die *fibula* stiess, welche sich jedoch nicht entblösst anfühlen liess. Ein Geschwür von grösserem Umfange befand sich am unteren Ende der *fibula*, oder es hatte sich die früher hier gemachte Incision in ein breites Geschwür verwandelt, mit schmutzigem Grunde, deutlich runder Form und abgeschnittenen Rändern. Dieses Geschwür ging nicht bis zum Knochen, lag mehr oberflächlich. Die Weichtheile zwischen dem obern Geschwüre und dem untern fühlten sich gespannt und härtlich an, waren von gerötheter Farbe und erhöhter Temperatur. Die Bewegung der Fussplatte zeigte sich frei.

Den 25. Sept. Breiumschläge um den Fuss.

Den 26. Sept. Die Röthe um die Geschwüre geringer. Verband mit *ung. digest.* und Breiumschlägen. Täglich ein Laugenbad.

Den 1. Oct. Das Ansehen der Geschwüre viel besser. Nach dem Laugenbade werden die Geschwüre mit *ung. digest.* bedeckt und die Baynton'schen Pflastereinwickelungen gemacht.

Den 5. Oct. Verband abgenommen; die Geschwüre sahen rein, doch bleich aus, die Ränder weisslich dünn, angelegt. Laugenbad, Lapis-Lösung (zu ℈β *lap.* auf ℥jv), Touchiren der Geschwürsränder mit *lapis* in Substanz, neuer Druckverband, Salzabführung.

Den 19. bis 23. Oct. Das grosse untere Geschwür verkleinert, eins von den oberen ganz verheilt, und das zweite obere der Vernarbung nahe.

Den 24. Oct. Heute trat zum ersten Male die Menstruation ein, sie dauerte 4 volle Tage.

Den 1. Nov. Das untere Geschwür verkleinert sich merklich; nur ein kleines über demselben bleibt hartnäckig stehen; es wurde etwas erweitert und man stiess hier beim Sondiren auf den nekrotischen Knochen; die Laugenfussbäder fortgesetzt, in die kleine Oeffnung Pressschwamm geschoben, auf das untere Geschwür — *merc. praecip. rub.* und *ung. digest.*; Druckverband ausgesetzt.

Den 9. Nov. In die obere Oeffnung wurde ein Glüheisen bis zum Knochen geschoben. In diese Oeffnung eine Wieke mit reizender Salbe. Das untere Geschwür zeigt wenig Neigung zur Verheilung; es wird mit Lapis-Lösung touchirt und der Druckverband angelegt.

Den 13. Nov. Heute wurde das Glüheisen nochmals in denselben Kanal geschoben.

Den 16. Nov. Von der Wirkung des Glüheisens ist noch immer nichts zu verspüren; man stösst mit der Sonde auf den rauhen trocknen Knochen und kann, wenn man die *fibula* durch die Hautdecken fasst, dieselbe leicht hin und her schieben; sondirt man den Kanal, und stösst auf den Knochen, so fühlt man die Berührung der Sonde mit der rauhen Knochenfläche am unteren Ende der *fibula* auffallend deutlich. Es lag hiernach wol ausser allem Zweifel, dass die *fibula* in einem grossen Umfange nekrotisch war; man entschloss sich zur Excision des abgestorbenen Knochenstücks; es wurden, nach der Längenachse der *fibula*, die Weichtheile 6″ lang gespalten und nach 2 gemachten Querschnitten aus einander gebreitet; man traf zum Theil auf die abgestorbene rauhe *fibula*, zum Theil auf eine neue, 2—4‴ dicke, noch knorpelweiche Kapsel; es wurden Versuche gemacht, den nekrotischen Knochen nach oben oder unten herauszuziehen; aber vergeblich, denn

er war zwar leicht beweglich, aber nicht zu entfernen. Er wurde nun, entsprechend der frühern Fistelöffnung, der Quere nach, mit einer geraden Säge durchsägt, und nun konnte man nicht ohne einige Anstrengung das obere 3 — 4″ lange Knochenstück herausziehen; das untere sass noch fest. Auch dieses sollte zu Tage kommen. Der Schnitt durch die Weichtheile wurde über dem Knochen allmälig bis zum *condyl. extr.* fortgesetzt, die fibrös-knorpelige Scheide des nekrotischen Knochens der Länge nach mit dem Messer aufgeschnitten und nun der Knochen nach der Länge theils mit dem Heine'schen Osteotom, theils mit dem Meissel gespalten, dann zuerst die vordere Hälfte von den Weichtheilen losgetrennt und mit einer starken Zange ausgezogen, darauf auch die hintere, wobei zugleich die untere Extremität der *fibula* aus ihrer Gelenkverbindung mit der *tibia* gelöst wurde. Der ganze, gegen 10″ lange excidirte Knochen war, bis auf die untere Epiphyse, krankhaft verändert (s. unten): und von grösserer Dicke, als im normalen Zustande. Die Kranke, welche die mühsame und lange währende Operation äusserst standhaft ausgehalten hatte, fiel nach derselben aus einer Ohnmacht in die andere und konnte nur durch die nachdrücklichste Anwendung der Restaurantien endlich zur völligen Besinnung gebracht werden; sie war sehr matt und erhielt daher ein Glas Wein, etwas *liquor.* und 6 *gutt. tr. theb.* — Die Wunde wurde mit Heftpflasterstreifen möglichst zusammengezogen; nur eine bedeutendere Arterie hatte während der Operation gespritzt; die Blutung aus derselben stand durch Auflegen von Agaricus. Ueber den Verband wurden Eisumschläge gethan. — Abends. Das Auflegen der Eisumschläge macht ihr Schmerzen, woher dieselben ausgesetzt werden. Der Puls 120, härtlich, die Haut brennend, 2 flüssige Stühle sind gewesen. *Crem. tart.* zur Limonade.

Den 17. Nov. Sie hat den grössten Theil der Nacht geschlafen. Das Reactionsfieber ist mässig, der Puls gegen 100, zuweilen brennende Schmerzen im Unterschenkel; es wurden Umschläge aus *aq. Goulard.* auf denselben gemacht und innerlich *Pulvis temperans* gegeben.

Den 18. Nov. Der Verband wurde abgenommen; die Wundränder standen 1 — 2 Finger breit aus einander; der Grund der Wunde bereitet sich zur Eiterung vor. Es sind noch einige flüssige Stühle erfolgt; der Puls 120, weich. — Es wurde der ganze Unterschenkel wieder mit Heftpflastern umwickelt und Umschläge aus *aq. Goulard* aufgethan. Innerlich: *r. pot. Riv. aq. dest. simpl.* $\overline{aa}$ ℥jjj *M. D. S.* 2stündlich 1 Esslöffel. — Abends. Sie klagt über Schmerzen im Fussrücken; der Unterschenkel gibt starken Eitergeruch von sich; Puls 132. Es wurden 10 Blutigel auf den Fussrücken gesetzt.

Den 19. Nov. Die Schmerzen im Fusse sind geringer geworden; sie hat die Nacht ziemlich gut geschlafen; sie klagt

über üblen Geschmack im Munde, die Zunge ist etwas weiss belegt; gestern sind 2 dünne Stühle gewesen; Puls 132. Der Verband wurde abgenommen; die Wundränder standen aus einander; die Wunde sah sehr schmutzig aus und die Eiterung hatte schon begonnen. Es wurden *plumaçeaux* mit Cerat zwischen die Wundränder geschoben, die Heftpflaster wieder angelegt und der ganze Unterschenkel durch wahre und falsche Strohladen fixirt. Innerlich: *Saturation.*

Den 20. bis 22. Nov. Die Wunde sieht schmutzig aus und eitert, die Ränder stehen 2—3 Querfinger breit aus einander. Das Allgemeinbefinden so gut, als man verlangen kann; der Puls noch immer über 100; ein Stuhl; der schlechte Geschmack im Munde hat sich verloren. Die Wunde wurde ausgespritzt mit: *inf. cham. ℔.* j *tr. myrrh.* ʒβ und verbunden mit: *r. ung. basil.* ʒjj *tr. myrrh.* ʒjj *mercur. praecip. rub.* ℈jj.

Den 23. Nov. Die Wunde steht in voller Eiterung, doch sehen die Fleischwärzchen bleich aus. Am untern Ende der Wunde ist eine 1″ lange Hautfistel entstanden; es wurde auf dieselbe ein Druck beim Verbande angewandt. In der Gegend des innern Knöchels Schmerz, welcher durch Druck gesteigert wird und heisse, härtliche Geschwulst; es wurden hier 20 Blutegel angesetzt; der übrige Verband wie vorher.

Den 24. Nov. Die Schmerzen im Fusse haben nachgelassen; die gestern genannte Hautfistel erschien heute bereits grösser und wurde daher ungesäumt gespalten. Innerlich wurde mit der China angefangen. Abends ist noch immer febrile Reaction des Gefässsystems da.

Den 26. Nov. Der vorgestern gespaltene Fistelgang ist ganz bedeckt mit schmutzigem, abgestorbenem Zellstoffe; die grosse Wundoberfläche am unteren Theile *lax*, am obern leicht blutend und sehr gereizt. Verband mit *ung. digestiv.*

Den 27. Nov. Am innern Knöchel ist noch immer einige Geschwulst, verbunden mit Schmerz, zugegen; es wurden hier 10 Blutegel gesetzt, Mercurialeinreibungen und Breiumschläge verordnet.

Den 28. Nov. Die Gegend am Hacken und innern *malleol.* ist recht empfindlich und noch geschwollen; der zuletzt gespaltene Fistelgang reinigt sich, die übrige Wundfläche hat gute Granulation. Behandlung dieselbe und 20 Blutegel an die schmerzhaften Stellen.

Den 29. Nov. Die Schmerzen an dem innern Malleolus sind geringer geworden, Geschwulst und Hitze dieser Theile sind aber noch zugegen; der unterste Wundwinkel (der zuletzt gespaltene Fistelgang) überzieht sich mit blassröthlichen Fleischwärzchen; die ganze übrige Wunde sieht sehr gut aus.

Den 30. Nov. Die Stelle um den innern Malleolus war heute äusserst empfindlich, mehr geschwollen und heiss, jedoch keineswegs geröthet. Es wurde unterhalb des Malleolus ein kleiner Einschnitt durch die Haut und Fascie gemacht, wonach man im Grunde die angeschwollene und entzündete Scheide der Sehne des *m. tibial. postic.* fühlte. Das Aussehen der Wunde war wie gestern. — Nachdem der Fuss sehr vorsichtig gelagert und an ein Fussbrett in der bequemsten Lage befestigt worden war, wurde der Verband wie gestern gemacht, die Gegend am inneren Knöchel jedoch frei gelassen, hier 15 Blutegel gesetzt, darauf eingerieben: *ung. Neapolit.* mit Opium und dann ein Breiumschlag darüber gethan. Abends. Sie verträgt die Breiumschläge durchaus nicht, indem dieselben die Schmerzen vermehren sollen. Sie wurden weggelassen und nur ein Läppchen mit der Neapolitan-Salbe *c. opio* aufgelegt. Der Puls war gereizt, wie alle Abende.

Den 1. Dec. Die Schmerzhaftigkeit im Fussgelenke hat nachgelassen. Der Fuss wird beim Verbande nicht gerührt. Verordnungen dieselben.

Den 2. Dec. Die Wunde hat ein äusserst gutes Aussehen, wovon auch der untere Theil keine Ausnahme macht; der Plattfuss ist mit seinem äussern Rande etwas nach aussen gebogen, wie bei der *fractura fibulae;* die Geschwulst am innern Knöchel hat eher etwas zu als abgenommen, das Allgemeinbefinden gut. Es wurden noch 10 Blutegel um den innern Knöchel gesetzt, und die übrigen Mittel beibehalten, nur das *ung. Neapol.* ohne Opium eingerieben.

Den 3. Dec. Obgleich sie über wenig Schmerz am innern Knöchel klagt, so ist doch noch immer Geschwulst zugegen; es wurden hier 8 Blutegel applicirt; die übrige Behandlung blieb dieselbe. — Am Abende wurde der Versuch mit eiskalten Umschlägen aus *aq. Goulard.* auf das Fussgelenk gemacht.

Den 4. Dec. Die Eisumschläge mit *aq. Goulard.* werden gut vertragen; die Gegend um den innern Knöchel ist noch immer geschwollen und heiss; es wurden hier 6 Blutegel gesetzt.

Den 5. Dec. Die eiskalten Umschläge werden gut vertragen und noch durch eine beigefügte Eisblase unterstützt. Die ganze Wunde beginnt sich zusammenzuziehen. Die Gegend am innern Knöchel fühlte sich sehr elastisch, täuschend fluctuirend an; es wurde hier ein kleiner Einstich gemacht, durch den sich aber nur ein wässeriges Blut entleeren liess.

Den 10. Dec. Die Empfindlichkeit und Hitze am innern Knöchel haben sich endlich gelegt, auch ist die Anschwellung geringer; die Wunde sieht sehr gut aus und verkleinert sich beim Gebrauche des *lapis.*

Den 23. Dec. Es wird am äussern Knöchel unterhalb des untern Winkels der Wunde ein kleiner Fistelgang entdeckt, der auffallend viel Eiter gibt; man entdeckte auch eine Communication zwischen ihm und dem untern Geschwürswinkel; es wurde hier sogleich ein *Setaceum* eingezogen.

Den 28. Dec. Das *Setaceum* wurde mit einem Bleidrahte vertauscht, welcher fest zusammengedreht wurde.

Den 29. Dec. Der Bleidraht wurde ausgenommen und die Hautbrücke mit dem Blömer'schen Fistelmesser im raschen Zuge getrennt.

Den 1. Jan. 1838. Die Wundfläche hat nun ein durchweg sehr gutes Aussehen; während der ganze obere Theil des Geschwürs sich rasch verkleinert, füllt sich bereits die zuletzt aufgespaltene Höhle vom Grunde aus mit schwacher Granulation. Pflasterumwickelungen.

Den 24. Jan. Es ist nun Alles verheilt; Patientin kann mit dem linken Fusse recht gut auftreten; doch wird der Unterschenkel noch unterstützt mit einer Pappschiene an der Aussenseite.

Den 4. Febr. Der Fuss und Unterschenkel sind geschient.

Den 7. Febr. Der Verband abgenommen. Die Patientin verlässt heute das Klinikum. — Der Plattfuss hatte noch eine schwache Richtung nach aussen; die Narbe an der äussern Seite des Unterschenkels war hart und schuppte noch leicht; die Kranke vermogte auch mit dem rechten Fusse ohne alle Unterstützung aufzutreten, doch musste sie beim Gehen ein wenig hinken; es wurde ihr noch eine Pappschiene an die Aussenseite des Unterschenkels bis zur Fussfläche angelegt, und der Rath gegeben, dieselbe noch längere Zeit zu tragen.

Bemerkungen.

Der Leser wird es mir gewiss zu gute halten, dass ich den 18. Fall so *in extenso* beschrieben habe; mir kommt er aus folgenden Gründen als sehr merkwürdig vor: 1. Wir sehen hier eine sehr ausgebreitete Ablagerung, die offenbar nur in den weichen Gebilden des Gelenks ihren Sitz hat und die sich hier nach dem Oberschenkel hin unter dem *musc. rectus femoris* erstreckt. 2. Wir überzeugen uns in diesem Falle am Lebenden, ohne Amputation des Gliedes, über die Art und Beschaffenheit des abgelagerten Stoffes. 3. Endlich beobachten wir hier einen eigenthümlichen Heilungsprocess des Uebels — durch wirkliche Abstossung des abgelagerten, entarteten Stoffes. Ich werde jetzt jeden dieser 3 Punkte auseinander setzen.

1) Sowol der 18. Fall als der ihm vorangehende 17te, sind offenbar sogenannte Gelenkschwämme im Rust'schen Sinne. Ich möchte gern einmal erfahren, wie die Diagnose eines Gelehrten ausfallen würde, der, mit den Schriften über die s. g. weissen Gelenkgeschwülste von B. Bell, Boyer, Rust, Brodie und Lisfranc bekannt, ohne aber ein einziges Beispiel davon *in natura* gesehen zu haben, plötzlich aus seiner Studirstube an das Bette eines am Kniegelenke Leidenden versetzt wird. Ich glaube, im ganzen Gebiete der Chirurgie gibt es keine Krankheit, in deren Beschreibung die zwei diagnostischen Tendenzen, die anatomisch-pathologische und die eigentliche praktische, so schroff gegen einander wirkten, als gerade in der Geschichte der organischen Kniegelenkleiden. Wenn wir nach einem raschen historischen Ueberblicke derselben bedenken, dass erstens Benj. Bell nur die ursächlichen Momente vor Augen habend, alle Kniegelenk-Affectionen dictatorisch unter 2 Rubriken reducirt, die Skrophelsucht und den Rheumatismus in der Aetiologie derselben die Hauptrolle spielen lässt; dass zweitens Boyer fast alle organische Gelenkleiden mit dem Namen: „*tumeurs blanches*" bezeichnend, sie folgendermassen definirt: „chronische umschriebene Anschwellungen der Gelenke, ohne Farbeveränderung der Haut, bald hart und resistent unter dem Drucke des Fingers, bald weniger hart, elastisch, nachgibig" etc., selbst übrigens gestehend: „dass eine solche Definition nur eine einfache Enumeration der Haupterscheinungen sei, weit entfernt, eine klare Idee über eine Krankheit zu geben, die so zahlreiche Verschiedenheiten bei den verschiedenen Individuen darbietet, dass man kaum zwei Kranke finden wird, bei welchen ihr Verlauf und ihre Erscheinungen vollkommen analog wären"; dass drittens Rust durchaus gegen die herrschende Confusion der zwei himmelweit verschiedenen Krankheitsformen (*arthrocace* und *tumor albus* oder *fungus articuli*) eifert; dass viertens Brodie diese Gelenkleiden unter vier Abtheilungen bringt: 1. Ulceration der Synovialhaut, 2. eigenthümliche, krankhafte Entartung der Synovialhaut, 3. Ulceration der Gelenkknorpeln, 4. scrophulöses Leiden der schwammigen Substanz der Gelenkenden, ohne übrigens genaue diagnostische Kennzeichen der entsprechenden Erscheinungen an Lebenden zu geben; dass fünftens Lisfranc diese Brodie'sche Eintheilung tadelt und ungefähr dieselbe Beschreibung von Gelenkleiden, wie Boyer, gibt, indem er alle weisse Gelenkgeschwülste in idiopathische und symptomatische theilt (wenigstens nach dem, was in einer Dissertation von seinem Schüler Margot angegeben steht); wenn wir endlich zu allem dem noch sechstens die sehr schätzbaren anatomisch-pathologischen Untersuchungen über Tuberkeln des Knochensystems von Nelaton, die er in vielen weissen Gelenkgeschwülsten gefunden hatte, hinzufügen, so müssen wir gestehen, dass in der Diagnose un-

serer Krankheit die pathologische Anatomie und die Semiotik schlechterdings nicht Hand in Hand gehen. Ich glaube, zweien Ursachen müssen wir die Uneinigkeit dieser zwei Tendenzen zuschreiben: in den meisten Fällen hat man nur die Residuen des krankhaften Processes, die uns das anatomische Messer nach der Amputation und bei der Leichen-Section zeigt, zu sehen bekommen, ohne die Entwickelungsgeschichte desselben genau durch einzelne individuelle Fälle zu verfolgen; ferner war die prävalirende Erscheinung — Geschwulst (und zwar zum Unglücke fast immer eine weisse) vorzüglich das, was die ganze Aufmerksamkeit der Praktiker fesselte und dadurch das innere Wesen des Uebels zu erforschen einigermassen verhinderte (ohngefähr wie Frostanfälle und Abscesse bei der Phlebitis). In der That! verhält es sich nicht mit der Boyer'schen Definition des unglücklich gewählten Namens „weisse Geschwulst" eben so, als wenn man z. B. eine Exostose der *tibia* und ein auf diesem Knochen sitzendes Gewächs der Haut mit einem und demselben Namen bezeichnen wollte? Was hilft die scheinbare anatomische Genauigkeit von Brodie, wenn er den Process der Exulceration der Knorpeln, der Entartung der Synovialhaut nicht verfolgte, wenn er die Fälle *ex abrupto* erzählt, wenn er in der Erzählung derselben von der Entartnng der Synovialhaut, kein Wort von dem Zustande der die Synovialhaut umgebenden weichen Gebilde sagt und aus 9 Fällen nur in 2 von dem Zustande der Knochenenden Einiges bemerkt, wenn er endlich diese Fälle nicht mit anderen weissen Gelenkgeschwülsten der Schriftsteller zu vergleichen sucht. — So viel aus einer höchst unvollständigen Erzählung der Krankheitsgeschichten hervorgeht, scheint er nur die in den weichen Gebilden der Gelenke sitzende Geschwulst unter dieser Rubrik (Entartung der Synovialhaut) zu beschreiben. — Brodie, in seiner Schrift über die Gelenkkrankheiten, offenbart überhaupt die anatomisch-pathologische Tendenz, ohne die dabei so nöthige Genauigkeit an den Tag zu legen, und ohne die Resultate der Section mit den Erscheinungen an Lebenden gehörig zu vergleichen. So viel sieht man aus seiner Beschreibung der krankhaften Erscheinungen, dass der Rust'sche *fungus articuli* der Brodie'schen Entartung der Synovialhaut, dagegen die Brodie'sche Exulceration der Gelenkknorpeln und das scrophulöse Leiden der Knochenenden der Rust'schen Arthrocace entspreche. Daher halte ich sein Werk in praktischer Beziehung gar nicht für so wichtig für die Geschichte der Gelenkkrankheiten, wie es der Verfasser des Artikels „Arthrocace" im Rust'schen Wörterbuche zu glauben scheint. Dagegen Boyer und viele andere, nur das Symptom — die Geschwulst — beständig vor Augen haltend, uns die verschiedensten Resultate der pathologischen Anatomie der Gelenke erzählen, ohne diesen verschiedenen Zustand am Krankenbette durch Schattirung der Zufälle zu bezeichnen. — Lisfranc (in thése von Margot) macht wieder, wie es scheint, in der pathologi-

schen Anatomie keinen Unterschied, ob das Uebel in den weichen oder in den harten Gebilden begonnen hatte, indem er die eigenthümliche Entartung der weichen Gelenktheile schichtenweise darstellt und für alle Fälle als constant beschreibt. (Gleich unter der Haut soll die seröse zellige Schichte, unter dieser ein „*tissu cellulaire jaune serin*“ das gefässreich ist, liegen, dann eine consistentere, blässere Zellschichte, endlich um die Bänder ein indurirter, talgähnlicher Zellstoff folgen, etc. (s. Margot thése). — Rust, der einzige — sagt uns auf das Bestimmteste, dass ein Gelenkschwamm immer von den weichen Gebilden (von dem Zellstoffe und von der Kapsel) beginnt, die harten nur consecutiv angreift; dass die Arthrocace dagegen fast immer von den Centraltheilen der Gelenkenden ausgeht und erst später die weichen Gebilde afficirt. Dieses zweifache Bild der Krankheit, von ihm entworfen, ist treffend, aus der Natur gegriffen; jeder Arzt hat bestimmt Gelegenheit gehabt, diese beiden verschiedenen Formen am Krankenbette zu beobachten. Zur Vervollständigung fehlt nur die Abfassung der Combinationen (das Typische in der krankhaften Individualität ist bekanntlich selten) und eine genauere (weniger partheiische) Untersuchung der krankhaften Veränderungen der Gelenkenden. Die anatomischen Forschungen über das Knochensystem von Gerdy, die Entdeckung der Knochenkanälchen und microscopischen Knochenkörperchen, endlich die schätzbaren Untersuchungen über den Entwickelungsprocess der Tuberculosis des Knochensystems, die Entdeckung 2 verschiedener Formen desselben, wie in anderen parenchymatösen Organen (der infiltrirten und enkystirten Form) vom französischen Arzte Nelaton müssen nothwendigerweise den Gang der ganzen Sache verändern und die wichtigsten Lücken in der Geschichte unseres Gelenkleidens ausfüllen. — Ich kehre zu unserem Falle zurück. Ich rechne ihn zu der ächt typischen Form des eigentlichen Gelenkschwammes; obgleich das Uebel, der Erzählung des Kranken nach, schon 3 Jahre dauerte, waren die Gelenkenden der Knochen doch noch nicht angegriffen: die Form der Knorren des Oberschenkels, der *patella* blieb normal, die Geschwulst fühlte sich mehr elastisch an, es war kein eigentlicher Knochenschmerz vorhanden, die Extension und Flexion des Gelenkes war auch leicht ausführbar; der später entstandene Zerstörungsprocess zeigte uns auch (s. 3.), dass Alles, was hier krankhaft war, ausserhalb des Gelenkes lag. — Als 3 Jahre nach der Entstehung die Anschwellung zugenommen hatte, so äusserte sich auch diese Tendenz nur durch eine äussere Ablagerung nach dem Oberschenkel hin, — die oberen Gränzen des Gelenks wurden durch den krankhaften Process überschritten, die Ablagerung bildete sich in und unter dem *m. rectus femoris*, und dennoch blieben die Knochenenden unangetastet. Das ist übrigens nicht zum ersten Male, dass ich dergleichen Ablagerungen in der Nähe eines Knochens gesehen habe, ohne dass die Textur des Knochens oder gar

das *periosteum* davon ergriffen worden wäre. In unseren Gegenden kommen nicht selten complicirte Geschwüre des Unterschenkels vor, deren Bildung die Ablagerung einer gelblichen, homogenen, härtlichen, im Durchschnitte den Rüben ähnlichen Masse vorausgeht und begleitet. Dergleichen Geschwüre sind äusserst langwierig; die entartete Masse kann aus dem Grunde des Geschwürs oder aus den gespaltenen Fistelgängen mit der Pincette und Scheere leicht entfernt werden. Die Subjekte leiden dabei gewöhnlich an rheumatischen Beschwerden in Verbindung mit Scrophelsucht oder mit Syphilis; die Geschwüre heilen, brechen aber wieder an anderen entfernteren Stellen in Folge mehrer, ganz partieller Ablagerungen auf. Im ersten Bande meiner Annalen suchte ich zu beweisen, dass der Gelenkschwamm zu den Afterprodukten gerechnet werden müsse. Die Ablagerung eines plastischen Stoffes in Folge einer chronischen Entzündung bildet schon meiner Meinung nach einen deutlichen Uebergang des phlogistischen Processes in den Afterbildungs-Process, — die normale Ernährungsthätigkeit des Gebildes, wo die Ablagerung Statt findet, ist schon viel tiefer angegriffen als bei einer acuten Entzündung; die Molecüle des Abgelagerten können weder resorbirt noch assimilirt werden, es entwickeln sich neue Gefässe in demselben und es treten nun auch in der abgelagerten Masse neue Metamorphosen, chemisch-organische Combinationen auf. Die Erscheinungen der Entzündung beim Gelenkschwamme sind wenig deutlich, die Temperatur beim chronischen Gelenkschwamm ist kaum erhöht, der Schmerz besteht mehr in einem lästigen Gefühle bei Bewegung des Gliedes, — das Characteristische — endlich ist eine neue, durch einen latenten krankhaften Process bewirkte Ablagerung eines abnormen Stoffes, welcher feindlich auf die Umgegend reagirt und in Exulceration übergeht, — worin wir also alle Attribute eines Aftergebildes sehen. Diese Bemerkung über das Wesen des Leidens allein ist schon hinreichend zu beweisen, wie Unrecht diejenigen thun, die den Gelenkschwamm mit dem Knochenleiden verwechseln und, die mit dem nichts sagenden „*tumeur blanche*“ jede Anschwellung des Gelenkes bezeichnen wollten. Ich sehe darin nur die unbegreifliche Tendenz des menschlichen Geistes, die Natur in den beschränkten Rahmen einer künstlichen, erklügelten Classification einschliessen zu wollen. Weil ein krankhafter Process sich aus dem andern entwickelt, weil einer leicht in den andern übergeht, indem alle Erzeugniss einer und derselben egoistischen Thätigkeit des Organismus sind, da das Material, in dem sie haften, eine und dieselbe Säftemasse einer und derselben Gewebekette ist, — so will man uns glauben lassen, dass ein Process dem andern untergeordnet ist, dass einer die directe Folge des andern sei. Sogar einige classische Schriftsteller unseres Jahrhunderts sind bei der Eintheilung der chirurgischen Krankheiten dem bekannten Pentateuchus treu geblieben. Boyer beschreibt unter dem Artikel „Ge-

schwülste“ Erysipele, Aneurysmen und Afterprodukte. Wenn es auch einem praktischen Arzte gleichgiltig ist, unter welcher Abtheilung er eine Krankheit geschildert findet, so kann es einem denkenden Arzte, der für die Fortschritte seiner Kunst sorgt, nicht gleichgiltig sein. — Betrachten wir jetzt, was eigentlich die Schriftsteller bewogen hat, so verschiedene krankhafte Processe, wie 1. Afterbildungs-Process (unter der Form des Gelenkschwamms), 2. *Ostitis* der Gelenkenden und Uebergang derselben in Beinfrass, 3. Ablagerung des Scrophel- oder Tuberkelstoffs in die schwammige Substanz der Gelenkenden, zusammen zu werfen und mit dem nichts sagenden Namen „*tumor albus*“ zu belegen, so kann der Grund davon nur in Folgendem liegen: Erstens hat man die krankhaften Gelenke nur in dem letzten Stadium der Krankheit (nach der Amputation, nach dem Tode) untersucht und glaubte in diesem Stadium in allen Fällen ganz analoge Resultate zu finden. Ich sehe aber durchaus keine Analogie zwischen 1) Geschwüren der weichen, das Gelenk umgebenden Gebilde mit sinuösen Rändern, mit Fistelgängen, die nicht immer, oder nur selten, in das Gelenk selbst eindringen (s. z. B. den 17. Fall, *Gelenkschwamm*) und trichterförmigen mit callösem Rande und schwammigen Auswüchsen versehenen, um das Gelenk zerstreuten Fistelöffnungen, die schon dem äussern Ansehen allein nach mit den Knochenenden des Gelenks in Verbindung stehen müssen. (*Arthrocace*). 2) Zwischen dem Ergusse einer chokoladefarbigen oder käseähnlichen Flüssigkeit in die Gelenkhöhle, einer eigenthümlichen, schwammigen Auflockerung der Synovialhaut gewöhnlich mit der Resorption der Gelenkknorpeln (Brodie) mit oder ohne Entartung der Knochenenden, (*Gelenkschwamm*) **und** den cariösen Zerstörungen der Gelenkenden, wobei die Knochensubstanz bröckelig und dunkelbräunlich gefärbt wird (*Arthrocace*). Welche Analogie haben ferner alle hier angeführten Erscheinungen 3) mit der Ablagerung käseähnlicher, tuberculöser Stoffe in den Knochenzellen der schwammigen Substanz, wobei jene entweder in einer Kyste eingeschlossen oder frei infiltrirt liegen, und von der Resorption der Knorpel und gewöhnlich von der entzündlichen Entartung der weichen Gebilde begleitet sind (*Knochentuberculosis*). — Zweitens. Man hat meistentheils nur complicirte und nicht die typischen Fälle der Gelenkleiden untersucht und beobachtet. Alles Typische der krankhaften Natur ist ungemein selten und bekommt man z. B. folgende Fälle in die Behandlung, so wird es natürlich schwer sein zu entscheiden, welches das primär leidende Organ sei.

Jurri Mohter, 12 Jahre alt, wurde am 30. März 1837 in Folge eines Leidens am Knie des rechten Beins auf das Klinikum gebracht und als stationairer Patient aufgenommen. — Es fand sich eine starke, nicht ganz gleichmässige Geschwulst, welche das ganze Gelenk einnahm, seitlich von der *patella* am stärksten erschien und nach aussen von der Kniescheibe an 2 Stellen eine tiefe Fluctuation zeigte; die Gruben, welche

man im normalen Zustande um das Knie findet, waren verschwunden und der *cond. int. fem.* dem Umfange nach vergrössert, gab der Geschwulst eine mehr eckige Form; die Haut war von natürlicher Farbe, doch glänzend, stark gespannt, und liess die oberflächlichen Venen an einzelnen Stellen durchschimmern; die Temperatur war erhöht und die Schmerzen bedeutend. Die ganze Extremität hatte die halb flectirte Lage und liess keine Extension zu; der Unterschenkel war um ein Geringes abgemagert, dislocirt; durch den geschwollenen *cond. int. fem.* schien er mehr nach aussen gedrängt zu sein. Das Allgemeinbefinden des Knaben war gut; der *Habitus* beurkundete die scrophulöse Dyskrasie, aber mehr unter der floriden Form. — Unter gleichmässigen, ziemlich heftigen Schmerzen hatte vor 3 Jahren das Uebel begonnen, jedoch ohne gleichzeitiges Anschwellen des Knies, und erst seit der Mitte des vorigen Herbstes, bis wohin er seinen Geschäften nachgehen konnte, hatte sich die Geschwulst unter steigernden Schmerzen zu entwickeln begonnen, das Gelenk flectirt und alle Bewegungen unmöglich gemacht. Aeussere ursächliche Momente waren nicht vorausgegangen etc.

Oder einen solchen:

Michel, 5 Jahre alt, von zart organisirtem Bau, scrophulösem, kein allgemeines Leiden aussprechendem *Habitus*. Bis zum Frühjahre des vorigen Jahres hatte der Kranke nie an einer, seine Aufmerksamkeit in Anspruch nehmenden, dem Kindesalter eigenen Krankheiten gelitten. Zu dieser Zeit stellten sich gelinde und vorübergehende Schmerzen im Kniegelenke der linken Seite ein, welche wegen ihrer geringen Bedeutung ganz übersehen wurden. — Von Anschwellung des Gelenks und Veränderung der Extremität war noch nichts zu bemerken gewesen, überhaupt waren nach der Aussage seines Vaters die Functionen dieses Fusses bis vor 3 Wochen ziemlich ungestört. Der Knabe konnte immer umhergehen, wenn gleich der Schmerz allmälig zuzunehmen anfing. Das völlige Ausstrecken des Fusses wurde erschwert, so dass dadurch ein mehr hinkender Gang entstand. Es stellte sich Geschwulst, vermehrter Schmerz und immer mehr die Unmöglichkeit das Knie zu strecken ein. Dennoch konnte der Kranke noch so ziemlich gehen, bis vor 3 Wochen zugleich mit der zunehmenden Geschwulst und der erhöhten Empfindlichkeit des Gelenks jeder Versuch zur Bewegung vereitelt wurde, so dass der Knabe das Bett hüten musste und im Verlaufe dieser 3 Wochen das Uebel den Grad erreichte, in welchem wir es jetzt vor uns sehen: die Extremität bildet einen stumpfen, dem rechten sich nähernden Winkel im Kniegelenke, aus welchem das Gelenk in keine andere Lage gebracht werden kann. Das Knie umgibt eine gleichmässige, das ganze Gelenk umgebende runde Ge-

schwulst, die im Vergleiche mit dem Knie der gesunden Extremität ziemlich stark ist, aber noch mehr durch die Abmagerung des Ober- und Unterschenkels der leidenden Extremität hervortritt. Der Unterschenkel ist etwas nach innen gerichtet und es hat das Ansehen, als wäre der obere Theil desselben leicht gekrümmt, mit der Convexität nach aussen, mit der Concavität nach innen. Die Geschwulst am Knie entspricht der Form des Gelenks, ist fest, zeigt keine Schwappung, ist von etwas erhöhterer Temperatur als auf der gesunden Seite, glänzend; die Farbe der gespannten Haut unterscheidet sich nicht von den benachbarten Theilen. Die Spitze, welche das Knie im gesunden Zustande gewöhnlich bildet, die Vertiefungen an den Seiten der *patella* sind verschwunden, die *patella* nicht herauszufühlen. — Die Geschwulst erstreckt sich mehr nach unten über die *condyl.* der *tib.* und ist gegen Berührung höchst empfindlich. Diese Empfindlichkeit erstreckt sich auch, wenn gleich in geringerem Grade, über die Geschwulst hinaus auf den untern Theil des Oberschenkels und den oberen der *tibia.* — Die Stelle oberhalb der harten Geschwulst (also in der Gegend des obern Theiles der Synovialhaut unter dem *m. rectus*) ist empfindlich gegen tiefern Druck, weich, elastisch, erscheint überhaupt so, dass man versucht werden könnte, sie für fluctuirend zu halten. — Die Constitution des Kranken ist nicht angegriffen, der Schlaf, Appetit ungetrübt. Einiger Husten, der früher nicht bemerkt wurde, kann wol nur einer Erkältung auf der Reise hierher zugeschrieben werden.

In beiden Fällen war die Geschwulst des Kniegelenks zweifach: fluctuirend oder elastisch an einigen Stellen, namentlich in der Gegend der Synovialkapsel, und hart in der Gegend der oberflächlich liegenden Knochenhervorragungen; die eckige Form, die Unmöglichkeit das Glied auszustrecken, der scrophulöse *Habitus* der Kinder, das lange Zeit dauernde Uebel zeigen deutlich, dass die Knochen angegriffen sind, dagegen die täuschend fluctuirende, elastische Anschwellung in der Gegend der Kapsel für schwammige oder für hydropische Affection der weichen Gebilde spricht. Vielleicht wäre es am wahrscheinlichsten anzunehmen, dass hier zu einem Knochenleiden (etwa zu einer Knochentuberculosis) die acute Exsudation in der Gelenkkapsel sich hinzugesellt hatte. Die acute Form des Uebels, die vermehrte Hitze, die glänzende Oberfläche der Geschwulst, der Sitz in den oberflächlich liegenden Theilen der Kapsel sprechen für diese Annahme. Die acute Exacerbation der Gelenkentzündung gehört, meiner Beobachtung nach, zu den häufigsten Erscheinungen in der Arthrocace, und gerade diese Exacerbation ruinirt den Kranken am schnellsten.

Wenn man täglich dergleichen complicirte Fälle vor Augen hat, so vergisst man, dass es auch andere einfache und typische giebt und ein einziger Fall dieser letzten Art, wenn

er gehörig beobachtet wird, ist schon hinreichend zu beweisen, dass das Gelenkleiden sowol in den weichen als in den harten Gebilden beginnen kann, und die Erscheinungen in diesen beiden Fällen verschieden sind. Es ist also unsere Pflicht, dergleichen Fälle genau zu prüfen und die complicirten zu analysiren; bei gehöriger Aufmerksamkeit werden wir bestimmt dazu gelangen, die Erscheinungen des primitiven Leidens der weichen oder der harten Gebilde von denen des consecutiven Leidens zu trennen und zu unterscheiden. — Sind die Erscheinungen, die in der Krankheitsgeschichte des 18. Falles angeführt sind, noch nicht hinreichend den Sitz des Leidens in den weichen Gelenkgebilden zu beweisen, so kann ich noch Folgendes anführen:

2) und 3) Ein zufälliges Zusammentreffen 2 verschiedener krankhafter Processe im Gelenkleiden unseres Falles diente dazu, das Wesen der Krankheit am Lebenden einigermassen anatomisch darzuthun. Gerade zu der Zeit, als ich bei diesem Kranken 3 tüchtige Fontanellen mittelst des Glüheisens und einiger hundert Erbsen am Kniegelenke eröffnete, herrschte im hiesigen Kliniko — ich kann es nicht anders nennen, ein Miasma. Ein Kranker starb zu dieser Zeit an der *phlebitis suppuratoria* (s. den 1. Fall), ein anderer an einem Brande in der Bauchwunde; bei einem zeigten sich die Spuren des Brandes nach der Extirpation eines Afterprodukts, bei einem andern in einem syphilitischen Bubo. In einer Fontanelle unseres Kranken wurde (s. den 17. Dec.) die unterliegende Aponeurose entblösst; ich hielt das zuerst für eine Folge des zu starken Druckes der Bohnen, allein die rasche Verbreitung der Affection zeigte mir das Gegentheil. Die brandige Zerstörung verbreitete sich stets unter der Haut und gerade in dem abgelagerten Stoffe, so dass ich damals voraussagen konnte, dass der krankhafte Process nicht eher aufhören würde, bis Alles, was oberhalb des Kniegelenks in der Dicke des *m. rect. femor.* abgelagert war, sich abgestossen hätte. Dies geschah auch wirklich. Ich verfolgte die brandige Zerstörung durch Spaltungen der Haut, Entfernung des entblössten und entarteten Stoffs mittelst Scheere und Pincette etc. Nach jeder Entfernung eines Stückes der entarteten Masse (die Stücke betrugen bisweilen bis 2 Zoll im Durchmesser) untersuchte ich sie und fand eine auffallende Aehnlichkeit mit den erwähnten Ablagerungen, die ich sehr häufig bei den Geschwüren finde (s. pag. 124.); der Stoff war gelblich, von der Consistenz einer Rübe, so dass er sich zwischen den Fingern zerreiben liess; im Durchschnitte durchaus einförmig; an einigen Stücken konnte man auch die offenen Mündungen der Gefässe, die ganz leer waren, deutlich sehen. Die Entfernung dieser Masse verursachte dem Kranken durchaus keine Schmerzen. Als ich den oberhalb des Gelenkes abgelagerten Stoff (s. Journ. 29. Dec.) wegnahm, so konnte ich in demselben einige in seiner Mitte zerstreute Fasern des *m. rect. fem.* deutlich bemerken, und war mit meiner Scheere nur

ein Haar weit von der Synovialkapsel entfernt; ich traf auch in der Mitte einiger Stücke des entarteten Stoffes kleine Höhlen, angefüllt mit einem dicken, gelblich-grünlichen Eiter; diese Höhlen communicirten gar nicht mit der äusseren Geschwürsfläche, und sind also als das Produkt eines innern Erweichungs-Processes zu betrachten. — Dass die Zerstörung an der entblössten Synovialkapsel stehen geblieben ist, indem sich die ganze entblösste Fläche mit frischen, körnigen Granulationen bedeckte, darf ich als Beweis anführen, dass die Ablagerung nur ausserhalb des Gelenks lag und die Synovialhaut selbst keinen Antheil an der Entartung nahm. Das Gelenk erhielt nach der Entfernung des abgelagerten Stoffes seine Form wieder und die Beweglichkeit war nur wegen des Narbengewebes um etwas gehindert. Was den zerstörenden Process selbst anbetrifft, so weiss ich nicht, ob man ihn eigentlich Hospitalbrand nennen soll. Delpech beschreibt die exulcerative Form des Hospitalbrandes und bemerkt, dass es bisweilen geschieht, dass die Zerstörung die tief liegenden Gebilde ergreift, während die Haut dabei verschont bleibt; er wandte auch in solchen Fällen tiefe Incisionen und das Glüheisen an. — Unser Fall kann auch einigermassen als Beispiel einer freiwilligen Heilung des Gelenkschwammes angeführt werden, und zwar durch den Mortifications- und Abstossungs-Process; natürlich darf das nie zur künstlichen Nachahmung auffordern, — es wäre das dasselbe, als wenn man auch die Natur in der brandigen Abstossung der aneurysmatischen Geschwülste nachahmen wollte; selbst der Natur wird es sogar selten gelingen, wie in unserem Falle, die Entfernung des Abgelagerten durch Brand, ohne Zerstörung der eigentlichen Bestandtheile des Gelenkes, zu bewirken.

Der 17. Fall bestätigt auch das pag. 125—126. Gesagte. Das Knieleiden in diesem Falle gehört offenbar zu den complicirten. An Lebenden sind die Erscheinungen der Rust'schen Gonarthrocace im Stadium der Subluxation zugegen, aber wir finden dabei auch fungöses Leiden der ausserhalb des Gelenks liegenden Gebilde: den Zellstoff durch Ablagerungen entartet, eine bräunliche Auflockerung der Synovialhaut, die Gelenkknorpel resorbirt. Bemerkenswerth ist dabei, dass die Untersuchung des amputirten Gliedes keine besondere Entartung der Knochenenden zeigt, keine Caries, keine deutliche Tuberculosis; sie schienen nur etwas bröcklicher zu sein, indem sie sich mit dem Messer leicht durchschneiden liessen. Das ist, glaube ich, der einzige Vorwurf, den man Rust machen kann, dass er in seinen Schriften über Gelenkkrankheiten die Aufmerksamkeit seiner Leser zu wenig auf die Complicationen der Arthrocace mit dem Gelenkschwamm gerichtet hat; dergleichen Complicationen, die am häufigsten in der Praxis vorkommen, waren ihm natürlich hinreichend bekannt; das zeigen die von ihm (s. seine Arthrocacologie 23. Beob. §. 321., 19.

Beob. §. 174.) beschriebenen Beobachtungen. Dergleichen unserem 17ten ähnliche Fälle beweisen nur, dass 2 verschiedene pathische Processe in einem und demselben Gelenke vorkommen können, indem sie auf analoge Veränderungen der Nutritionsthätigkeit des Gesammtorganismus (in Dyskrasieen) basirt sind, keineswegs aber, dass sie vollkommen identisch sind. Ein und dasselbe scrophulöse Individuum kann an Geschwüren, an Entartungen des Zellstoffes und an Exostosen leiden, — es wäre aber die grösste Absurdität, diese verschiedenen Aeusserungen einer Dyskrasie unter eine Rubrik zu reduciren.

Die Resorption der Gelenkknorpel, die wir in diesem Individuum gefunden haben, ist das, was Brodie die Exulceration der Knorpel nennt. Bei dem gegenwärtigen Stande der Wissenschaft muss diese Benennung ganz verbannt werden. Die Gelenkknorpel, so wie das Horngewebe und der Zahnschmelz, sind keinen solchen vitalen krankhaften Processen unterworfen, die durch sie selbst bedingt werden; die Caries der Zähne ist bekanntlich keine Caries. Die Exulceration der Knorpel ist auch keine Exulceration. Der elastische, organische, aber nicht organisirte Ueberzug der Knochenenden besitzt keine eigene Vitalität; seine Existenz hängt vom unterliegenden Knochen vollkommen ab, seine Synovialhaut, die von Bichat mehr *a priori* angenommen ist, existirt, wie es scheint, nur höchstens an den Rändern; die Molecülen-Umwandlungen aber finden natürlich auch in Knorpeln, wie in Nägeln statt, — man hat sie gelb in der Gelbsucht gefunden — daher sie auch der krankhaften Resorption unterworfen sind. Ueber die Veränderungen der Knorpel in organischen Knochenkrankheiten haben wir in neuerer Zeit die Untersuchungen von Gerdy, Nichet und Nelaton.

Gerdy erklärt das Verschwinden der Knorpel in weissen Gelenkgeschwülsten durch die von ihm genannte *„inflammation sousdiarthrite“* d. h. eine Entzündung der zelligen Schichte, die Gerdy als Verbindungsmittel zwischen den Gelenkknorpeln und den Knochenenden annimmt, die im normalen Zustande wegen ihrer ausserordentlichen Dünnheit unsichtbar ist und die bei den weissen Geschwülsten verdickt wird; in Folge einer solchen Entartung verdünnen sich die Gelenkknorpel, werden resorbirt und bald dünn und biegsam, wie ein Pergamentblatt, ohne erweicht zu werden; bald werden sie durchbohrt und lassen die unterliegende Zellschichte roth und angeschwollen zum Vorschein kommen, bald endlich verschwinden sie ganz und gar, ohne eine Spur zurückzulassen; dann sieht man die Knochenenden mit einer dicken, bräunlichen, aufgelockerten Pseudomembran bedeckt; entfernt man dieselbe, tso findet man die Knochenfläche entblösst, des Knorpels ganz beraubt. — Dass die Knorpel an der Entzündung, an der Entartung der Knochenenden und der Synovialhaut keinen Antheil nehmen, dafür kann als Beweis dienen, dass man häufig ein-

zelne Portionen der Knorpelscheiben in der Mitte der bedeutenden Zerstörung der benachbarten Theile in normalem Zustande erhalten findet. Man findet auch häufig die Knorpel als kleine, weissliche, festsitzende Granulationen von der Grösse eines Stecknadelkopfs in der Mitte einer allgemeinen Zerstörung der sie umgebenden Gebilde. Wie könnten diese kleinen Knorpelportionen dann unafficirt bleiben, wenn die Entzündung oder irgend eine andere Veränderung ihrem Verschwinden vorausgegangen wäre? (*S. Mémoire sur l'etat anatomique des os malades par Gerdy, extrait des Archives générales de Médecine*). — Nichet, citirt von Nelaton, nimmt die Entwickelung der Tuberculosis in den Faserknorpeln des Rückgraths an; in einer Beobachtung (V) war einer dieser Knorpel ganz verschwunden, und die entblösste Knochenfläche des Wirbelkörpers nicht afficirt (*intacte*); in einem andern Falle fand er einen Tuberkel im Faserknorpel selbst entwickelt.

Endlich hat Nelaton häufig die Faserknorpel zerstört gefunden, während die Wirbelkörper scheinbar im normalen Zustande waren. Nach dem Durchsägen derselben findet man das Knochengewebe in einem solchen Falle sogar härter und fester, und dies hat, nach Nelaton, gerade Veranlassung gegeben zu glauben, dass die Knochen unberührt geblieben seien. Dagegen sagt er, man findet: 1. sehr häufig eine gallertartige Infiltration von Tuberkelstoff im Körper eines Wirbels ohne Veränderung in den Faserknorpeln. 2. Im Gegentheil eine eitrige Infiltration (d. h. eine weitere Ausbildung der tuberkulösen Infiltration), wenn sie zu dem Befestigungspunkte der Faserknorpel gekommen ist, immer mit der Veränderung dieser Knorpeln verbunden. 3. Dass die Zerstörungen des Faserknorpels in diesem Falle immer mit der Infiltration des Knochengewebes eine und dieselbe Grenze haben. (So ist z. B. bei dem Sitze der Infiltration in einer Hälfte des Wirbelkörpers auch nur der dieser Hälfte entsprechende Theil des Faserknorpels zertört). 4. Endlich, wenn nur in einem Wirbelkörper die tuberkulöse Infiltration sitzt, auch nicht die ganze Dicke des Faserknorpels, sondern nur diejenige Fläche, die mit dem kranken Knochen in Berührung bleibt, zerstört. — Aus diesen Thatsachen schliesst Nelaton, dass die Tuberkulosis zuerst nur im Knochengewebe sitzt, und die Knorpel consecutiv angegriffen werden. Sie sollen nämlich durch die krankhafte Veränderung des Knochengewebes ihrer Gefässe, ihrer Nutrition beraubt werden, absterben und ganz nach chemischen Gesetzen zerstört werden, auf eine ähnliche Weise, wie man das nach einer anatomischen Maceration der Knorpel bemerkt. Nelaton läugnet die Richtigkeit einer Beobachtung von Nichet (V), indem er glaubt, dass er hier bestimmt die Spuren einer tuberculösen Infiltration in den Wirbeln gefunden haben würde. Die andere Beobachtung von Nichet betrachtet er nur als eine höchst seltene Ausnahme, die ihm noch nie vorgekommen ist. (*S. Recherches sur l'affection tuberculeuse des os.* pag. 59. 60.)

In unserem 17. Falle war dies Verschwinden der Knorpeln ohne eine Veränderung der von Gerdy angenommenen Diarthrodialzellschichte zu Stande gekommen; die innere Fläche der *patella* sah z. B. nur rauh, entblösst aus. In einem Falle aber, im I. Jahrgange dieser Annalen beschrieben (98. Fall pag. 323.), fand ich wirklich im Gelenke zwischen dem *Astragalus* und *os navicul.* eine solche aufgelockerte, zähe Schichte auf den der Knorpel beraubten Knochenflächen sitzen; ich hielt sie damals für die Fortsetzung der Synovialhaut.

Brodie hat eine bedeutende Verwirrung in die Ansichten über die Gelenkleiden gebracht, indem er aus diesem Verschwinden der Knorpel eine besondere *species* von Krankheiten bildete, die er eine Exulceration der Knorpel nannte. Aus seiner Erzählung der Fälle und aus den Erscheinungen am Lebenden, die er dieser Exulceration zuschrieb, sieht man, dass er darunter die Arthrocace oder das freiwillige Hinken meint. Aber aus 6 von ihm angeführten Beobachtungen der Coxarthrocace sieht man in 4 derselben auch die cariöse Affection des Knochens (des Oberschenkelkopfs) Brodie gesteht übrigens selbst zu, dass man in spätern Perioden des Uebels die Knochen immer angegriffen findet, meint aber, dass der krankhafte Process zuerst mit der Exulceration der Gelenkknorpel beginnt und führt zur Bestätigung dieser Ansicht einen Fall, in dem das Gelenkleiden bei einem Individuum in 2 Gelenken, aber in verschiedenen Stadien vorhanden war, an. In dem Gelenke, wo das Uebel nur im Beginnen war, hat er die Exulceration der Knorpel ohne Veränderung der Synovialhaut und der Gelenkenden gefunden, sagt jedoch nicht, wie eigentlich die entblösste Gelenkfläche des Knochens beschaffen war (27. Beob. franz. Uebersetz. pag. 93.) und wenn er wirklich in diesem Falle das Knochenende ohne die geringsten Veränderungen gefunden hat, wie z. B. in meinem 17. Falle die innere Fläche der *patella*, so bleibt es noch immer räthselhaft, zu welcher Klasse das Leiden des Brodie'schen Kranken von Nr. 29. gerechnet werden muss. Das Uebel sass im Kniegelenke, dauerte 3 Monate, bestand in einem fixen Schmerze, war aber weder von einer Anschwellung des Kniegelenks, noch von gehinderten Bewegungen desselben begleitet (s. franz. Uebersetz. von Brodie, pag. 92). In den übrigen Fällen war entweder die Ergiessung einer Flüssigkeit in die Gelenkhöhle zugegen, oder die entblössten Knochenflächen waren mit einer Schichte plastischen Stoffes bedeckt (wie nach Gerdy in der Subdiarthrodial-Entzündung), oder endlich waren sie ganz cariös und zerstört. Brodie sucht den krankhaften Process bei der Arthrocace also folgendermassen zu erklären:

1. Die Exulceration sitze zuerst im Knorpel (im Hüftgelenke zuerst in dem Knorpel der Pfanne). 2. Die Exulceration erstrecke sich bis zur Knochenfläche, die vom Knorpel bedeckt ist; das Knochenende wird cariös und verkleinert sich. 3. Es

onde sich ein Abscess in der Gelenkhöhle und der Eiter bahne sich den Weg durch Exulcerations-Process in die benachbarten Organe. 4) In Folge des Abscesses werde die Synovialkapsel entzündet und verdickt (pag. 90. o. c.). — In einigen Fällen soll die Erweichung des Knorpels seiner Exulceration vorausgehen und nur in einigen beginne der Verschwärungs-Process von der mit dem Knochen verwachsenen Knorpelfläche (pag. 102. o. c.). — Weil aber Brodie 1) wie es scheint, nicht immer seine Aufmerksamkeit darauf richtet, wie eigentlich die des Knorpels beraubte Knochenfläche aussieht; weil er 2) in den meisten Fällen die entblösste Knochenfläche mit einer Schichte eines eigenthümlichen plastischen Stoffes (pag. 95., 98. o. c.) bedeckt — also (nach Untersuchungen von Gerdy) die unterliegende Knochenschichte entzündet fand; weil 3) die Untersuchungen über die Ablagerung des Tuberkelstoffes mit Schwierigkeiten verbunden und bis jetzt nur zu wenig beachtet worden sind; weil endlich 4) nach den Gerdy'schen Untersuchungen (s. pag. 130.) die Knorpel immer mit dem Knochengewebe zusammen afficirt werden, so müssen wir nothwendig die Ansichten von Brodie über die Exulceration der Knorpel noch für sehr zweifelhaft betrachten, desto mehr, da sie in direktem Widerspruche mit der Struktur und mit der Physiologie des Knorpels stehen.

In unserem 17. Falle verdient auch die Beschaffenheit und Behandlung des Decubitus die Aufmerksamkeit des angehenden Wundarztes. Wie die Krankheitsgeschichte zeigt, war der Decubitus von allen Erscheinungen eines sinuös-scrophulösen Geschwüres begleitet; die Behandlung war auch diesem Charakter entsprechend. Als die zuerst angewandten austrocknenden Mittel nichts halfen, spaltete ich den Fistelgang und trennte die sinuösen Ränder mit der Scheere ab; der Boden des Geschwürs wurde mit Präcipitatpulver bestreut.

Der Kranke von No. 19. ist für uns wegen der Untersuchung des amputirten Gliedes wichtig. Wir finden: 1. in den weichen Gebilden rings um die Geschwürshöhle ein chronisches Oedem des Zellstoffs. 2. In den harten Gebilden vollkommenes Verschwinden der Gelenkbänder und Knorpel; der hintere Theil (die *port. poplit.*) des obern Gelenkendes der *tibia* war mit dem Oberschenkel ankylosirt (in der oben angegebenen Lage), die *patella* und das *ligam. patellae* spurlos verschwunden, dagegen am vordern Theile des Gelenkendes der *tibia* bis zur Tuberosität eine enorme Höhle, welche über die Hälfte der Dicke des Knochens einnahm. Diese Höhle war mit einer röthlichen pyogenischen Membran ausgekleidet, die sich nicht schwer abtrennen liess. Beim Durchsägen des Knochens zeigte sich durchaus keine besondere Entartung des Knochengewebes, nur schienen die Knochenzellen der schwammigen Knochensubstanz, besonders dicht um die Höhle, kompakter zu sein. Die Gefässe, die Nerven waren gut erhalten. — Wie soll dieser Substanzverlust des Knochen-

gewebes genannt werden? Ist das eine Caries? — Wenn das Charakteristische eines Geschwürs *fortschreitendes Substanzschwinden* und eine abnorme Secretion ist, so war das Leiden unserer Kranken offenbar ein Knochengeschwür. Man definirt aber gewöhnlich auch die Caries als ein Knochengeschwür. Das Leiden unseres Kranken konnte jedoch keineswegs Caries genannt werden. Es fehlte dazu die eigenthümliche Entartung der Knochentextur, die den Substanzverlust bei einer Caries begleitet; es fehlte die bräunlich-grünliche Farbe des cariösen Knochens, die sehr bröcklige Beschaffenheit desselben, die Spuren der Ablagerung der heterogenen Stoffe in die Zellen der Knochensubstanz (wie bei der Caries nach der Tuberculosis der Knochen), endlich ein stinkendes jauchiges Secret. Und warum sollte ein jedes Knochengeschwür gerade ein cariöses sein? Nicht der Substanzverlust eines Knochens, nicht ein neues Secret aus den Knochenzellen, nicht die „*osteite condensante*" oder „*raréfiante*" (von Gerdy) bilden das Charakteristische eines cariösen Leidens; — oder sollen wir mit diesem Namen ganz verschiedene krankhafte Processe bezeichnen, so wie man früher den Mortifications-, den Exulcerations-, den Eiterungs-Process nur als Ausgänge einer einfachen Entzündung betrachten wollte. Ich wiederhole das, was ich im I. Jahrgange meiner Annalen gesagt habe (pag. 258.) — *eine eigenthümliche Entartung* des Knochengewebes in Verbindung mit der Exulceration und mit einer abnormen Secretion bilden das Wesentliche *in carie*. „Die Constitution des Organs (des Knochens), wie sich Delpech ausdrückte, ist tief afficirt *in carie*."

Der 19. Fall bestätigt demnach meines Erachtens am deutlichsten diese Ansicht. Wir finden hier einen fortschreitenden Substanzverlust des Knochens, eine krankhafte Secretion, die so weit gediehen ist, dass der Gesammtorganismus sich bereits in einem hektischen Zustande befindet, dass das Leben selbst in Gefahr ist, — und doch sahen wir keine andere Degeneration des Knochengewebes; die Knochenlamellen in der Umgegend der Höhle waren nicht bröckelig, sahen normal weisslich aus, nur dicht um die Höhle zeigten sie eine kompaktere Struktur, — wir haben, glaube ich, daher Recht zu sagen: hier ist ein einfaches Knochengeschwür d. h. ein Substanzverlust des Gewebes mit einer abnormen Secretion — und keine Caries Statt fand. — Die Ursache der Krankheit war in diesem Falle auch aller Wahrscheinlichkeit nach eine örtliche, wie die Krankheitsgeschichte zeigt (zuerst eine Verbrennung, nachher Quetschung des schon verwachsenen Gelenkes). — Auch in diesem Falle konnten sich die Amputation, der vorgerückte hektische Zustand, die Vereiuigung der Wunde *per primam* wie in hundert anderen Fällen sehr gut mit einander vertragen. — Die wichtigste Indication zur Ablösung des Gliedes gab mir hier nicht sowol das örtliche Leiden an und für sich selbst, als vielmehr das Missverhältniss des örtlichen Leidens zum allge-

meinen Kräftezustande. Eine Knochenhöhle, welche die ganze Hälfte der Dicke der *tib.* einnahm, an einem sonst wenig brauchbaren Gliede (halb fiectirt, ankylotisch nach der Verbrennung), bei einem Subjekte, das schon an colliquativer Diarrhöe litt, gab mir natürlich wenig Hoffnung zur Heilung und es kommt noch hinzu, dass der Vortheil dieser Heilung nicht verlohnte, das Leben des Kranken auf das Spiel zu setzen.

Ich habe schon über die Methode, nach welcher ich die Amputation des Oberschenkels verrichtete, im Allgemeinen gesprochen (s. Annalen 1837, pag. 275.); sie besteht: 1) in dem Cirkelschnitte der angespannten Haut mit zwei Messerzügen (das Messer so gross, wie das Langenbeck'sche, aber nicht convex sondern spitz), wobei der Operateur immer an der äusseren Seite des Gliedes stehen muss. Um dieses Moment der Operation so schnell als möglich zu vollenden, muss man das Messer wie einen Violinbogen zwischen den Fingern (nicht mit voller Hand) halten, und mit dem unteren Schnitte beginnen (das Blut hindert sonst), nämlich die Spitze des Messers auf die innere Fläche des Oberschenkels, indem man dasselbe mit der Hand unter den Schenkel führt, legen (natürlich wird die Spitze nach oben sehen), zuerst einen Zug durch die Haut von der Spitze bis zum *talon* hinauf machen, und dann erst das Messer durch die Haut der untern Fläche des Oberschenkels rasch zu sich ziehen, und suchen, mit diesem Zuge auch die Haut an der äussern Fläche des Gliedes mit der Spitze zu durchschneiden, womit die erste (untere) Hälfte des Cirkelschnittes ausgeführt ist. — Bei dem oberen Schnitte verfährt man auf die entgegengesetzte Weise: man legt die Spitze des Messers wieder auf die innere Fläche des Gliedes dicht an der Gränze des unteren Schnittes, wobei die Spitze natürlich nach unten gerichtet wird, und führt dieselbe zuerst von oben nach unten, bis der *talon* in den innern Winkel des unteren Schnittes zu liegen kommt, zieht jetzt das Messer rasch durch die obere Fläche des Schenkels zu sich bis in den äusseren Winkel des unteren Schnittes, worauf der Cirkelschnitt der Haut vollendet ist.

2) In der Durchschneidung der Fett-Zell-Schichte und der *fascia*, was mit demselben Messer geschieht. Zu diesem Zwecke lässt man die durchschnittene Haut von dem Gehilfen (der immer von aussen und etwas hinter dem Kranken stehen muss) stark zurückziehen und macht kleine, kurze, aber rasche Messerzüge dicht an den Gränzen der zurückgezogenen Haut. Das Zurückziehen der Haut und diese Messerzüge müssen möglichst gleichzeitig geschehen und mit einander harmoniren. Dass man bei diesem Operationsakte nicht allein den Zellstoff, sondern auch die *fascia* durchschneidet, begünstigt wesentlich das Zurückziehen der Haut; bisweilen geschieht es, dass einige fibröse Fortsetzungen nicht durchschnitten werden, die dann

das Zurückziehen der Haut an solchen Stellen hindern; man muss in solchen Fällen nicht eher den zweiten Operationsact schliessen, bis jene vollkommen getrennt sind, sonst wird man keinen regelmässigen Cirkelschnitt bekommen. Die Haut zieht sich jetzt gewöhnlich um 3 Querfinger breit zurück.

3) In der Durchschneidung der Muskeln bis zum Knochen. Dieser Schnitt geschieht mit 2 Messerzügen, gerade so wie der durch die Haut. Man suche alle Muskeln bis zum Knochen zu durchschneiden. Um das leicht auszuführen, ist das angeführte Manoeuvre mit dem Messer (1), so geringfügig es scheine, ganz unentbehrlich. — Es gibt unter den medicinischen Laien ein grosses Vorurtheil in Bezug des Muskelschnittes; sie glauben nämlich, dass dazu immer eine grosse Kraftausübung nöthig sei. Ich sah einen schwachen jungen Arzt in Verzweiflung, indem er glaubte, dass er nie im Stande sein würde, eine Amputation des Oberschenkels ordentlich zu verrichten. Die Kraftanstrengung ist auch wirklich nöthig, wenn man mit dem Gräfe'schen Blattmesser oder nach dem alten Schlendrian amputirt — knieend, und den ganzen Cirkelschnitt mit einem Male um den Knochen führend; daher die Regel, das Amputationsmesser mit der ganzen Faust zu fassen. Wenn man die Amputation in dieser Art ausführen sieht, so weiss man wahrlich nicht, wen man mehr bedauern soll, den schreienden Kranken oder den schwitzenden Arzt, — beide sind leidend.

4) In dem Schnitte durch die tiefere, am Knochen liegende Muskelschichte. — Dazu umfasst der Gehilfe die bis zum Knochen durchschnittenen Muskeln mit den Fingern (die er hackenförmig in den Schnitt legt) beider Hände von allen Seiten, zieht sie nur mässig zurück und bildet auf diese Weise einen Conus aus dem Fleische mit der Spitze nach unten, mit der Basis nach oben gerichtet; der Wundarzt durchschneidet jetzt wieder mit zwei Messerzügen so hoch als möglich die Basis des Muskelconus, und nun bleibt nichts mehr übrig, als

5) den Knochen zu durchsägen. Den Retractor brauche ich gewöhnlich nicht; er kann nur dann nöthig sein, wenn die Haut und die Muskeln durch Oedem oder Ablagerungen entartet sind. Mit meinem Daumen regiere ich die Richtung der Säge. — Ich bitte alle angehenden Wundärzte, mit dieser Methode auch in ihrer Praxis zu beginnen; sie ist so natürlich, so elegant, kann so schnell ausgeübt werden, dass ich gar nicht begreife, wie man auf die Idee kommen konnte, neue Messer und complicirte Manipulationen zu erfinden, die offenbar dasselbe Resultat liefern, als ein Paar dieser einfachen Messerzüge durch die angespannte Haut und durch zwei Muskelschichten. Uebrigens will ich damit nicht sagen, dass die andern Amputationsarten (wie die Lappen-Methode mit dem Stiche und mit dem Schnitte, die gewöhnliche Circulair-

methode mit dem mühsamen Abpräpariren der Haut) nicht ihre Indicationen haben! Ich habe sie auch selbst einige Male ausgeübt. Durch häufige Uebung in der Verrichtung dieser Methoden an Leichen erkennt man am besten ihre Vortheile und Nachtheile; bei einer stark ödematösen Haut z. B. halte ich auch die Abtrennung der Haut für unentbehrlich; ich wiederhole aber, in der grössten Zahl der Fälle kommt man mit der Art, nach welcher ich operire, ganz vollkommen aus (s. pag. 279. Annal. 1837.). — Da, wo man sehr hoch am Oberschenkel amputirt, hindert gewöhnlich das Tourniquet den Gehilfen die Haut und später die durchschnittenen Muskeln mit den Fingern ordentlich zurückzuziehen; besser ist es in diesem Falle, wie die Franzosen, ohne Tourniquet zu operiren, indem die Arterie an den horizontalen Ast des Schaambeins mit den Fingern komprimirt wird. Da, wo man dicht unter dem *trochant. maj.* amputirt, thut man auch besser, wenn man diese Methode durch eine andere (durch den Lappenschnitt) ersetzt, — wovon ich mich selbst einigemale überzeugt habe.

Was den Verband der Wunde nach der Amputation betrifft, so habe ich mich noch vor Kurzem in den grossen Pariser Hospitälern überzeugt, dass das Erysipel, die Eiterungen, die Phlebitis etc. — Erscheinungen, die man der genauen Vereinigung der Wunde nach der Amputation zugeschrieben hat (s. Sanson: *sur la réunion immediate;* s. Serres), offenbar anderen Ursachen ihre Entstehung verdanken. Die Hospitalluft, herrschende Epidemieen scheinen den grössten Einfluss darauf zu haben. Am unglücklichsten, so viel ich gesehen habe, laufen die Amputationen in der chirurgischen Abtheilung des Hôtel Dieu bei Roux ab; man muss aber gestehen, dass 1. seine Säle, die in der unteren Etage und dicht am Wasser placirt sind, gewiss nicht zu den besten gehören; 2. der berühmte Roux vielleicht mehr als alle andern Wundärzte von Paris zusammen genommen, operirt, 3. endlich — seine Verbandmethode sich wol nicht durch ihre Einfachheit und Rationalität auszeichnet. Er legt gewöhnlich sehr viel Charpie auf die Wundfläche, sucht sie hermetisch zu verschliessen, ist ferner, wie es scheint, kein Freund der Kälte (sogar ganz frische Knochenbrüche bedeckt er mit lauwarmen Breiumschlägen), hält den ersten Verband mehre Tage lang unangetastet, was er sogar auch bei den plastischen Operationen beobachtet, wo die Wunde ebenfalls mit Charpie, Bindetouren etc. auf das Sorgfältigste bedeckt wird. — Ich glaube, in grossen Hospitälern, wo man mit dem Erysipel, mit der Phlebitis etc. fast beständig nach traumatischen Verletzungen zu kämpfen hat, sind die Maximen, die von Lisfranc gepredigt werden, wol vorzuziehen; er verändert den Verband schon nach den ersten 24 Stunden, sucht sich auf diese Weise von dem Zustande der Wunde und der Umgegend zu überzeugen, um bei den ersten

Zeichen der erysipelatösen Röthe etc. zu den passenden Mitteln seine Zuflucht zu nehmen. Er ist wenigstens, wie mir scheint, viel glücklicher bei dieser rationellen Methode in der Nachbehandlung der Operationen und der traumatischen Verletzungen. — Es ist offenbar ein Vorurtheil, wenn man als Ursache des Erysipels, der Phlebitis, der Eitersenkungen die genaue Vereinigung der Wunde beschuldigt; nicht diese, sondern die unzweckmässige Art sie auszuüben, muss dafür betrachtet werden. — Die grosse Spannung z. B. der vereinigten Theile, besonders in Gegenden, die durch ihren Gefässreichthum, durch eine straffe, fibröse Textur etc. zum Erysipel prädisponirt sind (Gesichtshaut, Stirnhaut), kann natürlich nicht allein die *prima intentio* stören, sondern auch wirklich zur Entstehung des Erysipels, des Brandes etc. beitragen. Blandin bei seinen plastischen Operationen am Gesichte, lässt gewöhnlich die nach Transplantationen des Hautlappens zurückgebliebene Fläche *per granulationem* heilen; er sagt, dass er nach Suturen gewöhnlich die Entwickelung des Erysipels beobachtete; in einem Falle übrigens von Blepharoplastik, den ich in seiner Abtheilung gesehen habe, entwickelte sich das Erysipel, nachdem schon die Stelle an der Stirne, aus welcher der Lappen genommen war, granulirte (einige Wochen nach der Operation). Dieffenbach soll jetzt auch nach rhinoplastischen Operationen die Stirnwunde unvereinigt lassen, und durch Eiterung heilen. Nach den Amputationen aber, wo eine solche Spannung gar nicht Statt findet, gehören die Vereinigung der Wundspalte durch Suturen (bisweilen), oder durch Pflasterstreifen (immer), so dass durch die letzten auch ein sanfter Druck auf die unterliegenden Muskeln ausgeübt wird, ferner ein methodischer Druck durch eine Compressivbinde auf den ganzen Stumpf, — gewiss zu den rationellsten Behandlungs-Methoden der Wunde; da, wo das Erysipel herrschend ist, wo aus der Constitution des Kranken und vor allen Dingen aus dem vorangegangenen örtlichen Leiden die Entwickelung desselben zu befürchten steht, ist der Lisfranc'sche Rath auch nach den Amputationen zu empfehlen, den oberflächlichen Verband nämlich abzunehmen, die Umgegend zu besichtigen, dem erzeugten Eiter Ausfluss zu verschaffen und bei der geringsten Röthe Blutegel und andere antiphlogistische Mittel zu verordnen etc.

Im 20. Falle habe ich einen grossen Irrthum in der Diagnose begangen. Zuerst hielt ich die Krankheit für ein cariöses Leiden. Die Beschaffenheit des Secrets (dünn, jauchig), die fungösen Excrescenzen aus den Fistelöffnungen, besonders aber die Untersuchung mit der Sonde, die mich nie direkt auf den Knochen führte, und wobei ich den Knochen nicht glatt und hart, sondern rauh und bröckelig fühlte, wenigstens zu fühlen glaubte, endlich die grosse Empfindlichkeit des Subjekts beim Sondiren, haben mich unwillkührlich auf diese Idee geleitet; später kamen mir einige Knochenstückchen bei der Untersuchung mit der Sonde beweglich vor, ich zog sogar einige

mit der Pincette heraus, aber sie waren so klein, dass ich nicht entscheiden konnte, ob es wirkliche Sequester oder vielmehr exfoliirte Molecülen eines cariösen Knochens wären. — Einmal glaubte ich es hier mit einer *spina ventosa* nach der Boyer'schen Beschreibung zu thun zu haben. Der Kranke klagte über stechende Schmerzen, der Knochen war bedeutend aufgetrieben, mit der Sonde fühlte man eine weiche fungöse Masse durch die aufgebrochenen Oeffnungen, der Kranke war scrophulös und kachektisch. Der Grund, weshalb ich die Amputation gemacht habe, war aber wieder die Hektik; ich gestehe übrigens offenherzig, ich war hier mit der Amputation vielleicht zu voreilig; wenn ich vorher gewusst hätte, dass ich nur das im Gliede finden würde, was ich wirklich gefunden habe, so würde ich mit der Amputation bestimmt noch einige Monate gewartet haben. Cariös-nekrotische Knochenleiden, namentlich bei scrophulösen Kindern, können eine Reihe von Jahren existiren, und sich endlich mit der Exfoliation endigen; mögen sie auch in der Ablagerung des Tuberkelstoffes bestanden haben. Dergleichen Fälle habe ich schon mehre Male gesehen. Ich muss mich wenigstens damit trösten, dass die Amputation sehr gut abgelaufen, und die Wunde fast ganz vollkommen *per primam* geschlossen ist.

Die Untersuchung des amputirten Gliedes. Die Entartung des Knochens kam mir so merkwürdig vor, dass ich von dem Präparate (nachdem es schon übrigens in Spiritus gelegen hatte) eine Abzeichnung nehmen liess.

1) Um die kranke *tibia* war eine einige Linien dicke Ablagerung des plastischen Stoffes, deren Sitz nicht das *periosteum* allein, sondern, wie es scheint, auch der ausserhalb desselben liegende Zellstoff ist; diese Ablagerung liess sich von dem Knochen nicht schwer trennen. — 2) Die *tibia* selbst war wenig aufgetrieben, die Volumvergrösserung des Unterschenkels am Lebenden musste man also nicht sowol der Auftreibung des Knochens, wie ich das fälschlich geglaubt hatte, sondern der Verdickung der um den Knochen liegenden fibrösen Gebilde zuschreiben. 3) Am merkwürdigsten war der Zustand des Knochens selbst. Beim Durchsägen des mittleren Theiles der *tibia* der Länge nach, konnte man deutlich zwei verschiedene Gewebe unterscheiden: ein nach aussen liegendes, der spongiösen Substanz des gesunden Knochens fast ganz ähnliches, nur mit dem Unterschiede, dass es bröckeliger und die Zellen etwas kompakter zu sein schienen, von gelblich-weisser, nicht röthlicher Farbe, und von einer nur sehr dünnen Rinde umgeben, in welcher man nach der Abtrennung des *periosteums* bedeutende Gefässöffnungen entdeckte. Ein zweites fast in der Mitte liegendes, und folglich von allen Seiten von dem erstgenannten, umschlossenes Gewebe der Cortical-Substanz im normalen Zustande ganz analog, nur dass es noch kompakter zu sein schien. Im Durchschnitte bildete die-

ses Gewebe einen Conus. Man konnte deutlich die Grenzen zwischen beiden Geweben unterscheiden, besonders wenn man mit der Spitze des Messers eine leichte Furche dazwischen zog. Beide Substanzen sind übrigens sehr fest mit einander verbunden und erscheinen im Durchschnitte ungefähr so, als ob das innere, kompakte Gewebe in das äussere eingeschmolzen wäre. Von der Medullarhöhle war keine Spur vorhanden. Mit der grössten Wahrscheinlichkeit kann ich annehmen, dass diese zweite Knochensubstanz eine beginnende Sequesterbildng war. Sie war so hart, dass sie bei dem Anschlagen mit der Pincette einen deutlichen Klang gab, und der Farbe nach etwas weisslicher als die äussere Substanz. Für eine Tuberkelinfiltration konnte man sie keinesweges halten, da ich keine Poren, welche bei der Infiltration recht deutlich sind, unterscheiden konnte. — 3) Ferner in mehren Stellen der äusseren spongiösen Knochensubstanz, sowol in der Mitte als auch näher zur Oberfläche, sah man oblonge, unregelmässige, einige Linien grosse Höhlen, welche mit einer weichen röthlichen, pulpösen Membran überzogen waren; es lagen ganz frei in diesen Höhlen kleine Sequester von der verschiedensten Form, welche porös, leicht, von weisslich-gelblicher Farbe waren, überhaupt Aehnlichkeit mit der äusseren Knochensubstanz hatten, nur mit dem Unterschiede, dass sie etwas trockener waren. Eine solche Höhle lag in der Epiphyse des unteren Theils der *tibia*. Die knorpeligen Grenzen zwischen der Epiphyse und dem Körper des Knochens waren noch deutlich zu sehen. — 4) Dicht oberhalb des Knorpels, welcher die untere Gelenkfläche der *tibia* auskleidet, sah man eine kleine oblonge Höhle, welche mit einer markigen Fettsubstanz angefüllt war. — 5) Endlich waren die Knorpeln an den Gelenkflächen der *tibia* und des *astragal.* stellenweise resorbirt, der *astragal.* sehr mürbe, so dass er mit dem Messerhefte leicht zusammengedrückt werden konnte. — Die Sonde drang bei der Untersuchung der Fistelöffnungen, welche mit den genannten Höhlen communicirten, offenbar in die am oberflächlichsten liegenden ein, berührte gewöhnlich die weiche, sie überziehende Masse und fühlte bisweilen auch die kleinen harten Sequester; einige Knochenpartikelchen gingen auch während der Krankheit ab. Die tiefer liegenden Höhlen aber (z. B. in der unteren Epiphyse) standen ganz ausser aller Communication mit der Oberfläche, von allen Seiten mit der porösen Knochensubstanz umringt.

Was ist das Resultat dieser Untersuchung? Welcher Natur ist die eigenthümliche Art der Necrose, welche nur stellenweise die Knochensubstanz angegriffen hat? — Gerdy hat verschiedene Arten der Knochenentzündung angenommen: 1) *condensante.* 2) *Raréfiante.* 3) *Ulcérante.* 4) *Periostique.* 5) *Compliquée de l'inflammation du tissu médullaire.* 6) *Diarthrodiale.* Die ersten zwei Arten sind in Bezug auf den vorliegenden Fall vorzüglich wichtig. Die Beobachtung von Gerdy, dass in einem Falle (*condensante*) der entzündliche Process

des Knochengewebes eine Ablagerung bewirkt und die Zellen verdichtet, in einem anderen dagegen (*raréfiante*) die Resorption vermehrt und auf diese Weise das Volumen der Knochenzellen vergrössert, — hat gewiss eine wichtige anatomisch-pathologische Bedeutung. In der ersten Art der *Osteitis* (*condensante*) „hat der durchgeschnittene Knochen das Ansehen eines durchsägten Steins, ... es geschieht dann häufig, dass der Medullarkanal der langen Knochen ganz obliterirt ist und mit einer steinigen Masse angefüllt zu sein scheint..... Die Kerne, die mit einem Haufen vielfach unter einander verschlungener Würmer Aehnlichkeit haben, erfüllen ganz oder nur zum Theil die Medullarhöhle des Knochens und sind in der Mitte bisweilen von einer sehr harten, kompakten Substanz gebildet.“ (Gerdy). Mich dünkt, dass in unserem erwähnten Präparate die innere Substanz alle diese Zeichen einer „*ostéite condensante*“ hatte, nur trat sie, wie es auch Gerdy gefunden hat, mit der „*ostéite raréfiante*“ zusammen auf, die die äussere Schichte der entarteten *tibia* bildete; weil ich aber an anderen Stellen des Präparats partielle, zerstreute Sequester gefunden habe, so glaube ich, dass auch das oben erwähnte, kompakte Gewebe ein beginnendes, in Folge der Entzündung gebildetes Sequester sei; dass beide Substanzen so streng von einander abgegrenzt waren, spricht auch für diese letzte Ansicht. — Wenn man mit Gerdy als das Charakteristische einer Caries „Sequester (*esquilles*) von der verschiedensten Form annimmt, welche durch vorausgegangene exulcerative und suppurative Entzündung von dem übrigen Knochengewebe separirt sind, — den abgestorbenen Portionen des Zellstoffes in Folge einer Phlegmone ähnlich“ — so könnte man auch die in den Höhlen der *tibia* enthaltenen Knochenportionen für Produkte der Caries („*ostéite ulcérative*“ von Gerdy) erklären. — „Die cariösen Sequester von Gerdy sollen aus einem rareficirten, bröckeligen, nicht erweichten Knochengewebe bestehen, welches alle Charaktere eines durch *ostéite raréfiante* entzündeten Knochengewebes an sich trägt.... sie sind bald nadelförmig, bald kernartig und haben immer eine unregelmässige Oberfläche.“ — Diese Beschreibung entspricht ziemlich genau der unsrigen, die wir für die in den Höhlen der *tibia* enthaltenen Sequester gegeben haben; diese Knochenstücke in unserem Präparate sind offenbar zu porös, zu rareficirt für eigentlich nekrotische Sequester, welche immer eine kompaktere Textur besitzen. Es steht übrigens Jedem frei, mit dem Namen „Caries“ einen beliebigen pathologischen Zustand des Knochengewebes zu bezeichnen; die von Gerdy angegebene anatomische Charakteristik der Caries ist aber meines Erachtens kaum hinreichend, alle Arten des exulcerativen Processes im Knochengewebe zu bezeichnen; Gerdy sagt auch nichts von den Höhlen, die, mit einer eigenthümlichen Membran ausgekleidet, kleine Sequester einschliessen. — Kurz, ich sehe in meinem Präparate weder alle charakteristischen Erscheinungen einer ausge-

bildeten Necrose, noch einer ächten Caries, noch einer tuberkulösen Infiltration, und bitte meine Leser, die Abbildung mit anderen ähnlichen genau zu vergleichen, damit sie eine klare Idee von dem eigenthümlichen Zustande des Knochens gewinnen.

Den 21. Fall habe ich hier als einen solchen angeführt, der beweist, wie schwer es in einigen Fällen ist, die Grenzen zwischen der Gelenkentzündung und dem Ausgange derselben in Arthrocace oder in Gelenkschwamm zu ziehen. Wir haben hier das Gelenkleiden mit den kräftigsten antiphlogistischen Mitteln angegriffen; 10 Schröpfköpfe, 60 Blutegel und 2 tüchtige Incisionen, aus welchen wenigstens 1 ℔. Blut ausgeflossen ist, wurden im Verlaufe von 4 Tagen ausgeführt, wodurch kaum eine Linderung der furchtbaren Nachtschmerzen verschafft werden konnte. 2 Tage lang nur haben die Schmerzen nachgelassen, den 3. Tag traten sie mit derselben Heftigkeit im Gelenke auf. Vesicatore, Laugenbäder, Sublimat (als ein kräftiges antirheumatisches, besonders auf das fibröse System wirkendes Mittel) wurden 20 Tage lang ohne Nutzen fortgebraucht und erst nach der Anwendung des Glüheisens bemerken wir eine auffallende Verminderung der Geschwulst, Linderung der Schmerzen und sogar zum Theil hergestellte Beweglichkeit des Gliedes. Wer sieht nicht aus diesem Verlaufe der Krankheit eine unaufhaltsame Tendenz der Entzündung in eine Arthrocace überzugehen? Spricht das nicht deutlich genug für Existenz der specifischen Entzündungen? Beweist dieser Fall nicht, dass nur ein kräftiges, specifisch ableitendes Mittel im Stande ist, die verderbliche zerstörende Tendenz des entzündlichen Processes in Schranken zu halten? Die Erscheinungen des Trippers habe ich in der Krankheitsgeschichte nur aus dem Grunde angeführt, weil ich während des Verlaufes des Uebels einigemal bemerkte, dass der Ausfluss und das Gelenkleiden antagonistsich wechselten; es kann sein, dass ich mich irre; der Tripper zeigte sich später, nachdem schon die rheumatischen Schmerzen in allen Gliedern vorausgegangen sind; dass aber die krankhafte Secretion aus der Harnröhre bei diesem Subjekte eine Neigung zu Metastase hatte, zeigt uns der Umstand, dass der Ausfluss sehr hartnäckig war und der Kranke später mit der Anschwellung des Hodens und des *ductus deferens* wieder im Klinikum erschien.

Im 22. Falle haben wir ein herrliches Exemplar von Knochentuberculosis. — Das, was uns Nelaton vor Kurzem in seiner lehrreichen Schrift über diese Tuberculosis gelehrt hat, suchte ich durch einige Abbildungen in diesen Annalen zu bestätigen. Vielleicht werden einige praktische Aerzte die Eintheilung der Knochentuberkeln in 2 Formen: in eingesackte (*enkystée*) und infiltrirte, für eine anatomisch-pathologische Scrupulosität halten, die weiter keinen praktischen Nutzen hat; — sie werden sich aber gewaltig irren. Abgesehen von der sinnreichen Erklärung der plötzlichen und allmäligen Gib-

bosität in der Spondylarthrocace, welche Nelaton (s. o. c. p. 47.), sich auf diese Formverschiedenheit der Tuberculosis stützend, gegeben hat, wirft sie noch ein grosses Licht über das dunkle Wesen einiger Arten der Caries, der Necrose, über den verschiedenen Heilungsprocess der scrophulösen Arthrocace, und zeigt uns die Mittel, welche wir bei diesem schrecklichen Leiden anwenden könnten, indem sie die Amputation in vielen Fällen entbehrlich machen werden. — Folgende wichtige Resultate hat uns schon die Beobachtung dieser zwei verschiedenen Formen der Knochentuberculosis gegeben: 1) Die tuberkulöse Infiltration des Knochengewebes ist leicht zu unterscheiden von dem sie umgebenden gesunden Gewebe. Sie hat deutliche Grenzen und nimmt schon in den ersten Perioden die Form der Sequester an, was in der Abbildung der Durchschnitt des auf diese Weise afficirten Promontoriums des Kreuzbeins versinnlicht. Der gesunde Theil des Knochens hat eine röthliche Farbe, sieht saftiger, feuchter aus, dagegen die Zellen der infiltrirten Portion kompakter und gelblich gefärbt sind. Was aber besonders diese Infiltration auszeichnet, ist die eigenthümliche Härte derselben; percutirt man die infiltrirte Stelle mit der Pincette, so hört man einen Klang wie bei der Percussion des Metalles an einem steinharten Körper. Sogar in einem trockenen Knochen kann man noch diesen Unterschied der Härte zwischen dem gesunden und infiltrirten Theile bemerken. — 2) Die von Tuberkelstoff infiltrirten Knochenportionen reagiren auf die Umgegend wie wirkliche Sequester, indem sie durch den infiltrirten Stoff des Lebens beraubt werden, — daher die Bildung einer Eliminationslinie (s. die Abbildung), wie sie im Durchschnitte des Kniegelenkes in der Abbildung zu sehen ist. Man sieht hier ein solches infiltrirtes Sequester von dem Knochen abgetrennt und ganz frei liegend. 3) Die infiltrirten Sequester selbst bilden gewöhnlich conische Stücke, die eben so fest steinhart sind und gelblich aussehen. Durch Maceration kann man leicht den gelblichen infiltrirten Stoff zum Theil wenigstens, entfernen. Das Wasser, imprägnirt mit diesem Stoffe, bekommt eine schmutzig-milchige Farbe. Nelaton unterscheidet von diesen eigentlichen Sequestern die frei liegenden Knochenportionen, welche auch mit Tuberkelstoff imprägnirt sind und die man in einigen Arten der weissen Geschwülste des Fuss- oder des Handgelenks (*arthrocace*) findet; diese letzten unterscheiden sich von den ersten durch ihre ausserordentliche Bröcklichkeit und Zartheit des Gewebes (dem Reticulargewebe der Diaphysen der grossen Thiere, Ochsen, Pferde etc. ähnlich). In dem hier abgebildeten Kniegelenke fand ich auch einige Sequester, welche mir rareficirt und bröckelig zu sein schienen, obgleich in demselben Falle alle deutlichen Zeichen einer Infiltration vorhanden waren (s. die Abbildung). Das spricht gegen die Annahme von Nelaton, welcher glaubt, dass, wenn die abgestossenen Sequester bröckelig sind (wie in den gesagten Fällen der weissen Geschwülste),

der eigenthümliche krankhafte Process — die Rarefaction des Knochens — vorausgehe, und dass die Infiltration in dergleichen Fällen mechanisch — also durch Imbibition — geschehe. — 4) Die Folge der tuberkulösen Infiltration ist Reibung der sich berührenden, frei liegenden Sequester, Abnutzung derselben, — Secretion des Eiters, imprägnirt mit abgeriebenen, infiltrirten Knochenmolecülen; — daher in der Spondylarthrocace, wenn sie sich aus dieser Form der Knochentuberkulosis entwickelt, — eine höchst allmälige Bildung der Gibbosität, woraus eine schlechte Prognose resultirt, indem die in den Wirbelkörpern entstandene Höhle beständig mit Sequestern, mit abgenutzten Knochenmolecülen ausgefüllt wird und keine Neigung zur Verschliessung zeigt. In der Gonarthrocace, der Pödarthrocace, aus dieser Tuberkelform entstanden, findet man auch dergleichen infiltrirte Sequester; sie unterstützen die Eiterung bisweilen Jahre lang, aber die Heilung ist in solchem Falle ohne Amputation möglich, wenn man die Sequester durch Schnitte etc. entfernt. Unsere Hauptsorge muss jetzt, wie Nelaton richtig bemerkt, darin bestehen, dass wir solche Fälle von Gelenkkrankheiten, wo die tuberkulöse Infiltration und die Tuberkelbildung Statt findet, von den anderen am Krankenbette unterscheiden. — Vor einigen Jahren, als ich noch keinen deutlichen Begriff von der Knochentuberkulosis hatte, sah ich in einem unserer Militair-Hospitäler mehre scrophulöse Soldatenkinder, von welchen mir der Arzt erzählte, dass er mehre nekrotische Knochenstücke aus dem Fuss- und Tarsalgelenke herausgeschnitten hatte; ich betrachtete ihre Füsse und fand alle Erscheinungen der vorausgegangenen Arthrocace; einige Knochengeschwüre waren noch nicht vollkommen geheilt. Ich gestehe, ich glaubte damals, von der Rust'schen Lehre über Necrose und Caries durchdrungen, dass der Arzt diese beiden Leiden verwechselte; konnte mir aber nie gut erklären, wie er eigentlich die cariösen Knochenstücke, ohne einen deutlichen Begriff von der Krankheit zu haben, so leicht und einfach entfernt, und das Glied darnach so gut erhalten hatte, — und doch hat dieser Arzt, welcher keineswegs zu den gelehrten gehörte, vollkommen Recht gehabt; er handelte instinktmässig und handelte ganz richtig; er fühlte mit der Sonde durch die Fistelöffnungen den entblössten rauhen Knochen welcher ihm beweglich zu sein schien, spaltete die Fistelgänge und zog die Knochenstücke, — die er auch mit Recht für Sequester erklärte, heraus; ein einfacher Verband und Seebäder haben die Cur beschlossen. Auf diese Weise kann man bestimmt mehre Glieder mit scrophulöser Arthrocace von der Amputation retten. — 5) In den enkystirten Tuberkeln der Gelenkenden geschieht häufig die Durchbohrung des Knorpels und der Erguss des erweichten Tuberkelstoffes in die Gelenkhöhle; — dann treten alle Erscheinungen der akutesten Gelenkentzündung mit unerträglichen Schmerzen, mit allgemeinen Erscheinungen ein. — Ich habe übrigens auch einen solchen Ausgang in der tuberculösen

Infiltration erlebt; nachdem ein scrophulöses Kind jahrelang an einem Kniegelenkübel gelitten hatte, welches alle Erscheinungen einer Rust'schen Arthrocace im dritten Stadium darbot und für einige Zeit lang die entzündlichen Zufälle nachgelassen hatten, trat plötzlich eine elastische, angespannte glänzende Anschwellung des Kniegelenkes mit den furchtbarsten Schmerzen, mit starkem Fieber, Schlaflosigkeit, Delirien etc. verbunden auf. Die antiphlogistischen Mittel (indem gegen 60 Blutegel angesetzt wurden) waren ganz nutzlos, — die Amputation allein befreite das unglückliche Kind von der Todesqual; es wurde hergestellt. Die Untersuchung des amputirten Gliedes (s. die Abbildung) hat uns eiteriges Exsudat in der Gelenkhöhle, einen Fistelgang, welcher mit der Gelenkhöhle communicirte und sich zwischen den Muskeln öffnete, die Verwachsung der Gelenkfläche des Oberschenkels mit der *Tibia* (unter einem Winkel), tuberkulöse Infiltration des Gelenktheils der *Tibia* und tuberkulöse Sequesterbildung mit der Durchbohrung des Knorpels in dem Gelenktheile des Oberschenkels, nachgewiesen. Gewöhnlich entsteht nach Nelaton bei der tuberkulösen Infiltration die Verwachsung der Gelenkflächen, was er durch höhern Grad der Entzündung, welche sich bei dieser Art der Tuberkulosis in den benachbarten Theilen entwickelt, erklärt. — 6) Endlich eine eigenthümliche Erscheinung in der Spondylarthrocace, von welcher ich schon im ersten Jahrgange der Annalen gesprochen habe. — Dass man nämlich bisweilen die ganze Höhle in dem zerstörten Psoasmuskel mit einem butterähnlichen, gelben Stoffe angefüllt findet, nachdem das Knochenleiden zum Stillstande gekommen ist und sich mit der Anchylose (Kyphosis) endigte, lässt sich nach den Untersuchungen von Nelaton dadurch erklären, dass der erweichte Tuberkelstoff aus einer Höhle in den Wirbelkörpern, wo er entstanden ist, sich den Weg durch den Psoasmuskel bahnt und sich eine Kyste aus der *fascia iliaca* bildet, deren oberer Theil, welcher mit dem tuberkulösen Knochen in Verbindung steht, gewöhnlich schmäler als der untere ist (die Kyste ist also einer Flasche mit einem sich verengenden Halse ähnlich). Wenn die Knochenhöhle jetzt durch einen plötzlichen Bruch ihrer dünnen vordern Wand zusammengesunken und verwachsen (ankylosirt) ist, so obliterirt auch der obere, schmälere Theil der Kyste, welcher mit der Höhle in einer direkten Verbindung stand; es bleibt also von der ganzen Krankheit 1) eine Ankylose der Rückenwirbel (Kyphose) und 2) eine von allen Seiten geschlossene, von der *fascia iliaca* gebildete und mit einer butterähnlichen, tuberkulösen Masse angefüllte Kyste in dem Psoasmuskel. Untersucht man genauer, so findet man zwischen dieser Kyste und der ankylosirten Stelle der Rückenwirbel einen zellig-fibrösen Strang, welcher dem geschlossenen Verbindungskanale (dem schmalen oberen Theile des Sackes) angehört. — In meinem Präparate, welches ich im ersten Jahrgange der Annalen citirt habe, fand

ich keine Spur dieses Kanals; der obere Theil der Kyste war geschlossen, lag aber dicht an der ankylosirten Stelle des Rückgrats.

In einigen Fällen kommt die infiltrirte Tuberkulosis mit der enkystirten Form zusammen vor; das kann uns nicht wundern, wenn wir bedenken, dass auch in anderen Organen, wie z. B. in der Lunge, diese beiden Formen der Tuberkulosis zusammentreffen. In einem Falle von einer sehr ausgebreiteten Tuberkulosis, welcher vor Kurzem in dem Klinikum des Herrn Prof. Sahmen beobachtet wurde, fand ich in den Rücken- und Lendenwirbeln einen enkystirten Tuberkel von der Grösse einer kleinen Erbse und an mehren Stellen tuberkulöse Infiltrationen zerstreut, die einen verschiedenen Grad der Entwickelung erreicht hatten. (S. die Abbildung).

In unserem 22. Falle sehen wir auch die beiden Formen der Knochentuberkulosis. In der Haupthöhle nämlich finden wir abgestossene Knochenstücke — eine Erscheinung, welche für Infiltration spricht, weil in enkysirten Tuberkeln die Knochensubstanz spurlos verschwindet; wir finden aber in demselben Exemplare in den Wirbelkörpern „hanfkorngrosse, weissgelbliche, käsestoffartige Klümpchen" — ein Beweiss, dass in diesen Stellen der Tuberkelstoff in kleinen Höhlen angesammelt war. Jetzt noch, nachdem das Präparat schon über 1 Jahr in Spiritus gelegen hat, sehe ich eines dieser gelblichen Klümpchen in der Mitte des Wirbelkörpers eingeschlossen liegen.

Die Eitersenkung verdient auch in unserem Falle besondere Aufmerksamkeit. Der Abscess öffnete sich oberhalb des Poupart'schen Bandes und der Eiter bahnte sich den Weg zwischen der Haut und der Aponeurose des *m. obliq. externus;* die Sonde, in die Fistelöffnung gebracht, dringt nicht in die Tiefe, sondern bleibt unter der Haut. Dergleichen Fälle können bisweilen die Diagnose bedeutend erschweren, wie das aus einer Krankheitsgeschichte hervorgeht, welche ich im I. Jahrgange der Annalen pag. 262. mitgetheilt habe. Der Eitergang krümmt sich also im 21. Falle unter dem Poupart'schen Bande nach oben und trennt die *fascia superficialis* von der Aponeurose des *m. obliq. externus.* Diese Varietäten im Gange der Eitersenkungen müssen von jungen Wundärzten auf das Sorgfältigste studirt werden, um dergleichen diagnostische Irrthümer, die ich pag. 262. bezeichnet habe, zu vermeiden.

Es thut mir leid, dass ich in einem so vorgerückten Stadium der Knochentuberkulosis die Anwendung des Glüheisens versucht habe; die Fontanellen am Rücken vermehrten nur das Leiden des Kranken, indem sie die horizontale Lage auf dem Rücken schmerzhaft machten und die Erschöpfung einigermassen beschleunigten. Der Kranke, der Natur überlassen, befand sich besser; sogar die Hospitalluft scheint für solche Unglückliche sehr nachtheilig zu sein, indem sie viel rascher erschöpft werden. Auch in diesem Falle war ein krätzähnlicher Ausschlag zugegen, welcher ohne Weiteres der Reinlichkeit wich.

Merkwürdig scheint mir im 23. Falle, dass wir nach der

Section durchaus keine Verrenkung im Hüftgelenke gefunden haben, obgleich die Krankheit sich schon im letzten Stadium, im Stadium der Exulceration befand. Am Lebenden sahen wir die Hinterbacke der kranken Seite rund und hart, die Extremität im Hüft- und Kniegelenke flectirt, verkürzt, abgemagert. Ich glaubte entweder Ankylose oder freiwillige Luxation zu finden, fand aber weder das Eine, noch das Andere. Ueberhaupt ist, wie es scheint, die Luxation des Oberschenkels im letzten Stadium der Coxarthrocace keine so unentbehrliche Erscheinung, wie uns dieses die Schriftsteller schildern. Ja, wenn der Rand des Acetabulums, der grösste Theil des Gelenkkopfs, die Bänder etc. durch Caries, durch Tuberkulosis zerstört sind, so wird natürlich das Schenkelbein durch die Wirkung der Muskeln gegen das *os ileum* hingezogen. Der Kopf, die Pfanne und die Bänder werden aber nicht immer in dem Grade zerstört; in unserem Falle sahen wir z. B. den Gelenkkopf atrophisch, die Pfanne cariös, beide des Knorpels beraubt, die Gelenkkapsel aber noch erhalten und trotz den Erscheinungen einer scheinbaren Luxation am Lebenden, den Gelenkkopf noch in der Pfanne eingeschlossen. In einem andern Falle fand ich in einer Leiche, die offenbar alle Erscheinungen einer Verrenkung darbot (die Fussspitze und das Kniegelenk nach innen, das Kniegelenk flectirt, die Extremität verkürzt etc.), den Gelenkkopf in der Pfanne ankylosirt, die Pfanne selbst aber, namentlich den oberen Rand derselben, durch einen organischen Process verschoben und durch neue Ablagerungen an diesem Rande die Gelenkhöhle noch tiefer; den Kopf verkleinert. Diese Verschiebung der Pfanne fand am stärksten in ihrem obern und äussern Theile Statt, welcher viel höher hinauf gerückt war. — Diese Verschiebung der Gelenkpfanne zusammen mit dem Höherstehen der ganzen Beckenhälfte — was im letzten Stadium der Coxarthrocace unentbehrlich ist — ertheilen der Extremität eine Lage und Richtung, welche der bei einer Verrenkung täuschend ähnlich ist. Dieser Gegenstand der pathologischen Anatomie scheint mir überhaupt noch wenig bearbeitet; nur in Folge einer starken Zerstörung der Pfanne und des Oberschenkelkopfs bildet sich die sogenannte freiwillige Luxation, welche dann einen solchen Namen gar nicht mehr verdient; denn da, wo das widernatürliche Gelenk sich bildet, ist es nicht mehr der Gelenkkopf, welcher in demselben eingeschlossen liegt, sondern der Ueberrest des zerstörten Schenkelbeinhalses oder des Trochanters. Das Faktum, dass wir bei allen Erscheinungen einer bereits entstandenen Verrenkung doch keine eigentliche Dislocation des Kopfes nach dem Tode finden, führt uns unwillkührlich zu dem Schlusse, dass wir nicht immer bei den Symptomen des dritten Stadiums der Coxarthrocace, eine wirkliche Verrenkung *ad os ileum* annehmen dürfen, und in der Behandlung dieses Stadiums nach den vorausgeschickten ableitenden etc. Mitteln besonders den Stand des Beckens berücksichtigen müssen.

Endlich der 24. Fall. 1) Sehr lehrreich war in diesem Falle der Beginn des Uebels. Wer konnte aus unbedeutenden, scrophulös aussehenden Zellhautgeschwüren auf ein Knochenleiden schliessen? Der Verlauf der *Ostitis* war höchst chronisch; es lässt sich also erklären, warum andere Erscheinungen, wie: stärkere Anschwellung, grössere Schmerzen etc. fehlten; warum sich aber nach dem Verlaufe der *Fibula* sehr oberflächliche Geschwüre mit sinuösen Rändern bildeten, welche lange Zeit durchaus keinen Charakter der Knochengeschwüre hatten — das kann ich mir nicht gehörig erklären. Es wäre wenig rationell anzunehmen, dass das Knochenleiden hier von aussen nach innen, von der Haut aus nach dem Periosteum fortschritt. — Die entzündlichen Exacerbationen, welche von Zeit zu Zeit zum Vorschein kamen, sprachen wol für eine Entzündung des Periosteums, sie wurden auch dafür gehalten und demgemäss mit Breiumschlägen, Quecksilbersalbe etc. behandelt, — sie waren aber zu vorübergehend, konnten leicht durch nachtheilig wirkende Nebenumstände, die bei der ambulatorischen Behandlung unvermeidlich sind, durch retardirte Menstruation etc. erklärt werden, man konnte daher nie den Ausgang in eine so ausgebildete Necrose prognosticiren; einmal sogar, als die Kranke zum ersten Male ins Klinikum aufgenommen wurde, zeigten die Geschwüre eine auffallende Neigung zur Verheilung, so dass nur eine unbedeutende Oeffnung in der Haut zurückblieb, welche kaum einige Charaktere eines Knochengeschwüres offenbarte. Dieser Fall giebt uns also einen Beweis, dass die Geschwüre der weichen Gebilde, die das Knochenleiden begleiten, sich nicht immer von innen, vom Knochen aus, bilden, sondern dass sie bisweilen von aussen entstehen und später erst das krankhafte Knochengewebe in die Sphäre des Geschwürs gezogen wird. — 2) Das Sequester, welches zum ersten Male entfernt wurde, und dem oberen Theile der *fibula* gehörte, war ganz anders beschaffen als die *fibula*, die später exstirpirt wurde; jenes erste Sequester nämlich sah glatt, polirt, weiss aus, war sehr leicht und fast zweimal so dünn, als der Knochen im normalen Zustande; der übrige Theil der entfernten *fibula* dagegen war rauh, sehr höckerig, liess kaum (s. die Abbildung) die normale Form des Knochens erkennen; die äussere Oberfläche desselben war mit dem *periosteum* an einigen Stellen noch stark verbunden, so dass die Stückchen dieser Membran bis jetzt noch an dem entfernten Knochen zu sehen sind; das Gewebe selbst war verdickt, schwerer als im natürlichen Zustande, gab bei der Percussion mit der Pincette einen trocknen Klang, und zeigte offenbar die Spuren einer „*Ostéite condensante*“ nach Gerdy: im Durchschnitte sieht man keine Medullarhöhle, die Knochenzellen stehen dicht an einander. Der untere Theil des Gelenkendes der *fibula* ist noch mit einem gesunden Knorpel überzogen und stand in einer festen Verbindung mit der *Tibia* und mit dem *Calcaneus*. — 3) Die Excision des Knochens war daher mit nicht

unbedeutenden Schwierigkeiten verbunden; die noch erhaltenen Verbindungen mit den umgebenden weichen Gebilden erschwerten dieselbe am meisten. Die Operationsmethode, glaube ich, verdient auch Aufmerksamkeit; weil ich sah, dass es mir unmöglich werden würde, den ganzen Knochen ohne bedeutende Verletzungen der Nebengebilde zu entfernen, so suchte ich die Entfernung stückweise zu bewirken; ich durchsägte daher mit dem Hein'schen Osteotom die *Fibula* zuerst der Länge, dann der Quere nach, und suchte jedes Stück besonders zu exstirpiren. Als ich endlich zur Entfernung des untersten Theiles schritt, sah ich, dass dieses ohne Eröffnung der Gelenhöhle unmöglich sei; ich entschloss mich auch dazu, indem ich vorsichtig die Bänder des *Malleolus externus* durchschnitt (s. die Abbildung). — 4) Die Heilung der Wunde geschah auffallend rasch *per granulationem*. Eine Zeit von zwei Monaten war hinreichend diese enorme Wundhöhle, welche sich vom Knie bis zum Fussgelenke erstreckte, und einige Zoll tief war, mit Fleischwärzchen auszufüllen, welches bei einem dyscrasischen Subjekte wol gewiss eine sehr kurze Frist ist. Der Druckverband leistete auch hier seine Dienste zur Beförderung der Cicatrisation. Zu bemerken ist noch, dass die Kranke sich mit dieser Wunde gerade zu einer Zeit im Klinikum befand, als bei uns die Phlebitis und eine Art von Nosocomialbrand herrschten. — 5) Zu den wichtigsten Erscheinungen in der Nachbehandlung unserer Kranken gehört auch die Neigung des Fusses zu einem *Valgus*, oder zu der Stellung, welche wir nach dem Bruche der *fibula* dicht oberhalb des Knöchelgelenkes beobachten; diese Dislocation des Fusses war mit Spannung und Zerrung der Gelenkbänder verbunden, welche sich an den *Malleol. internus* inseriren, daher der Schmerz, die chronisch-entzündliche Anschwellung der fibrösen Gebilde in dieser Gegend. Im Verlaufe von 11 Tagen wurden über 80 Blutegel an dieser Stelle verbraucht, zuerst lauwarme, nachher aber kalte Umschläge applicirt, — es muss eigentlich nach den gerechten Schulprinzipien umgekehrt sein, ich richte mich aber in solchen Fällen mehr nach dem Gefühle der Patienten. — Die Function des Gliedes war, obgleich keine Regeneration des Knochengewebes Statt gefunden hatte, (so viel ich mich durch das Gefühl überzeugen konnte) durch die Excision der *fibula* nicht aufgehoben.

III. AFTERPRODUKTE.

Fünfundzwanzigster Fall. Entartung einer tiefen lymphatischen Halsdrüse. Merkwürdige Lage der *Carotis* und des *N. Vagus*. Extirpation. Heilung. — Caroline Lutin, eine Kammerjungfer von 18 Jahren, von

guter Constitution bei zartem Körperbau, erinnert sich nicht, in früherer Jugend an irgend einem bedeutenden Uebel gelitten zu haben. Als Kind hat sie einmal die Krätze gehabt, welche aber bald curirt wurde. So lebte sie denn gesund bis zu ihrem 17. Jahre, zu dessen Anfange sich eine Geschwulst an der rechten Seite des Halses unter dem Winkel der untern Kinnlade ausbildete, schmerzlos und ohne irgend einen störenrenden Einfluss auf die Organe der Umgegend. Bald darauf trat die Menstruation ein, welche seitdem ihren regelmässigen 4 wöchentlichen *Typus* beobachtete und in der Regel ohne Beschwerden eintrat; nur zuweilen gingen ihr Schmerzen im Leibe voraus. Seit dem ersten Entstehen hat die Geschwulst sich immer nur allmälig vergrössert, und so kam Patientin denn am 30. Juli 1837 auf die chirurgische Abtheilung des Klinikums. Die nähere Untersuchung ergab: eine Geschwulst, bedeckt von normal beschaffener Haut, begrenzt von hinten und aussen durch den *musc. sternocleidomast.*, unter den sie noch einige Linien weit fortging; von oben von der *maxill. infer.*, so dass man mit dem Finger zwischen diese und die Geschwulst hineindrücken, und so hier die Grenzen deutlich durchfühlen konnte; von vorn von der *cartil. thyreoid.*; die Geschwulst an sich war ziemlich hervorragend und die Haut spannend, vom *angul. maxill. infer.* nach unten zu ungefähr 3 Zoll reichend. Sie fühlte sich uneben, aber dabei elastisch nachgiebig an, an einigen Stellen etwas weicher, die Haut liess sich über sie mit Leichtigkeit hinweg schieben, überall war sie durch das Gefühl deutlich von den umgebenden Theilen zu unterscheiden. An ihrem vordern Rande gegen die *cartil. thyreoid.* zu sah man eine Arterie, dem Anscheine nach von bedeutender Grösse pulsiren, welche man von der Geschwulst durch Hinwegschieben trennen konnte, so dass keine Verwachsung derselben mit der Geschwulst vorhanden zu sein schien. Die Arterie wurde ihrem Verlaufe gemäss für die *a. thyreoid. super.* gehalten, aber eben so gut konnte es auch eine andere sein, welche durch die Geschwulst aus ihrer normalen Lage hierher verdrängt worden war, und namentlich, der Grösse nach zu urtheilen, die *Carotis*. Die ganze Basis der begrenzten Geschwulst war in geringem Grade beweglich und verursachte weder im Ruhezustande, noch bei Bewegung und Druck darauf den geringsten Schmerz. Hiernach musste der Sitz der Geschwulst in der zelligen Schichte unter der tiefen hinteren Lamelle der *fasc. cervicalis* angenommen werden, in welchem Raume sämmtliche Arterien in den Duplikaturen der genannten Lamelle liegen.

Den 31. Juli. Operation: nachdem über die ganze Geschwulst ein schräger Hautschnitt geführt worden war, in der Richtung vom Winkel des Unterkiefers gegen das Brustbein zu, wurde schichtenweise der *m. platysmamyoid.*, die Fascie und eine zellige Kapsel getrennt; eine kleine Drüse quoll hervor und wurde entfernt; indem nun die Geschwulst von

den umgebenden Theil gelöst wurde, fand sich auf ihrer vorderen Fläche am äussern Rande der *n. vagus* und am innern die *Carotis*; beide Gebilde wurden 1″ lang blosgelegt und nach den Seiten mit den Wundhaken aus einander gezogen; ein Einschnitt in den obern Theil der Geschwulst zeigte als ihren Inhalt dunkles Blutcoagulum. Mit den Fingern und dem Scalpellhefte wurde nun auf das Vorsichtigste die ganze Geschwulst hervorgearbeitet und endlich mit einigen Messerzügen abgetrennt. Sie hatte 2—3″ im Durchmesser, zeigte, durchschnitten, an einzelnen Stellen ein Drüsenähnliches, an andern aber bereits ein Scirrhus ähnliches Gewebe; in ihrem oberen Theile war eine Höhle von der Grösse einer kleinen Wallnuss, mit Blutcoagulum erfüllt. — Kein Gefäss spritzte. Die Wunde wurde durch die Knopfnaht vereinigt, und Heftpflaster darüber gelegt.

Den 1. August. Kopfschmerzen, Turgor des Gesichts, Puls über 100, härtlich. — Aderlass von ℔. j. Kalte Umschläge. *Pulvis temperans.*

Den 2. August. Das Fieber und die Kopfschmerzen sind gewichen. Es wurden alle Nähte entfernt; die Wunde war fast ganz *per primam* geheilt, doch war die rechte Seite des Halses noch geschwollen. — Neuer Verband mit Heftpflasterstreifen. Eisumschläge ausgesetzt.

Den 3. August. Nur in der Mitte der Wunde ist eine Stelle nicht ganz vereinigt, und lässt beim Drucke etwas blutige Flüssigkeit hervortreten; auch ist die Umgegend der Wunde noch etwas geschwollen. Die Kranke wurde entlassen zur ambulatorischen Behandlung; nach einigen Tagen schloss sich die offene Stelle vollkommen nach dem wiederholten Gebrauch des *Lapis.*

Sechundzwanzigster Fall. Ablagerungen von Scrophelstoff in beiden Hoden, in den Samenleitern, der *prostata* und den Lumbardrüsen. (Tripper-Scropheln von Schönlein?) Tod. — Georg Hagendorf, aus Mecklenburg-Strelitz, Tischler, 25 Jahre alt, hatte in früherer Zeit ausser mehren dem Kindesalter eigenen Krankheiten zweimal das Nervenfieber gehabt, von diesen Krankheiten genesen, sich jedoch immer wohl befunden. — Ungefähr vor 3 Jahren bekam er in seinem Vaterlande nach einem Beischlafe einen Tripper, welcher, mit heftigen Schmerzen beginnend, mit Entzündung der Eichel und starker Anschwellung der Vorhaut verbunden, trotz der ärztlichen Behandlung von Anfang an, drei Monate anhielt und sich allmälig verlor. — Ein halbes Jahr darauf hatte er wiederum in Petersburg das Unglück, von einem Tripper heimgesucht zu werden, welcher, hartnäckiger als der erste, länger anhielt. Er glaubte sich nach einem halben Jahre schon ganz von demselben befreit, als sich ohne alle vorhergegangene bemerkbare Erscheinungen die Unmöglichkeit,

den Harn zu entleeren, trotz heftigen Dranges dazu, einstellte. Es trat eine vollkommene *retentio urinae* ein. Die Blasengegend wurde stark aufgetrieben, sehr schmerzhaft und diese, zugleich mit verschiedenen andern consensuellen Erscheinungen steigerten sich im Verlaufe von 4 Tagen zu einer bedeutenden Höhe. — Er begab sich zu seinem Arzte, um Hilfe zu suchen. Er wurde kathedrisirt und der Harn entleerte sich sogleich in reichlicher Quantität, blutroth mit Gerinsel und eiterähnlichen Stoffen vermischt. Die Beschwerden liessen nach, doch nach einigen Tagen waren dem Urine eiterähnliche Massen beigemischt. Es stellte sich wieder ein Tripperfluss ein, welcher sich allmälig verlor. — Vor einem Jahre ungefähr, 4—5 Wochen nach einem unreinen Beischlafe, bemerkte Patient an der innern Fläche seines *praeputiums* auf dem Rücken des *penis* einen Schanker, welcher nach der Beschreibung des Patienten excoriativer Natur gewesen zu sein scheint. Zugleich mit diesem Schanker, welchem allgemeines Unwohlsein, selbst fieberhafte Erscheinungen vorausgingen, stellte sich Schmerz in der rechten Leistengegend ein, die Drüsen entzündeten sich. Die Entzündung endigte mit Eiterung, es bildete sich eine fluctuirende Geschwulst, welche bald aufbrach und sich entleerte. Nach 7—8 Wochen war das Geschwür an der Vorhaut geheilt, die Eiterung in den Leistendrüsen hatte aufgehört und die Stelle vernarbte. Die Narbe, welche noch jetzt an dieser Stelle wahrzunehmen ist, zeugt für die Wahrheit. — Patient wurde daher als geheilt aus dem Hospital entlassen, doch nach 7—8 Wochen stellte sich im linken Hoden plötzlich ein schmerzhaftes Gefühl ein, er begann zu schwellen und im Verlaufe von 24 Stunden hatte er unter starken Schmerzen eine bedeutende Grösse erreicht; der ganze Hoden war höchst schmerzhaft, die Haut gespannt, roth, entzündet, der Schmerz anhaltend, bis sich 3 Wochen später eine Oeffnung im Scrotum bildete, aus welcher eiterähnliche Stoffe, verhärtete weissliche Massen von fadenförmiger Gestalt in ziemlich reichlicher Quantität sich entleerten, worauf der Schmerz bedeutend nachliess und auch die Grösse etwas abnahm. — Diese Oeffnung, welche noch jetzt vorhanden ist und eine dünne eiterähnliche Materie aussondert, ist an ihren Rändern ziemlich fest mit den unter liegenden Theilen verwachsen und daher nicht verschiebbar. Der Kanal dieser Oeffnung erstreckt sich von der vordern Fläche des Hodens nach oben, aussen und hinten mehr als 1 Zoll in die Tiefe. Auf ähnliche Weise und unter gleichen Erscheinungen wurde auch der rechte Hode 8—10 Wochen nach der Affection des linken krankhaft ergriffen. Auch hier bemerkt man an der hintern Fläche des Hodens einige kleine Oeffnungen, deren Umgebung entzündet, roth und verhärtet ist, welche sich aber nicht so tief, als die Fistel am linken Hoden hinein erstrecken, sondern mehr unter der verdickten Haut ihrer Umgebung zu verlaufen scheinen. Die Absonderung dieser Oeffnung scheint sich auch von der der Fistel am linken Hoden zu unter-

scheiden. — Ueberhaupt ist die Absonderung nicht zu jeder Zeit vorhanden, sondern mehr periodisch. Vor 3 Wochen gesellte sich zu diesen Erscheinungen ein Ausfluss aus der Harnröhre, bestehend in einer dünnen jauchigen Flüssigkeit ohne Schmerzen und ohne dass Patient eine Ursache dieses Ausflusses angeben kann.

Es scheint auch ein gewisses Verhältniss zwischen dem Ausfluss aus der Harnröhre und dem aus den Fisteln stattzufinden, indem beim Ausfluss aus dem einen die anderen schweigen. — Der rechte Hode hat seine Lage verändert, indem sein Laugendurchmesser, statt von oben nach unten, jetzt, von hinten nach vorn geht, und demnach ist auch der Verlauf des Samenstranges verändert. Auch dieser hat an den Veränderungen des Hodens Theil genommen, er ist ziemlich stark und auch schmerzhaft bei der Berührung.

Noch ist zu bemerken, dass Patient nach seiner Aussage in keinem dieser Fälle sein Uebel vernachlässigte, sondern sich sogleich an einen Arzt wandte und sowol die Arzneien nach Verordnung brauchte, als auch Diät und Verhalten dieser angemessen beobachtete.

Es wurden dem Kranken innerlich eine Calomel-Cur bis zu einer leichten Salivation, äusserlich Breiumschläge mit Einreibungen von Jodsalbe verordnet; einige Fistelgänge, die nur im verdickten Zellstoffe des *Scrotums* zerstreut erschienen, wurden aufgespalten und später nach dem Charakter der eiternden Fläche behandelt. Nachdem ein leichter Speichelfluss sich eingestellt hatte, wurde dem Kranken ein Sassaparill-Decoct verordnet; unter dieser Behandlung, die einen Monat lang dauerte, zeigte sich eine auffallende Verminderung in der Grösse der Geschwulst, die gespaltenen Fistelgänge sahen rein aus und gaben recht guten Eiter; das allgemeine Befinden des Kranken verschlimmerte sich jedoch, es traten hektische Erscheinungen ein, namentlich sehr profuse Schweisse, mit wechselnder Hitze und Kälte. Ein einigemal applicirter Druckverband war nicht im Stande, die Verschliessung der eiternden Flächen zu beschleunigen, es bildeten sich dagegen immer neue und neue Fistelgänge, die mehr in die Tiefe gingen, als die oben erwähnten, es liessen sich bisweilen aus denselben schmutzig aussehende, speckähnliche, jauchige, übelriechende Massen mittelst der Pincette entfernen, welche keine deutliche Spuren des Hodengewebes an sich trugen. Um die sinkenden Kräfte des Kranken zu unterstützen, wurde die roborirende Methode in Anwendung gebracht, China-Präparate mit *lichen* und Phosphorsäure wurden Monate lang ohne deutlichen Erfolg gebraucht; von Zeit zu Zeit zeigten sich auch durchfällige Stühle, die übrigens nie übermässig waren; in der letzten Periode bekam der Kranke, nachdem er schon 3 Monate lang im Hospitale gelegen hatte, Horripilationen und Nasenblutungen; die beiden Hoden hatten sich um das Vierfache verkleinert; jetzt sah man deutlich, dass die Fistelöffnungen mit der Substanz

des Hodens selbst in Verbindung standen, es wucherten bisweilen schwammige Massen aus den eiternden Flächen hervor, die übrigens nicht übermässig gross waren, der *ductus deferens* fühlte sich knotig und verhärtet an beiden Seiten an; endlich am 1. October, also 4 Monate nach der Aufnahme des Kranken stellte sich am Abend um 7 Uhr eine starke Blutung aus der Abscessöffnung an der linken Seite des *scrot.* ein; bei genauer Besichtigung sah man hellrothes Blut besonders an 2 Stellen aus der Tiefe hervorquellen; bei der Compression des Leistenkanals stand die Blutung; es wurde eine starke Compresse auf den Leistenkanal befestigt und die blutende Stelle mit *agaric.* und Charpie stark tamponirt. Die Blutung stand; der Kranke hatte durch sie wenigstens 6 ℥ Blut verloren; er jammerte sehr, mehr aus Angst als aus Schmerz; die Haut brannte, der Puls jagte, und war sehr klein, Würgen und starker Krampfhusten stellten sich ein. Um 10 Uhr Abends quoll wieder Blut aus der Tamponade hervor; diese wurde erneuert, half aber nur für ¼ Stunde. Man legte das Tourniquet auf den Leistenkanal, die Blutung stand, der Kranke konnte aber den Schmerz nicht ertragen. Der Grund der Wunde hatte das Ansehen eines dunkeln Blutschwammes, aus welchem an 2 Stellen hellrothes Blut hervorrieselte. Patient war sehr verfallen, der Puls klein und schnell, der Blutverlust mogte wieder einige Unzen betragen. Es wurde nun die ganze Geschwürshöhle mit dem Glüheisen stark touchirt; auf einige Augenblicke stand die Blutung, doch wurde die *Eschara* bald wieder an 2 Stellen von hellrothem Blute durchbrochen. Dasselbe ereignete sich zweimal hinter einander, nachdem das Glüheisen noch zweimal angewandt war. Man komprimirte nun den Leistenring mit den Fingern und nach ½ Stunde sistirte die Blutung; die Geschwürshöhle war mit Blutcoagulum angefüllt. Es wurde hierauf eine Tamponade angelegt aus mit Creosot getränktem *agaricus*, welcher reichlich mit *pulv. styptic.* überstreut und durch Heftpflaster angezogen wurde; der ganze Tampon wurde noch mit einer starken Alaunlösung durchtränkt. Nach einer Viertelstunde trat wieder Blut hervor: die Tamponade wurde an dieser Stelle verstärkt. Dies half für einige Stunden der Nacht. Aber nach einem heftigem Krampfhusten trat am frühen Morgen wieder Blut aus dem Tampon hervor; dies betrug jedoch höchstens 1 ℥ und stand von selbst; auf ähnliche Weise quollen noch einige Unzen hervor, als der Kranke zu Stuhle ging und fruchtlos würgte. Gegen dieses hartnäckige Würgen, und gegen den Husten hatte er schon am Abende und auch in der Nacht etwas *tr. theb.* erhalten, welche für kurze Zeit Ruhe verschaffte. Gegen den Husten leisteten in der Nacht noch am meisten Dienste einige Tropfen Blausäure. Um 7 Uhr Morgens traten heftige Brustbeklemmungen ein, der Puls war sehr klein, fast unzählbar, stockte, der Athem wurde mühsam, die Augen brachen und um 8 Uhr Morgens verschied der Kranke.

Den 4. Oct. wurde die Section gemacht. Der Leichnam war stark abgezehrt; wachsfarbig. Das Scrotum zusammengezogen, an seiner rechten Seite eine mehr als wallnussgrosse Wucherung, welche mit einer 1½″ grossen Abscessöffnung in Verbindung stand; an der linken Seite eine 1″ im Durchmesser haltende Höhle, ganz ausgefüllt mit schwarzem Blutgerinnsel. — Nähere Untersuchung: 1. rechts: der an der Abscesshöhle sitzende Wulst bestand aus einem röthlich-schmutzigen Gewebe, in welchem weissgraue strahlige Lamellen sich dicht neben einander befanden; an einzelnen Stellen waren in diese Aftermasse kleine, hanfkorngrosse Abscesshöhlen eingesprengt. Die Basis dieser ganzen Wucherung verschmolz allmälig mit den umgebenden Weichgebilden, so dass man nicht angeben konnte, von wo sie ausging. Denn vom Hoden selbst war keine Spur; an seiner Stelle war etwas lockere graue Masse und einzelne abgetrennte kleine Abscesshöhlen. Der Nebenhode war vergrössert, im Durchschnitte grauröthlich und fast zur Hälfte erfüllt mit Ablagerungen einer weissgrauen, mürben, käsebreiähnlichen Substanz (Tuberkel-Scrophel-Stoff.) Dieselbe Masse erfüllte einzig und allein das ganze fingersdick ausgedehnte *vas. deferens.* 2. Links. Die *tun. dart.* war hier sehr ödematös, nach der Oberfläche zu aber dichter und livid. Der Hode selbst war nicht mehr vorhanden, statt seiner aber eine in die Hautöffnung übergehende Höhle von der Grösse eines Hühnereies; diese Stelle war noch stark erfüllt mit Blutgerinnseln, denn von hier aus hatten die letzten Blutungen Statt gefunden. Der Nebenhode war vergrössert, doch nicht so stark als rechts, bestand fast nur aus einzelnen, abgeschlossenen Abscesshöhlen und ging nach oben, zum *vas. deferens* hin, in den oben beschriebenen Käsestoff über, welcher auch hier das ganze ausgedehnte *vas. deferens* ausfüllte. Die Leistendrüsen waren stark angeschwollen, enthielten aber mehr von jenem Käsestoffe, als Drüsengewebe. Aehnlich nahmen sich die vergrösserten Lumbaldrüsen nach dem Verlaufe der *Aorta* aus. — Die Venen des Samenstranges waren etwas varicös. — Die *prostata* und beide Samenbläschen in allen ihren Dimensionen fast um das Doppelte vergrössert, verhärtet und im Durchschnitte ganz aus der genannten käsestoffartigen Materie bestehend. — Die Lungen fühlten sich von aussen uneben, stellweise knotig an; sie waren, besonders die rechte, ödematös. Die oberen Lungenlappen beider Seiten enthielten zahlreiche Frieseltuberkeln. — Im Herzbeutel war etwas mehr Serum, als gewöhnlich. Die Fettablagerung an demselben beträchtlich; die Muskulatur des Herzens sehr ausgewirkt. — In der Leber an mehren Stellen kleine, hanfkorngrosse Abscesse, umschlossen von einem dicken Balge, und etwas Eiter enthaltend. — Die rechte Niere gross und gut, die linke erweichte, enthält eine talgähnliche Masse in ihre Substanz eingesprengt. — Der Darmkanal bleich, normal.

Siebenundzwanzigster Fall. Enorme strumöse Entartung des Zellstoffs der lymphatischen Halsdrüsen. Erstickungs-Zufälle. Partielle Extirpation. Bedeutende Verminderung der Geschwulst. Nachlass der Zufälle. Phlebitis der *V. Jugularis interna.* Tod. — Hans Schulz, ein Bauerknecht aus Alt-Woidoma, wurde am 26. August 1838 in das chirurgische Klinikum aufgenommen. Patient ist 29 Jahre alt und von robustem Körperbau. Er erinnert sich keiner Krankheit aus seinem frühern Lebensalter, namentlich ist sein Drüsensystem nicht afficirt gewesen. Vor 2, 3 und 4 Jahren litt er jedes Jahr einmal an einem Schmerz im Halse, der nach der Beschreibung des Patienten eine Entzündung der linken *tonsilla* gewesen zu sein scheint, und immer nach einem Verlaufe von 3—4 Tagen von selbst schwand. Seit dem vorigen Herbste war ihm die linke *regio submaxillaris* geschwollen und blieb bei unbeträchtlichem Schmerz und geringer Geschwulst fast unverändert in diesem Zustande bis zur Mitte des Aprils dieses Jahres, zu welcher Zeit der Patient eine Erkältung erlitt. — Tages darauf hatte sich auf der linken Seite des Halses eine breite, nicht sehr schmerzhafte Geschwulst eingestellt; am dritten Tage hatte sich dieselbe über die vordere Fläche der linken Schulter und über die linke Brusthälfte und etwas über das *sternum* auf die rechte Seite hin, so wie im Gesichte auf der linken Seite bis zum Auge hinauf verbreitet. Dieselbe soll weich, roth und unschmerzhaft gewesen sein. Bei derselben war die Respiration nicht behindert, das Schlucken aber beschwerlich und schmerzhaft, der Speichel lief im Munde zusammen; der Patient hatte dabei lebhaftes Fieber und lag 3 bis 4 Tage zu Bette. Nach Verlauf von ungefähr 4 Tagen schwand die Geschwulst vom Gesichte und von der Brust und es blieb nur unter dem Kinne eine faustgrosse, schmerzhafte Verhärtung zurück. Diese wurde später weich und fluctuirend, und endlich, nachdem sie im Ganzen 4 Wochen gedauert hatte, von einem Arzte durch einen Einschnitt geöffnet, bei welcher Gelegenheit ungefähr ein Stoof Eiter ausfloss. Der Abscess heilte unter dem Einbringen von Charpie in Zeit von 2 Wochen zu und es blieb nur einige Härte und Empfindlichkeit in jener Gegend zurück. — Zwei Wochen nach der Zuheilung des Abscesses wirkte eine heftige Gewalt auf den krankhaften Theil ein; in der Mitte des Juni nämlich erlitt der Patient durch die Fehmerstange einer bespannten Equipage einen heftigen Stoss an die linke Seite seines Halses. Unter periodischen, jedoch nicht heftigen, nicht klopfenden, sondern dumpfen Schmerzen wuchs die Geschwulst allmälig zu der Grösse, die sie gegenwärtig hat. Im Verlaufe dieser Zeit bildeten sich auf der Oberfläche der Geschwulst hie und da kleine Geschwürchen, die der Patient beim Abnehmen der Verbandstücke aufriss und aus welchen einige Tropfen einer halb kla-

ren, halb eiterigen Flüssigkeit aussickerten; einige derselben heilten zu, während andere wieder neu entstanden.

Der gegenwärtige Zustand der Geschwulst ist folgender: sie sitzt auf der linken Seite des Halses unbeweglich auf als eine unregelmässige Halbkugel, deren senkrechter Durchmesser 7 Zoll, deren querer aber 13 Zoll ist; die ganze Peripherie beträgt 21 Zoll; ihre Grenzen sind: nach oben mitten vor dem linken Ohre beginnend, steigt sie nach vorn schräg hinab, anfangs den Unterkiefer deckend, die vorderen Partieen desselben aber und das Kinn ganz freilassend, hart unter dem letztern hinlaufend. Nach rechts steigt sie schräg vom Kinntheile des Unterkiefers nach aussen hinab und erreicht das innere Drittheil des Schlüsselbeins. Nach unten genau das innere Ende des rechten Schlüsselbeins, das *jugulum sterni*, die innere Hälfte des linken Schlüsselbeins, zwischen welche Theile und die Geschwulst man die Fingerspitze hineinquetschen kann. Nach hinten: die Gränze der Geschwulst erhebt sich hier von der Mitte des linken Schlüsselbeins bogenförmig mit der Convexität nach hinten, hinauf bis hinter das Ohr; die Convexität erreicht die Mittellinie des Nackens nicht, sondern bleibt von ihr 2 Zoll entfernt. Die hintere obere Parthie der Geschwulst befindet sich so hoch unter dem Ohre, dass durch sie das äussere Ohr hinaufgedrängt ist. — Was die Erhebung der Geschwulst betrifft, so findet diese vom Unterkieferrande aus allmälg in dem Maasse statt, dass die erhabenste Parthie der Geschwulst wol 3 Zoll vor der Wange seitlich hervorragt. Die Haut auf der Geschwulst ist gespannt, auf derselben ein wenig verschiebbar, namentlich an den Rändern, weniger in der Mitte. Die Farbe und Textur derselben ist grösstentheils normal, mit Ausnahme der Umgegend der Geschwürsöffnungen, wo sie roth, stellweise auch livid und verdünnt ist. Der noch offenen Geschwürsöffnungen kommen 4—5 zerstreut auf der erhabensten Parthie der Geschwulst vor; die grösste derselben hat einen Durchmesser von 4—5‴, die kleinste, die einer Linie. Aus denselben kann man etwas Jauche herausdrücken; aus der, die 1 Zoll über dem *jugulum sterni* befindlich ist, auch Eiter. — Die Geschwulst ist ziemlich gleichmässig hart, resistent, nicht höckerig; gegenwärtig ganz schmerzlos. — Die Beschaffenheit der Grenzen der Geschwulst betreffend, so scheint sie die benachbarten Organe, wo es bewegliche sind, nur stark aus ihrer Lage verdrängt, nicht aber in ihre krankhafte Ernährung hineingezogen zu haben. Ferner findet man an der rechten Seite des Halses zwischen dem Ohre und der Mitte des Schlüsselbeins an der Grenze der beschriebenen Geschwulst eine zweite kleinere, so gross und gestaltet, wie ein halbes Gänseei, mit normal beschaffener Haut bedeckt; dies ist der durch die Geschwulst aus seiner Lage verdrängte Kehlkopf, über welchem man einen bogenförmigen Körper, nämlich das Zungenbein, und an dessen äusserer Seite die *art. carotis communis dextra*

deutlich klopfen fühlt. Die *art. carotis sinistra* fühlt man nirgends klopfen, da sie wahrscheinlich unter der Geschwulst liegt. Die am Halse befindlichen Organe sind also so stark aus ihrer Lage verdrängt und gedrückt, dass sie dadurch merklich in ihrer Funktion beeinträchtigt werden; der Durchgang der Luft durch den *larynx* und die *trachea* erfolgt in der That auch äusserst mühsam, das Schlucken ist sehr beschwerlich, und beide Funktionen müssten bei Vergrösserung der Geschwulst und Zunahme des Druckes bald gänzlich unmöglich werden. — Der Rückfluss des Bluts vom Kopfe ist merklich behindert, daher der heftige Kopfschmerz, an dem der Patient in der letzten Zeit immer mehr und mehr leidet. — Auf dem Boden der Mundhöhle ragt die Geschwulst nicht sehr hoch hervor, doch immer so, dass durch sie der linke Rand der Zunge und der linke Theil des weichen Gaumens nach oben und rechts gedrängt sind, wodurch der Raum in der Mundhöhle beträchtlich verengt wird, zumal da wegen des äussern Widerstandes von Seiten der Geschwulst der Unterkiefer nur ½ Zoll vom obern entfernt werden kann. — Das übrige Befinden des Patienten betreffend, so ist er noch gut bei Fleisch und Kräften, fieberfrei, hat guten Appetit, kann aber nur wenig Speisen hinunter bringen; der Stuhlgang ist normal. Der Schlaf ist gut, wenn er nicht durch die Heftigkeit des Kopfschmerzes verhindert wird. Das Höhrvermögen auf dem Ohre der kranken Seite ist nicht beeinträchtigt.

Den 30. August. Nachdem der Kranke auf dem Operationstische eine etwas reclinirte Lage bekommen hatte, wurde mit einem bauchigen Scalpell ein Oval in die Geschwulst einige Linien tief geschnitten, dessen Durchmesser etwa einer Linie entsprechen würde, die man sich vom *proc. mastoid.* zur Artikulation der *clavicula* mit dem *sternum* gezogen denkt, worauf einige blutende Gefässe unterbunden und aus dem untern Schnitte ein Einschnitt nach ab- und auswärts zur Schulter hin circa 2½″ lang geführt und die blutenden Gefässe sogleich unterbunden wurden. Während Operateur beschäftigt war, die Haut an den Grenzen der Schnitte von der Geschwulst abzulösen, wurde Patient von einem einer Ohnmacht ähnlichen Anfall ergriffen, zu welchem sich bald die höchsten Respirationsbeschwerden, Trismus und Unbeweglichkeit der Pupille gesellten, so dass der Kranke bereits das Bild des Sterbens gewährte, als es den stätig angewandten Belebungsversuchen gelang, den Kranken in das Leben zurückzurufen, worauf ein leicht tamponirender Verband mit *agaricus* und Heftpflaster angelegt und Patient zu Bette gebracht wurde. Der Blutverlust war nur gering, höchstens ℥jv gewesen. Der Puls war 96, intermittirend und unregelmässig, Patient sehr angegriffen und nahm eine ihm bisher eigenthümliche Stellung, nämlich auf dem Gesichte und den Knieen liegend, an, respirirte aber bereits leichter, als bei seiner Aufnahme. — Nachmittags um 4 Uhr: der Puls 108, unregelmässig, intermittirend und klein, die

Respiration freier; da Patient sich bereits vollkommen erholt hatte, so wurde zur Fortsetzung der Operation geschritten. Zuerst ging Operateur von den ein Oval bildenden Schnitten mit dem Messer in die Tiefe und exstirpirte eine etwa 2″ dicke Masse der Geschwulst, worauf noch einige Portionen von 2 — 3″ Länge und 1½″ Dicke abwärts zur *clavicula* und eine zur *trachea* hin entfernt und die blutenden Arterien sogleich unterbunden wurden. Der Blutverlust war gering, höchstens 4 — 5 ℥. Als man jetzt versuchte mit dem Finger die Grenzen der Geschwulst zu ermitteln und noch einige Portionen derselben aus der Tiefe vorsichtig zu entfernen, kam durch den untern Winkel der Wunde der innere Rand des *m. sternocleidomast.* zum Vorschein, welcher auf der Geschwulst ausgedehnt lag. Der Patient verlangte etwas zu trinken, und nachdem er kaum ein Paar Schlückchen gemacht hat, wiederholte sich der heute Morgen erzählte Anfall von einer starken Ohnmacht, Trismus und den höchsten Respirationsstörungen, wozu sich noch tetanische Zufälle gesellten. Patient lag da mit leichenblassem Gesichte, blauen Lippen, krampfhaft an einander geschlossenen Zähnen, mit vorgedrängtem Unterkiefer, mit geschlossenen Augen bei deren gewaltsamer Eröffnung die Pupille starr und nach oben gezogen erschien. Alle Erscheinungen steigerten sich trotz der energischsten Belebungsversuche rasch und zu einer solchen Höhe, dass er in einem Momente bereits geendet zu haben schien und nur sehr allmälig gewann er Leben und Bewusstsein wieder. Der Puls wurde wieder fühlbar, sehr klein und sehr frequent. Nach angelegtem Verbande wurde Patient zu Bette gebracht. — Dargereichtes Getränk hatte wie heute Morgen nach überstandener Ohnmacht Schlingunsbeschwerden zur Folge. Da Patient sich noch benommen ausnahm, und um die in Folge des Anfalls bewirkte starke Turgescenz des Bluts nach dem Kopfe zu besänftigen, wurde eine Eisblase auf den Kopf verordnet, so wie zur Aufrichtung des gesunkenen Kräftezustandes öftere Darreichung von Analepticis. — Gegen Abend wurden Nase und Extremitäten kühl. Verordnung: warmes Theegetränk und heisse Ziegelsteine an die Füsse.

Den 31. August. Die Nacht hat Patient schlaflos zugebracht und häufig nach Getränk verlangt. Der Puls heute Morgen noch sehr klein, unregelmässig und intermittirend, sehr frequent, 120. Der Durst ist stark; Patient mag aber nichts als reines und kaltes Wasser trinken, und nachdem er leicht und gut geschluckt hat, stellen sich doch noch krampfhafte Bewegungen der Schlingmuskeln, Räuspern und erschwerte Respiration ein, worauf dann Patient ruhig weiter athmet, und zwar bei weitem freier, als dies bei der Aufnahme ihm möglich war. Da die Eisblase ihm beschwerlich ist, so wird sie entfernt. Nase und Extremitäten noch kühl, wenn gleich weniger, als gestern Abend. Gegessen hat der Kranke seit ge-

stern Morgen nichts, selbst nicht einmal darnach verlangt und ist eben so hinfällig, als gestern.

Den 1. Sept. Die Nacht hat Patient wenig geschlafen, aber viel und häufiger getrunken. Der Puls heute Morgen etwas mehr entwickelt; grösser, weniger frequent, 102, aber noch ein wenig intermittirend. Der Kräftezustand gehoben. Patient klagt nicht mehr über Kopfschmerz. Nase und Extremitäten fühlen sich warm an. Veränderung des Verbandes. Die extirpirte Stelle sieht sehr schmutzig, ganz schwarz aus. Umschlag von *solutio calcar. chlorinic.*

Den 2. bis 3. Sept. Der Puls heute Morgen bedeutend entwickelter und ruhiger, 96. Patient klagt über Schwere im Kopfe. Er liegt den grössten Theil des Tages mit geschlossenen Augen, ohne zu schlafen, antwortet träge auf die an ihn gerichteten Fragen. *Pulv. carb. vegetab. pulv. flor. chamom.* aa ʒβ. *S.* Zum Verband.

Den 4. Sept. Die Nacht hat Patient ziemlich gut geschlafen. Man bemerkt jetzt eine auffallende Verminderung der Geschwulst, (man kann annehmen dass die Geschwulst wenigstens auf die Hälfte reducirt ist) der Kehlkopf, welcher nach rechts verdrängt war und au niveau mit dem *proc. mastoid. os. temporum.* lag, ist jetzt ganz in die normale Lage zurückgekommen. Die keilförmig extirpirte Portion des Afterprodukts bildet eine tiefe, eiternde Höhle mit Fistelgängen nach oben und nach den Seiten, ist aber durchaus nicht schmerzhaft. — Es wurde heute die obere, eigrosse Parthie der Geschwulst unterbunden. Patient wurde durch das Anlegen der Ligatur etwas angegriffen und erhielt *tr. theb. gtt.* 6. Gegen Abend hatte Patient einen gelinden Frostanfall von kurzer Dauer, wonach ihm warmer Thee und *tr. theb. gtt.* vj gereicht wurde. Der Puls wurde darnach voller, die Haut feucht. Ein einfaches Clysma.

Den 5. Sept. Die Nacht hat Patient wenig geschlafen. Der Puls heute Morgen 130, aber dabei entwickelt und gleichmässig. Der Durst lebhaft.

Den 7. Sept. Abends um 5 Uhr ein Frostanfall von ½ Stunde Dauer, worauf starker Schweiss mit heisser Haut und vollem, weichem, undulirendem Pulse folgte. — Der Zustand des Kranken sonst derselbe. Die Wundfläche secernirt reichlich eiterige Flüssigkeit. Verordnung: warmer Thee und *aq. oxymuriat.*

Den 8. bis 9. Sept. Der Puls, wie bisher, mässig beschleunigt und bald mehr, bald weniger entwickelt. Der Frost hat sich nicht wiederholt. Die Nächte schläft Patient meist gut. Der Appetit mässig. Das Ansehn des Kranken noch sehr verfallen.

Den 10. Sept. Heute wurde mit dem Blöhmer'schen Fistelmesser ein kleiner Schnitt in die Geschwulst an der Grenze der

unterbundenen Partie, gegen den Unterkiefer gemacht. Verband mit *agaricus* und *pulv. styptic.*, nachdem eine Arterie unterbunden worden. Puls, Allgemeinbefinden und Respiration befriedigend.

Den 11. Sept. Der gestrige traumatische Eingriff hat keinen nachtheiligen Erfolg geäussert. Abends spät wurde Patient von einer besondern Unruhe ergriffen, fürchtete die Nacht schlecht zubringen zu müssen: eine Aeusserung, die er bisher nie gethan. Im Pulse war keine Veränderung zu bemerken. Im *Habitus* sprach sich auch keine aus.

Den 12. Sept. Die Nacht hat der Kranke unruhig zugebracht, sich bald auf die eine, bald auf die andere Seite gewendet. — Heute Morgen ass Patient fast die ganze Morgenportion auf, stöhnte aber ab und zu, sass bald, bald legte er sich nieder mit geschlossenen oder geöffneten Augen, öfter aber mit dem Ausdrucke von Schmerzen im Gesichte. — Bei der Morgenvisite um 10 Uhr war sein Zustand folgender: er stöhnte fast ununterbrochen, hielt die Augen geschlossen und verzog das Gesicht häufig schmerzhaft. Auf an ihn gerichtete Fragen antwortete er spät, unverständlich und meist dieselben Antworten wiederholend, die jedoch nicht den an ihn gerichteten Fragen entsprachen. Die Pupille ist contractil, die Nasenflügel heben sich ein wenig bei jedem Athemzuge, und beim Sprechen bewegt er besonders die beiden Mundwinkel, so dass die Mundspalte einer schief in die Quere gezogenen Oeffnung glich. Den Kopf hält Patient tief mit dem *occiput* in die Kissen gedrückt. Die *sputa* sind zäh und bräunlich und stinkend, die Zunge, die Lippen ebenfalls trocken und etwas bräunlich belegt. Husten ist nicht zugegen, aber die Respiration erfolgt mühsamer als bisher, mit ziemlich starkem Heben des *thorax*. Die Percussion ist hell, der Respirationston rein und nur in den grössern Bronchialästen ein Schleimrasseln hörbar. Der Puls ist frequent, 120, aber entwickelt. Beim Drucke auf den Unterleib, aber auch aller übrigen Theile, als z. B. der Extremitäten, verzieht Patient das Gesicht schmerzhaft. — Die Wunde secernirt reichlich. Nach erneuertem Verbande erschien der Kranke nur auf eine kurze Zeit beruhigter. — Verordnet wurde: Eis auf den Kopf, ein reizendes Klystier aus *magnes. sulph.* und hinter jedes Ohr 6 Blutegel. — Um 1 Uhr trat ein heftiger Schüttelfrost ein, so dass Patient im Bette hin und her geworfen wurde, wobei die Haut heiss und trocken, der Puls aber unfühlbar war und Patient alle Fragen unbeantwortet liess. Darauf brach ein profuser Schweiss, besonders im Gesichte, und namentlich auf der Stirn, in grossen Tropfen aus; gleichzeitig war der Puls gross, voll, stossend und 125. — Um 5 Uhr Nachmittags lag Patient in demselben, heute bereits beschriebenen Zustande, nur war das Bewusstsein mehr getrübt und

Patient stark gegen das Fussende des Bettes gesunken, wohin er sogleich, nachdem man ihn höher hinauf gerückt hatte, zurück fiel. Der Puls war derselbe. Es wurde ein probatorisches Aderlass von ℥jj gemacht. Das Blut zeigte eine eigenthümliche, der Fleischbrühe ähnliche Farbe, war sehr flüssig und bildete bald eine ödematöse *Crusta*, mit einem Ueberfluss von *Serum*. — Um 8 Uhr Abends. Patient konnte keine Frage beantworten, und als man ihn zum Wechseln der Wäsche auf das Bette gesetzt hatte, nicht ohne fremde Hülfe sitzen, stöhnte sehr und fuhr schmerzhaft auf, als man ihn an den rechten Ellbogen griff. Die Untersuchung desselben zeigte ihn etwas angedrungen, heiss und leicht erysipelatös geröthet. Die Respiration mehr beeinträchtigt. Der Puls entwickelt. Patient sehr blass, mit dem Ausdrucke der Angst und des Schmerzes im Gesichte. — Gegen Morgen um 5 Uhr starb er plötzlich.

Die Section wurde am 14. Sept., 24 Stunden nach dem Tode unternommen. — Die Organe der Kopfhöhle zeigten nichts Ungewöhnliches. — Die Untersuchung des Sitzes der ursprünglichen Krankheit, d. h. der Degeneration am Halse, ergab folgendes: ein Theil der operirten Fläche war mit der pyogenischen Membran bedekt, der andere mit Jauche und abgestorbenem Zellgewebe. Der Durchschnitt durch die Geschwulst zeigte dieselbe speckige Masse, die bei den während des Lebens abgetragenen Stücken wahrgenommen wurde. (S. unten Bemerkungen pag. 174.) — Die *glandula thyreoidea* nahm an dieser Degeneration keinen Theil, wol aber war dies der Fall mit den Speicheldrüsen, indem diese theilweise mit der Geschwulst verschmolzen waren. — Die *art. carotis communis* lag in der Tiefe der krankhaften Massen mit ihnen fest verwachsen; an der Stelle jedoch, wo durch die Extirpation eine stärkere Portion abgetragen, man also mehr in die Tiefe gedrungen war, wo man während des Lebens auch die Arterie pulsiren sah, lag sie fast bloss, nur von einer 1 Linie dicken Schichte der steatomatösen Masse bedeckt, ihr *lumen* jedoch war frei. — Die *vena jugularis communis innominata* enthielt ein röthliches, mürbes Blutcoagulum; ihre Fortsetzung, die *vena jugularis interna*, war ebenfalls erfüllt von einem Coagulum, welches aber schon missfarbiger, erweichter, eiterig war. Die innere Haut dieser Vene war missfarbig geröthet, verdickt, und hatte ihre glatte Beschaffenheit verloren; höher hinauf war sie ganz mürb und verlor sich endlich, $1\frac{1}{2}$ Zoll hoch von ihrer Verbindung mit der *subclavia*, ganz in das degenerirte Zellgewebe der durch die Operation blossgelegten Fläche. Es konnte ihre obere Ausbreitung in der Nähe des Schädels in der weniger degenerirten Partie der Geschwulst wieder aufgefunden und verfolgt werden. Aus einem in diese Exulceration sich mündenden Venenaste liess sich Eiter herausdrücken. — Die Portion der *vena jugularis interna* und *communis*, welche in der Mitte der eiternden Geschwulst lag, war deutlich

entzündet und an einer Stelle ganz exulcerirt. Ausserdem war diese Vene durch Ablagerung der Aftermasse von der *carotis communis* 1 Zoll weit fortgedrängt. Der *nerv. vagus* war von den Blutgefässen, mit welchen er sonst in einer gemeinschaftlichen Scheide liegt, ebenfalls ungefähr 1½ Zoll weit in die Tiefe fortgedrängt durch die Aftermasse. Es fand sich in ihm eine 1½ Zoll lange und 3 Linien dicke Verhärtung. Der ganze Nerv war auch fest verwachsen mit seiner steatomatösen Umgebung. An der rechten Seite des Halses war die relative Lage und Beschaffenheit der Blutgefässe und Nerven fast unverändert; nur fand sich auch hier der tiefer liegende, die Gefässe begleitende Strang von Lymphdrüsen etwas verdickt und degenerirt. — Bei Eröffnung der Brusthöhle fand sich im rechten Pleura-Sack ein Blutcoagulum von ungefähr 3 ℔. Schwere; seine Beschaffenheit deutete darauf hin, dass es von frischer Entstehung sei; forschte man seiner Quelle nach, so zeigte sich diese in einer jauchigen Höhle der Lungen, in welche mehre Blutgefässe (Aeste der *a.* und *v. pulmonalis*) mündeten, welche auch Blutcoagula enthielten. Diese Höhle hatte einen Durchmesser von einigen Zoll, befand sich in dem vorderen und mittleren Lungenlappen und communicirte mit dem Pleurasacke; ihre Wände waren exulcerirt, weich, ihre Umgegend entzündet; in ihr fanden sich noch Reste von grösseren Gefässen und Luftröhrenästen. Ausserdem in der *pleura* dicke Schichten eines plastischen Exsudats, auch von frischem Ursprunge. — Die Lungen zeigten nirgends tuberculösen Absatz, waren hier und da mehr oder weniger ödematös, grossentheils von normaler Beschaffenheit. Man entdeckte aber an den Kanten der Lungenlappen an 7—8 Stellen durch das Betasten konisch geformte, ½—1″ grosse Hepatisationen, von denen einige, aufgeschnitten, eine dunkle Röthe mit hier und da hervorquellenden Eitertropfen zeigten; andere aber schon ganz vereitert waren. Die feineren Venen, welche aus diesen konischen Hepatisationen kamen, waren entzündet und enthielten Blutcoagula und Eiterpfropfen. Die grösseren Venenstämme der Lungen waren, ausgenommen eine Imbibitions- und keineswegs entzündliche Röthe, nicht afficirt, eben so die Atrien des Herzens. Die Luftröhrenzweige enthielten einen jauchigen, coagulirten Schleim. — Tertiaire Eiterablagerungen wurden an folgenden Stellen gefunden: an dem rechten Ellbogengelenke, unter dem *m. Glutaeus medius* und unter der Brustwand; dort war der Eiter zwischen den Muskeln abgesetzt, hier zwischen der *pleura* und dem *musc. triangularis sterni* und zwischen den Fibern dieses Muskels. An allen diesen Orten war sonst in der Umgegend keine Spur von Entzündung wahrzunehmen, welche man als Ursache des Eiters daselbst hätte betrachten können. — Die übrigen Theile des Körpers zeigten nichts Abnormes.

Bemerkungen.

Ich besitze keine genauen statistischen Berichte, um mit einer mathematischen Gewissheit zu sagen, dass die Afterprodukte der lymphatischen Knoten in unseren Gegenden hier, viel häufiger vorkommen als andere Arten der Pseudoorganisationen; das aber ist eine Thatsache, dass ich hier in Verlauf von 2 Jahren schon mehre Male recht bedeutende Entartungen der lymphatischen Drüsen entfernte — oder auf andere Weise behandelte. Ich weiss auch von andern Aerzten, die sich mit der operativen Chirurgie beschäftigen, dass sie häufig dergleichen Extirpationen unternommen haben.

Was mir nach der Betrachtung der extirpirten Afterprodukte der Drüsen besonders auffallend vorkam, war die grosse Verschiedenheit ihrer Textur; wenn man sich mit dem wenig sagenden Namen „Drüsengeschwulst" begnügen wollte, so würde man die Erzeugnisse der verschiedenartigsten krankhaften Processe mit einander verwechseln. Die Arten der Drüsenentartungen, die ich bis jetzt schon gesehen habe, — und ich habe gewiss nur den geringeren Theil derselben gesehen — waren: 1. gewöhnliche chronisch-entzündliche Entartungen, welche ich nicht selten aus dem Heerde eiternder Bubonen entfernt habe, ich möchte diese Species der Entartung mit den Namen „der entzündlichen Hypertrophie" bezeichnen: — der Durchschnitt einer solchen Geschwulst bietet, ausgenommen eine Veränderung der Elasticität des Gewebes, sonst nichts Abnormes dar. Bekanntlich sitzt die Eiterung, wenn ein verhärteter Bubo in diesen krankhaften Process den Uebergang macht, mehr in dem benachbarten, die Drüse umgebenden, lamellösen Zellstoff, als in dem Drüsengewebe selbst; man findet aber sehr häufig in dem Eiterungsheerde einzelne, zum Theil verhärtete, zum Theil bröcklige, lymphatische Drüschen zerstreut. — Der chronisch-entzündliche oder hypertrophische Zustand der Drüse begleitet auch gewöhnlich andere Arten der Entartung in diesem Gewebe, z. B. die Ablagerung des Tuberkelstoffs etc. und gerade dadurch kann man sehr weit gediehene Ablagerungen von heterogenen Stoffen in die Substanz der Drüse leicht mit der einfachen chronischen *Adenitis*, oder mit der sogenannten gutartigen Anschwellung der Drüse verwechseln. — 2. *Häringsmilch-ähnliche Degeneration* der lymphatischen Drüse. Ich kann wenigstens keinen bessern Vergleich finden, sowol für die Farbe als für die Consistenz der entarteten Drüsen, die ich aus der Achselhöhle und aus der Inframaxillar-Gegend einige Mal extirpirte. Von dieser Art war z. B. die enorme Drüsengeschwulst, welche ich aus der Achselhöhle eines lettischen Gärtners (s. oben 4. Fall pag. 21.) extirpirte. Die Geschwulst war verschiebbar, höckerig, bestand aus mehren Abtheilungen, war gar

nicht hart, sondern besass einen gewissen Grad der Elasticität; stark ausgedehnte Hautvenen an der Geschwulst gaben ihr ein gewisses bösartiges, fungöses Ansehen. Der Entwickelung des Afterprodukts ging durchaus keine Entzündung voraus, durchaus kein krankhafter Zustand des Gesammtorganismus, woraus sich einigermassen die spontane Bildung der Afterorganisation erklären liesse. (S. pag. 21.). — Bei der anatomischen Untersuchung der extirpirten Masse fand ich: 1) Dass die Geschwulst aus mehren rundlichen Drüsen-Lobi von der Grösse eines kleinen Hühnereies gebildet war, 2) eine zellige lamellöse Membran, die sich nicht überall von den Drüsen-Loben leicht trennen liess, bildete die Kapsel der Geschwulst. 3) In dieser zelligen Kapsel verbreiteten sich mehre Gefässe, die in einigen Stellen recht bedeutend waren; der Stamm der *art. Subscapularis* war z. B. mit der Kapsel verschmolzen und musste bei der Operation dicht am Ursprunge aus der Axillaris durchschnitten werden; besonders waren mehre Venenäste stark ausgebildet. 4) Die äussere Oberfläche jedes einzelnen Lobus der Geschwulst erschien nach der Ausschälung aus der Kapsel glatt und besass eine für das Gefühl angenehme Elasticität. 5) Der Durchschnitt der Loben war weissgelblich, ganz homogen, nicht elastisch, so dass man beim Drucke mit dem Finger in der Durchschnittsfläche eine leichte Vertiefung beobachtete. Man konnte keine Spur des normalen Drüsengewebes unterscheiden; wie gesagt, am ähnlichsten kam die Durchschnittsfläche in Betreff der Farbe und der Consistenz der Häringsmilch eines gesalzenen holländischen Härings; ich konnte in der Masse keine Spur von Gefässen unterscheiden, keine Erweichung, keine auffallende Differenz der Schichten, es war alles homogen. Bis jetzt, nachdem die Geschwulst 2 Jahre lang in Spiritus aufbewahrt wurde, ist keine wesentliche Veränderung in derselben eingetreten. — 3. Schon eine ganz verschiedene Entartung der Drüse war die, welche im 25. Falle beschrieben ist; ich kann sie nicht passender als eine steatomatöse Degeneration nennen; bei Durchschneidung mit dem Messer zeigte sie ganz dieselbe Resistenz wie ein Steatom oder eine Speckgeschwulst, sie war härter als die Entartung von No. 2. Die ganze Geschwulst bestand nur aus einer Drüse, welche die Grösse eines Hühnereis erreicht hat. Schon bei der Operation bemerkte ich auf der äusseren Oberfläche einen Punkt, der weicher war als der übrige Theil der Geschwulst, ich machte einen kleinen Einschnitt in denselben und fand eine kleine Höhle mit Blutcoagulum angefüllt; diese Entdeckung machte mich für einige Augenblicke stutzig, und ich gerieth auf den vielleicht nicht ganz unwahrscheinlichen Verdacht, dass ich es am Ende mit einer degenerirten Gefässgeschwulst zu thun habe, desto mehr, da ich die *Vena jugularis interna*, trotz dem dass die *Carotis* in der Wunde entblösst lag, gar nicht erblickte; wohin verschwand die Vene? — Bei der Untersuchung des Afterprodukts nach der Extirpation

zeigte sich, dass es im Durchschnitte keinesweges eine homogene Substanz bildete. Die steatomatöse Masse, mit einer zelligen Kapsel (welche zurückblieb) versehen, bildete den grössten Theil der Geschwulst, lymphatisches Drüsengewebe konnte man auch wenig entdecken, in einigen Stellen schien übrigens die Geschwulst körnig zu sein und eine bläulich-röthliche den lymphatischen Drüsen eigenthümliche Farbe zu besitzen; endlich bildete ein Punkt, welcher näher zur äusseren Oberfläche lag, wirklich eine kleine Höhle mit Blutcoagulum angefüllt; sonst keine Spur von Erweichung, von Ablagerung des Tuberkelstoffs. Die Geschwulst sass isolirt und war beweglich, sie liess sich aus der Kapsel nicht schwer herausschälen. — Ich muss hier noch einige Worte von der Lage des Afterprodukts und von der Operation hinzusetzen. Die Entartung gehörte offenbar den tiefliegenden, die Halsgefässe begleitenden lymphatischen Strängen an; nach der Entfernung der Geschwulst fühlte ich mit dem Finger ganz deutlich die Querfortsätze der Halswirbel; zuerst lag sie wahrscheinlich, wie mehre lymphatische Drüschen im normalen Zustande, am äusseren Rande der Halsgefässe, bei der grösseren Entwickelung, nahm sie aber die Richtung nach hinten indem sie wahrscheinlich nicht im Stande war die hinterste Lamelle der *fascie* zu überwinden, später endlich hat sie diese, auch die gemeinschaftliche Scheide für die *Carotis*, die *V. jugularis interna* und den *Nerru Vagus* bildende Lamelle der *fascia cervicalis* ausgedehnt, die *Carotis* und den *N. Vagus* auseinandergeschoben und vor sich hergedrängt; was aber mit der *V. jugularis interna* dabei geschehen ist, kann ich nicht angeben, während der ganzen Operation kam sie gar nicht zum Vorschein; dass die Blutcirculation bei der Patientin eine gewisse Störung erlitten hatte, dafür spricht der Umstand, dass die Kranke bisweilen eine auffallende Blässe, bisweilen aber eine unnatürliche Röthe der afficirten Seite des Gesichtes bemerkte. — Die Entfernung der Geschwulst gehörte gewiss nicht zu den gewöhnlichen Extirpationen der Balggeschwülste; obgleich die sichtbare Pulsation auf der Geschwulst uns vor der Operation schon die Lage einer bedeutenden Arterie bezeichnete, so konnte ich doch keinesweges voraussehen, dass ich eine solche auffallende Veränderung in der Lage der *Carotis* und des *N. pneumogastricus* finden würde; ich musste natürlich sehr vorsichtig zu Werke gehen und die Haut, das *Platysma myoïdes*, die *fascia cervicalis* schichtenweise, wie bei einem Arterienschnitte durchschneiden. Erst nachdem die Wundränder sanft auseinandergezogen waren, habe ich angefangen den Zellstoff, welcher die *art. Carotis* und den *N. Vagus* mit der vorderen Fläche der Geschwulst vereinigte, mit der Pincette und dem Messer rein anatomisch zu präpariren; es blutete keine Arterie, so dass ich bald die *Carotis* und den *Vagus* mit Wundhaken leicht auseinander ziehen konnte; zwischen diesen zwei Gebilden drang ich zum Theil mit dem Finger, zum Theil mit dem

Scalpelheft bis zu den Halswirbeln, indem ich so die Geschwulst aus ihrer zelligen Kapsel herausschälte.

Welche Rolle bei der Bildung dieses Afterprodukts die kleine mit einem Blutcoagulum erfüllte Höhle spielte, kann ich nicht bestimmen. Am wahrscheinlichsten, glaube ich, bedeutete sie eine Art Erweichung oder eine ähnliche Metamorphose im Innern der Geschwulst.

4) Drüsengeschwülste mit Ablagerung *des Tuberkelstoffs*, habe ich auch mehremal extirpirt. Ich führe keine besondere Krankheitsgeschichte an, es ist genug, wenn ich sage, dass dergleichen Ablagerungen in das Drüsengewebe in unseren Gegenden gar nicht so selten vorkommen, am häufigsten, wie es scheint, haben sie ihren Sitz in den oberen Gegenden des Körpers und namentlich in der Inframaxillar-Gegend; vor einigen Jahren habe ich ganze Paquete von angeschwollenen lymphatischen Drüsen unter dem Unterkiefer auf beiden Seiten an 2 Individuen extirpirt; beide befanden sich sonst vollkommen wohl, waren schon erwachsene Leute und man konnte bei ihnen weder einen ausgesprochenen scrophulösen noch einen phtisischen *Habitus* nachweisen; die Geschwülste bestanden schon eine Reihe von Jahren, waren sonst beweglich und aus mehren Loben zusammengesetzt. Bei einer Person habe ich eine ganz isolirte lymphatische Drüse von derselben Beschaffenheit aus der Temporalgegend extirpirt; die Kranke, auch wohlaussehend, hatte wie es scheint die Anlage zur floriden Schwindsucht. — Die Hauptsache bei der Extirpation dieser Geschwülste besteht in der Durchschneidung der *fascie* und der Kapsel, welche durch zellig-fibröse Fortsetzungen der *fascie* für jede einzelne Drüse gebildet wird; nur bei grossen Convoluten von dergleichen Drüsen ist das reine Herausschälen der Geschwulst aus der Kapsel unmöglich. Bei Extirpation der Drüsen in der Inframaxillar-Gegend, die ich am häufigsten verrichtete, verfuhr ich auf folgende Weise: 1) Zuerst wird die ganze Basis der Geschwulst mit den Fingern gefasst, aus der Tiefe hervorgezogen, und dabei zugleich die Haut auf der Geschwulst angespannt, darnach ein Schnitt durch die Haut, Fettzellschichte und die Fasern der *Platysmamyoides* parallel mit dem unteren Rande des Unterkiefers geführt. 2) Ein sorgfältiger Schnitt durch die *fascie*, oder durch die fibröse Kapsel, so dass an einigen Stellen die Drüschen selbst eingeschnitten werden, 3) jetzt suche ich durch den Druck mit den Fingern auf beide Seiten der Wunde die Drüsen durch den Schnitt in der Kapsel herauszutreiben; ich nehme dann die Muzeux'sche Hakenzange, fasse die hervorgeschobene Drüse und suche sie von der Kapsel mit dem Hefte des Messers herauszupräpariren. Auf diese Art vermeidet man am leichtesten die Verletzung der Gefässe und namentlich der Venen, die mit der äusseren Fläche der Kapsel verschmolzen sind; fasst man aber mit der Hakenzange die Geschwulst vor der Trennung der *fascie*, so ist eine solche

Verletzung unvermeidlich, und die Operation dauert viel länger, indem die Blutung hinderlich ist und in der Inframaxillar-Gegend die *glandula submaxillaris* immer mitgenommen oder durchschnitten wird, — ich spreche das aus Erfahrung, weil ich, wenn ich diese Regel nicht befolgte, bisweilen einige Stückchen der *gland. submaxill.* abgeschnitten habe, — was übrigens auf die Heilung der Wunde durchaus keinen Einfluss hat. — Die Hauptregel also ist: Man übereile sich nicht bei den ersten Schnitten, durchneide ordentlich die *fascie* und die Kapsel und gehe nicht eher in die Tiefe, als bis man sich überzeugt hat, dass man zwischen der Drüse und Kapsel und nicht zwischen der Kapsel und den benachbarten Theilen fortschreitet. — Uebrigens wird die Verletzung der *art. maxillaris externa* in den meisten Fällen unvermeidlich sein; sie läuft zwischen den entarteten Drüsen mit der Kapsel verschmolzen, man sieht und fühlt sie pulsiren zwischen diesen; ich ziehe es vor sie dann vor der Durchschneidung mit zwei Ligaturen zu unterbinden und zwischen diesen zu durchschneiden; dazu schiebe ich eine Pincette mit einer doppelten Ligatur unter die Arterie, ich ziehe die Fäden der Ligatur auseinander u. s. w., besonders bin ich gut gefahren, bei dieser Unterbindungsmethode bei tiefer liegende: Drüsen z. B. der Achselhöhle. Wenn man sieht, dass die Drüschen tiefer gehen in die Gegenden, wo bedeutende Blutgefässe liegen, so verfolge man dieselbe fortwährend mit dem Finger, mache anatomische Schnitte mit einem kleinen, convexen Scalpel, erweitere die Hautwunde, ziehe die Wundränder mit Haken auseinander etc. Jetzt wieder zur Sache. Ueberhaupt, wo man mehre isolirte Convolute der lymphatischen Drüsen oder einzelne, isolirte angeschwollene Drüschen am Halse bemerkt, kann man schon mit der grössten Wahrscheinlichkeit, namentlich wenn die Geschwulst schon lange Zeit gedauert hat, sagen, dass man mit einer tuberkulösen Ablagerung in dem Drüsengewebe zu thun hat. Wie ich schon oben erwähnt habe brauchen die Individuen dabei nicht gerade einen scrophulösen oder tuberkulösen *Habitus* zu besitzen. Die anatomisch-pathologischen Veränderungen der Drüse sind ganz eigenthümlich: 1. Die Drüse selbst ist angeschwollen und verhärtet, die Spuren der entzündlichen Hypertrophie in derselben sind nicht zu verkennen. 2. Im Durchschnitte sieht man ein oder mehre gelbliche Massen, abgelagert in der Mitte des Drüsengewebes. In den meisten Fällen sieht man nicht die enkystirte, sondern die infiltrirte Form des Tuberkels. Der abgelagerte Stoff ist bröckelig, härtlich und erst in späteren Perioden erweicht, käseähnlich. In vielen Fällen geben ganz bestimmt solche Ablagerungen zur Abscessbildung Anlass; durch anatomische Präparate kann ich dass freilich nicht nachweisen, aber ich habe einen Fall behandelt, wo ich es mit einer verhärteten Drüse zu thun zu haben glaubte, die Drüse extirpiren wollte und nach dem Einschnitt eine mit flüssigem Eiter angefüllte, in der Drüse eingeschlossene kleine Höhle fand.

Das verhärtete Gewebe der Drüse verhinderte die Unterscheidung der Fluctuation. Nach der Entleerung des Eiters wiederstand die Höhle allen möglichen innerlich und äusserlich angewandten Mitteln (Jod, Präcipitat, Cauteria) während 10 Monate. Der Kranke war ein junger Mann von blühendem aber scrophulösem Ansehn, die Geschwulst dauerte mehre Monate lang und war die Folge der unterdrückten Hauttranspiration. Ich glaube dass diese hartnäckige Eiterhöhle, sonst ohne Neigung zur Fistelbildung, auch die Folge einer erweichten tuberkulösen Ablagerung war. — Ich halte die Extirpation in den meisten Fällen dieser Art für angezeigt; namentlich wenn das Individuum schon die volle Entwickelung erreicht hat, wenn es keine auffallende Neigung zur Tuberkulosis zeigt, an keiner deutlichen Dyscrasie leidet und nun die Entartung sich nur in einigen Drüsen concentrirte und lange dauert. Die Resorption einer solchen Geschwulst ist kaum zu bewerkstelligen möglich; der Tuberkelstoff wird immer eine unaufhaltsame Tendenz äussern sich zu erweichen und sich den Weg nach aussen zu bahnen; um den Kranken von einer sehr auffallenden und hindernden Difformität (wenn die Drüse in der Inflamaxillar-, in der Temporalgegend sitzt) zu befreien, und was die Hauptsache ist, um die Bildung einer der Verschliessung hartnäckig wiederstehenden Abscesshöhle zu verhindern, muss die Extirpation vorgenommen werden. Die Wunde schliesse ich durch eine Knopfnath *per primam*; wo diese Heilungsart misslingt, da suche man durch einen tiefen Druckverband die Eitersenkungen zu hindern und die Wände der Wundhöhle in Berührung zu bringen.

5) Auch andere Produkte des Afterbildungs-Processes können in das Drüsengewebe abgelagert werden. Dazu gehören bekanntlich der Markschwamm, der Scirrh. Bei Krebsgeschwüren der Unterlippe habe ich gewöhnlich die Anschwellung einer kleinen lymphatischen Drüse unter dem Kinn gefunden; man fühlt sie deutlich auch sonst bei Individuen die eine Anlage zur Scrophulosis zeigen. Ich extirpire sie gewöhnlich und sehr häufig fand ich in derselben einige Tropfen einer weisslichen Flüssigkeit, die beim Druck auf die Drüse mit den Fingern oder mit der Pincette herausspritzt. Was aber vorzüglich die Aufmerksamkeit der Wundärzte verdient, dass ist die von Scarpa sogenannte strumöse Entartung der lymphatischen Drüsen, welche die von ihm beschriebene *struma testiculi* begleitet. Ich glaube, dass das, was nach Schönlein mit dem Namen Tripper-Scropheln bezeichnet eine und dieselbe Krankheit mit dem Scarpa'schen *Struma* ist. Der 26. Fall enthält die Erzählung eines analogen Afterprodukts. — Bei einer oberflächlichen Untersuchung könnte man wol die *struma testiculi & glandularum lumbalium* für einen Markschwamm halten und Ph. von Walther in seinem bekannten Aufsatze über Verhärtung, Scirrhus etc. (in Gräfe und Walthers Journal der Chirurgie)

will auch keinen Unterschied zwischen diesen Leiden statuiren; aber die Betrachtung des Präparats, welches mir der 26. Fall geliefert hat, und welches ich mit einem Medullarschwamm des *omentum* verglichen habe, nöthigt mich unwillkührlich mit Scarpa zu sagen: „es ist nach meinem Dafürhalten Nichts in der ganzen Chirurgie gewisser und mehr dargethan, als dass die Hodengeschwulst, von der die Rede ist (*struma testiculi*) auch nicht das geringste mit dem *fungus medullaris malignus* gemein habe.“ Freilich, ich kann nicht mit Bestimmtheit behaupten, ob die Scarpa'sche *Struma* gerade diesem meinem Falle entspreche oder ob sie ganz dasselbe ist, was Schönlein Tripper-Scropheln nennt; so viel ich die Beschreibung der beiden Krankheiten von diesen berühmten Aerzten verstanden habe, bildet das Charakteristische im Gange beider Afterprodukte die Affection der Lumbaldrüsen, die immer fortschreitet, sich mit Hektik endigt und vorzüglich nach der Entfernung des entarteten Hodens sehr rasche Fortschritte macht, und endlich die Entstehung der Krankheit meist bei jungen scrophulösen Subjekten. Der Gang des Leidens in meinem Falle entspricht recht genau dieser Beschreibung. Ein langwieriger Tripper ist dabei offenbar im Spiele. Während der Behandlung des Kranken im Klinikum zeigte sich der Ausfluss aus der Harnröhre zu verschiedenen Malen bald vermehrt, bald vermindert. Bei der ersten Untersuchung des Patienten glaubte ich mehr mit einer *orchitis syphilitica* zu thun zu haben; vor der Entstehung des Hodenleidens war der Kranke von Schankern behaftet, die Geschwulst im Hoden bildete sich rasch, war offenbar entzündlicher Natur und ging in Eiterung über. Was den Sitz der Fistelgänge anbetrifft, so habe ich mich getäuscht; ich glaubte bei der ersten Untersuchung, dass die Fisteln nur in der Zellschichte des Hodensacks verbreitet wären, in einigen Stellen schienen sie mir wol etwas tiefer zu gehen, das konnte ich aber ganz hinreichend durch Verdickung der zelligen Lage des Scrotums erklären. Der Patient erzählte zwar, dass aus den aufgebrochenen Oeffnungen im Scrotum sehr viel weissliche, fadenförmige Substanz abgegangen sei, — wer weiss aber nicht, wie trügerirch dergleichen Erzählungen der Kranken sind, die auf dieselbe Weise auch den abgestorbenen Zellstoff bezeichnen. Bei der Spaltung der Fistelgänge war mir auch die übermässige Empfindlichkeit des Kranken verdächtig, er gehörte aber gerade zu den kleinmüthigen, reizbaren Subjekten. Aus den gespaltenen Stellen ging mehre Mal sehr viel schmutziger, weisslichgrauer Stoff ab, der aber nie die eigenthümliche, fadenförmige Struktur der Samenkanälchen zeigte und offenbar mehr dem mortificirten abgelagerten Stoff angehörte. Der Patient schien mir noch kräftig genug zu sein um eine specifische, umstimmende Behandlung auszuhalten, bestehend in einem Dekokt, in dem Gebrauch von Calomel innerlich und zum Theil *mercurial*, zum Theil Jodmitteln äusserlich.

Es ist wahr, dass ich zu wiederholten Malen während der Behandlung meinen Verdacht auf eine specifische Degeneration und auf Tripper-Scropheln des Hodens äusserte, der sichtbare Erfolg der angewandten Mitteln in Verlauf der zwei ersten Monaten schien mir aber doch mehr für meine erste Ansicht zu sprechen. Die Geschwulst an beiden Seiten reducirte sich nach der Abstossung des erwähnten, entarteten Stoffes wenigstens auf die Hälfte; die hektischen Erscheinungen nahmen dabei auch noch keinesweges überhand; nur die Fistelgänge wollten und wollten nicht heilen, der *ductus deferens* fühlte sich jetzt deutlich verhärtet und knotig an und man konnte wol schon fast mit Gewissheit sagen, dass die Oeffnungen im Scrotum wol mit der Hodensubstanz in Verbindung stehen. — Ich bitte aber meine Leser in der Krankheitsgeschichte besonders das zu beachten, dass das Ansehen des Geschwürs im Scrotum fast bis zum Tode nichts eigenthümliches darbot, es war weiter nichts, als eine tiefe, granulirende Höhle, es zeigte sich wol einmal in dem Geschwür der linken Seite eine Art fungöser Wucherung, die aber keinesweges der ähnlich war, die wir beim Aufbruch des bösartigen Markschwammes beobachten; das waren keinesweges blumenkohlähnliche mit einem aufgeworfenen Rande umgebene Granulationen, die leicht bluteten; auf der rechten Seite blieb die Höhle bis zum Tode ohne weitere Veränderung. Was die parenchymatöse Blutung anbetrifft, die kurz vor dem Tode aus der linken Seite eintrat, so gehörte sie keinesweges der schwammigen Wucherung an, sondern entstand aus dem zerstörten Parenchym des Hodens. — Schon dieser Umstand allein, dass die örtlichen Erscheinungen im Gange des Afterprodukts von denen eines Medullarschwamms (und folglich eines Blutschwamms, wenn wir diesen nicht im irrigen Maunoir'schen Sinne annehmen wollen) so verschieden waren, kann als ein unbestreitbarer Beweis dienen, dass wir hier wol eine andere specifische Degeneration des Hodens und keinesweges einen ächten Markschwamm vor Augen hatten. Die anatomische Untersuchung bestätigt diese Annahme noch mehr. — Die von Scarpa angegebenen Merkmale einer strumösen Drüse sind: 1. Die anatomische Injection dringt in die entartete Drüse leicht ein, extravasirt aber gewöhnlich. 2. Der Inhalt (im Durchschnitte) ist eine kompakte, gefässreiche, mit einer eiweissartigen Flüssigkeit durchzogene Substanz (bisweilen fettig, körnig, molkenartig.) 3. Zwischen der strumösen Drüse und ihrer äusseren Umgebung findet man immer einige Spuren einer gerinnbaren Lymphe. — Diese Scarpasche Beschreibung der anatomischen Merkmale des Afterprodukts lässt noch sehr viel zu wünschen übrig. — In meinem Präparate habe ich keine Gefässinjektion gemacht und folglich kann ich nicht urtheilen, ob sie mir gerade solche Resultate geliefert hätte, wie die angegebenen von Scarpa. Das, was mir bei der Untersuchung der Geschwulst am meisten auffiel, war: 1) eine grosse Aehnlichkeit des abgelagerten Stoffs, was seine Farbe und seine

Konsistenz anbetrifft, mit der Art Käse, welche in Livland mit dem bekannten Namen „Knappkäse“ bezeichnet wird. Weil beide Hoden fast ganz zerstört waren, so konnte man am besten die Beschaffenheit der ablagelagerten Masse in beiden Samenleitern, in der *prostata* und in den Samenbläschen studiren. Die um die Hälfte vergrösserte *Prostata* bestand im Durchschnitte nur aus dieser weisslichen, knappkäseähnlichen Masse. Von Scheidewänden, von 2 verschiedenen Substanzen, aus welchen andere bösartige Afterprodukte (wie Scirrh, *Fungus*) bestehen, war hier keine Spur, es war eine ganz homogene Masse. 2) Da, wo dieser fremdartige Stoff abgelagert war, verschwand jede Spur der Organisation, die *Prostata* z. B. stellte einen Sack aus der fibrösen Kapsel bestehend dar, der ganz vollkommen mit der käseähnlichen Masse angefüllt war; die normale, zellige, harte Textur der *Prostata* war spurlos verschwunden; sonst blieb die Form derselben, die Oeffnung der Harnröhre ganz so, wie man sie im natürlichen Zustande der Drüse findet. — Dasselbe in den Samenleitern; die härtlichen Wände, der Kanal in diesen Gängen verschwunden, — an Stelle derselben sah man wieder nichts weiter als den abgelagerten Stoff, nur war er an einigen Stellen in grösserer Quantität abgelagert und gab daher den Samenleitern die knotige Form. Endlich bestanden die Samenbläschen wie im normalen Zustande aus den zickzackförmig zusammengelegten Samenleitern, die aber mit demselben Stoff imprägnirt waren. — 3) Der Zellstoff um die entarteten Lumbaldrüsen war wol verhärtet, sonst aber konnte ich nichts Auffallendes in der Umgegend der Entartungen bemerken. 4) Obgleich das Afterprodukt gewiss auf der höchsten Stufe seiner Entwickelung stand, so konnte ich doch nirgends eine besondere Erweichung, einige röthliche Punkte, die man gewöhnlich beim Uebergang des Markschwamms in den Blutschwamm (in der letzten Periode des Uebels) beobachtet, finden; — alles, wie gesagt, war eine homogene, weissliche Masse. — Das Zusammentreffen dieser Ablagerung mit Miliartuberkeln in der Lunge beweist uns auch die Verwandtschaft beider Afterbildungen. — Also sprechen 1) der Gang der Entwickelung des Afterprodukts und 2) die anatomische Untersuchung hinreichend dafür, dass es wol einige Entartungen des Hodens gibt, die durch ihre Neigung zu Metastasen, durch die sie begleitende Affection der Lumbaldrüsen, durch ihre Bösartigkeit, indem sie mit im Organismus haftenden Dyscrasien in Verbindung stehen, sich auszeichnen, und die doch keinesweges mit dem Medullarschwamm identisch sind; — möge man übrigens diese Entartungen mit der von Scarpa beschriebenen *struma testiculi* oder mit den Autenrieth'schen Tripper-Scropheln für analog halten.

6) Endlich habe ich noch eines Afterprodukts zu erwähnen, von welchem im 27. Fall erzählt ist; es entwickelte sich nicht in den lymphatischen Drüsen selbst, sondern vielmehr in dem, diese Drüsen umgebenden Zellstoffe, ich möchte es „die

strumöse oder die steatomatöse Degeneration des die lymphatischen Halsdrüsen umgebenden Zellstoffes“ nennen. Schönlein (s. seine Vorlesungen 4. Bd. p. 278.) erwähnt einer Form der Tripper-Scropheln, die er mit dem Namen der äusseren oder oberen bezeichnet, welche vom Halse in der Gegend, wo die *Parotis* liegt und an den Winkeln der unteren Kinnlade beginnt. „Die Geschwülste reihen sich rosenkranzförmig an einander, nehmen den Verlauf der *Carotis* ein, gehen von hier aus tiefer hinunter und dringen endlich in die Brusthöhle hinein; selten erreichen sie die Unterleibshöhle, weil der Tod schon früher eintritt durch den Druck auf die Respirationsorgane. — Die Geschwülste zeichnen sich dadurch aus, dass sie durchaus keine Tendenz zur Eiterung haben; nur an ihrer Oberfläche geräth die Haut an einzelnen Stellen in Entzündung und Exulceration, aber eine Eiterung vom Mittelpunkte aus, wie bei wahren Scropheln, findet nicht Statt; sie bestehen aus festen, knolligen Massen, — sie zeigen sich auch an allen Stellen des Zellgewebes unter der Haut, wo auch keine Lymphe-Drüsen liegen.“ (S. Schönlein etc.).

Ich finde in dieser Beschreibung eine grosse Aehnlichkeit mit unserem 27. Fall; und doch ist in manchen Punkten auch ein wichtiger Unterschied vorhanden: 1) wir können keine Tripper-Ansteckung bei unserem Patienten nachweisen; der Kranke gehörte auch keinesweges zu den kachektischen, scrophulösen Subjekten, sondern war kräftig und gut gebaut, seiner gut entwickelten Musculatur nach konnte er wol zu den Athleten gerechnet werden. 2) Die Krankheit hat mit einem grossen Zellhaut-Abscess begonnen und später sehen wir wol in dem Afterprodukt eine Tendenz zur Eiterung, die keinesweges nur oberflächlich sass, denn einige Fistelgänge drangen ziemlich tief in die Substanz des Afterprodukts; freilich nahm die Eiterung ihren Ursprung nicht vom Centrum der Geschwulst aus, nicht durch Erweichung der Masse; wir müssen aber nicht vergessen, dass auch in den sogenannten eiternden scrophulösen Drüsengeschwülsten die Eiterbildung sehr häufig nur unter der Haut in dem Zelistoff ausserhalb der Drüse sitzt. 3) Das Leiden endlich in unserem Fall scheint mir gar nicht so bösartig zu sein, wie das mit den eigentlichen Tripper-Scropheln der Fall ist; ich weiss wol, dass ich dafür keinen direkten Beweis anführen kann, — der Kranke ist gestorben, — aber bedenken wir, dass die Ursache des Todes (*Phlebitis* der *V. jugularis interna*) keinesweges von der bösartigen Beschaffenheit des Afterprodukts abhängig war, dass im Gegentheil das *Volum* der Geschwulst nach der Operation und namentlich nach dem Eintritt der Eiterung in der extirpirten Portion, sich bedeutend verminderte, so dass z. B. der Kehlkopf fast in die normale Lage zurückkehrte, ferner dass die Eiterungsfläche uns durchaus nichts Abnormes zeigte, — bedenken wir alles dass, — so können wir wol mit Recht, glaube ich, schliessen, dass,

wenn nicht die Entwickelung der *Phlebitis* dazu gekommen wäre, wir noch ein bedeutendes Zusammenschmelzen des Afterprodukts und vielleicht eine vollkommene Herstellung des Kranken erwarten konnten. Dagegen widerstehen die Tripper-Scropheln allen bekannten Mitteln und zeichnen sich durch die raschen Fortschritte gerade nach einem traumatischen Eingriffe aus.

Die Untersuchung des Präparats und der extirpirten Portion der Geschwulst in unserem Falle zeigt uns, dass: 1) der Sitz des Afterprodukts nicht so viel die lymphatischen Drüsen selbst, als vielmehr der Zellstoff ausserhalb der Halsdrüsen war und zwar derjenigen lymphatischen Drüsen, die den Verlauf der *Carotis* am Halse verfolgen. Obgleich die Oberfläche der Geschwulst wol höckerig war, aus mehren kugelförmigen Lobi bestand und den Gegenden entsprach, in welcher die grössern Convolute der Lymphdrüsen liegen (wie gleich unterhalb des Unterkiefers und oberhalb des Schlüsselbeins), so war doch die Basis, der tiefere Theil des Afterprodukts mit den benachbarten Theilen ganz verschmolzen; die *Carotis*, die *V. jugularis interna*, der *N. Vagus* waren durch die Aftermasse auseinandergedrängt und in der Mitte der Geschwulst wie eingeschmolzen. — Sind dagegen die Drüsen selbst und allein afficirt, so können sie eine bedeutende Grösse erreichen und doch dabei beweglich bleiben, folglich die benachbarten Gefässe, Nerven etc. unafficirt lassen; einen deutlichen Beweis davon sehen wir in unserem 4. Fall. Was aber besonders dafür spricht, dass in unserem 27. Fall die Entartung in dem Zellstoffe ihren Sitz hatte, das ist 2) der Durchschnitt des Afterprodukts. Wir unterscheiden deutlich in demselben 2 verschiedene Bestandtheile der Geschwulst; einen dem Speck oder besser der Häringsmilch ähnlichen Stoff, welcher auch keine deutliche Textur zeigt, sondern homogen ist und die Mündungen der Venengefässe (im Durchschnitte) in sich enthält; dieser Stoff aber umgibt die *Carotis*, die *V. jugularis interna*, den *N. Vagus*, ist sogar zwischen den Fasern dieses Nerven abgelagert und erstreckt sich bis zu den Halswirbeln; im frischen Zustande besass er noch eine gewisse Feuchtigkeit, so dass beim stärkeren Druck aus ihm etwas Flüssigkeit herausgepresst werden konnte und in einigen Stellen zeigte er wirklich eine vollkommene Analogie mit einem chronisch-ödematösen *Corium* (wie z. B. in der Umgegend der veralteten Fussgeschwüre.) Den geringsten Bestandtheil bildeten mehre lymphatische Knoten, die in der oben erwähnten Aftermasse ebenfalls eingeschmolzen waren; im Durchschnitte der Geschwulst konnte man diese Drüsen gleich beim ersten Blick durch ihre bläuliche Farbe, ihre rundliche Form und noch ziemlich erhaltene lobulöse oder acinöse Textur deutlich von dem abgelagerten Stoff unterscheiden. — In meinen Augen zeichnet sich dieses Afterprodukt aus: 1) durch seine Verschmelzung mit den benachbarten Organen und 2) durch seine Neigung zur beständigen

Vergrösserung und 3) durch seine Tendenz zur Eiterung und Exulceration, die freilich keinesweges tief eingriff. — Diese 3 charakteristischen Erscheinungen finden wir in chronischen Indurationen der Leistengegend (Bubonen) und das ist meiner Meinung nach gerade ein Beweis dafür, dass die Entartung in beiden Fällen in dem ausserhalb der lymphatischen Drüsen liegenden Zellstoff beginnt. Die ursächlichen Momente bleiben auch in der strumösen Entartung des drüsigen Zellstoffs ebenso im Dunkeln, wie die mancher anderer Drüsenentartungen.

Ein gefahrvolles Unternehmen war es, ich gestehe es, die Extirpation der Geschwulst im 27. Falle, ich war aber auf diese Schwierigkeiten vorbereitet, ich wusste sehr gut, dass ich nicht dazu kommen würde, die ganze Aftermasse ohne Ueberrest zu extirpiren, aber weil ich von der andern Seite überzeugt war, dass das Afterprodukt durchaus weder zum *Scirrhus* noch zum *Fungus* gehörte, so entschloss ich mich zur partiellen Entfernung desselben in voller Hoffnung, dass ich dadurch die ungeheure Dislocation der Organe und die Respirationsbeschwerden vermindern würde und dass der übrige Theil der Geschwulst durch Eiterung der Wunde zur Zusammenschmelzung gebracht werden oder durch Resorption auch vollkommen verschwinden würde. Bei der Operation kam also alles darauf an die mit der Geschwulst verschmolzenen Gefässe und Nerven unverletzt zu lassen; weil ich nur den oberflächlichen Theil des Afterprodukts entfernen wollte, weil ich ferner ganz deutlich sah, dass er mehr aus der Tiefe seinen Ursprung nahm, so konnte ich ziemlich sicher sein vor der Verletzung der *Carotis*, der *V. jugularis* und des *N. Vagus*, dabei suchte ich die Schnitte schichtenweise zu machen und mich beständig durch das Gefühl und das Auge von der Lage der Gefässe zu überzeugen. Nachdem ich die Fasern des *m. sternomastoideus* im unteren Rande der Wunde entdeckt hatte, so war das für mich ein Zeichen nicht weiter zu gehen, desto mehr da ich diese Fasern mit der Geschwulst verschmolzen fand; ich gestehe aber doch offenherzig, dass mehr der gute Zufall, als die Kunst mich vor der Verletzung der *V. jugularis interna* bewahrt hat, — die anatomische Untersuchung der Geschwulst zeigte mir später, dass dieses Gefäss kaum durch eine eine Linie dicke Schichte vom Messer getrennt lag. — Zwei fürchterliche Ohnmachten verdienen noch bei dieser Operation einer besonderen Erwähnung; die zweite war wirklich so tief, so erschöpfend und dauerte so lange Zeit, das ich fast überzeugt bin, dass wenn wir nur einen Augenblick mit den stärksten Belebungsversuchen (wie z. B. der Wasserstrahl aus einer grossen Spritze und aus bedeutender Entfernung auf die Herzgrube) gezögert hätten, der Kranke in dem Zustande für immer geblieben wäre, in welchem er damals auf dem Operationstische lag. — Die Ursache dieser bestimmt nicht gewöhnlichen Ohnmachten ist für uns noch räthselhaft. Sie waren nicht die Folge des Blutverlusts, der kaum einige Unzen betrug, nicht

die Folge der erschöpften Sensibilität, — die Operation dauerte erst einige Minuten als die Ohnmachten eintraten; von dem Eintritt der Luft in die Vene konnte auch keine Rede sein, es war kein Venenstamm verletzt und wir hörten kein eigenthümliches Geräusch; die ungewohnte, peinliche Lage für den Patient halb auf dem Rücken, halb auf der kranken Seite und einige während der Operation unvermeidliche Zerrungen der Geschwulst, die mit dem *N. Vagus* und dem Kehlkopf verschmolzen war, könnte man wol als Ursache der Ohnmacht betrachten, — desto mehr, da vor dem Verlust des Bewusstseins deutliche Respirationsbeschwerden, (blaue Farbe des Gesichts, der Lippen, Schaum vor dem Munde und Krampf) eintraten; auffallend war es auch, dass die Ohnmacht alle beide Mal gleich nach einem kleinen Schluck Wasser eintrat, welches man dem Kranken gereicht hatte, und worauf unmittelbar die Respirationsbeschwerden folgten. — Trotz aller dieser gefährlichen Erscheinungen, trotz dem, dass die Lage der *V. jugularis interna* in der Mitte einer entarteten Masse, deren Verletzung gewiss tödtlich machen musste, indem der Eintritt der Luft in das rechte Herz (wie in dem Fall von Ulrich) unvermeidlich werden musste, — trotz dem dass der Fall sich mit dem Tode endigte, — kann ich doch nicht die partielle Extirpation in ähnlichen Fällen ganz unbedingt verwerfen; die Beobachtung des Kranken während einiger Tage nach der Operation lehrt uns schon, dass die Geschwulst in ihrem Umfange bedeutend abgenommen, dass der Kehlkopf fast seine normale Lage wieder erhalten hatte, die Respirationsbeschwerden ganz vollkommen verschwunden waren; und ich freute mich schon, als ich die Peripherie der Geschwulst am 6. Tag nach der Operation untersuchte, wie der bereits eingetretene Eiterungsprocess das Afterprodukt so sichtbar zur Verschmelzung bringe und wie später die Entfernung von einigen zurückgebliebenen Lobi der Geschwulst nun mit Leichtigkeit würde geschehen können. — Die partielle Extirpation hat also ihren Zweck keinesweges verfehlt; wer sieht nicht aus der Krankheitsgeschichte ein, dass der Tod mehr die Folge eines Zufalls war? — nur einige Schichten mehr von der abgelagerten Masse auf dem Venenstamme der *Jugularis interna* und sie wäre gewiss von dem Exulcerationsprocesse unafficirt geblieben; — bemerkenswerth ist dabei, dass die Exulceration dieses Venenstammes von keiner Blutung begleitet war; weil die Vene so nahe an der extirpirten Stelle lag, so entzündete sie sich und war mit Blutcoagulum schon verstopft, bevor es zur Exulceration der Wände derselben kam.

Es bleibt noch viel Gedankenstoff in dieser interessanten Krankheitsgeschichte und namentlich was die Erscheinungen der *Phlebitis* während des Lebens und nach dem Tode anbetrifft, — darüber will ich aber etwas ausführlicher im Anhange sprechen.

Achtundzwanzigster Fall. Ein exulcerirter Lipom in der Schultergegend mit bedeutenden Fortsetzungen unter den hier liegenden Muskeln. Grosse Aehnlichkeit mit einem bösartigen Afterprodukt. Extirpation. Fistelbildungen. Brandigwerden der Wunde mit der Nachblutung. Spaltungen. *Ferrum candens.* Genesung. — Johann Löhusar aus Somel, Landmann, 60 Jahre alt, von phlegmatischer Constitution und noch mässig gut erhaltenem *Habitus*, gibt an, ausser einem fieberhaften Leiden, welches ihn vor 2 Jahren 16 Wochen hindurch an das Krankenlager fesselte, nie erheblich krank gewesen zu sein. Vor 8 Jahren bemerkte er an der linken Schulter etwas nach hinten unter der normal gefärbten Haut eine kleine begränzte Geschwulst, etwa von der Grösse einer Bohne, welche beweglich war und sich härtlich anfühlen liess, auch beim Drucke nicht schmerzhaft war; sie nahm an Grösse allmälig zu, ohne dem Kranken gerade hinderlich bei dem Ausführen seines täglichen Geschäfts zu sein. So hatte diese mehr abgeflachte, ovale Geschwulst etwa die Länge von 5″ und Breite von 4″ erreicht, als vor einem Jahre ein Stück Holz darauf fiel, wodurch eine ziemlich lebhafte Entzündung bewirkt wurde. Patient empfand an dieser Stelle bedeutende Spannung, die von klopfenden Schmerzen begleitet wurde, welche aber bald nach dem Aufbruche dieser Fläche, wodurch eine ziemliche Quantität einer jauchigen Flüssigkeit entleert wurde, schwanden. — Bemüht, diese exulcerirte Fläche zur Heilung zu bringen, wurde sie häufig mit *cupr. sulphur.*, (einem Universalmittel gegen alle Leiden bei unserer niedern Volksklasse) bestreut, doch bewährte sich das Mittel in diesem Falle nicht, daher denn Patient in der hiesigen Anstalt Hilfe suchte,

Am 24. Nov. 1837 zeigte sich bei seiner Aufnahme an der linken Schulter etwas nach hinten eine exulcerirte Geschwulst, deren Temperatur nicht verändert war und deren Grenzen überall ziemlich deutlich durchzufühlen waren. Sie verlief schräg von innen nach aussen und von oben nach unten, war mehr oval und hatte eine Länge von 6″ eine Breite von 4″; sie bedeckte mithin den hinteren Rand des *musc. deltoid.*, den Acromialtheil des *musc. cucullar.*, so wie denn auch zum Theil den *m. teres maj.* und *latis. dors.* Ein kleiner Theil liess sich auch noch bis unter den äussern Rand der *scapula* verfolgen. Die Ränder des Geschwürs waren hart, aufgeworfen, doch so dass sie fast au niveau mit der Haut standen und deutliche Spuren von Narbengewebe zeigten, das in einer Breite von etwa 2—3‴, an manchen Stellen wol noch mehr betrug und die unebene, exulcerirte Fläche umgab; auf dieser zeigten sich verschiedene missfarbige (von livider Farbe) fungöse Erhabenheiten, welche an einzelnen Stellen von einer schmutzigen, dem Talge ähnlichen weissen Substanz bedeckt

waren; an anderen Stellen zeigte die Fläche wieder Vertiefungen, die sparsam eine übelriechende jauchige Flüssigkeit absonderten. Die Venengefässe in der Umgegend schimmern unter der Haut durch, Härte war an einigen Stellen, doch nicht gleichmässig verbreitet, indem sich an einzelnen Stellen die Fläche mehr teigig anfühlen liess. Gegen Druck ist die Fläche nicht empfindlich, so wie der Patient auch nie Grund hatte, sich über örtliche oder allgemeine Schmerzen zu beklagen, indem auch selbst die beim Landmanne so häufig verbreiteten rheumatischen Affectionen ihn verschonten, auch sind keine Störungen in den Funktionen des Gesammtorganismus vorhanden; die Umgegend selbst scheint nicht verändert, nur zeigen die benachbarten Achseldrüsen eine ganz geringe Anschwellung.

Den 26. Nov. Das Afterprodukt wurde exstirpirt: zu diesem Zwecke wurde es an seiner Basis mit zwei schräg stehenden elliptischen Schnitten umgangen und nun allmälig von den unterliegenden Theilen abgetrennt; je tiefer man kam, um so deutlicher wurde es, dass wir es hier mit einem Lipom zu thun hatten, indem die kugel- und eiförmigen Fettpartieen desselben hier ganz unversehrt und durch besondere Bälge umkapselt waren. An mehren Stellen jedoch waren diese mit der Fascie eng verschmolzen, und mussten daher mit derselben abgeschnitten werden, da man sie nicht abpräpariren konnte. Ein grosser Theil des *m. deltoid.*, hinter dessen hintern Rand sich eine starke bündelförmige Fortsetzung des Afterproduktes in die Tiefe zog, der *m. teres maj.*, der obere Theil des *m. latis. dors.* und ein Stück des *m. triceps* wurden wie in einem anatomischen Präparat rein blossgelegt; (die diese Muskeln bedeckende *fascie* war gänzlich mit der Geschwulst verschmolzen und musste folglich entfernt werden). Im Durchschnitte zeigte das exstirpirte Afterprodukt sehr deutlich das Gewebe eines Lipoms. (Das Weitere über Operation und Präparat sieh unten in den Bemerkungen.) — Die Wunde konnte nur zum Theil durch Heftpflasterstreifen zusammengezogen werden, weil es an Haut mangelte; der offene Theil wurde mit Charpie und Oel bedeckt, eine Kompresse, Binde und eine Mitelle angelegt. — Am Nachmittage wurde der Verband durch eine geringe Nachblutung etwas geröthet; doch stand dieselbe von selbst. Die immer torpide Wunde zeigte plötzlich am 20. Tag nach der Operation zwei gangränöse Stellen; die eine am hintern Rand der Wunde, die andere am hintern Rand des *m. deltoid.*, wo sich ein kurzer Fistelgang gebildet hatte, der gespalten wurde. Unter der gewöhnlichen antiseptischen Behandlung (äusserlich) und roborirenden (innerlich) stiess der Brand sich allmälig ab, war indess doch an der 2. Stelle in die Tiefe bis fast zum *Periostium* gedrungen, als sich plötzlich (am 27. Tage) aus dieser brandigen Grube eine arterielle Blutung einstellte. Das Blut kam nicht stossweiss, aber doch mit solcher Gewalt, dass der Kranke in der kurzen Zeit, die zur Tamponade erfor-

derlich war, gegen *Ol.* j. verlor. — Zwei Tage darauf wurden die zwei brandigen Stellen mit dem Glüheisen berührt, und nach abermals 2 Tagen die zweite nochmals nachdrücklich damit touchirt; auf die ganze Fläche aber liess man es *per distans* einwirken. — Einige Tage später entdeckte man einen grossen Fistelgang, der von der tiefen brandigen Grube aus an der vorderen Fläche des *Humerus* nach oben und innen ging. Es wurde eine Contraapertur gemacht, 2 kleine blinde Säcke aber gespalten. — Im Verlauf von 5 Tagen wurde darauf die Applikation des Glüheisens *per distans* auf die ganze sehr welke Wundfläche noch zwei Mal wiederholt, und zwar mit so günstigem Erfolg, dass die ganze Wunde, die brandigen Stellen nicht ausgenommen, bald lebhaft granulirte, der Fistelgang sich mit jedem Tage verkleinerte, sich endlich ganz schloss, und am 62. Tage nach der Operation, da der Kranke auf sein Verlangen entlassen wurde, bis auf eine Stelle von 2 Quadratzoll verengt war.

Neunundzwanzigster Fall. Bedeutende Hypertrophie des Zellstoffs der rechten Schaamlefzen. Extirpation. Sutur. Genesung. — Matrone Antonowna, Russin aus Walk, 30 Jahre alt, von plethorischer robuster Constitution, erinnert sich nur in ihrer Jugend an einer fieberhaften Krankheit gelitten zu haben, seit welcher Zeit sie sich bis zur Entstehung des jetzigen Uebels einer vollkommenen Gesundheit erfreute. Im Winter 1833 zog Patientin sich beim Waschen, während ihrer Katamenien, eine unbedeutende Erkältung zu, welche sie jedoch nicht das Bett zu hüten zwang. — Einige Tage darauf zeigte sich in der rechten Leiste eine harte Geschwulst, die geröthet war, heftig juckte und die Grösse eines Hühnereies erlangte, endlich sich an der Spitze erweichte, aufbrach und mit Blut gemischtes Eiter entleerte, welches Patientin ungefähr 14 Tage, so lange die Eiterung dauerte, im Bette zurückhielt. Später (die Zeit wusste sie nicht genauer anzugeben) entstand unterhalb der frühern Geschwulst eine neue, welche geröthet und weich war, juckte und sich bis in das *lab. maj.* derselben Seite, welche dadurch etwas vergrössert wurde, herab erstreckte. So nahm die Geschwulst des *lab. maj.* immer mehr an Grösse zu, bis sie ungefähr vor einem Jahre an ihrer linken Seite unterhalb der *rim. pud.* nach vorausgegangenen stechenden und klopfenden Schmerzen aufbrach, eiterte, und ohne dass die Eiterung irgend einen Einfluss auf die Geschwulst gehabt hätte, heilte das Geschwür und die Geschwulst nahm, wie vorher, immer an Grösse zu. — Patientin hat vor 1½ Jahren im fünften Monate der Schwangerschaft abortirt.

Der gegenwärtige Zustand der Kranken ist folgender: vom Schaamberge und der rechten Leistengegend erstreckt sich, das *lab. maj.* der rechten Seite mit einschliessend, eine längliche, frei schwebende, rundliche Geschwulst bis zum halben

Oberschenkel herab. Die Geschwulst, welche man am *lab. maj.* ganz umgehen kann, hat an der Basis eine Peripherie von 13½ Zoll und an ihrem Ende eine von 16 Zoll, ist oben und hinten weich, unten und vorn härtlich und dabei elastisch anzufühlen, von normaler Hautfarbe (nur etwas ins Röthliche spielend) und von einer unebenen, mit Excoriationen bedeckten Oberfläche; diese zeigen sich besonders an der linken und vordern und untern Seite der Geschwulst, wo sich auch einige kleine Geschwürchen finden; dergleichen Erosionen sieht man auch an der inneren Seite beider Schenkel sich herab erstrecken. Die Geschwulst ist schmerzlos, besitzt aber wol Empfindung und der Druck auf dieselbe hinterlässt keine Vertiefung; durch dieselbe ist die linke Schaamlefze noch mehr nach links gedrängt, sonst aber äusserlich keine Abweichung von der Norm zu bemerken. — Bei der inneren Untersuchung fand man die Nymphen knorpelartig verhärtet und unbedeutend vergrössert; die *vagina* ist normal, nur die Schleimabsonderung vermehrt. Ausser dem Jucken der Geschwulst in der Wärme, war das Wohlbefinden der Patientin in keiner andern Hinsicht auch nur im Geringsten getrübt.

Den 27. August. Extirpation der Geschwulst. Der Grund der Geschwulst wurde mit 2 halbmondförmigen Schnitten, deren Convexität nach oben sah, umschrieben, so zwar, dass der äussere Schnitt rechts von der *symph. pub.* anfangend bis zum Damm ging und der innere Schnitt gleiche Anfangs- und Endpunkte hatte, nur an der innern Seite der Geschwulst geführt wurde, über die rechte Nymphe einen Bogen bildend. Die Grundfläche der Geschwulst wurde darauf mit seichten Messerzügen, bald von rechts, bald von links her, abgetragen, bis die ganze Geschwulst abgelöst war. Es spritzte nur eine kleine Arterie, deren Blutung von selbst stand. Die Wunde wurde in ihrem obern ⅔ mit einigen Knopfnähten vereinigt, der untere Wundwinkel offen gelassen, kalte Umschläge darüber. Die Geschwulst wog 4½ *Pf.*; die Haut zeigte sich im Durchschnitte bis auf 1 Zoll und darüber verdickt, weiss, glänzend wie Speck, mit unregelmässigen, quer gezogenen Maschen durchwirkt; nach innen von dieser steatomatös-hypertrophischen Haut war nur laxes, sehr ödematöses Zellgewebe: also das Ganze eine ödematöse Hypertrophie des rechten grossen *Labiums*.

An den zwei obern Dritteln der Wunde gelang die *prim. intent.* vollkommen. Die laxen Granulationen im untern Drittel wichen der Anwendung des *Lapis* in Substanz, so dass Patientin am 25. September als vollkommen genesen entlassen wurde.

Dreizigster Fall. Recidiv eines Nasenpolyps. (Fortsetzung der in den Annalen des chirurgischen Klinikums zu Dorpat vom Jahre 1836, Seite 292 — 295 aufgezeichneten

Krankheitsgeschichte des ehstnischen Bauern Johann aus Wollust). — Das Einzige, was sich von nun an Abnormes zeigte, war, dass der Nasenschleim stets durch etwas blutig gefärbte Flüssigkeit roth erschien. Aber im September 1837 fing die vordere Wand der rechten Nasenhöhle abermals zu jucken und bald darauf in der unteren und mittlern Gegend zu schwellen an. Diese Anschwellung nahm nach und nach zu, sich äusserlich wie oben (in den Annalen des vorigen Jahrganges) angegeben, gestaltend, nur dass es diesmal nicht zum Aufbruche durch die Nasenbeine kam und dass die rechte Infraorbital-Gegend mehr als früher aufgetrieben war, und so suchte Patient abermals Hilfe im Klinikum und wurde in die chirurgische Abtheilung den 14. Januar 1838 aufgenommen.

Den 17. Jan. Es wurde heute die Ausrottung des Afterprodukts auf folgende Weise unternommen: zuerst wurde die ganze rechte Nasenhälfte von unten, d. h. von der *ala nisi dextr.* an bis oben gegen die Nasenwurzel hin aufgeschnitten, und nun der Polyp erst näher untersucht. Es fand sich, dass er mit vielen und breiten Wurzeln zum Theil aus dem *antr. Hyghmori* hervorkam, zum Theil nach hinten an die ganze Breite des *sept. nar.* sich angesetzt hatte und nach oben mit dem *os ethmoid.* in Verbindung stand; überhaupt zeigte dieser Polyp, indem er mit dem geknöpften Pott'schen Bistouri von den Umgebungen immer weiter losgetrennt wurde, eine sehr gemischte Beschaffenheit, indem er an der Oberfläche mehr vesiculös, in der Tiefe und gegen die Basis hin mehr fibrös war, ja gegen seine Anheftungen hin war er so in die lockeren Knochen der Nasenhöhlen und der benachbarten Ethmoidal- und Kieferhöhlen hineingewuchert, dass er die Knochenfasern selbst auseinander gedrängt zu haben schien. Um den Polyp ganz aus der Kieferhöhle herauszubekommen, musste von dem Hautschnitte aus noch ein zweiter querer über das Jochbein hin bis unter den äusseren Augenwinkel geführt und nun die vorderen und inneren Wandungen des *antr. Hyghm.* entfernt werden. Indem zugleich das Aftergewächs nach oben hin mit dem Jochbeine ganz verschmolzen war, wurde auch dieses zum grössten Theile mit der Knochenscheere und — Meissel und Hammer entfernt, namentlich wurde auf diese Weise der ganze Orbitalrand des Jochbeins zusammen mit dem *canal. infraorbit.* und einem Stücke des in ihm enthaltenen *nerv.* und der *art. infraorbit.* abgeschnitten. Es war nun eine weite und tiefe Höhle entstanden, welche sich längs des *sept. nar.* und der Gaumenplatte des Oberkieferbeins nach hinten und in die Tiefe bis gegen das Keilbein hin erstreckte. Die Oberfläche dieser Höhle war zusammengesetzt aus hervorragenden Knochenleisten, Theilen der Schleimhaut und zurückgebliebenen und sich in jede Spalte, in jede Oeffnung hineinziehenden Fetzen des entfernten Aftergewächses; so viel man hiervon noch erreichen konnte, wurde zum Theil abgeschnitten, zum Theil abgerissen. Indess war

es Zeit geworden, den Kranken zur Ruhe zu bringen, indem er heftige Ohnmachtsanfälle bekam und sehr erschöpft war. Es wurde daher die ganze Höhle mit *agaricus* und Charpieballen ausgestopft, der Kranke in das Bett gelegt und Eisumschläge auf den Kopf und die ganze rechte Seite des Gesichts gemacht. Gleich nach der Operation war der Puls sehr klein und machte kaum 80 Schläge in der Minute; der Kranke klagte über Schmerzen im Vorkopfe. Abends: der Puls hat sich bereits gehoben und macht 100 Schläge, der Kopfschmerz ist geringer geworden; das rechte Auge ist ihm etwas empfindlich.

In den folgenden Tagen blieb das Fieber mässig, und die Schmerzen der Wunde waren so gering, dass am 3. Tage die Eisumschläge ausgesetzt werden konnten. — Am 4. Tage wurde, bei vollkommen gutem Allgemeinbefinden, die mit der Kieferhöhle in Verbindung stehende, und am folgenden Tage auch noch die dem Siebbein und der *Lamina cribosa* entsprechende Partie der Höhle mit dem Glüheisen touchirt. Unter aromatischen Ausspritzungen, und einem Verband mit *Ungt. Basilic. c. tr. myrrh.* traten auf der anfangs schmutzigen und stinkenden Fläche bald lebhafte Granulationen ein, und nur ein Mal noch war es nöthig ein Paar nachgebliebene Wurzeln des Polypen am *proc. palatin.* des rechten Oberkiefers mit dem Glüheisen zu berühren. Fünf Wochen nach der Operation begann man, zur Beförderung der Cicatrisation, die Wundfläche täglich mit einer Auflösung von *Lapis infernal.* (von *gr.* j bis zu *gr.* xjj auf ℥j aufsteigend) zu bepinseln. Zugleich wurden einzelne Stellen, wo sich besonders starke stinkende Krusten ansetzten, mit *Lapis* in Substanz touschirt, worauf die Krustenbildung abnahm. — Am 6. Juni wurde Patient auf Verlangen entlassen, mit der Weisung sich zu Anfang des nächsten Semesters behufs der Vereinigung der Wundränder, wieder einzustellen.

Bemerkungen.

Zum 28. Falle. Diesen Fall habe ich hier angeführt, 1) um die Schwierigkeit der Diagnose zu zeigen, auf welche wir in einigen Fällen bei der Exulceration der gutartigen Afterprodukte und namentlich der Lipom-Steatome, stossen. 2) als einen deutlichen Beweis der Heilkraft des Glüheisens bei zerstörenden, und namentlich bei specifisch-brandigen Processen. — Stellen wir uns eine Geschwürsfläche bei einem Sechziger vor, die eine schmutzige, übelriechende Jauche absondert, deren Boden zum Theil mit grossen, lividen, fungösen Wucherungen bedeckt, zum Theil durch scheussliche schmutzige Vertiefungen ausgefressen ist, deren Ränder aufgeworfen sind, deren Umgegend die Venengeflechte durchschimmern lässt, —

so wird kaum einer von uns zweifeln, dass wir es hier mit einem carcinomatösen Geschwüre zu thun haben, — und doch war das nicht der Fall. — Als ich die Umgegend der Geschwulst untersuchte, so fand ich, dass das Geschwür auf einem erhabenen Boden sass, dass dieser erhabene Boden an mehren Stellen mit Narbengewebe bedeckt, sich an anderen Stellen dagegen in der Tiefe teigig anfühlen liess; ferner die gänzliche Abwesenheit des Schmerzes und endlich die Erzählung des Kranken, dass die Geschwulst in dieser Gegend vor dem Aufbruche bedeutend gross war, und dass die Behandlung des Geschwürs in der Anwendung des Kupfervitriols bestand, — alles das bewog mich, schon gleich nach der Aufnahme des Kranken die Krankheit für ein exulcerirtes Lipomo-Steatom zu erklären. — Die Diagnose war für mich wol wichtig; — ein ächtes Carcinom von dieser Ausbreitung und Lage, von so langer Dauer und in diesem Alter würde ich nicht exstirpiren. — Bei der Operation, die keineswegs zu den leichteren gehörte, bestätigte sich etwas, was ich schon früher mehre Male zu beobachten Gelegenheit gehabt hatte; die Lipome nämlich, die mit einer breiteren, nicht genau begrenzten Basis in denjenigen Gegenden des Körpers sitzen, in welchen die Muskeln verschiedene zellige Zwischenräume bilden (wie z. B. in der *regio supraclavicularis*, in der Schultergegend etc.) schicken gewöhnlich Fortsätze, welche aus rundlichen Fettportionen bestehen und sich in die Tiefe, bisweilen sogar bis zum *periosteum* erstrecken. Von dieser Art war auch das berühmte Lipom des Schauspielers Beckmann, welches von einigen ausgezeichneten Berliner Wundärzten für einen bösartigen *fungus* erklärt, von Gräfe mit Glück exstirpirt wurde; es erstreckte sich unter dem *m. rectus femoris* bis zum *periosteum* des Oberschenkels. Von derselben Art war auch das Lipom in unserem Falle; es ging unter dem hinteren Rande des Delta-Muskels zwischen den *m. m. teres major* und *minor* und *caput longum tricipitis* bis zum *periosteum*, dicht unterhalb der Tuberositäten des *humerus*. Die anatomische Untersuchung zeigte uns die lipomatöse Masse, welche näher zur Geschwürsfläche schon hart, mehr speckartig war und im Durchschnitte aus deutlichen weissen Fasern bestand.

Die Entstehung des Brandes in einer sonst gut, nur torpid aussehenden, granulirenden Fläche nach der Operation kann ich wahrlich nicht anders erklären, als durch Fortpflanzung der miasmatisch-contagiösen Infection, welche sich damals bei mehren Kranken in unserem Klinikum offenbarte. Die brandigen Flecke zeigten sich zuerst in den tiefsten Stellen der Wundfläche. Als der Brand weiter um sich griff und sich eine bedeutende Blutung einstellte, verbunden mit Frösteln, Veränderung der Gesichtszüge, kleinem, fieberhaftem Pulse bei einem alten Individuum, so konnte die Prognose natürlich nur sehr ungünstig gestellt werden, — um so mehr schätzte ich in diesem Falle die herrliche Wirkung des *ferrum candens*

(zuerst *per contactum* auf die brandigen Stellen, nachher *per distans* auf die ganze Fläche), nachdem schon andere örtliche antiseptische Mittel vergeblich versucht worden. Ich verband die Anwendung des *ferrum* noch mit frühzeitiger Spaltung der Fistelgänge, um auf diese Weise die Verbreitung des Brandes in die Tiefe, unter der Haut, in die Muskelinterstitien zu verhindern, ferner mit dem inneren Gebrauche von China, Branntwein und mit einer nährenden Diät.

Zum 29. Falle. Die Geschwulst des *labium majus*, die ich in diesem Falle exstirpirte, wurde schon mehremal beobachtet; sie ist wegen ihrer Aehnlichkeit mit einem Lipome interessant und doch hat ihre Textur nicht die geringste Analogie mit diesem Afterprodukte. Im Durchschnitte der Geschwulst kann man deutlich zwei Gewebe unterscheiden; das eine gehörte dem Corium, das andere dem Zellstoffe an. Das Corium ist verdickt, seine faserige Textur noch deutlich zu sehen, und doch sind die Fasern so sehr verdickt, dass das Gewebe dem entarteten Corium ähnlich ist, welches wir in der Nähe der inveterirten Fussgeschwüre beobachten; durch starken Druck mit den Fingern kann man aus dem Corium Flüssigkeit entleeren. Der zweite Bestandtheil des Afterprodukts ist der Zellstoff; seine Entartung kann am besten auch mit einem chronischen Oedem des Zellstoffs in der Umgegend der inveterirten Fussgeschwüre verglichen werden; die Fasern, die Zellen sind stark ausgebildet, schon durch einen leichteren Druck kann man viel Flüssigkeit herauspressen; schon einige Stunden nach der Operation wog die Geschwulst viel weniger, als gleich nach der Operation, indem auf der Schüssel, wo sie lag, eine Menge seröser Flüssigkeit entleert war. Es ist wichtig für die Genesis des Afterprodukts zu erwähnen, dass man in seiner Mitte durchaus keine Spur von Fettgewebe sieht, obgleich bekanntlich im normalen Zustande die grossen Schaamlefzen eine nicht unbedeutende Quantität Fett, namentlich an ihrer Basis, enthalten; das Fettgewebe verschwindet also in dieser Entartung, die ich mit dem Namen: Hypertrophie des *labium majus* bezeichne, und das macht eben den wichtigen Unterschied zwischen dieser Afterbildung und zwischen einem Lipome aus. Gehört nicht die Geschwulst zur Elephantiasis, welche in unseren Gegenden auch vorkommt? Das Corium ist meiner Meinung nach noch zu wenig entartet, um den Namen von Elephantiasis zu verdienen. Wie aus der Erzählung der Patientin hervorzugehen scheint, entsprang die Geschwulst zuerst in dem Zellstoffe der Leistengegend und verbreitete sich von odtr weiter nach unten in das *labium majus*. — Bei der Operation suchte ich so viel als möglich von der Haut und von der Schleimhaut an der Basis der Geschwulst zu ersparen, um diese später zur Bildung eines neuen *labium majus* zu benutzen (was durch Anwendung der Knopfnähte geschah).

Zum 30. Falle. In dem vorigen Jahrgange der Annalen habe ich die Meinung geäussert, dass unter dem Namen der Nasenpolypen sehr verschiedenartige Afterprodukte beschrieben werden. Erst später lass ich darüber einen sehr interessanten Aufsatz vom hochverdienten Delpech: „*de cancers des machoires*“ in seinem Memorial des Hôpitaux du Midi etc. T. II. 1830. pag. 212. Seine Ansichten über Nasenpolypen, gestützt auf lange und ausgebreitete Erfahrung, haben auf mich einen grossen Eindruck gemacht, indem sie in mehr als einem Punkte meine Ueberzeugung bestätigten. Hier ist die von Delpech angegebene pathologische Anatomie des gewöhnlichen, vesiculösen Nasenpolypen: 1. Ein Epithelium auf der äussern Oberfläche, welches dieser Fläche ein leicht glänzendes Ansehen gibt. 2. Unter diesem Häutchen eine seröse Infiltration, — ein Oedem der unterliegenden Zellschichte, enthaltend erweiterte, mehr oder weniger grosse Blutgefässe. 3. Hinter dieser Schichte die fibröse Membran, welche im normalen Zustande als Grundlage für die Schleimhaut der Nasenhöhle und als *Periosteum* für die Nasenknochen dient. Dieses fibröse Gewebe ist injicirt, mit einer serösen Flüssigkeit durchdrungen, aber nur wenig ausgedehnt wegen seiner derben, nicht nachgiebigen Textur. 4. In einigen Fällen ist zwischen dieser Schichte und zwischen dem Knochen eine neue pseudomembranöse Schichte abgelagert. 5. Der Knochen selbst endlich ist an einigen Stellen ausgedehnt, bedeckt mit stalactitförmigen Ablagerungen oder erweicht, bröckelig und mortificirt. — Delpech erklärt aus dieser Textur, dass der Hauptsitz des Leidens die fibröse Haut des Knochens oder der Knochen selbst sei und dass die vesiculös-polypöse Entartung, welche aus den Nasenöffnungen zum Vorschein kommt, nur die Folge dieses tieferen Leidens sei, ganz so, wie man ein Oedem des Zellstoffs in den Fällen beobachtet, wo die Entzündung oder ein anderer krankhafter Process in tieferen, fibrösen Gebilden seinen Sitz hat. Demnach sind die vesiculösen Polypen nur ein Reflex, nur Symptom der Entartung des *Periosteums* der Nasenknochen. — Die bekannte Thatsache, dass diese Polypen nach der Ausreissung früh oder spät wieder zum Vorschein kommen, dass dagegen die Recidive viel seltener sind, wenn zusammen mit dem Polypen auch die Knochenpartikelchen (z. B. die Conchen) mit der Zange entfernt werden, — spricht deutlich für diese Ansicht; man findet in dem angeführten Werke auch ein Beispiel von einer aneurysmatischen Entartung der *art. maxillaris interna*, welche in den ersten Perioden unter der Form des grossen, vesiculösen Nasenpolypen erschienen war und dafür gehalten wurde, so dass man den Polypen ausgerissen hatte. Erst später haben das rasche Wachsthum der Geschwulst, die Pulsationen derselben und endlich die Section den eigentlichen Sitz des Afterprodukts nachgewiesen.

Unser 30. Fall beweist auch deutlich, dass der Sitz der vesikulösen (und desto mehr noch der anderen s. g. sarcomatösen) Polypen keineswegs die Schleimhaut der Nasenhöhle allein ist. Die äussere Oberfläche des Afterprodukts in unserem Falle war offenbar ein vesikulöser Polyp. Als ich den Kranken vor einem Jahre durch die Spaltung einer Nasenhälfte operirte, so konnte ich das ganze Afterprodukt mit den Fingern und mit dem geknöpften Pott'schen Bistouri ganz leicht abtrennen, — bei der Untersuchung der Basis der Geschwulst konnte man deutlich erkennen, dass sie in den Nasenknochen wurzelte, dass seine Wurzeln von fibröser, oder wie man es gewöhnlich nennt, von sarcomatöser Beschaffenheit waren und dass die Nasenknochen, von welchen die Conchen alle mit der Geschwulst vorschmolzen waren, ihre normale Textur gänzlich verloren hatten; sie waren mürbe, bröckelig, rauh; mehre Knochenpartikeln lagen in der Masse des Afterproduktes selbst vergraben. Nach einem Jahre bemerkte der Kranke das Recidiv des Uebels; als der Kranke unsere Hilfe suchte, war die Anschwellung fast eben so gross, wie früher, nur mit dem Unterschiede, dass der Theil der Geschwulst, welcher nach vorn in der Infraorbitalgegend lag, mit dem Oberkieferknochen deutlich in Verbindung stand; man konnte schon aus der äusseren Untersuchung voraussehen, dass die Wurzeln der Geschwulst bei weitem zahlreicher geworden waren und dass sie aus dem Knochengewebe selbst ihren Ursprung nahmen. Weil ich also über diesen tiefen Ursprung des Afterprodukts gar nicht im Zweifel war, so war mein Plan bei der Operation: erstens alle Theile der Gesichts- und der Nasenknochen, mit welchen die Geschwulst in Verbindung stand, so viel als möglich zu entfernen. Zweitens: nach der Entfernung des Afterprodukts den grössten Theil der Wundhöhle mit dem Glüheisen zu berühren; dieses auch während der ganzen Cur wiederholt anzuwenden, daher drittens die Schnitte, welche zur Entblössung aller Wurzeln des Afterprodukts nothwendig würden, unvereinigt zu lassen, um auf diese Weise die Beschaffenheit der innern Fläche während der ganzen Cur nicht aus den Augen zu lassen und dem Glüheisen leichteren Eintritt in alle Unebenheiten und Sinuositäten der Höhle zu verschaffen. Viertens endlich, wenn die ganze granulirende Fläche übernarbt sein würde, die Ränder von neuem blutig zu machen und durch eine Insektennaht zu vereinigen. — Ich weiss nicht, ob die neue Dieffenbach'sche Art, den Schnitt bei Knochenauswüchsen des Oberkiefers durch die Mittellinie der Nase und des Gesichts zu machen, in unserem Falle ihre Anwendung finden konnte; dieser Schnitt nämlich ist gerade geeignet für eine schnelle Vereinigung; er würde aber bestimmt hinderlich sein, wo später ein deutlicher Ueberblick über die Beschaffenheit der ganzen Höhle nöthig ist; der bei dieser Operationsmethode gebildete Lappen würde einen bedeutenden Theil der Wundfläche bedecken, den Zutritt zur Nasenhöhle

versperren und ausserdem würde der Umfang der eiternden Fläche durch diese Lappenbildung bedeutend vergrössert werden. Daher dienten ein Schnitt durch die rechte Nasenhälfte, gerade durch die Narbe des vor einem Jahre gemachten Schnittes, und ausserdem noch ein transversaler Schnitt durch die Wangenhaut in der Gegend des *os zygomaticum* mir dazu, um den vordern, Wangentheil (Infraorbitaltheil) des Afterprodukts zu entblössen und zur Nasenhöhle einen freien Zutritt zu bekommen. Die Operation zeigte mir aber leider die Unmöglichkeit, den Grund aller Polypenwurzeln zu erreichen, indem diese Wurzeln aus 3 Abtheilungen bestanden; die Nasenportion nämlich entsprang 1. von allen Conchen, 2. vom *septum narium osseum* und *cartilagineum*, 3. von den Ethmoidalzellen, so dass ein nicht unbedeutender Theil des Gewächses dadurch mit der *basis cranii* in Verbindung stand; die Rachenportion nahm ihren Ursprung 4. aus der Nasenfläche des *velum palati mobile* und 5. von den Seitentheilen der Choanen. Die Wangenportion endlich 6. von der ganzen inneren Fläche des *antrum Highmori* und vom *sinus spheno-maxillaris*, 7. vom *os zygomaticum* und von der inneren Portion des Infraorbitalrandes der *orbita*. — Soviel ich konnte, habe ich von diesen Knochen mit einem starken Bistouri, mit Scheere, Meissel und Hammer entfernt; aber unzählige Wurzeln der Ethmoidalzellen konnte ich nicht tiefer verfolgen; daher wurde das Glüheisen vorzüglich auf dieser Stelle angewandt. (Das Weitere über die Operation vergl. die Krankheitsgeschichte.) Die Untersuchung des exstirpirten Gewächses zeigte uns manches, was nicht ohne Interesse für die pathologische Anatomie der Polypen ist. Auch diesesmal konnte man deutlich zwei Bestandtheile des Afterprodukts unterscheiden: 1. den vesiculösen und 2. den fibrösen, faserigen Theil. Ein Theil des Polyps, welcher aus den Ethmoidalzellen entsprang, war rein vesiculös, bestand aus mehr oder weniger grossen Bläschen von weissgelblicher Farbe, welche überhaupt eine grosse Aehnlichkeit mit Weingelée zeigten und auf einigen Stellen die Consistenz des ödematösen Zellstoffes, auf anderen die der Gallerte hatten. Dagegen fühlte sich die Portion des Polypen, welche von den Conchen, vom *os zygomaticum* ihren Ursprung nahm, viel consistenter an und bestand offenbar aus zwei Geweben: 1. sie bildete mehre rundliche Erhabenheiten von verschiedener Grösse mit einem festen, zähen Ueberzuge versehen, welcher einer Pseudomembran ähnlich war; im Durchschnitte der Geschwulst sah man, dass dieser Ueberzug auch mehre faserige, weissliche Fortsetzungen in das Innere des Afterprodukts schickte, wodurch es in mehre Zellen getheilt war, welche wieder mit vesiculöser Substanz angefüllt waren, so dass der Durchschnitt der Geschwulst wol einigermassen mit dem einer Citrone verglichen werden konnte. 2. Die Basis oder die Wurzeln dieser Portion des Polypen, welche mit den genannten Knochen in Verbindung stand, zeigte auch eine feste,

einem durch chronische Entzündung verdickten *Periosteum* ähnliche Struktur und liess sich von dem unterliegenden Knochen nicht schwer trennen. Auch von diesem Gewebe gingen mehre weissliche Streifen gegen das Centrum des Gewächses und verästelten sich baumähnlich in demselben. 3. Die Untersuchung des Knochens endlich war für uns vorzüglich wichtig. Die Knochenflächen, auf welchen der Polyp mit den eben beschriebenen Wurzeln sass, fühlten sich an vielen Stellen uneben, rauh, waren bröckelig, und was besonders zu bemerken ist, die vesiculöse Substanz füllte die Zellen der spongiösen Substanz vollkommen aus, welches man deutlich mit blossen Augen sehen konnte. Im Centrum dieser Portion des Afterprodukts von allen Seiten mit der Aftermasse umschlossen, sah man mehre isolirte Knochenstücke, bröckelig und in ihren Zellen wieder die vesiculöse Substanz enthaltend.

Beweist nun nicht deutlich diese Untersuchung, dass das Afterprodukt vom *Periosteum* und von den Knochenzellen selbst seinen Ursprung genommen hatte? Wie muss demnach das Afterprodukt genannt werden? Ist das ein wahrer Polyp? — Ich antworte: nein, weil dieser Namen allein die Auswüchse aus der Schleimhaut bezeichnen muss; ich glaube, gerade ein solches Afterprodukt verdient am besten den Namen einer vesiculösen Knochenentartung. Die Beschreibung eines vesiculösen Polypen, die wir oben nach Delpech gegeben haben, passt offenbar nicht ganz für unseren Fall; Delpech spricht von der vesiculösen Metamorphose der Nasenschleimhaut als von einem Reflex eines tiefer liegenden Knochenleidens, — in so fern nur gehört auch unser Fall zu derselben Kategorie; wir sehen aber, dass in unserem Präparate die vesiculöse Substanz einen wesentlichen Bestandtheil des Afterprodukts bildet, dass sie nicht als ein einfaches Oedem des Zellstoffs (s. oben Delpech's Beschreibung) zu betrachten ist; sie füllt die Knochenzellen aus und es ist mit grösserer Wahrscheinlichkeit anzunehmen, dass der ganze krankhafte Process mit der Ablagerung dieser vesiculösen Substanz in die Knochenzellen begonnen hat, und dass die Knochenportionen, mit dieser Masse imprägnirt, ihre Lebensthätigkeit verloren haben, nekrotisch wurden, ganz so wie durch eine tuberkulöse Infiltration die Knochenstücke in der Spondylarthrocace nekrotisch werden, und in einer Höhle frei liegen (s. oben Knochenkrankheiten). — Wir können also nicht eher auf eine vollkommene Ausrottung des Gewächses hoffen, als bis alle krankhafte, mit vesiculöser Masse imprägnirte Knochenportionen entfernt sind und ihre Nutritionsthätigkeit durch die Wirkung eines Cauteriums umgestimmt wird. Am sichersten geht man gewiss, wenn man in den zurückgebliebenen Knochenflächen durch ein Cauterium eine Necrose und die Abstossung der brandigen Knochenstücke bewirkt; nur durch die Erregung dieses zerstörenden Processes in dem Knochengewebe kann man sicher sein, dass eine neue, eine normale Vegetationsthätigkeit in demsel-

ben eintreten und die Recidive des Uebels verhüten wird. — Ich muss dabei meine Leser benachrichtigen, dass leider das Recidiv des Uebels bei unserem Kranken zum drittenmal entstanden ist, dass die Wurzeln des Afterprodukts noch weiter in das Knochengewebe und namentlich des Oberkieferknochens vorgerückt sind; er befindet sich jetzt wieder in unserer Behandlung; ich habe die Operation bereits zum drittenmale ausgeführt, wobei ich einen bedeutenden Theil des Oberkieferknochens entfernt habe. Das Weitere darüber in den folgeden Annalen. — Merkwürdig ist noch in unserem Falle, dass das Auge nach der Entfernung der unteren Wand der *Orbita* und des Infraorbitalnerven nicht nur vollkommen erhalten ist, sondern auch weiter keine Spur der Reaktion zeigte; das Sensorium war auch, trotz der Nähe des Gewächses (durch die Ethmoidalzellen), nicht im Geringsten afficirt.

IV. *ANEURYSMA INGUINALE.*

Einunddreizigster Fall. *Aneurysma inguinale.* Unterbindung *art. Iliacae externae* mit Ligaturstäbchen. Nachblutung. Ligatur *art. Iliacae communis.* Gangraen der Wunde. *Anus praeternaturalis.* Perniciöse Frostanfälle. Tod. — Stephan Jegorowitsch, aus der Papierfabrik zu Rappin, 28 Jahre alt, verlebte seiner Angabe nach eine gesunde Jugend, bis er vor 8 Jahren, 8 Wochen lang, am Schanker laborirte, ungeachtet er das Zimmer hütete und von einem Arzte Pillen und noch andere Medicin dagegen brauchte. Speichelfluss fand nicht Statt. — Vor 2 Jahren befiel Patient, ohne dass er eine besondere Ursache anzugeben wusste, mit Leibschneiden, Kreuzschmerzen und häufigem Drange zum Uriniren, wobei er blutigen Harn, ja seiner Beschreibung nach reines Blut entleerte. Zugleich fand ab und zu Durchfall Statt, mit ebenfalls blutigen Fäces. Nach 2 Monaten hörte das Blutharnen auf, doch zeigt seitdem der Harn einen weissen, dem Eiweisse ähnlichen Bodensatz. Der öftere Drang zum Harnen dauerte ebenfalls noch jetzt fort und die Darmexcremente erscheinen ab und zu flüssig und mit Blutstreifen gemischt. — Vor 5 Monaten endlich bemerkte Patient am Oberschenkel eine kleine klopfende Geschwulst, die zwar nicht schmerzhaft war, aber zusehends wuchs. Zugleich erlahmte der Schenkel beim Gehen, und es schwoll anfangs der Oberschenkel, und als das Oedem später hier nachliess, der Unterschenkel bedeutend an.

Der *status praesens* ergibt sich als folgender: das ganze Aussehen des Kranken ist kachektisch, das Gesicht erdfahl und der ganze Körper hager. Am obern Drittheile des rechten Oberschenkels zeigt sich eine mehr als faustgrosse,

sichtbar pulsirende Geschwulst, die unter dem *ligam. Poupart.* beginnend sich 1 Hand breit nach unten erstreckt, dem Verlaufe der *art. crural.* entspricht, und von normaler Hautfarbe ist. Die Gestalt ist im Ganzen die einer Halbkugel, auf welcher zwei Höcker sich befinden: ein kleiner, runder, dicht unter dem gespannt erscheinenden *lig. Poupart.* belegener und ein grösserer, mehr konischer, welcher der Mitte der Geschwulst entspricht. Die Haut der Geschwulst zeigt auf der äussern Seite ein Paar bläuliche Flecke. Die Wände der Geschwulst fühlen sich nicht gerade dick, sondern elastisch und stark klopfend an. Drückt man mit dem Finger gelind auf die Arterie oberhalb des *lig. Poup.*, so fühlt man das Blut mit einem schwirrenden Geräusche unter dem Finger wegströmen. Dieses Schwirren zeigt sich nach dem ganzen Verlaufe der *a. iliac. ext.*, so weit man dieselbe durch die Bauchdecken verfolgen kann. Mit dem Stethoscop hört man in der Geschwulst ein Geräusch, ähnlich dem, eines Blasebalges. Am deutlichsten ist dasselbe dicht unter dem *lig. Poup.* — Comprimirt man die Arterie oberhalb des *lig. Poup.*, so hört das Pulsiren in der Geschwulst auf, und sie nimmt an Volumen ab. Sobald man aber mit dem Drucke nachlässt, so erreicht sie sogleich ihre vorige Grösse wieder. — Der Unterschenkel erscheint ödematös geschwollen, und beim Drucke und starker Bewegung schmerzhaft, aber nicht geröthet. — Durch die Bauchwand fühlt man das Pulsiren der Aorta; doch fehlt bei der Untersuchung mit dem Stethoscop das eigenthümliche Blasen. In der Brust ist das Respirationsgeräusch überall deutlich. Der Puls ist normal, der Herzschlag nicht auffallend stark; doch hört man mit dem Stethoscop ein Blasengeräusch welches sich in das *mediastinum anterius* und in die linke obere Brusthöhle verbreitet. Das Katheter zeigt die Blase zusammengezogen und den Blasenhals empfindlich. Durch den Mastdarm fühlt man die *prostata* etwas angeschwollen und ebenfalls beim Drucke empfindlich. Auch gibt Patient an, dass er beim Entleeren der *faeces* daselbst Stiche empfinde. Hämorrhoidalknoten liessen sich mit dem Finger nirgends erreichen. — Sonst ist für den Augenblick das Allgemeinbefinden ganz ungetrübt. Nur klagt Patient dann und wann über schiessende Stiche in der Kreuzgegend. Auch treten, wie schon gesagt, öfter mit Blut gemischte Durchfälle ein, und der Harn zeigt einen schleimigen Bodensatz.

Den 19. Nov. Der Kranke klagte über schlechten Geschmack im Munde und war seit 3 Tagen nicht zu Stuhl gewesen. Es wurde ihm ein erweichendes Klystier gegeben, 5 Blutegel an den After gesetzt, und innerlich Saturation.

Den 20. Nov. Es ist ein Stuhl erfolgt. Er klagt über Schmerzen im rechten Oberschenkel an der Innenseite und in der Blasengegend; hier namentlich beim Druck. Es wurden 10 Blutegel an die Blasengegend gesetzt und ein Pulver aus

crem. tart. magn. carb. flor. sulph. — Abends, da kein Stuhlgang erfolgt war, ein Klystier.

Den 21. Nov. Er ist einmal zu Stuhle gewesen. Die Empfindlichkeit in der Blasengegend hat sich verloren.

Den 24. Nov. Unterbindung der *iliaca extern.* über dem *lig. Poup.* Der Hautschnitt wurde 3 Querfinger breit über dem *lig. Poup.* und parallel mit demselben gemacht; der äussere Winkel desselben war 2 Querfinger von der *spin. ant. sup. il.* und der innere eben so weit von dem *tubercul. oss. pub.* entfernt. In gleichmässigen Zügen wurde die Haut mit ihrer Zellschichte, die *fasc. superficial.*, die Aponeurose des *m. obliq. ext.* und die Muskellage des *m. obliq. int.* und *transvers.* aus freier Hand durchschnitten; gegen den äussern Wundwinkel hin stülpte sich durch die durchschnittenen Muskeln eine weissliche Lamelle hervor; sie wurde sogleich für die *fascia transversa* erkannt, mit der Pincette gefasst, durchschnitten, und auf der Hohlsonde gegen den innern Wundwinkel, wo sie dünner wird und mit den Aponeurosen inniger verschmolzen ist, gespalten. Das Bauchfell lag nun den Blicken offen dar und wurde vorsichtig mit beiden Zeigefingern nur wenig abgelöst; gleich darauf fühlte man die Arterie. Sie war angespannt, pulsirte sehr lebhaft und liess mit dem Finger nichts Abnormes, weder im Volum noch in der Textur, durchfühlen. Mit der Hohlsonde wurde die Arterie nun vorsichtig abpräparirt, und wenn man die Weichtheile nach oben zu aus einander zog, konnte man im Grunde der Wunde die pulsirende Arterie in einer Länge von ½″ sehen. Beim Drucke auf dieselbe hörte sogleich die Pulsation und Locomotion im aneurysmatischen Sacke auf. Es wurde zuerst die Hohlsonde unter die Arterie geschoben und darauf dieselbe mit der Dechamp'schen Aneurysmanadel, in welche ein mässig dicker, starker Seidenfaden gezogen war, vertauscht. Der Samenstrang, die *art. Epigastrica*, die *V. Iliaca* sind dabei gar nicht zum Vorschein gekommen. — Dem Kranken gab man jetzt einige Minuten Ruhe. Beim Auffinden und Erkennen der Arterie in der Tiefe diente auch besonders die so charakteristische Lymphdrüse, welche hier auf der Arterie liegt; da sie länglich ist und die Pulsationen von der Arterie selbst erhält, so darf sie nicht mit dieser verwechselt werden. Indem die Aneurysmanadel ausgezogen wurde, blieb der Seidenfaden unter der Arterie liegen. Derselbe wurde in ein Gräfe'sches Ligaturstäbchen geführt, und mittelst dieses die Arterie zusammengezogen; schon gleich bei den ersten Drehungen hörte alle Pulsation im aneurysmatischen Sacke auf. Das Zusammenziehen der Ligatur war dem Kranken durchaus nicht schmerzhaft und verursachte auch nicht die mindesten Zufälle. Alle Blutung, die übrigens nur höchst gering (circa 2 ℥) gewesen war, hörte bald auf, und man konnte die Wunde vereinigen, was mittelst Heftpflasterstreifen geschah. In der Mitte blieb das Ligatur-

stäbchen senkrecht auf der Arterie stehen, von einem Walle weicher Charpie umgeben und durch Heftpflasterstreifen in der Lage erhalten; es hüpfte taktmässig in der Wunde, isochronisch mit dem Pulsschlage; im aneurysmatischen Sacke war durchaus kein Pulsiren mehr durchzufühlen. Auf den Kranken hatte der Operationsakt sehr gelind eingewirkt, und nach demselben gewahrte man an ihm durchaus nichts Abweichendes. Das rechte Bein behielt überall seine Wärme, der Puls schlug 80, und war elastisch wie immer. Die Operation war um 12 Uhr Mittags beendigt. Um 2 Uhr war der Puls etwas schneller und härtlich; um 6 Uhr Abends schlug er 90; die rechte Kniescheibe und die Fusszehen ein wenig lau; es wurde eine Wärmflasche an die Fusssohle gelegt. Er gab ein brennendes Gefühl in der Wunde an. Gegen 11 Uhr Abends stellten sich Herzklopfen und ein gewisses dumpfes Gefühl im Kopfe ein; der Puls war 100, härtlich, der Durst vermehrt. Es wurde sogleich ein Aderlass am rechten Arme von ½ ℳ. Blut gemacht. Bald nach demselben fühlte er sich sehr erleichtert; Herzklopfen und eingenommener Kopf hatten aufgehört, der Puls war 80, weich.

Den 25. Nov. Er hat fast die ganze Nacht ruhig geschlafen; der Durst ist lebhaft; er gibt ein gewisses Gefühl der Völle in der rechten Weichengegend an; das rechte Bein ist eben so warm wie das linke, und vertaubte nur einmal am Morgen um 7 Uhr. Der Stuhl ist seit 2 Tagen verschlossen, woher ein Klystier gesetzt wird. Abends: Schmerz in der Nabelgegend und gegen die Wunde hin, beim Drucke, beim Sprechen, beim Athmen sich vermehrend, Puls gegen 100, härtlich, die Temperatur des rechten Beines warm. Es wurde ein Aderlass von 5 ʒ gemacht und 15 Blutegel auf die schmerzhafte Stelle des Unterleibes gesetzt. — Ein Stuhl war erfolgt.

Den 26. Nov. Der Unterleib ist schmerzfrei, der Puls 100, etwas gespannt, Beängstigungen sind nicht gewesen; die Temperatur des rechten Beines durchweg warm; gestern Abend nach dem Klystier ein Stuhlgang. In der Geschwulst ist keine Pulsation wahrzunehmen; das Ligaturstäbchen hüpft taktmässig in der Wunde. — Verordnet: *r. pulv. hb. digit. gr.* ⅓ *nitr. depurat. sacch. alb.* aa *gr. V. D. S.* 3stündlich 1 Pulver. — Abends: Patient liegt ganz ruhig; aus dem äussern Wundwinkel floss etwas dünne Jauche, die ausgespült wurde, wonach an dieser Stelle neue Heftpflaster angelegt wurden.

Den 27. Nov. Die Heftpflaster wurden abgenommen; die Wunde war in der Tiefe durch lymphatischen Stoff verklebt, oberflächlich standen die Wundränder 1—2‴ aus einander, und waren mit grauer Jauche erfüllt; das Ligaturstäbchen stand senkrecht in der Wunde und pulsirte sehr stark; es wurde um 3 Zähne fester gezogen und die Wunde mit *ung. digest.* verbunden. Der Puls ist 90, weich, das rechte

Bein warm, im aneurysmatischen Sacke keine Pulsation. Abends nach einem Klystiere ein Stuhlgang.

Den 28. Nov. Der Verband wurde abgenommen; das Ligaturstäbchen hüpfte noch sehr lebhaft in der Wunde und war von dünnem Eiter umgeben, welcher auch die ganze Wundspalte erfüllte, die am äussern Wundwinkel an einer Stelle mehr in die Tiefe ging. Das Allgemeinbefinden ganz gut, Puls 88, elastisch. Der Verband wurde ganz wie gestern erneuert.

Den 29. Nov. Der Verband wurde abgenommen; die Eiterung um das Ligaturstäbchen und im äussern Wundwinkel war heute noch stärker als gestern; das Ligaturstäbchen hüpfte noch stark im Wundkanale; der Faden wurde an demselben losgeschraubt und das eine Ende desselben nahe zum Ende des Ligaturstäbchens im Wundkanale selbst abgeschnitten, und nun das Stäbchen zusammen mit dem Faden leicht entfernt. Am Faden hing eine eiterige Fetze nekrotischen Zellstoffs. Die ganze Wunde wurde ausgespritzt, gereinigt, mit *plumaçeaux* und *ung. digest.* bedeckt und Heftpflaster darüber gelegt. Im aneurysmatischen Sacke trat keine Pulsation ein, und Alles schien gut. Da, nach eben angelegtem Verbande, rieselte hellrothes Blut zwischen den Pflasterstreifen hervor; diese wurden sogleich abgenommen und nun quoll aus der ganzen Wunde hellrothes Blut mit grosser Schnelle hervor. Es wurde sogleich die Compression mit beiden Händen etwas oberhalb der Wunde gemacht; sobald man mit den Fingerspitzen die heftig pulsirende Arterie durch die Bauchdecken durchfühlte und hier komprimirte, stand die Blutung. Da keine Zeit zu verlieren war, so wurde gleich beschlossen die Arterie oberhalb der ersten Unterbindungsstelle, oder die *art. Iliaca communis* zu unterbinden. Während ein Gehilfe die blutende Arterie dicht oberhalb der ersten Wunde mit den Fingern stark komprimirte, wurde der Haut- und Muskelschnitt parallel mit dem frühern Schnitte, nur 3 Querfinger höher gemacht. Die *fasc. transvers.* war schnell entblösst; sie wurde mit der Pincette aufgehoben, eingeschnitten, und auf der untergeschobenen Hohlsonde gespalten; das Bauchfell mit den darunter liegenden Eingeweiden kam nun zu Gesichte; und wurde mit beiden Zeigefingern von der hintern Fläche der *fasc. transversa* gelöst, man fand aber, dass das Bauchfell näher zum Poupartschen Bande durch bereits erfolgte plastische Ablagerungen mit den Umgebungen innig verschmolzen war, es wurde mit der Spitze der Fingern zerrissen, man fühlte nun von der Bauchhöhle selbst aus das Klopfen der Arterie; über dieser wurde das Bauchfell zum zweiten Male mit dem Finger zerrissen, und nun konnte man erst die Arterie isoliren, um sie auf die Aneurysmanadel zu bringen, welches mit grosser Mühe gelang; die Arterie wurde nun sogleich mit dem unter-

geführten Faden festgeschnürt, die Compression unterhalb aufgehoben und alle Blutung stand. Der ganze Blutverlust wurde auf nur 6 ʒ geschätzt, so schnell und ausdauernd war die Compression ausgeübt worden. Die Wunde wurde durch Heftpflasterstreifen zusammengezogen, Eisumschläge darauf gemacht, alle 5 — 10 Minuten eine Eispille gegeben und innerlich alle 2 Stunden ½ *gr. digit.* mit 5 *gr. nitrum*, mit einer Mandelmulsion eingerührt. Gleich nach der Unterbindung hatte der Kranke heftige Schmerzen in der Wunde, die jedoch nach dem Ansetzen der Blutegel (20 Stück) nachliessen. — Der Puls war 88, weich, der Kranke sah bleich aus, und benahm sich ängstlich. Abends. Das rechte Bein vertaubt öfter, ist aber normal temperirt; die Nachblutung aus den Blutegelstichen ist sehr stark, der Unterleib etwas elastisch gespannt, der Puls 100, weich, von Nachblutung keine Spur, eben so kein Herzklopfen oder Schwindel. An den Verordnungen nichts geändert.

Den 30. Nov. Er hat fast gar nicht geschlafen aus Gemüthsunruhe und wegen der Nachblutung der Blutegelstiche. Heute früh um 7 Uhr klagte er über lebhafte Stiche in der neuen Wunde und oberhalb derselben; der Unterleib war hier schmerzhaft und etwas gespannt. Es wurde ein erweichendes Klystier gesetzt, nach welchem ein geringer Stuhlgang erfolgte, dabei aber viele Blähungen abgingen; bald darauf erfolgte ein ruhiger Schlaf von ½ Stunde. Da aber nach demselben, obgleich Patient sich sehr erleichtert fühlte, doch noch nicht alle Schmerzen aus der Umgegend der Wunde gewichen waren, der Puls zudem etwas gereizt war, so wurde ein Aderlass von 5 ʒ gemacht und 15 Blutegel um den Nabel gesetzt. Innerlich erhielt er: *r. calom. gr.* jj *sacch. alb. gr.* x. 3stündlich ein Pulver, und dazwischen Pulver zu ¼ *gr. hba. digital.*, alle 2 Stunden. Der Verband wurde nicht gerührt. Abends. Er hat immer ruhig gelegen, und zuweilen 10 — 20 Minuten geschlafen. Schmerzen im Unterleibe sind durchaus nicht zugegen, auch nicht einmal in der Wunde; die Blutegelstiche bluteten zum Theil noch nach; dagegen hatte er öfter das Gefühl von Wärme in der Herzgegend gehabt; der Puls machte 124 Schläge, war weich und etwas klein. Mit den inneren Mitteln wurde fortgefahren und auf die Herzgegend Umschläge gemacht von: *r. acet. concentrat.* mit Eis. Ein Stuhl war nicht erfolgt.

Den 1. Dec. Er hat zwischenein in der Nacht geschlafen, ist aber meist wach gewesen. Nach einem Klystiere heute früh ging nur ein kleines Stückchen *faeces* ab; vom Calomel sind etwa 20 *gr.* verbraucht. Der Puls ist 104, härtlich, der *Habitus* ängstlich, etwas verfallen. Schmerzen im Unterleibe sind nicht zugegen. — Das Calomel wurde ausgesetzt, mit der *digital.* zu ¼ *gr.* 2stündlich fortgefahren. Zum Getränk einige Tropfen von *elixir. acid. Haller.* auf die Herzgegend Essig-

umschläge, mit einer Eisblase bedeckt; der Verband wurde nicht gerührt. — Abends. Es hat sich nichts Wesentliches verändert; der Puls 120, härtlich; Schnucken hat sich zuweilen gezeigt; er schläft zwischen ein.

Den 2. Dec. Er hat nur wenig geschlafen, keine Beängstigungen, keine Schmerzen gehabt; ein Stuhlgang ist nicht gewesen, Puls 104, nicht voll, aber härtlich. Die untere Wunde wurde entblösst; sie sah schmutzig aus, doch war das Secret gering; sie wurde reizend ausgespritzt und eben so verbunden; die obere Wunde wurde nicht entblösst. Verordnungen: alle Arzenei wird ausgesetzt; zur Diät wird die Obstportion bestimmt, kalt zu geniessen; zum Getränke bleibt *dec. hord. c. acid. Hall.*; Eis- und Essigumschläge auf die Herzgegend; erweichendes Klystier. Abends: durch die kalten Umschläge hat sich leichtes Frösteln eingestellt; nach dem Klystiere ist ein Stückchen *faeces* abgegangen; Puls 108, hart und gespannt; zuweilen Schnucken. Eisumschläge ausgesetzt.

Den 3. Dec. Er hat die Nacht zwischenein geschlafen, gegen Morgen ein vorübergehendes schweres Gefühl in der Brust gehabt und mehrmals Stuhldrang; auf ein um 5 Uhr Morgens applicirtes Klystier erfolgte aber keine Ausleerung, und die Tenesmen wiederholten sich zu Zeiten, Puls 112, nicht so hart, als gestern Abend. Die untere Wunde wurde entblösst; es war etwas mehr Jauche abgesondert als gestern; sie hatte sich mit schwacher, schmutzig-röthlicher Granulation bedeckt. Nachdem die Wunde ausgespritzt worden war, wurde sie mit rothem Präcipitat bestreut und mit *ung. basilic.* verbunden. Die obere Wunde blieb mit dem alten Verbande. — Verordnungen: der Kranke erhält von Zeit zu Zeit einen Theelöffel Frucht-à-la-glace, zum Mittage eine Tasse klaren Fleischbouillon's (doch abgekühlt zu nehmen). — Essigumschläge auf die Brust. — Abends. Es sind heute Nachmittag 3 Stühle erfolgt, wovon der letzte namentlich reichlich und aufgelöst war; der Unterleib ist schmerzlos; öfters Wärmegefühl in der Brust; Puls 110, härtlich. Eine Tasse Bouillon.

Den 4. Dec. Er hat in der Nacht recht viel geschlafen; gegen Morgen hatte er noch einmal das Gefühl der Wärme in der Brust; der Puls ist 102, härtlich. Es wurden heute beide Wunden entblösst; auf der untern hatte sich eine dünne schleimige Präcipitatkruste gebildet, die Jauchenabsonderung war hier mässig gewesen; an der oberen Schnittwunde standen die Wundränder 2—3 Linien auseinander, die Wundflächen sahen schmutzig grau aus und hatten einige Jauche abgesondert; der Ligaturfaden wurde nicht gerührt; nachdem beide Wunden mit einem Chamilleninfusum vorsichtig ausgespritzt worden waren, wurden sie mit *ung. basilic.* bedeckt und lange Pflasterstreifen darüber gelegt. Arznei wurde gar nicht ge-

reicht, mit den Essigumschlägen auf die Brust fortgefahren, Frucht-Eis gegeben und zu Mittage 1 Tasse abgekühlte Fleischbrühe. — Abends: es hat sich nichts zugetragen; der Puls ist 108, etwas gespannt, Stuhlgang ist seit gestern Nachmittag nicht erfolgt.

Den 5. Dec. Beide Wunden wurden entblösst; sie sahen wie gestern aus, nur war die Umgegend des äussern Winkels an der obern Wunde excoriirt, wahrscheinlich durch den Reiz des sehr scharfen, stark sauer riechenden Eiters; es wurde hier einfache Salbe, in die Wundspalten selbst aber *ung. digest.* gethan. — Das Allgemeinbefinden wie gestern, nur pulsiren die Arterien heute alle lebhafter, namentlich ist die epigastrische Pulsation sehr ausgebildet, eben so oberhalb beider Unterbindungsstellen rechts, und über dem *lig. Poup.* links; der Puls macht 120 Schläge in der Minute. — Verordnungen: *hb. dig. purp. gr.* ¼ *sacch. alb. gr. X.* 3stündlich ein Pulver. Eisumschläge auf die Herzgegend; zum Mittagsessen 1 Tasse abgekühlten Bouillon. — Abends: es ist ein Stuhl erfolgt. Puls 110. Das Secret der obern Wunde hat den Verband durchdrungen.

Den 6. Dec. Die obere Wunde sah heute noch schlechter aus als gestern, indem die ganze Oberfläche gangränös ist und sich von den Rändern aus abzustossen beginnt; das Secret sehr scharf, stinkend und reichlich. Die Umgegend schmerzhaft und die Haut derselben zum Theil gangränös. Die Wunde wurde reizend ausgespritzt und mit *ung. digest.* verbunden. — Die untere Wunde hat ein besseres Aussehen und zeigt Spuren von Granulation; sie wurde eben so verbunden. Das Allgemeinbefinden wie gestern, Puls 112, nicht besonders hart. — Abends. Nach einem Klystier ist ein Stuhl erfolgt.

Den 7. Dec. Es hat sich nichts Wesentliches verändert; der Puls 108, weich, die obere Wunde sieht heute noch missfarbiger aus als gestern; die Secretion ist sehr reichlich; sie wurde verbunden mit *ung. basilic.* (℥j) *c. tr. myrrh.* (℥j) und die *Plumaçeaux* während des ganzen Tages öfter befeuchtet mit einem *infus. chamom. c. tr. myrrhae. Digitalis* wurde ausgesetzt, und nur ein Klystier gegeben, wonach ein reichlicher Stuhl erfolgte. Die Mundschleimhaut ist etwas aphthös, als Nachzügler der Calomalpulver; er bekommt Chamilleninfusa mit Honig und Borax zum öftern Ausspülen des Mundes und *ol. camphorat.* zum Auspinseln.

Den 8. Dec. Die Secretion aus der obern Wunde wird sehr stark, indem die Abstossung des Brandschorfs beginnt; auch beim gelinden Drucke auf den oberhalb der Wunde gelegenen Theil quillt reichlich Eiter von der Tiefe aus hervor. Die Wunde wurde ausgespritzt mit: *r. cort. chin.* ℥jjj *ad dec. ℔.* jj *tr. myrrh.* ℥j; hiermit befeuchtete *plumaçeaux*

in die Wunde geschoben und dieselben alle halbe Stunde mit demselben Dekokte angefeuchtet. — Der grosse Zehe des rechten Fusses fühlte sich kühl an, auch hat Patient an beiden vorhergehenden Tagen über Schmerzen in diesem Zehe geklagt; die Hautfarbe desselben ist aber normal. Das Allgemeinbefinden wie gestern, Puls 108. Der Appetit regt sich stark. — Es wurde keine Arznei gegeben. — Abends. Wegen der überaus starken Secretion aus der obern Wunde musste der Verband heute Abend erneuert werden. — Der Puls schlug 110, und war wieder sehr kräftig; auch hatte Patient einigemal Wärmegefühl in der Brust gehabt. Es wurden 2 Digitalis-Pulver zu $^1/_2$ *gr.* gegeben und wieder Eisumschläge auf die Herzgegend gemacht.

Den 9. Dec. Die Secretion aus der obern Wunde, in welcher die Abstossung des Brandigen immer weiter schreitet, ist sehr profus; nachdem die Wunde gereinigt worden war, wurde sie vollgestreut mit einem Pulver aus *cort. chin.* (ʒj) *c. flor. chamom.* und mit in dem gestern verordneten, heute um *aq. oxy-muriat.* (zu ʒj auf ℥ j des Dekokts) bereicherten China-Dekokte getränkter Charpie belegt, welche alle $^1/_2$ Stunde mit diesem Dekokte angefeuchtet werden sollte. — Die Wunde hatte ein besseres Aussehen; sie wurde wie gestern verbunden. Puls 108, nicht hart. Die Zunge wenig belegt und feucht. Es wurde *acid. phosphor. dilut.* zu 5 *gtt.* alle 3 Stunde gegeben und zur Diät lauwarmer Bouillon und thierische Gallerte, mit Zuckersaft versüsst.

Den 10. Dec. Gegen Mitternacht erhielt Patient, da der Stuhl seit 2 Tagen verschlossen gewesen war, ein erweichendes Klystier; als er bald darauf zu Stuhl ging, drang durch den Verband der obern Wunde eine Quantität von 3—4 ʒ einer braunen Flüssigkeit zusammen mit vielen Blasen und während nun die *excretio alvi* erfolgte, drang fortwährend durch den Verband eine braune dickliche Flüssigkeit, die zu deutlich nach Fäcalmaterie roch, als dass man noch länger an das Dasein einer *fistula stercoralis* hätte zweifeln können; dieser Ausfluss aus der Wunde erfolgte während der ganzen Nacht, und dauerte noch heute Morgen fort. — Gegen 3 Uhr Morgens befiel den Kranken ein starker Schüttelfrost, indem der ganze Körper im Bette flog und der Kranke starke Kälte empfand; der *Habitus* war dabei eingefallen, der Puls sehr rasch und klein. Es wurde ein Pulver aus 5 *gr. pulv. Dov. c. chinin. sulph. gr.* jj gegeben; 10 Minuten darauf hörte der Anfall auf; seine ganze Dauer war 20 Minuten gewesen. Der Kranke benahm sich während desselben und später sehr ängstlich. — Nach einer Stunde, während welcher das Athmen sehr beschwerlich zu werden anfing, verfiel er in einen Schlaf der einzelne halbe Stunden dauerte. — Bei der Visite am Morgen war der Puls 128, von mittlerer Stärke, die Zunge hatte Neigung trocken zu werden, und war braun belegt; die obere

Wunde war sehr schmutzig, doch nachdem sie sorgfältig gereinigt worden war, sah man in ihrem innern Winkel den mit Granulationen bedeckten äusseren Rand des *musc. rectus* und da wo der Ligaturfaden lag, eine 1″ im Durchmesser haltende Vertiefung von schmutzigem Aussehen, doch an den Rändern nicht ohne Spuren der Granulation; im Boden lag eine kleine Scheibe, die ein nicht zu verkennendes Stück einer stark nach Koth riechenden Apfelschale war; doch konnte man nirgends die Oeffnung in dem Darmkanal entdecken; diese Höhle war von einer zweiten, kleineren, eben so schmutzigen Vertiefung am äussern Wundwinkel getrennt durch eine granulirende Zwischenwand. — Die untere Wunde zeigte fast überall bleiche Granulation, und nur in der Mitte tief hinein eine schmutzige Stelle. — Der Verband beider Wunden wurde wie gestern gemacht, und innerlich verschrieben Pulver aus Chinin (zu 2 *gr. p. d.*), zu jedem Pulver 2 *gtt. tr. theb.* zuzutröpfeln. — Abends. Es hat sich nichts ereignet, die obere Wunde hat fast gar nicht genässt; Fäcalmaterie ist nicht bemerkt worden. Er schläft viel. — Der Verband wurde erneuert und von den Chinapulvern das Opium weggelassen.

Den 11. Dec. Er hat in der Nacht sehr viel geschlafen; es ist nichts Bemerkenswerthes vorgefallen; ein Frostanfall ist nicht gewesen. Heute Morgen war der Puls 118, nicht hart. Der Verband auf der obern Wunde war nur wenig durchdrungen von grauweissem, dickem Eiter; Fäcalmaterie war nicht zu bemerken. Als jedoch die Wunde entblösst und gereinigt worden war, bemerkte man in der mittlern Grube, aus welcher die Ligatur heraushing, unter dem äussern Rande des *m. rectus* kleine Portionen breiiger *faeces* hervortreten, so dass das Vorhandensein der Kothfistel, und zwar an dieser Stelle, nun zur völligen Evidenz erwiesen war. Von der äussern Grube aus gelangte man mit dem Finger und der Sonde in einen breiten Fistelgang, der sich gegen 4″ lang zwischen den Bauchmuskeln nach der Lendengegend hin erstreckte; es wurde nun am Ende dieses Ganges mit dem Blömer'schen Fistelmesser eine kleine Gegenöffnung gemacht und der Gang selbst mittelst graduirter Compressen zusammengedrückt, die Wunden, wie früher, verbunden. Innerlich erhielt er: Auflösung von China-Extrakt mit *chinin. sulphicum* und mit einigen Tropfen von Phosphorsäure. — Zur Diät Kalbsgelée mit Fruchtsaft geklärt, und 3 Tassen Bouillon für den Tag. Eine halbe Stunde nach dem Verbande trat ein allgemeiner Schüttelfrost (2. Anfall) ein, der Puls war während desselben gesunken, doch nicht schneller, als am Morgen, die ganze Haut warm, die Arme, der Körper, die Beine, der Unterkiefer zitterten. Der Anfall dauerte ¾ Stunde. In der Behandlung wurde nichts verändert. — Abends. Er hat etwas transpirirt; der Verband ist voll dickflüssiger *faeces*, die nach Abnahme des Verbandes und nach Applikation eines Klystiers sehr reichlich aus der Fistelöffnung hervorquellen, zusammen mit reichlichen Blähungen. Die Wunde, die im Uebri-

gen ihr ziemlich gutes Ansehen nicht verändert hatte, wurde nur locker verbunden, und ein grosser Schwamm über die Fistelöffnung gelegt.

Den 12. Dec. Er ist die Nacht über recht ruhig gewesen, und hat auch zum Theil geschlafen; die Zunge ist nur zuweilen etwas trocken. Der Puls 112, weich. In der obern Wunde zeigte sich nur wenig Koth; der äussere Winkel derselben ist nur allein noch schmutzig, Fistelgänge bahnen sich auch nach oben und unten den Weg. Die untere Wunde behält ein ziemlich gutes Aussehen, bis auf die Mitte, die noch immer schmutzig ist. Der Verband wie gestern. — Abends. Er hat mehre Stunden stark geschwitzt. Der Verband wurde erneuert. Nach demselben klagte er über ein unangenehmes Allgemeingefühl. Er erhielt sogleich 5 *gr. chinin. c. gutt.* 6 *tr. theb.*, und mit der Mixtur wurde fortgefahren.

Den 13. Dec. Am Morgen um 4 Uhr trat ein leises Frösteln ein, das mit kleinen Unterbrechungen bis 6½ Uhr dauerte (3. Anfall.) Während des Tages befand er sich sonst wie zuvor; die Zunge blieb immer etwas feucht; der Appetit war nicht ganz geschwunden, der Puls 120, weich. Der Zustand beider Wunden wie gestern; aus der Kothfistel ist nicht viel geflossen. Verband derselbe. Um 5½ Uhr Abends trat nach einem Schreck, verursacht durch das Umfallen eines kleinen Tisches, ein Frostanfall ein, der mit Kältegefühl in der ganzen Brust begann (4. Anfall); der Kranke gab an, er habe das Gefühl, als ob ihm eiskaltes Wasser durch die Brust gegossen würde, welches Gefühl sich auch von da nach dem Rücken verbreite und das Zittern hervorbringe; die Haut des ganzen Körpers, namentlich der Stirne, war brennend heiss, der Puls 130, sehr unterdrückt. Der Anfall dauerte ¾ Stunde. Nach demselben beruhigte sich der sehr ängstliche Patient allmälig. Ganz ohne vorhergegangene Ursache zeigte sich um 12 Mitternachts hellrothes Blut im Verbande der obern Wunde; der Assistent des chirurgischen Klinikums, welcher so eben gegenwärtig war, entblösste sogleich die Wunde oberflächlich und nun quoll aus der Tiefe der obern Wunde hellrothes Blut unaufhaltsam und mit grosser Gewalt hervor. Mit der linken Faust wurde die heftig klopfende *aort. abdom.* komprimirt und mit der rechten Hand während dessen *agaricus* in die Wunde hineingestopft. Anfänglich drang das Blut unbeschränkt zu den Seiten und durch den Schwamm wieder hervor; als aber in der Geschwindigkeit die ganze Wundspalte mit grossen Stücken *agaricus* angefüllt und ganz überdeckt war, bahnte sich nur noch wenig Blut den Weg nach aussen; es wurde nun styptisches Pulver reichlich auf den Schwamm geschüttet, ein Berg lockerer Charpie darüber gehäuft und dieser durch eine Compresse und stark angezogene Heftpflasterstreifen angedrückt. Die Blutung stand völlig. Allein der Kranke war höchst erschöpft; er hatte wol über 1 ℔. Blut verloren und sah in Folge

dessen äusserst zusammengefallen aus; gegen das Ende der Blutung begann er etwas irre zu sprechen, was während des grössten Theils der Nacht sich fortsetzte; der Puls war fadenförmig geworden, und zitterte schnell und unbestimmt unter dem Finger.

Den 14. Dec. Der Tampon steht noch gut; Blut hat sich weiter nicht gezeigt. Nachdem der Kranke fast die ganze Nacht gelind delirirt, sonst aber still dagelegen hat, nur gequält von dem heftigsten Durste, ist er heute Morgen bei völliger Besinnung, liegt ruhig, doch höchst erschöpft da, der Puls ist 128, matt, etwas mühsam; die Zunge ist braun und bis zur Spitze ganz trocken. Es sind mehre Stühle *per anum* erfolgt, braun und breiig, ohne Blut, (welches vielleicht durch die Oeffnung der Kothfistel während der Blutung in den Darmkanal hatte gelangen können.) — Den ganzen Tag über lag er ruhig da, der Tampon stand ruhig und ohne Blutpuren; um 6 Uhr Abends war der Puls 140, sehr gesunken, der Athem etwas mühsam; der Kranke genoss den verlangten Bouillon mit vielem Appetit, und verschied gleich darauf um 6½ Uhr ohne Todeskampf, ohne Röcheln, mit einem tiefen Athemzuge.

Die Section wurde 40 Stunden nach dem Tode gemacht. Aeusserlich erschien das ganze linke Bein abgemagert, das rechte ödematös, doch nicht übermässig; die aneurysmatische Geschwulst hatte ihr Volum nicht verändert. Die untere Unterbindungswunde stellte eine mit laxer Granulation ausgekleidete Spalte dar, die obere war ganz angefüllt mit blutgetränktem *agaricus*. Bei Eröffnung der Bauchhöhle sah man mehre Windungen des dünnen und des dicken Darms nach dem ganzen Umkreise der obern Wunde mit dem Bauchfelle verwachsen, so dass man aus der Wunde nirgends ringsum in die freie Bauchhöhle gelangen konnte. Dagegen communicirte die Mitte der Wunde mit einer an ihren Lefzen überall angewachsenen Oeffnung im Dickdarm (*colon ascendens*), die 3—4‴ im Durchmesser halten mochte. Etwas nach hinten und aussen von dieser Stelle befand sich die *art. iliaca*, umgeben und eingehüllt von lymphatischem, zum Theil bereits aufgelöstem Coagulum. Die rechte *a. iliaca communis* war an der Grenze des unteren Drittheils von der Ligatur umfasst gewesen und von derselben bereits durchschnitten; ihre beiden Enden standen ½ Zoll von einander, das obere, von der Bifurcation der *aort. abdom.* an gerechnet, etwa 1½″ lang, enthielt in seinem Innern ein ¾″ langes Coagulum, welches zum Theil blutig, zum Theil lymphatisch war, und der inneren Arterienhaut locker adhärirte; dieser *thrombus* war an einer kleinen Stelle gegen das freie durchschnittene Ende der Arterie hin durchbrochen, und von dieser Stelle aus hatte unstreitig die Nachblutung am Tage vor dem Tode Statt gefunden. Die mittlere und innere Arterienhaut waren durchschnitten, die äussere Ar-

terienscheide dagegen nach hinten zu noch erhalten und als lockere Verbindung zwischen beiden Arterien-Enden übrig. Das peripherische Ende der Arterie war ganz umhüllt von dem oben genannten erweichten lymphatischen Coagulum, in welchem die Ligatur selbst noch locker fest sass. ½″ unterterhalb des obern Endes dieses Arterienstücks traf man auf die ganz wegsame *art. hypogast.*, die jedoch an dieser Seite bereits etwas enger erschien, als an der linken. Von der obern bis zur untern Unterbindungsstelle war ein Mittelstück der Arterie von circa 1½″ (das Ende der *a. iliac. comm.* und der Anfang der *a. iliac. ext.*) ganz isolirt, indem es sowol von oben, durch die obere, als von unten, durch die untere Ligatur abgeschnitten worden war; dieses Arterienstück war ganz unwegsam, indem es durch ein theils blutiges, theils lymphatisches Coagulum angefüllt war. Wir kommen jetzt zur unteren Unterbindungsstelle, in welcher beide Arterien-Enden etwa ½″ aus einander standen, beide gänzlich durchschnitten und von Jauche umspült waren. Vom obern Arterienende dieser Stelle bis zum *lig. Poup.* waren ungefähr ¾″. Auch dies Ende der Arterie war von Blutcoagulum ganz geschlossen. In der Gegend des *lig. Poup.* traf man bereits auf den aneurysmatischen Sack. Dieser hatte die Grösse einer Faust und mündete sich 2″ unterhalb des *lig. Poup.* mit einer grossen ovalen, ¾″ langen Oeffnung in die hintere Wand der Arterie; doch bildete das Aneurysma nach oben und unten noch hinter der Arterie einen blinden Sack, so dass sowol oben als unten ein ½″ langes platt gedrücktes Stück der Arterie auf den Sack selbst zu liegen kam; da, wo diese beiden Arterienenden sich in den Sack einmündeten, waren ihre Häute sehr verdünnt. Der *m. psoas* war durch den Sack stark nach aussen geschoben; die äusseren Bedeckungen des aneurysmatischen Sackes waren: die Haut und ihre Zelllage, sodann die sehr verdünnten und zu einem Blatte zusammengeschmolzenen Lamellen der Fascie, am äussern Rande des Sackes der plattgedrückte und in seinen Fibern aus einander getriebene *n. crural.* und sodann der Sack selbst, der an 2 Stellen schon sehr verdünnt und hier mit der Zellschichte der Haut bereits fester verwachsen war. Der ganze aneurysmatische Sack war ausgefüllt mit gallertartigem, dunklem Blutcoagulum. — Zu erwähnen sind noch in der obern Unterbindungswunde zwei beträchtliche Eitersenkungen, von welchen die eine einen Kanal nach aussen, zwischen dem *m. transvers.* und *iliac. intern.*, die andere einen Gang nach unten, an der innern Seite des *m. psoas*, bildete; und mit einer bräunlichen, schmutzigen, festsitzenden Schichte überzogen waren. Die innere Fläche der *aorta* zeigte durchweg mehr oder weniger gelbliche, etwas erhabene stellenweise Ablagerungen eines breeigen Stoffes zwischen die mittlere und innere Arterienhaut. Aber im *arc. aort.* war der Process bereits

weiter gediehen; an der konkaven Seite desselben befand sich hier eine $^3/_4$″ lange, fingerhutförmige Ausstülpung aller Arterienhäute, ganz dasselbe sah man gleich oberhalb einer der 3 halbmondförmigen Aortenklappen, nach dem Herzohre zu, und die gleich unter dieser Stelle gelegene Aortenklappe selbst bildete statt einer halbmondförmigen Membran einen förmlichen Beutel, mit seiner Mündung nach oben, zum Aortenbogen hin. Im *arc. aort.* selbst befanden sich noch drei gerunzelte Grübchen, als Anfänge zu ähnlichen fingerhutförmigen Aneurysmen. Das Herz selbst war gut beschaffen, höchstens die *chordae tendineae* in der Aortenkammer kürzer, als gewöhnlich. — Die Lungen waren blutleer und zusammengefallen, aber nicht organisch verändert. Alle Unterleibsorgane befanden sich im besten Zustande, und eben so trafen wir im Gehirne auf keine Abweichung.

Bemerkungen.

Von der Wichtigkeit dieses Falles brauche ich weiter kein Wort zu sagen; ich will nur folgende Punkte etwas weitläufiger auseinander setzen.

1) Die Entstehungsart der Aneurysma. In dieser Beziehung können wir, glaube ich, die sogenannten spontanen Aneurysmen in zwei grosse Abtheilungen theilen: erstens in solche, wo wir eine deutliche Dyskrasie der Entstehung des Aneurysma vorangehn und es begleiten sehen, wie z. B. Rheumatismus, Mercurialkrankheit; gewöhnlich findet man dabei die Concurrenz einer zweiten Ursache und zwar häufig eines unbedeutenden traumatischen Anlasses zur Bildung des Aneurysma. Wenn man bedenkt, wie häufig der Rheumatismus sich durch entzündlich-plastische Ablagerungen im Zellstoffe und in den häutigen serös-fibrösen Organen äussert, wenn man bedenkt, wie stark der Mercurialismus die Gewebe unseres Körpers zur Exulceration und anderen zerstörenden Processen prädisponirt, so wird man sich wenig wundern, warum die geringste traumatische Verletzung bei solchen dyscrasischen Individuen schon im Stande ist, die Zerreissung der entarteten Arterienhäute und folglich die Aneurysma-Bildung hervorzubringen. Zu bemerken ist dabei, dass dergleichen krankhafte Ablagerungen vorzüglich an den Bifurcationsstellen der Arterien Statt finden; daher sind die Bifurcationen der *art. carotis*, *poplitea*, *cruralis* auch am meisten der Aneurysma-Bildung ausgesetzt, besonders wird die Bildung des Aneurysma da begünstigt, wo die Bifurcationsstelle einer Arterie zwischen unnachgiebigen sehnigen Gebilden eingeschlossen liegt, wie bei der *art. poplitea.* Die zweite Art des freiwilligen Aneurysma entsteht, wie hundert andere Aeusserungen des Afterbildungsprocesses, ganz ohne deutliche Ursache; ein cachektischer *Habitus* begleitet dieselben; er ist, wie es scheint, hier noch mehr entwickelt,

als in der ersten Art, aber es ist schwer zu bestimmen, ob diese Cachexie mehr als Ursache, oder als Folge der Aneurysma-Bildung anzusehen ist; die Gesichtsfarbe, die ganze Physiognomie sind eigenthümlich und zeigen uns, dass das Leiden sich nicht in einem Arterienstamme concentrirte, sondern über das ganze Gefässystem verbreitet ist. Die Ansicht einiger neueren Pathologen und namentlich Schönlein's, dass die Aneurysmen die Carcinome der Arterien seien, hat etwas für sich; ohne die Ansichten dieses genialen Arztes über die Bildung des Coagulums in den Aneurysmen etc. vollkommen zu theilen, glaube ich, dass für die Identität des pathologischen Processes der Aneurysma-Bildung mit dem eines Afterprodukts schon die allgemein bekannten Untersuchungen von Scarpa sprechen, die fast täglich durch Leichensectionen bestätigt werden und die uns beweisen, dass der aneurysmatische Arterienstamm, oder gar das ganze Arteriensystem degenerirt ist, indem steatomatöse, atheromatöse und andere Ablagerungen zwischen der mittleren und inneren Haut Statt finden. Der Afterbildungsprocess in den Arterienhäuten, möge man ihn mit einigen französischen Pathologen als die Folge einer chronischen Arterienentzündung betrachten oder nicht, geht offenbar der Aneurysma-Bildung, und zwar besonders ausgebreitet bei dieser zweiten Art der Aneurysmen, voraus; ob er gerade mit *den bösartigen* Afterbildungsprocessen in anderen Gebilden, mit einem Carcinoma, mit einem *Fungus* zu vergleichen oder gar identisch ist, will ich dahin gestellt sein lassen; dass dergleichen Ablagerungen in den Arterienhäuten eine unüberwindliche Tendenz zum Umsichgreifen, zur Exulceration, den Carcinomen ähnlich, zeigen, können wir wol durch die Beschaffenheit und Function des arteriellen Systems erklären: aus Geweben bestehend, die nur einen geringeren Grad der Organisation besitzen, bröckelig, durch die Blutwelle fortwährend mit mehr oder weniger grosser Kraft ausgedehnt, durch Zusammenziehung und Tension der Muskeln und besonders der Aponeurosen gezerrt, gespannt, begünstigen die Arterien mehr, als andere Gebilde des Körpers die Verbreitung der zerstörenden Processe; man wird mir vielleicht einwenden, dass man häufig die grossen Arterienstämme im Heerde der brandigen Exulcerationen pulsiren sieht, ohne dass sie angegriffen werden; man wird mir vielleicht die Hunter'schen, Amussat'schen (von Villardebo) Versuche an Thieren dagegen anführen, bei welchen die Aneurysma-Bildung durch Zerstörung der Zellhaut, durch Cauterien etc. gewöhnlich misslingt; ich antworte darauf, dass eine gesunde Arterie durch den geringen Grad ihrer Organisation, durch ihre Elasticität, durch ihren zelligen Ueberzug gewiss im Stande ist, mehr als andere Gewebe des Körpers dem Einflusse der schädlichen Potenzen zu widerstehen; ist aber einmal ihre Textur entartet, so braucht diese Entartung selbst gar nicht bösartiger, zerstörender Natur zu sein, um doch rasch Zerstörung, Perforation der Arterienwände zuwege zu bringen. Einen

beweis dafür sehen wir in den Blutungen aus den Arterien der Amputationsstümpfe und aus anderen eiternden Flächen; ein chronisch entzündeter Arterienstamm wird, seitdem ihn Dupuytren so treffend mit dem Talge verglichen hat, gewiss von Keinem unterbunden; also macht eine ganz gewöhnliche, gutartige, entzündliche Ablagerung des plastischen Stoffs zwischen die Arterienhäute dieselben zur Zerstörung, zur Ruptur ganz eben so geneigt, wie die Ablagerung der heterogenen Stoffe bei der Aneurysma-Bildung, und diese Stoffe brauchen deshalb nicht gerade bösartiger, carcinomatöser, fungöser Natur zu sein.

Wenn wir jetzt von dem Gesagten eine Anwendung auf unseren Kranken machen wollen, so entsteht gleich die Frage: zu welcher Kategorie der spontanen Aneurysmen muss unser Fall gerechnet werden? Die Erscheinungen am Lebenden: — Blasebalggeräusch in der Herzgegend, nach dem Verlaufe der Aorta — und die Section zeigen uns eine tiefe Affection des arteriellen Systems: — nämlich die sehr ausgebreitete Ablagerung von einem homogenen, gelblichen, härtlichen Stoffe zwischen die inneren Arterienhäute, ohne Ossificationen, gruppenweise zerstreut in der ganzen Aorta; die schon begonnene Bildung eines fingerhutförmigen Aneurysma im *arcus aortae*, ein eigenthümliches Leiden einer Aortenklappe; — es ist durchaus keine traumatische Verletzung der Aneurysma-Bildung vorausgegangen, die Geschwulst hat sich in einer Gegend ausgebildet, die den Zerrungen und anderen schädlichen Einflüssen auf die Arterien weniger ausgesetzt ist; — das sind Gründe, die für eine ganz spontane Entwickelung des Aneurysma und für einen mehr bösartigen Charakter der Entartung sprechen; die Krankheitsgeschichte sagt uns aber auch, dass der Bildung des Aneurysma ein krankhafter Zustand der Harnwerkzeuge, nämlich Hämorrhoidalbeschwerden, eine syphilitische Affection und eine (wahrscheinlich) mercurielle Behandlung vorausgegangen sind, — geben diese Umstände nicht hinreichende Ursachen zur Bildung des Aneurysma ab? — Ohne einen gewissen Causalnexus zwischen diesen Erscheinungen und der Aneurysma-Bildung zu läugnen, glaube ich nicht, dass unsere jetzigen Kenntnisse uns gestatten, diesen Nexus auf das Genaueste nachzuweisen; ich enthalte mich daher aller weiteren Hypothesen, und bemerke nur, dass dieser, wie hundert andere Fälle von äusseren, spontanen Aneurysmen uns zeigen, dass dergleichen Kranken, das örtliche Leiden ausgenommen, noch an anderen Zufällen leiden, welche einen tieferen Ursprung offenbaren.

2) Weil ich in diesem Falle von der sogenannten aneurysmatischen Diathese schon vor der Section überzeugt war, so war die Entscheidung der Frage: ob die Unterbindung hier angezeigt sei — wol von Wichtigkeit, — um so mehr, da uns das recht verbreitete Aftergeräusch in der Herzgegend wenigstens ein Klappenleiden diagnosticiren liess. — Abge-

sehen davon, dass die Nachblutung in dergleichen Fällen gewöhnlich der Anlegung der Ligatur folgt, mussten wir noch die raschere Entwickelung des inneren aneurysmatischen Leidens und sogar die Ruptur des inneren Aneurysma befürchten, wenn dieses schon einen gewissen Grad der Entwickelung erreicht hatte. Ich glaube auch in dieser Beziehung können wir in der Praxis die Fälle folgendermassen unterscheiden: 1. die aneurysmatische Diathese, welche sich durch die Gegenwart mehrer äusserer Aneurysmen in verschiedenen Gegenden des Körpers oder durch Complication mit einem deutlich ausgebildeten innern Aneurysma charakterisirt. 2. Die aneurysmatische Diathese, die sich durch Erscheinung nur eines äussern spontanen Aneurysmas in Verbindung mit einem dyskrasischen *Habitus*, sehr ausgebreiteter Pulsation und Schwirren in den Arterienstämmen und Aftergeräuschen in der Herz- und Klappengegend offenbart. 3. Die Fälle endlich, in welchen das äussere Aneurysma bei sonst gesunden, gut gebauten Individuen ohne irgend eine traumatische Ursache entsteht. Diese können eigentlich nicht zur aneurysmatischen Diathese gerechnet werden; das Aneurysma ist zwar in diesen Fällen auch die unmittelbare Folge einer krankhaften Ablagerung zwischen die Arterienhäute, diese Ablagerung ist aber nur als ein örtlicher, krankhafter Process zu betrachten, der sich nur stellweise in den Arterienstämmen zeigt; es gibt aber freilich mehre Abstufungen zwischen dieser letzten und der zweiten Kategorie der Fälle, so dass zuweilen der Unterschied zwischen denselben verschwindet. — Die erste Reihe der Fälle gehört unbedingt zu solchen, in welchen die Operation contraindicirt ist, allenfalls mit einigen Ausnahmen, wenn man z. B. nicht genau bestimmen kann, ob man es mit einem *Aneurysma aortae* oder mit dem des *truncus anonymus* (Ligatur nach der Brasdor-Wardrop'schen Methode) zu thun hat. Die dritte Reihe kann als eine solche betrachtet werden, die fast unbedingt die Unterbindung als das radikalste Mittel verlangt. Demnach scheint es am schwierigsten zu sein, die Indication zur Aneurysma-Operation in der zweiten Abtheilung der Fälle — zu welchen auch unser 31. Fall gehört — zu stellen; und doch, wenn wir konsequent sein wollen, müssen wir gestehen, dass die Indication hier weder um ein Haar schwerer, noch leichter zu stellen ist, als bei hundert anderen wichtigen Operationen, ja die Anzeige zur Aneurysma-Operation kann sogar rationeller als zu mehren andern operativen Eingriffen fettgestellt werden, weil die statistische Wahrscheinlichkeit, die als Grundlage zur Bestimmung der Nothwendigkeit in der Unterbindung der Arterien dient, in äusseren Aneurysmen bei weitem leichter zu finden ist, als in andern chirurgischen Fällen, wo sie durch viele Nebenumstände complicirt oder verdunkelt wird. So ist von 180 Fällen, die Lisfranc in seiner *thése* (*de diverses méthodes, pour l'oblitération des artéres*, 1835) von der Aneurysma-Operation nach der Anel-Hunter'schen Methode angeführt hat, in 32 die

Nachblutung als Folge der Operation beobachtet, folglich in 1 von 6; nimmt man dazu noch andere lebensgefährliche Zufälle, die diese Operationsmethode begleiten, so ist das Verhältniss, wie 1 zu 4. Um ganz ins Reine zu kommen, bedürfen wir eigentlich noch einer statistischen Tabelle der Sterblichkeit in den Fällen der äusseren Aneurysmen, die der Natur überlassen wurden — die haben wir freilich noch nicht — wer aber mit dem Gange der Krankheit bekannt ist, der kann wol dreist behaupten, dass die sogenannte freiwillige Heilung der Aneurysmen eine der seltensten Erscheinungen in der thierischen Oeconomie ist nnd die von Hodgson angeführten Fälle dieser Art lauter pathologische Raritäten sind. — Jetzt wird uns folgendes Raisonnement zur Feststellung der operativen Indication führen: Ueberlasse ich den aneurysmatischen Kranken der Natur, so überlasse ich ihn einem sichern Tode, — es wäre die grösste Absurdität, wenn ich die seltenste Ausnahme — die freiwillige Heilung — hier voraussetzen wollte; operire ich dagegen den Kranken nach der Anel-Hunter'schen Methode, so ist der Tod nur wahrscheinlich; diese Wahrscheinlichkeit des Todes wird freilich dem Arzte nicht ganz gering erscheinen, welcher aus eigener Erfahrung weiss, was es heisst, einen Kranken von 6 oder gar von 4 verlieren; das ist aber immer noch nichts im Vergleiche mit einer sichern Aussicht zum Tode; in so weit also ist es nicht schwer, die Wahl zu treffen; nun kommt aber die verwickeltere Seite: überlässt man nämlich den Kranken der Natur, so stirbt er zwar sicher, aber in den meisten Fällen erst, nachdem eine längere Zeit verflossen ist; wenn sich kein brandiger Fleck auf der Geschwulst gezeigt hat, wenn das Aneurysma sich nicht zu übermässig rasch entwickelte, wenn endlich die Lebensart des Kranken unter ärztlicher Aufsicht modificirt werden kann, so kann es noch einige Jahre dauern, ehe es zur fatalen Katastrophe kommt; operirt man dagegen, so ist der Eintritt des Todes am wahrscheinlichsten zwischen dem 6. und 24. Tage, indem gerade um diese Zeit die Nachblutungen am häufigsten vorkommen; also von einer Seite ein sicherer, aber späterer, von der andern Seite dagegen nur wahrscheinlicher, aber auch dafür früherer Tod; bei dem sichern Tode kann das Leben noch einige Zeit gefristet werden, bei dem wahrscheinlichen Tode dagegen wird es entweder erhalten oder auch verkürzt. — Ich gestehe, es ist wol eine an und für sich nicht leichte Sache, ein Mittel zu wählen, das uns von einem sichern Tode retten kann, aber nur indem es uns zugleich der Gefahr eines andern, keineswegs unwahrscheinlichen und noch dazu rascher erfolgenden Todes aussetzt, welches uns nur Verbesserung (ich spreche nur von meiner zweiten Abtheilung der Aneurysmatischen) verspricht und keineswegs vor Recidiven des Leidens sichert. Diese Schwierigkeit verschwindet aber für mich, wenn ich bedenke, dass es mit anderen chirurgischen Operationen nicht besser

bestellt ist und indem ich Bichat's Worte: „*les opérations sont des moyens terribles, où la certitude d'une mort eloignée ne se rachete souvent que par la probabilité d'une mort plus prochaine*“ wiederhole, tröste ich mich noch mit dem Gedanken, dass auch andere menschliche Spekulationen, mit denselben Schwierigkeiten in der Wahl der Mittel verbunden, fast täglich von uns ohne weiteres Bedenken unternommen werden.

In unserem Falle schien mir die Gefahr, die mit der Ruptur des aneurysmatischen Sackes verbunden ist, viel drohender zu sein, als die, welche aus der Vergrösserung des Herz- oder Klappenleidens, die nach der Unterbindung der *art. iliaca* zu befürchten stand, erwachsen konnte; in der That! ein durchschimmender bläulicher Fleck auf der Oberfläche der Geschwulst war schon hinreichend, in uns Verdacht zu erregen, wogegen die stethoscopischen Untersuchungen, mit den geringen subjektiven Erscheinungen beim Kranken verglichen, uns keineswegs ein bedeutend fortgeschrittenes Leiden des Herzens zeigen. Die Section bestätigte auch zum grössten Theile diese Annahme; mit der eigenthümlichen organischen Veränderung der Aortenklappe und mit den kleinen fingerhutförmigen Aneurysmen der Aorta konnte der Kranke gewiss noch mehre Jahre leben; der aneurysmatische Sack dagegen zeigte sich an einigen Stellen schon verdünnt. Ich hielt also die Unterbindung der *Iliaca externa* für angezeigt, und zwar so bald als möglich; allenfalls wollte ich noch den Kranken einige Tage beobachten, um mit seinen anderen Leiden (wie Hämaturie, Unterleibsbeschwerden etc.) etwas ins Reine zu kommen. Die Hindernisse der Circulation in den Bauchorganen, welche die aneurysmatische Diathese immer mehr oder weniger begleiten, dadurch entstandene Congestionen im Venensysteme dieser Organe waren gewiss die einzigen Ursachen dieses hämorrhoidalischen Leidens, das wir bei unserem Kranken ziemlich deutlich ausgesprochen beobachten; es schien mir also eine gewisse Vorkur, in der Anwendung leicht abführender Mittel bestehend, nicht ganz unnütz zu sein.

3) In Betreff der Operation selbst hielt ich es für zweckmässig, das Manuelle der Operation in der Krankheitsgeschichte zu beschreiben; es ist nämlich noch nicht hinreichend, die verschiedenen Methoden der Ligatur an Leichen kennen zu lernen, ein angehender Wundarzt muss sich vor allen Dingen mit den verschiedenen Schwierigkeiten, die man bei der Unterbindung findet, wenigstens aus der Beschreibung der Krankheitsfälle vertraut machen. In meiner chirurgischen Anatomie der Arterien beschreibe ich genauer die verschiedenen Operationsmethoden bei der Ligatur der *art. iliaca externa*; hier will ich nur Folgendes bemerken: 1. die Arterie kann entweder *dicht oberhalb* des Poupart'schen Bandes und ohne Durchschneidung des *musc. obliq. int.* und *transvers. abdominis*, oder 2—3 Querfinger breit oberhalb dieses Bandes und mit der

Durchschneidung dieser 2 Bauchmuskeln gemacht werden; die Aponeurose des *obliq. ext.* wird in beiden Fällen durchschnitten. 2. Es ist unnütz, sich beim Aufsuchen der Arterie nach der Lage des Samenstranges (wie Einige angegeben haben) zu richten. 3. Der Vortheil der ersten Methode besteht darin, dass das *Peritoneum* gar nicht entblösst zu werden braucht, und dass die Nachtheile, die mit der Durchschneidung der Muskeln verbunden sind, (wie z. B. Blutung, Eiterbildung etc.) vermieden werden. Der Nachtheil dieser Methode ist, dass die Ligatur dabei zu nahe an 2 wichtigen Collateralästen (wie die *art. epigastrica* und *circumflexa ilei*) angelegt werden kann; um dies zu vermeiden, muss der Ursprung dieser beiden Aeste aus der *art. iliaca* genauer untersucht werden; findet man, dass sie einige Linien oberhalb des Poupart'schen Bandes entspringen, so muss die Ligatur entweder höher angelegt werden, oder diese beiden Aeste müssen mit zwei besonderen Ligaturen unterbunden werden; beides ist nicht schwer. — Ich konnte in unserem Falle nicht nach dieser Methode, die ich an Leichen einige hundert Male erprobt habe, verfahren: die Nähe des aneurysmatischen Sackes liess hier die krankhafte Veränderung der Arterienhäute vermuthen; ich hielt es also für zweckmässiger, die Ligatur so entfernt als möglich anzulegen; ich wählte daher die gewöhnliche Methode mit der Durchschneidung der Bauchmuskeln. 4. Sehr wichtig ist die Regel, die mich meine Untersuchungen der relativen Lage der Fascien zu den Arterienstämmen gelehrt haben: „die *fascia transversa* bei der Unterbindung der *art. iliaca* vor allen Dingen zu berücksichtigen.“ Ich weiss wol, dass die Operateure, die keine Anatomen sind, mir sagen werden, dass eine Operation am Lebenden und an der Leiche zwei ganz verschiedene Sachen sind, dass es am Lebenden unmöglich ist, die verschiedenen Schichten und Gewebe genau zu prüfen; alles das ist ganz richtig, wenn man die Anatomie nur nach Büchern, nach trockenen Präparaten oder auch an Cadavern, aber ohne die geringste praktische Anwendung studirt hat; was mich anbetrifft, so finde ich bei vielen Operationen durchaus keinen Unterschied, ob sie an Lebenden oder an Leichen gemacht werden, ausgenommen, dass sie an Lebenden noch leichter sind (Amputationen, Exarticulationen); viele andere Operationen werden durch Uebungen an Cadavern erleichtert; zu diesen gehören namentlich die Arterienschnitte; so ist es auch mit der Unterbindung der *art. iliaca externa.* Wer die *fascia transversa* an Leichen in ihren Verbindungen und in ihrer relativen Lage zu den Bauchmuskeln, dem *Peritoneum* und den Arterien genau und wiederholt untersucht hat, wird gewiss überzeugt sein: „dass ohne sorgfältige Trennung dieser Fascie man nie vor der Verletzung des Bauchfells bei der Unterbindung der *art. iliaca* sicher sein kann.“ Und was noch wichtiger ist, dass jede Trennung der *fascia transversa* im innern Winkel der Wunde fast unvermeidlich mit der Verletzung des Bauchfells

verbunden sein wird"; daher habe ich es mir zur unverbrüchlichen Regel gemacht: „nach der Durchschneidung der ersten Schichte der Fasern des *musc. obliq. int.* mit dem Messer in dem äussern Winkel der Wunde (ich mache einen horizontalen, mit dem Poupart'schen Bande parallel laufenden Schnitt) zu bleiben" und hier zuerst die *fascia transversa* zu entblössen: sie erscheint als ein gelbliches, mit dem *musc. transvers.* fest verbundenes (dadurch unterscheidet sie sich auch vom Bauchfelle) Blatt; immer im äussern Winkel der Wunde bleibend, fasse ich die *fascia transversa* mit 2 Pincetten, zerreisse oder durchschneide sie, indem ich die Spitze des convexen Bistouri ganz flach halte; von dieser Oeffnung aus führe ich die Hohlsonde unter die Fascie, wobei ich aber mit dieser mich näher zur Fascie halte und durch seitliche Bewegungen der Sonde die Fascie vom *Peritoneum* trenne; jetzt liegt die *fascia transversa* auf der Hohlsonde angespannt, ich durchschneide dieselbe nur bis zum mittleren Theile der Wunde; das Bauchfell kommt gleich durch den Schnitt als ein bläuliches Blatt zum Vorscheine; ich gehe jetzt mit dem Zeige- und Mittelfinger in die Wunde, spanne mit diesen 2 Fingern die in dem innern Winkel der Wunde noch nicht durchschnittenen Schichten des *musc. obliq. int.* und *transvers.* und durchschneide dieselben wieder von aussen nach innen schichtenweise, ohne die Verletzung des Bauchfells zu befürchten, das unter den Fingern geschützt liegt. Macht man die Operation anders, wird das Messer ohne Unterschied bald in dem äussern, bald in dem innern Winkel gebraucht, so kommt man in dem innern Theile der Wunde gerade auf diejenige Portion der *fascia transversa*, die mit dem sehnigen Theile des *musc. transversus* und *obliq. int.* fest verschmolzen ist; das Bauchfell ist wieder mit der *fascia transversa* hier fester verbunden, als nach aussen, näher zum *os ileum* hin; — ein Zug mit dem Messer in dieser Stelle, und der Arterienschnitt wird in eine penetrirende Bauchwunde verwandelt. — Unser Fall beweist die Richtigkeit dieser aus den Untersuchungen der Fascien an Leichen geschöpften Regeln auf das Augenscheinlichste; die ganze Operation ging so wie an einer Leiche von Statten; die *fascia transversa* war in dem äussern Winkel leicht zu unterscheiden, die Unterbindung gelang ohne weitere Hindernisse. Als ein Leiter zur Arterie kann noch eine lymphatische Drüse angeführt werden, die auf der *art. iliaca* liegt und fast nie fehlt.

4) Die Anlegung des Ligaturstäbchens. Nicht ohne Reue denke ich jetzt an die Anlegung dieses so viel versprechenden und so wenig bei der Arterienunterbindung leistenden Apparats. Mein Zweck war, die Ligatur so schnell als möglich zu entfernen, weil ich zu sehr fürchtete, noch einmal einen ähnlichen Fall, wie den 97. Fall im ersten Jahrgange (s. pag. 307.) zu erleben; die Arterienfistel mit ihren Folgen war nur

zu lebhaft in meinem Gedächtnisse; daher entschloss ich mich, die Ligatur so schnell als möglich zu entfernen; ich war mit der Wirkung dieser fremden Körper bei der temporairen Ligatur zu gut vertraut, um nicht alle Nachtheile meines Unternehmens voraussehen zu können; ich habe aber die Anwendung des Ligaturstäbchens im Gräfe'schen Klinikum zu Berlin einigemal mit ganz glücklichem Erfolge gesehen, und in dem bekannten Falle der Unterbindung des *truncus anonymus*, in welchem Gräfe auch sein Ligaturstäbchen brauchte, der aber unglücklich ablief, konnte der ungünstige Erfolg, wie ich glaube, keinesweges der Anlegung dieses Apparats zugeschrieben werden, (die Nachblutung erfolgte nämlich erst 6 Wochen nach der Operation); ich wusste auch, dass Bujalsky die Unterbindungen der grossen Arterienstämme sehr häufig mit seinem Compressorium (einer Art von *presse-artére*) ausgeführt hatte.

Die Versuche an grossen Thieren mit dem Gräfe'schen Ligaturstäbchen (z. B. mit der *Carotis*, *Cruralis* grosser Hunde und Pferde) laufen gewöhnlich ohne Weiteres glücklich ab; wir müssen uns aber in Acht nehmen, aus diesen Versuchen einen Schluss auf unsere Operationen an aneurysmatischen Kranken zu machen; die krankhafte, entartete Arterie reagirt ganz anders auf die Wirkung eines fremden Körpers, als eine gesunde; alles daher, was man vom Nutzen der temporairen Ligatur, sich auf die Vivisectionen stützend, gesagt hat, ist nur relativ richtig; die *temporaire* Ligatur ist ein schönes Ideal; in dem Augenblicke, da wir es erreicht zu haben glauben, zeigt die traurige Wirklichkeit uns, wie unermesslich weit es noch von uns entfernt ist! Dessenungeachtet sind die Annalen der Kunst hier noch nicht geschlossen; die temporaire Ligatur verdient noch eine weitere Prüfung. Meiner Ansicht nach sind wir so weit gekommen, um sagen zu können: „das Ideal der temporairen Ligatur wird nur dann erreicht, wenn die innere und mittlere Arterienhaut (die gewöhnlich durchschnitten sind) zur Verwachsung gebracht werden, ohne dass die äussere Zellhaut der Arterie gequetscht, exulcerirt oder mortificirt wird."

Ich habe noch vor Kurzem einige Versuche an den Carotiden von Pferden und grossen Hunden mit dem Gräfe'schen Ligaturstäbchen unternommen und habe einen andern Nachtheil von ihm bemerkt, den auch gewiss alle Instrumente dieser Art theilen (die Abbildung wird es deutlicher machen); schraubt man nämlich das Ligaturstäbchen so lange, bis die Ligatur den Arterienstamm genau umschliesst und die mittlere und innere Arterienhaut zerreissen, so geschieht Folgendes. 1) Das mit der Oeffnung versehene untere Ende des Instruments wird durch die Spannung der Ligatur oder durch die Wirkung der Schraube in die äussere Zellhaut der Arterie hineingedrückt und untersucht man die unterbundene Arterie drei Tage oder später nach der Unterbindung, so findet man häu-

fig (vielleicht immer) einen schwarzen Fleck auf der Oberfläche der Zellhaut, gerade der Stelle entsprechend, wo das Ligaturstäbchen lag. Diese Erscheinung, die ich zweimal nach der Unterbindung der *Carotis* eines grossen Hundes mit dem Gräfe'schen Ligaturstäbchen (nach der letzten Modifikation) gesehen habe, beweist offenbar, wie gross der Grad der Quetschung oder des Druckes ist; an Thieren, wo die Plastik sehr rege ist, wird die Nachblutung, die unvermeidlich der Abstossung dieses brandigen Fleckes folgen müsste, durch eine vollkommene Bildung des äusseren lymphatischen Coagulums verhütet; bei aneurysmatischen Kranken aber steht, in den meisten Fällen wenigstens, eine so günstige Wirkung des plastischen Processes gar nicht zu erwarten. 2) Schraubt man das Ligaturstäbchen, nach Zerreissung der mittlern und innern Arterienhaut, noch stärker, so geschehen zwei merkwürdige Veränderungen; erstens: beide Enden der zerrissenen mittlern und innern Arterienhaut stülpen sich in die Arterienhöhle hinein, ganz so wie bei der Torsion, die mit dem sogenannten *refoulement* (nach Amussat) verbunden ist; zweitens: die äussere Zellhaut der Arterie, die der Zerreissung widersteht, wird durch die Spannung der Ligatur in die Oeffnung des Ligaturstäbchens hineingezogen und in dieser eingeklemmt; dies geschieht namentlich dann, wenn die Oeffnung des Ligaturstäbchens etwas grösser ist. — Die Abbildung (s. den Atlas) zeigt uns eine auf diese Weise unterbundene *Carotis* eines Hundes. Man wird mir vielleicht einwenden, dass diesen beiden merkwürdigen Erscheinungen leicht vorgebeugt werden könne, wenn man die Schraube des Ligaturstäbchens nur mässig wirken lässt; so viel ich aber an Thieren erfahren habe, lässt sich die Wirkung der Schraube gar nicht so leicht reguliren; wenn man glaubt, dass die Wirkung der Ligatur bei Anlegung des Ligaturstäbchens sich nur auf die Compression der Arterie, auf Plattmachen der Arterienhäute beschränkt, so irrt man sehr; die Ligatur schneidet hier eben so die mittlere und innere Arterienhaut durch; das eigenthümliche Krachen derselben fühlt man deutlich bei der Wirkung der Schraube und was die Hauptsache ist, das ist auch das einzige sichere Zeichen, dass die Arterienhöhle vollkommen verschlossen ist; denn das Aufhören der Pulsation unterhalb des Ligaturstäbchens kann auch bei nicht vollkommener Verschliessung des Arterienkanales geschehen. — davon habe ich mich hinlänglich bei der Unterbindung der *aorta abdom.* mit dem Ligaturstäbchen an Thieren überzeugt; verlässt man sich also auf dieses Zeichen (auf das Verschwinden der Pulsation), so setzt man sich den grössten Gefahren der Nachblutung aus, indem die Ligatur auf diese Weise einigermaassen in die sogenannte *ligature d'attente* verwandelt wird, deren Anlegung, aus hinreichend bekannten Gründen, fast immer Nachblutung zur Folge hat. — Ich erlaube mir dabei, noch eine Frage aufzuwerfen, die ich noch nicht hinreichend beantworten kann. Kann man nicht aus den

Veränderungen der Arterie bei der Anlegung des Ligaturstäbchens, die ich unter 2) beschrieben habe, eine nützliche Anwendung für die Arterienunterbindungen machen? — Was ist hier eigentlich die ganze Veränderung der unterbundenen Arterie anders, als eine Art von Torsion mit Umstülpung der zerrissenen mittlern und innern Arterienhaut? Der Verwachsungsprocess bei der Torsion aber ist, wie es scheint, vollkommener, geht nicht so leicht in den Exulcerationsprocess über, wie es bei der Ligatur der Fall ist, so dass, wenn man die Torsion bei Aneurysmen, folglich bei unverletzter Continuität der Arterie anwenden könnte, sie bestimmt in mancher Beziehung der Ligatur vorzuziehen sein würde, und namentlich, weil die Gegenwart eines fremden Körpers (der Ursache der ganzen Exulceration) zur Verschliessung der Arterie bei der Torsion gar nicht nöthig ist. — Kann nicht diese Wirkung des Ligaturstäbchens, die ich so zufällig entdeckt habe, natürlich auf eine gewisse Art modificirt, sowol die erwähnten Vortheile der Torsion, als die der gewöhnlichen Ligatur der Arterien in der Behandlung der Aneurysmen ersetzen? Was mir besonders bei der Untersuchung der *a. Carotis*, die mit dem Ligaturstäbchen unterbunden wurde, auffiel, war, dass die äussere Zellhaut, nachdem sie, zusammengefaltet, in der Oeffnung des Ligaturstäbchens 3 Tage lang eingeklemmt lag, doch ihr normales Ansehen beibehalten hatte und keine Spur von Brand oder von Exulceration zeigte. Vielleicht können einige Drehungen mit dem Ligaturstäbchen eine wirkliche Torsion der Arterie, ohne dass man dieselbe zu durchschneiden braucht, bewirken; vielleicht ist die Anlegung des Stäbchens auf diese Weise, indem man mit Fleiss eine solche Umstülpung der zerrissenen Arterienhäute zu bewirken sucht, vortheilhafter, als die gewöhnliche Art der Anlegung; dass die Obliteration des Arterienstammes bei einer solchen Umstülpung viel schneller geschehen und folglich auch die Entfernung des Instruments zeitiger gestatten könne, ist mir mehr als wahrscheinlich. Kurz, ich überlasse die Entscheidung dieser wichtigen Frage der Zeit und der Erfahrung. — Wie wirkte das Ligaturstäbchen in unserem Falle? Ich glaube, unstreitig so, wie ich es unter 1) angegeben habe; die Zerreissung der mittlern und innern Arterienhaut und ein partieller Brand der Zellhaut, der Stelle entsprechend, wo das Stäbchen mit der äussern Oberfläche der Arterie in Berührung war, ferner die Exulceration und die Blutung nach der Entfernung der *Eschara* zusammen mit dem Ligaturstäbchen — das waren die Folgen, welche die Anlegung dieses Instruments in unserem Falle begleiteten.

5) Die Ligatur der *art. iliaca communis*. War eine hinreichende Indication zu dieser Ligatur in unserem Falle? War es nicht möglich, durch Tamponade, Druck, durch Erweiterung der Wunde und eine neue Unterbindung in der alten Stelle die Blutung zum Stillstande zu bringen? Ich antworte darauf: der Strom des Bluts war zu stark, die Wunde füllte

sich beständig mit dem arteriellen Blute, der Patient gehörte zu den schwachen, kachektischen Subjekten, die Anlegung des Drucks in dieser Gegend ist für den Kranken selten erträglich — alles das sprach hinreichend gegen einen Versuch mit dem Drucke; ausgenommen den verzweifelten Fall von Guattani, in welchem die Blutung durch eine direkte Compression, nach der Eröffnung eines *Aneurysma inguinale* (nach Antyllus Methode), gestillt wurde, kenne ich keinen, dem es gelungen ist, so leicht die Hämorrhagie aus der aneurysmatischen *art. iliaca* zu bekämpfen. Dupuytren's glücklicher Fall (s. *Leçons orales.* T. 4. pag. 546.), in welchem eine wiederholte Blutung nach der Unterbindung der *art. iliac. ext.* durch einen Druckapparat zum Stillstande gebracht wurde, gehört nicht zu derselben Kategorie, wie der unsere; die Quelle der Blutung in Dupuytren's Falle war das untere Ende der Arterie und höchst wahrscheinlich die zwischen der Ligatur und dem *Aneurysma* entspringende *Epigastrica*; dagegen kam in unserem Falle das Blut offenbar aus dem Herzende, es quoll mit einer bedeutenden Kraft, so dass die Wunde gleich voll war und nur eine starke Compression oberhalb der Wunde die Blutung zum Stillstande brachte. Weil aus den erwähnten Gründen die Wirksamkeit der Compression mir nur höchst zweideutig zu sein schien, weil sie auch in Dupuytren's Falle vom Kranken kaum ertragen wurde und Anlass zur Bildung eines grossen Abscesses und fast gänzlicher Erschöpfung des Kranken gab, so standen mir nur zwei Mittel zu Gebote: die Unterbindung der blutenden Arterie oder die Ligatur der *a. iliaca communis*; die neuere Chirurgie hat uns aber gelehrt, was es heisst, eine entzündete oder mit Granulationen bedeckte Arterie zu unterbinden; das mürbe Arteriengewebe zerreisst unter der Ligatur, und ich kenne keinen einzigen Fall, wo eine solche Unterbindung ohne neue Blutung abgelaufen wäre; eine interessante Beobachtung von einem *Aneurysma popliteum*, die von unserem Prof. Dr. Walter in Gräfe's Journal der Chirurgie beschrieben wurde, macht allenfalls eine glückliche Ausnahme von dieser Regel; aber auch in diesem Falle geschah die Ligatur der *art. Cruralis* in der blutenden Stelle selbst (nachdem sie schon einmal wegen des *Aneurysma popliteum* unterbunden wurde) erst dann, als der grösste Theil der Wunde schon vernarbt und nachdem der Impuls des Bluts durch die vorausgeschickte Unterbindung der *art. iliaca externa* bedeutend geschwächt war. — Ich hielt also die Ligatur der *iliaca communis* für das einzige sichere hämostatische Mittel in unserem Falle; ich wollte nicht lange zögern, weil bekanntlich alle Blutungen, wenn sie sich einigemal wiederholt haben, viel schwieriger zu stillen sind (in Folge einer wässrigen Beschaffenheit des Bluts), und der Kräftevorrath bei unserem Kranken war auch wahrlich nicht von der Art, um einige Wiederholungen der Blutung aushalten zu können. — Ich entschloss mich also ohne Zeitverlust zur Unterbindung der *a. iliaca communis*; die Folgen

dieser Operation schienen mir in unserem Falle nicht so gefährlich zu sein, wie in anderen frischen Fällen; die Anastomosen waren nach der ersten Unterbindung schon hinreichend entwickelt, dafür sprach der gute Zustand der kranken Extremität; das Gleichgewicht in der Gesammtcirculation war hinreichend regulirt; freilich sah ich auch recht gut die Schwierigkeiten in der Ausführung ein; und Jeder, der sich in meine Lage versetzt, wird sie gewiss für schwierig halten; ein Gehilfe musste die *a. iliaca* gleich oberhalb der Wunde auf das Genaueste comprimiren, — sonst konnte der Kranke, wenn man nach der Kraft des Blutstromes urtheilt, unter den Händen verbluten; ich stellte mich, um den Gehilfen (der vor dem Kranken stand) nicht zu hindern, mit dem Rücken gegen den Kranken (er lag im Bette); der Schnitt, der 3 Querfinger breit oberhalb des ersten und parallel mit ihm gemacht wurde, fiel zu nahe an den äussern Rand des *musc. rectus*, so dass dieser im innern Rande der Wunde entblösst lag; die Durchschneidung der Aponeurose des *m. transversus*, die, um die Verletzung des Bauchfells zu vermeiden, sehr vorsichtig geführt wurde, bildete die Hauptschwierigkeit bei dem Schnitte; so weit übrigens ging noch Alles nach Wunsch; ich fing an das entblösste *Peritonaeum* mit dem Finger zu trennen; das geschah auch ziemlich leicht bis zu der Stelle, wo der erste Schnitt zur Unterbindung der *art. iliaca ext.* gemacht war; ich sah voraus, dass die seröse Membran, in Folge der ersten Operation mit plastischen Exsudaten bedeckt, mit den benachbarten Theilen verschmolzen, mürbe, sich kaum ohne Zerreissung von denselben trennen lassen würde; das geschah auch; trotz dem, dass ich auf das vorsichtigste zu Werke ging, lag mein Zeigefinger jetzt in der Bauchhöle; ein Stückchen *Omentum* fiel vor und mir blieb nichts weiter übrig, als die Ligatur durch die Peritonealhöhle an der Arterie anzulegen; ich fühlte deutlich die Pulsation der Arterie, die Därme bildeten kein Hinderniss; jetzt trat wieder eine neue Schwierigkeit ein; nachdem schon die Arterie mit dem Finger isolirt und die Deschamps'sche Aneurysmanadel unter die Arterie geführt war, fiel es ungemein schwer, die Ligatur aus der Oese der Nadel auszuziehen; ich kann nicht umhin, hier zu bemerken, wie die Vivisectionen in dieser Beziehung nützlich sind; bei der Ligatur der *Aorta abdominalis* an Thieren traf ich gewöhnlich ganz dieselben Schwierigkeiten und zur Beseitigung derselben machte ich gewöhnlich ein Knötchen am Ende der Ligatur, welches in der Oese der Nadel lag; auf diese Weise konnte ich immer leichter dasselbe finden, es mit den Nägeln des Zeigefingers und Daumens fassen und herausziehen; in der Eile hatte ich diese kleinen Cautelen vergessen, die schon untergeführte Nadel wollte ich nicht wieder herausziehen und es gelang mir endlich mit der grössten Mühe, den Faden zu fassen. Ueberhaupt haben meine Versuche an Leichen und an Thieren mich gelehrt, dass nicht das Unterführen des Ha-

kens unter die Arterie, sondern gerade das Fassen der Ligatur bei tiefliegenden Stämmen die Hauptschwierigkeit bildet; und in der That! bedenkt man nur, dass die Ligaturschlinge in der Oese des Hakens, wenn derselbe schon hinter der Arterie geführt liegt, straff angespannt, mit zerrissenem Zellgewebe umwickelt, feucht ist, so wird man sich nicht wundern, dass die Ausführung dieses Operationsaktes so schwer ist, besonders wenn man noch hinzusetzt, dass in tiefliegenden, grossen Arterienstämmen kaum die Spitze des untergeführten Hakens mit dem untersuchenden Finger in Berührung kommt. Ob alle diese Schwierigkeiten durch die Desault'sche und andere nach denselben Grundsätzen konstruirte aneurysmatische Nadeln (wie die Arendt'sche etc.) beseitigt werden können? — Mehre Nachtheile sind mit dem Gebrauche von dergleichen Instrumenten verbunden: besonders bei Unterbindung der Beckenarterien: 1) der untere Bogen der Scheide der Desault'schen Nadel ist zu flach, zu klein, dem Instrumente muss man eine sehr schräge Richtung geben, um seine Spitze unter die Arterie zu führen, was bei Arterien des Beckens sehr schwer ist. 2) Die Feder kommt nicht so leicht aus der Scheide heraus; ist sie nämlich etwas schwach, so überwindet sie nicht den Widerstand, den der Zellstoff der Arterienscheide leistet; ist sie zu stark, so springt sie zwar aus der Scheide heraus, aber sie krümmt sich auch sogleich und wird von den benachbarten Theilen leicht verborgen. 3) Das Ende der Feder kann leicht verbogen oder abgebrochen werden, wie das auch einmal bei der Unterbindung der *a. Subclavia* geschehen ist. 4) Endlich wenn auch die Feder mit der Ligatur aus der Scheide herausgekommen ist, so ist es immer noch nicht leicht, bei tiefliegenden Arterien die Ligatur aus der Oese der Feder zu befreien. — Weil ich von einem andern Prinzipe ausgehe, und mir die Erfahrung gezeigt hat, dass die Hauptschwierigkeit *in dem Aufsuchen und Befreien der Ligatur aus der Oese der aneurysmatischen Nadel* besteht, so liess ich mir folgende Nadel verfertigen, die ich später an Leichen und Thieren erprobt habe; sie besteht: 1. aus einer Scheide, die eben so wie in der Desault'schen und Arendt'schen bogenförmig ist, aber einen grössern Bogen bildet und mit einem hölzernen, in der Mitte durchbohrten Hefte versehen ist — das ich für unentbehrlich halte, es muss gehörig lang und stark sein, — weil man mit der Nadel hebelförmig wirkt (die Arendt'sche hat ein solches Heft nicht). 2. Die Spitze dieser Scheide ist zum Abnehmen eingerichtet; sie ist nämlich ½ Zoll lang und lässt sich auf den übrigen Theil der Scheide ganz einfach aufschieben, wie der Deckel einer Nadeldose, so dass sie mit 2 Fingern gefasst, leicht entfernt werden kann. Die Spitze ist mit einer Oeffnung und einer Furche versehen, so dass der Faden an dieselbe befestigt werden kann. 3. Eine schwache, dünne Feder, die in der Scheide einen gehörigen Raum findet, und am obern Ende mit einem Knopfe versehen ist, dient da-

zu, um die bewegliche Spitze der Scheide, sobald es nöthig ist, leicht hervorzustossen; diese Feder braucht nicht immer angewandt zu werden. — Die Art, wie dieses Instrument angewandt wird, ist einfach: Zuerst befestigt man den seidenen Faden an die Spitze der Scheide, zieht dann den Faden durch den Kanal der Scheide, bis endlich ein Ende durch die Oeffnung des Nadelhefts zum Vorschein kommt; jetzt bringt man die Spitze mit der Scheide in Verbindung und nun liegt die Ligatur ganz in dem Instrumente eingeschlossen; ein Ende derselben hängt aus der Oeffnung des Hefts heraus; die Spitze sitzt fest, besonders wenn die Ligatur noch angespannt wird; jetzt bringt man die Nadel auf die gewöhnliche Weise unter die Arterie, mit dem Daumen und Zeigefinger der andern Hand sucht man die Spitze zu fassen, was nicht schwer ist, weil sie dazu gehörig lang ist; wer dicke und kurze Finger hat, kann die Pincette oder Kornzange dazu brauchen; gelingt auch das nicht, so kann man die Feder brauchen, die man durch die Oeffnung des Hefts in die Scheide hineinbringt; ein leichter Druck auf diese Feder ist schon hinreichend, die Spitze beweglich zu machen; der Zweck der Feder in unserem Instrumente ist also nur, die Verbindung der Spitze mit der Scheide loser zu machen. Ist die Spitze gefasst und hervorgezogen, so braucht man nur die Scheide herauszuziehen und die Ligatur liegt unter der Arterie. Die Abbildung wird den Gebrauch dieses einfachen Apparats noch deutlicher machen. — Ich kehre zu unserem Falle zurück. Ich gestehe offenherzig, nach der Anlegung der Ligatur war ich noch nicht vollkommen überzeugt ob ich die *art. iliaca communis* selbst unterbunden hatte, und wie sollte ich das wissen? Die Blutung stand augenblicklich nach der Unterbindung, aber konnte nicht dasselbe geschehn nach der Unterbindung der *a. iliaca externa* gleich unterhalb der *a. Hypogastrica?* Die hohe Stelle des Schnitts bewies auch gar nichts; ich musste mit meinen Fingern etwas hinabsteigen, um das *Peritoneum* zu trennen und die Unterbindungsstelle der Arterie entsprach nicht genau der äusseren Wunde. Die Bifurcationsstelle der Arterie konnte ich mit dem Finger nicht unterscheiden und ich hatte keine Zeit, mich genau zu orientiren. Aufrichtig gesagt, ich zweifle auch, ob in andern Fällen die Bifurcation der Arterie — als einzig sicheres Zeichen — überall deutlich untersucht werden konnte; besonders ist mir der glückliche Fall von Val. Mott in dieser Beziehung mehr als verdächtig; er machte seinen Schnitt parallel mit dem Poupart'schen Bande und nur ½ Zoll von demselben nach oben entfernt; ich weiss wol, dass er die Arterie bis zum *Promont. oss. sacri* mit dem Finger verfolgte; das ist aber für mich kein sicheres Zeichen; ein Theil der *synostosis sacro-iliaca* kann auch dafür gehalten werden und ausserdem ist die Lage der Theilungsstelle der *Aorta* verschieden; er erwähnt in der Beschreibung nicht, ob er die Bifurcationsstelle genau fühlte; ich weiss auch nicht, ob Prof. Salomon, der

uns, soviel mir bekannt, noch keine genaue Beschreibung von seinem Falle geliefert hat, ganz sicher ist, die *a. iliaca communis* unterbunden zu haben, und wodurch? Sein Kranker, wie ich höre, ist später in einem andern Hospitale und in Folge einer andern Krankheit gestorben; die Resultate der Section (ob sie gemacht wurde?) sind mir auch unbekannt. Kurz und gut, vor dem Tode meines Kranken war ich nicht sicher, ob ich die *a. iliaca primitiva* oder die *iliaca externa* dicht unter der *a. hypogastrica* unterbunden hatte. In beiden Fällen konnte der Erfolg nur höchst unsicher sein; nach der Ligatur der *art. iliaca communis* musste ich das Recidiv der Blutung in Folge des Collateralkreislaufes durch die Anastomosen der *a. hypogastrica*, nach der Ligatur der *art. iliaca externa* wiederum Blutung in Folge eines Mangels des Verwachsungsprocesses (weil die Ligatur dicht unterhalb der *a. hypogastrica* angelegt werden musste) befürchten. — Die Blutung kam auch wirklich, aber viel später, nachdem eine Reihe von unvorhergesehenen Leiden den Kranken erschöpft hatte; die Blutung kam aber aus der neu unterbundenen Stelle und das kann nur durch eine krankhafte Beschaffenheit der Arterienhäute erklärt werden (s. den Sectionsbericht).

Der Schnitt, den ich zur Unterbindung der *art. iliaca primitiva* gemacht habe, verdient auch eine besondere Erwähnung; nothgedrungen wählte ich die oben erwähnte Stelle und Richtung, aber wenn ich eine freie Wahl hätte, so würde ich nie die Methode von V. Mott befolgen; ich weiss wahrlich nicht, warum dieser ausgezeichnete Wundarzt seinen Schnitt so nahe am Poupart'schen Bande (½ Zoll über demselben) macht.

6) Die Verletzung des Bauchfells. In einem Briefe macht V. Mott die Bemerkung, dass in 6 von ihm gemachten Unterbindungen der *art. iliaca externa* ihm noch nie die Verletzung des *Peritoneums* vorgekommen ist; dieses schreibt er seiner Methode, das Bauchfell von der Seite des *annulus inguinalis internus* aus zu entblössen und zu trennen, zu; aus anatomischen Gründen, die ich schon oben erwähnt habe, kann ich dieses Verfahren nicht empfehlen; die Regeln, die ich oben angegeben habe und die auf dem Bau und der Lage der *fascia transversa* basirt sind, halte ich für die zweckmässigsten; bei den Uebungen an Leichen unter meiner Leitung ist es noch nie vorgekommen, dass die Studirenden das Bauchfell verletzt haben, sobald sie die Oeffnung in der *fascia transversa* im äussern Wundwinkel machten; bei der Unterbindung der *art. iliaca externa* in unserem Falle war ich eben so vor der Verletzung des Bauchfells gesichert, wie bei den Uebungen an Leichen; dagegen kann ich die Verletzung des Bauchfells bei der zweiten Operation, bei der Unterbindung der *art. iliaca communis*, nur dem Umstande zuschreiben, dass die seröse Membran durch Entzündung mürbe geworden und mit den be-

nachbarten Theilen verwachsen war; dafür spricht auch offenbar die Stelle, wo der Riss geschehen war; ein solches Unglück ist auch vor Kurzem dem V. Mott bei seiner letzten Unterbindung der *art. iliaca interna* (*hypogastrica*) passirt; er schreibt es den unvorsichtigen Bewegungen des sehr unruhigen Kranken bei der Operation zu; auffallend ist es, dass sowol in meinem, als in diesem Mott'schen Falle durchaus keine *Peritonitis* erfolgte; während der ganzen Zeit klagte mein Kranker trotz dem, dass die Wunde gar nicht zur Verwachsung kam, über keine bedeutende Schmerzen bei der Berührung des Bauches, so dass ich die antiphlogistische Methode (Blutegel und einige Gran Calomel) mehr, um die Entwickelung der gefürchteten Entzündung zu verhüten, verordnet habe; die Section zeigte uns auch, die begränzte, örtliche, der äussern Wunde entsprechende Verwachsung des Bauchfells mit dem Darme ausgenommen, durchaus keine Spur der *Peritonitis* oder der *Enteritis*. So macht sich die egoistische Kraft des Organismus über unsere kläglichen Spekulationen lustig; wo kann man sich mehr günstige Ursachen zur Entwickelung der Bauchfellsentzündung denken, als in unserem Falle? Zwei Bauchwunden, von denen die eine penetrirend, die andere mit Entblössung des Bauchfells verbunden, das wiederholte Einbringen der Finger, der Instrumente in die Bauchhöhle, die Gegenwart eines fremden Körpers (die Ligatur) in der Bauchhöhle, indem sie in einer beständigen Berührung mit den Darmschlingen war, ferner der Brand der äussern Wunde, der sich bis zum Darme verbreitete, ein dyskrasisches Individuum — alle schädliche Potenzen concentrirten sich, so zu sagen, bei einem Individuum, um die Entzündung zu erregen, und doch unterliegt es einem anderen Leiden, das am wenigsten zu befürchten stand, ich meine

7) dem Brande der Wunde und des Dickdarms. Wo sind die Ursachen dieses Brandes zu suchen? Er ging von aussen nach innen, verbreitete sich nur langsam, endete mit der Perforation des Dickdarms und hatte sich selbst dadurch Grenzen gesetzt. Wie der Darm vom Brande angegriffen wurde, ist wol nicht schwer zu erklären. Es war gerade ein Theil des Colon dicht am *Coecum*, er legte sich nach der Operation hinter die Wunde, es bildeten sich Verwachsungen zwischen ihm und dem Bauchfelle (s. die Abbildungen), die auch wahrscheinlich die weitere Verbreitung des Brandes verhinderten. Vielleicht können folgende 2 Umstände eine so unerwartete Entwickelung des Brandes in der Bauchwunde erklären: 1. zu derselben Zeit, als dieser Patient in dem klinischen Saale lag, hatten wir noch zwei Kranke, einen mit einem Congestionsabscesse in Folge einer Spondylarthrocace, den andern mit *Phlebitis suppuratoria* in Folge einer complicirten Fraktur; sie verpesteten die Luft und kurze Zeit darauf zeigten die eiternden Wunden bei dreien anderen Kranken ein schlechtes, brandiges Ansehen (bei dem Revisor mit *fungus articuli*,

bei einem 60jährigen nach Exstirpation eines Lipoms und bei einem dritten mit einem *bubo syphiliticus inguinalis*); unser aneurysmatische Kranke war freilich der erste, bei dem die Wunde brandig wurde; der traumatische Eingriff war auch stärker bei ihm, als bei den anderen, und 2. ein Umstand, der hier noch der Berücksichtigung werth erscheint, das ist der Einfluss der ersten Unterbindung auf den Zustand der weichen Gebilde, aus welchen die vordere Bauchwand zusammengesetzt ist; der Kreislauf in den Aesten der *art. epigastrica* und *circumflexa ilei*, die sich in der vordern Bauchwand verbreiten, wird durch Unterbindung der *a. iliaca externa* (weil die Ligatur oberhalb dieser Aeste zu liegen kommt) mehr oder weniger unterdrückt; durch eine neue Unterbindung der *a. iliaca communis* wird die Störung des Kreislaufs in den Capillargefässen dieser Arterien und folglich in der vordern Bauchwand noch stärker, und so kann es sein, dass der traumatische Eingriff in diesem geschwächten Boden mehr zur Entwickelung eines zerstörenden, als eines plastischen Processes diente.

8) Der Zustand der unteren Extremität nach der Unterbindung der *art. iliaca communis* war sehr befriedigend während der ganzen Zeit von der Unterbindung bis zum Tode; ein leichtes Gefühl von Taubwerden, ein leichtes Oedem ausgenommen, war sonst nichts Abnormes in den unteren Extremitäten zu bemerken. — Ich hörte noch vor Kurzem, dass ein sonst erfahrener Wundarzt an der Herstellung des Collateralkreislaufs nach der Unterbindung der *a. iliaca communis* zweifelte; für solche Zweifler erzähle ich hier folgende merkwürdige Thatsachen, die ich bei meinen Versuchen an Thieren gesehen habe. Um einen richtigen Begriff von den verschiedenen Aeusserungen des Collateralkreislaufs zu haben, muss man denselben nach der Unterbindung der *Aorta abdom.* besonders an grösseren Thieren studiren: 1) legt man eine Ligatur mit einem Ligaturstäbchen um die *Aorta abdominalis*, so kann man willkührlich die Lähmung der hinteren Extremitäten bewirken, wenn man die Ligaturschlinge so stark zusammenzieht, dass die Pulsation in dem unterhalb der Ligatur liegenden Theile der *Aorta* vollkommen aufhört; das Thier, wenn man es aufzustehn zwingt, schleppt die hinteren Füsse nach; lösst man die Ligatur vermöge des Stäbchens allmälig, so fängt auch das Thier allmälig an aufzustehen. 2) Entblösst man an einem Hunde die *art. Cruralis*, führt man die Ligatur mit dem Stäbchen unter die *Aorta abdominalis*, ohne sie zusammenzuschnüren, macht man einen Einstich in die *Cruralis*, um einen Begriff von der Stärke der Blutung aus derselben zu haben, und schnürt man jetzt plötzlich die *Aorta* zusammen, so wird man bemerken, dass die Blutung aus der *art. Cruralis* gleich aufhört, nach 1½ oder 2 Minuten kommt sie aber wieder zum Vorschein, und zwar zuerst tropfenweise (am besten schneide man jetzt die Hälfte der *art. Cruralis*

quer durch), nachher einen kleinen Bogen bildend. 3) Die Durchschneidung der vordern Bauchwand, folglich die Zerstörung der Anastomosen der *a. mammaria interna* und der *epigastrica* hat keinen Einfluss auf diese Blutung aus der *art. cruralis*; die Hauptanastomosen also, die zur Wiederherstellung des Collateralkreislaufs nach der Ligatur der *Aorta abdominalis* dienen, müssen zum Theil in der Bauchhöhle selbst (in den darin enthaltenen Eingeweiden), zum Theil in der hinteren Wand derselben ihren Sitz haben; die Aeste der Lumbalarterien und die Verbindungen der *art. mesaraïcae* müssen demnach die Hauptagenten des Collateralkreislaufs nach der Unterbindung der *Aorta* sein. 4) Die Blutung aus der *a. cruralis* nach der Unterbindung der *Aorta* erreicht nicht denselben Grad der Stärke, wie vor der Unterbindung; die feine Blutwelle, die aus der Oeffnung in der *a. Cruralis* fliesst, hört nach einigen Minuten allmälig auf, indem diese Oeffnung mit Blutcoagulum verschlossen wird (was nicht so schnell vor der Unterbindung der *Aorta* geschieht); man braucht aber nur einen Stich in die *art. Cruralis* etwas höher zu machen, um den Blutfluss wieder herzustellen. 5) Die hinteren Extremitäten des Thiers sind dabei gewöhnlich unempfindlich und kühl, man kann sie schneiden ohne Schmerzen für das Thier, und die Wunden bluten entweder gar nicht oder äusserst wenig, so dass die durchschnittenen Muskeln z. B. ganz trocken bleiben, ihre Contractilität ist aber nicht erschöpft, sie ziehen sich nach der Durchschneidung und Reizung kräftig zusammen. 6) Die Hauptanastomosen sind, wie gesagt, keinesweges die Verbindungen zwischen der *a. epigastrica* und *mammaria interna*, sondern die Lumbaläste; sogar die *mesaraïcae* scheinen bei Thieren noch keinen wichtigen Einfluss auf den Collateralkreislauf zu haben. Unterbindet man bei einem grossen Hunde die *Aorta abdominalis* ungefähr 2 Zoll oberhalb der Bifurcationsstelle, durchschneidet man die vordere Bauchwand und macht man einen Einstich in die *Aorta* dicht unter der Ligatur, nicht später als 3 Minuten nach der Unterbindung, so findet man schon das Blut stromweise fliessen; man bemerkt alsdann auch deutlich den Ursprung der Lumbaläste dicht unterhalb der Ligatur; der Blutstrom dauert fort, wenn man noch eine zweite Ligatur an die *Aorta* anlegt, und zwar gleich unterhalb eines Lumbalastes, so dass dieser zwischen 2 Ligaturen zu liegen kommt. 7) Der unter der Ligatur liegende Theil der *Aorta* pulsirt nicht, erscheint collabirt, eben so die Cruralarterie und doch dauert die Circulation des Blutes, wenn auch geschwächt, in derselben fort. — 8) Die Lähmung der hinteren Extremitäten, obgleich eine gewöhnliche Folge der Ligatur der *Aorta*, kommt doch in den verschiedensten Graden vor. Die *Paresis* der Blase und des Mastdarms sind auch Erscheinungen, die nicht selten bemerkt werden. — 9) Grosse Thiere überleben die Operation nur selten; die Section zeigt nur Ueberfüllung des Herzens und der Respirationsorgane mit

Blut; Respirationsbeschwerden und das Geschrei des Thieres gleich nach der Zusammenziehung der Ligatur beweisen auch, dass die Ursache des Todes im aufgehobenen Gleichgewichte der Circulation und in Wallungen des Bluts in den Centralorganen liege. Kleinere Thiere dagegen vertragen die Operation viel besser; an einigen Katzen und kleinen Hunden habe ich keine Paralyse der hinteren Extremitäten beobachtet, sie sprangen vom Operationstische bisweilen selbst ohne weitere Beschwerden. Ein verschiedenes Verhältniss der Capacität des Stammes zu der seiner Aeste bei grossen und kleinen Thieren kann als Ursache dieses Unterschiedes angeführt werden. — 10) Eine allmälige Zusammenziehung der Ligatur (mittelst Torsion der Ligatur), so dass die *Aorta* erst nach 4—6 Tagen vollkommen verschlossen wird, vermindert die Lebensgefahr; nach dieser Methode überleben mehre Thiere die Operation. — Mit grosser Wahrscheinlichkeit kann man annehmen, dass, wenn die Ligatur bei Menschen zwischen beiden *Mesaraïcae* zu liegen käme, der Erfolg der Operation viel sicherer sein würde, — die Anastomosen beider *aa. mesaraïcae* sind ächte Inosculationen; kommt daher die Ligatur zwischen diesen beiden Aesten zu liegen, so fliesst das Blut ununterbrochen aus der oberen Portion der Arterie durch diese Inosculationen in die untere, dagegen bei der Unterbindung unterhalb der *a. mesaraïca inferior* die Lumbaläste allein zur Unterstützung des Collateralkreislaufs dienen. Die Vertheilung des Blutes im ersten Falle würde auch viel regelmässiger und die Blutcongestionen nach den Centralorganen weniger zu befürchten sein, als bei der Unterbindung nach A. Cooper's Methode. (Alle diese Resultate habe ich durch mehr als 60 Versuche an Thieren bestätigt und die meisten schon früher in meiner Inaugural-Dissertation. „*Num vinctura aortae abdominalis in aneurysmate inguinali tutum ac factu facile sit remedium?*“ Dorpat. 1833. angeführt.)

9) Endlich die Frostanfälle. Schon oben (s. *phlebitis traumatica*) habe ich diesen Fall als Beispiel angeführt, dass wir die Frostanfälle, die hier den sogenannten perniciösen ganz ähnlich waren, nicht immer mit der *Phlebitis* verbunden finden; solche Frostanfälle gehören aber bestimmt zu den seltneren, obgleich Fricke das Gegentheil behauptet (s. oben), aber auch in diesen Fällen finden wir eine mehr oder weniger ausgebreitete Eiterung, Eiterhöhlen, Fisteln mit einer schmutzigen Jauche ausgefüllt, so dass wir unwillkührlich auf den Gedanken kommen, ob nicht auch hier vielleicht der Uebergang der Jauche in die Blutmasse Statt gefunden hatte und vielleicht nur die kurze Dauer der Krankheit die Entwickelung anderer Erscheinungen der Blutinfection (Lungenabscesse, partielle Venenentzündungen) verhinderte; das ist der zweite Fall, den wir in unseren Annalen erzählen, in welchem Schüttelfrost kurz vor dem Tode beobachtet wurde und wo bei der Section eine ausgebreitete, tief liegende Eiter-

höhle (zwischen den Bauchmuskeln) mit einer chokoladeähnlichen Jauche erfüllt gefunden wurde. — Ob der Kranke ohne diese Frostanfälle am Leben geblieben wäre? — Der Brand hatte sich freilich mit der Bildung des widernatürlichen Afters begrenzt, die Blutung aber, die kurz vor dem Tode eintrat, war doch zum Theil die Folge dieses Processes, zum Theil aber gewiss die Folge einer Entartung der Arterienhäute.

Es verdient noch besondere Erwähnung in unserem Falle: 1. dass der Ursprung der *art. Hypogastrica* zwischen der Ligatur der *a. iliaca communis* und der blutenden Stelle (aus der *a. iliaca externa*) doch keinen Einfluss auf die Unterstützung der Hämorrhagie hatte. 2. Eine fingerhutförmige Ausdehnung der Aortenklappe oder eine Aneurysma der Klappe (s. die Abbildung).

VI. URINFISTELN.

Zweiunddreizigster Fall. Urinfistel mit einer enormen Degeneration des Hodensacks. Perinaealschnitt nach einer besondern Methode. Entfernung der Entartung durch wiederholte partielle Extirpationen. Genesung. — P. v. B.....w, Stabscapitain, 52 Jahre alt, von starkem Körperbau, brünettem Ansehn, und lebhaften Gesichtszügen, so dass sich ein cholerisches Temperament nicht verkennen lässt, bietet folgendes Krankheitsbild dar: Fast das ganze Scrotum ist in ein enormes Afterprodukt verwandelt. Der obere Theil desselben ist glatt, ödematös geschwollen, wodurch die hier eigenthümlichen Runzeln geschwunden sind und die Häute verdickt erscheinen. Die Hoden selbst erkennt man von hier aus als freiliegend und von der normalen Grösse. Der mittlere und untere Theil des Scrotum dagegen ist von der Grösse eines Kindeskopfes und stark entartet. Vom *perinaeum* aus, 2 Finger breit vor dem After zieht sich eine degenerirte Masse über den Hodensack bis zur Mitte desselben hin, von sphärischer, sonst aber ganz unregelmässiger Gestalt; die Spitze bietet eine grössere Oberfläche dar, als die Basis oder die Stelle der Insertion am *scrotum*. Die Peripherie beträgt nach der Länge, die sich von oben nach unten hin zieht, 6—7″, nach der Breite 3″ ein. 2 Hauptfurchen theilen die ganze Degeneration in 3 Theile, während kleine Nebenfurchen das Ganze durchziehen, jedoch nicht tief sich hinein erstrecken. Der Ueberzug wird von glatter, feiner Haut gebildet. An mehren Stellen sieht man eitrigen Schleim, aus hundert verborgenen, tief sich in die Masse hinein erstreckenden Oeffnungen, von denen einige mit zartem Fleische umgeben sind, hervorquellen. Das Gefühl gibt eine speckartige, ins Scirrhöse über-

gehende Härte zu erkennen. Das ganze *perinaeum* der Breite und der Länge nach fühlt sich bretthart, indem die Härte sich in die Beckenhöhle erstreckt, ohne dass man die Grenzen derderselben genau unterscheiden kann. Schmerz ist in dieser verhärteten Masse nicht zugegen. Der *penis* zeigt äusserlich nichts Abnormes, nur finden sich einzelne Narben an der Eichel, als Spuren gewesener Schanker, eben so sieht man rechts, wie links in der Leistengegend grosse Narben, nach Angabe des Patienten, von verheilten Bubonen herstammend. Beim Harnen findet man, dass der Urin meist tropfenweise fliesst und nur in unbedeutender Quantität durch die Harnröhre kommt; bedeutend mehr sickert zwischen den Furchen der degenerirten Masse hervor, aus den schon angegebenen Oeffnungen, von denen eine der grössten nach vorn zu sich zu befinden scheint. Diese Oeffnungen sind versteckt zwischen den Furchen, und nur theils durch den hervorsickernden Harn, theils durch den hervorpressbaren Schleim zu erkennen. In diese Oeffnungen kann man mit der Sonde nicht weit vordringen, sie scheinen sehr gekrümmte Wege zu nehmen. Der Harn selbst ist trübe, zeigt einen schleimigen Bodensatz, zuweilen mit Blutflocken untermischt. Untersucht man die Harnröhre auch mit dem feinstem Bougie, so stösst man 4″ vom *orific.* an gerechnet auf ein unüberwindliches Hinderniss auf eine brettähnliche Härte, und selbst bei den verschiedensten Wendungen und Drehungen kann das Bougie nicht weiter vordringen. Die Blase hat der Kranke in völliger Gewalt, er kann den Harn hervordrücken, und ihn zurückhalten. Die *prostata* lässt sich durch den Mastdarm hart anfühlen, sie hat eine sehr tiefe Lage und ist mit dem harten Gewebe des *Perinaeum* verschmolzen. Das *Rectum* ist von normaler Beschaffenheit, zeigt keine Hämorrhoidalknoten. Was das Allgemeinbefinden des Kranken anbetrifft, so ist sein Zustand dem hektischen wol sehr nahe, fieberhafte Hitze im Gesichte, beschleunigter Puls, belegte Zunge, Mattigkeit und sehr häufig wiederkommende Frostanfälle sind Erscheinungen, die, der Angabe des Patienten nach, seit ein Paar Monaten eingetreten sind. Es ist noch zu erwähnen, dass sehr ausgebreitete *Varices* der *V. Saphena* sich vom Fusse bis zur Leistengegend erstrecken, heiss und sehr schmerzhaft bei der Berührung sind, so dass ein subinflammatorischer Zustand in denselben sich nicht verkennen lässt. Die Anamnese: Der Patient hat schon seit einer Reihe von Jahren an Steifigkeit und Schmerzen der Gelenke, namentlich der Finger und Zehen gelitten, und zwar haben diese Schmerzen Remissionen und Exacerbationen beobachtet. Der Stuhl ist immer träge, hart und dunkel gewesen. Auf der andern Seite sehen wir, dass der Kranke sowol in seiner Jugend, als auch später sich öfteren Excessen im Beischlafe hingegeben hat, dass er von Bubonen und Schankern, von kürzere und längere Zeit dauernden Trippern afficirt worden ist und noch ein Jahr vor der Entstehung der sogleich zu beschreibenden örtlichen Affection hat den Kranken lange Zeit hindurch ein

Tripper gequält. Wie gesagt, 1 Jahr nachher, vor 7 Jahren, von jetzt an zurückgerechnet, hat der Kranke durch starke Durchnässung der unteren Extremitäten, sich eine bedeutende Erkältung zugezogen, welche mit völliger Retention des Harns auftrat. Dieses letzten Umstandes wegen wurde der Zustand des Patienten bald gefährlich; man brachte ihn in das Hospital zu Riga. Das schon früher eingetretene Fieber nahm hier immer mehr zu, es stellte sich ungeheurer Schüttelfrost ein, worauf Hitze und starker Schweiss folgten. Die Unterbauchgegend wurde hervorgetrieben, das *perin.* schwoll an, wurde heiss und geröthet, eine geröthete Geschwulst setzte sich über den obern Theil der Schenkel fort. So hielt der Zustand einige Tage an, worauf die Geschwulst im *perin.* schwarz wurde; man machte hier einen Einschnitt, und Jauche und Harn wurden entleert. Dieses war das Einzige, was dem Kranken als arztliche Hülfsleistung gebracht wurde. Innerhalb zweier Monate kam der Kranke wieder zu Kräften, der Harn aber nahm fortwährend seinen Weg durch das *perinaeum.* Jetzt wurde zum ersten Male ein Katheter applicirt, doch man stiess auf grossen Widerstand in der *urethra.* In solchem Zustande wurde Patient entlassen, der seinen Dienst bei der Garnison in Riga wieder antrat. Später sind öfter von Zeit zu Zeit Harnstockungen entstanden, begleitet mit heftigen Frostanfällen und Fieber, die sich gaben, wenn es der Natur gelang, durch diese Reaktion dem Harne wieder durch die neuen Bahnen Abfluss zu verschaffen. Um die Fistelgänge herum im *scrot.*, wie im *perin.* bildeten sich nach einiger Zeit tuberkulöse Erhebungen, die sich später vergrösserten und in einander flossen, zu einer Masse, von der schon beschriebenen Beschaffenheit, werdend. Unter diesen verschiedenen Umständen nun sind 7 Jahre verflossen, bis der Kranke im Mai dieses Jahres seinen Abschied suchte und erhielt. Am 8. Juni 1837 wurde er ins Klinikum aufgenommen, zur Zeit, wo die Sommerferien beginnen. Während derselben hat er hier fortwährend die horizontale Lage beobachtet, Breiumschläge über das *scrot.* zur Verhütung der Harn- und Eiterstockungen gebraucht, öfter ein laues Bad bekommen, und täglich einige Stunden ein Bougie von Darmhäuten in der Harnröhre getragen. Während dieser Zeit ist trotz aller Sorgfalt einmal der Harnausfluss in Stockung gerathen, wobei der Kranke von heftigem Schüttelfroste, der fast eine Stunde anhielt, und starkem Fieber ergriffen wurde. Nachdem der Harnausfluss sich wieder eingestellt hatte, waren alle Gefahr drohenden Erscheinungen gehoben. Oeftere Verstopfungen des Darmkanals verlangten zwischendurch ein Klystier oder ein *infus. laxativum.* Das Bougie ist während der Ferien (1 Monat) obgleich um einige Linien weiter vorgedrungen, (die Länge des hineingebrachten Theils beträgt jetzt 4″ 3‴), doch bleibt es jetzt, wie früher, trotz allen Bemühungen unmöglich die haarfeine Oeffnung der Harnröhre in dieser entarteten Masse zufinden.

Nachdem nun durch fortwährenden Gebrauch der Breiumschläge, der Bougies, der wiederholten Anwendung der Cauterisation (nach Lallemand's Methode) im Verlauf von 2 Monaten im Zustande des Kranken keine wesentliche Verbesserung bemerkt wurde, entschloss ich mich zur Operation; ich wollte nämlich den Weg zur Blase von aussen durch die entartete Masse bahnen; das geschah den 20. August so, wie ich das gleich (s. Bemerkungen) beschreiben werde. Verordnungen nach der Operation: ein laues Bad; innerlich *Extr. hyosc.* in einer Emulsion. Abgang des *Urins* durch die Dammwunde.

Den 21. August. Ein Katheter von mittler Stärke konnte durch den *penis* in die Blase gebracht werden, wo derselbe liegen blieb. Der meiste Urin wird durch ihn entleert, wenig sickert dabei durch die Dammwunde.

Den 22. August. Am Nachmittage Schmerz in der Blasen- und Dammgegend, daher Entfernung des Katheters, 12 Blutegel an die schmerzhafte Blasengegend, später Breiumschläge.

Den 23. Aug. bis 10. Sept. Täglicher Wechsel des Katheters, doch auch längeres Liegenbleiben desselben, wenn die Empfindlichkeit des Kranken es gestattete; zwischendurch lauwarme Bäder.

Den 11. Sept. Ausschneidung drei vierkantiger Stücke aus der rechten Hälfte der Degeneration am *Scrotum*, die beiden grösseren enthielten einen Zoll im Quadrat, das dritte war nur halb so gross. Das Gewebe zeigte strahlige cartilaginöse Lamellen, mit eingestreuter zelligweicher Substanz. Die spritzenden Arterien konnten nicht unterbunden werden, daher Tamponade.

Den 16. Sept. Zwei neue fingerdicke und fingerlange Stücke von ähnlicher Textur, wie die vorigen werden aus den degenerirten Partieen am *Scrotum* ausgeschnitten, der Grund lässt sich weich anfühlen. Vier feine spritzende Arterien werden unterbunden — Tamponade gegen die parenchymatöse Blutung — später einfacher Verband.

Den 20. Sept. Exstirpation des unteren Stückes, des Restes der Degeneration durch zwei halbmondförmige Schnitte an der Basis desselben. Unterbindung einiger Arterien — sorgfältige Tamponade, dennoch starke parenchymatöse Nachblutung, wodurch der Kranke öfter ohnmächtig wurde — Erneuerung der Tamponade. Darauf halbstündliches Frösteln beseitigt durch warmen Thee mit *liq. Hoffmann.* und einigen Tropfen *Tinct. Thebaic.*

Den 22. Sept. bis 12. Oct. Die Wundränder und zwischendurch auch die ganze Fläche stark mit *Lapis infern.* touchirt, die Fläche mit in Lapislösung (ʒβ auf ℥vj *Aq.*) getauchten

plumaceaux verbunden, worauf zwar nicht lebhafte Granulationen, aber Reinigung und Zusammenziehung folgen. Tägliche Erneuerung dieses Verbandes, und kompressive Einwickelung des ganzen *Scrotum*, das sich von je her ödematösartig geschwollen zeigte, durch Heftpflaster. Ebenso tägliche Einführung eines dickeren elastischen Katheters (von No. 7 — 8) was auch mit Leichtigkeit gelingt. Beim Uriniren fliesst der meiste Harn durch den Katheter aus, etwas auch durch den untern Wundwinkel der Perinaealwunde.

Den 13. — 19. Oct. Oeftere Schmerzen in der Blase und im *Bulbus*, Anschwellung desselben. Täglich auf mehre Stunden den Katheter zu entfernen und den dickeren mit einem dünneren zu vertauschen. Zugleich wurden allgemeine Bäder gegeben und laue Injectionen in die Blase gemacht.

Den 20. Oct. An der unteren Hälfte der sich immer mehr zusammenziehenden Wundfläche, bemerkte man zwei $^1/_2$'' von einander entfernte feine Fistelgänge, die beide auf einen und denselben Punkt zum Katheter führten. Auf der Hohlsonde wurden beide zu einer Oeffnung vereinigt. Sie obliterirten bald, so wie alle feinen Fistelgänge in der Degeneration des *Scrotum*, nach der Entfernung desselben, bald ganz geschwunden waren.

Den 26. Oct. Es gelang einen dickeren Katheter wieder einzuführen.

Den 15. Nov. Um die Dammöffnung schneller zum Verschlusse zu bringen, Cauterisation der inneren Wundränder mittelst des Lallemandschen Apparats; Betupfung der äusseren mit *tinc. Cantharid.*

Den 22. Nov. Da das Angegebene ohne grossen Nutzen war, so wurde um die Fistelöffnung die Dieffenbachsche beutelförmige Naht mit starkem Seidenfaden in dem knorpligen Gewebe angelegt und stark zugezogen. Tägliches Nachziehen der nachgelassen Sutur, nachdem vorher die Wundränder von innen touchirt worden waren.

Den 27. — 30. Nov. Ausziehen der nutzlosen Naht; Cauterisation mittelst der Lallemand'schen Sonde von innen; von aussen mit reinem *lapis infernal.*

Den 20. — 26. Dec. Empfindlichkeit der Blasengegend, so wie des rechten Samenstrangs und Hodens und spätere Anschwellung und grössere Schmerzhaftigkeit des letzteren erfordern Aussetzen des Druckverbandes, so wie öftere gänzliche Entfernung des Katheters, warme Breiumschläge so wie Einreibungen von *ung. Neapolitanum* und sogar das Ansetzen von 15 Blutegeln. Auch stellt sich auf einige Tage ein Blutabgang mit dem Harne ein — wogegen laue Wasserinjectionen.

Den 1. — 6. Jan. Der Katheter wird nur einige Stunden täglich vertragen.

Den 19. Jan. Die grosse Wundfläche (nach der Exstirpation des entarteten *Scrotums*) ist zum grossen Theil vernarbt; der Fistelkanal am *perinaeum* ist ziemlich verengt, mit der gänzlichen Zuheilung aber hält es schwer — deshalb am

24. Januar. Cauterisation des ganzen Fistelkanals mittelst eines spitzen *ferrum cand.* Nach einigen Tagen erfolgte die Krustenabstossung, die Granulationen zeigten sich gut, wurden durch *lapis* unterstützt, füllten die äussere Oeffnung ganz fest aus und schienen den Fistelgang von aussen schliessen zu wollen; ja beim Uriniren ohne Sonde drangen hier nur einige Tropfen Harn hervor. Von einer abermaligen Cauterisation hoffte man noch viel, der Patient konnte aber nicht länger bleiben und verliess am 13. Febr. die Anstalt mit dem Versprechen noch längere Zeit den Katheter in der *urethra* zu tragen, da man noch nicht sicher war, dass das Narbengewebe zum Stillstande seiner Zusammenziehung gekommen war.

Das *Scrotum* hatte das normale Volumen wieder erhalten; zeigte an der unteren und hinteren Fläche bedeutende Narben; der Fistelkanal fast haarförmig, ein Katheter von No. 10. geht mit Leichtigkeit bis zur *pars membranac.*, von hier an aber musste man ihn mit einiger Kraft fortschieben, bevor er in die Blase gerieth; beim Harnen ohne Katheter drangen nur wenige Tropfen aus der Fistel, fast gar keine, wenn der Patient den Oberkörper übergebeugt hielt. (S. noch unten die Bemerkungen.) —

Dreiunddreizigster Fall. *Fistula vesico-vaginalis* dicht unterhalb der Vaginalportion des *Uterus*. Misslungene Anwendung der Sutur. Glüheisen. Diätfehler. *Peritonitis*. Tod. — Elisabeth Posert, 35 Jahre alt, aus Riga, von gut erhaltenem *Habitus*, hatte dreimal schwer geboren. Nach der vierten Niederkunft (wobei einige alte Weiber ihr Hilfe leisteten) bildete sich eine Blasenscheidenfistel. Gleich nach der Geburt eines todten Knaben (es war eine Steissgeburt) stellten sich im Innern der Scheide andauernde Schmerzen ein, die besonders in den ersten Tagen heftig waren. Zugleich zeigte sich acht Tage hindurch ein abnormer Lochienfluss, der mehr ein Blutfluss genannt werden konnte. Das Wochenbette verlief traurig, 8 Monate hindurch war die Patientin an das Bett gebunden, indem sie mit heftigen Schmerzen, fieberhaften Erscheinungen und grosser Erschöpfung kämpfte. Eine Woche nach der Geburt bemerkte die Kranke, dass der Harn nicht nur seinen natürlichen Abfluss durch die *urethra* nicht nahm, sondern auch unaufhörlich, ohne Drang zum Harnen, aus der Scheide hervorsickerte und die Genitalien und Umgegend entzündete und excoriirte. — Sie wurde am 11. Nov. 1837 in das chirurgische Klinikum aufgenommen, wobei die Untersuchung Folgendes ergab: die Genitalien und deren Umgebung waren vom Harne durchnässt, hie und da excoriirt, die grossen Scham-

lefzen ein wenig geschwollen. Mit dem Finger traf man auf eine Oeffnung an der obern Wunde der Scheide, dicht unterhalb der Vaginalportion des *Uterus*; sie war oval, ihr längster Durchmesser ungefähr 9‴, der kürzere 6‴. Man gelangte durch sie gerade in die Blase, indem die Wände der Blase und der Scheide verwachsen waren. Die Ränder der Oeffnung waren wulstig, aber nicht callös, und schmerzhaft. Die Vaginalportion stand ziemlich tief und war an mehren Stellen eingerissen. Die Scheide war weit, ihre Schleimhaut schlaff und locker, die *urethra* nicht verengert. 2 Finger oberhalb des Nabels war eine *hernia lineae albae*, wahrscheinlich durch die Schwangerschaft entstanden, und unter ihr eine Narbe, als Spur eines Abscesses. — Eine Woche nach der Aufnahme wurde die Operation nach Dieffenbach's Methode gemacht, jedoch ohne Erfolg. Die Anlegung der Nähte gelang wegen einer sehr tiefen Lage der Fistel nur unvollkommen. Nachdem die Nähte abgegangen waren, versuchte man mit einem spitzigen Glüheisen die Oeffnung wiederholt zu cauterisiren, nach der dritten Cauterisation, indem die Kranke einen bedeutenden Diätfehler begangen hatte (sie war dem Trunke ergeben), stellten sich Schmerzen ein und es kam zu einer förmlichen *Peritonitis*. Trotz der stärksten Antiphlogose unterlag die Kranke den 7. Tag nach der Entstehung der Krankheit.

Section. Die Bauch- und Brustdecken zeigten Fettablagerungen, eine Folge dessen, dass die Patientin den Trunk liebte und öfter zur Nachtzeit Branntwein getrunken hat. In der Brusthöhle fand sich nichts Abnormes. In der Bauchhöhle war Leber, Magen, Zwerchfell durch den aufgetriebenen Darmkanal hinaufgedrängt, Adhäsionen der Darmschlingen mit den Bauchdecken zugegen; der Bauchfellüberzug des Darms injicirt; ausserdem eine Menge Eiterablagerungen in der Bauchhöhle; die grösste Eiterhöhle war oberhalb des Nabels und umgab die Gallenblase; diese, die Leber, Milz normal beschaffen; die hintere Magenwand leicht geröthet. Der Darmkanal war auf der innern Fläche durchweg mit schleimigem Eiter belegt, besonders den Stellen entsprechend, wo der Ueberzug des Bauchfells injicirt war. Die Nieren normal. Der *uterus*, seine Bänder, die Tuben, Ovarien, der Mastdarm und die hintere Wand der Blase waren unter einander verklebt, zu einem Klumpen verschmolzen. Das rechte *Ovarium* enthielt mehre kleine Abscesse, das linke einige dunkelrothe Stellen. Die Blase von der Grösse einer Wallnuss, die Wand zwischen ihr und der Scheide dünn. In der Scheide, welche normal war, öffnete sich die Fistel dicht vor der Vaginalportion des *Uterus*. Das Becken in allen Richtungen verkleinert; an der innern Fläche der *symphysis. oss. pub.* fühlte man eine Hervorragung.

Bemerkungen.

Man muss eine sehr ausgebreitete Erfahrung besitzen, um jetzt etwas Neues von den Krankheiten der Harnwerkzeuge zu sagen, nachdem durch die Arbeiten von Chopar, Ch. Bell, Lallemand, Civiale, Amussat, Leroy dieser Gegenstand der Pathologie so vollkommen erschöpft ist — und doch lässt die Therapeutik dieser Leiden noch immer viel zu wünschen übrig: nicht Erfindung neuer Heilmethoden, sondern vielmehr grössere Präcision in den Indicationen zur Anwendung der uns schon bekannten chirurgischen Mittel ist das, was wir jetzt in der Behandlung dieser Krankheiten bedürfen. — Von diesem Gesichtspunkte aus will ich auch meinen 32. Fall betrachten. Er gehört gewiss, was die Ausbreitung der Fistelgänge und den Grad der callösen Degeneration anbetrifft, zu den seltensten; der untere Theil des *Scrotums* hatte sich in ein ächtes Afterprodukt verwandelt, das von dem oberen Theile durch die Steinhärte seiner Basis, durch tief in das *Perinaeum* gehende Wurzeln ganz deutlich isolirt war; die enorme Grösse der entarteten Masse, die scirrhöse Härte derselben entfernte jeden Gedanken an die Möglichkeit, dieselbe zur Verschmelzung oder Resorption zu bringen. Die feinsten Bougies fanden, auf die verschiedensten Arten in die Harnröhre gebracht, fortwährend einen unüberwindlichen Widerstand, eine brettähnliche Härte in der Gegend der *pars membranacea*. Aus der Untersuchung des *Perinaeums* von aussen und vom Mastdarme her und aus der Erzählung des Kranken ergab sich, dass die untere Wand der *pars membranacea*, zusammen mit einem Theile der bulbösen Portion durch Brand zerstört, abgestossen und später in ein knorpelartiges Narbengewebe verwandelt war. Da der Kranke bei seiner Aufnahme in das Klinikum noch tropfenweise urinirte, so musste der Urin offenbar sich durch dieses Narbengewebe den Weg gebahnt haben, indem wahrscheinlich die obere Wand der *pars membranacea* noch erhalten, die untere dagegen durch dieses abnorme Gewebe ersetzt war; die Menge der Fistelgänge in der abgelagerten Callosität war wirklich unzählbar; bemerkenswerth sind noch die enormen Varices der unteren Extremitäten und zwar im entzündlichen Zustande und die Hektik, die schon seit einiger Zeit existirte. Was war hier zu thun? Den Ueberrest des natürlichen Kanals durch Erweiterung, durch Cauterisation herzustellen, schien mir bei wiederholten Versuchen unmöglich, die elastischen Bougies drangen zwar in diesen Ueberrest des Kanals einigermassen hinein, aber nach einem 2 Monate langen Gebrauche derselben gingen sie kaum um einige Linien weiter; vielleicht hätte man durch die Cauterisationsmethode von vorn nach hinten sich den Weg zum Blasenhalse bahnen können; ich besass aber zu der Zeit noch keine Instrumente von Leroy; mit dem

Lallemand'schen Cauterisationsapparate (wo die Cauterisation vom Centrum nach der Peripherie Statt findet) konnte ich nicht viel weiter gehen, und wenn ich noch jetzt bedenke, dass wenigstens eine 2½ Zoll lange Portion der untern Wand der Harnröhre durch den brandigen Process zerstört und durch das Narbengewebe ersetzt war, so kann man mir, glaube ich, wol verzeihen, dass ich bei dem Gebrauche der Bougies, Sonden und Cauterisationsapparate mich in diesem Gewebe zu verirren fürchtete. Kurz, je häufiger ich den Kranken untersuchte, desto natürlicher kam mir der Gedanke vor, die zerstörte untere Wand der *Urethra* von aussen durch einen operativen Eingriff herzustellen. — Die operativen Methoden, die wir bei unserem Kranken angewandt haben, verdienen, glaube ich, einige Aufmerksamkeit der Praktiker.

Die erste Operation bestand in der Herstellung der unteren Wand der Harnröhre durch das Narbengewebe des *Perinaeums*. Die Methode war wol von der gewöhnlichen Boutonnière verschieden; unser Zweck nämlich war nicht, dem in der Blase angesammelten Urine den Ausfluss zu verschaffen, sondern, wie gesagt, einen neuen Weg zu bahnen. Eine Hohlsonde, welche durch die Harnröhre bis zu der verengten Stelle oder bis zu dem Narbengewebe gebracht wurde, diente mir als Leiter; bei dem Einschnitte in das *Perinaeum* kam ich in ein ächt knorpelartiges Gewebe, welches bei dem Schneiden unter dem Messer knisterte; die Spitze der Sonde war entblösst, wonach sollte man sich aber jetzt richten, um in die Blase zu kommen? Bei dem Drängen des Kranken zum Uriniren floss der Urin nicht durch die Oeffnung; die Untersuchung der Wunde mit dem Finger, mit Sonden, zeigte weiter nichts, als eine homogene Masse, hart, fast scirrhös; ich suchte jetzt aus meiner Operation eine Art von *Catheterisme forcé* zu bilden, mit dem Unterschiede nur, dass meine Methode viel sicherer sein sollte; ich brachte jetzt den Katheter in die Harnröhre bis zur Wunde des *Perinaeums*; ich drückte die Spitze desselben gegen das Narbengewebe, indem ich sie nach der Richtung des Zeigefingers leitete; ich machte jetzt einen kleinen Einschnitt in dieses Gewebe und suchte die Spitze der Sonde in den Schnitt hineinzuführen. So schnitt ich immer weiter, indem ich nur kleine Einschnitte in das Narbengewebe machte und die Sonde in dasselbe immer weiter hineinbrachte, mich aber dabei in einer gehörigen Entfernung vom Mastdarme hielt; ich musste eine wenigstens 3 Zoll tiefe Wunde in dem entarteten *Perinaeum* bilden, um endlich mit der Sonde in die Blase zu kommen; ich halte diese Art der Operation für sicherer, als den eigentlichen *Catheterisme forcé*; ich leite meine Sonde nach der Richtung des Fingers, ich fühle mit dem Finger sowol die Schnitte, die ich gemacht habe, als die Spitze der Sonde, ich kann mich folgsich nicht verirren, oder wenigstens wird das nicht so leicht lein, als bei der gewöhnlichen Art von *Catheterisme forcé*;

ich glaube auch nicht, dass durch den Schnitt in das Narbengewebe die Gefahr der Operation vermehrt wird; bei unserem Kranken trat keine bedeutende Reaktion ein, die Frostanfälle ausgenommen, welche bekanntlich sogar unbedeutende Reizungen der Harnwerkzeuge begleiten. — Die Sonde, nachdem sie in die Harnblase hineingeführt war, blieb hier wie eingeklemmt; die Blase war gewiss hypertrophisch und stark zusammengezogen; die gemachte Einspritzung kam strahlenweise heraus und überzeugte mich, dass meine Sonde wirklich in der Blase war. — Ich kann nicht sagen, dass die Operation zu den schwierigen gehörte und ich kann sie in allen ähnlichen Fällen den angehenden Wundärzten nur empfehlen; vorsichtig geführte Schnitte, indem man sich fortwährend nach der Sonde und nach dem Finger richtet — sind Alles, was zu dieser Operation nöthig ist.

Die zweite Operation bestand in der partiellen Entfernung der Aftermasse. Die Krankheitsgeschichte zeigt die Methode, nach welcher ich diesen Zweck erreicht habe.

Nur die kleine, nachher haarfeine Fistel in dem Narbengewebe des *Perinaeums* widerstand allen möglichen Versuchen; offenbar war dieses Gewebe die Ursache, dass die Wunde nach der Operation nur wenig Neigung zur Verwachsung zeigte. Cauterien, Glüheisen, die Dieffenbach'sche Schnurnaht wurden nach der Reihe versucht, ohne weiteren Erfolg. Der Kanal der Harnröhre war aber vollkommen hergestellt, das *Scrotum* war auf die normale Grösse reducirt und der Kranke, vollkommen zufrieden mit seinem Zustande, verliess das Klinikum; vor Kurzem noch (nach einem halben Jahre) habe ich von ihm einen Brief bekommen, in welchem er mich benachrichtigt, dass diese hartnäckige Fistel sich von selbst geschlossen habe, dass er vollkommen gut und ohne elastische Sonde urinire, und er jetzt wieder in seinen Dienst getreten sei. — Ich gestehe es, ich fürchte wol ein Recidiv des Uebels, wenn er den Gebrauch der elastischen Sonde vernachlässigen sollte; dessen ohngeachtet wird der, wer den Kranken vor seiner Aufnahme in das Klinikum gesehen hatte, kaum glauben, dass diese furchtbare Difformität des *Scrotums*, diese vorgerückte Hektik so glücklich beseitigt wurden.

Es scheint mir, dass diese Operation, welche ich ausgeführt habe, sich in mancher Beziehung von anderen ähnlichen unterscheidet; ich glaube, man könne durch den Schnitt in das *Perinaeum*, auf die angegebene Art ausgeführt, den *Catheterisme forcé* wol mit grossem Vortheile modificiren, wenigstens sicherer vor der Verletzung des Mastdarms und der hinteren Bauchfellfalte sein.

Den 33. Fall habe ich nur angeführt, um die Gefahr des Glüheisens zu zeigen; bekanntlich war das Mittel von Dupuytren besonders empfohlen; ein Diätfehler hat wahrscheinlich

in unserem Falle die Verbreitung der *Peritonitis* begünstigt; ich habe keine genaue anatomische Beschreibung der Fistel angeführt, weil sie schon von Jobert so vortrefflich beschrieben ist; was die misslungene Fisteloperation anbetrifft, so brauche ich wol nicht zu sagen, dass das keine Seltenheit ist, indem der berühmte Dieffenbach, welcher sich speciell mit der Sache beschäftigte, der so viele geniale Operationsmethoden erfunden hatte, auch nicht viele glückliche Resultate seiner Behandlung anführen kann.

VII. RADICALCUR DER HERNIEN.

Prolapsus ani.

Vierunddreizigster Fall. Radicaloperation eines Leistenbruchs nach Maior mit dem *point-piqué*. Unvollkommener Erfolg. — Ein Handwerkerbursch 25 Jahr alt, von einem Leistenbruch (von der Grösse eines Hühnereies) behaftet, wurde am 12. October 1837 ins Klinikum, behufs einer Radicaloperation aufgenommen.

Den 16. Oct. Radicaloperation der *Hernia* nach Maior mit dem *point-piqué*. Es wurde der Bruch reponirt, und nach der Achse des Leistenkanals eine schräge Falte gefasst und angezogen, so zwar, dass dadurch der äussere Leistenring dergestalt komprimirt wurde, dass beim Husten und Drängen die Hernie nicht mehr vortrat. Nun wurden drei gesteppte Nähte (*point-piqué*) angelegt, und zwar erst die mittlere, entsprechend dem Bauchringe, dann die untere, endlich die obere; auf der einen Seite war jede Naht schon vor dem Durchziehen an ein kleines Schwammcylinderchen befestigt; nachdem alle drei Nähte durchgezogen waren, wurden sie auf der andern Seite der festgehaltenen Hautfalte über einem Bougie aus Wachsleinwand fest angezogen und zusammengebunden. — Die Hautfalte war etwas roth nach der Operation; beim Husten trat der Bruch jetzt nicht mehr hervor. Es wurde die Hautfalte, die zu klein war (ein 2½″ langer, ½″ hoher und ½″ breiter Wulst), um auf die Seite gebogen zu werden, mit roher Charpie umgeben und ein einfaches Leistenbruchband angelegt. Ausserdem horizontale Lage, Ruhe, magere Diät. — Abends. Der Kranke gibt geringe Schmerzhaftigkeit an der Bruchstelle an. Keine Spur der Entzündung weder im Bruchsacke noch im Unterleibe.

Den 19. Oct. Die Hautfalte ist welk, nicht heiss, nicht roth.

Den 22. Oct. Es wurde heute die obere und untere Naht herausgenommen, indem man die mittlere stehen liess;

aus der oberen trat aus beiden Stichpunkten ein grosser Eitertropfen hervor, aus der unteren aber quoll viel (über 1 ʒ) guten Eiters heraus; die Hautfalte und die nächste Umgebung roth, doch nur bei stärkerem Drucke schmerzend. Es wurde diese Stelle mit Charpie und Cerat bedeckt, und das Bruchband darauf gelegt.

Den 23. Oct. Die letzte Naht wurde ausgezogen; doch kam hier nur ein kleiner Eitertropfen hervor. Die Stelle wurde mit Charpie und Cerat bedeckt, und das Bruchband darüber gelegt.

Den 24. Oct. Die Hautfalte hat sich fast ganz ausgeglichen, doch ist sie und die nächste Umgebung noch etwas geröthet, auch fühlt sich die ganze Stelle härtlich, von abgelagerter plastischer Lymphe an; durch die noch offenen Stichpunkte wurden neuerdings 3 *points-piqué* gezogen, das Bruchband aber nicht mehr angelegt.

Den 29. Oct. Heute wurden die Nähte, die bisher ganz ruhig gelegen hatten, entfernt; beim Drucke auf dieUmgegend quoll kein Eiter hervor; die Hautfalte verschwand nicht, sondern stand als ein fingerdicker, gerötheter, solider Wulst, dessen Umgebung man in der Tiefe, besonders nach der Richtung des Leistenkanals, verhärtet anfühlte, durch plastische Ablagerungen bedingt. — Es wurde etwas Charpie aufgedeckt und mit einer *spica* angezogen.

Den 30. bis 31. Oct. Es kommt fast gar kein Eiter mehr aus den Stichöffnungen; die Hautfalte hat sich fast ganz abgeflacht; doch fühlt sie sich verdickt bis in die Tiefe hinein an. Derselbe Verband.

Den 2. Nov. Beim Umhergehen, Husten, Lachen etc. tritt der Bruch nicht mehr hervor.

Den 13. Nov. Der Bruch, der schon an den vorigen Tagen zuweilen etwas hervorgeschlüpft war, trat heute beim starken Husten wieder hervor, jedoch schwächer, als vor der Operation. Von den plastischen Ablagerungen am äusseren Leistenringe und nach dem Verlauf des Leistenkanals war das Meiste bereits wieder resorbirt; man fühlte in der Gegend des äussern Leistenringes nur noch eine geringe Härte durch und bemerkte hier die Narben der Stiche.

Fünfunddreizigster Fall. Radicaloperation nach Maior's Methode in einem Leistenbruche. — Glücklicher aber nicht bestimmter Erfolg.

Den 25. Oct. Radicaloperation der Hernie nach Maiors Methode mittelst 3 *points-piqués* bei einem etwa 22 Jahre alten Bauer, der noch von einem frischen Leistenbruch behaftet ist. Der Bruch liegt noch im Leistenkanale und ist von der Grösse eines Eies. Die Operation ging schnell und glücklich vor sich, der Kranke hatte nur geringen Schmerz

beim Durchführen der Fäden. Es konnte nur ein ½″ hoher und eben so dicker, und 2″ langer Hautwulst gefasst und durch die Nähte angezogen werden. Nach der Operation wurde die zusammengekrümmte Hautfalte mit lockerer Charpie bedeckt und ein Bruchband darauf gelegt. — Abends: Schmerzen in der operirten Stelle, nicht aber weiter verbreitet.

Den 26. Oct. Etwas stärkerer Schmerz in der operirten Stelle, die Hautfalte aber nur wenig geröthet. Es wurde noch mehr Charpie aufgelegt und darüber wieder das Bruchband gethan. Heute wie gestern ein Stuhl.

Den 27. Oct. Die Hautfalte geröthet und sehr empfindlich, der Unterleib frei, es wurde daher das Bruchband weggelassen und statt dessen die Hautfalte mit lockerer Charpie bedeckt und eine *spica coxae* darüber gezogen.

Den 31. Oct. Die Suturen wurden entfernt; aus der untersten inneren Stichöffnung quoll viel Eiter hervor; die Hautfalte war roth, etwas empfindlich und schwach angeschwollen. Charpie mit Cerat und *spica coxae.*

Den 1. Nov. Es liess sich noch etwas Eiter ausdrücken; die Stichöffnungen haben sich zu grösseren Geschwürstellen erweitert, die Hautfalte ist flacher, roth, härtlich anzufühlen. Derselbe Verband.

Den 3. bis 8. Nov. Die Hautfalte fast ganz flach; es kommt kaum etwas Eiter aus den Stichöffnungen. Es wird ein Bruchband angelegt und zu beiden Seiten des Leistenkanals eine schmale, graduirte Longuette.

Den 11. Nov. Die Stichöffnungen granuliren; die Hautfalte ist fast ganz abgeflacht; am innern Rande derselben, wo das Bougie lag, ist ein 1½″ langer, exulcerirter Streif. Verband mit Cerat, *spica coxae* und Bruchband.

Den 1. Dec. Die Stichöffnungen sind nun erst ganz verheilt. Bei starkem Husten und bei Anstrengungen tritt nichts aus dem Leistenkanale hervor; um diesen selbst fühlt man härtliche plastische Ablagerungen.

Den 8. Dec. Der Kranke hatte sich mehre Tage mit anstrengender Arbeit, Heben, Tragen etc. abgeben müssen, ohne dass dabei der Bruch hervorgetreten wäre. — Verdickungen durch plastische Ablagerungen fühlt man nach dem Verlaufe des Leistenkanales und im äusseren Leistenringe nicht mehr. Der Kranke wurde entlassen.

Sechsunddreizigster Fall. Radicaloperation eines Nabelbruchs nach Bonnet. *Peritonitis.* Recidiv des Bruches.

Den 13. Mai. Heute wurde die Radicaloperation des Bruches bei einem 8 Jahr alten Kinde gemacht. Der Nabelbruch war bald nach der Geburt entstanden, cylindrisch, das

Kind selbst scrophulös. — Es wurde nach reponirtem Bruche der Bruchsack in eine Querfalte gefasst und 2 starke Insektennadeln durchgestochen, und darauf sich mit denselben kreuzend noch eine dritte in transversaler Richtung; die Spitzen der Nadeln wurden abgeschnitten und um die Nadeln selbst mehre Fäden geschlungen, theils um den durchstochenen Bruchsack selbst, theils quer über ihn; die äusseren Schichten des Bruchsackes mussten verdickt sein, denn man empfand beim Durchstossen der Nadeln nicht geringen Widerstand. Das Kind war sehr empfindlich.

Den 14. Mai. Das Kind befindet sich ganz gut, hat die Nacht geschlafen und klagt über nichts. Der durchstochene Bruchsack von normaler Hautfarbe, der Unterleib nirgends empfindlich, auch nicht gegen Druck. Ein Stuhl erfolgte.

Den 15. Mai. Am Nachmittage stellten sich deutliche Zeichen eines Fiebers ein: der Athem frequent und mit Schleimrasseln, die Haut brennend, der Puls schneller und voller. Das Kind klagt über Halsschmerzen und Durst, hat aber nirgend im Unterleibe eine Empfindlichkeit. Abends. Emulsion mit *Hyoscyamus*. Umschläge von *Aq. Goulardi*. Erweichendes Klystier.

Den 16. Mai. Der Unterleib stellenweise empfindlich beim Drucke; Puls fieberhaft und härtlich, Zunge weiss belegt und feucht. Das Athmen noch rasselnd, etwas Husten; nach dem Klystiere sind zwei breiige Stühle erfolgt. Der Bruchsack von der gewöhnlichen Hautfarbe, bei Berührung empfindlich. — Die Insektennadeln werden ausgezogen. 10 Blutegel um den Nabel in einiger Entfernung von einander. Breiumschlag. Calomel.

Den 17. Mai. Durchfall. Der Puls ruhiger, weicher; Zunge wie gestern. Lauwarmes Bad.

Den 18. Mai. Der Unterleib noch etwas empfindlich. 10 Blutegel an den Unterleib.

Den 19. Mai. Der Durchfall hat aufgehört; die Zunge weisslich, Appetit gar nicht vorhanden. Puls weich und klein. Das Kind etwas matt. Der Unterleib nicht empfindlich, aber etwas elastisch aufgetrieben.

Den 20. Mai. Die Kleine ist sehr matt und sieht verfallen aus; der Athem ist noch rasselnd, der Puls sehr klein, der Unterleib eingefallen, die Bruchgeschwulst welk, von der Hautfarbe. — *R. Decoctum lich. carrag. cum syr. diacod.*

Den 21. Mai. Die Kleine ist zwar matt, scheint sich aber etwas erholt zu haben.

Den 26. Dec. Es haben sich Durchfälle (täglich 4 bis 5 wässerige Stühle) wieder eingestellt; die Kleine sieht bleich und

mitgenommen aus. Opiumlavement. Nachher China mit *tra valerian.*

Den 29. Mai. Patientin wird munterer, und steht heute etwas auf.

Den 1. bis 5. Juni. Die Kleine ist ganz wohl, und kann entlassen werden. Der Nabelbruch verhält sich ganz so, wie vor der Operation, hat dieselbe Grösse und Gestalt und ist reponibel.

Bemerkungen.

Jedem, der sich mit den Fortschritten unserer Kunst ernsthaft beschäftigt, wird es wol nicht wunderbar vorkommen, dass ich auch in diesem Jahrgange der Annalen Fälle von den radikalen Bruchoperationen anführe, die, ungeachtet sie einen wenig glücklichen, oder unbestimmten und unvollkommenen Erfolg hatten, doch, glaube ich, wegen der Neuheit des Gegenstandes eine besondere Aufmerksamkeit verdienen.

Wir haben jetzt bekanntlich folgende Methoden der Radicaloperation, lauter Erzeugnisse der neueren Fortschritte der Chirurgie: 1) die Methode von Belmas, die noch vor Kurzem wesentlich von ihm verbessert ist. Im vorigen Jahrgange habe ich einen unglücklichen Fall erzählt, in welchem die Folge dieser Methode eine tödtliche *Peritonitis* war. Die Ursache des Todes ist mir jetzt klar genug: die thierische Blase, die ich in den sehr breiten Bruchhals durch den Stich hineinbrachte, war zu gross, füllte den ganzen Hals aus und hat einen zu starken Grad der Reizung hervorgebracht; ich habe auch an Hunden beobachtet, dass bisweilen tödtliche *Peritonitis* dem Einbringen einer grösseren Fischblase in die Bauchhöhle folgte, dagegen kleinere (wenn sie nicht aus Condom gemacht sind) spurlos verschwinden, indem sie natürlich resorbirt werden; ich brachte auch einigemal plastische Lymphe, die nach Entzündungen der serösen Häute in bedeutender Quantität exsudirt wird, von der entzündeten *pleura* eines Hundes in die Bauchhöhle eines anderen hinein; dieser plastische Stoff verschwand auch immer spurlos. Aus meinen an Thieren angestellten Versuchen kann ich daher folgende Grade der Reaktion oder folgende verschiedene Veränderungen im Zustande der serösen Häute und des hineingebrachten thierischen Stoffs anführen: 1. das Verschwinden (die Resorption) ohne weitere Veränderungen im Zustande der serösen Haut — das ist das Minimum der Reaktion. 2. Exsudative Entzündung, Bildung einer Kyste um den fremden Körper von derselben Form, als dieser, Verdickung der Wände dieser Kyste, wobei die transplantirte Blase entweder resorbirt wird, oder *in statu quo* von der Kyste umgeben bleibt; ein vollkommenes Durch-

dringen der Blase mit dem plastischen Stoffe, so dass sie mit der Kyste verschmilzt, oder ein Ganzes bildet, habe ich nicht gefunden. 3. Kystenbildung um die Blase, wobei sie selbst resorbirt und die Kyste mit Eiter angefüllt wird, wie in dem interessanten Versuche an einem Hunde, den ich in dem vorigen Jahrgange der Annalen angeführt habe. (Pag. 128. und Abbildung.) — 4. Endlich Exsudation an der Stelle, wo die Blase sitzt, mit Verbreitung einer Entzündung über das ganze *Peritoneum*, welche gewöhnlich mit dem Tode endigt. Das ist das Maximum der Reaktion. — Nun ist es schwer, wenn nicht ganz unmöglich, bei Belma's Methode den Grad der Reaktion bei dem Einbringen des thierischen Stoffs in den Bruchsackhals *a priori* zu bestimmen. — Es ist freilich wahr, durch Einbringen von kleineren Stücken einer thierischen Blase, oder (wie jetzt Belmas es macht) von Streifen, aus ähnlicher Substanz bereitet, in die seröse Höhle, wird man nie eine suppurative oder gefährliche Entzündung erzeugen (natürlich wenn man nur durch einen kleinen Stich operirt); aber ich werde auch nie glauben, dass diese Streifen, wenn man sie auch in die genaueste Berührung mit der innern Fläche des Bruchsackhalses bringt (was bestimmt mit grossen Schwierigkeiten verbunden sein wird), einen zur vollkommenen Verschliessung der Bruchpforte hinreichenden Grad der Exsudation hervorzubringen im Stande sind. Ich führe hier die Resultate meiner Erfahrung noch besonders deshalb an, weil die Belmas'sche Methode noch vor Kurzem von dem Matador der deutschen Chirurgie, Phil. v. Walther (in Gräfe's Journal für Chirurgie) der Prüfung gewürdigt ist; dieser berühmte Wundarzt hegt grosse Hoffnungen für die Radikaloperation der Hernien von Belma's Methode. Was mich anbetrifft, so ist es nicht der unglückliche Ausgang meines ersten Versuches, sondern die eben angeführten Resultate der Versuche an Thieren, die Unmöglichkeit, den Grad der Reaktion im Voraus zu bestimmen und eine Unbestimmtheit in den von Belmas angestellten Beobachtungen an Kranken sind das, was mich von der Wiederholung seiner Methode abhält. — 2) Gerdy's Invaginationsmethode kann meiner Ansicht nach nur dann versucht werden, wenn man die Grenzen des Leistenringes deutlich fühlt, wenn diese Oeffnung durch den Bruchsackhals gehörig erweitert ist, so dass man mit einem Finger wenigstens in dieselbe bequem hinein kommen kann. Während meines Aufenthalts in Paris sagte mir Gerdy, dass er 50 Operationen nach seiner Methode gemacht habe; das Resultat der grössten Zahl dieser Fälle blieb aber wahrscheinlich unentschieden, indem die aus dem Hospitale entlassenen Kranken gar nicht wieder erschienen. Wenn ich die Methode *a priori*, nach der von mir versuchten Maior'schen Methode und nach einem Falle, in welchem ich vor Kurzem die Gerdy'sche Methode selbst versucht habe, beurtheile, so kann ich nur Ungünstiges über sie sagen. Der Erfolg ist, wie es scheint, eben so unsicher,

als bei 3) der Methode von Bonnet. Sie besteht in der Bildung einer Hautfalte vor der Bruchöffnung wobei auch der Bruchsack (natürlich nach der Reposition) gefasst wird, ferner in der Anlegung einer Insektennaht, welche durch Korkholz befestigt wird, oder bei 4) der Methode von Maior. Diese Methode, welche dem ärztlichen Publikum in einer kleinen Schrift (von der Radikalkur der Brüche, von Math. Maior, aus dem Franz. von Finsler. Zürich 1837) kurz und deutlich mitgetheilt wurde, will ich jetzt nach meinen zwei Fällen gehörig beurtheilen. Wenn man pag. 23. dieser Schrift liest, dass „1. ein monströser Schenkelbruch bei einem 43. Jahre alten Individuum in 5 Wochen gründlich geheilt; 2. ein doppelter Leistenbruch, so gross, dass er von keiner Bandage gehalten werden konnte, in 23 Tagen geheilt wurde“ und so weiter; wenn ferner Maior sagt: „seit der Herausgabe dieses Werkes (Octbr. 1836 bis zum Jan. 1837) hatte ich mehrema! Gelegenheit, diese Operation zu machen und die früher Operirten noch ferner zu beobachten; .... bei jungen Subjekten, und bei solchen, wo der Bauchring nur wenig erweitert ist, sie mögen jung oder alt sein, erfolgt die Heilung im Allgemeinen sicher und schnell; in anderen entgegengesetzten Fällen dagegen (bei alten Individuen, und bei solchen, wo der Bauchring sehr gross ist) kann man auf die radikale Heilung nicht rechnen, erreicht aber durch die Operation den wichtigen Vortheil, dass der Bruch leichter durch Bandagen zurückgehalten werden kann“; wenn man, sage ich, das liest, so findet man freilich schon in den Berichten des Verfassers selbst einen auffallenden Widerspruch, indem er die Kranken mit enormen Brüchen gleich nach der Operation für gründlich geheilt erklärt, und weniger als ein halbes Jahr später an der radikalen Heilung dergleichen Subjekte zweifelt; doch abgesehen von allem diesem geht aus seinen Worten soviel hervor, dass nur frische Brüche zur radikalen Behandlung nach dieser Methode passen, die anderen werden verbessert; das ist aber bekanntlich ein Wort in der medicinischen Sprache, das bisweilen sehr zweideutig klingt; wir wollen also den Grad der Verbesserung, die die Maior'sche Methode uns bei inveterirten Brüchen verspricht, für das erste unberücksichtigt lassen und nur diejenigen Fälle betrachten, in welchen, der Versicherung des Verfassers nach, eine schnelle und sichere (radikale) Heilung des Bruchs erfolgt. Zuerst kurz die Grundsätze von Maior. Er ist überzeugt (pag. 3.), dass der Bruchsack „den ausgetretenen Eingeweiden folgt und mit diesen bei dem Zurückbringen der Geschwulst in den Unterleib hinein gleitet“ (s. pag. 3. o. c.). Ich weiss wahrlich nicht, wie ich diese Worte des erfahrenen Wundarztes beurtheilen soll; — ist diese Annahme das Resultat seiner Untersuchungen an Leichen, oder ist das nur eine Vermuthung? Wenn man an Leichen die kleinsten, fingerhutgrossen Leistenbrüche untersucht, so findet man, dass der Bruchsack nicht immer bei der Reposition den

Eingeweiden folgt; wie kann also ein solcher Satz so allgemein ausgesprochen werden? — Wenn man Axiome, die im Widerspruch mit den bis jetzt anerkannten stehen, und von solcher Wichtigkeit sind, hört, so verlangt man auch natürlich die gründlichen Beweise. — „Wenn also Bonnet, sagt unser Verfasser, bei seiner Operation diese feine Hülle (den Bruchsack) fassen will, so entwischt sie den Fingern sowol, als der Einwirkung der Instrumente.“ Dieser Satz soll aus dem ersten hervorgehen und ist folglich eben so wenig bewiesen, als der erste; es ist nun noch weniger durch direkte Erfahrungen von Maior nachgewiesen, dass er in seiner Operation nicht den Bruchsack fasst; dass die Operation mit keiner Reaktion verbunden war, spricht wenig dafür; die Methode von Belmas nach seiner letzten Modifikation (mit Leimstreifen) soll eben so wenig Reaktion verursachen, obgleich in dieser Methode der Bruchsack verletzt wird; wie selten sind die Entzündungen des Bauchfells nach der Paracentese beim Ascites; — überhaupt ist das Gesetz: „die serösen Häute sind nach traumatischen Verletzungen sehr zur allgemeinen Verbreitung der Entzündung geneigt“ zu allgemein ausgesprochen. Es kommt dabei gewiss sehr viel auf die Art der Verletzung an; das Eindringen der Luft, die Entblössung der äusseren Zellschichte des Bauchfells sind ungemein wichtige Momente zur Erregung des entzündlichen Processes. — Bei Maior's Methode kann der Bruchsack, und namentlich bei frischen Brüchen eben so leicht in die Falte mitgefasst werden, als bei Bonnet's Methode; bei alten Brüchen dagegen, wo die äusseren Schichten des Bruchsacks sehr verdickt sind, kann wirklich, wie ich mich durch Versuche an Leichen überzeugt habe, die Haut mit den zelligen und andern Schichten in eine bedeutende Falte gehoben werden, ohne dass man den Bruchsack selbst berührt; er entschlüpft den Fingern, man kann aber nicht mit Maior sagen, dass „er mit den Eingeweiden beim Zurückbringen derselben hineingleitet.“ — Das, worauf Maior bei seiner Methode am meisten Gewicht legt, ist: 1) die starke Spannung der Haut über dem Bauchringe, welche in den ersten Momenten dieses Loch verschliesst. — Bei frischen kleinen Brüchen ist dies ganz richtig, dass die in die Falte aufgehobene Haut vor dem Leistenringe sich wirklich der Bildung der Geschwulst widersetzt, das kann jeder erfahren, und das habe ich auch in meinen Fällen gesehen; ich liess die Kranken stehen, husten, ohne dass der Bruch herauskam, so lange ich die Hautfalte mit den Fingern hielt. Bei alten Scrotalbrüchen dagegen gelingt er nur durch Einschiebung der Haut in den Leistenkanal und durch Verschliessung desselben mit dem Zeigefinger, die reponirten Eingeweide zurückzuhalten, wenn man den Kranken aufstehen und gehen lässt; ich weiss also nicht, wie gross die Falte in solchen Fällen gemacht werden muss, um diesen Zweck zu erreichen; in einem Falle von Maior bedeckte sie die ganze Scham. — 2) Die

unmittelbare Anschwellung des unter der Haut liegenden Fettgewebes; die in Folge der Entzündung entstehende Anschwellung und die Exsudation des plastischen Stoffes nimmt nach Maior's Methode, wie er angibt, die Richtung nach innen nach dem Bauchringe zu und verschliesst oder verkleinert wenigstens diese Oeffnung; was den Kamm oder Vorsprung anbetrifft, der sich aus der Hautfalte bildet, so „verschwindet er bald, theils aus Mangel an Säftezufluss, Atrophie, theils in Folge gänzlicher Abstossung dieser Hautfalte." — Die Exsudation des plastischen Stoffs, auf welchen Maior so grosses Gewicht legt, bildet sich wirklich, wie das auch unsere Fälle zeigen, und zwar bildet vorzüglich die Umgegend des Leistenringes den Sitz dieser Ausschwitzung; eine vollkommene Verschliessung dieser Oeffnung kann aber natürlich nicht erwartet werden, namentlich deshalb, weil ich als ausgemacht voraussetze, dass der Bruchsack nicht immer reponirt werden kann; bei kleinen, frischen Brüchen, wenn es gelingt, den Sack in die Bauchhöhle zurückzuschieben, kann es freilich geschehen, dass plastischer Stoff im Zellstoffe nach dem Verlaufe des Samenstranges in dem ganzen Leistenkanale exsudirt wird; vielleicht geschah das auch in unserem 30. Falle; aber wie leicht kann eine solche Exsudation resorbirt werden? Warum soll der ausserhalb des Bruchsacks liegende Zellstoff ein geringeres Resorptionsvermögen besitzen, als der Zellstoff des ganzen Körpers? Es ist bekannt, wie schnell bedeutende Exsudate plastischen Stoffes in das Zellgewebe durch die Resorptionskraft entfernt werden können; — und ferner: wie kann eine so unbedeutende Ablagerung der beständigen Wirkung der Bauchmuskeln widerstehen; wenn der Bruchsack reponirt ist, so ist von den Bauchmuskeln keine bedeutende Anstrengung erforderlich, um diesen erschlafften Theil des Bauchfells wieder herauszustossen, nachdem der in dem Leistenkanale abgelagerte Stoff zum Theil resorbirt ist; ist der Bruchsack, nicht reponirt, so kann eine solche Ablagerung die Grösse des Halses kaum um ein Geringes (natürlich von aussen) vermindern und dann ist der Vorfall der Eingeweide noch leichter. — Will man aber mit Maior „die Verdickung und Befestigung der exsudirten Lymphe durch einen schützenden Druck unterstützen" (pag. 19.), so vergisst man, dass gerade derselbe Druck die Resorption des neu abgelagerten Stoffs vermehrt und in unseren Fällen sahen wir nach Anlegung der Bandage und des Druckapparats täglich das Exsudat sich vermindern. Die Exsudation des plastischen Stoffs ausserhalb des Bruchsackes um den Leistenring gehört also keineswegs zu den sicheren Mitteln gegen das Recidiv des Bruches, möge der Bruchsack reponirt sein, oder nicht.

Was die Veränderungen in der Hautfalte anbetrifft, die uns Maior so lakonisch beschreibt, so muss ich gestehen, dass ich nicht begreife, was das Verschwinden dieser Falte durch Atrophie und aus Mangel an Säftezufluss heissen soll. Warum soll der Säftezufluss zu dieser Falte geringer werden?

Es ist wahr, sie bleibt gleich nach der Operation durch das *point-piqué* eingeklemmt — diese Einklemmung verursacht aber nur Blutstockung, entzündliche Anschwellung, die endlich in Brand übergehen kann, — das ist aber keine Atrophie; was nach der Entfernung der *points-piqués* mit der Hautfalte geschieht, kann auch, wie wir gleich sehen werden, nicht Atrophie genannt werden. Maior hat überhaupt die Veränderung mit der Hautfalte zu oberflächlich beschrieben, oder vielleicht nicht beschreiben wollen. Die Idee ist eben so scharfsinnig, eben so natürlich in seiner Methode, wie bei der Gerdy'schen: durch Spannung der Haut, durch Bildung einer Hautfalte vor der Bruchpforte das Heraustreten des Bruches zu verhindern. Ich glaube, dass dies und nicht die Verschliessung des Leistenringes durch plastisches Exsudat seine erste Absicht war bei der Erfindung dieses Verfahrens: „wenn man, sagt er, an einer Stelle, wo der Bruch bei seinem Durchgange, um in den Hoden herabzutreten (was soll das heissen?) vorbeigeht, die Haut kräftig in eine Längenfalte zusammenpresst, so wird es leicht sein, selbst oberhalb der Finger den Bruch in seinem Fortschreiten zu hindern", (pag. 9. o. c.) und gleich ferner: „daraus folgt nun ganz natürlich, dass man ein Mittel aufsucht, dass die Wirkung dieser Finger auszuüben im Stande ist." — Dieses Mittel zu finden ist wirklich die Hauptaufgabe in der ganzen Methode, aber wie und wodurch? Dazu soll eben das „*point-piqué*" (s. oben die Krankheitsgeschichte) dienen; auch ganz richtig; aber wie lange Zeit soll die Falte durch dieses *point-piqué* in der Lage erhalten werden? Um das zu bestimmen, wäre es wol die Hauptsache, die Veränderungen, welche in dieser Falte geschehen, genauer zu beschreiben. Aus unseren Fällen und aus einigen Beobachtungen, die ich über die Gerdy'sche Methode angestellt habe, geht Folgendes hervor: 1) In den ersten Tagen nach der Anlegung der Sutur entzündet sich der Zellstoff der Hautfalte eben sowol, wie der der Umgegend des Bauchringes; die Entzündung wird in den meisten Fällen nicht allein in plastische Exsudation, sondern auch in Eiterung übergehen, wenigstens werden die Stichkanäle, weil man die Suturen nach Maior 6—9 Tage liegen lässt, und weil sie die Theile in einer bedeutenden Spannung erhalten, bestimmt eitern; die Beschaffenheit der Gegend wird die Verbreitung des suppurativen Processes bestimmt nicht verhindern, im Gegentheile begünstigen, weil der hier liegende Zellstoff lamellös, locker ist. 2) Sobald man die Suturen zwischen dem 6.—9. Tage entfernt, so geht die Hautfalte auseinander, — sie verschwindet, wie das auch Maior angegeben hat, aber nicht durch Atrophie, sondern ganz einfach daher, weil „das Mittel, welches die Wirkung der Finger ausübte" — das *point-piqué* — entfernt ist; *a priori* könnte man sich wol mit der Idee trösten, dass dieses Mittel nach der Entfernung durch Exsudation des klebrigen plastischen Stoffs in den Zellstoff der Falte er-

setzt wird; was ist natürlicher? Es wird ein plastischer Stoff abgelagert der beide innere Flächen der Hautfalte verklebt, und doch zeigt die Erfahrung etwas ganz Anderes; sobald die Compression, die durch das *point-piqué* auf die Hautfalte ausgeübt war, entfernt wird, so expandirt sich der entzündete Zellstoff nach allen Richtungen und drängt beide Hautlamellen, aus welchen die Falte bestand, auseinander. Jetzt ist die Hoffnung auf den Widerstand der Hautfalte verloren und das ist ein Punkt, welchen, wie es mir scheint, Maior mit Fleiss zu erwähnen vergessen hat; nun bleibt nichts mehr übrig, als sich mit der Exsudation der plastischen Lymphe, der Verschliessung des Bauchringes etc. zu begnügen. 3) Diese Exsudation aber nimmt leider täglich ab, die fortdauernde Eiterung (in unserem 36. Falle vom 30. Oct. bis zum 1. Dec.) trägt auch nicht wenig dazu bei, um die Ablagerung des neuen Stoffes zur Resorption zu bringen und nach einigen Wochen findet man die Theile fast eben so beschaffen, wie vor der Operation. — Ob es dem Dr. Maior jemals gelungen ist, die Hautfalte zu erhalten, weiss ich nicht, aber soviel aus seiner kurzen Beschreibung hervorgeht, verschwand sie auch bei seinen Kranken, nur wie er meint, durch Atrophie, wie unsere Krankheitsgeschichten aber lehren, auf eine andere Weise. — Wir müssen also bei der Radicalcur der Brüche zu den alten Prinzipien zurückkehren und den Exsudationsprocess im Bruchsackhalse selbst zu erregen suchen. Ein Mittel zu erfinden, das die Verschliessung des Bruchsackhalses bewirkt, ohne den Kranken der Gefahr einer *Peritonitis* oder einer Verletzung des Samenstranges auszusetzen — das muss auch jetzt für uns das Ideal der Radicalcur der Brüche bleiben; ich versuche jetzt, und wie es scheint, mit gutem Erfolg, die Anwendung eines Apparats bei Inguinalbrüchen, welcher die Verschliessung des Bruchsackhalses von aussen nach innen bewirkt — ich werde aber hier nicht weiter mein Verfahren beschreiben. Vorher will ich mich durch eine hinreichende Zahl von Beobachtungen von der Wirksamkeit und von den Nachtheilen derselben überzeugen.

Weil der Gegenstand noch so neu ist, so werden mir meine Leser es zu gute halten, dass ich alle drei Krankheitgeschichten so *in extenso* erzählt habe — mein Zweck war, den Mechanismus des pathologischen Processes zu bezeichnen und auf einige Punkte aufmerksam zu machen, die wir in der Schrift von Maior nicht finden. — Obgleich ich alle eben angeführte Einwendungen gegen Maior's Methode schon *a priori* vor meinen Versuchen vorausgesehen habe, so wollte ich doch nicht eher meine Ansichten aussprechen, als bis ich mich von der Richtigkeit derselben durch die Erfahrung überzeugt hatte; wenn wir gleich im 35. Falle, so lange der Kranke unter unseren Augen war, kein Recidiv des Bruchs gesehn haben, so müssen wir uns doch hüten, daraus den Schluss zu ziehen, dass das Uebel wirklich radikal geheilt ist. — Wenn übrigens

Maior's Methode noch jemals eine Hoffnung zur vollkommenen Beseitigung des Bruches geben kann, so würde das gewiss nur in solchen, dem 35. ähnlichen Fällen sein, d. h. bei kleineren, frischen, noch im Leistenkanale liegenden Brüchen.

Was die Methode von Bonnet anbetrifft, so realisirt sie mehr die eigentliche Idee der Radicalcur; die Stiche durch den Bruchsackhals sind wirklich im Stande, den exsudativen Process in demselben zu erregen, die Verletzung des Samenstranges kann leicht vermieden werden und die Entwickelung der *Peritonitis* steht gewiss weniger zu befürchten, als Maior es glaubt. In unserem 36. Falle entwickelte sich zwar die *Peritonitis*, aber ich glaube, dass bei Kindern und namentlich bei Nabelbrüchen die Radicalcur immer gefährlicher ist, als in anderen Fällen. Ausgenommen diejenigen Bedingungen zur Verbreitung der Entzündung, die im Alter, der Konstitution etc. des Kindes liegen, ist, glaube ich, noch zu berücksichtigen, dass die der Nabelgegend entsprechende Portion des Bauchfells am meisten der Entzündung ausgesetzt ist, indem auch der Schmerz bei der *Peritonitis* hier am lebhaftesten ist und die Erscheinungen nach der Section auch gewöhnlich beweisen, dass die Nabelgegend der Hauptsitz der Entzündung ist. — Uebrigens kann man bei der Bonnet'schen Methode gewiss die weitere Verbreitung der Entzündung unterdrücken, sobald man bei den ersten Zeichen derselben die Stecknadeln entfernt. — Die Erfahrung muss nun entscheiden, ob der Grad des Reizes bei Bonnet's Methode, zur Verschliessung des Bruchsackhalses hinreichend ist, ob nicht nach der Entfernung der Stecknadeln dasselbe erfolgt, wie bei der Maior'schen Methode. Die gereizten inneren Wände des Bruchsacks müssen, glaube ich, längere Zeit in Berührung erhalten werden, und diese Berührung muss viel genauer sein, als bei Bonnet's Methode, um die Verwachsung zu Stande zu bringen. — Der Mangel dieser zwei Bedingungen (der längeren und genaueren Berührung der gereizten Fläche) ist, glaube ich, die Hauptursache, weshalb auch bei der Varicocele diese Methode so oft misslingt. Die Bonnet'sche Methode, wie die Maior'sche versprechen daher nur bei frischen, kleinen Brüchen noch einigermaassen glücklichen Erfolg.

Siebenunddreizigster Fall. *Prolapsus ani* von bedeutender Grösse und irreponible. Wiederholte Versuche der Reposition ohne Erfolg. Beginnender *Collapsus* der Kräfte. Reposition. Dupuytren's Radicalmethode. Genesung. — Andrey, russischer Fuhrmann, 29 Jahre alt, von athletischem Körperbau, ist wegen eines bedeutenden *Prolapsus ani* in die chirurgische Abtheilung des Klinikums am 5. Oct. 1837 aufgenommen. *Statuspraesens:* Die Stelle des *orificium ani* wird bei unserem Patienten von einer Geschwulst vertreten, deren Grösse einem Kindskopfe gleich

kommt, am Ende eine Oeffnung besitzt, in die man, so weit der Finger reicht, hineindringen kann, auf welchem Wege man auf faltige Schleimhaut stösst. Bekleidet ist die Geschwulst von rother Schleimhaut, deren Secret durch den Contact mit der Luft zu gelblichen Membranen umgewandelt worden ist. Die Dicke der Wandung der Geschwulst nach unten zu beträgt gegen 2 Zoll, und zwar veranlasst durch starke ödematöse Anschwellung; die Länge des vorgefallenen Stücks beträgt gegen 5″; die Schleimhaut ist also in einer Länge von 10″ aus der normalen Lage gebracht. Die Gestalt der Geschwulst ist birnförmig; nach unten zu ist sie am dicksten. Die äussere und innere Wand zeigen nicht mehr an allen Stellen völlige Verschiebbarkeit. An der Stelle des geschwundenen *anus* ist die Geschwulst in ihrer ganzen Peripherie begrenzt, d. h. man kann zwischen der Geschwulst und dem *sphinter ani* nicht hoch hinauf mit dem Finger reichen, sondern man stösst auf eine blinde Falte. Grössere Arterien fühlt man am obern Theile der Geschwulst stark pulsiren. Der *sphincter* ist relaxirt und schnürt nicht die Geschwulst ein. Die Temperatur der Geschwulst ist etwas erhöht. Die Schmerzen sind nicht sehr bedeutend. Im Allgemeinbefinden nehmen wir wenig Abweichendes vom Normalzustande wahr, wenn wir berücksichtigen dass dem Kranken erst vor 18 Stunden ein sehr grosses Aderlass gemacht worden ist. Die Zunge zeigt nur geringen Beleg.

Den 5. Oct. Gleich nach der Aufnahme wurden wiederholte Versuche zur Reposition gemacht, allein alle vergeblich; das vorgefallene Stück schwoll noch mehr und hart an und wurde purpurroth; man veranstaltete nun, um eine Ermattung des ganzen Organismus zu bewirken, ein starkes Aderlass von 2 ℳ. Blut, während dessen noch einige Versuche zur Reposition wiederholt wurden, die aber auch nicht gelangen, denn das Zwerchfell drängte zu stark entgegen, und der vorgefallene Theil war äusserst geschwollen. Nachdem auch in Folge eines warmen Bades von ½ Stunde die Erschlaffung noch nicht so gross geworden war, dass Patient in einen ohnmachtähnlichen Zustand verfallen wäre, legte man ihn zu Bette und bedeckte den *prolapsus* mit Umschlägen einer kalten Alaunlösung, nachdem vorher 30 Blutegel gesogen hatten. — Was die Anamnese anbetrifft, so ist zu bemerken dass der Kranke schon einige Jahre an einem reponiblen *prolapsus* leidet, dass vor 24 Stunden aber nach einem starken Drängen bei der Stuhlausleerung noch eine grössere Portion des *Rectum* plötzlich vorfiel, wobei dem Kranken nach wiederholten Versuchen unmöglich wurde den Vorfall zu reponiren.

Den 7. Oct. Die Geschwulst ist etwas welker geworden, die Oberfläche grauweiss, feucht. Der Unterleib unterhalb des Nabels empfindlich, die Zunge etwas belegt, der Puls weich, frequent. Es wurde an der Basis des *prolapsus*, an

der linken Seite desselben ein 4″ langer Schnitt gemacht; 2 grosse Arterien spritzten sogleich stark und wurden unterbunden. Man bemerkte eine 4‴ dicke, solidere Durchschnittsfläche, unter welcher gewölbte, weiche Theile hervorquollen, ähnlich dem Netze oder selbst den Därmen; allein eine genauere Untersuchung erwies, dass es nur stark ödematöses Zellgewebe war, das man zwischen 2 Pincetten leicht zerreissen konnte. — Die Wunde wurde mit in Oel getränkter Charpie erfüllt. Später wurde der *prolapsus* mit Breiumschlägen eingehüllt, und während eines Verlangens zum Stuhle, ein Oelklystier mit *magnes. sulph.* eingespritzt, welches bald mit einigen aufgelösten *faeces* wieder hervorkam.

Den 9. Oct. Das vorgefallene Stück kaum etwas erweichter. — Es wurde ein nachdrücklicher Versuch zur Reposition gemacht, indem von der untern Oeffnung aus das innere Blatt vorgeschoben wurde; auf diese Weise waren ⅔ des *prolapsus* mühsam hineingeschoben worden, und nur noch ein wulstiger, 2 Finger dicker Ring nachgeblieben, — als Patient von Neuem sehr heftig zu drängen begann und der ganze *prolapsus* mit grosser Gewalt vollständig wieder hervorschoss. — Man liess daher von allen Repositionsversuchen ab und bedeckte die Geschwulst mit einem Breiumschlage; ausserdem ein Klystier und innerlich Ricinusöl. — Darauf erfolgten am Abende von 5—8 Uhr fast ununterbrochen Ausleerungen aufgelöster *faeces*. Am Nachmittage trat ausserdem ein 1½stündiger Frost ein.

Den 13. Oct. Patient sieht verfallen aus, fiebert, besonders Abends, doch sind die Frostanfälle nicht zurückgekehrt. Der *prolapsus* fühlt sich weicher an und man fühlt an seiner Basis beträchtliche pulsirende Arterien deutlicher als sonst durch. Der Unterleib ist nicht empfindlich, wol aber der *prolapsus*, besonders Nachts, wo die Schmerzen den Schlaf verscheuchen. Der prolabirte Theil secernirt bedeutende Quantität Eiter und Schleim. Harnbeschwerden wiederholen sich. — Der *prolapsus* wird mit einem Läppchen bedeckt, das getränkt ist in *ol. hyosc.* und *ol. oliv.* $\overline{aa}$, darüber ein Breiumschlag. Gegen Abend 2 Pulver, jedes mit ½ *gr. opium*.

Den 29. Oct. Heute wurden erneuerte Versuche zur Reposition des *prolapsus* gemacht, doch längere Zeit wieder vergeblich; endlich, als der Kranke auf den Bauch gelegt war, mit erhöhtem Steisse und die Repositionsversuche von 6 Händen nachdrücklich wiederholt wurden, indem das innere Schleimhautblatt hinaufgeschoben wurde, wodurch der ganze *prolapsus* um ⅓ sich verkleinerte, schlüpfte plötzlich, beim gemeinsamen Zusammenwirken der 6 Hände der ganze dicke Wulst in einem Zuge hinein; — bei diesen Repositionsversuchen leistete das Zwerchfell nicht mehr jenen hartnäckigen Gegendruck, welcher früher die Repositionsversuche vereitelte, indem der Kranke jetzt bedeutend von Kräften gekommen war; nur

dadurch war es möglich geworden, die Reposition zu bewirken; am vorgefallenen Theile selbst hatte sich übrigens nichts Wesentliches verändert gehabt, ausser dass der obere Theil desselben sich fester anfühlen liess, durch Ablagerungen plastischen Stoffes zwischen die Lamellen der beiden Schleimhautblätter. — Nach geschehener Reposition wurde unverzüglich zur Radicaloperation des *prolapsus ani* nach der Dupuytren'schen Methode geschritten, indem man aus dem Rande des *orific. ani* vier keilförmige Stücke ausschnitt, wobei eine kleine Arterie spritzte, die klaffenden Wunden mit *agaricus* und Charpie ausstopfte, die ganze *apertura ani* durch Charpie verschloss und mit einer Compresse und T-Binde bedeckte. Der Kranke erhielt 8 Tropfen *tra. theb.*, die am Abende wiederholt wurden, theils zur Besänftigung, theils aber besonders, um den Stuhl anzuhalten. — Bald nach der Reposition klagte der Kranke über Drang zum Harnen, ohne jedoch den Harn lassen zu können, was unstreitig durch den Druck des reponirten Stücks auf den untern Theil des Blasenhalses bedingt war; am Abende endlich, nachdem diese Harnbeschwerden sich vermehrt hatten, konnte er eine bedeutende Menge Harn lassen, was ihn sehr erleichterte.

Den 30. Oct. Er hat gut geschlafen, zweimal gut urinirt und heute Morgen um 7 Uhr einen Stuhl gehabt, wobei der Vorfall nicht wieder hervorgetreten ist, weil die entzündliche Anschwellung sich bereits eingestellt hat. Der Verband wurde erneuert.

Den 31. Oct. Es geht ganz erwünscht. Der Stuhl erfolgt, ohne dass der *prolapsus* vortritt.

Den 7. Nov. Die Schnittflächen granuliren und vernarben von den Winkeln aus. Verband mit Digestivsalbe.

Den 9. Nov. Die Schnitte ziehen sich stark zusammen, Patient geht auf, befindet sich ganz wohl und wird auf seine Bitte entlassen.

Bemerkungen.

Die Erscheinungen, die ich in der Krankheitgeschichte angegeben habe, beweisen hinreichend, dass das Leiden in einem *Prolapsus* und nicht in einer Invagination des Mastdarms bestand, obgleich die Grösse, plötzliche Entstehung und Unmöglichkeit der Reposition auch für Einstülpung sprachen. — Wie ist das unüberwindliche Hinderniss bei der Reposition zu erklären? Von den Schriftstellern finden wir nur Folgendes angeführt: 1. bedeutende Anschwellung des prolabirten Theils, die besonders dann eintritt, wenn er seit einiger Zeit dem Einflusse der äusseren Luft ausgesetzt war; obgleich in unse-

rer Krankheitgeschichte eine starke ödematöse Anschwellung des prolabirten Theils angeführt steht, so muss man doch bemerken, dass die Beschreibung erst über 24 Stunden nach der Entstehung der Krankheit abgefasst wurde; als der Kranke bald nach dem Vorfalle zu uns gebracht wurde, fand ich die prolabirte Schleimhaut nur mässig angedrungen und wenig empfindlich; später, nachdem mehre Versuche zur Reposition gemacht und 18 Stunden verflossen waren, bildete sich erst eine bedeutende ödematöse Geschwulst derselben; sie konnte also kein Hinderniss bei unseren ersten Repositionsversuchen abgeben. 2. Noch weniger konnten in unserem Falle organische Entartungen der Schleimhaut, Hämorrhoidalknoten etc. beschuldigt werden. 3. Die Einklemmung oder Einschnürung des *Prolapsus* durch die Fasern des ausgedehnten *musc. sphincter ani*, die in dem von Delpech erzählten Falle durch Einschnitte in denselben gehoben wurde, war auch nicht zugegen; im Gegentheile, der *sphincter* war mehr relaxirt, so dass man den Zeigefinger leicht zwischen den *prolapsus* und *sphincter* hineinschieben konnte. — Vielleicht könnte man diesen Widerstand bei der Reposition in unserem Falle folgendermaassen erklären: 1) durch eine plötzliche bedeutende Zunahme des *Prolapsus* in Folge einer Anstrengung, und 2) was dabei die Hauptsache ist, durch gewaltige Contractionen des Zwerchfells und des obern *Sphincters*. Die Wirkung des Zwerchfells konnte man deutlich bei der Reposition wahrnehmen; der Kranke machte unwillkührlich eine gewaltige Inspiration und nun trat Alles, was von der Schleimhaut hineingebracht worden, wieder mit grosser Kraft heraus. Was die Zusammenziehung des oberen *Sphincters* anbetrifft, so muss ich zuerst bemerken, dass dieser Bündel von Muskelfasern, von Nelaton beschrieben, ungefähr 4 Zoll oberhalb des *orificium ani* liegt, also gerade an derjenigen Stelle, wo die Strikturen des Mastdarms am häufigsten vorkommen; die Funktion dieses Muskels soll nach Angabe von Velpeau darin bestehen, dass er die Excremente oberhalb der unteren Aushöhlung des Mastdarms zurückhält, wohin sie nur während der Ausleerung herabsteigen, ferner während dieses Aktes durch Contractionen die Stercoralmasse zu theilen und ihre Rückkehr in das Colon zu verhindern; wenn wir jetzt Alles das als richtig anerkennen, so können wir auch als wahrscheinlich annehmen, dass dieser *sphincter* auch bei der Reposition des *Prolapsus* keinesweges ein unbedeutendes Hinderniss abgeben kann; um aber vom ganzen Mechanismus einen richtigen Begriff zu bekommen, müssen wir erst untersuchen, ob in unserem Falle der *prolapsus* nur aus der Schleimhaut, oder aus allen 3 Häuten des Mastdarms bestand. Bis jetzt haben alle Schriftsteller angenommen, dass der sogenannte „*prolapsus ani*“ weiter nichts als der Vorfall der Schleimhaut allein sei; die faltige Beschaffenheit dieser Haut, ihr lockerer Zusammenhang mit den anderen Häuten, dagegen eine feste Verbindung des Mastdarms

mit den benachbarten Theilen, hat man für diese Ansicht angeführt, und doch stimmt dieselbe, wie es scheint, nicht vollkommen, wenigstens nicht immer mit der pathologischen Anatomie des *prolapsus* überein; Velpeau berichtet in seiner *Anatomie chirurgicale* 3. Ausg. pag. 37., dass Nelaton der anatomischen Gesellschaft zu Paris 2 Präparate vorlegte, die beweisen, dass der *Prolapsus* aus allen 3 Häuten des Mastdarms besteht. Die Grösse des Vorfalls sprach in unserem Falle offenbar dafür, dass der grösste Theil desselben aus der Schleimhaut gebildet war, nur die obere Portion der Geschwulst enthielt wahrscheinlich alle 3 Häute des Mastdarms, sie war fester anzufühlen und die Arterien klopften in dieser Portion des Vorfalls sehr stark; (der Einschnitt, den wir in die Geschwulst gemacht haben, um sie durch Blutergiessung und Eiterung einigermaassen zum *Collapsus* zu bringen, zeigte uns unter der Schleimhaut nur ein ödematöses Zellgewebe und keine Spur der Muskelfasern.) Wir können demnach mit der grössten Wahrscheinlichkeit annehmen, dass auch die Lage des *m. sphincter superior* verändert war; er kam niedriger zu stehen, und dadurch zur stärkern Contraction gereizt, widerstand er, durch die Wirkung des Zwerchfells unterstützt, unseren Repositionsversuchen. Weil die Anschwellung des Vorfalls nach der Anwendung der angeführten Mittel sich nur wenig veränderte, weil die Ablagerung des plastischen Stoffes in das Zellgewebe unter der Schleimhaut und andere Entartungen zu befürchten standen, weil endlich der Gesammtorganismus auch durch das örtliche Leiden afficirt wurde, so glaubte ich endlich zu einem entscheidenden Verfahren schreiten zu müssen; ich wollte nämlich an den prolabirten Theil eine Ligatur anlegen. Man erzählt, dass Boyer in einem Falle (es ist nicht angeführt, ob eines reponiblen oder irreponiblen Vorfalls wegen) die Basis der Geschwulst mit einigen Fäden, mit *kali causticum* bestrichen, zusammenschnürte (s. Lepelletier: *des Haemorrhoïdes et de la chûte du Rectum.* 1834. pag. 153). Ich hielt ein solches Verfahren in unserem Falle, da der Vorfall so gross und der obere Theil desselben wahrscheinlich aus allen 3 Häuten des Mastdarms bestand, für gefährlich; ich wollte daher auf eine andere Weise die Ligatur anlegen. Mein Plan war folgender: nach der Leitung des Zeigefingers eine grosse krumme Nadel, mit einem starken doppelten Faden versehen, durch die Oeffnung des *prolapsus* hineinzubringen, die ganze Dicke desselben, (und zwar zuerst die Portion desselben, die zum *coccyx* näher liegt), von innen nach aussen zu durchstechen, jetzt die aus der Oeffnung des *Prolapsus* heraushängenden zwei Fäden zu theilen, jeden wieder in eine krumme Nadel einzufädeln und wieder nach der Leitung des Zeigefingers von innen nach aussen den Theil des *prolapsus*, der näher zum *perinaeum* liegt, mit beiden Nadeln zu durchstechen; jetzt wird der ganze Vorfall durch zwei Fäden in zwei Seitenhälften getheilt, man schnürt jede Hälfte mit einem Faden

besonders und zwar am besten mittelst eines Ligaturstäbchens oder eines Polypenunterbinders zusammen; wenn ich mit zwei Schnüren nicht ausgekommen wäre, so konnte ich auch vier Einstiche machen, den Vorfall dadurch in vier Portionen theilen und jede besonders unterbinden; nach vollendeter Operation wollte ich eine dicke, elastische Röhre in den Vorfall hineinbringen. Die Operation, auf diese Art ausgeführt, würde, meiner Meinung nach, den wichtigen Vortheil haben, dass die Höhle des Vorfalls dadurch frei geblieben wäre, dass nur die Wände oder die äussere und innere Peripherie der Basis des Vorfalls allein der Wirkung der Ligatur ausgesetzt würde, folglich die Compression schon kräftiger und genauer ausgeführt werden konnte, indem die Ligatur mit beiden Schleimflächen (der inneren und äusseren) in Berührung gekommen wäre, und was die Hauptsache ist: der Ausgang der Excremente würde durch diese Art der Anlegung der Ligatur keinesweges versperrt bleiben. — Zum Glück gelang der letzte Versuch der Reposition vollkommen; ich suchte bei der Reposition zuerst das innere Schleimhautblatt des *Prolapsus* von aussen nach innen hinaufzuschieben; die Hände der Gehilfen unterstützten das von der Schleimhaut, was bereits reponirt war; ich habe dabei einen langsamen, aber kräftigen Druck auf den ödematösen Zellstoff ausgeübt und nur durch gemeinsames Zusammenwirken aller 6 Hände gelang endlich die Reposition. — Um einen neuen Vorfall zu verhüten, habe ich gleich nach der Reposition die Dupuytren'sche Methode ausgeführt; weil das *orificium ani* sehr ausgedehnt war, so habe ich nicht allein die Hautfalte, sondern auch einen Theil des *m. sphincter ani* keilförmig herausgeschnitten und suchte die konische Wunde *per granulationem* und durch Entwickelung des Narbengewebes zu heilen.

VIII. RHINOPLASTIK.

Achtunddreizigster Fall. Defect des Nasenrückens. Tiefe Furche zwischen dem knöchernen und knorpeligen Theile der Nase. Sehr flache und breite Nasenspitze. Rhinoplastik. Neue Art der Verbesserung. — William Tirol, Tischler aus Riga, 33 Jahre alt, litt nach der Aussage seiner Aeltern die ersten 3—4 Jahre seines Lebens hindurch in hohem Grade an Rhachitis, wurde jedoch völlig hergestellt, so dass er sich die übrige Zeit seiner Jugend einer ungetrübten Gesundheit erfreute, unbedeutende Anschwellung der Halsdrüsen abgerechnet, die sich von Zeit zu Zeit einstellte. 23 Jahre alt, bekam er einen Tripper, und erhielt dagegen von einem Arzte

innere Mittel und eine Salbe auf den *penis* zu legen, welche Angabe es mehr als wahrscheinlich macht, dass der Tripper mit Schanker komplicirt war. Da er, bei der Stadt-Wage angestellt, sich den Einflüssen der Witterung nicht entziehen konnte, so entstand in Folge einer Erkältung starke Anschwellung der Halsdrüsen, die bald einen sehr hohen Grad erreichte, so dass sein Arzt ihn in eine Schwitzbadstube schickte, und ihn dort in der trocknen Hitze mit Birkenknospen bestreut liegen liess. Durch diese Kur steigerte sich aber innerhalb 8 Tage die Anschwellung der Drüsen so sehr, dass Patient die Sprache und endlich sogar die Besinnung verlor. Das Vermögen zu schlucken soll indess nicht aufgehoben gewesen sein. Der herbeigerufene Dr. R. befreite ihn aus der Badstube, gab ihm Mercur innerlich als Pillen, äusserlich als Einreibung und gegen den noch immer bestehenden Tripper eine Emulsion. Dadurch erfolgte unter Ptyalismus schnelle Besserung, und der Tripper sowol, als die Drüsen-Anschwellung schwanden ganz. Patient, sich für genesen haltend, machte darauf noch während der Mercurialkur in der rauhen Märzluft eine Fahrt von 5 Werst. Die Folge davon war starke und schmerzhafte Anschwellung der Nase und besonders des Nasenrückens. Später kamen Eiter und Knochenstückchen mit dem Nasenschleime heraus, namentlich wurde ein grösseres Sequester abgestossen, und obgleich Dr. R. ihn fortwährend behandelte, sank mit der Abnahme der Geschwulst allmälig der Nasenrücken ein. Durch Zittmann's Dekokt und die Hungerkur befreite endlich Dr. W. den Patienten von seinem Uebel, so dass ausser jener Difformität nur noch Trockenheit der linken Nasenseite nachblieb. — Vor 4 Jahren bekam Patient, seiner Angabe nach, in Folge eines Schreckes, die Rose am Auge. Das rechte Auge war ganz verschwollen, die Geschwulst war roth und nicht schmerzhaft. Dr. E. liess Bähungen auflegen; dadurch fiel die Geschwulst ab, kam aber doch am innern Augenwinkel zum Aufbruche; es entleerte sich Eiter und seit jener Zeit besteht daselbst eine kleine Oeffnung, aus welcher fortwährend Schleim und Thränen fliessen. — Der gegenwärtige Zustand: Profil des Kranken (vergl. Abbildung. Fig. 1. und 2.). Auf der Grenze zwischen dem knorpeligen und knöchernen Theile der Nase eine tiefe Furche, die besonders auf der rechten Seite stark ausgebildet ist (Fig. 2.), so dass sie hier auch die Wangenhaut vom knorpeligen Theile der Nase trennt. Die Spitze der Nase etwas aufgestutzt; der Nasenrücken eingefallen, ganz abgeflacht. Das Profil hat eine gewisse Aehnlichkeit mit dem von Dieffenbach abgebildeten (Fig. 1.) eines Russen, nur ist in unserem Falle die Grenzfurche viel tiefer und daher die Difformität viel auffallender. Die Oberlippe ist gross und auch nach vorn prominirend. — *En face* betrachtet sehen wir: 1. dass die trennende Furche halbmondförmig ist, mit der Convexität nach oben gerichtet (Fig. 3.). 2. Der knorpelige Theil ist abgeflacht, erscheint breiter und schief, so dass er

links niedriger steht, als rechts. 3. Der Nasenrücken, in der Mitte ganz eingefallen, von beiden Seiten zwei leichte wulstähnliche Anschwellungen bildend. — Endlich von unten betrachtet erscheint der knorpelige Theil noch schiefer und difformer, als von vorn; die häutige Scheidewand nämlich ist ganz nach rechts verschoben, das rechte Nasenloch bildet ein vollkommen liegendes, das linke dagegen ein von links nach rechts schräges Oval. Beide Nasenlöcher erscheinen, weil die Flügel abgeplattet sind, viel grösser, als im natürlichen Zustande. (Vergl. Fig. 11., die auf der rechten Seite das Nasenloch schon verbessert darstellt.) — Ausserdem findet sich am inneren Augenwinkel der rechten Seite, dem untern Theile des Thränensacks entsprechend, eine Thränenfistel, die an der haarfeinen Oeffnung, aus der sich Schleim und Thränen entleeren, und an der kleinen schwammigen Granulation, die aus dem Grunde wuchert, nicht zu verkennen ist.

Die erste Operation (30. Juli) bestand 1) in der Bildung eines dreieckigen Lappens aus der Stirnhaut von solcher Form

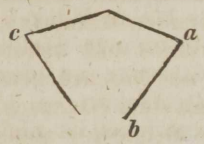

und 2) aus zwei Schnitten durch die alte Nase, von welchen der eine die Haut des Nasenrückens in zwei Hälften spaltete und weiter nichts als die Verlängerung des den linken Rand des Lappens begrenzenden Schnittes *ab* war; dieser Schnitt endete dicht an der Furche, die den knöchernen Theil der Nase vom knorpeligen trennte; der zweite Schnitt ging quer durch die Furche selbst; bei der Bildung dieses Schnitts habe ich wol einen Fehler begangen; ich fürchtete nämlich, dass der knorpelige Theil zu wenig Nahrung bekommen würde und schnitt daher den Knorpel nicht ganz durch, sondern führte den Schnitt nur durch die Haut und Zellage; dieser letzte Schnitt war natürlich bestimmt zur Verbindung mit dem breitesten Theile des Lappens *ac*; um die blutigen Berührungspunkte zu vermehren, schälte ich noch einen ungefähr 2‴ breiten Streif vom *Corium* an der Furche ab. Sowol die Stirnwunde, als den Lappen vereinigte ich nach der bekannten Dieffenbach'schen Art mit 26 Insektennadeln und 4 Knopfnähten. Die Form der neuen Nase zeigte einen breiten Nasenrücken und eine Einknickung am knorpeligen Theile, die sich quer über die ganze Nase zog. Hätte ich den Schnitt durch den Knorpel gleich in die Nasenhöhle penetrirend gemacht, so würde diese Furche bestimmt weniger auffallend gewesen sein, als jetzt; nach der Anschwellung und späteren Wölbung des Lappens aber stand es noch mehr zu befürchten, dass die Furche tiefer und auffallender werde. — Im Verlaufe des ganzen Tages behielt die neue Nase die Farbe und Temperatur der gewöhnlichen Haut. Eisumschlag auf die Stirn. Um-

schlag aus *aq. Goulard.* auf die Nase. — Abends: etwas *spir. vin.* zur *aq. Goulard.* gesetzt. — Den 1. Aug. Leichtes Oedem des Gesichts und besonders der unteren Augenlieder. Die neue Nase ist von der Hautfarbe, warm, glänzend, und die *prima intentio* scheint überall gelungen zu sein. Bis auf wenige Nadeln wurden fast alle Nähte aus der Nase entfernt und überall zeigte sich etwas Blut in den Stichen. Allgemeinbefinden gut. Den 2. Aug. Es wurden heute die letzten Nadeln ausgezogen; nur an einigen Stellen zeigten sich Eitertröpfchen. Gegen Abend plötzliche Stiche in der Stirnwunde und in der gebildeten Nase, jedoch ohne veränderte Farbe. — 12 Blutegel an beide Schläfen; Abends 6 Blutegel auf die neue Nase. — Den 5. Aug. Das Oedem des Gesichts hat sich verzogen. Die Stirnwunde eiterte in der Mitte. Der linke Wundrand des angeheilten Nasenlappens hat losgelassen und eitert schwach. Den 6. Aug. Die Stirnwunde eitert stark, eben so die linke Seitenwand des angeheilten Lappens, an dem sich eine kleine untere Ecke abstossen wird. Den 8.—11. Aug. Der kleine Winkel am linken Nasenflügel hat sich abgestossen; die offenen Stellen an der Nase beginnen zu verheilen; die Eiterung an der inneren Fläche des Lappens hat fast ganz aufgehört. — Den 12.—13. Aug. Nur noch der linke Nasenwinkel ist nicht verheilt, und beim Drucke auf den transplantirten Lappen fliesst ziemlich viel Eiter aus dieser Stelle hervor. Die Stirnwunde beginnt zu vernarben. Einspritzung in die Oeffnung von Lapis-Lösung. Den 1.—3. Sept. Die Eiterung dauert noch fort und am linken Nasenflügel kommt aus einer Stelle nahe an der Nasenspitze gleichfalls Eiter. Den 5. Oct. Bis zum heutigen Tage waren die Lapis-Einspritzungen täglich gemacht worden und täglich zeigte sich an irgend einer Stelle vom unteren Rande des Lappens etwas Eiter.

Es wurde heute (5. Oct.) die erste Verbesserung der Nase vorgenommen. Die Gestalt der Nase vorher war folgende: (vergl. Fig. 4., 5., 6.,) der transplantirte Lappen bildete den Nasenrücken gut, nur dass derselbe etwas gewölbter erschien, als nöthig; an der Nasenwurzel war zur rechten Seite eine olivenförmige Hervorragung, gebildet durch die Umdrehung des Lappens; zu beiden Seiten der Nase, wo dieselbe in die Wangen übergeht, war eine Narbenleiste; der untere Rand des Lappens dagegen war stark hineingezogen, so dass zwischen ihm und der Nasenspitze eine tiefe Furche sich befand, die quer über die ganze Nase ging und so von einem ¼″ langen Reste der natürlichen Nase getrennt war. Diese Furche, *en face* schon sehr auffallend, zeigte sich noch deutlicher im Profile, wo der Nasenrücken zuerst aus einem nach vorn gewölbten Bogen bestand, oben begrenzt durch eine längliche starke Hervorragung, unten durch eine tiefe Furche, nach welcher ein Knöpfchen folgte, gebildet aus der Nasenspitze. Bei der Operation wurde der Plan gefasst, die Hautbrücke des

Stirnlappens nicht eher zu durchschneiden, als bis die übrigen verbessernden Operationen vollendet wären. — Zuerst wurde die Furche zwischen der neuen und alten Nase ganz durchschnitten, man zog die ganz abgetrennte und nur an den Flügeln hängende Nasenspitze nach unten ab; nun wurde ein 1‴ breiter Streif vom unteren Rande des neuen Nasenrückens der ganzen Quere desselben nach abgeschnitten und hierauf durch mehre in die Tiefe der alten Nase, parallel mit der Hautoberfläche, geführte Schnitte, das Abziehen der Nasenspitze vom Gesichte möglich gemacht, wodurch dieselbe mit dem aufgefrischten Rande des neuen Nasenrückens an allen Punkten in Berührung gebracht werden konnte, und durch diese aus der Tiefe hervorgezogen wurde. In dieser Lage wurde sie auch, nachdem zuvor aus dem Rücken der neuen Nase ein längliches Oval aus der Haut ausgeschnitten und die Insektennaht angelegt worden war, durch die letzte befestigt. Die Gestalt der Nase war, so wie sie in Fig. 7., 8., 9. dargestellt ist. Der Zweck dieser Operation war, den bei der ersten begangenen Fehler zu verbessern; die Furche war durch diese zweite Operation wie exstirpirt; doch machten die kugelig gewölbte Form des Rückenlappens, seine Härte, durch Ablagerung des plastischen Stoffes entstanden, und eine auffallende Neigung des Kranken zur Eiterung wol den vollkommenen Erfolg auch dieser Operation zweifelhaft, obwol gleich nach derselben die Form der Nase auffallend verbessert war und die Furche viel flacher erschien. Was die Extirpation des myrthenblattförmigen Hautstücks aus dem Nasenrücken anbetrifft, so geschah das, um die zu grosse Wölbung desselben zu vermindern, dadurch die Furche noch weniger auffallend zu machen, und endlich, die Breite der Nase zu verringern. Nachher that es mir übrigens leid, dass ich mit einem Male einen zu grossen operativen Eingriff machte; die Eiterung stand darnach wol zu befürchten, besonders in dem Winkel, wo auf dem Nasenrücken beide Schnitte zusammenkamen. Die Folge bestätigte leider diese Vermuthung. Die Blutung bei der Operation war nicht sehr stark. Es wurden zu jeder Seite der Nase an die Wangenhaut 5 Blutegel angesetzt und Eisumschläge auf die Nase gemacht. — Den 7. Oct. Die ganze Nase, besonders der neue Theil derselben, ödematös angeschwollen, eben so die Wangen und Augenlieder etwas geschwollen. Die Nase sonst bleich und lauwarm. Es wurden alle Stecknadeln entfernt, wobei an einigen Stellen geringe Anfänge der Eiterung zu bemerken waren; aus dem rechten Nasenloche floss viel dünnes Eiter heraus. Lauwarme Umschläge aus *aq. Goulard.* — Den 8. Oct. Der quere Wundrand zeigt durchweg oberflächliche Eiterung, der perpendiculäre nur stellenweise; das Oedem der ganzen Nase und der Wangen erhält sich. — Den 11. Oct. Das Oedem hat ganz aufgehört; die Längewunde am Nasenrücken eitert nur sehr schwach, an der Querwunde ist fast die ganze rechte Seite *quasi per primam* geheilt, auf dem Nasen-

rücken jedoch und links schwache Granulation; diese Stelle wurde mit *lapis* touchirt. — Den 15.—18. Oct. Nur noch einige kleine Stellen sind nicht vernarbt; sie werden mit *lapis* betupft. Die Querfurche der Nase zieht sich aber leider wieder nach innen. — Den 25. Oct. Aus der kleinen Stelle am Nasenrücken kommt noch Eiter. Es wurde heute die ernährende Hautbrücke abgetragen; dieselbe erschien als eine elliptische, 6‴ lange, 3—4‴ breite, hart anzufühlende Hervorragung an der Nasenwurzel; sie wurde durch zwei halbmondförmige Schnitte an ihrer Basis umschrieben, und darauf mit der Hakenpincette gefasst, geschält. Nachdem darauf die Hauträndер noch etwas von ihrer Unterlage losgeschält worden waren, wurden sie durch 6 Insektennähte und eine Knopfnaht vereiniget. Eisumschläge. — Den 27. Oct. Am unteren Wundwinkel weichen die Ränder etwas auseinander. — Den 28. Oct. Es quoll sehr viel Eiter aus einer Oeffnung an der linken Seite der Nase, wo die neue Nase mit der alten zusammenstösst. Umschläge von *aq. Goulard.* — Den 31. Oct. Der Eiterausfluss aus der Oeffnung links stark, namentlich beim Drucke auf den etwas geschwollenen Hautlappen; auch ist nach vorn hin an der Stelle einer Narbe eine kleine Oeffnung durchgebrochen, aus welcher beim Drucke Eiter hervorquillt; es wurde an der linken Seite des Hautlappens eine kleine Incision gemacht, von hieraus, um der Eiterung den Weg in die Nasenhöhle selbst zu bahnen, mit einer schneidenden Nadel in die Nasenhöhle selbst hineingestochen und ein Haarseil eingeführt, dessen oberes Ende an die Stirn befestigt wurde, das untere aus dem Nasenloche heraushing. Darnach verminderte sich die Eiterung im Verlaufe von 14 Tagen, sie hörte aber nicht vollkommen auf; die obere Oeffnung communicirt mit der unteren am Nasenwinkel durch einen oberflächlichen Fistelgang; Durchschneidung desselben. — Der gespaltene Fistelgang wird täglich mit Charpie gefüllt und zieht sich bereits merklich zusammen, so dass nach 4—5 Tagen die Oeffnung schon ganz gering und in ihrem Grunde nur noch eine kleine schwammige Wucherung war. — Den 10. Dec. An der rechten Seite der Nase hatte sich heute in der Narbe eine kleine Oeffnung durchgebrochen, die nach oben hin mit der Scheere etwas erweitert werden musste, weil sie hier einen kleinen blinden Sack hatte. — Weil ich sah, dass jeder neue operative Eingriff sich stets mit Eiterung und Exulceration endigte, so vermuthete ich, dass der Boden, auf welchem ich operirte, noch wahrscheinlich dyskrasisch sei; in der That heilten sogar die Verletzungen in den neu transplantirten Theilen nicht *per primam intentionem*, was sonst gewöhnlich der Fall ist; die zu derselben Zeit noch fortwährend eiternde haarfeine Oeffnung in der Gegend des Thränensackes schien mir auch verdächtig zu sein, indem ich glaubte, dass sie mit einem Knochenleiden in Verbindung stände; ich wollte daher vor allen anderen Versuchen den Kranken einer alterirenden Kur unterwerfen; kleine Gaben von Sublimat

(1/10 *gr. p. d.*) in Verbindung mit leichten Dekokten schienen mir am besten diesem Zwecke zu entsprechen; ferner spaltete ich die kleine Oeffnung in der Gegend des Thränensacks, fand beim Sondiren den Nasenkanal ganz aus der Lage verdrängt, liess Einspritzungen in die Fistel von Lapis-Lösung machen u. s. w. Nachdem im Verlaufe von 6 Wochen ungefähr 5 *gr.* von Sublimat verbraucht waren, und ich sah, dass der örtliche Zustand sich wenig veränderte, sondern ungemein wechselte, indem aus der Oeffnung am Winkel des neu gebildeten Nasenrückens bald kein Eiter sich zeigte, bald wieder bei sanftem Drucke tropfenweise hervorkam, so setzte ich den Sublimat aus und verordnete dem Kranken die Zittmann'sche Dekoktkur. In diesem Zustande verliess ich meinen interessanten Patienten, indem ich eine Reise nach dem Auslande unternahm; in meiner Abwesenheit entwickelte sich bei dem Kranken eine Gelbsucht und dauerte 3 Wochen, indem sie den angewandten Mitteln so lange widerstand, bis sich endlich Hämorrhoiden am After zeigten, ein Hämorrhoidalknoten platzte und so die Erleichterung eintrat. Der Zustand der Fistelöffnungen wechselte auch, doch secernirte die Oeffnung im Winkel des neuen Nasenrückens fast gar nichts mehr. Prof. Walter, der in meiner Abwesenheit die chirurgische Klinik leitete, unternahm eine neue Verbesserung der Nase. Der Zweck der Operation war, die Furche zwischen dem neuen Nasenrücken und der alten Nasenspitze, die jetzt wieder nach der vorausgegangenen Eiterung stärker und auffallender geworden war, auszufüllen. — Er machte den 5. Mai 1838 zwei Schnitte, die die ganze Furche einschlossen und von einer Seite zur andern verliefen, präparirte die Haut von dieser Furche los, und hatte nun eine wunde Fläche von 4‴ Breite, die parallel mit dem unteren Nasenrande verlief. Um diese Fläche zu füllen, schnitt er auf jeder Seite der Wange einen von der Grenze des Nasenflügels mit derselben schräg nach aussen verlaufenden Lappen aus, präparirte ihn los, befreite ihn von vielem, ihm anhängenden Fette und vereinigte die so gemachten Wundflächen mit Insektennadeln, so dass nun diese Nähte auf beiden Seiten, gerade an der Stelle des Nasenwangenzuges zu liegen kamen. Die umgedrehten auspräparirten Hautlappen passten in die Wundflächen der Nase, wurden hier mit Knopfnähten befestigt und in der Mitte des Nasenrückens beide durch eine Insektennadel vereinigt. Warme Fomentationen auf die Nase von Wasser. — Den 6. Mai. Die Lappen stark roth. 4 Blutegel. — Den 7. Mai. Geschwulst der Wangen, der Oberlippe, des Nasenrückens. Die Lappen sehen gut aus, am Nasenrücken sind sie noch mit vielem schwarzen geronnenen Blute bedeckt und ihre Beschaffenheit deshalb nicht sichtbar. Heute wurden von den Wangen auf jeder Seite 4 Nadeln und auf der Nase selbst einige Fäden entfernt; hie und da will sich etwas Eiterung zeigen; die Nase ist verstopft, man injicirt in sie laues Wasser. — Den 8. Mai. Die Nadeln und Fäden sind

alle entfernt, die Lappen sind roth, geschwollen, auf dem Nasenrücken bläulich-roth, die Punkte der Hefte hie und da etwas eiterig, der rechte Schnitt in der Wange zeigt kein Eiter, wol ist aber auf der linken Seite etwas davon sichtbar, obgleich noch kein Klaffen da ist. Die Wangen sind auch geschwollen, 4 Blutegel auf den Lappen und 4 auf die Wangen, starke Nachblutung, kühle Umschläge mit reinem Wasser. — Den 10. Mai. Die Enden der Lappen auf der Nase sind abgestorben, man bedeckt die Stelle mit *bals. peruv.* und betupft die Grenzen des Gesunden mit *lapis.* — Den 12. Mai. Der Schnitt auf der rechten Wange ist ganz verheilt, der auf der linken auch beinahe, einige Stichpunkte eitern, die Lappen sind weniger geschwollen, das Todte auf dem Nasenrücken hat sich abgestossen und es zeigt sich ein guter Grund. Betupfung mit *lapis infern.* und Charpie mit Wasser aufgelegt. — Den 1. Juni. Die Heilung war schon vollständig, da zeigte sich vor einigen Tagen da, wo der rechte Lappen mit dem Nasenrücken zusammenstösst, ein 3‴ tiefer Gang; *lapis* brachte ihn jedoch bald zur Heilung. — Den 30. Juni. Heute wurde folgende Verbesserung vorgenommen: auf dem Nasenrücken wurde ein Oval herausgeschnitten, um durch die Narbe die Flügel zu heben. Diese Wunde wurde mit 3 Insektennadeln und 2 Heften durch die *sutura nodosa* geschlossen. Zugleich wurden die am 5. Mai gebildeten Hautlappen an ihrer Basis durchschnitten und höher, nach dem Rücken der Nase zu befestigt, nachdem ein Theil der Basis abgeschnitten war. Umschläge von nicht gar zu kaltem Wasser. Leichtes Erysipel. Blutegel. Eiterung stellenweise und Vereinigung zum Theil *per granulationem.*

Nach meiner Rückkehr aus Paris fand ich die Nase in folgendem Zustande. Fig. 10. gibt ein treues Bild des Kranken von der linken Seite, ganz dieselbe Difformität sah man auch von der rechten Seite. Der Nasenrücken stand recht gut da, in der Mitte desselben bemerkte man kaum eine Narbe, dagegen sah man aber auf der linken Seite eine tiefere Narbe, der Stelle entsprechend, wo das Eiter sich beständig sammelte und wo der Fistelgang aufgespalten wurde (s. 31. Nov.); die Furche zwischen der alten und neuen Nase, die allen unseren Versuchen widerstand, war nicht da, aber leider sah man an ihrer Stelle einen difformen Klumpen jederseits, durch den neu transplantirten Hautlappen gebildet, gewölbt, rundlich, von röthlicher Farbe, und oben und unten durch eine neue Furche von der alten und neuen Nase getrennt; ausserdem verliefen zwei Narben in einer schrägen Richtung nach unten auf beiden Seiten in der Wangenhaut und entsprachen der Stelle, aus welcher die Hautlappen gebildet wurden. Es ist natürlich, dass der transplantirte Lappen in Folge einer neuen Ablagerung auf seiner inneren Fläche zusammenschrumpfte, kugelig wurde, kurz alle Veränderungen erlitten hatte, die wir auch nach der Transplantation eines Stirnlappens beobachten. —

Ich besann mich lange, was in diesem Falle noch zur Verbesserung unternommen werden könne; der Kranke war trotz allen von ihm erlittenen Strapazen noch muthig (wie man mir erzählte, war er verliebt). Sollte ich die beiden transplantirten Lappen wieder exstirpiren? Dann aber wäre es die Wiederholung der alten Operation gewesen, und es stände bei diesem so zur Eiterung geneigten Subjekte wieder dasselbe zu befürchten; der untere Theil des neu gebildeten Rückens würde sich durch neue Bildung der Granulationen und des Narbengewebes auf ihrer innern Fläche hineinziehen und dann wieder eine neue Furche bilden. Bei genauerer Betrachtung der Nasenspitze und der Nasenlöcher von unten entdeckte ich, dass die Nasenlöcher zu übermässig in die Breite gezogen und abgeflacht waren; sie bildeten zwei grosse liegende Ovale und ich dachte, dass, wenn es mir gelänge, dieselben schmäler zu machen, beide Ovale in runde Oeffnungen zu verwandeln, ich dadurch den ganzen knorpligen Theil der Nase verschmälern und aus der Tiefe heben würde. Es wird mir jeder zugeben, dass die Idee ganz natürlich und rationell war; die Nasenspitze hat drei Stützen: die weiche Scheidewand oder eine vertikale Stütze und zwei Gewölbe, bestehend aus den knorpligen Streifen, welche die Nasenlöcher bilden; sind diese letzten zu wenig gewölbt, liegen sie flach, so prominirt auch die Nasenspitze weniger; also das Gewölbe steiler zu machen, war meine Aufgabe; ich habe nichts Aehnliches gelesen und beschreibe jetzt die Operation, wie ich sie zum ersten Male (am 3. August 1838) gemacht habe. 1) Ich exstirpirte den eingesetzten Lappen auf der rechten Seite durch zwei halbmondförmige Schnitte, dabei trennte ich die alte Nase auf dieser Seite — ganz von dem neuen Nasenrücken, oder mit anderen Worten, ich machte die Schnitte penetrirend in die Nasenhöhle. 2) Ich schnitt den Knorpelring am rechten Nasenloche durch, nach der Richtung einer Linie (*a.* s. Fig. 11.). Ich exstirpirte durch einen andern ähnlichen Schnitt ein ungefähr ¼ Zoll grosses Stück, aus diesem Knorpelringe heraus (s. *b.* Fig. 11.). 3) Ich vereinigte den Schnitt *a.* mit *c.* durch eine Insektennaht und das Nasenloch der rechten Seite wurde offenbar kleiner, runder, das Gewölbe stand jetzt steiler und an Stelle eines liegenden Ovals bekam ich eine fast kreisrunde Oeffnung; *d.* Fig. 11. stellt uns das auf diese Weise verbesserte Nasenloch der rechten Seite dar. 4) Endlich vereinigte ich auch durch eine Insektennaht beide Ränder der Wunde, die durch die Exstirpation des Lappens entstanden war, und die Form der Nase von der rechten Seite war wesentlich verbessert, — die Furche, oder richtiger, zwei Furchen (s. Fig. 10. *a. b.*) und der unförmliche Klumpen waren verschwunden, die Nasenspitze wurde prominenter. — Ich wollte nicht die Operation gleichzeitig auf der linken Seite wiederholen, indem ich fürchtete, dass ein stärkerer traumatischer

Eingriff wieder einen höheren Grad der Entzündung und Eiterung nach sich ziehen würde. — Verordnet: Umschläge von kalten Lappen und säuerliches Getränk. — Den 4. Aug. Die Wundränder und deren Umgegend, besonders auf dem Nasenrücken, angedrungen und etwas geröthet. — Den 5. Aug. Sämmtliche Suturen wurden entfernt und ein Oelläppchen über die Wundränder und darüber lauwarmes Goulard'sches Wasser gelegt. Die Wundränder vereinigt, aber geröthet bis in die nächste Umgegend, und angeschwollen. — Den 6. Aug. Es zeigt sich etwas Eiterung an den Wundrändern. — Den 9. Aug. Eine Stelle am Nasenrücken eitert. — Den 15. Aug. Die Vernarbung vollkommen. — Den 23. Aug. Es wurde die Operation an der linken Nasenhälfte wiederholt, und zwar ganz auf dieselbe Weise, wie am 3. August, ausgeführt: Exstirpation des Wulstes durch penetrirende Schnitte, ferner Ausschneidung eines etwa 3‴ breiten Stücks des Nasenflügels, und darauf Anlegung von 6 Insektennadeln. Eisumschläge. — Den 24. August. Es wurden heute die Nadeln entfernt, da die Wundränder und deren Umgegend in einem sehr gereizten Zustande waren. — Den 30. Aug. In der Mitte der Wundränder, etwa 1 Zoll lang, haben sich die Wundränder in Geschwüre verwandelt, mit jauchiger Secretion. Es wurde *merc. praecip. rub.* aufgestreut und mit *ung. praecip. rub.* verbunden. — Den 2. Sept. Der Reizzustand gemindert, die Schmerzen gewichen. Es wird *merc. praec. rub.* aufgestreut. — Den 3.—5. Sept. Das Geschwür ist hartnäckig, mit aufgeworfenen Rändern, verursacht nur wenig Schmerzen. Es wird mit *merc. praecip. rub.* bestreut. — Den 6. Sept. Die Ränder flachen sich ab, das Geschwür verkleinert sich. Betupfung der Ränder mit *lapis*, Verband, wie bisher, mit *pulv. praecip. rub.* — Den 15.—17. Sept. Das Geschwürchen vernarbt. Die Narbe, besonders aber auch deren Umgegend geröthet. — Den 18. Sept. Zur Herabstimmung des Reizzustandes des Narbengewebes und um zugleich die röthliche Färbung desselben und dessen Umgegend zu entfernen, wurde verordnet: *acet. saturn.* ℥j *aq. dest.* ℥vjjj auf die Narbe zu legen. — Den 19. Sept. Die gerötheten Stellen haben seit gestern nach dem Gebrauche des *acet. sat.* eine fast normale Hautfärbung erhalten. Verordnet das *acet. sat.* fortzubrauchen. — Den 9. Oct. In der Gegend der *glabella*, etwas tiefer abwärts, wurde, um die Wurzel der neu gebildeten Nase schmäler zu machen und den hier befindlichen kleinen Wulst zu entfernen, ein stehendes Oval exstirpirt, und schräg abwärts von demselben, auf der oberen Partie der rechten Nasenhälfte, ebenfalls ein Hautstück in Form eines spitzwinkligen schrägen Ovals herausgeschnitten, um den rechten herabgesunkenen Nasenflügel zu heben, dabei aber auch zugleich eine Fistel zu entfernen, die sich im Bereiche des exstirpirten Ovals befindet. — Vereinigung mittelst Insektennaht, Umschläge von *aq. Goulard.* von der Temperatur des Zimmers, da der Kranke die kalten Umschläge nicht besonders

verträgt. — Den 10. Oct. Die Wundränder und deren Umgegend stark geröthet und geschwollen, gereizt. Verordnet: *aq. Goulard.* auszusetzen und mit *ol. oliv.* die betheiligten Stellen zu bedecken. — Den 16. Oct. Röthe und Anschwellung fast ganz gewichen. Einige Stellen, welche eitern, werden mit *lapis* touchirt. — Den 24. Oct. Vollständige Vernarbung und Wiederherstellung der normalen Hautfärbung der Umgegend und der Wundränder. — Den 6. Nov. Entlassung. Nach allen diesen Verbesserungen war die Form der Nase beschaffen, wie Fig. 12., 13., 14. es darstellen; am auffallendsten war die Verbesserung der Nasenspitze durch die zwei Operationen, die ich an den Nasenlöchern ausgeführt habe; vergleicht man Fig. 13. mit Fig. 11., so sieht man den Unterschied vor und nach der Operation deutlich.

Diese Beobachtung lehrt uns also Folgendes. 1) Bei der Transplantation eines neuen Stirnlappens in den Fällen, wo die alte Nasenspitze erhalten ist, müssen wir den Querschnitt, an den Grenzen des knorpligen Theils der alten Nase geführt und zur Vereinigung mit dem breitesten Theile des Stirnlappens bestimmt, stets durch die ganze Dicke des Knorpels machen, oder mit anderen Worten: dieser Schnitt muss in die Nasenhöhle penetrirend sein. 2) Die Einheilung neuer Hautlappen, um eine Furche auszugleichen, dient keineswegs zur Verbesserung der Difformität, indem sie sich nach bekannten organischen Gesetzen in kuglige Klümpchen verwandeln und anstatt einer Furche, durch zwei von den benachbarten Theilen getrennt bleiben. 3) Die Exstirpation kleiner Stücke aus den knorpligen Ringen der Nasenlöcher, von verschiedener Form, gehört zu den besten Mitteln, um die abgeflachte Nasenspitze in die Höhe zu heben, und den zu breiten und zu platten knorpligen Theil der Nase schmäler zu machen. 4) Endlich zeigt uns dieser Fall, dass es einige Individuen gibt, die aus unbekannten Ursachen eine auffallende Neigung zu Eiterungen und Exulcerationen haben, und, was besonders merkwürdig ist, dass diese Ursachen örtlich sind und nur in einer Portion irgend einer Gegend oder eines Organs verborgen bleiben: so war es in unserem Falle: die rechte Nasenhälfte zeigte eine auffallende Neigung zur Exulceration und Eiterung, weniger die linke; die Wangenhaut theilte nicht diese Eigenschaft und die Wunden, die bei der Exstirpation der Hautstücke aus den Wangen gebildet wurden, heilten fast vollkommen *per primam.*

Ich suchte durch Abbildungen die verschiedenen Veränderungen, welche die Nase in ihrer Form stufenweise erlitten hat, zu erklären; es ist überhaupt sehr zu bedauern, dass sehr interessante Krankheitgeschichten von Dieffenbach durch dergleichen Abbildungen wenig erläutert sind; zwei Bilder, eins für das alte, das andere für das neue Portrait, machen einen zu plötzlichen Uebergang vom Schlechten zum Guten und entwickeln nicht deutlich genug den verwickelten Mechanismus, welcher dieser Metamorphose vorausgeht.

Anhang. *)

Während des Drucks dieser Annalen habe ich zu wiederholten Malen die Erzeugung der *Phlebitis* und die Einspritzung des Eiters in die Venen an Thieren versucht; die Resultate schienen mir in mancher Beziehung interessant zu sein, daher will ich sie hier kurz erzählen und ihren praktischen Werth beurtheilen.

I. Es wird gewiss mehren Aerzten ganz unglaublich vorkommen, wenn ich, mich auf die Vivisectionen stützend, sage, dass „das normal beschaffene Venensystem keineswegs zu solchen Geweben des Körpers gehört, die sich durch eine besondere Neigung zur Fortpflanzung der Entzündung auszeichnen.“ Das steht offenbar mit den bis jetzt allgemein angenommenen Begriffen vom Venensysteme im Widerspruche, aber was liegt diesen so allgemein verbreiteten Begriffen zum Grunde? Soviel ich weiss, betrachtet man seit der Zeit, als die innere Venenhaut mit einer serösen Membran verglichen wird, sie auch als sehr zur Entzündung und namentlich zur Centralfortpflanzung der Entzündung geneigt; die Erfahrung scheint auch diese mehr *a priori* angenommene Ansicht zu bestätigen, so dass Rust einmal in seinen Vorlesungen sagte: „es sei ihm wenig begreiflich, warum die Entzündung nicht öfter nach Aderlassen beobachtet werde.“ Betrachten wir jetzt aber die Thatsachen in der Chirurgie, welche diese Neigung zur Entzündung in der inneren Venenhaut so unwidersprechlich zu bestätigen scheinen, so beweisen sie uns nur, 1) dass nach jedem traumatischen Eingriffe in die Vene, mit der Entblössung der äusseren oder inneren Haut derselben verbunden, stets die gefährlichsten Folgen zu erwarten stehen. 2) Dass die fortge-

*) Vergl. pag. 58.

setzte Berührung der entblössten äusseren oder inneren Venenfläche mit fremden Körpern, scharfen Substanzen etc. auch mit der suppurativ-exulcerativen Entzündung und Verbreitung derselben bis zu den Hauptstämmen endigt. — Operationen der Varices, der Varicocele, Unterbindungen der Venen nach Amputationen, die Entwickelung der *phlebitis uterina* nach schweren Geburten etc. sind diese chirurgischen Thatsachen, welche die gefährliche Neigung der Venen zum phlogistischen Processe ausser allen Zweifel zu setzen scheinen, — und doch zeigen die Schlüsse aus diesen Factis, die überall so eifrig gepredigt werden, mehr eine Spekulation, als ein unpartheiisches Urtheil in der Sache; fast alle diese Operationen, nach welchen die Venenentzündung mit ihren gefährlichen Folgen zu erwarten steht, werden nur an kranken Venen unternommen; entweder sind die Venenhäute schon vor der Operation durch einen subinflammatorischen Process verdickt, wie in den Varices, der Varicocele, oder sie theilen sammt anderen weichen und harten Gebilden des Gliedes, in Folge einer dyscrasischen Constitution, einer fehlerhaften Mischung der ganzen Blutmasse, die Neigung zu zerstörenden Processen. Freilich ist es wahr, wir beobachten bisweilen auch bei gesunden, kräftigen Subjekten nach äusseren Verletzungen die Entwickelung der suppurativen *Phlebitis*; dann war aber entweder der traumatische Eingriff sehr stark, so dass das organische Gewebe mächtig erschüttert wurde, wie das z. B. bei komplicirten Frakturen der Fall ist (vergl. auch unseren 1. Fall), oder die Erklärung muss vielmehr in der eigenthümlichen Individualität des Kranken, in der Beschaffenheit der Umgegend, als in dieser Neigung der Venen zur Entzündung gesucht werden. Warum, — in der That! — wenn diese Neigung im Venengewebe so vorherrschend wäre, warum bleiben in hundert anderen, ähnlichen Fällen die Venen ganz frei von der Entzündung? Wie häufig werden die kleinsten Venen eben so, wie die grossen Venenstämme nach Amputationen ohne weiteren Nachtheil unterbunden; einige praktische Wundärzte, die die wichtigsten Operationen in ihrem Leben verrichtet haben, kennen die *Phlebitis* und ihre Gefahren nur dem Gerüchte nach etc. Wir können demnach aus zahlreichen Thatsachen, die uns die Chirurgie in dieser Beziehung liefert, folgenden Schluss ziehen: die *Phlebitis*, so wie andere gefährliche Folgen der chirurgischen Operationen, wie z. B. Erysipel, Tetanus etc. erfordern zu ihrer Entwickelung: 1. entweder eine krankhafte Beschaffenheit des Gewebes (der Venenhäute), welches dem traumatischen Eingriffe ausgesetzt war, oder 2. eine krankhafte, wenigstens eigenthümliche Constitution des Individuums, fehlerhafte Beschaffenheit der Umgegend, oder 3. endlich — was vielleicht die Hauptsache ist — *eine besondere Art der Verletzung*; wie gesagt, die Entblössung der Vene, Contact mit der äusseren Luft und anderen fremden und reizenden Körpern scheinen am meisten die Bildung der *Phlebi-*

tis zu begünstigen. — Was aber in meinen Augen positiv eine solche Neigung zur Entzündung in der Vene widerlegt, das sind eben die Versuche an Thieren; man möge mir nicht einwenden, dass bei Thieren die Prädisposition zu krankhaften Processen in Geweben überhaupt geringer ist, als bei Menschen; dagegen führe ich gleich die Verletzungen des Darmkanals und des Schädels an, die bei Thieren eben so häufig mit tödtlichen Entzündungen begleitet sind als bei Menschen. — Ich suchte auf die verschiedenste Art die suppurative Entzündung in grossen Venenstämmen bei Hunden zu erreichen, und habe nur selten meinen Zweck erreicht; der Leser wird sich einen Begriff von der Stärke der Reize, die ich dazu gebraucht habe, machen, wenn ich ihm sage, dass ich mehr als funfzehnmal folgenden Versuch an Hunden ohne Erfolg wiederholt habe: ich entblösste die ganze Halsportion der *vena Jugularis interna* (vom Brustbeine bis zum Unterkiefer), unterband das peripherische Ende, tordirte oder unterband auch alle benachbarte Aeste, die sich in den Stamme dieser Vene einmündeten, legte eine zweite Ligatur auf das Herzende der Vene und machte nun in diese, zwischen zwei Ligaturen eingeschlossene Portion durch einen Einstich dicht oberhalb der unteren Ligatur Einspritzungen von Sublimatauflösung von verschiedener Stärke, von *kali causticum*, betupfte die ganze innere Fläche mit *butyrum antimonii, lapis infernalis*, brachte mit *kali causticum* bestrichene Holzstäbchen hinein, unterband nachher die Vene zum dritten Male gleich oberhalb des Einstichs, löste darauf die obere, peripherische Ligatur; die auf diese Weise behandelte Portion wurde wieder mit Blut gefüllt und ausgedehnt; ich schloss nachher die Hautwunde mit einer Sutur und nie habe ich eine Verbreitung der Entzündung von dieser Stelle aus nach oben oder nach unten beobachtet; bisweilen starben die Thiere; die Section zeigte sehr häufig ein vollkommenes Verschwinden der ganzen cauterisirten Portion der Vene, aber ohne weitere Erscheinungen der Blutinfection oder der Verbreitung der Phlogose. — Ich brachte einige Male elastische Bougies aus der *vena cruralis* bis in die *vena cava inferior;* der fremde Körper füllte die Höhle der Vene vollkommen aus; in einem Falle überlebte das Thier 6 Wochen die Operation ohne weitere Erscheinungen; ich tödtete es und fand nach der Untersuchung die Entzündung der Vene überall da, wo sie mit dem Bougie in Berührung war; ferner die Bildung des Blutcoagulums, Auflösung desselben, Eiterung, Verdickung der Venenhäute; am oberen Ende des Bougie aber bildete sich eine plastische Exsudation und die entzündete Portion der Vene war dadurch von der oberen, gesunden isolirt, und jenseits der plastischen Exsudation keine Spur der Entzündung; in einigen Fällen verschwanden die in die Höhle der *vena Jugularis interna* eingebrachten Darmsaitenbougies ganz spurlos, ohne Entzündung zu erregen. Dem Dr. Karawajew ist es etwa dreimal gelungen, die Entzündung in der Vene durch das Einbringen der Bougies und Bleidrähte

zu erregen; er musste aber in einem Falle drei verschiedene fremde Körper (zwei Bougies und einen Bleidraht) mit Dinte bestrichen, in beide *vv. crurales* und in die *v. jugularis* hineinbringen; hier trat die allgemeine Reaktion mit Respirationsbeschwerden ein und der Tod erfolgte 16 Tage nach der Operation; die Section lieferte alle Erscheinungen der Venenentzündung, pleuritische Exsudation, mehre Abscesse in der Lunge, Hepatisationen und Abscesse in den Muskeln etc. *). Es ist freilich wahr, durch Einspritzungen der reizenden Flüssigkeiten in das peripherische Ende der Vene (z. B. der Dinte) gelang es dem Cruveilhier gewöhnlich, die *Phlebitis* bei Hunden hervorzubringen, aber die Hauptwirkung der Flüssigkeit in diesem Falle concentrirt sich vorzüglich auf das peripherische Venensystem, auf Capillargefässe, und dann gebe ich zu, dass die Gegenwart eines fremdartigen Stoffes im Capillargefässsysteme (sowol venösen, als arteriellen) gewöhnlich die Eiterbildung und fernere Verbreitung der Entzündung hervorruft; diese Eigenschaft theilt aber das peripherische Gefässsystem mit dem ganzen Zellstoff und kann folglich nicht als eine Eigenthümlichkeit der Venen allein betrachtet werden. — Ich habe oben bemerkt, dass die Venen sich vorzüglich dann entzünden, wenn die Verletzung mit der Entblössung der äussern oder innern Haut derselben verbunden ist; in der neuen Breschet'schen Operationsmethode der Varicocele ist, soviel ich weiss, in 150 Fällen die Entzündung nicht ein einziges Mal eingetreten, obgleich der ganze Bündel der varicösen Venen mit der Zange, zusammen mit der Haut, bis zur Escharabildung komprimirt wird; warum ist die Reaktion in dieser Methode so mild, warum bildet sich an der Grenze der Eschara keine suppurative *phlebitis*, während doch beim Einschnitte, bei der Ligatur der krankhaften Vene, die Entzündung mit ihren Folgen so häufig zu Stande kommt? Das kann, glaube ich, nur dadurch erklärt werden, dass der Druck durch Breschet's Zange nur auf einen haarfeinen Strich concentrirt wird und dass die krankhafte Vene *nicht dem Einflusse der äusseren Luft* ausgesetzt wird; machte man einen Einschnitt in die Haut und legte dieselbe Zange auf den entblössten Venenbündel, ich bin überzeugt, diese Methode würde eben so gefährlich, wie jede andere Operation der Varicocele.

II. Eine künstliche Infection der Blutmasse bei Thieren durch Einspritzungen in das Herzende mit Eiter hat im Ganzen, wie ich schon früher bemerkte, sowol während des Le-

*) Ich kann nicht umhin, hier eine Erscheinung zu bemerken, die ich einigemale beim Einbringen der Bougies in die *v. cruralis* beobachtete, das ist die Ortsveränderung der Bougies wenn man sie nach dem Einbringen in die Vene nicht durch eine Ligatur befestigt; so fanden wir einmal bei einem kleinen Hunde ein Darmsaitenbougie, welches in die *v. cruralis* hineingeschoben wurde, nach 42 Stunden im rechten Ventrikel und in der *art. pulmonalis* liegen; ein anderes Mal fand ich ein ähnliches Bougie in der *v. cava inferior*, etwa 2 Zoll von der Stelle entfernt, an welcher ich dieselbe in die Vene gebracht hatte.

bens, als nach dem Tode, die grösste Aehnlichkeit mit den Erscheinungen der *Phlebitis suppuratoria* bei Menschen; doch unterscheidet sich auch der Verlauf der Krankheit nach der Eitereinspritzung, und zwar: 1) die Einspritzung von 1—2 Drachmen des Eiters in die Vene eines Hundes von mittelmässiger Grösse bewirkt zwar fast augenblicklich eine allgemeine Reaction; diese verschwindet aber gewöhnlich, und wenn man dergleichen Einspritzungen nach einer grossen Pause wiederholt, so überleben sie die Thiere fast jedesmal; ich habe noch vor Kurzem einen Hund gehabt, bei welchem ich die Eitereinspritzung (zu 1½—2 Drachmen) im Verlaufe von 2 Wochen dreimal wiederholte; es entwickelte sich ein adynamischer Zustand, Appetitlosigkeit, Erbrechen etc. und doch erholte sich das Thier allmälig und lebte nachher ohne weitere Beschwerden; will man also künstlich die Erscheinungen der Infektion der Blutmasse bewirken, so muss die angegebene Quantität des Eiters immer in kürzeren Pausen, nach 2—3 Tagen, eingespritzt werden; bei Menschen dagegen, wenn sie an *Phlebitis* leiden, existirt ein Eiterungsheerd, aus welchem das Eiter beständig in die Blutmasse hineinkommt und auf diese Weise die Infektion derselben unterstützt. 2) Die Haupterscheinungen nach der Einspritzung sind: adynamischer Zustand und gleich nach der Operation eine eigenthümliche Betäubung; sehr häufig sah ich das Thier entweder ausgestreckt eine Zeit lang liegen, oder eine stehende Lage annehmen, in welcher es wie betäubt mehre Minuten bleibt, dann wankt und auf die Hinterfüsse fällt, wie von einer Lähmung derselben getroffen; andere Erscheinungen (wie Erbrechen, Respirationsbeschwerden, Durchfall etc.) habe ich schon früher erwähnt. Einen auffallenden Frostanfall habe ich nicht beobachtet (nur eigenthümliches Zittern der Haut kommt bisweilen vor), was uns übrigens nicht wundern kann, wenn wir bedenken, dass die *febris intermittens* mit ihren Frostanfällen bei Thieren nicht beobachtet wird. Die Zufälle der *Phlebitis* an Menschen sind ungemein verschieden; der adynamische Zustand war in allen Fällen, die ich beobachtete, zugegen, — in soferne sind sie also der Eiterinfection der Thiere analog; die Frostanfälle dagegen sind das Eigenthum der *Phlebitis* der Menschen allein; sie fehlen vielleicht nie; in einem Falle übrigens, den ich vor Kurzem beobachtete, haben sie wahrscheinlich eher aufgehört, als ich den Kranken zu sehen bekam; im Verlauf von 2 Wochen, nachdem er die Amputation überstanden hatte, war nicht ein einziges Mal Frösteln oder etwas Aehnliches zugegen, und doch zeigte die Section unzweideutige Erscheinungen der Eiterinfection und die secundären Lungenabscesse.

III. Die Beschaffenheit und Quantität des in die Vene des Thieres eingespritzten Eiters hat einen entschiedenen Einfluss auf die Schnelligkeit, mit welcher sich die allgemeinen Erscheinungen der Infection entwickeln. Eine schlechte, ver-

faulte Jauche wirkt auffallend rascher. Nimmt man grössere Quantität (über 3jj) und injicirt man in das Herzende der Vene, so stirbt das Thier bisweilen plötzlich oder sehr schnell; die Section zeigt in diesem Falle dunkle Flecken in der Lunge, Ueberfüllung des rechten Herzens, sehr dunkle Farbe des venösen Bluts; bisweilen schien mir das venöse Blut auch flüssiger zu sein.

IV. Sind die Erscheinungen der Infection nach Eintereinspritzungen zu Stande gekommen, so zeigt die Section allemal Veränderungen in der Lunge; in einer Abbildung suchte ich die verschiedenen Grade dieser pathologischen Veränderungen darzustellen. Wenn das Thier durch wiederholte Eintereinspritzungen frühzeitig stirbt, so sieht man in einer und derselben Lunge: 1) kleine, dunkle Petechialflecke; im Durchschnitte scheint in dieser Stelle die Lungensubstanz kompakter zu sein. 2) Grössere, dunkle Flecke, die offenbar durch Verschmelzung mehrer kleinerer entstanden sind; besonders nehmen diese Flecken an den Kanten der Lungenlappen mehr eine konische Form an; im Durchschnitte ist die Lungensubstanz an dieser Stelle deutlich verdichtet. 3) Konische (auch von anderer Gestalt) Lobularabscesse, umgeben von einem dunkleren Saume, aus dunklen Flecken offenbar entwickelt, denn im Durchschnitte einiger dieser Flecke sieht man deutlich gelbliche Punkte; beim Drucke kommt auch Eiter aus denselben; in den Verzweigungen der *art. pulmonalis* verfolgt man bis zu dieser Stelle ein dunkles Blutcoagulum. 4) Endlich mehr oder weniger bedeutende Hepatisationen, besonders in den unteren Loben der Lunge. — Diese eigenthümliche pathologische Metamorphose der Lungensubstanz beweist uns am augenscheinlichsten, dass das in der Blutmasse enthaltene Eiter nicht *qua* Eiter in das Parenchym der Lunge abgelagert wird, wie Einige angegeben haben, sondern es gehen dieser Ablagerung gewisse Veränderungen der Lungensubstanz voraus, bestehend in der Exsudation des Bluts aus den Capillargefässen der *art. pulmonalis* in die Zelllage der Lunge, partieller Entzündung der letzten Verzweigungen der Lungenarterie und Ausgang dieser Entzündung in Eiterung — kurz in einer *phlebitis suppuratoria pulmonalis*. — Bei Menschen habe ich noch nicht Gelegenheit gehabt die Entwickelung der secundären phlebitischen Lungenabscesse aus den dunklen Flecken zu beobachten; Dance aber, der eine Menge von Beobachtungen über die *phlebitis uterina* angestellt hat, beschreibt einen fast analogen Process, indem er sagt, dass in dem ersten Grade sich die blutige Infiltration zeigt, in der Mitte findet man bisweilen einige Venen mit Eiter angefüllt; im zweiten sieht man einen harten, zuerst schwärzlichen, nachher weisslichen Kern; im dritten endlich Erweichung und Bildung einer wirklichen Abscesshöhle.

V. Das inficirte Blut ist auffallend verändert; ich versuchte es in ein anderes gesundes Thier zu transfundiren: bis jetzt ohne Erfolg; ich bin aber fest überzeugt, dass wiederholte Erfahrungen uns zeigen werden, dass die Beschaffenheit dieses Bluts gewiss nicht ohne eigenthümliche Folgen bleiben wird, wenn man es in die Venen eines gesunden Thieres transfundirt.

Jetzt kann es keinem Zweifel unterworfen sein, dass die *Phlebitis*, die sogenannten metastatischen Abscesse nach wichtigen chirurgischen Operationen und die sogenannte Eiterresorbtion ein und derselbe krankhafte Process ist. Es ist nun die Frage, die in praktischer Beziehung von der grössten Wichtigkeit ist: was ist der perniciöse Frostanfall der deutschen Wundärzte? Wir haben zum grössten Theile diese Frage durch Erzählung der Fälle schon beantwortet; wir haben gesehen, dass in einigen Fällen die Section keine auffallenden Veränderungen in den Lebensorganen nachweist. In zwei Fällen habe ich, eine enorme Eiterhöhle zwischen den Muskeln (nach einer traumatischen Verletzung und beim Aneurysmatischen) ausgenommen, die Lunge, die Leber, die Venen ganz normal gefunden. Wir wissen ferner, dass Reizungen (besonders traumatische) der Harnwerkzeuge von ganz ähnlichen erschütternden Frostanfällen begleitet sind, ohne dass die Blutmasse oder innere Organe dabei nur etwas krankhaft verändert würden; wir können also mit vollem Rechte schliessen, dass der Schüttelfrost nach traumatischen Verletzungen ein Symptom verschiedener krankhafter Processe ist; dennoch scheint es mir in praktischer Beziehung am passendsten zu sein, den traumatischen Frostanfall in zwei Formen zu theilen: die eine ist eine reine Nervenkrankheit ohne materielle (wenigstens sichtbare) Veränderungen der Blutmasse oder der inneren Organe; die zweite ist die Folge einer veränderten Blutmischung; — diese beide Formen am Krankenbette zu unterscheiden ist die wichtigste Aufgabe des praktischen Arztes, weil davon der ganze Plan der Behandlung abhängt. Bis jetzt habe ich kein sicheres Zeichen gehabt, um diese zwei Formen nach traumatischen Verletzungen zu diagnosticiren; ich spreche hier natürlich nicht von denjenigen typischen Fällen, in welchen nach einer chirurgischen Operation, nach einer traumatischen Verletzung der operirte oder verletzte Theil schmerzhaft, ödematös angeschwollen war, wo die Erscheinungen der Exsudation in die Pleurahöhle (Blasius: Analect. pag. 196. I. Bd. 2. Hft.), oder des Knistergeräusches (Lisfranc. *Lançette francaise*) zugegen waren, wo sich tertiäre Abscesse oder Anschwellungen der Gelenke (durch eiterige Exsudationen) bildeten; diese Reihe der Erscheinungen, mit wiederholten Frostanfällen verbunden, lässt natürlich in der Seele des Beobachters weiter keinen Zweifel über Vorhandensein der Infection der Blutmasse oder der

Phlebitis; betrachten wir aber andere Fälle, wenn z. B. der Verletzte oder der Operirte plötzlich ohne augenscheinliche Ursachen einen Frostanfall bekommt, die Wunde zeigt dabei ein schlechtes Ansehen, der Kranke bleibt nach dem Froste angegriffen, die Wunde ist an den Geschlechtstheilen oder unweit der Harnwerkzeuge, oder am Kopfe, sonst keine verdächtige Anschwellung, keine Veränderung in den Brustorganen, zu welcher Kategorie muss dann ein solcher Frostanfall gerechnet werden? Ist das eine reine Nervenerscheinung oder die beginnende *Phlebitis*? Soll hier Opium, Chinin gegeben, oder soll ein Aderlass gemacht werden? Bei einem alten Individuum nach der Amputation des *Penis* traten solche Frostanfälle wiederholt, verbunden mit Trockenheit der Wunde und mit Harnbeschwerden ein: ich untersuchte auf das Genaueste die prostatische Gegend, die Brust etc., es war nichts Abnormes zu bemerken; es ist medizinisch-politisch richtig, das Schlimmste vorauszusetzen und so zu handeln, als ob man es mit einer beginnenden *Phlebitis* zu thun habe, und gewiss, in den meisten Fällen wird die positive oder negative antiphlogistische Methode am nützlichsten sein; man muss aber gestehen, dass nicht bei allen operirten oder verletzten Kranken ein Aderlass, möge es auch nicht mehr als von 4 oder 6 Unzen sein, ganz indifferent ist. In der letzten Zeit gelang es mir in einigen Fällen, aus der Beschaffenheit des gelassenen Blutes die veränderte Blutmischung in einer *phlebitis suppuratoria* auf das Genaueste zu diagnosticiren; bei zwei Kranken konnte ich, während das Blut aus der Vene floss, sagen, dass hier die Blutmasse inficirt sei — daher habe ich mir jetzt vorgenommen, nach jedem Frostanfalle in traumatischen Fällen gleich ein probatorisches Aderlass zu machen; 1 oder 2 Unzen Blut sind schon hinreichend, um die Diagnose zu bestätigen. Ist die Blutmasse inficirt, so ist die Farbe und die Consistenz des venösen Bluts jetzt auffallend verändert; ich kann keinen besseren Vergleich machen, als den mit einer starken Fleischbrühe; das Blut ist dabei so wässrig, dass, wenn man einen Tropfen gegen das Licht betrachtet, es durchzuschimmern scheint; man muss ein solches Blut nur einmal sehen, um es auf der Stelle von dem entzündlichen oder vom normalen zu unterscheiden. Nachdem ein solches Blut eine Zeit lang gestanden hat, so bildet sich sehr bald eine weissliche *crusta*; diese aber ist auffallend ödematös, durch Druck mit dem Finger kann man eine Menge von Serum herauspressen, der Kuchen schwimmt in einer Menge seröser Flüssigkeit; ein diesem ähnliches Blut habe ich bis jetzt nicht gesehen und halte es daher für höchst charakteristisch; einen ähnlichen Zustand des Bluts habe ich auch an Thieren nach der Eitereinspritzung beobachtet. Auffallend war es mir bei einem Kranken, dass nach einem (bis zu ℔. j) starken Aderlasse, nachdem die Frostanfälle schon wiederholt auftraten, der Kranke erschöpft war, aber doch eine Verbesserung eintrat; sie dauerte natürlich

nicht lange Zeit; das Aderlass war während des Stadiums der Hitze, als der Puls sehr voll und kräftig schlug, gemacht. Einige französische Wundärzte führen gegen das Aderlass in solchen Fällen Magendie's Beobachtung an, dass die Blutausleerung die Resorbtionskraft vermehre, — man setzt dabei aber voraus, dass das Eiter durch Venen resorbirt wird, was, wie wir gesehen haben, unrichtig ist; eine vielleicht richtigere Contraindication aber wird angeführt, dass nämlich die Aderlasswunden bei solchen Kranken sich leicht entzünden und Anlass zu einer neuen *Phlebitis* mit ihren Folgen geben können. — Wie ich schon oben gesagt habe, ist der adynamische Zustand entwickelt, sind alle Erscheinungen der Blutinfection da, so würde ich mich aller angreifenden Mittel enthalten, vor allen Dingen würde ich die Wunde in den meisten Fällen mit Breiumschlägen, indifferenten Mitteln behandeln, — allenfalls einige Fälle ausgenommen, wenn z. B., nachdem die Wunde plötzlich trocken wurde, der heftige Frostanfall sich ausbildete, — hier würde ich nach Larrey's Rath zu *Escharoticis* und sogar zum Glüheisen meine Zuflucht nehmen. Ich komme dabei unwillkührlich auf eine Frage: ist überhaupt die *Phlebitis* in diesem Zustande, im Stadium der Blutinfection und der Bildung der secundären Lungenabscesse heilbar? Die Wahrscheinlichkeit der Genesung ist in solchem Falle, wie es scheint, noch viel geringer, als bei einem Kranken, der an einem offenen *Carcinoma* oder *fungus medullaris* leidet; weil wir mit der Entwickelung des krankhaften Processes bekannt sind, so können wir uns den Mechanismus denken, nach welchem die Natur die *phlebitis suppuratoria* zum Stillstande bringen könnte; das ist: 1) der primäre Heerd des Uebels muss aufgehoben werden. 2) Das durch secundäre Lungenabscesse in die Blutmasse hineingebrachte Eiter muss durch neue Eiterungen in den peripherischen Theilen des Körpers oder durch vermehrte natürliche Secretionen (wie z. B. in der Schleimhaut des Darmkanals) einigermassen erschöpft werden. 3) Es wird wahrscheinlich die Möglichkeit der Herstellung viel davon abhängen, ob die tertiären oder peripherischen Eiterablagerungen in Folge einer einfachen Exsudation in die Gewebe oder anders entstehen. In der That, hat die reizende Beschaffenheit der mit Eiter inficirten Blutmasse neue partielle Venenentzündungen in den peripherischen Körpertheilen hervorgebracht, hat hier die peripherische *Phlebitis* bereits den Ausgang in Eiterung genommen, dann sieht man kein Ende der Infection! Wenn dagegen die Eiterablagerungen in den Muskeln, in Gelenken, mehr in Folge einer Art der Exsudation entstehen, wie z. B. in einem Falle, den ich beobachtete, wo dergleichen zerstreute Abscesse nach der *Phlebitis* der *v. jugularis interna* in dem *m. triangularis sterni*, *triceps brachii* etc. sich bildeten, wobei der benachbarte Zellstoff und die Muskelfasern ganz normal beschaffen waren, so kann man sich wol denken, dass auf diese Weise die Blutmasse von heterogenen Eitermolecü-

len einigermaassen gereinigt wird; dem sei übrigens, wie ihm wolle, so besitzen wir bis jetzt nur äusserst wenige unzweifelhafte Fälle von Genesung nach der *phlebitis traumatica suppuratoria;* es sind mir nur zwei bekannt, in welchen alle Erscheinungen der Blutinfection vorhanden waren, in beiden nach der vorausgegangenen deutlichen Affection der Lunge, durch Percussion und Auscultation bestätigt, in welchen sich Abscesse in entfernten Gegenden bildeten; in einem dieser Fälle trat auch profuser Durchfall ein. Die Verfasser dieser beiden Fälle (Lisfranc und Blasius) rühmen besonders die rationelle Behandlung, die sie angewandt haben. Ich muss gestehen, ich bezweifle sehr die Wirksamkeit des Chinins, der tonischen und anderer Mittel, wenn es schon zu secundären Eiterablagerungen gekommen ist. Der Bildung der Zellhautabscesse und der Durchfälle haben die Kranken gewiss mehr zu verdanken, als dem schwefelsauren Chinin und der Ratanhia. Eine antiphlogistische Behandlung, *tartarus emeticus* und Vesicatore gehören zu den Mitteln, die gewiss noch am meisten versprechen; die Antiphlogose kann nur im Beginn der Krankheit bei dem ersten Erscheinen des Frostanfalls oder bei unzweideutigen Erscheinungen der örtlichen Entzündung angewandt werden; die Wirkung des *tartarus emeticus* und der Vesicatore kann als Nachahmung der wohlthätigen Tendenz der *vis medicatrix* betrachtet werden, jener vermehrt die Secretion der Schleimhaut des Darmkanals und der Haut, diese einen Eiterungsheerd auf der Oberfläche der Haut erregend, rauben sie der Blutmasse diejenigen Stoffe, welche als Bestandtheile des Eiters dienen; der Nachtheile des Chinins habe ich schon oben erwähnt.

Ich schliesse meinen Aufsatz mit Beantwortung einer anderen, nicht minder wichtigen Frage: welche Methode in der Behandlung der Wunden soll als die sicherste zur Verhütung der *Phlebitis* angesehen werden? Weil in der Hospitalpraxis nach der Amputation die *Phlebitis* am häufigsten beobachtet wird, so hat man auch besonders die Behandlung der Amputationswunden in neueren Zeiten einer sorgfältigen Prüfung unterworfen. Sanson in seinem „*Thése de la réunion immédiate des plaies*“ theilt folgendermaassen die chirurgischen Krankheitsfälle, nach welchen die *Phlebitis* in den Pariser Hospitälern beobachtet wird: „1. bisweilen rafft die *Phlebitis* die „Kranken nach der Amputation, wenn diese wegen chro„nischer, nicht eiternder Affectionen gemacht wird. 2. Et„was häufiger in Folge der Amputation, die unmittelbar „nach einer bedeutenden traumatischen Verletzung gemacht „wird, ehe die ersten entzündlichen Erscheinungen zum Vor„scheine kamen. 3. Viel häufiger, wenn man ein Glied „mit einer chronischen, profusen Eiterungsfläche amputirt. „4. Endlich am häufigsten oder fast immer, wenn die „Operation wegen einer bedeutenden traumatischen Verletzung, „aber nach der entzündlichen und suppurativen Periode

gemacht wurde.“ — Sanson führt als Hauptursache der *Phlebitis* in diesen Fällen die Eiterung der Amputationswunde und Eiterstockung in derselben an; — die Eiterung ist nach der Amputation fast unvermeidlich, die Verschiedenheit der Gewebe, aus welchen eine Amputationswunde besteht, macht sie wenig zur unmittelbaren Vereinigung geneigt; die Stockung des Eiters soll auch schwer zu vermeiden sein; — die Hautwunde, indem die Haut mehr Neigung zur Verwachsung zeigt, heilt viel schneller, als die Muskelwunde; die unmittelbare Folge davon ist die Ansammlung und Stockung des Eiters im Grunde der Amputationswunde. Um diesen Nachtheilen abzuhelfen, um die Entwickelung der *Phlebitis* zu verhindern, empfiehlt Sanson vorzüglich die gemischte Methode der Vereinigung der Wunde nach Amputationen: sie besteht darin, dass man zwischen die Wundlefzen der ganzen Länge nach ein *plumaçeau* legt und die Ränder mit Pflasterstreifen einander nähert, die Vortheile dieser Methode sollen darin bestehen, dass der Grund der Wunde zuerst vereinigt wird, während der oberflächliche Theil offen bleibt und eine Rinne für den Ausfluss des Eiters bildet.

Was in dieser *quasi* statistischen Nachricht Sanson's über die Häufigkeit der *Phlebitis* besonders auffällt, ist, dass die *Phlebitis* nach einer Amputation am häufigsten dann beobachtet wird, wenn dieser Operation eine mehr oder weniger profuse Eiterung vorausgegangen ist, und gerade diese Beobachtung hat die Aerzte auf die Idee der Eitermetastasen geführt. Der Umstand, dass die Wunde dabei gewöhnlich trocken wird, schien noch mehr diese Idee zu bestätigen. Wie müssen wir aber bei dem gegenwärtigen Stande der Wissenschaft diese Thatsache, diesen merkwürdigen Connexus der *Phlebitis* mit vorausgegangener Eiterung erklären? Die Beobachtung einiger Fälle, die ich später erzählen werde, hat mich gelehrt, dass bei komplicirten Frakturen, die, vernachlässigt, lange Zeit eiterten, sich eine latente, mögte ich sagen, Infection der Blutmasse bildet; die Entzündung und Eiterung in der Medullarhöhle des Knochens trägt am meisten, wie es scheint, dazu bei, die Mischung des Eiters mit der Blutmasse zu befördern (dass das Venensystem der Medullarhöhle sehr ausgebildet ist, brauche ich nicht weiter zu sagen). Man wird also häufig in einem solchen Falle dann amputiren, wenn das Eiter durch eine vorausgegangene latente *Phlebitis* in der Blutmasse zugegen ist, wenn schon secundäre Lungenabscesse sich ausgebildet haben. Die Amputation, ein neuer traumatischer Eingriff, der eine neue entzündliche Thätigkeit und folglich einen vermehrten Blutzufluss zu den verletzten Geweben verlangt, muss nothwendig mit der Bildung der tertiären, peripherischen Venenentzündungen in diesen Geweben begleitet sein. Man muss es sich ja nicht so leicht denken, die secundären Lungenabscesse in solchen chronischen, eiternden Knochenaffec-

tionen vor der Amputation zu erkennen; die Percussion des Brustkastens kann einen hellen Ton geben, das Respirationsgeräusch ist eben so, wie bei zerstreuten, rohen Tuberkeln, nicht immer auffallend verändert, die Frostanfälle sind nicht immer deutlich ausgeprägt, oder sie können leicht mit hektischem Frösteln verwechselt werden; kurz, die Beobachtung einiger Fälle dieser Art lehrt mich, dass vielleicht nur die eigenthümliche Beschaffenheit des gelassenen Venenbluts durch ein kleines probatorisches Aderlass einiges Licht über das eigentliche Leiden des Kranken geben kann. Aber abgesehen von dieser, vor der Amputation schon existirenden, vollkommen entwickelten Blutinfection, müssen wir nicht vergessen, dass die Blutmasse der Leidenden, die in überhäuften, schlecht gelüfteten Hospitälern mit complicirten Frakturen, langwierigen Eiterungen etc. liegen, durchaus in ihren chemisch-vitalen Eigenschaften verändert werden muss; bedenken wir nämlich, dass eine fortwährende Resorbtion der Eitermolecülen, die auf keine Weise geläuguet werden darf, bei solchen Kranken auf einer Seite Statt findet, dass auf der andern wieder die schlechte, mit Eiterausdünstungen imprägnirte Luft durch die Lunge eindringt, setzen wir noch hinzu die reizende, inficirende Beschaffenheit dieser Luft auf eine frische Wundfläche nach einer, gewöhnlich in entarteten Gebilden unternommenen, Amputation, so kann es uns nicht wundern, dass aus dem Conflux so mancher ungünstigen Momente sich die *Phlebitis* und die Blutinfection in den Pariser Hospitälern so häufig entwickelt. Kann unter solchen Bedingungen die Art und Weise, wie man die Amputationswunde vereinigt, etwas helfen? Ich glaube kaum. Serres, der so viele glückliche Fälle der *Prima intentio* nach Amputationen unter Delpech's Leitung der Montpellier'schen chirurgischen Klinik gesehen hatte, war nicht glücklicher in der Anwendung dieser Methode in den Pariser Hospitälern, als die Pariser Wundärzte selbst. Die gemischte Vereinigung der Amputationswunde, die Sanson beschreibt, und die von Larrey, Boyer, Dupuytren auch angewandt wurde, vermindert die Gefahr der *Phlebitis* in den Pariser Hospitälern keineswe-ges; wir wissen dagegen, dass Delpech, Gräfe, Chelius, — lauter Anhänger der *Prima intentio* — sehr glücklich in ihren Resultaten sind (bei Chelius z. B. wie 14 : 1). Ich selbst, im hiesigen Klinikum, indem ich alle Amputionswunden mit Heften oder Pflasterstreifen vereinige, und *per primam* zu heilen suche, rechne 5 Todesfälle auf 20 Amputationen; ich will damit nicht sagen, dass die *prima intentio* dabei immer gelinge, aber wenigstens ein Theil oder der grössere Theil der Wunde heilt *per primam* und der übrige Theil bietet eine viel geringere Eiterungsfläche dar. Wir können, glaube ich, demnach schliessen, dass die Methode, nach welcher die Amputationswunde vereinigt wird, keinen so bedeutenden Einfluss auf die Entwickelung der *Phlebitis* habe, wie von Sanson und anderen französischen Wundärzten angegeben wird. Es wundert

mich, dass Chelius in der Versammlung der deutschen Aerzte und Naturforscher in diesem Jahre (1838) zu Freiburg behauptete (so viel ich das aus dem Briefe eines französischen Arztes in der *Gazette médicale* weiss), dass die Hauptursache, warum die Amputationen in den Pariser Hospitälern so häufig misslinge, darin liege, dass der Verband nach der Operation zu früh abgenommen, und auf diese Weise die Vereinigung der Wunde gestört werde; mir scheint es im Gegentheil, dass gerade die Wundärzte in Paris, die den Verband früher nach der Operation abnehmen (z. B. Lisfranc in der *Pitié*), auch am glücklichsten sind, indem auf diese Weise die Veränderungen in der Wunde am besten bemerkt, und folglich die passendste Heilmethode angewandt werden kann.

books2ebooks.eu

www.books2ebooks.eu

eBooks from your library by

eBooks on Demand

digitised by

University of Tartu Library

UNIVERSITY OF TARTU
LIBRARY