


---

107.

431<sup>a</sup>.

Experimentelle Untersuchungen  
über die  
**Blutbildung in der Milz der Säugethiere.**



Inaugural - Dissertation  
zur Erlangung des Grades  
eines  
Doctors der Medicin  
verfasst und mit Bewilligung  
Einer Hochverordneten Medicinischen Facultät der  
Kaiserlichen Universität zu Dorpat  
zur öffentlichen Vertheidigung bestimmt

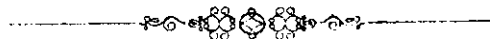von

**Miron Eliasberg.**

Mit einer lithographischen Tafel.



Ordentliche Opponenten:  
Prosector Dr. V. Schmidt. — Prof. Dr. A. Schmidt. — Prof. Dr. D. Barfurth.



Dorpat.  
Schnakenburg's Buchdruckerei.  
1893.



Печатано съ разрѣшеніа Медицинскаго Факультета Императорскаго  
Дерптскаго Университета.

Референтъ: Профессоръ Дръ. Д. Барфуртъ.

Дерптъ, 19 Февраля 1893 г.

№ 96.

Деканъ: Драгендорфъ.

9 112320

MEINEN THEUREN ELTERN

IN LIEBE UND DANKBARKEIT

GEWIDMET.



Beim Scheiden von der alma mater Dorpatensis ist es mir eine angenehme Pflicht allen meinen hochverehrten Lehrern meinen Dank auszusprechen für die mir zu Theil gewordene wissenschaftliche Ausbildung.

Besonderen Dank schulde ich Herrn Prof. Dr. Ed. Raebhlmann, dessen Unterassistent zu sein ich die Ehre hatte und Herrn Prof. E. Semmer, zur Zeit in Petersburg, für die liebenswürdige und zeitraubende Einführung in das Studium der Bacteriologie.

Herrn Prof. Dr. D. Barfurth, unter dessen Leitung die folgende Arbeit entstand, bitte ich für das warme Interesse und freundliche Unterstützung bei der Abfassung derselben meinen besten Dank entgegenzunehmen zu wollen.



## Einleitung.

Galen characterisirte die Milz als „Organum mysterii plenum“ und das Geheimnissvolle reizte seit alter Zeit Anatomen, Physiologen, Pathologen und Chirurgen zu dem Bestreben etwas Licht zu bringen in das tiefe Dunkel, welches Bau und Function der Milz umgab und immer noch umgiebt.

Dementsprechend ist auch die Literatur über die Milz ausserordentlich umfangreich geworden. Zu den Arbeiten, die sich mit der Structur und der physiologischen Aufgabe der Milz im allgemeinen beschäftigen, kommen noch die Untersuchungen, die die specielle Betheiligung der Milz bei der Blutbildung zu ergründen suchen.

Virchow (175; pag. 101) war der Erste, der bei Besprechung der „pathologischen Physiologie des Blutes“ 1853, behaupten konnte: „das einzige physiologische Verdienst, was ich meinen Untersuchungen beilegte, wäre das, dass ich durch dieselben zum ersten Mal mit Sicherheit die Bedeutung und den Einfluss der Milz und der Lymphdrüsen für die Blutbildung dargethan zu haben glaubte“ (vgl. Virchow's Arch. Bd. I, pag. 571). Virchow (176, pag. 206) lehrte, dass die Formelemente des Blutes in den Lymphdrüsen und in der Milz entstehen, um aus dem Innern dieser Organe losgelöst, dem Blutstrom zugeführt zu werden. Auch Funke 1851, (42) schrieb der Milz eine grosse Rolle bei der Blutbildung zu, indem er in dieselbe die Umwandlung der weissen Blutkörperchen in die rothen verlegte. Er fand auch in der Vena lienalis die Uebergangsformen. Erb 1865 (28, pag. 177) der auch

einen directen Uebergang der weissen Blutkörperchen in die rothen annimmt, lässt es unentschieden, ob derselbe durch die „chemischen Qualitäten des Milzparenchyms“ bedingt wird oder „durch den Sauerstoff der Lungenluft.“ Wilhelm Müller (1865) kommt aber auf Grund seiner eingehenden Studien „über den feineren Bau der Milz“ zur Annahme, dass dieses Organ nur zur Bildung der weissen Blutkörperchen in naher Beziehung steht; denn „weder für die Hypothese, nach welcher die Zerstörung, noch für jene, nach welcher die Neubildung farbiger Blutkörper die Aufgabe des Milzparenchyms darstellen soll, lassen sich zur Zeit (1865) hinreichende Gründe beibringen“ (109; pag. 107). Sicher wurde diese Frage erst durch Kölliker (69, pag. 188 und 70, pag. 609) entschieden, indem er die untrüglichen Zeichen einer Regeneration des Blutes, d. h. kernhaltige rothe Blutkörperchen in der Milz auffand. — „Und ich (K.) auch in der Milz von alten Embryonen und von einjährigen Geschöpfen die Bildung von rothen kernhaltigen Zellen beobachtet habe“ (70, pag. 609). „Besonders interessant war mir (K.) nun aber, dass in der Milzpulpa ziemlich viele der einkernigen kleineren Zellen entschieden gelb gefärbt waren, so dass sie oft von Blutzellen kaum mehr unterschieden werden konnten. Hiermit ist wie ich glaube zum ersten Male die Bildung rother Blutzellen in der Milz nicht bloß vermuthet, sondern durch Beobachtung dargethan“ (69, pag. 188). Sie kommen aber nach Kölliker nur in der Milz von Embryonen, Neugeborenen und säugenden Thieren vor, bei welchen die ausgebildeten rothen Blutkörperchen kernlos sind. In der Milz von Erwachsenen Thieren vermisste Kölliker dieselben immer.

Dieser Befund bedeutet, dass die Milz bei Erwachsenen physiologischer Weise sich an der Blutbildung nicht betheiliget, dass sich ihre hämatopoetische Rolle nur auf die Fötalperiode und die erste Zeit nach der Geburt beschränkt.

Es besteht nach Kölliker bei der Blutbereitung zeitlich eine Arbeittheilung unter den Organen. Vom 2. bis zum 5. Monat des fötalen Lebens ist es die Leber, in welcher die Blutbildung vor sich geht; „später jedoch möchte auch die Milz an diesen Vorgängen Antheil nehmen.“ (Kölliker 69, pag. 188), während die Bedeutung der

Leber von jetzt ab entsprechend immer mehr abnimmt, um schon bei jugendlichen Individuen in dieser Hinsicht gar nicht mehr in Betracht zu kommen. Bei diesen letzteren schränkt auch die Milz ihre blutbildende Thätigkeit ein. Nun kommt das Knochenmark an die Reihe, welches Organ eben später als die Leber und Milz sich zu entwickeln beginnt, und auch am spätesten seine hämatopoëtische Function aufgiebt. Für die Blutregeneration, und zwar die physiologische, hat bei Erwachsenen das Knochenmark allein zu sorgen.

Das ist die fast allgemein verbreitete Ansicht über diese Frage. Stark abweichend von ihr ist die Lehre, welche von Löwit (88, a, b, c; 90) ausging und von ihm während des letzten Decenniums in vielen Schriften gearbeitet und vertheidigt wurde. Löwit begnügt sich nicht (wie Bizzozero, Neumann u. A.) mit der hämoglobin- und kernhaltigen Vorstufe der rothen kernlosen Blutkörperchen bei Säugern, sondern geht einen Schritt weiter rückwärts und nimmt als erste Vorstufe der rothen Blutkörperchen der Säugethiere eine hämoglobinfreie Zelle an, die also den Ausgangspunkt für eine Entwicklungsreihe bildet, welche zum definitiven kernlosen rothen Blutkörperchen führt. Diese farblose Zelle, welche auch jetzt noch von vielen nicht besonders von den gewöhnlichen Leucocyten unterschieden wird, besitzt aber besondere Charactere, die theils dem Protoplasma, theils dem Kern anhaften und dessen besonderen Theilungsmodus bedingen.

Es ist also eine besondere Art farbloser Zellen, die von Löwit an die Spitze der Entwicklungsreihe der rothen Blutkörperchen gestellt wird und durch den Namen „Erythroblast“ gekennzeichnet wird. „Erythroblast“ zum Unterschiede von anderen leukocytären Elementen, die dazu bestimmt sind, immer wieder weisse Blutkörperchen zu bilden und die daher von Löwit den Namen „Leukoblasten“ bekommen haben.

Die Erythroblasten finden sich aber gleichmässig vertheilt in Knochenmark, Milz und Lymphdrüsen. Die Milz würde daher auf Grundlage dieser Vorstellungen auch beim Erwachsenen eine grosse Rolle bei der Bluterneuerung spielen. Auch nach Gibson (citirt nach Opperl 120, pag. 245) findet die Umwandlung der farblosen in kernhaltige

rothe Zellen im Knochenmark, Milz und Lymphdrüsen statt. Das rothe Knochenmark spielt jedoch die bedeutendste Rolle bei der Production rother Blutkörperchen im Extrauterinleben.

Die Löwit'schen Erythroblasten entwickeln sich weiter und indem sie hämoglobinhaltig werden, erkennen wir in ihnen die schon vielfach genannten kernhaltigen rothen Blutkörperchen. Diese letzteren werden also auch von Löwit vollkommen anerkannt und als zur Entwicklungsreihe der rothen Blutkörperchen gehörend angesehen; dementsprechend werden auch wir zur Beurtheilung der Frage, ob in concretem Fall eine Blutbildung vor sich geht oder nicht, uns immer nur an die Anwesenheit, respective Abwesenheit der kernhaltigen rothen Blutkörperchen halten.

Kehren wir nun zur Milz zurück. Wir sahen schon, dass Kölliker ihr eine grosse Rolle bei der Blutbereitung zuschrieb; er sagt ferner: „die farblosen Elemente des Leberblutes von jungen Thieren stammen vielleicht alle, auf jeden Fall die Mehrzahl, aus der Milz und findet sich in dieser und zwar noch entschiedener, eine Bildung von farbigen Blutzellen“ (69, pag. 188).

Auch Rindfleisch (139, pag. 40) tritt entschieden für die hämatopoetische Function der Milz ein, indem er behauptet: „auch bei den meisten Säugethieren spielt die Milz eine grosse Rolle. Sie darf im Allgemeinen als eine Anhäufung hämatogenen Parenchyms angesehen werden, welches zu dem hämatogenen Knochenmarke ergänzend hinzutritt.“

Es wird ausserdem allgemein angenommen, dass in der Milz auch viele rothe Blutkörperchen ihren Untergang finden, dass sie also ein „Einschmelzungsorgan“ für die gefärbten erwachsenen Blutzellen bildet. So sagt Kölliker, dass die Milz ein Organ ist, „in dessen Parenchym massenhaft und zeitenweise in vermehrter Menge austretende Blutbestandtheile unter Mitwirkung zelliger, in beständiger Bildung und Auflösung begriffener Elemente vorzugsweise eine regressive, zum Theil auch eine progressive Metamorphose erleiden“ (70, pag. 469). Und ebenso meint Rindfleisch (139, pag. 41): „Die Milz ist freilich zugleich ein Ort, wo altes ausge-

dientes Hämoglobin frei wird, da das Milzblutserum deutlich gelb gefärbt ist und der Leber gewiss das hauptsächlichste Rohmaterial für die Bildung und Absonderung des Gallenfarbstoffs zuführt. Wie diese Auslaugung, oder wie andere meinen, Auflösung der rothen Blutkörperchen (in der Milz) mit der Hämatogenese zusammengeht, ob sie bloß nebeneinander oder zum Theil durcheinander bestehen, darüber dürften wir wohl noch lange im Zweifel bleiben.“

In dieser Hinsicht ist nun viel gewonnen durch die Arbeiten, welche im hiesigen physiologischen Institute in den letzten Jahren ausgeführt worden sind.

So zeigte Schwartz 1888 (147), dass dem Protoplasma als allgemeine Eigenschaft das Vermögen zukommt Hämoglobin zu zerstören und aus seinen Trümmern wieder aufzubauen, welche Eigenschaft bei den in der Milzpulpa aufgehäuften farblosen Elementen in viel höherem Maasse ausgesprochen ist als bei anderen Zellen. „Diese Thatsache,“ meint aber Schwartz, „legt nun den Gedanken nahe, dass diese allgemeine Eigenschaft des Protoplasma in der Milz sich zur specifischen Function des Organes differenzirt hat, wie z. B. die Contractilität . . . in den Muskeln“ (l. c. pag. 56). Auch v. Middendorff (1888, 103), der das Milzvenenblut (bei Katzen) reicher an Hämoglobin und Trockenrückstand fand als das arterielle Blut, erklärt diesen Zuwachs an Blutfarbstoff in der Vena lienalis durch eine Production desselben in der Milz, und Glass 1889 (45, pag. 79) kommt ebenfalls zum Schluss, „dass in der Milz Hämoglobin sowohl zerstört als aufgebaut wird.“

Als Krüger (Dorpat) in diesem Sinne einen Vortrag auf dem III. Congress russischer Aerzte in Petersburg (1889) hielt, äusserte Tarchanow, „dass diese Befunde (über Erzeugung von Hämoglobin in der Milz) auch mit den Resultaten, welche nach anderen Methoden erzielt worden sind, übereinstimmen“ („Wratsch“ (russisch) 1889, pag. 68), und Kultschitzky (Charkow) fügte hinzu, dass auch „die histologische Structur der Milz diese Ansicht bestätigt“ (ibidem pag. 68).

Auch nach Bannwarth, der zuletzt (1891, 2) die Milz (der Katze) einer eingehenden Untersuchung unterworfen hatte, würde diesem Organ eine grosse Rolle bei der Blutbildung zuzuschreiben sein. Denn er zeigt, dass

die Granula der Zellen mit polymorphem Kern, welch' letztere er den Ehrlich'schen eosinophilen Zellen und den Schmidt-Semmer'schen Leukocyten gleichstellt (pag. 436), Hämoglobin oder ein Derivat desselben enthalten (pag. 438). Es erscheint Bannwarth „ebenso wahrscheinlich mindestens“ (als eine Aufnahme von gelöstem Hämoglobin seitens der Leukocyten) die Annahme, dass Hämoglobin in den Zellen erst gebildet wird“ (2, pag. 442). Diese Zellen (mit polymorphem Kern und hämoglobinhaltigen Granulis) nennt Bannwarth (441) „Erythrocyten“ und lässt sie entsprechend der Schmidt-Semmer'schen Hypothese sich unter Kernschwund und Verschmelzung der Granula in die erwachsenen kernlosen rothen Blutkörperchen sich umwandeln (pag. 444, 443). Lassen wir jedoch die kernhaltigen rothen Blutkörperchen nicht aus dem Auge und betonen wir besonders ihr reichliches Vorkommen in der embryonalen Milz. Foà und Salvioli (citirt nach Bizzozero 13, b. pag. 170) zeigten sogar, dass gegen das Ende des Extrauterinlebens die Zahl der kernhaltigen rothen Blutkörperchen in der Milz grösser ist als in der Leber und, dass „die blutbildende Verrichtung der Milz auch noch einige Zeit nach der Geburt fortbauere.“

Könnten aber nicht umgekehrt die kernhaltigen rothen Blutkörperchen, welche in der Milz im intra- wie extrauterinen Leben angetroffen werden, aus dem Blute herkommen, welches dieselben aus der Leber und späterhin aus dem Knochenmark beziehen würde?

Diesen Einwand machte auch Neumann, lässt ihn aber, wie wir sehen werden, selber wieder fallen. Neumann (1874) weist nämlich darauf hin, dass „nicht nur bei Embryonen, sondern auch nach der Geburt der allgemeine Blutstrom kernhaltige rothe Blutkörperchen enthält und dieselben demnach, wie in anderen Organen, auch in der Milz nicht gänzlich fehlen können“ (113, pag. 420). Er fügt jedoch hinzu: „Immerhin wird die Möglichkeit, dass ein Theil dieser Zellen in der Milz selbst seine Entstehung nimmt, um so weniger ganz in Abrede zu stellen sein, als wenigstens bei älteren Embryonen die relativ grosse Zahl derselben (d. h. der kernhaltigen rothen Blutkörperchen in der Milz) vielleicht im Missverhältniss

zu ihrem spärlichen Vorkommen im Herzblut steht“ (113, pag. 420). Neumann (114) war auch nach den Ausführungen von Bizzozero (in Moleschott's Untersuchungen, Bd. XIII, pag. 169) der erste, der 1874 gegen die allgemein damals verbreitete Lehre von der starken Betheiligung der Milz bei der Blutbildung im Extra- wie Intrauterinleben auftrat. Ebenso sein Schüler Dr. Freyer (1872, 40). Neumann bestreitet auch jetzt noch strict die betreffende Betheiligung der Milz beim erwachsenen Thier, wie beim Menschen, jedoch nur unter normalen Verhältnissen.

Und es ist auch jetzt noch, wie wir bereits gesehen haben, fast die allgemein verbreitete Ansicht, dass nämlich normaliter beim Erwachsenen die Milz nicht an der Blutregeneration Theil nimmt.

Nun fragt es sich: Hat die Milz bei erwachsenen Menschen und Thieren ihre Fähigkeit Blut zu bilden gänzlich verloren, oder hat sie vielmehr diese spezifische Thätigkeit eingestellt, weil es jetzt ein anderes Organ, nämlich das Knochenmark in sehr ergiebiger Weise zu vollführen in den Stand gesetzt ist? Wenn das letztere der Fall ist, wäre es dann vielleicht möglich, diese schlummernde Fähigkeit der Milz wieder zum Erwachen zu bringen? Nur Experimente konnten hier entscheiden und wir sehen in der That, dass alsbald verschiedene Forscher und auf verschiedenen Wegen an die Lösung dieser Frage herantraten.

Es lag wohl vorerst nichts näher, als durch eine künstlich erzeugte allgemeine Anämie sämtliche blutbildenden Organe zu kräftiger Thätigkeit anzuregen und nun zu untersuchen, ob auch in der Milz regenerative Vorgänge sich bemerkbar machten.

Es gebührt Bizzozero und Salvioli das Verdienst, unzweideutige und positive Resultate durch Aderlässe erzielt zu haben. In einer gemeinschaftlichen Arbeit (11, 1879) bewiesen die beiden Autoren, dass nach starken Aderlässen bei Meerschweinchen und Hunden das Milzparenchym ebenso wie das Knochenmark als ausserordentlich reich an rothen kernhaltigen Blutkörperchen sich erwies, wobei im circulirenden Blute dieselben nicht zu finden waren. Sie kommen zum Schluss, dass die Milz auch „während des Extrauterinlebens eine wichtige Bildungs-

stätte rother Blutkörperchen werden kann.“ (11, b., pag. 273) Auch Foà (36, pag. 484) zeigte, dass „ebenso wie in den Wurzeln der Markvenen, in den Wurzeln und im Stamme der Milzvene man kernhaltige rothe Blutkörperchen beobachtet, während dieselbe im Kreislaufe ganz fehlen oder spärlich sind.“ Bizzozero (13, b., pag. 271) betont ausdrücklich, dass im Blut der Versuchsthiere, denen stark zu Ader gelassen wurde, die kernhaltigen rothen Blutkörperchen sehr spärlich vertreten waren oder gänzlich fehlten, während sie sich in der Milz zuweilen in ganz ausserordentlichen Mengen vorfanden; mitunter fast ebenso reichlich, wie im Knochenmark. Auch Howell (citirt nach Opper 120; pag. 245) „gibt 1888 an, dass er bei der erwachsenen Katze durch starke Aderlässe die Milz die hämatopoetische Function habe wieder aufnehmen machen können.“ Ferner wurde auf chemischem Wege eine Hämoglobinzerstörung erzeugt, um auch dadurch die blutbildenden Organe anzuregen; diese Versuche ergaben ebenfalls für die Milz positive Resultate: Al. Popoff (1892, 131), Mya (1891, 111). Popoff studirte die Wirkung von Acidum pyrogallicum, Anilin und Toluylen-diamin; Mya wandte bei seinen Versuchen „Acéthyphénylhydrazine = Pyrodine“ an.

Dann wurden locale Kreislaufstörungen angewandt. Durch Unterbindung der Vena splenica z. B. erzeugte Foà (36, pag. 511) bei Meerschweinchen zuerst eine Zerstörung der Milzpulpa, der hierauf eine Regeneration derselben mit Auftreten von kernhaltigen rothen Blutkörperchen folgte.

Auch Milzexstirpationen wurden seit jeher zur Ergründung der Function der Milz ausgeführt. Im Allgemeinen herrscht die Ansicht, dass Thiere wie Menschen unter normalen Verhältnissen sehr gut ohne Milz auskommen können: Plinius (Histor. anim. cap. 37; citirt nach Joachim 62, pag. 12) Bardeleben (4), Tiedemann (164, b.) Tizzoni (166, 169), Crédé (17), Zesas (181), Tauber (1884, 163), Winogradow (179), Kurloff (82), Kostjurin (75), Grigorescu (49). So behauptet Meckel von der Milz: „ihr Nutzen ist aber um so schwerer zu erforschen, als sie wiederholt ohne beständige und bedeutende Störung irgend einer Verrich-

tung weggenommen wurde.“ *Menschl. Anat.* Bd. IV, pag. 372 citirt nach Joachim (62, pag. 24). Auch nach den Angaben von Bardeleben, schienen sich die entmilzten Thiere wohl zu befinden und unterschieden sich in nichts von nicht Operirten.

Nähere Untersuchungen ergaben jedoch wichtige Veränderungen in anderen Organen als Folge des Ausfalls der Function der Milz.

So fand Tiedemann (164, b.), dass die Schilddrüse für die Milz eintrete. Dieser Ansicht sind auch Credé (17) und Zesas (181), während Tauber, der die Milz als „eines der Hauptreservoirs des Blutes“ ansieht, behauptet, dass zwischen ihr und der Schilddrüse „keinerlei physiologische Einheit“ besteht (163, pag. 35). Mosler („Ueber die Function der Milz“ im *Centralbl. f. d. med. Wiss.* 1871; pag. 290; citirt nach Grünberg 51, pag. 30) fand die Hauptveränderungen nach Milzextirpationen im Knochenmark. Auch Tizzoni fand hier bedeutende Veränderungen. Während nach Freiberg „sich nach Milzextirpationen zwar eine vermehrte Bildung junger rother Blutkörperchen im Knochenmark nachweisen liesse, dieselbe aber nicht hochgradig war“ (38, pag. 63).

Was die Veränderungen anbetrifft, die man an den Lymphdrüsen wahrnimmt, so giebt Grünberg an, dass dieselben stark vergrössert und geröthet waren. Er kommt daher zum Schluss, dass „nach starken Aderlässen und nach Milzextirpation die Lymphknoten bei erwachsenen Thieren sich an der Bildung rother Blutkörperchen betheiligen“ (51, pag. 70), was mit den Angaben von Tizzoni (166), Zesas (181), Winogradow (179), Kurloff (82, pag. 543), Gibson (44, pag. 346, citirt nach Grünberg 51, pag. 31) übereinstimmt.

Ich will noch erwähnen, dass es einigen Forschern gelungen ist, nach Milzextirpationen ein Wiederwachsen von zahlreichen kleinen Milzen im grossen Netz und auf dem Peritoneum zu beobachten.

So giebt Tizzoni (166) an, dass bei einem sehr alten Hunde von 8000,0 g., der 7 Wochen nach der Milzextirpation eine Gewichtszunahme von 1800,0 g. aufwies (*Exper.* Nr. III), die Section bis 60 neuentstandene

Milzen ergab: à l'oeil nu on pouvait constater environ 60 nodules (von Stecknadelkopf bis Linsengrösse); sur les coupes ces nodules présentaient des corpuscules de Malpighi et une pulpe identique par son aspect à celle de la rate normale.“ Und im Exper. IV bei einem 15 Mon. alten Hund von 13,500 g. Gewicht, bei dem sich 14 Wochen nach der Milzexstirpation eine Gewichtszunahme von 3235 g. zeigte, ergab die Section sogar 80 neue Milzen! Zwei andere Versuche fielen negativ aus. Vor Tizzoni machte dieselbe Beobachtung Meyer in Bonn (wie es Joachim: 62, pag. 40 hervorhebt). In neuerer Zeit und zwar auf dem III. Congress russischer Aerzte in Petersburg am 4/I. 1889 machte Prof. Kostjurin (75) (aus Charkow) die Mittheilung, dass es ihm in einem Falle gelungen war, bei einem Hunde nach der Milzexstirpation eine Neubildung von echten kleinen Milzen zu beobachten („Wratsch,“ 1889, pag. 52).

Zum Zwecke der Erzielung einer gesteigerten Blutbildung wurden im Jahre 1890 auch im hiesigen vergleichend-anatomischen Institute unter Leitung des Herrn Prof. Barfurth 4 Versuchsreihen angestellt.

1. Aderlässe.
2. Zerstörung der rothen Blutkörperchen durch chemische Mittel.
3. Milzexstirpationen.
4. Milzexstirpationen mit nachfolgenden Aderlässen.

An den Versuchsthieren sind die Lymphdrüsen von Drd. Med. M. Grünberg (51) untersucht worden; die Thymus von Drd. med. R. v. Braunschweig (15); das Knochenmark von Drd. Med. H. Freiberg (38). Die Untersuchung der Milz übernahm mein Bruder stud. med. Julius Eliasberg. Er trug für geeignete Fixirung und Härtung des Materials Sorge, wurde aber durch Fortsetzung seiner Studien an der weiteren Bearbeitung verhindert und trat das Versuchsmaterial an mich ab. Ich sage ihm dafür an dieser Stelle meinen herzlichen Dank. Ich übernahm die Milzuntersuchung im Februar 1892 und machte noch weitere analoge Experimente.

Schliesslich stellte ich einige Versuche an, wie sie meines Wissens bis jetzt noch nicht unternommen worden sind.

Es leitete mich dabei der Gedanke, ob es vielleicht durch partielle Exstirpation der Milz gelingen würde die Thätigkeit der ganzen Milz auf einen kleinen Abschnitt derselben zu concentriren und dadurch viel stärker ausgeprägte Bilder auch von der eventuellen blutbildenden Thätigkeit dieses Organs zu Gesicht zu bekommen.

Zu dem Behufe schnitt ich ungefähr  $\frac{1}{2}$ — $\frac{3}{4}$  der Milz ab (näheres siehe weiter unten), um den zurückgebliebenen Stumpf nach verschieden langer Zeit zu untersuchen.

Ausser dem genannten Momente musste dabei als starker Antrieb zur Gewebsneubildung die Herstellung einer Unterbrechungsfläche (Roux) und der Wundreiz mitwirken. Denn „die pathologische Gewebsregeneration“ ist eben nach Barfurth (5, b. pag. 484) eine gesteigerte und durch Herstellung einer Unterbrechungsfläche (Roux) modificirte physiologische Regeneration.“ Es waren also die von Ziegler (184, pag. 14) geforderten Ursachen einer Theilung der Zellen und Gewebsneubildung gegeben: Steigerung der zur Proliferation drängenden Kräfte und Abnahme der sich einer Zelltheilung entgegenstellenden Widerstände.

Ich will auch gleich hinzufügen, dass es durch diesen Versuch wirklich gelang, eine starke Regeneration farbiger Blutelemente in dem zurückgebliebenen Milzstumpfe anzuregen.

# Experimenteller Theil.

## I. Aderlässe.

Die Blutentziehungen wurden stets aus einer äusseren Jugularvene vorgenommen, nachdem dieselbe freipräparirt und zum Herzen hin unterbunden war. Letztere Vorsichtsmaassregel wurde getroffen um Luftembolie zu vermeiden. Die Thiere (Katzen und Hunde) wurden in der Regel durch einen Schlag auf den Kopf getötet; bei den Ratten wurde die Chloroformnarcose angewandt.

Für die lebenswürdige Erlaubniss die Aderlässe im hiesigen pharmacologischen Institute vorzunehmen, sowie für die Ueberlassung eines Operationstisches zur Ausführung der Milzexstirpationen sage ich Herrn Prof. Kobert meinen besten Dank.

### Versuch I.

**Katze I (J. E.)** (Mit den Initialen J. E. sind die Experimente bezeichnet, welche von meinem Bruder ausgeführt worden sind.) Weiblich, ausgewachsen, 1600,0 g. schwer.

1891. 28./I. 5 h. nachmittags 28 ccm. Blut entnommen.

31./I. 5 h. " " 28 ccm. " "

1./II. 4 h. " " 15 ccm. " "

2./II. 10 h. Vormittags, also 18 Stunden nach dem letzten Aderlass und 2 Stunden nach der letzten Fütterung, wurde die Katze getötet.

Sectionsbefund: Milz vergrössert; Malpighische Körperchen deutlich sichtbar. Farbe der Milz intensiv roth. Knochenmark voluminöser und röther als normal. Lymphdrüsen vergrössert.

**Versuch II.**

**Katze II** (J. E.), weiblich, trächtig, 3200,0 g. schwer.  
 1891. 6./II. 11 h. 30 m. Vormitt. 40 cbcm Blut entnom.  
 8./II. 5 h. Nachmittags, also 54 Stunden nach dem  
 einzigen Aderlass und 5 Stunden nach der letzten Füt-  
 terung wird die Katze getötet. Diese Katze bekam nur  
 einen Aderlass, weil sie trächtig war, und Thiere in diesem  
 Zustande erfahrungsgemäss sehr schlecht operative Eingriffe  
 vertragen.

Sectionsbsfund: Die Milz in geringem Grade ver-  
 grössert; sonst nichts abnormes. Das Knochenmark volu-  
 minöser und röther als normal. Die Lymphdrüsen vergrössert.

**Versuch III.**

**Katze III** (J. E.), männlich, 2700,0 g. schwer.  
 1891. 9./II. 5 h. Nm. 50 cbcm. Blut entnom. = 1,85 %  
 11./II. „ „ 33 cbcm. „ „ „ 1,2 %  
 13./II. „ „ 16 cbcm. „ „ „ 0,6 %  
 18./II. 10. Vm. 23 cbcm. „ „ „ 0,85 %  
 122 cbcm. = 4,5 % des Körpergew.

18./II. 6 h. Nm. wird die Katze getötet, also 8 St.  
 nach dem letzten Aderlass und 3 Stunden nach der letzten  
 Fütterung.

Sectionsbefund: Die Milz stark vergrössert; wiegt  
 13,5 g. = 0,5 % des Körpergewichts, ist 14,0 cm. lang  
 und 0,9 cm. dick. Malpighische Körperchen überall deut-  
 lich sichtbar. Knochenmark der langen Röhrenknochen roth,  
 voluminös. Lymphdrüsen stark vergrössert.

**Versuch IV.**

**Hund I** (J. E.). Männlich, 3070,0 g. schwer, ausge-  
 wachsen.

16./II. 4 h. Nm. 74 cbcm. Blut entnommen = 2,4 %  
 19./II. 5 h. Nm. 53 cbcm. „ „ „ 1,7 %  
 127 cbcm. 4,1 % des  
 Körpergewichts.

20./II. 5 h. Nm. also 24 Stunden nach dem letzten  
 Aderlass und 3 Stunden nach der letzten Fütterung wird  
 der Hund getötet.

Sectionsbefund: Die Milz nicht beträchtlich gross, wiegt 7.5 g. = 0,21% des Körpergewichts; ist 8,9 cm. lang; und 0,8 cm. dick; von braunrother Farbe.

Knochenmark spärlich, doch etwas mehr als beim normalen Hunde, von rother Farbe. Lymphdrüsen vergrössert.

#### Versuch V.

Hund II (J. E.). Männlich, 8300,0 g. schwer ausgewachsen.

16./II. 4 h. Nm.	170 ccm.	Blut entnommen =	2,05 %
19./II. 5 h. „	180 ccm.	„ „	2,19 %
21./II. 6 h. „	140 ccm.	„ „	1,69 %
	490 ccm. Blut	„ „	5,94 %

des Körpergewichts.

22./II. 8 h. 30. Vm. wird der Hund getötet: 14½ St. nach dem letzten Aderlass und 3 Stunden nach der letzten Fütterung.

Sectionsbefund: Die Milz ist sehr gross; wiegt 30,0 g. = 0,36% des Körpergewichts, ist 15,8 cm. lang und 1,1 cm. dick; von intensiv rother Farbe; Malpighische Körperchen überall deutlich sichtbar. Knochenmark stark geröthet, ziemlich voluminös. Lymphdrüsen im Mesenterium sehr stark vergrössert.

Ich selber machte dann noch weitere Aderlässe an 2 Katzen (I und II).

#### Versuch XXIV.

Katze I, weiblich, 1930,0 g. schwer.

1892. 24./II. 6 h. Nm. aus der link. V. jugul.	28 ccm.	Bl. entn. =	1,45%
29./II. 4 h. „ „ „ „ recht.	40 ccm.	„	= 2,07%
3./III. 9 h. 30 Min. Vm. „ „ Art. car.	55 ccm.	„	= 2,85%
	123 ccm.	„	6,37%

des Körpergewichts.

Gleich nach dem letzten Aderlass krepirte die Katze und die Section ergab eine ausgesprochene Anämie der Milz; sie war trocken.

#### Versuch XXV.

Katze II, männlich, 1½ Jahre alt, sehr kräftig: 3400,0 g. schwer.

1892.	10./III.	9 Vm.	50 cbcm.	Blut aus der rechten Ven. jugul.	= 1,47%
	13./III.	4 Nm.	45 cbcm.	„ „ „ linken „ „	= 1,32%
	16. III.	5 „	45 cbcm.	„ „ „ rechten „ „ hoch	= 1,82%
	21. III.	7 Ab.	13 cbcm.	„ „ „ linken „ „ hoch	= 0,38%
			153 cbcm.	„ „ „ „ „ „	4,49%

des Körpergewichts.

22. III. 11 Vm. wird die Katze getötet: 15 Stunden nach dem letzten Aderlass und 4 Stunden nach der letzten Fütterung. Gewicht der Katze gleich nach dem letzten Aderlass 3250,0 g.

Sectionsbefund: Gewicht der Milz 11,0 g. = 0,34%. Farbe roth. Malpighische Körperchen deutlich sichtbar.

## II. Zerstörung der rothen Blutkörperchen durch chemische Mittel.

Zur Verwendung kamen 2 Mittel, deren eins, das Cyanjod, von Herrn Prof. Kobert als besonders intensiv wirkend empfohlen und liebenswürdigst zum Gebrauch überlassen wurde. Das zweite, Toluylendiamin wurde auf Empfehlung des Herrn Dr. E. Stadelmann angewandt.

### Versuch VI.

Hund III (J. E.), männlich, ausgewachsen, 6900,0 g. schwer.

1891. 27./II. 12 h. Mittags, subcutane Injection von 0,07 Cyanjod gelöst in 5 cbcm. Wasser.

27./II. 6 h. Ab., subcutane Injection von 0,07 Cyanjod gelöst in 5 cbcm. Wasser.

28./II. 10 h. 30 Min. Vm., subcutane Injection von 0,07 Cyanjod gelöst in 5 cbcm. Wasser.

28./II. 6 h. 30 Min. Ab., subcutane Injection von 0,08 Cyanjod gelöst in 6 cbcm. Wasser.

I./III. 10 h. 30 Min. Vm. wird der Hund durch einen Schlag auf den Kopf getötet: 16 Stunden nach der letzten Injection und 3 Stunden nach der letzten Fütterung.

Sectionsbefund: Die Milz ist nicht vergrößert; ihr Gewicht beträgt 16,5 g. = 0,24% des Körpergewichts. Knochenmark reichlich vorhanden, intensivroth, leicht zerflüsslich. Lymphdrüsen wenig vergrößert und etwas mehr geröthet als normal.

„Der Hund befand sich trotz der Vergiftung die ganze Zeit recht wohl, frass gierig; keine Krämpfe und kein Erbrechen.

5 Stunden nach der dritten subcutanen Injection liess der Hund ganz dunkeln, braungrünen Harn, welcher bei der spectroscopischen Untersuchung die Oxyhämoglobinstreifen sehr deutlich erkennen liess“ (Grünberg 51, pag. 27).

#### Versuch VII.

**Hund IV** (J. E.), männlich, ausgewachsen 8150,0 g. schwer.

4./III. 5 h. Nm., subcutane Injection von 0,08 Cyanjod (gelöst in 6,5 cbcm. H<sub>2</sub>O).

5./III. 11 h. Vm., subcutane Injection von 0,08 Cyanjod (gelöst in 6,5 cbcm. H<sub>2</sub>O).

5./III. 7<sup>1</sup>/<sub>2</sub> h. Ab., subcutane Injection von 0,08 Cyanjod (gelöst in 6,5 cbcm. H<sub>2</sub>O).

6./III. 10<sup>1</sup>/<sub>2</sub> h. Vm., subcutane Injection von 0,08 Cyanjod (gelöst in 6,5 cbcm. H<sub>2</sub>O).

9./III. 6 h. Abends wird der Hund durch Schlag auf den Kopf getötet: 3<sup>1</sup>/<sub>2</sub> Tage nach der letzten Injection.

„Schon nach der zweiten Injection war der Harn dunkler, es liess sich aber spectroscopisch kein Hämoglobin nachweisen. Nach der dritten Injection sieht der Hund kränklich aus. Nach der vierten Injection liegt er apathisch, frisst nicht und bewegt sich nicht. Der Harn war seit der dritten Injection von derselben Beschaffenheit wie beim vorigen Hund. Nach 3 Tagen, am 9./III. erholt sich das Thier, ist munter, frisst gut“ (Grünberg 51, pag. 27).

Sectionsbefund: Milz klein; Gewicht: 13,0 g. = 0,16% des Körpergewichts, blutreich. Knochenmark wie im vorigen Versuche. Lymphdrüsen nicht vergrössert, innen aber blutreicher als gewöhnlich.

#### Versuch VIII.

**Katze IV** (J. E.), männlich, ausgewachsen, 3030,0 g. schwer.

20./III. 6 h. Nm. 0,02 Toluylend.: per os (in Fleisch).

21./III. 11 h. Vm. 0,02       "               "

21./III. 7 h. Nm. 0,02       "               "

22./III. 12 h. Mittg. 0,02       "               "

22./III. 6 h. Nm. 0,03       "               "

„Die Katze zeigt während der ganzen Zeit keine Spur von Kranksein, nur der Harn wurde seit der dritten Portion (Toluylendiamin) dunkel gefärbt, es liess sich aber in ihm keine Spur von Hämoglobin nachweisen. In Folge dessen wurde der Katze 4 Tage darauf die ganze von Stadelmann (153) angegebene Dosis (0,2) (Grünberg 51, pag. 28) in Fleisch eingegeben“.

26./III. 7 h. Nm. 0,2 Toluylendiamin per os (in Fleisch).

„Nach 24 Stunden (27./III. 7 h. Nm.), war der Harn braun, icterisch, enthielt aber kein Hämoglobin. 13 Stunden darauf (also 37 Stunden nach der Eingabe von 0.2 Toluylendiamin) zeigt der Harn deutlich Oxy- und Methämoglobinspectrum. Die Hämoglobinurie hielt bis zum 1./IV. an; seit dieser Zeit ist der Harn vollständig hämoglobinfrei; enthält aber Gallenfarbstoff. Die Katze frisst gierig Fleisch und ist munter (Grünberg 51, pag. 28, 29).

2./IV. 11 h. 30 Min. Vm. Am 6. Tage nach der Vergiftung mit 0,2 und 3 Stunden nach der letzten Fütterung wird die Katze getötet.

Sectionsbefund: Milz klein; Knochenmark voluminös, dunkelroth; Lymphdrüsen stark vergrössert. Im Thymusrudiment ein erbsengrosser rothbrauner Lymphknoten. In allen Organen mit Ausnahme des Darms eine icterische Verfärbung.

### **III. und IV. Milzexstirpationen ohne und mit nachfolgenden Aderlässen.**

Die Resultate der in diese Gruppe gehörenden und im Jahre 1891 angestellten Versuche finden sich bei Grünberg (51, pag. 58), bei Freiberg (38, pag. 61) und v. Braunschweig (15, pag. 47, 48) zusammengestellt.

Ich gehe nun über zur Beschreibung der von mir selbst ausgeführten Splenotomien, der totalen wie der partiellen.

#### **Versuch XXVI.**

Totale Milzexstirpation unter Assistenz meines Bruders.

**Hund I**, 6 Monate alt, weiblich, 12600,0 g. schwer; ziemlich mager.

1892. 25./II. 9 h. 30 Min. Vm. Vor der Operation bekommt der Hund eine Morphiumeinspritzung (eine Spritze

einer Lösung von 0,1 : 10,0 Wasser). Während der Operation noch weitere 2 $\frac{1}{2}$  Spritzen. Das Thier wird gefesselt; die Bauchgegend rasirt, gewaschen, desinficirt. Der Schnitt wird in der Linea alba geführt. Die vorgefallenen Därme, sowie das grosse Netz werden reponirt und nun wird mit zwei Fingern in das linke Hypochondrium eingegangen und die Milz herausgeholt.

Die Milz ist von normaler Grösse, Farbe und Consistenz und etwa hufeisenförmiger Gestalt. Die Gefässe verlaufen fächerförmig zum Hilus. Sie werden meistens central und peripher unterbunden und zwischen den beiden Unterbindungsstellen durchschnitten. Auf diese Weise wird die ganze Milz entfernt. Der Stumpf wird in die Bauchhöhle reponirt. Die Bauchwunden mit tiefen und oberflächlichen Nähten vernäht, mit Jodoform bepudert, mit Jodoformcollodium (5%) bestrichen. Darauf fester Verband.

Die erste Zeit wechselte ich täglich den Verband, wobei immer wieder Carbolsäure und Sublimat angewandt wurden. Ich bemerkte jedoch, dass dieser häufige Verbandwechsel den Heilungsprocess sehr ungünstig beeinflusst; es wurde deshalb nach den späteren Operationen der Verband erst nach einer Woche gewechselt, wobei betont werden muss, dass kein einziges Mal auch nur die geringste Eiterung sich bemerkbar machte.

Der Hund erholte sich nach einiger Zeit ganz vortrefflich, zeigte am 8./IV. 1892 ein Gewicht von 13240,0 g.  
 und am 10./X. „ „ 20650,0 g.  
 (am 25./II. vor der Operation 12600 g.), d. h. 7 $\frac{1}{2}$  Mon.  
 nach der Operation eine Gewichtszunahme von 7640,0 g.  
 oder = 60,6% des ursprünglichen Körpergewichts.

Der Hund ist auch während dieser Zeit merklich ausgewachsen.

1892. 10./X. 3 h. 30 Min. Nm. wird der Hund durch einen Revolverschuss getötet. Die sofort von Herrn Prof. Barfurth und mir vorgenommene Section ergab Folgendes:

An der Stelle, wo die Milz gesessen hatte, fand sich keinerlei drüsiges Gewebe; nicht einmal Narbengewebe oder peritonitische Verwachsungen waren vorhanden. Das grosse Netz und das zwischen den Darmschlingen befindliche Mesenterium wurden bei Besichtigung von oben her

und bei durchfallendem Licht ganz glatt und frei von allen Drüsen gefunden.

Dagegen enthielt das Mesenterium an seiner Wurzel und an der Insertion nach dem Darne zu ungewöhnlich zahlreiche und grosse Lymphknoten. Am meisten galt das von demjenigen Theil des Mesenteriums, der am Coecum ausgespannt war. Einer dieser Lymphknoten mass ca. 8 cm. in der Länge, 1—2,5 cm. in der Breite und 1—1,5 cm. in der Dicke und wog 12,5 g.

Was aber am meisten auffiel war die ausserordentlich grosse Zahl von Lymphknoten in der Wand des Tractus intestinalis. Die Wand des Magens, des Duodenums, des Dünn- und Dickdarms enthielt eine grosse Menge etwa bohnegrosser (1—1,5 cm. langer, 1 cm. breiter und 0,5 cm. dicker) Lymphknoten, die bei der starken Peristaltik am Duodenum und Dünndarm scharf hervortraten.

Nach der Flexura sigmoidea wurden die Knoten kleiner und das Rectum war mit einer grossen Zahl linsengrosser Lymphknötchen besät.

Die Farbe der meisten Lymphknoten war aussen und auch auf der Schnittfläche weissgelb. Einige mittelgrosse Knoten aber, die in der Nähe des Coecums an der Radix mesenterii lagen, erwiesen sich schon bei äusserer Besichtigung bräunlich und zeigten auf der Schnittfläche eine intensiv rothe Farbe, die besonders im Mark localisirt war. Andere Knoten waren auf der Schnittfläche braunroth bis braun.

Im Douglas'schen Raum, im Mesenterium der Harn- und Geschlechtsorgane, so wie auf dem Zwerchfell wurden keine lymphoiden Organe gefunden.

Was das Knochenmark anbetrifft, so war es im Femur roth; im Humerus noch röther; in der Tibia gelbroth; in der unteren Epiphyse des Radius blass; in der oberen Epiphyse des Radius und der Ulna roth. Im Sternum war das Knochenmark braunroth; in den Rippen roth; in den Metacarpal- wie Metatarsalknochen schwach röthlich. Magen und Chylusgefässe waren gefüllt.

## V. Partielle Milzexstirpationen.

Die Operation bestand kurz gesagt darin, dass ich  $\frac{3}{4}$  resp. die Hälfte der Milz herausschnitt, so dass die eventuelle Regeneration des Blutes sich in einem Viertel resp. in der Hälfte der unsprünglichen Milz abspielen musste. Auch für die Regeneration des in Wegfall gekommenen Milzstückes, sowie für die Regeneration des darin enthaltenen Blutes musste der zurückgebliebene Milzstumpf aufkommen (vgl. auch das darüber in der Einleitung Gesagte).

Als ich nun die Vornahme dieser Operation beschloss und an die nähere Ausführung derselben dachte, wandte ich mich an die diesbezügliche Literatur und speciell an die italienische. Meine Hoffnungen, Aufschluss zu bekommen, wurden jedoch getäuscht. Denn das, was Griffini (47) und Griffini in einer gemeinschaftlichen Arbeit mit Tizzoni (48) unter dem Namen „Reproduction partielle de la rate“ nach einer „Exstirpation partielle“ beschrieben, hatte einen anderen Umfang und auch einen anderen Zweck.

Griffini (47) schnitt nämlich Stückchen aus der Milz heraus, die 4—10 mm. breit und 5—12 mm. lang waren.

Und Griffini und Tizzoni (48) von 4—15 mm. Breite und 5—20 mm. Länge.

„On extirpait de la rate avec des ciseaux, ou un Couteau, de petits morceaux dont la largeur, à la base variait de 4- à 15 millimètres, et la longueur de 5- à 20 millimètres“ (48, pag. 303).

Diese Autoren wollten nämlich den Vorgang studieren, bei welchem kleine Wunden, die in das Milzgewebe gesetzt werden, zur Schliessung und Heilung kommen. Sie wollten die Frage entscheiden, ob die Regeneration vom umgebenden Milzgewebe oder vielmehr vom Peritonealüberzug und grossen Netz ausgeht. Sie kommen zum Schluss, dass letzteres der Fall ist: „En résumé, la néoformation du parenchyme splénique se fait toujours aux dépens de l'épiploon et en suivant la manière dont se fait le développement embryonnaire“ (48, pag. 305).

Eben solche Zwecke verfolgte auch A. Dannenberg (1882, 19) und kommt zu ähnlichen Resultaten.

So war ich gezwungen selbst einen Operationsmodus herauszufinden. Im allgemeinen verfuhr ich nach dem Princip der totalen Exstirpation; nur durften natürlich nicht alle zur Milz ziehenden Gefässe unterbunden werden, damit nicht die Ernährung des Milzstumpfes unterbrochen würde. Es wurden jedoch die Gefässe in etwas weiterem Umfange unterbunden und durchschnitten, als dem zu exstirpirenden Stück der Milz entsprach. Das letztere geschah um eine Nachblutung zu vermeiden. Ich machte im Ganzen drei partielle Milzexstirpationen und zwar die ersten zwei am Hund II; die letzte am Hund III.

#### Versuch XXVII.

**Hund II**, 6 Monate alt, männlich, 5185,0 g. schwer.

1. partielle Exstirpation am 5./IV. 1892 11 h. Vm.

2. " " " " 9./VI. " "

Section am 29./VI. 1892 11 h. Vm.

1. partielle Milzexstirpation 5./IV. 1892 11 h. Vm.

Unter liebenswürdiger Assistenz meines Freundes stud. med. Bernhard Catsch.

Der Hund wird mit Morphinum narcotisiert; auf dem Operationstische gefesselt. Die Bauchgegend rasirt, mit Seife gewaschen und gründlich desinficirt, die ganze Gegend mit Sublimatmarli bedeckt. Der Bauchschnitt wird in der Linea alba geführt. Wie gewöhnlich, entwickelte sich bei dieser Methode der Laparatomie ein starker Vorfall der Därme; die Eingeweide werden reponirt und nun wird die Milz mit zwei Fingern der rechten Hand aus der Bauchhöhle herausgeholt: sie zeigt den gewöhnlichen Befund.

Mit den Fingern und dem Stilet werden die zur Milz ziehenden Gefässe frei und sichtbar gemacht.

Es sind im Ganzen 4 grössere Gefässe, die fächerförmig in den Hilus eintreten um sich noch weiter (kurz vor Eintritt in die Milz) zu verzweigen. Drei dieser nebeneinander ziehenden grösseren Gefässe versorgen ungefähr  $\frac{3}{4}$  der Milz.

Diese drei letzteren werden jedes besonders central- und peripherwärts unterbunden und zwischen den beiden Unterbindungsstellen durchschnitten.

Vom vierten Gefäss, welches also etwas mehr als  $\frac{1}{4}$  der Milz zu versorgen hatte (und zwar das schmale linke Ende; während das rechte Ende, welches mit in das Gebiet der drei unterbundenen Gefässe gehörte, viel breiter war und eine zungenförmige Gestalt besass), werden nur diejenigen kleinen Aestchen unterbunden, die in der Höhe der Verzweigungen der schon genannten drei Gefässe verliefen. Dann werden auch die kleinen Aestchen durchschnitten.

Die Milz hängt jetzt nur noch mit ihrem schmalen Ende am vierten Gefäss und dessen Verzweigungen.

Nun wird die Milz innerhalb des Versorgungsgebietes der schon unterbundenen und durchschnittenen Zweigchen des vierten Gefässes mit einem schnellen Scheerenschlage durchschnitten. Das freigewordene Stück Milz ( $\frac{3}{4}$ ) wird theilweise in kleine Stückchen zerlegt und in verschiedene Fixirungsflüssigkeiten gebracht, um einen späteren Vergleich zu ermöglichen.

Der freie Schnitttrand der zurückgelassenen  $\frac{1}{4}$  Milz wird aus Furcht vor einer tödtlichen Nachblutung ebenfalls abgebunden. Damit der Faden nicht durchschneidet, wird zwischen ihm und der Milzoberfläche mit Fett durchwachsenes Bindegewebe vom Hilus und Netz eingeschoben und dann erst der Faden geknotet.

Jetzt erst wird der Milzstumpf in die Bauchhöhle reponirt, die Bauchwunde mit tiefen und oberflächlichen Nähten vernäht, mit Jodoform bepudert und Verband, wie früher beschrieben, angelegt.

6./IV. 10 h. Vorm.

Der Zustand des operirten Thieres ist ein durchaus befriedigender, der Hund frisst viel und läuft im Zimmer herum. Da er dabei einige Mal von einem ziemlich hohen Tisch heruntersprang, so erfolgte dadurch nach einigen Tagen eine Lösung der Nähte mit einem Darmvorfall. Der Hund wird schnell wieder mit Morphinum narcotisirt; ausserdem Tinct. opii innerlich, auch später noch. Die Därme werden reponirt; die Wunde angefrischt und wieder vernäht; darauf fester Verband. Es entwickelte sich keine Peritonitis, keine Eiterung an der Bauchwunde; die Heilung nahm ihren regelrechten Verlauf.

Der Hund erholte sich sehr gut und zeigte am 9./VI. also 64 Tage nach der 1. partiellen Milzexstirpation ein Gewicht von 6350,0 g., was eine Gewichtszunahme von 1165,0 g. ausmacht, am 29./VI. ist das Gewicht bis zu 7582,0 g. angestiegen; d. h. in drei Wochen wieder ein + von 1232,0 g. Im Ganzen in 84 Tagen (vom 5./IV. bis zum 29./VI.) eine Gewichtszunahme von 2397,0 g. oder 46,2% des ursprünglichen Körpergewichts.

## 2. Partielle Milzexstirpation am selben Hund II.

9. 9./VI. 11 Vm. Gewicht vor der Operation 6350,0 g.

Der Hund wird in der schon angegebenen Weise zur Operation vorbereitet. Der Bauchschnitt wird am äusseren Rande des linken Musculus rectus abdominis geführt. Bei dieser Operation assistierte mir Dr. V. Schmidt, Prosector am hiesigen vergleichend-anatomischen Institute, dem ich für seine Liebenswürdigkeit meinen besten Dank sage.

Bei den nächsten Operationen half mir mein Bruder J. E.

Die Därme werden bei dieser lateralen Schnittführung viel weniger vorgedrängt, als es bei Benutzung der Linea alba der Fall war; auch ist das Herausholen der Milz dabei viel leichter; die Blutung ist gering.

Befund an der Milz: während das Stück (ungefähr ein Viertel) der Milz, welches nach der Operation am 5./IV. zurückgelassen war, eine regelmässige Form besass — es war 3,5 cm. lang, 2,25 cm. breit und 0,5—0,75 cm. dick — stellte es sich jetzt in der Form ungefähr wie ein in den ersten Monaten gravider Uterus dar von 6 cm. Länge; 4—5 cm. Breite am breiteren Ende und 4—3—2 cm. am schmäleren Ende; 2,5—2,0 cm. Dicke am breiteren Ende und 1,5 cm. am schmäleren Ende. Am breiteren Ende sass die Schnittfläche von der vorigen Operation. Die Milz war in Netz und in meistentheils mit Fett durchwachsene Bindegewebszüge eingehüllt. Die kleinen Aeste vom vierten zuführenden Gefässe, die die Ernährung des Milzstumpfes zu besorgen hatten, sind zu mächtigen, dicken geschlängelten Gefässen ausgewachsen.

Die Milzkapsel ist verdickt und an manchen Stellen sieht man dicke harte Auflagerungen. Die frühere Schnittfläche ist mit einer 3 mm. dicken bindegewebigen

sich hart anfühlenden Schwarte bedeckt, die mit dem Milzgewebe innig verwachsen ist.

Es werden alle Gefässe, ausser einem, zum schmäleren Ende hinziehenden, unterbunden und durchschnitten; darauf die Milz zwischen den unterbundenen und dem einen nicht unterbundenen Gefässe durchschnitten. Das frei gewordene Milzstück wird zum Theil wie früher in verschiedene Fixirungsflüssigkeiten gebracht. An dem einzigen und nicht grossen Gefässe blieb also ein Milzrest hängen von 2—3 cm. Breite; 1,5 cm. Dicke und 1,5 cm. Länge. Dieser kleine Stumpf wird in die Bauchhöhle reponirt; die Bauchwunde vernäht; darauf fester Verband wie früher.

Der Hund erholt sich sehr gut; von der Gewichtszunahme war schon die Rede. 29./VI. 3 Wochen nach der zweiten partiellen Milzexstirpation wird der Hund durch Verblutung getödet.

Sectionsbefund: Das zurückgelassene Milzstückchen war sehr schwer aufzufinden. Nach langem Suchen gelang es zwischen Magen und einer Dünndarmschlinge und der letzteren adhärirend einen resistenten Körper aufzufinden, welcher allseitig in Fett und Bindegewebe eingehüllt war und nur durch einen Querschnitt als der zurückgelassene Milzstumpf entlarvt werden konnte. Die Diagnose wurde später durch die mikroskopische Untersuchung der gehärteten Stückchen bestätigt. Die Leber in Folge der Verblutung blutleer; trotzdem gross und schwer (300,0 g.). Das Knochenmark der langen Röhrenknochen roth, zerfliesslich. Die Lymphdrüsen bieten nichts abnormes; ebensowenig das Peritoneum. Auch Stückchen von Leber und Knochenmark werden fixirt.

### Versuch XXVIII.

**Hund III<sup>a</sup>** partielle Milzexstirpation. Da der Versuch XXVII in Bezug auf Blutbildung negative Resultate ergab, so wurde noch ein weiterer Versuch (XXVIII) gemacht. Der Versuch XXVII ist aber in mancher Hinsicht lehrreich, denn er zeigt 1) dass zwei Monate nach der partiellen Milzexstirpation man schon keine Spur mehr von gesteigerter Blutbildung wahrnehmen kann. 2) Dass man nicht zu viel von der Milz

wegschneiden und nicht zu viele von den zum restierenden Milzstumpf ziehenden Gefässen unterbinden darf, ohne eine Atrophie desselben zu befürchten. 3) Dass man den freien Schnitttrand am Milzstumpf nicht zu unterbinden braucht.

Alle diese Erfahrungen wurden beim Versuch XXVIII verwerthet und der Erfolg in Bezug auf Blutbildung war ein eclatanter.

1892 25./VII. 11 h. Vm. Hund III<sup>a</sup> männlich, 3—4 Jahre alter Mops, 10940,0 g. schwer. Morphinumnarcose. Laparatomie am äusseren Rande des linken Musculus rectus abdominis. Die Blutung ist sehr gering. Die Milz tritt von selbst zum Vorschein; sie wird aus der Bauchhöhle herausgeholt. Sie ist von dunkelvioletter Farbe und mächtig entwickelt. An der grösseren Hälfte der Milz werden die Gefässe doppelt unterbunden und zwischen den beiden Unterbindungsstellen durchschnitten und nun wird diese grössere Hälfte der Milz abgeschnitten. Die Milz ist blutreich; das Blut sehr dunkel und nicht leicht gerinnbar. Die kleinere Hälfte der Milz wird schnell in die Bauchhöhle reponirt. Der freie Schnitttrand derselben wird also nicht mehr unterbunden. Die Bauchwunde mit tiefen und oberflächlichen Nähten vernäht; mit Jodoform bestreut und wie früher verbunden. Der Hund erholt sich nach der Operation sehr gut. Es zeigt sich jedoch 17 Tage nach der Operation eine Gewichtsabnahme von 1249,0 g.

11./VIII. 12 h. 30 Min. Nmtg., also 17 Tage nach der 1. partiellen Milzexstirpation wird der Hund in der Narcose untersucht. Laparatomie. Es zeigen sich am zurückgebliebenen Milzstumpf keine merklichen Veränderungen. Die zur Milz ziehenden Gefässe werden unterbunden und durchschnitten; die Milz wird entfernt; kleine Stückchen derselben werden mit dem Rasirmesser abgetragen und in folgende Fixirungsflüssigkeiten gebracht.

1. Sublimat nach Bizzozero.
2. Flemming'sche Solution (zur Hälfte verdünnte starke Lösung).
3. Platinchlorid 0,15 %.
4. Müller'sche Flüssigkeit.
5. Chromessigsäure nach Flemming.

Darauf wird der Hund getötet. Die Section ergiebt weder an den Lymphdrüsen noch am Peritoneum und grossen Netz etwas abnormes. Da diese Operation und Section in den Ferien ausgeführt worden sind, wo mir die Assistenz fehlte, konnte das Knochenmark nicht untersucht werden. Ebensowenig wurde die Milz einer frischen Untersuchung unterworfen.

## Mikroskopische Untersuchung.

### I. Untersuchungsmethoden.

Im frischen Zustande wurde der von der Schnittfläche der Milz hervorquellende Saft im hängenden Tropfen untersucht, und zwar entweder ohne jeglichen Zusatz, oder indem zuvor auf das Deckgläschen ein kleiner Tropfen einer 1 - 2% Osmiumsäurelösung oder 0,7% Chlornatriumlösung, oder Chlornatriummethylviolettlösung (1 : 10000) gebracht und dann erst etwas vom Milzsaft hinzugefügt wurde. Um Verdunstung des Präparates zu vermeiden wurde der Rand des Objectträgers vor der Beschickung des Deckgläschens mit einem Vaseline Rahmen umgeben.

Von Fixirungsflüssigkeiten gebrauchte ich folgende:

1. Sublimat nach Bizzozero. (13, d. pag. 436). Eine gesättigte Lösung von Sublimat in 1% Chlornatriumlösung. Die Präparate blieben darin bis 3 Stunden und kamen dann auf 24 Stunden in 96% Alkohol, welchem die gleiche Menge einer 1% wässerigen Chlornatriumlösung hinzugefügt wurde. Hierauf wurden sie auf je 24 Stunden in Alkohol von 50%, 60, 75, 85, 90, 96% gebracht.

2. Wässerige Sublimatlösungen 1 $\frac{1}{2}$ % - 3%. Die Präparate blieben darin bis 3 Stunden; darauf in Alkohol 70%, welcher öfters gewechselt wurde, auf 24 - 48 Stunden. Dann in 80, 90, 96% Alkohol auf je 24 Stunden.

Die nach 1) und 2) behandelten Präparate wurden mit Hämatoxylin-Eosin, Hämatoxylin-Pikrinsäure oder Hämatoxylin allein gefärbt. Das Hämoglobin, welches bei dieser Fixirung gut conservirt ist, färbt sich dabei roth resp. gelbgrün.

3. Platinchloridlösungen von 0,15%—0,3%; nach Löwit (90, pag. 533, 534) und Rabl (Morpholog. Jahrb. Bd. X. 1885). Die Präparate blieben darin 18—24 Std. Darauf 24 Std. in fließendes Wasser, einige Stunden in destill. Wasser und dann in Alkohol von steigender Concentration.

Durch Schrumpfung der zelligen Elemente kommt das Reticulum sehr gut zum Vorschein. Die Färbung wurde genau nach Löwit's Vorschrift (90, pag. 534) geübt: Safranin, Jodpikrinalkohol, Alkohol . . . Ich will gleich hier bemerken, dass nach Platinchlorid mir die Löwit'sche Contrastfärbung der verschiedenen Kerne in gelb und roth nur nach Celloidineinbettung gelang, nicht aber in Paraffinschnitten.

4. Flemming'sche Solution (35), die zuweilen zur Hälfte mit Wasser verdünnt wurde. Darin blieben die kleinen Milzstückchen 24 Std.

Diese Flüssigkeit conservirt ausgezeichnet das Gewebe der Milz: Die Kerne der einkernigen Leukocyten und der Riesenzellen, die zarten Venen und Capillarahäusen und die Beziehungen der zelligen Elemente zu den Gefässen treten äusserst scharf hervor. Zur Färbung dieser Präparate erwies sich Delafield'sches Hämatoxylin wenig geeignet. Das Reticulum färbt sich scharf bis in die feinsten Verzweigungen hin, während die Zellen noch nach 24 und mehr Stunden matt grau bleiben.

Dafür leistet Safranin und zwar in der von Flemming (35) angegebenen Concentration ganz vorzügliches. Ich benutzte eine alte Lösung (Safranin 1,0 Alkoh. abs. 100,0 Aq. destl. 200,0), von der ich von Zeit zu Zeit die nöthige Quantität filtrirte. Darin verblieben die Objectträger mit den (nach der Lovell Gulland'schen Wassermethode) aufgeklebten Paraffinschnitten 24—36 Stunden; darauf Abspülen in angesäuertem (Alkoh. abs. oder auch schwächerer Alkohol 100,0. Acid. muriat. 0,5) dann in reinem Alkohol: Xylol; Canadabalsam. Es ist bekannt wie scharf die Mitosen bei dieser Methode hervortreten. Flemming (35 pag. 352) behauptet mit Recht: „Die Mitosen drängen sich dem Auge förmlich auf,“ (schon bei 150 facher Vergrößerung), besonders weil die anderen Kerne in den Zellen der Malpighi'schen Körperchen, wie in den einkernigen grösseren Pulpa-

zellen schwach rosa granulirt erscheinen; letzteren Farbenton zeigen auch die Riesenzellen; während die rothen Blutkörperchen keine Safraninfärbung mehr zeigen. Nur die Zellen mit polymorphem Kern werden durch die Flemming'sche Solution schlecht conservirt: die Kerne sind mehr verbacken und der sonst scharfrandige Contour dieser Zellen erscheint etwas gezackt. Nach Färbung mit Safranin in der angegebenen Weise erscheinen diese polymorphen Kerne homogen, roth und glänzend; und das Protoplasma ungefärbt, homogen und durchsichtig.

Was aber bei dieser Methode besonders schön hervortritt sind die kernhaltigen rothen Blutkörperchen: ihr Kern ist leuchtendroth, vollkommen rund und homogen; auch bei Betrachtung mit Oelimmersion (Leitz  $\frac{1}{12}$ ) ist keine Structur in ihm wahrzunehmen. Um diesen Kern, der, wie die ganze Zelle, recht klein ist, bemerkt man einen schmalen, farblosen, vollkommen homogenen, durchsichtigen und runden Protoplasmasaum.

Diese Kerne halten das Safranin ebenso, wenn nicht noch fester als die Mitosen; sogar auf ganz entfärbtem Boden treten sie bei mittlerer wie starker Vergrößerung noch sehr scharf hervor. Dass dieser Saum intravital wirklich Hämoglobin enthält, welches nur durch die Behandlungsmethode ausgezogen wurde, ersieht man aus dem Vergleich mit Präparaten aus 1), 2) und 5), welche das Hämoglobin conserviren und wo die Kerne dieser Zellen sich ebenfalls schärfer mit Hämatoxylin tingiren und dadurch, wenn auch nicht so stark wie bei der Safraninmethode 4) hervortreten. Auch die Mitosen in den Riesenzellen sind sehr deutlich markirt und ebenso die Fortsätze der Riesenzellen, d. h. die feinsten Ausläufer und deren eventuelle körnige Anschwellungen.

5. Müller'sche Flüssigkeit. In derselben verblieben die Präparate  $1\frac{1}{2}$  bis  $4\frac{1}{2}$  Monate. Die Müller'sche Flüssigkeit giebt im allgemeinen gute Structurbilder der Milz. Dagegen sind die Kerne schlecht conservirt.

Gefärbt wurde wie nach 1) und 2) (siehe oben). Auch Indigboraxcarmin (Bayerl: Arch. f. mikr. Anat. Bd. XXIII. pag. 30--44.) wurde angewandt; darin wurden die Präparate auf  $\frac{1}{2}$  bis 24 Std. belassen; Ueberfärbung tritt nicht ein; darauf auf 15—20 Min. in kaltgesättigte

Oxalsäurelösung; daraus in absoluten Alkohol. Ausserdem giebt noch schwache Färbung mit Hämatoxylin und nachfolgende Behandlung mit Pikrocarmin schöne Uebersichtsbilder.

Was ich besonders betonen will, ist das scharfe Hervortreten der Endothelien nach der Fixirung in 5) und Nachbehandlung mit Alkoholkochsalz (Bizzozero 13 d. pag. 438) nach der Hämatoxylinfärbung (Delafield). Der Kern dieser Zellen ist nicht blassgefärbt und fein granulirt wie nach 4) sondern dunkelblau tingirt, wodurch auch die feinsten Gefässe dem Auge nicht entgehen. Man ist überrascht zu sehen, wie reichlich besonders beim Hunde die Endothelien vertreten sind.

6. Chromessigsäure nach Flemming, Behandlung genau wie in 4).

Das Hämoglobin ist vollkommen ausgelaugt; die rothen Blutkörperchen sind durch den runden Contour und farblosen oft gefalteten Körper angedeutet; sie nehmen nur äusserst schwach die Eosin resp. die Pikrinsäurefärbung an; nur der Rand färbt sich etwas. Die Kerne der Leukocyten und der Riesenzellen färben sich gut mit Delafield's Hämatoxylin. Die Kerne und deren Mitosen sind gut erhalten; auch der Zelleib der Riesenzellen und der grossen einkernigen Palpazellen tritt in seiner granulirten Beschaffenheit deutlich hervor.

Die Fixirungsflüssigkeiten (1—6) wurden mehrmals gewechselt. Bei der Nachhärtung mit Alkohol von steigender Concentration berührten die Milzstückchen nicht direct den Boden des Fläschchens, sondern lagen auf einer Schicht Watte, welche Vorsichtsmassregel Ranvier (133) benutzt, damit der diluirtere Alkohol als der specifisch schwerere sich zu Boden senken kann und die Gewebstücke nur mit den obersten concentrirtesten Schichten des Alkohols in Berührung kommen. Im Alkohol von steigender Concentration verblieben die Gewebstücke, wie aus dem vorigen ersichtlich, längere Zeit; dagegen im Alkohol absolutus nicht mehr als 18 Std. Die weitere Behandlung der Präparate geschah nach der bekannten Paraffinmethode. Die 3—6  $\mu$  dicken Schnitte wurden nach Gulland und Lovell („A simple method of fixing parafin sections to the Slide“ Journal of. Anatom.

und *Physiology*. Vol. 26. 1891 pag. 56—58) mit Wasser aufgeklebt und dann wie gewöhnlich nachbehandelt und gefärbt.

## II. Zur Structur der Milz.

Die Milz hat von Alters her eine grosse Anzahl zum Theil sehr gründlicher Bearbeitungen erfahren. Von den Forschern, die die Structur der Milz studirten, nenne ich: Malpighi 1686 (97), Ruysch 1737 (142), Assolant 1800 („*Recherches sur la rate*“ Paris; citirt nach Müller, W. 109). Joh. Müller 1834 (108), Kölliker 1846 (69, 70), Tigri 1847—49 (165), Remak 1852 (137), Hlasek 1852 (58), Führer 1854 (41), Gray 1854 (46), Leydig 1857 (87), Billroth 1857—62 (9, 10), Henle 1860 (55), Basler 1860 (6), Axel Key 1861 (64), Grohe 1861 (50), Schweigger-Seidel 1861—62 (148, 149, 150), Stieda 1862 (155, 156), Tomsa 1863 (170), Wilhelm Müller 1865—71 (109—110), Fenenko 1866 (30), Peremeschko 1867 (127), Kyber 1870 (83), Wedl 1871 (174), Kultschitzky 1882 (80), Tizzoni 1882—83 (166—169), Möbius-Flemming 1885 (105, 33), Hoyer 1887—88 (59, 60), Sokoloff 1888 (152), Denys 1888 (20), Arnold 1888 (l. c.), Malinin 1889 (96), Laguesse 1890—91 (84, 85 a, b), Van der Stricht 1890 (160), Oppel 1891 (121), Kalenkiewicz 1892 (63), Bannwarth 1891 (2).

Aber auch in der neuesten Zeit beschäftigt die Milz, wie wir sehen, noch immerfort das Interesse der Forscher und es tritt dabei die entwicklungsgeschichtliche Richtung immer mehr in den Vordergrund. Diese Richtung vertreten besonders: Peremeschko 1867 (127, Rinds- und Schweinsembryonen), Tizzoni 1882—83 (166—169, Neubildung von Milzgewebe beim Hund nach Exstirpation der Milz). Laguesse 1890—91 (84, 85 a und b, Fische). Phisalix (1885, Ichthyopsides, citirt nach Laguesse) Maurer 1890 (99 Amphibien). Van der Stricht 1890 (100 Salamander, Axolotl, Natter, verschiedene Säugethierembryonen von Ochs, Hund, Schwein). Endlich verfolgt Bannwarth 1891 (2) bei Katzen den Bau der embryonalen wie der erwachsenen Milz und kommt

dabei zu Resultaten, die gewiss einen neuen Anstoss zu weiteren Arbeiten geben werden.

Um meine späteren Mittheilungen verständlicher zu machen, halte ich es für nöthig eine kurze Erörterung über den normalen Bau der Milz unter Berücksichtigung der neuesten Arbeiten auf diesem Gebiete voranzuschicken.

Der Raum, den die Milzkapsel einschliesst, ist mit den heterogenen und doch zusammen ein Ganzes bildenden Milzelementen angefüllt, die man als 1. System der Trabekel. 2. Gefässe: Venen, Arterien mit deren lymphoiden Anschwellungen und 3. Pulpa bezeichnet.

1. Von der Kapsel und zwar von deren innersten, an glatten Muskelfasern (Hund und Katze) reichen Schichten entspringen Fortsätze, die Trabekel, die bei verschiedenen Thieren in verschiedenen Abständen von einander verlaufend, sich in das Organ erstrecken; auf diesem Wege verzweigen sie sich und werden dadurch dünner; die Seitenzweige der benachbarten Trabekel stehen oft in Zusammenhang, ebenso die Enden der Trabekel. Es entsteht dadurch ein grobes Netzwerk, dessen Maschenräume, die natürlich sehr gross sind, zum Einschluss der noch zu besprechenden Elemente (der Milzpulpa und der Gefässe mit deren lymphoiden Anschwellungen) dienen. Die Trabekel haben denselben Bau wie die inneren Schichten der Kapsel und beherbergen zum Theil Lymphgefässe, welche zur Kapsel verlaufen, hauptsächlich aber Venen, mit denen sie fest verwachsen.

2. Die Arterien und Venen, deren Verlauf wir hauptsächlich nach W. Müller (109) schildern werden, dringen durch die Kapsel in die Milz ein; die innersten Schichten der Kapsel setzen sich dabei auf die genannten Gefässe in Form einer geschlossenen Hülle oder Scheide fort. Bis herab zu einem Querschnitt von 0,2 mm. werden Arterien und Venen in dieser gemeinsamen Hülle oder Scheide eingeschlossen. Die Scheide hat also den gleichen Bau, wie die inneren Schichten der Kapsel und wie die Trabekel: sie besteht aus Bindegewebe mit eingestreuten glatten Muskelfasern. In derselben Scheide verlaufen neben den Blutgefässen noch Lymphgefässstämmchen und 1—2 Nerven. Von einem Querschnitt unter 0,2 mm. trennen sich

Arterien und Venen und verlaufen von nun an gesondert. Wir verfolgen zunächst die Arterien weiter. Die letzteren werden auf der Strecke von einem Querschnitt 0,2 bis zu einem solchen von 0,02 mm. von der Fortsetzung der gemeinsamen Hülle weiter eingeschleitet; diese Scheide ist aber hier schon viel lockerer gefügt und von mehr oder weniger zahlreichen lymphkörperchenartigen (Müller) Zellen durchsetzt. Auf dieser Strecke sind also die Arteriencheiden lymphoid umgewandelt; die lymphoide Umwandlung nimmt an circumscribten Stellen, welche mit Vorliebe an den Theilungsstellen der Arterien liegen, einen wahren hyperplastischen Charakter an; auf diese Weise bilden sich um die kleinen Arterien circumscribte Anschwellungen, welche man, wenn sie rundliche Form annehmen, gewöhnlich als Malpighi'sche Körperchen bezeichnet.

In neuerer Zeit hat sich die Auffassung und entsprechend auch die Terminologie in dieser Hinsicht etwas geändert. So bezeichnet Bannwarth (2) im Anschluss an Flemming alle solche lymphoiden Zellanhäufungen um die Arterien, wenn sie auch schliesslich mehr in der Pulpa sich weiter entwickeln und von letzterer auch nicht scharf abgegrenzt sind, mit dem Namen „Keimlager.“ Ausserdem betrachtet Bannwarth diese Keimlager nicht, wie Müller es thut, als lymphoide Hyperplasien der Arteriencheiden allein, sondern „als lymphoide Infiltration der gesammten Arterienhülle“ (2, pag. 387), d. h. der Scheide und der Adventitia. Die Zahl der Malpighi'schen Körperchen ist eine sehr bedeutende; Arterienzweige von 0,02 bis 0,04 tragen nach Kölliker (70, pag. 457) 5—10 solche Körperchen und je 1—1½ Kubiklinie der Milzpulpa enthalten nicht weniger als ein solches Gebilde. Wenn man die Pulpa entfernt, bekommt man von den feinen Arterien mit den dransitzenden Malpighi'schen Körperchen „das Bild eines zierlichen Träubchens“ (70, pag. 457). Die Malpighi'schen Körperchen besitzen eine unvollständige Umhüllung, bestehen aus einkernigen Lymphkörperchen und werden von einem reichen Capillarnetz durchzogen. Diese Capillaren entspringen hauptsächlich von der das Körperchen durchziehenden Arterie und münden in die umgebende Pulpa ein.

Die Arterien enden jedoch nicht in den Keimlagern und Malpighi'schen Körperchen, sondern treten aus den-

selben heraus, wenn auch unter Verengerung des Lumens und theilweisem Verlust der Scheide und verbreiten sich ebenfalls in der Pulpa. Kurz recapitulierend haben wir also folgende zwei Abschnitte an den Arterien betrachtet: **A.** Vom Hilus bis zu einem Querschnitt von 0,2 mm. Während dieser Strecke werden Arterien und Venen von einer gemeinsamen einfachen, d. h. nicht zellig infiltrirten Scheide eingeschlossen. **B.** Von einem Querschnitt 0,2 bis 0,02. Auf die Arterien allein erstreckt sich die Fortsetzung der genannten Scheiden; sie sind aber hier schon zellig infiltrirt und an circumscribten Stellen entstehen an ihnen durch Hyperplasien die Malpighi'schen Körperchen und im allgemeinen die Keimlager. Einen dritten Abschnitt, d. h. die arteriellen Endigungen, werden wir bei der Pulpa abhandeln.

3. Was dann die Pulpa oder eigentliche (rothe) Pulpa anbetrifft, so versteht man unter diesem Namen Alles, was zwischen der Kapsel einerseits und den Trabekeln, den umscheideten Gefässen und deren Keimlagern andererseits liegt. Die Pulpa liegt nun nicht frei zwischen den genannten Elementen, sondern steht vielmehr mit denselben in innigem Zusammenhang. Denn erstens münden in die Pulpa sämtliche Arterien und Capillaren, die aus den Keimlagern und den Malpighi'schen Körperchen heraustreten. Zweitens münden ihrerseits die meisten kleineren Venen der Pulpa in grössere Venen, die innerhalb der Trabekel verlaufen. Drittens steht das Gerüstwerk der Pulpa in directem Zusammenhang mit dem Trabekularsystem der Milz und zwar in zweifacher Weise: 1. indem von sämtlichen Trabekeln, die dicksten nicht ausgeschlossen, und von der Kapsel, in der ganzen Ausdehnung derselben, seitliche, feinste Ausläufer zur Verbindung mit den Fasern und Zellen der Pulpa entspringen. 2. lösen sich viele Trabekel im weiteren Verlauf zu dünnsten Fasern auf, um schliesslich unmerklich in die Pulpafasern überzugehen.

Was die Zusammensetzung der Pulpa anbetrifft, so besteht sie aus folgenden Elementen:

1. Zellen und einem intercellulären Fasersystem.
2. Venen und Venenanfängen.
3. Den Enden der feinsten Arterien, deren Capillaren mit den Capillärhülsen.

1. Die Zellen mit dem zwischen ihnen ausgespannten Reticulum bilden ein Ganzes und sind in Strängen oder Zügen angeordnet, zwischen denen die Pulpavenen verlaufen. Man nennt deshalb diese Zellzüge „intervasculäres Gewebe“ oder „intervasculäre Stränge“ (Billroth); auch — Zellzüge. Diese intervasculären Stränge werden noch von einem Capillarnetz durchzogen und zwar so, dass in dessen Maschen je eine oder einige Zellen zu liegen kommen. Die einzelnen Zellgruppen können, besonders in hyperplastischen Zuständen der Milzpulpa, mit einander zusammenhängen. In Bezug hierauf betonte Axel Key, dass „die in den Maschen zwischen den Capillaren dicht gedrängt liegenden Körper (d. h. die Zellen) gleichsam ein zusammenhängendes Balkenwerk bilden, welches sich mit dem Netz der Capillaren ungefähr so verwebt, wie das Leberzellennetz mit dem Capillarnetz in den Acinis der Leber“ (64, pag. 573). Diesen Vergleich haben Tomsa (170, pag. 662) und W. Müller (109, pag. 84) acceptirt, letzterer mit dem Unterschiede, dass er an Stelle des geschlossenen Capillarnetzes zwischen den einzelnen Pulpazellen oder ganzen Gruppen solcher Zellen „ein Netz wandungsloser blutführender Hohlräume“ setzte.

Wir sind damit auf einen schwierigen Streitpunkt gekommen, auf den einzugehen ich hier keine Veranlassung finde; es würde mich auch zu sehr von meinem Thema ablenken, wollte ich mich auf die Frage einlassen, ob nämlich zwischen den Arterienenden und Venenanfängen überall geschlossene Capillaren eingeschaltet sind, d. h. ob es eine „geschlossene Blutbahn“ in der Milzpulpa giebt; oder ob vielmehr die arteriellen Capillaren unter allmählicher Auffaserung frei in die Pulpa münden, und die Venen mit durchbrochenen Wandungen beginnen, d. h. ob es eine „offene“, „intermediäre Blutbahn“ in der Milzpulpa giebt. Der letzten Ansicht verhalf zu grosser Verbreitung bes. Wilhelm Müller (109), der die gründlichste Milzuntersuchung geliefert hat. Neuerdings tritt für dieselbe ebenso entschieden Bannwarth (2) ein; ich führe noch Stieda (155), Peremeschko (127), Laguesse (84) und Hoyer (59; 60), als Anhänger der intermediären Blutbahn an. Hoyer definirt dieselbe in klaren Worten wie folgt. „Wenn nun diese letzteren (d. h. Lacunen-

bahnen = offene intermediäre Blutbahn) mit irgend einer Injectionsmasse erfüllt oder durch die Oelmasse ungewöhnlich ausgedehnt werden, so bietet dieser Vorgang nichts abnormes, kein Kunstproduct oder Extravasat, im gew. Sinne, sondern die Masse verbreitet sich auf dem gleichen Wege, auf welchem normaler Weise auch die Blutbestandtheile aus den Arterien in die Venen gelangen.“ (59, pag. 349). Und weiter „Die Lacunenbahnen sind im Grunde ebenso praeexistirend, wie die eigentlichen Blutgefässbahnen, aber während letztere durch gesonderte Membranen vom benachbarten Gewebe scharf abgegrenzt sind und dem Blutstrom ein regelmässiges Bett darbieten, bilden die Lacunen unregelmässige, nur von den Gewebsbestandtheilen der adenoiden Substanz begrenzte unter einander zusammenhängende und mannigfach ausdehnbare Lücken, die unter dem Mikroskope nur dann wahrnehmbar werden, wenn sie mit farbiger Masse erfüllt sind.“ Es ist bemerkenswerth, dass Hoyer bis 1887 ein entschiedener Anhänger der geschlossenen Blutbahn in der Milz war (vgl. 59, pag. 348). Für letztere treten folgende Autoren ein: Billroth 1862 (9 b, 10), bei welchem das Umgekehrte wie bei Hoyer der Fall war: B. war noch im Jahre 1861 Anhänger des „unterbrochenen Kreislaufes“ (9 a. pag. 415 vgl. auch 9 b. pag. 461), Axel Key (64, pag. 574), Schweigger-Seidel (150), Kölliker (jedoch nicht mit Bestimmtheit vgl. 70, pag. 465), Tomsa (170), Kyber (83), Sokoloff (152), Kalenkiewicz (63) und Lavdowsky (in den Anmerkungen zu der Arbeit von Hoyer 60, pag. 450–52; 454).

Gray (46) und Tigri (165) sind endlich der Ansicht, dass in der Milz zum Theil ein directer, zum Theil aber auch ein indirecter Uebergang der arteriellen Capillaren in die Venenanfänge stattfindet.

Ich werde diesen Streitpunkt später noch kurz berühren, und gehe jetzt zu den arteriellen Endigungen in der Milzpulpa über, die für meine späteren Erörterungen specielles Interesse haben; sie bieten hier nämlich eine Besonderheit, auf die ich eingehen muss. Die feineren Arterien verzweigen sich nach W. Müller (109) baumförmig in der Pulpa ohne Anastomosen zu bilden; „schliesslich zerfallen sie in eine Anzahl dünner vorwiegend gestreckt verlaufender capillärer Endzweige“ (W. Müller 109, pag.

76). An den letzteren bemerkt man Anschwellungen, welche von Schweigger-Seidel, ihrem Entdecker bei den Säugethieren den Namen „Capillarhülsen“ bekommen haben (150, pag. 466); er erwähnt aber dieselben schon in seiner Habilitationsschrift (148, 1861). Bei den Vögeln beschreibt dieselben Billroth bereits 1857 (Müller's Arch. 1857). Dass man den Capillarhülsen früher keine besondere Aufmerksamkeit schenkte, erklärt Schweigger-Seidel dadurch, dass man sie „mit unentwickelten Malpighi'schen Körperchen verwechselt hat“ (150, pag. 470). Auf dem Querschnitte stellen sie sich dar als rundliche Scheiben mit einem centralen Gefäss. Auf dem Längsschnitt ist die Gestalt der Capillarhülsen meist eine birnförmige. Was ihren feineren Bau betrifft, so „bestehen sie aus einem ziemlich dichten Gewebe, welches sich nur durch starke Vergrösserung in ein feines Netzwerk auflösen lässt. In demselben finden sich Kerne, auch zellige Elemente scheinen vorzukommen.“

Wilhelm Müller (109) bestätigt und erweitert die Befunde von Schweigger-Seidel. W. Müller nennt sie nur Capillarscheiden. Sie bestehen nach ihm aus einer feinkörnigen Grundsubstanz mit eingelagerten blassen runden oder elliptischen (besonders an den Rändern der Hülse) Kernen und Zellen. Die Hülle der Capillarscheiden wird von einer äusserst feinkörnigen Substanz gebildet „welche am Rande einzelne zarte Fasern enthält, von welchen aus zarte Fortsätze an die umgebende Pulpa abgehen“ (109, pag. 77). Die Capillaren verschmälern sich während ihres Verlaufs durch die Capillarscheide durch die Abgabe eines oder mehrerer Seitenzweige bis auf 0,006 mm. Nahe der Eintrittsstelle ist die Capillarwand ziemlich zart, aber „deutlich abgegrenzt und mit inliegenden alternierenden Längskernen versehen; im weiteren Verlauf (durch die Scheide) wird sie beträchtlich zarter, so dass sie von der Umgebung oft kaum zu unterscheiden ist und zugleich kernreicher“ (109, pag. 77).

Neuerdings beschäftigte sich Bannwarth (2) sehr eingehend mit den Capillarhülsen, besonders bei der Katze (pag. 398—432). Er nimmt einen directen Zusammenhang der Capillarhülsen mit der umgebenden Pulpa an. „Nach aussen aber haben wir einen fast unmerklichen Uebergang (des Netzwerkes der Hülsen) in das reticuläre

Gewebe der Pulpa. Es erscheint also das Lückenwerk dieser Capillarröhren in continuirlicher Verbindung mit demjenigen der Pulpa“ (2, pag. 404).

Bannwarth unterscheidet in den Capillarröhren erstens „Hauptbahnen.“ Darunter versteht er die mit Endothel ausgekleideten Wege, d. h. die centrale Capillare mit deren eventuellen Verzweigungen (pag. 405); und zweitens „Nebenbahnen“, d. h. Canälchen, welche von den Hauptbahnen in das Maschenwerk der Hülse führen, welches wiederum mit demjenigen der Pulpa in Verbindung steht. Bannwarth neigt mehr zur Ansicht, dass die Nebenbahnen keine Endothelauskleidung besitzen und dass sie als Lücken zwischen den Endothelien der Capillaren beginnen (2, pag. 406).

Was das Vorkommen der Capillarröhren anbetrifft, so fand Schweigger-Seidel (150) dieselben besonders schön beim Schwein entwickelt, von welchem Thier auch die Schweigger'sche Beschreibung herrührt; ausserdem beim Hunde und der Katze; sie liegen jedoch bei diesen Thieren zerstreuter und sind kleiner, namentlich weniger breit, auch im Ganzen nicht so scharf abgesetzt. Andeutungen fanden sich beim Kalb; während beim Pferde, Schaf, Meerschweinchen und Kaninchen Schweigger-Seidel „die Capillarröhren oder ihnen entsprechende Bildungen nicht zu erkennen vermochte“ (150, pag. 467). Beim Menschen suchte er sie anfangs vergebens, später kam er jedoch zur Ueberzeugung, „dass sie beim Menschen allgemein und auch bei jugendlicheren Individuen vorhanden sind“ (150; pag. 469). Wilhelm Müller hält aber diese Gebilde beim Menschen für zu unvollkommenen Scheiden entwickelte Adventitien (109, pag. 78); während zu vollkommenen Capillarscheiden entwickelte Adventitien W. Müller beim Schwein, Hund, Katze und Igel findet (109, pag. 103).

Auch Sokoloff sah dieselben beim Hund (152, pag. 220). Ebenso Kyber (83, pag. 561), Bannwarth (2) findet dieselben bei den Vögeln, Hunden, beim Schwein; ausserdem beim Ochsen. Seine genaue Beschreibung rührt von der Katze her; derselbe Autor sah die Capillarröhren häufig bei menschlichen Embryonen.

Die aus den Capillarlüsen heraustretenden, sowie die von Anfang an hülsenlosen arteriellen Capillaren verlaufen eine Strecke weit in den intervasculären Zellsträngen der Pulpa; diese Strecke ist für die ersteren um so grösser, je älter das Thier ist (Bannwarth 2). Was nun den schliesslichen Uebergang der umhüllten Capillaren in die benachbarten, von ihnen nur durch eine verschieden dicke Zellschicht getrennten, nur von Endothel ausgekleideten und zwischen den intervasculären Zellsträngen verlaufenden Pulpavenen anbetriift, so geschieht derselbe wie bei den hülsenlosen Capillaren. Wir sehen uns wieder den zwei schon erörterten „Möglichkeiten“ gegenübergestellt. Entweder geschieht also der Uebergang auf dem Wege überall „geschlossener Capillaren“ auch der Uebergangsgefässe Schweigger-Seidel's; oder es verlieren vielmehr die arteriellen Capillaren allmählig ihre Wandungen, so dass das Blut anfangs frei zwischen den genannten Zellen und Zellschichten der intervasculären Stränge sich bewegt, dann in die mit durchbrochener Wandung versehenen Venenanfänge einsickert, durch welche letztere endlich das Blut den eine vollkommene Endothelauskleidung besitzenden Pulpavenen zugeführt wird.

Ich glaube, dass diese Fragen, die die Anatomen seit jeher in zwei streng getrennte Lager sondern, für die physiologischen Verrichtungen der Milz von geringerer Bedeutung sein müssen, weil auch die entschiedensten Anhänger der „geschlossenen Blutbahn“ in der Milz eine besondere Permeabilität (Schweigger-Seidel 150, pag. 497; Billroth 10, pag. 331; Sokoloff 152; Kalenkiewicz 63. pag. 18) der feinsten Gefässe (Venen) zuzugeben sich gezwungen sahen.

Kurz zusammengefasst besteht also die Pulpa aus einem reticulären Gewebe mit dicht eingelagerten Zellen, welches in sehr verschieden dicken Strängen angeordnet ist; zwischen den letzteren verlaufen die nur eine Endothelauskleidung tragenden, nichtsdestoweniger sehr breiten Pulpavenen; in diesen daher als intervasculären bezeichneten Zellsträngen breiten sich die feinsten Arterien sowie deren Capillaren mit oder ohne Capillarlüsen aus. Diese Arterien wie Capillaren stammen 1) von Gefässen, welche aus den Malpighi'schen Körperchen und im allgemeinen

aus den Keimlagern austreten und 2) von Arterienästen, welche von Anfang an in der Pulpa verlaufen.

In den intervasculären Strängen findet auch schliesslich der Uebergang der Endausbreitungen der arteriellen Capillaren in die Anfänge der Venen statt; welcher Uebergang entweder überall auf intervasculärem oder interzellulärem Wege geschieht.

Die Venen und deren Anfänge sind sehr reichlich in der ganzen Pulpa vertreten. Da die Malpighi'schen Körperchen entwicklungsgeschichtlich erst entstehen als Einlagerungen in der Pulpa durch Hyperplasien der Arterienhüllen, so sollte, meine ich, nicht Wunder nehmen, dass man gerade in der Umgebung der Malpighi'schen Körperchen (und auch der Keimlager im allgemeinen) die Venen und deren Anfänge in besonders dichten Lagen vorfindet. Ausser den Gefässen verbreiten sich noch in der Pulpa feinste Trabekel- und Nervenfasern.

Diese Pulpa, die also aus einer innigen und complicirten Verbindung von einzelnen Zellen und Zellcomplexen mit Gefässen und deren Anfängen oder Endausbreitungen hervorgeht, ist die makroskopisch roth aussehende Masse, welche den Raum zwischen der Milzkapsel einerseits, den grossen umscheideten Gefässen, den Malpighi'schen Körperchen und dem weisslich erscheinenden Trabekularsystem andererseits vollständig ausfüllt.

Im Anschluss an diese Auseinandersetzung berichte ich nun über einige Befunde in der Milz einiger meiner Versuchsthiere, die ebenfalls den feineren Bau dieses Organs betreffen. Ich behandle hauptsächlich zwei Objecte, nämlich:

1. Die Capillarhülsen nach partieller Milzexstirpation, sowie die Bedeutung der Capillarhülsen; und 2. Die intratrabekularen Venen (Räume) besonders nach Aderlässen und nach Application hämoglobininlösender Mittel, sowie die Beziehung der intratrabekularen Venen (Räume) zum Lymphstrom.

1. Capillarhülsen. Beobachtungsobject: Hund III<sup>b</sup>; nach partieller Milzexstirpation; vgl. Versuch XXVIII.

Bannwarth, der in seiner schon öfter citirten Arbeit, die Entwicklung und Function der Capillarhülsen zu ergründen versucht hatte, sagt zum Schlusse seiner Betrachtungen: „Von ganz besonderer Bedeutung für die in Rede

stehenden Fragen ist die Untersuchung der ersten Bildung des Milzgewebes und der ersten Entstehung der Capillarröhren“ (2, pag. 431). Da wir nach der partiellen Milzexstirpation eine sehr rege Regeneration nicht nur des Blutes, sondern auch des Milzgewebes selbst erzielt haben, so wäre vielleicht diese Operation zum Studium der betreffenden wie auch der sonstigen Structurverhältnisse der Milz zu empfehlen.

Die Neubildung von Milzgewebe erschliessen wir aus den sehr reichlich gerade in der Pulpa vorkommenden karyokinetischen Figuren; ausser in Pulpazellen sind die letzteren auch an den Endothelien der Pulpavenen und in Capillarröhren wahrzunehmen; dann aus den geradezu massenhaft vorkommenden Riesenzellen, von denen wieder viele in karyokinetischer Kerntheilung begriffen sind, aus den sehr reichlichen weiten, nur mit Endothel ausgekleideten Pulpavenen und überall zerstreuten oder in Gruppen und Reihen geordneten Capillarröhren, wobei die zwischen den Venen gelagerten intervasculären Zellstränge der Pulpa sehr locker gefügt sind; kurz, wir haben hier Verhältnisse, wie sie, wenn wir noch die schwache Entwicklung des Trabekularsystems erwähnen, für die embryonale Milz charakteristisch sind; (über die grossen Mengen kernhaltiger rother Blutkörperchen, die hier angetroffen wurden, siehe weiter unten).

Ich gehe jetzt zur Beschreibung des Befundes über.

Es fiel mir auf, dass ich die zuführenden Capillaren meistens in den Capillarröhren enden sah; d. h., dass ich ziemlich selten die arterielle Capillare ausserhalb der zugehörigen Capillarröhre verfolgen konnte; meistens endigte dieselbe im ersten oder zweiten Drittel des Längsdurchmessers der Capillarröhre. Diese letztere besteht aus denselben Zellen wie die normale Pulpa; meistens sind es grössere Zellen mit einem grossen ziemlich körnerreichen Kern, von unregelmässig polygonaler Gestalt und mit der Längsaxe mehr parallel zur Längsaxe der Hülse gerichtet; im allgemeinen sind die Kerne concentrisch angeordnet; Die Zellen sind in einer mehr faserigen als granulirten, und sich nur schwach mit Farbstoffen imprägnirenden Grundsubstanz eingebettet. Dem entsprechend heben sich hier die Capillarröhren nicht durch die stärkere, sondern durch ihre schwächere Färbung von der Pulpa ab. Wir

sprechen hier von Präparaten, die in Chromosmiumessigsäure nach Flemming fixiert, in Safranin überfärbt und dann mit Alkoholsalzsäure entfärbt wurden.

Die Capillarwand ist kurz vor dem Eintritt in die Capillarlöhse und während des Verlaufs durch dieselbe von einem Endothel ausgekleidet, dessen etwas vorspringende Kerne alternierend angeordnet sind; jederseits ist der Zwischenraum zwischen zwei benachbarten Kernen kleiner als die Kerne selbst.

Sehr oft ist die Aussenfläche der Hölse von Endothel ausgekleidet; Die umgebende Pulpa reicht dabei in der Regel nicht bis hart an diese Aussenfläche, sondern endet schon in einer gewissen Entfernung von ihr und zwar mit einem dem Hölserande parallelen und ebenfalls mit Endothel ausgekleiteten Rande. Auf diese Weise entsteht um die Capillarlöhse ein freier Raum, der überall von Endothel begrenzt wird. Dieser freie Raum ist aber nichts anderes als eine capillare Vene, an denen die Pulpa ja ausserordentlich reich ist. Oft ist auch noch Blut darin enthalten.

Die Capillarlöhse ist entweder nur an einer Seite von einer Vene eingeschlossen, oder es verläuft zu beiden Seiten je eine Vene, so dass die Hölse nur noch mit dem Stiel und der Basis mit der Pulpa in Zusammenhang steht. Schliesslich kommen auch und zwar recht oft Fälle vor, wo die Hölse allseitig in eine Vene gleichsam eintaucht; d. h. wo auf dem Längsschnitt die birnförmige Capillarlöhse von der Vene allseitig (bis auf dem Stiel) umgrenzt wird. Auch die Capillare, die noch vor dem Eintritt in die Hölse eine beträchtliche Wandverdickung aufweist, kann schon an dieser Stelle einer Vene anliegen.

Wenn man die Capillarlöhse als „Endkapseln“ betrachtet, da die Capillaren doch in ihnen selbst oder gleich nach dem Austritt aus denselben enden, so könnte man die, die Endkapseln auf eine kleinere oder grössere Strecke umhüllenden Venen, als „perikapsuläre“ Venen bezeichnen. Man sieht zuweilen auch eine solche „perikapsuläre Vene“ um zwei benachbarte Endkapseln ziehen.

Es wurde diesen Verhältnissen bis jetzt sehr wenig Aufmerksamkeit geschenkt. In der Litteratur fand ich darüber nur bei Kyber (83, pag. 562) folgende kurze Angabe, „dass man sehr häufig eine oder zwei der Peripherie

der Hülse dicht anliegende capillare Venen (vgl. seine Fig. IIc.) antrifft, in welche ein Theil der Capillaren wahrscheinlich gleich nach dem Austritt aus der Hülse einmündet\* („während ein anderer Theil im Milzparenchym weiter fortläuft“); was uns um so weniger wundert, als Kyber, als Anhänger der geschlossenen Blutbahn in der Milz auch sonst ein directes Einmünden der arteriellen Capillaren in die Venen annimmt.

Ich muss mich allerdings entschieden gegen Kyber's hypothetische Annahme einer direkten Einmündung der durch die Capillalhülsen ziehenden Capillaren in die pericapsulären Venen aussprechen, da mir nirgends etwas derartiges auffiel; vielmehr sah man deutlich, dass die Capillare in der Endkapsel meistens endete, und wo dies nicht der Fall war, konnte man ihre Fortsetzung in der Pulpa verfolgen; ausserdem war die Endkapsel nach aussen umschlossen durch das unversehrte, in der ganzen Ausdehnung deutlich sichtbare Endothel der perikapsulären Vene; und endlich zeigte auch das Gewebe der Endkapsel selbst keinerlei Lücken in der Peripherie.

Wir können uns das Zustandekommen des eben beschriebenen eigenthümlichen Verhältnisses der Endkapseln zu den Venen, d. h. das Entstehen der „perikapsulären Venen“ auf folgende Weise erklären.

Wir haben hier nach der partiellen Milzexstirpation ein Gewebe vor uns, welches, wie schon eingangs hervorgehoben worden ist, in reger Neubildung begriffen ist. Die Pulpavenen sind anfangs noch sehr weit, während die zwischen ihnen eingelagerten intervasculären Gewebiszüge noch schmal sind und ein lockeres Gefüge zeigen. In diesen intervasculären Zellsträngen verlaufen auch arterielle Capillaren, die ausser dem Endothel noch die sogenannte Adventitia capillaris besitzen. Der durch die Wunde erzeugte starke Reiz zur Gewebsneubildung trifft auch die noch unentwickelten Capillarwandungen; bezeichnet doch Bannwarth dieses Gewebe als das Keim- oder Grundgewebe für die Capillarwand, und ebenso das Gewebe der Capillalhülsen als ein „Keimgewebe“ oder „jugendliches Gewebe“ (2, pag. 419).

So entstehen nun die Capillaren, die Capillalhülsen oder die Endkapseln. Bei der Enge der intervasculären

Zellstränge erreichen die hier sich entwickelnden Endkapseln beim Wachstum in die Breite sehr bald die eine oder die beiden seitlich — im Schnitt betrachtet — verlaufenden Pulpavenen; oder endlich sie reichen bis an eine unkreisende Vene heran. Die peripherste Schicht der Endkapseln verwächst nun mit der angrenzenden Venenwand. Auf diese Weise entstehen die geschilderten Bilder von Endkapseln, die in Venen gleichsam eintauchen oder von Venen beiderseits oder nur von einer Seite begrenzt werden.

Die schmale und längliche Gestalt der intervaskulären Stränge würde auch dafür verantwortlich gemacht werden müssen, warum die Capillarröhren mehr in die Länge wachsen und eine ellipsoidische Birnform annehmen.

Beim weiteren Wachstum der Endkapseln und besonders der Elemente der intervaskulären Stränge müssen die Venen an Weite immer mehr einbüßen, um schliesslich stellenweise ganz zu verschwinden. Aber auch an Stellen, wo die Capillarröhre von allen Seiten dicht von Pulpazellen umgrenzt war, konnten noch hie und da die Reste der früheren Venen in Form von doppelten zusammengedrückten Endothelstreifen nachgewiesen werden.

Dass die Capillarröhren hier noch wirklich im Wachstum begriffen waren, konnte man aus den Kerntheilungsfiguren, die gerade in den periphersten Schichten der Endkapseln vorkamen, ersehen. So zeigte z. B. eine Endkapsel, welche allseitig von einer perikapsulären Vene umgrenzt war, an der äussersten Circumferenz der Basis eine schöne, sehr deutlich ausgeprägte Sternfigur. Der Rand der Hülse war an dieser Stelle durch die Mitose deutlich in die Vene hinein vorgewölbt.

Auf Wachstumsvorgänge weist auch die Thatsache hin, dass man alle möglichen Uebergänge von weiten perikapsulären Venen zu immer engeren und schliesslich zu solchen findet, die nur als Andeutungen der letzteren im eben angegebenen Sinne zu betrachten sind, (d. h. in Form von doppelten zusammengedrückten Endothelstreifen).

Bei der Katze scheinen diese Verhältnisse weder in der erwachsenen noch auch in der embryonalen Milz vorzukommen, wenigstens erwähnt Bannwarth dieselben nirgends. Von der Hundemilz sagt Bannwarth nur, dass hier „eigenthümliche Beziehungen zu den Venen sich zeigen,

die in einer besonderen noch nicht abgeschlossenen Untersuchung von mir weiter verfolgt werden“ (2, pag. 420).

In Bezug auf die allgemeine Bedeutung der Capillarhülsen schliesse ich mich jedoch den Auseinandersetzungen von Bannwarth und Strasser (bei der Katze) vollkommen an, dass diese Gebilde als „Wachsthumsknospen“ (pag. 423) und die aus den Capillarhülsen heraustretenden Capillaren als vorsprossende Enden derselben anzusehen sind“. Bei älteren Thieren (Katzen) sind nach Bannwarth die Capillarhülsen (pag. 419) überhaupt in spärlicher Zahl vorhanden und vor allem liegen sie weit auseinander (pag. 424). Bei älteren Kätzchen sah Bannwarth die Capillarhülsen von aussen her sich lockern (425); Bannwarth und Strasser sahen auch hier „alle Stadien der peripheren Auflösung in weitmaschiges Pulpagewebe bis zur völligen Aufbrauchung der Capillarhülsen“ (pag. 426). Während bei der viermonatlichen Fötusmilz (Mensch) und der Milz des 12 cm. langen Kätzchens „das ganze Milzgewebe nur aus rundlichen Substanzpartien, die an den arteriellen Gefässbäumchen hängen“ bestand. Und so kommt Bannwarth zum Schluss „es bleibt hier kaum eine andere Annahme übrig, als dass von diesen Capillarhülsen als Wachsthumsknospen aus sich das Pulpagewebe bildet“ (2, pag. 426). Nach Bannwarth und Strasser findet auch eine Neubildung von arteriellen Endverzweigungen statt, „während die rückwärts liegenden Theile nicht blos der Länge, sondern auch der Dicke nach wachsen und aus feineren Gefässen überall zu gröbereren werden“ (2, pag. 427).

Bannwarth spricht den Capillarhülsen ausserdem die Rolle zu „an der sich bildenden, zum mindesten noch unfertigen Milz einen Pulpabezirk offen und ausgespannt zu halten, den Abfluss in dieselbe zu erleichtern“ (2, pag. 422).

Da auch die intratrabekularen Venen für einen leichten Abfluss des Blutes aus der Pulpa Sorge tragen, so findet Bannwarth eine Wechselbeziehung zwischen dem reichlichen Vorkommen der Trabekel und der Endkapseln in dem Sinne, dass sie „sich (bei der Katzenmilz) gleichsam ersetzen“ (pag. 424). So, dass in der jugendlichen Milz (12 cm. Kätzchen), „wo die letzteren die Hauptmasse der Milz ausmachen, keine oder nur sehr spärliche Balken

vorhanden sind;“ während „in ausgewachsenen Milzen bei ganz spärlichem Vorkommen von Hülsen ein enorm starkes Balkenwerk“ sich findet (2, pag. 425).

Dieser Ansicht schliesse ich mich an. Ich habe schon erwähnt, dass bei meinem Versuchshund nach der partiellen Milzexstirpation neben einem sehr reichlichen Vorkommen der Endkapseln das Trabekularsystem noch schwach entwickelt war. Es scheint also auch für den Hund dasselbe Gesetz der Wechselbeziehung zwischen Endkapseln und Trabekeln wie bei der Katze zu bestehen.

Die früheren Ansichten über die Bedeutung der Capillarrhülsen weichen stark von den hier vertretenen ab.

Wilhelm Müller (109, 1865), dem es einigemal gelang, blasse Nervenprimivfasern längs einer Arterie bis zu den Capillarrhülsen, in die sie eintraten, zu verfolgen (109, pag. 101), vermuthet, dass dieselben „zur Endigung der Milznerven möglicherweise in Beziehung“ stehen (109, pag. 110), „wofür ihre Aehnlichkeit mit den Krause'schen Endkapseln der Drüsenerven zu sprechen scheint“ (109, pag. 101).

Schweigger-Seidel (1863), dagegen fiel es auf, dass bei Injectionen der Milz, wobei in den Capillarrhülsen sehr oft Extravasate entstehen, die mehr körnigen Bestandtheile der Injectionsmasse in den Gefässen liegen und nur der flüssige Theil ausgetreten ist, und neigt deshalb zu der Annahme, „dass in den Capillarrhülsen eine Art Filtrirapparat gegeben sei“ (150, pag. 471). Schweigger-S. verwirft dabei pag. 471, die frühere Ansicht von Billroth, wonach die Endkapseln (der Vögel) möglicherweise Brutstätten beweglicher Zellen darstellen sollten. Dass die Capillarrhülsen eine Art Filtrirapparat darstellen, dürfte auch aus der Beobachtung Stender's (154) gefolgert werden, nach welcher eingespritztes Eisen besonders in den Zellen der Capillarrhülsen abgelagert wurde.

Was den Befund von kernhaltigen rothen Blutkörperchen in den perikapsulären Venen und Endkapseln anbetrifft, so werde ich darüber weiter unten im Zusammenhange berichten.

• 2. Ueber die intratrabekularen Venen und ihre Beziehung zum Lymphstrom. Dass die Milz Lymphe producirt, wird jetzt allgemein angenommen. Wo sie aber producirt wird und welche Wege sie einschlägt, darüber wird noch viel

gestritten. Jedenfalls ist zu unterscheiden zwischen Lymphbildung und Lymphgefäßen in der Pulpa und den Lymphgefäßen in und um die Malpighi'schen Körperchen. Am letzteren Orte nehmen wohl die meisten Autoren, wenn auch oft auf Grund mehr theoretischer Betrachtungen. Lymphgefäße an, welche die Fortschaffung der in den Malpighi'schen Körperchen, als Keimstätten, neugebildeten Leukocyten besorgen.

Die Ansichten der Autoren über die Lymphbahnen sind verschieden, je nachdem sie Anhänger des intermediären oder geschlossenen Kreislaufs in der Milz sind.

Da letztere eine in sich geschlossene Blutbahn in der Milz annehmen, müssen sie natürlich der Lymphe besondere Wege und Gefäße einräumen.

Erstere, die für eine offene, intermediäre Blutbahn eintreten, lassen zum Theil Blut und Lymphe zusammen fließen. Während also anderswo die Lymphe erst auf dem langen Wege durch die Lymphgefäße, Lymphdrüsen und Ductus thoracicus und durch Einmündung des letzteren in die Venae anonymae sich mit dem Blute vermischen kann, würde in der Milz die Lymphe gleich nach ihrem Entstehen den Venenanfängen zufließen. Ja, Bannwarth characterisirt geradezu die offene (intermediäre) Blutbahn als eine solche, in welcher eben keine Trennung von Lymph- und Blutbahn vorhanden ist (2, pag. 353) und wo „das Blut in Gewebslücken fließt, die wir den Lymphspalten und Saftlücken oder den Lymphsinus gleichstellen“ (2, pag. 354). Demgemäss sagt Bannwarth: „In den Keimlagern keiner der untersuchten Thierarten mit Ausnahme der Spitzmaus habe ich irgend ein Gebilde getroffen, das als Lymphgefäß angesprochen werden konnte (2, pag. 396).

Ebenso sagt Stieda: „Es erscheint mir wohl gerechtfertigt ohne weiteres jegliche Beziehung der Malpighi'schen Körperchen zu den Lymphgefäßen zu leugnen“ (155, pag. 546). Nur W. Müller, der erst nach dem Erscheinen der grundlegenden Arbeit von Tomsa (170) „über die Lymphwege der Milz“ sein Werk „über den feineren Bau der Milz“ (109) herausgab, spricht sich zu Gunsten der Lymphgefäße aus; giebt aber nichts über den Anfang der Lymphgefäße an.

Ganz anderer Meinung sind, wie schon erwähnt, die Anhänger der geschlossenen Blutbahn. Ausser Billroth geben sie alle das Vorhandensein von Lymphgefässen zu. So Axel Key (64), Schweigger-Seidel (150), Tomsa (170), Kyber (83), Sokoloff (152). Axel Key bringt auch einen Beleg für seine Ansicht: „Aus einem Malpighi'schen Körperchen, an welchem sowohl die Arterien wie die Venen aber nicht die Capillaren injicirt waren, sah ich ein Gefäss sich entwickeln, welches mit Lymphkörperchen strotzend gefüllt war. Dass dies ein Lymphgefäss war, daran war wohl nicht zu zweifeln“ (64, pag. 576). Schweigger-Seidel findet in den ganz oberflächlichen Schichten einer Katzenmilz gebuchtete Gefässe mit körnigem, geronnenem Inhalt und zweifelt nicht „dass wir es hier mit wirklichen Lymphgefässen und ihrer Verflechtung mit Blutgefässen zu thun haben“ (150, pag. 504).

Tomsa (170) ist es jedoch zuerst durch Injection gelungen die Lymphgefässe und zwar in der Pferdemitz in der ganzen Ausbreitung in der Tiefe des Organs, so wie den Zusammenhang der tieferen Lymphgefässe mit den oberflächlichen überzeugend zu demonstrieren.

Nach Tomsa geschieht der Lymphabfluss in der Pferdemitz nach zwei Richtungen hin: 1) durch die in den arteriellen Gefässcheiden verlaufenden Lymphgefässe zusammen mit den Arterien zum Hilus (tiefe Lymphgefässe). 2) Durch die in den Trabekeln verlaufenden Lymphgefässe in der Richtung zur Kapsel (oberflächliche Lymphgefässe).

Nach demselben Autor sickert die Lymphe der Pulpa in die Trabekel durch feine Spalten zwischen den Bündeln glatter Muskelfasern derselben hinein, und in den Trabekeln selbst ist der Lymphweg an die „röhrenförmigen Räume und Spalten zwischen den Bündeln der Binde substanz“ gebunden; welcher Lymphweg unmittelbar in die grösseren Lymphstämme der Oberfläche seine Richtung einschlägt (170, pag. 661). Diese Einrichtung ist nach den Auseinandersetzungen von Tomsa besonders zweckmässig, denn die Spalten stehen parallel zur Längsachse des musculösen Trabekels; woraus je nach dem Contractionszustande der Trabekel eine verschiedene Weite der Spalten oder Lücken zwischen den Bündeln derselben resultiren wird; was wieder

„auf die Lymphmenge und ihren relativen Reichthum an Formbestandtheilen einen wesentlich bestimmenden Einfluss üben wird“ (170, pag. 664). Die Befunde Tomsa's an der Pferdemilz sind am gleichen Object von W. Müller (109) und Kyber (83) bestätigt worden.

Ausserdem fand W. Müller (109) ähnliche Verhältnisse beim Ochsen; beim Affen und in einem Falle beim Menschen fand er nur tiefe Lymphgefässe; letzteres gilt auch nach Tomsa (170, pag. 666) und C. Ludwig (nach einer Angabe von W. Müller (109, pag. 100) für den Hund. Sokoloff giebt an, dass die aus den capillaren Venen bei gesteigertem Druck austretenden rothen Blutkörperchen von der Pulpa zurückgehalten werden, „während die aus den Gefässen transsudirte Flüssigkeit sicherlich einen Abzug findet durch die Lymphgefässe“ (152, pag. 223\*).

Ich werde im Folgenden die in den Trabekeln sich findenden grösseren freien Räume kurzweg als „intratrabekulare Räume“ bezeichnen. Sie sind meistentheils mit Endothel ausgekleidet und nichts anderes als „intratrabekulare Venen“ (vgl. Fig. 7 und 8). Manche der genannten Räume besitzen jedoch keine Endothelauskleidung, es ragen vielmehr die spitzen Ausläufer der Trabekularsubstanz in dieselben hinein, so dass auf dem Querschnitt ein solcher Raum die Form einer Kreissäge annimmt. Sie finden sich besonders in den dick angeschwollenen Enden mancher Trabekel und sind vollkommen bis zwischen die Fortsätze hinein mit Leukocyten angefüllt, welche sämmtlich einen polymorphen Kern und homogenes, zuweilen deutlich hämoglobinhaltiges Protoplasma aufweisen. Das Protoplasma dieser Zellen bleibt nach Färbung mit Hämatoxylin homogen und ungefärbt, oder zeigt eine leichte Hämoglobinfärbung, besonders schön nach Sublimatfixirung.

\*) Dass die Contraktionen der Trabekel auch abgestuft und dass vielleicht sogar die Contractionsfähigkeit der Trabekel zu einer ständigen Function dieser Gebilde ausgenutzt werden kann, darf man wohl aus der in allerletzten Zeit von A. v. Kölliker am Kalb gemachten Beobachtungen über eine „ungemein reich entwickelte Gruppe von Nerven“ um und in den Trabekeln schliessen (Sitzgsber. d. Würzburger Phys. med. Gesellsch. II. Sitzg. 14. Januar 1893). (Beim Kaninchen und bei der Maus waren die Nerven am betreffenden Orte ebenfalls wenn auch weniger reichlich vertreten).

Der polymorphe Kern dieser Zellen zeigt nach Fixirung in Chromosmiumessigsäure und Safraninfärbung dieselben Charaktere wie die Kerne der kernhaltigen rothen Blutkörperchen, d. h. er ist homogen, rothglänzend.

Dieselben Zellen finden sich auch reichlich in den intratrabekularen Venen und unterhalb der Kapsel. Man sieht auch alle Uebergänge der Zellen mit polymorphem Kern zu Zellen, an welchen sich nur die feinen Verbindungen zwischen den einzelnen Partien des polymorphen Kerns gelöst haben, so dass eben so beschaffene polynucleäre Zellen entstehen. Es ist zuweilen sogar schwer zu entscheiden ob wir es mit einem einzigen „vielgestaltigen“ Kern oder mit einer Zelle mit mehreren kleineren Kernen zu thun haben.

In den intratrabekularen Venen sind die polymorphen Zellen mit kleineren und grösseren Zellen, die einen verhältnissmässig grossen, runden Kern besitzen, untermischt.

Was an den intratrabekularen Venen besonders auffällt, ist ihre äusserst unregelmässige Gestalt; sie zeigen viele Ausbuchtungen und plötzliche Verengerungen. Wenn wir die Fig. 7 betrachten, so bemerken wir, dass die Blutsäule in der Mitte unterbrochen ist und die Vene an dieser Stelle eine Verengung aufweist. Der nächste Schnitt zeigt schon an derselben Stelle eine Verwachsung der Trabekularwände, so dass zwei durch eine quere Scheidewand getrennte Räume entstehen; auch die Scheidewand trägt ein Endothel. In einem anderen, dem auf der Fig. 7 abgebildeten, vorangehenden Schnitte, ist die Blutsäule in der ganzen Länge noch ununterbrochen, und in einem weiteren Schnitte zeigt sich auch keine Verengung mehr in der Mitte; der Trabekel zeigt aber hier eine starke Fortsetzung nach unten und eben so weit setzt sich die Vene fort. Wir haben hier offenbar eine intratrabekulare Vene längs durch die Mitte (median) getroffen, während da wo wir die zwei Räume durch eine quere Scheidewand entstehen sahen, ein mehr peripherer Längsschnitt (lateral) vorlag, wo das Lumen aufzuhören beginnt. Wir können uns daraus eine Vorstellung machen über die Unregelmässigkeiten, welchen hier das Lumen unterworfen ist. Die intratrabekularen Venen besitzen auch zuführende Gefässe, d. h. einmündende Venen (vgl. Fig. 7, 7a, 7b, 8). Letztere

lassen sich auf eine kleinere oder grössere Strecke weit in der Pulpa verfolgen; durch die Trabekularwand ziehen sie quer hindurch, sie haben also hier einen ganz kurzen Verlauf und führen als innere Auskleidung ein deutliches Endothel, welches sich pulpawärts nur auf eine gewisse Entfernung hin verfolgen lässt, wie auch die Vene selbst (vgl. Fig. 7 oben ev). Derselbe Trabekel ist im nächsten Schnitt wieder getroffen und in Fig. 7 a bei etwas stärkerer Vergrößerung abgebildet; hier lässt sich schon die einmündende Vene (ev) viel weiter pulpawärts verfolgen. Mit Immersion sieht man wie die Endothelien allmählig aufhören die Venenwand zu begrenzen und das Lumen des Gefässes sich einfach zwischen den einzelnen Zellen und kleinen Zellcomplexen windet; die einzelnen Pulpazellen wie die kleinen Gruppen derselben bilden hier die Begrenzung der Fortsetzung der endothelialen Vene.

Wir werden jedoch aus diesem Befunde keine Schlüsse auf die Art des Kreislaufes in der Milz ziehen dürfen. Die Frage des intermediären Kreislaufes bedarf specieller Untersuchungen vor allem auf Grund zahlreicher Injectionsversuche, welche mir bei der Untersuchung der blutbildenden Rolle der Milz fern lag.

In Fig. 8, sehen wir, dass die einmündende Vene (ev) aus zwei Aesten entsteht, von denen der linke aus der Pulpa, der rechte aus einem Malpighi'schen Körperchen stammt.

Was die Malpighi'schen Körperchen anbetriift, so sieht man zuweilen die Trabekel bis hart an dieselben reichen und eine oder andere in der Umgebung der ersteren so zahlreich vorhandenen Venen mündet dann in die sich hier öffnenden intratrabekularen Venen ein.

Die Fig. 7 b zeigt das untere Ende des uns aus den Fig. 7 und 7 a schon bekannten Trabekels; wir sehen auf der linken Seite eine quere Einmündungsstelle und ausserdem von unten her ein Gefäss ziehen. Im nächsten Schnitt sieht man an derselben Stelle zwei Gefässe einmünden. Das von oben ziehende erweist sich als eine gewöhnliche Vene, wie wir solche in Fig. 7, 7 a und 8 schon betrachtet haben. Das von unten kommende Gefäss zeigt im ganzen Verlauf ein gleich enges Kaliber, nur die Einmündungsstelle ist etwas erweitert; während die Venen in der

Pulpa an den Enden meist Erweiterungen zeigen (vgl. Fig. 8 ev) ist hier eher eine Verengung zu bemerken. Das Gefäss liegt fast hart der äusseren Trabekularwand an und lässt sich nur bis zum unteren Ende des anliegenden Trabekels verfolgen. Es ist mit einer Reihe hintereinander liegender Zellen gefüllt; diese Zellen sind aber keine rothen Blutkörperchen; denn sie sind durch das Hämatoxylin gefärbt. Es sind vielmehr Leukocyten und zwar der Mehrzahl nach einkernige; nur ein einziges rothes Blutkörperchen fand sich darunter. Ich halte dieses Gefäss für ein Lymphgefäss.

Ob auch hicher die Gefässe gehören, welche sehr schräg durch die Trabekularsubstanz verlaufen und im langen Verlauf bis zur Einmündungsstelle in die intratrabekularen Venen gleich enges Kaliber und deutliches Endothel aufweisen, lässt sich mit Bestimmtheit nicht sagen. Sie sind so eng, dass kaum ein Blutkörperchen sie passiren kann, sie sind auch fast immer leer. Ausserdem gelingt es nur sehr selten sie ausserhalb des Trabekels zu verfolgen.

In die grösseren intratrabekularen Venen würden also einerseits Venen, andererseits Lymphgefässe einmünden. Dieser Umstand würde den auffallenden Reichthum der intratrabekularen Venen an Leukocyten erklären (vgl. Fig. 7, 7a und 8); denn die capillaren Pulpavenen, auch diejenigen aus der Umgebung der Malpighi'schen Körperchen zeigen durchaus keinen besonderen Reichthum an weissen Blutkörperchen, während sie mit rothen vollgepfropft sind.

Die reichlichen Mengen der weissen Blutkörperchen in den intratrabekularen Venen bestehen zum Theil aus einkernigen, zum Theil aus mehrkernigen- oder auch polymorphen Leukocyten; eine gewisse Anzahl der ersteren wie der letzteren ist entschieden hämoglobinhalbig.

Ausser dem verschiedenen Gehalt an weissen Blutkörperchen zeigen die capillaren Pulpavenen und die intratrabekularen Venen noch einen weiteren Unterschied, indem die ersteren mit Blutkörperchen vollgepfropft sind, während in den letzteren zwischen der Blutsäule und der Gefässwand (d. h. der Trabekularwand) ein ziemlich beträchtlicher freier Raum sich findet (vgl. Fig. 7, 7a und 8).

Auch im entleerten Blut aus der Vena lienalis zeigt sich nach den fast übereinstimmenden Angaben der Autoren

eine starke Vermehrung der weissen Blutkörperchen (1: 60 r. Blk.) gegenüber dem Milzarterienblut (1: 2200 r. Blk., vgl. Landois' Physiol. 4. Aufl. pag. 32).

Interessant erscheint in dieser Hinsicht die Beobachtung von Troitzky (citirt nach Karloff 82. pag. 517), dass die Contractionen der Milz in Folge electricischer Reizung jedesmal eine ausgesprochene Zunahme der Zahl der weissen Blutkörperchen im Ductus thoracicus zur Folge hatten, „d. h., dass die Milz wohl weisse Blutkörperchen producirt, dass dieselben aber nicht durch die Blut-, sondern durch die Lymphgefässe abgeführt werden.“ Da hier jedoch die Angabe von einer gleichzeitigen Untersuchung des Milzvenenblutes fehlt, so ist auch nicht ersichtlich in wie weit dieser Schluss berechtigt ist, um so mehr als nach Erb (28. pag. 169) „selbst bei vollständigem Verschluss des Ductus thoracicus die farblosen Elemente nicht vollständig aus dem Blute verschwinden.“

Wenn wir noch die Einwanderungsphänomene in die Pulpavenen der kernhaltigen rothen Blutkörperchen (in den Fig. 4 und 6 kb' und kb) berücksichtigen, so kommen wir zum Schluss, dass die in der Milz gebildeten Blutkörperchen theils in die Pulpavenen einwandern, theils durch Lymphgefässe abgeführt werden, von denen wieder ein Theil in die intratrabekularen Venen einmündet.

### III. Zur Blutbildung in der Milz.

Wenn ich nunmehr die Resultate, betreffend die Blutbildung, und zwar die Bildung der rothen Blutkörperchen bespreche, so halte ich mich nicht an die noch verschieden gedeuteten Erythroblasten, sondern, wie schon in der Einleitung hervorgehoben worden ist, nur an die kernhaltigen rothen Blutkörperchen.

a) Ich fand die letzteren auch beim normalen Hund I, dem ich die ganze Milz exstirpirt habe (vgl. Versuch XXVI). Die kernhaltigen rothen Blutkörperchen waren hier zerstreut in der ganzen Milz, besonders in einer gewissen Entfernung von der Kapsel und in der Nähe von Trabekeln; es war entweder nur eine solche Zelle (am häufigsten) zu

bemerken, oder kleine Häufchen zu 5—8 Zellen, oder endlich sie waren reihenweise zu 2—5 angeordnet; aber auch die kleinen Häufchen, die viel seltener vorkommen, lassen sich bei näherer Betrachtung in 2—3 nebeneinander liegende Zellreihen auflösen. Diese kernhaltigen rothen Blutkörperchen lagen meist in den intervasculären Zügen, manches Mal hart der nur aus Endothel bestehenden Venenwand anliegend; auch in diesen Pulpavenen selbst waren sie, und zwar gar nicht selten, in der Zahl von 1—3 anzutreffen. Einige Mal sah ich ein kernhaltiges rothes Blutkörperchen noch in der endothelialen Venenwand eingeklemmt, so dass es zur Hälfte im intervasculären Gewebe steckte, zur Hälfte schon in die capillare Vene hineinragte (vgl. Fig. 6, die schwarz gezeichnete Zelle kb). Sehr selten wurden vereinzelte kernhaltige rothe Blutkörperchen in den grossen intratrabekulären Venen angetroffen.

Ich habe den Befund an kernhaltigen rothen Blutkörperchen in der normalen Hundemilz genauer mitgetheilt, damit wir später, wo wir beim Hund nach der partiellen Milzextirpation (vgl. Versuch XXVIII) auf eine colossale Anhäufung dieser Zellen stossen werden, Anhaltspunkte gewinnen, um beurtheilen zu können, von wo denn, d. h. von welchen Elementen der Milz die Blutbildung ihren Ausgangspunkt nimmt.

Ausserdem vermisste ich überhaupt in der einschlägigen Litteratur genauere Angaben über die Lagerung der kernhaltigen rothen Blutkörperchen nicht nur in der Milz normaler erwachsener Thiere, sondern auch in derjenigen künstlich anämisch gemachter. Es wird sogar von kompetenter Seite (Bizzozero und Salvioli, 11, pag. 597) behauptet, dass bei erwachsenen Hunden in der Milz die kernhaltigen rothen Blutkörperchen, „allgemein gesagt,“ nicht vorkommen, „wie wohl zuweilen einzelne Körperchen dieser Art nach wiederholtem Suchen allerdings nachgewiesen werden konnten.“ Sie untersuchten aber die Milz nur in frischem Zustande; sie wandten weder Färbungen noch Fixirungen an; ich glaube daher, dass die Angaben für die normale erwachsene Milz erneuter Untersuchungen und zwar mit solchen Mitteln bedarf, bei denen die kernhaltigen rothen Blutkörperchen wie die karyokinetischen Figuren nach dem Ausdrucke von W.

Flemming „dem Auge sich förmlich aufdrängen“ (Chromosmiumessigsäure — Safranin). Uebrigens finde ich bei den genannten Autoren folgende Angabe: „Bei einem Hunde, der bereits sicherlich das erste Lebensjahr zurückgelegt haben musste, fanden wir in der Milz noch zahlreiche kernhaltige rothe Zellen vor“ (11, pag. 597).

b) Was den Befund nach Aderlässen anbetrifft, so kann ich die Befunde von Bizzozero und Salvioli (11), Foà u. A. nur bestätigen; auch ich fand danach in der Milz eine ziemlich beträchtliche Anzahl kernhaltiger rother Blutkörperchen. Sie lagen hier, wenn auch in vermehrter Zahl, an denselben Orten wie in der normalen Milz.

Foà stellt den Satz auf, dass die Zerstörung der präexistirenden Elemente in den centralen Schichten der Milz vor sich geht, während die Regeneration in den Schichten unter der Kapsel statt hat; dies trete besonders bei künstlich bewirkter Hämatopoese zu Tage (36, pag. 541).

Was die Schichten unter der Kapsel betrifft, so sagt weiter Foà: „es ist nöthig anzunehmen, dass in diesen Schichten stets embryonale Elemente existiren, welche fähig sind, in gegebenen Verhältnissen eine Regeneration der Pulpa zu bewirken“ (36, pag. 512).

Für diese hypothetische Annahme liefern unsere Befunde von kernhaltigen rothen Blutkörperchen, welche an dieser Stelle auch in der normalen, aber noch mehr in der künstlich zur Hämatopoese angeregten Milz vorkommen, vielleicht eine positive Grundlage. Dass aber nur hier ausschliesslich die Regeneration des Blutes vor sich gehen soll, sind wir nicht berechtigt anzunehmen, denn wir finden in beiden Fällen ebenso reichlich die kernhaltigen rothen Blutkörperchen auch in den mehr central gelegenen Schichten der Milz.

Schon bei der makroskopischen Betrachtung der Milz war der Erfolg der Aderlässe merklich; sie war meist stark vergrössert und geröthet. Auch Bizzozero und Salvioli geben an: „die Milz wird rosafarben, stark geschwellt. Unter dem Messer erscheint sie weich und saftig, was besonders bei Hunden einen schroffen Gegensatz zum normalen Verhalten der Milz, bei welchem sie hingegen sehr arm an Pulpa gefunden wird, bedingt“ (11, pag. 603).

e) Nach Application von hämoglobinlösenden Mittel: Toluyldiamin (Katze) und Jodyan (Hund) waren in der Milz ziemlich reichliche Mengen von kernhaltigen rothen Blutkörperchen aufgetreten. Sie lagen gruppenweise in der Pulpa zerstreut, besonders reichlich in der Umgebung der Trabekel; auch in den endothelialen Venen der Pulpa konnte man sie finden. Oft waren sie in der Pulpa umgeben von Pigmentschollen und kernlosen rothen Blutkörperchen. In Uebereinstimmung mit allen anderen Autoren will ich hier angeben, dass ich niemals die kernhaltigen rothen Blutkörperchen in den Malpighischen Körperchen zu finden vermochte; während sie grade in den umgebenden Pulpasträngen oft reichlich vorhanden sind. Bei der Katze fanden sich an manchen Stellen viele kernhaltige rothe Blutkörperchen in den intratrabekularen Venen. In einer längsgetroffenen intratrabekularen Vene fanden sich viele kernlose rothe Blutkörperchen, vereinzelt auch kernhaltige; letztere waren an der Stelle der Umgebung des Trabekels, wo er eine Einmündungsöffnung von der Pulpa her zeigte, reichlich vorhanden; man sah dabei deutlich, wie die kernhaltigen rothen Blutkörperchen direkt oder vermittelt der Gefässe aus der umgebenden Pulpa in diese intratrabekulare Vene gelangten.

Mya (111, 1891) stellte Versuche mit „Acéthylphénylhydrazine“ = „Pyrodine“ an. Er unterscheidet bei der chronischen Vergiftung ein Stadium der Zerstörung der rothen Blutkörperchen und ein darauffolgendes Stadium der Regeneration derselben, wo er eine grosse Zahl kernhaltiger rother Blutkörperchen, einige auch im circulirenden Blute, findet; er sah auch karyokinetische Figuren in kleinen runden gelblichen Zellen mit homogenem Hof — offenbar in Theilung begriffene kernhaltige rothe Blutkörperchen. Im Allgemeinen sieht man nach Mya bei der chronischen Vergiftung viele Karyokinesen in der Pulpa, wenig in den Malpighischen Körperchen und keine Anhäufung von Pigment während des Regenerationsstadiums; viel Pigment tritt nur bei acuter Vergiftung auf.

Dem gegenüber muss ich hervorheben, dass, obgleich bei unseren Versuchsthiere eine beträchtliche „lienale Hamatopoësis“ sich einstellte, die Milz, besonders der Katze, ausserordentliche Mengen von Pigment aufwies, welche

in ganzen Zügen besonders reichlich um die Trabekel und um die Malpighi'schen Körperchen angeordnet waren, — auch sonst in der Pulpa war das Pigment stark vertreten; zwischen den Schollen des letzteren waren in der Pulpa zuweilen kernhaltige rothe Blutkörperchen gruppenweise gelagert. Vom Pigment will ich noch bemerken, dass es sich immer in der mehr oder weniger goldgelben Farbe präsentirte und zwar vollständig unabhängig von Fixierungsmittel und Färbungsmethode. Was sonst das Milzpigment anbetrifft, so verweise ich auf die diesbezüglichen experimentellen Untersuchungen, welche im hiesigen pathologischen Institute von Wicklein (178) und Pansky (125) angestellt worden sind.

Popoff (131), der unter anderen Mitteln auch das Toluylendiamin anwandte, sieht ebenfalls die Hauptveränderung, die die Milz danach erleidet, in der Masse von Pigment, welches in verzweigten Räumen, wahrscheinlich cavernösen Venen angehäuft ist. Er findet auch ziemlich viel kernhaltige rothe Blutkörperchen. Auch Stadelmann findet nach Application desselben Mittels viel Pigment in der Milz.

d) Ueber die Blutbildung nach partieller Milzextirpation habe ich folgende Beobachtungen mitzutheilen:

Die Blutregeneration nimmt, wenn sie überhaupt zu Stande kommt, bei den Thieren auch nach sehr starken Blutverlusten 4, höchstens 6 Wochen in Anspruch; nach dieser Zeit finden wir das Blutgleichgewicht wieder hergestellt und nichts deutet mehr auf den stattgehabten Blutverlust. Dem entsprechend fanden wir auch in der Milz beim Hund II<sup>a</sup> (vgl. Versuch XXVII), die wir erst 64 Tage nach der partiellen Milzextirpation untersuchten, nichts mehr von Blutbildung. Es waren vielmehr Zeichen der Blutdestruction vorhanden: massenhaftes Auftreten eines goldgelben Pigments von demselben Charakter und in denselben Lagerungsverhältnissen, wie wir sie eben nach hämoglobinzerstörenden Mitteln beschrieben haben (vgl. voriges Kapitel); dabei häufigeres Vorkommen der blutkörperchenhaltigen Zellen.

Ein ganz anderes Bild zeigte die Milz von Hund III<sup>b</sup>, Versuch XXVIII. In diesem Falle untersuchte ich die

nach der partiellen Milzexstirpation zurückgelassene Milzhälfte schon nach 16 Tagen und fand eine ganz colossale Menge kernhaltiger rother Blutkörperchen. Das Gewebe der Pulpa war sehr locker gefügt und dabei sehr reich an Venen, welche nur eine Endothelauskleidung besaßen. Die zwischen diesen Venen gelegenen intervasculären Zellstränge (Gewebszüge) waren sehr deutlich markirt. Vom Reichthum an Capillarröhren haben wir schon gesprochen und auch hervorgehoben, dass demgegenüber das Trabekularsystem schwach entwickelt war; es waren auch die intratrabekularen Venen sehr spärlich vertreten. Die Pulpa wies sehr viel Mitosen auf und zwar von verschiedenem Charakter: es waren grössere und kleinere Formen mit hellem oder granulirtem Protoplasma zu sehen; ausserdem fanden sich massenhaft Riesenzellen vor, von denen ebenfalls viele in karyokinetischer Kerntheilung begriffen waren.

Lagerungsverhältnisse der kernhaltigen rothen Blutkörperchen: was die Lagerung derselben anbetrifft, so war dieselbe am besten in Präparaten aus Flemmingscher Lösung und Safraninfärbung zu übersehen; besonders nach genügender Entfärbung durch Alkoholsalzsäure (vgl. Untersuchungsmethoden, Nr. 4). Von dieser Milz hatte ich 4 Stücke nach der angegebenen Methode behandelt und in allen kehrten immer dieselben Verhältnisse wieder: vgl. Fig. 1. Ein Uebersichtsbild bei schwächerer Vergrösserung; (diese Stelle wurde weniger wegen des Reichthums an kernhaltigen rothen Blutkörperchen — an anderen waren diese noch viel dichter gelagert — als wegen des Verhältnisses zum Malpighi'schen Körperchen, wegen der Riesenzellen und Capillarröhren gewählt), vgl. auch Figg. 2, 3, 4: bei starker Vergrösserung resp. Immersion.

Die kernhaltigen rothen Blutkörperchen lagen hauptsächlich angehäuft in den intervasculären Zellsträngen der Pulpa; je nach ihrer relativen Menge lagen sie entweder zwischen den betreffenden Pulpazellen ohne einander zu drücken; oder sie verdeckten förmlich an manchen Stellen durch gehäuftes Auftreten die normale Structur. In ersteren Falle zeigten sie wieder ihre Vorliebe für reihenweises Auftreten (vgl. Fig 2 kb; und den Befund beim normalen Hund); so lagen sie oft in Reihen bis zu

sechs Zellen, ohne Zwischenlagerung von Pulpazellen, so dicht hintereinander, dass sie sich fast berührten. Es machte dabei oft den Eindruck, als ob sie innerhalb der intervasculären Züge in bestimmten Bahnen eingeschlossen werden, doch lässt sich darüber nichts bestimmtes aussagen.

Die kernhaltigen rothen Blutkörperchen reichten in den intervasculären Zellsträngen bis hart an die nur mit Endothel ausgekleideten Pulpavenen; wobei sie oft deren Wand von aussen her reihenweise hart anlagen. Nur selten sah man ein kernhaltiges rothes Blutkörperchen in der endothelialen Venenwand stecken (siehe Fig 4 kb; vgl. auch Fig. 6 kb, vom normalen Hund). Aber auch vertikal zur Längsachse der Pulpavene sah ich von aussen her an die Venenwand Bisquitiformen solcher Zellen mit ihrem einen Ende anstossen. Ich will an dieser Stelle anführen, dass ich im Ganzen ziemlich häufig kernhaltige rothe Blutkörperchen, die nicht einen sondern zwei Kerne besaßen, angetroffen habe, wobei alle möglichen Uebergänge von schwach angedeuteten Bisquitiformen bis zu zwei getrennten Kernen, die sich nur berührten, vorhanden waren. Wenn diese Figuren Theilungen von Kernen vorstellten, so würden aus je einer Bisquitiform zwei Kerne entstehen; und wenn wir das auf die Bisquitiform, welche von aussen her, vertikal zur Vene gerichtet, mit einem Ende dieselbe berührte, anwenden, so könnte, beim Entstehen von zwei Kernen, der eine einfach durch den Proliferationsdruck, durch die endotheliale Venenwand hindurchgezwängt werden. Auf diese Weise durchwachsen ja manche der an und für sich unbeweglichen Bacterien dicke Gewebslagen und Gefässe. Denn auch den Erythroblasten, und besonders noch den kernhaltigen rothen Blutkörperchen wird das Vermögen der amöboiden Bewegungen abgesprochen. Der Innenwand der Pulpavenen sah ich dieselben nie anliegen; während sie doch innerhalb derselben Pulpavenen, wenn auch mehr in den centralen Partien, ziemlich häufig anzutreffen waren; oft auch in solchen Venen, die ich früher (vgl. Kapitel über Capillalhülsen) als „pericapsuläre“ bezeichnet habe, d. h. solche Venen, die in einer mehr oder weniger grossen Ausdehnung die Capillalhülsen oder vielmehr die Endkapseln umgeben.

Besonders reichlich angehäuft waren die kernhaltigen rothen Blutkörperchen in der Umgebung von Trabekeln, ganz gleich ob dieselben ein Lumen aufwiesen oder nicht; auch innerhalb der intratrabekularen Venen waren sie vorhanden. Unter der Milzkapsel waren sie reichlich vertreten, jedoch erst in einer gewissen Entfernung von ihr; manchmal waren sie auch um die Wurzeln der Capillarahülsen etwas stärker angehäuft (vgl. Fig. 4).

Ueerblicken wir nochmals die Lage der kernhaltigen rothen Blutkörperchen, so ist hervorzuheben: besonders das so reichliche Auftreten derselben in den intervaskulären Strängen, ihr spärliches Vorkommen dagegen in den betreffenden Pulpavenen, ihr Fehlen an der Innenwand und häufige Anlagerung an die Aussenwand der Pulpavenen und endlich die Durchwanderungsphänomene durch die letzteren (ich berufe mich dabei auf die Fig. 6 vom normalen Hund; sowie auf die weniger deutliche Fig. 4 kb').

Es ist klar, dass wir es hier mit einem starken Proliferationsvorgang der kernhaltigen rothen Blutkörperchen zu thun haben, welcher sich überall in der Pulpa und in deren intervaskulären Strängen abspielt, und welcher zum Uebertritt der genannten Körperchen aus der Pulpa in die Venen führt. In den Venen erleiden sie dann noch gewisse Veränderungen, von denen wir bald sprechen werden, und gelangen schliesslich in den allgemeinen Kreislauf. Die Frage, wo und wie sie denn in die kernlosen rothen Blutkörperchen übergehen, bleibt noch später zu erörtern. Ich will hier noch kurz über das Verhältniss der kernhaltigen rothen Blutkörperchen zu den Riesenzellen und daran anknüpfend über die Riesenzellenbildung nach partieller Milzexstirpation berichten. Ich sah die Ersteren nie in den letzteren eingeschlossen; was jedoch von vielen Seiten für die ersteren oder auch für die Erythroblastenkerne (van der Stricht 158, Kostanecki 74) behauptet wird; und ich halte dieses Eingeschlossensein für etwas durchaus Plausibles; es hängt nur viel davon ab, in welchem Stadium der Blutbildung das Gewebe zur Untersuchung kommt.

Wohl sah ich die kernhaltigen rothen Blutkörperchen den Riesenzellen und deren Protoplasmafortsätzen hart an-

liegen; sogar zwischen den amöboiden Fortsätzen oder Pseudopodien sah ich sie festsitzen, vgl. Fig. 3 kb' aus welcher dieses Verhältniss besser als aus langen Beschreibungen zu ersehen ist; man sieht in der Fig. 3 deutlich mehrere Pseudopodien um je ein kernhaltiges rothes Blutkörperchen (kb') geschlungen. Wie fest übrigens die letzteren mit den Fortsätzen der Riesenzellen verbunden waren, konnte aus folgendem Umstande erschlossen werden: nachdem die Zeichnung fertig war, übte ich einen leichten Druck auf das Deckgläschen aus, wobei das mit der Riesenzelle in keiner Verbindung stehende umgebende Pulpagewebe etwas verdrängt wurde, während die zwei kernhaltigen rothen Blutkörperchen und noch eine dritte Zelle (ein Leukocyt) an den Pseudopodien haften blieben. Die Riesenzelle auf der Fig. 3 zeigt fast in ihrer ganzen Circumferenz sehr schön ausgebildete Pseudopodien; Die Fig. 3 zeigt noch an manchen Fortsätzen körnige, glänzende, runde Anschwellungen (fa).

Die Riesenzellen besitzen in hohem Masse die Eigenschaft der Phagocytose; darin stimmen ja alle neueren Autoren, die sich mit diesen Gebilden beschäftigt haben, überein (Metschnikoff 102, van der Stricht 158, pag. 88, 160, pag. 327, Kostanecki 74, pag. 331). Den vorbereitenden Act der Phagocytose, oder richtiger gesagt, den Vorgang der Phagocytose selbst ersehen wir klar und deutlich aus der Fig. 3. Durch Einziehen der Pseudopodien der Riesenzelle würde das eine oder das andere Körperchen in den Riesenleib gelangen. Das Fehlen oder Nichtbeachten dieser feineren Vorgänge in der Umgebung der Riesenzellen einerseits, und das Vorkommen von Erythroblasten und kernhaltigen rothen Blutkörperchen oder nur von deren Kernen im Protoplasma der Riesenzellen andererseits, war es, was manche Autoren veranlasst hat, die letzteren als Hämatoblasten anzusehen. Sie nahmen an, dass Sprossen der Kerne der Riesenzellen sich abschnüren, noch manche Veränderungen eingehen, sich mit einem homogenen Protoplasma umgeben und nun frei werden, um weitere Veränderungen bis zum Stadium der definitiven kernlosen rothen Blutkörperchen durchzumachen. Diese Theorie, die von Foà und Salvioli ausging, ist jetzt wohl

als vollkommen widerlegt zu betrachten (van der Stricht). Diese Kerne und Blutzellen gelangen erst von aussen in den Leib der Riesenzellen und zwar durch active Aufnahme von Seiten der Riesenzelle. Van der Stricht (158, pag. 88) sucht sogar durch die phagocytäre Rolle, die sie zu spielen haben, das Erscheinen der Riesenzellen zu erklären. Er weist darauf hin, dass erstens nach Bizzozero die Riesenzellen in den hämatopoëtischen Organen nur derjenigen Wirbelthiere auftreten, welche kernlose rothe Blutkörperchen besitzen; und dass zweitens bei den Säugethierembryonen das Erscheinen der Riesenzellen und der definitiven kernlosen rothen Blutkörperchen in dieselbe Zeit fällt. Da van der Stricht ausserdem das Entstehen der kernlosen durch Ausstossung der Kerne aus den kernhaltigen rothen Blutkörperchen annimmt, so weisen nach ihm beide angeführten Umstände darauf hin, dass die Riesenzellen dazu bestimmt sind die ausgestossenen Kerne in sich aufzunehmen. Ich werde weiter unten anführen, dass dieser Entstehungsmodus der kernlosen rothen Blutkörperchen durch Kernausstossung nach meinen Beobachtungen nicht vorkommt, so dass ich damit auch diese Art Existenzberechtigung für die Riesenzellen leugnen muss. Van der Stricht nimmt ferner an, dass die aufgenommenen Erythroblastenkerne zum Theil mit den Kernen der Riesenzellen verschmelzen. Die Kerne der letzteren gehören aber der Leukoblastenreihe an, und unterscheiden sich in ihrem Verhalten Farbstoffen gegenüber, wie ich in Uebereinstimmung mit allen Autoren angeben kann, sehr von den Kernen der Erythroblasten und der kernhaltigen rothen Blutkörperchen; wenn das Verschmelzen beider Arten von Kernen ein häufiger Vorgang wäre, so müssten die Kerne der Riesenzellen immer mehr die Charaktere der Erythroblastenkerne (kernhaltiger rother Blutkörperchen) annehmen; und doch giebt van der Stricht selbst an, dass die Kerne der Riesenzellen die Zeichen der Leukoblasten unveränderlich beibehalten; woraus er auch auf ihre Abstammung aus den letzteren Elementen schliesst.

Was die Abstammung der Riesenzellen anbetrifft, so kann ich folgendes hervorheben: Das Protoplasma und die Kerne dieser Elemente stimmen in jeder Hinsicht mit

den entsprechenden Theilen der gewöhnlichen einkernigen Pulpazellen überein; sie besitzen einen körnigen und mit dickeren Chromatinklumpen versehenen Kern, der sich schwach färbt und scharf contourirt ist; das Protoplasma ist fein granulirt. Es sind nur quantitative Unterschiede zwischen beiden Zellformen zu bemerken, wobei man alle möglichen Uebergangsformen mit oder ohne Kerntheilungsfiguren sieht. Sie verhalten sich Farbstoffen und Fixirungsflüssigkeiten gegenüber immer gleich.

Ich glaube nun, dass derselbe Reiz, der die kernhaltigen rothen Blutkörperchen oder deren Vorstufen zur Proliferation zwingt, auch die neben ihnen gelegenen eben beschriebenen einkernigen Pulpazellen trifft. Zum Theil gehen wohl aus ihnen durch Theilung wieder Pulpazellen hervor. Zum Theil aber gehen aus ihnen, so viel ich aus meinen Präparaten ersehen konnte, durch Wachstum die einkernigen Riesenzellen hervor; welche letztere in die mehrkernigen Riesenzellen durch Karyokinese und Knospung übergehen. Dass dieses wirklich zutrifft, ersieht man aus den einzelnen Riesenknäulformen. Dass der Kerntheilung hier nicht immer die Zelltheilung folgt, liegt vielleicht in dem gestörten Gleichgewichtsverhältniss zwischen Kern und Protoplasma.

Die Riesenzellen wiesen viele karyokinetische Kerntheilungsfiguren auf. Die meisten entsprachen so genau den in der embryonalen Leber vorkommenden und von Van der Stricht und Kostanecki abgebildeten Figuren, dass ich von einer Abbildung derselben absehen konnte; ich gebe nur an, welche Kerntheilungsfiguren der gen. Autoren mir nach der partiellen Milzexstirpation zur Beobachtung kamen: Van der Stricht, 158, Pl. II. Figg. 80, 81, 82, 83, 84; Kostanecki, 74, Tafel XXV, Figg. 6, 7, 8, 9, 10, 19. Ausserdem sah ich noch das Stadium des dichten Knäuls, wobei der ovale Kern wie eine Himbeere aussah; um den Kern war ein lichter Raum und darauf folgte ein körniges Protoplasma in der Form eines Hufeisens oder einer Sichel, deren Enden durch eine feine Körnung (jedoch nur mit einer Immersionslinse —  $\frac{1}{12}$  Leitz wahrzunehmen) verbunden waren.

Es waren auch solche Riesenzellen zu sehen, deren Kerne im Ruhezustande sich befanden und deren Proto-

plasmaleib durch eine quere Platte in zwei Theile zerlegt war. (Vgl. van der Stricht, 158, pag. 91 Fig. 73); also genau wie in der Figur 73 von Stricht, jedoch mit dem Unterschiede, dass die Kerne nur die eine Zellhälfte ausfüllten, während sie in der anderen ganz fehlten; ob es davon abhängt, dass die beiden Zellhälften verschieden vom Schnitt getroffen worden sind, vermag ich nicht mit Bestimmtheit anzugeben; ich will nur bemerken dass mir zuweilen einzelne Riesenzellenschnitte ohne Kerne auffielen, die ich im angegebenen Sinne deutete. Hess (56, pag. 241) rechnet jedoch dieselben, wenn sie eine gewisse Grösse annehmen „zu den in der Degeneration bereits weit vorgeschrittenen Zellformen.“ Wobei er in der Mehrzahl der Fälle die Riesenzellen doch als für mehr in progressiver Entwicklung begriffene Elemente bezeichnet.

Wir sahen also, dass die Riesenzellen vielfach in Kerntheilung begriffen waren; und dass die Ruhenden (im Sinne der Theilung) oft Pseudopodien nach einer oder nach mehreren Seiten ausstreckten. Wir schliessen aus diesen beiden Momenten, dass die Riesenzellen, weit entfernt in Degeneration begriffen zu sein, im Gegenteil eine sehr rege Thätigkeit nach innen, wie nach aussen entwickeln.

Es ist bekannt, dass sie ganze Zellen, deren Trümmer und Kerne indiffirente Fremdkörper und pathogene Bacterien in sich aufzunehmen im Stande sind. Ich kann hier auf die Pathologie nicht eingehen und will nur anführen, dass bei den gegen Tuberkulose immunen Thieren die Riesenzellen es sind, denen eine wichtige Rolle bei der Vernichtung der so ungemein resistenten Koch'schen Bacillen zukommt (Metschnikoff 102. Stschastny unter Hüppe: „Ueber die Beziehungen der Tuberkelbacillen zu den Zellen.“ Virchow's Archiv. Bd. 115, pag. 108).

Der Grund dafür, dass die Riesenzellen in den hämatopoëtischen Organen viel seltener Zellen und Kerne der kernhaltigen rothen Blutkörperchen und der Erythroblasten enthalten, als gegebenen Falls Bacterien, liegt wohl in der für die Aufnahme geeigneteren länglich-schmalen Form der doch im Ganzen sehr kleinen Bacterien; sie sind ja so klein, dass es der Wiedereinziehung eines einzigen Fort-

satzes einer Riesenzelle, wie sie z. B. die Fig. 3 darstellt, genügen würde, um den anhängenden Bacillus in den Riesenzellenleib zu befördern; während wir aus derselben Fig. 3 ersehen, wie vieler Pseudopodien es bedarf um ein einziges kernhaltiges rothes Blutkörperchen zu verschlingen; ausserdem kommt noch in der Milz der erschwerende Umstand zur Geltung, dass je grösser der Körper ist, er sich um so eher im reticulären Maschenwerk der Pulpa verfängt.

Es besteht im Allgemeinen zwischen dem Phagocyten und dem Fremdkörper folgendes Verhältniss: bei den kleineren Formen der Phagocyten nimmt der an einen grösseren, für ihn unbeweglichen, Fremdkörper anstossende Zellfortsatz immer mehr an Masse zu; immer mehr Protoplasma wandert auf den Fremdkörper über, bis schliesslich der Phagocyt ganz dem letzteren aufliegt. Ich habe diesen ganzen Vorgang im Jahre 1889 (30./VI.) an Froschleukocyten und einem Milzbrandfaden direkt unter dem Mikroskope während einiger Stunden im hängenden Tropfen beobachtet.

Bei grösseren Phagocyten z. B. Riesenzellen ist das Verhältniss ein anderes. Die Riesenzelle bleibt an Ort und Stelle und der kleinere Fremdkörper wird mit Hilfe der Pseudopodien herangezogen.

Was das Vorkommen der Riesenzellen anbetrifft, so hebe ich hervor, dass dieselben auch beim normalen Hunde in der Milz vorkommen, was Löwit allerdings bestreitet. Er sagt ausdrücklich: „In Lymphdrüsen und Milz erwachsener normaler Thiere habe ich (L.) Riesenzellen niemals gesehen“, (Löwit 88, 6, pag. 127). Hess giebt jedoch an, dass „die normale Milz der erwachsenen weissen Maus stets Riesenzellen in grosser Menge enthält“ (Hess 56, pag. 239).

In mehreren normalen Milzen fand ich dieselben sogar ziemlich reichlich vertreten. Ihr Lieblingssitz befindet sich unter der Kapsel und in der Nähe der Trabekel. Nach Aderlässen und nach hämoglobinlösenden Mitteln sind sie beim Hunde reichlicher als normal zu finden; ausser an den genannten Oertlichkeiten waren sie auch hier in der Pulpa zerstreut und oft lagen sie von aussen der Wand einer endothelialen Pulpavene dicht an. Ich fand jedoch an ihnen keine Kerntheilungsfiguren. Bei der Katze schei-

nen die Riesenzellen sehr selten aufzutreten. Massenhaft und in voller Entwicklung zeigten sie sich erst nach der partiellen Milzexstirpation. Die Riesenzellen lagen hier nicht mehr vereinzelt, sondern oft zu zwei bis drei ja sogar bis sechs Zellen in einer Gruppe, wobei sie von keinen anderen Pulpaelementen getrennt waren und so dicht aneinander lagen, dass sie sich fast berührten. Ich halte dieses dichte Zusammenliegen mehrerer Riesenzellen für ein sicheres Zeichen ihrer progressiven Entwicklung. Auch Hess, der durch Milzbrandinfection bei der weissen Maus einen acuten Milztumor mit starker Hyperplasie der Riesenzellen hervorrief, äussert sich in demselben Sinne. „Auch der Umstand, dass die grossen Zellen (Riesenzellen) so oft zu Gruppen von zweien und mehreren zusammenliegen, weist eher darauf hin, dass sie durch Theilung der gleichartigen Zellen, als durch Verschmelzung aus den kleinen Zellen entstanden sind“ (Hess 56, pag. 240). Was die Pseudopodien betrifft, so sind sie lange nicht an allen Riesenzellen ausgebildet; manche der letzteren zeigen vollkommen abgerundete Contouren. Dass der Leib der Riesenzellen in der Milz, wenigstens in den Stadien, welche ich untersuchte, weder Erythroblasten und kernhaltige rothe Blutkörperchen, noch deren freien Kerne enthielten, wurde schon bemerkt; nur einmal sah ich im Zelleib einer Riesenzelle einen Leukocyten mit polymorphem Kern.

Oefter sah ich die Riesenzellen reichlicher in der Umgebung von Malpighi'schen Körperchen angehäuft; einige Mal sah ich sogar solche Zellen noch innerhalb der äusseren Begrenzung eines Malpighi'schen Körperchens gelagert; wobei sie von drei Seiten von den gewöhnlichen Zellen des Malpighi'schen Körperchens umgrenzt waren.

Wenn wir nach dem weiteren Schicksale der Riesenzellen fragen, so ist vor allem daran zu erinnern, dass dieselben aus den hämatopoëtischen Organen erst dann verschwinden, wenn letztere ihre blutbildende Thätigkeit definitiv aufgeben. So finden sie sich nie in der Leber Erwachsener; während sie in derselben beim Embryo sehr zahlreich vorkommen. Im Knochenmark, welches während des extrauterinen Lebens hauptsächlich die Bildung der

kernhaltigen rothen Blutkörperchen zu besorgen hat, sind auch während derselben Zeit die Riesenzellen ein ganz gewöhnliches Vorkommniß. In der erwachsenen Hundemilz sind sie, wie ich schon hervorgehoben habe, immer, wenn auch in verschiedenen Mengen, vorhanden, was auch mit dem Befunde an kernhaltigen rothen Blutkörperchen in denselben Milzen ganz gut übereinstimmt. Dass die Riesenzellen jedoch nicht etwa zur Blutbildung in direkter Beziehung stehen, dass in ihnen keine Blutkörperchen entstehen, ist schon auseinandergesetzt worden.

Sie entstehen in der Milz aus den gewöhnlichen einkernigen Pulpazellen in Folge des starken Wachstumsreizes während der Zeit der Blutbildung; wenn letztere aufhört, verharren die Riesenzellen eine zeitlang ohne weitere Fortschritte zu machen auf dem von ihnen erreichten Entwicklungsstadium, um dann der regressiven Metamorphose zu verfallen. Ich sah auch einige Mal an Riesenzellen mit äusserst blassen (nach der Safraninfärbung) Kernen das Protoplasma durch Spaltungsvorgänge wie zerrissen; so dass hier einige atrophische Zellen aus einer Riesenzelle zu entstehen schienen, die wahrscheinlich dem weiteren Zerfall nicht entgehen werden. Es liegen keine Anhaltspunkte dafür vor, dass aus den Riesenzellen, welche ja von den Pulpazellen abstammen, später wieder gewöhnliche einkernige Pulpazellen entstehen sollten. Auch Flemming hält die Riesenzellen nur für „abnorm ausgewachsene und functionslose Lymphoidzellen, die ihre Entstehung nur den eigenthümlichen Stoffwechselbedingungen in den wenigen Organen verdanken, in denen sie vorkommen (Virch. Arch. 77).

Und ebensolche Ansichten vertritt Kostanecki in Bezug auf die Riesenzellen der embryonalen Leber (74. pag. 348): „So würden denn die Riesenzellen, die durch einen öfters wiederholten complicirten Process der polipolaren Mitose auf den Höhepunkt ihrer Entwicklung gelangt, dabei aber einer eigentlichen Function verlustig gegangen sind, zugleich auch unmittelbar vor dem Zerfall stehen, dem sie früher oder später anheimfallen.“

Hieran anknüpfend bemerke ich, dass nach Schluss dieser Arbeit ich auf ein Referat von Pio Foà (Resumé de l'auteur in den Arch. ital. de Biologie 1883, Tome IV

pag. 299—303): „Contribution à l'étude de la physiopathologie de la rate“ über eine von ihm in italienischer Sprache abgefasste Schrift (Lo sperimentale Florence, sept. 1883) aufmerksam wurde, welches Referat ich wahrscheinlich wegen der seltsamen Ueberschrift (Physiopathologie) als nicht zu meinem Thema gehörend bis dahin unbeachtet liess. Es werden hier erstens die Angaben von Pizzoni und Griffini über die Entstehung von kleinen Milzen im Netz nach Exstirpation der ganzen Milz nicht bestätigt und einer Kritik unterworfen. Dann wird ganz kurz ohne Angabe der Methode berichtet: „L'auteur a exécuté l'exstirpation de la moitié de la rate au moyen des ciseaux.“ „Dans un cas, l'ablation de la moitié de la rate fut suivie de la formation d'un petit abcès circonscrit.“ „L'auteur a également pratiqué l'amputation de la moitié de la rate au moyen du thermocautère de Paquelin“ (pag. 301). Was seine Resultate anbetrifft, so stimmen mit ihnen die meinigen qualitativ vollkommen überein. Ich erinnere daran, dass in meinem ersten diesbezüglichen Versuch, vgl. Versuch XXVII, wo erst 64 Tage nach der partiellen Exstirpation der Milzrest zur Untersuchung kam, es mir trotz aller Mühe (ich machte Präparate von sämtlichen Blocks aus 5 verschiedenen Fixirungsflüssigkeiten) nicht gelingen wollte, die Zeichen einer Blutbildung zu constatiren. Und so lese ich jetzt mit einer Art Befriedigung, dass dasselbe auch bei Foà zutraf, wenn er nach einem Monat untersuchte. „Si l'on pratique l'examen après un mois, l'on ne trouvera plus les éléments dont il vient d'être question“ (d. h. die kernhaltigen rothen Blutkörperchen und die Riesenzellen, pag. 301).

Quantitativ unterscheiden sich unsere Resultate sehr von den Seinigen. Denn während nach der Ligatur der Milzarterie er später berichtet, dass er viel (beaucoup de . . .) Riesenzellen und viel (beaucoup de . . .) kernhaltige rothe Blutkörperchen beobachtet hat (pag. 302); giebt er auf der Seite 301 nur an, dass 15 Tage nach der auch von mir geübten Operation in der restierenden Milzhälfte beide Elemente angetroffen wurden; ob aber in grosser oder geringer Anzahl wird nicht hinzugefügt: „en examinant, 15 jours après l'opération, la partie restée en place, ila trouvé dans la pulpe splénique de grandes cellules à amas

nucléaire (d. h. Riesenzellen), ainsi que des globules rouges nucléés“ (d. h. kernhaltige r. Blk.). Und endlich im Falle, wo sich nach der Operation in der zurückgelassenen Milzhälfte ein Abscess bildete, findet er in den nicht ergriffenen Partien der Milz „quantité“ also eine gewisse Anzahl beider Elemente. Während in meinem Versuch XXVIII (17 Tage nach der partiellen Exstirpation) die kernhaltigen rothen Blutkörperchen massenhaft aufgetreten waren und auch die Zahl der Riesenzellen eine überaus grosse war.

Foà hält in dieser Arbeit noch daran fest, dass die kernhaltigen rothen Blutkörperchen in den Riesenzellen entstehen.

Es ist merkwürdig, dass diese so interessante Operation (Exstirpation einer Milzhälfte) nirgends Beachtung und Erwähnung fand. Foà selbst scheint übrigens von ihr nicht viel zu halten, denn in einer zugleich mit der vorigen, also nach Abschluss meiner Schrift mir zugegangenen Arbeit von Foà und Carbone aus dem Jahre 1889 unter dem Titel „Beiträge zur Histologie und Physiopathologie der Milz der Säugethiere (Ziegler's Beiträge. Bd. V, pag. 227–253 mit 1 Tafel) äussern sich darüber beide Autoren wie folgt: „weiterhin wollten wir untersuchen, in welcher Weise sich alle oder ein Theil der beschriebenen Formen (d. h. die verschiedenen Zellen der Milzpulpa) in den Fällen von Regeneration der Milzpulpa verhielten. Zu diesem Behufe hätten wir uns der partiellen Amputation oder der aseptischen Wunden der Milz bedienen können, doch hätte uns dies Vorgehen zu beschränkte Resultate gegeben.“ Sie ziehen daher Aderlässe und „Anbringung von permanenten Hindernissen in der Vena splenica“ vor. In dieser Arbeit modificirt Foà seine frühere Ansicht über die Riesenzellen in dem Sinne, dass „indem sich die Knospen dieser Kernmasse loslösen und mit Protoplasma umgeben“ (pag. 248) nicht die kernhaltigen rothen Blutkörperchen, sondern „die jungen Milzzellen, beziehungsweise die eigentlichen Knochenmarkszellen“ entstehen. Aus dem obigen erhellt, dass wir diese zellenbildende Rolle der Riesenzellen nicht anerkennen können.

#### **IV. Ueber die Schicksale der kernhaltigen rothen Blutkörperchen und über die letzten Vorstufen der fertigen rothen Blutkörperchen.**

Die diesbezüglichen Beobachtungen machte ich an der Hundemilz nach der partiellen Exstirpation derselben (Hund III<sup>b</sup>. Vgl. Versuch XXVIII). Behandlungsmethode: Chromosmiumessigsäure nach Flemming; Safraninfärbung, Entfärbung mit Alkoholsalzsäure . . . . (Vgl. Untersuchungsmethoden. Nr. 4). Ich will hier hervorheben, dass, wenn nach dieser Methode das Hämoglobin aus den kernhaltigen rothen Blutkörperchen ausgelaugt und ihr schmaler, vollkommen homogener Protoplasmasaum demnach gewöhnlich farblos erscheint, dasselbe in den definitiven kernlosen rothen Blutkörperchen meistens gut erhalten ist. Ausser den oben beschriebenen kernhaltigen rothen Blutkörperchen sah ich in den intratrabekularen Venen (oder auch Räumen denn ich konnte nicht immer das auskleidende Endothel wahrnehmen), sowie auch frei in den Blutmassen, welche sich oft am Rande des Präparats befanden aber besonders schön in einem grösseren Gefäss, welches offenbar eine Arterie darstellte (Vgl. Fig. 5), eine besondere Zellenart, die folgendermassen beschaffen war:

Diese Zellen (Vgl. Fig. 5, kb<sup>1</sup>, kb<sup>2</sup>, kb<sup>3</sup>) gleichen sonst vollkommen den nebenbei liegenden fertigen kernlosen rothen Blutkörperchen (dieselbe Fig. 5. b) in Bezug auf Intensität des Hämoglobins, Grösse und Beschaffenheit des Protoplasma. Sie (kb<sup>1</sup>, kb<sup>2</sup>, kb<sup>3</sup>) zeigen aber ausserdem eine merkwürdige Erscheinung. Sie besitzen im Centrum einen kleinen Fleck; das Centrum dieser Zellen ist nämlich durch das Safranin roth gefärbt und zwar nicht mehr leuchtend roth wie bei den Kernen der kernhaltigen rothen Blutkörperchen, sondern ganz matt; zur Peripherie des kleinen Flecks nimmt die schon im Centrum desselben matte rothe Färbung an Intensität immer mehr ab und verschwindet schliesslich ohne scharfe Grenze im umgebenden Gelbgrün des mehr oder weniger breiten Protoplasmasaumes. Die mattrothe Färbung des Flecks geht an dessen Peripherie gleich-

sam in die Hämoglobinfärbung des Protoplasmasaumes auf. Die Grösse dieser immer central gelegenen Flecke variiert von derjenigen einer eben wahrnehmbaren bis zu einer ziemlich beträchtlichen; überschreitet aber nie an Grösse den Kern des kernhaltigen rothen Blutkörperchens. In der Fig. 5 sehen wir bei kb<sup>3</sup> einen sehr kleinen rothen Fleck; während bei kb' der Fleck von beträchtlicher Grösse ist, kb<sup>2</sup> nimmt eine Mittelstellung ein. Auch die grössten Flecke, wie das auch bei kb' zu sehen ist sind ebenso matt roth gefärbt und gehen an der Peripherie ebenso allmählig in die gelbgrüne Farbe des mit Hämoglobin gesättigten Protoplasmasaumes über. Ich betone noch ausdrücklich, dass ich nie mehr als einen Fleck in je einer Zelle wahrnehmen konnte.

Die Wahrnehmung dieser Verhältnisse ist überhaupt recht schwierig, wenn man sich nicht besonders darauf einübt. Ich selbst wurde zufällig auf dieselben aufmerksam, nachdem ich lange Zeit und in vielen Präparaten nach ganz andern Dingen suchte. Sie schienen auch anfangs recht selten vorzukommen; nachdem ich aber in der letzteren Zeit in neuen Präparaten darauf speciell achtete, fand ich die „gefleckten“ rothen Blutkörperchen, wie ich sie nennen möchte, schon viel häufiger und zwar in den mit Blut durchtränkten Gewebspartien, in der Umgebung der Trabekel und endlich in den intratrabekularen Venen. Eine Vene der letzteren Art, deren trabekulare Wände vollkommen entfärbt waren (Safranin, Alkoholsalzsäure), war mit ca. 70 rothen kernlosen wohl erhaltenen Blutkörperchen voll gefüllt: sie zeigten alle einen deutlichen Hämoglobingehalt und beim näheren Zusehen, besonders mit Immersion ( $\frac{1}{12}$  Leitz) erwiesen sich einige (3) als mit einem deutlichen Fleck versehen; wobei an den einzelnen Flecken wieder Grössenunterschiede in den oben angegebenen Grenzen hervortraten. In der umgebenden Pulpa waren die kernhaltigen rothen Blutkörperchen in ihrer gewöhnlichen glänzend rothen Farbe tingirt und zeigten ihren homogenen, farblosen schmalen Protoplasmasaum. Nicht alle „gefleckten“ rothen Blutkörperchen zeigen eine vollkommen runde Gestalt, manche sind mehr oval oder sogar polygonal; die letzteren zwei Formen sieht man in den mit Blut durch-

tränkten Randpartien des Präparates; immer aber bleibt der Fleck central gelegen.

Da es nun bis jetzt nicht bekannt ist, dass die kernlosen rothen Blutkörperchen der Säugethiere noch weitere Metamorphosen in dem Sinne durchmachen, dass in ihrem Centrum Gebilde neu entstehen, welche sich mit den Kernfärbungsmitteln (Safranin) tingiren sollten, so komme ich zum Schluss, dass der verschieden grosse Fleck der „gefleckten“ rothen Blutkörperchen, den verschieden grossen Rest des ursprünglichen Kernes der kernhaltigen rothen Blutkörperchen darstellt.

Wir haben es also mit einem Auflösungsprozess zu thun, der an dem Kerne der kernhaltigen rothen Blutkörperchen Platz greift, und allmählich von der Peripherie zum Centrum fortschreitet. Je kleiner der Fleck, desto weiter ist der Auflösungsprozess gediehen; und wenn der letzte Rest des Flecks verschwindet, so haben wir das gewöhnliche kernlose rothe Blutkörperchen vor uns.

Ich halte also die „gefleckten“ rothen Blutkörperchen für die letzte Vorstufe der kernlosen rothen Blutkörperchen der erwachsenen Säugethiere und sie entstehen meiner Meinung nach aus den kernhaltigen rothen Blutkörperchen in der Weise, dass deren Kern von der Peripherie zum Centrum einer fortschreitenden Auflösung anheimfällt.

Es fiel mir ausserdem an manchen kernhaltigen rothen Blutkörperchen mit tief roth gefärbtem, homogenem, scharf contourirtem Kern auf, dass der letztere nicht mehr wie gewöhnlich glänzte, sondern schon etwas matt aussah. Ich glaube nun, dass der periphere Auflösungsprozess erst an diesen matt gewordenen kernhaltigen rothen Blutkörperchen Platz greift.

Die weiteren Entwicklungsstadien der kernhaltigen rothen Blutkörperchen wären also folgende. 1) Stadium des homogenen, bei der Safraninfärbung leuchtend rothen Kernes. 2) Stadium des homogenen, matt roth gefärbten Kernes. 3) Stadium der peripheren Auflösung. Wodurch bei der Safraninfärbung das Entstehen der „gefleckten“ rothen Blutkörperchen bedingt wird. Die Blutkörperchen mit den kleinsten Flecken führen uns zum 4) Sta-

dium des aufgelösten Kernes. Dasselbe stellt die definitiven kernlosen rothen Blutkörperchen der Säugethiere dar.

Das Mattwerden der intensiv gefärbten Kerne der kernhaltigen rothen Blutkörperchen beschreibt auch Freiberg (38, pag. 33) vom Knochenmark nach Hämatoxylinfärbung: „Neben diesen schwarz gefärbten Kernen sieht man in andern Zellen weniger intensiv tingirte matt aussehende, ja, in manchen erscheinen sie nur wie ein dunkler Schatten in dem gelbgefärbten Zelleibe.“ Und weiter spricht er sich im allgemeinen für eine allmähliche Auflösung des Kerns aus; er giebt aber nicht an, ob er noch andere Uebergangsformen ausser den matt aussehenden Kernen und ob er ein Kleinerwerden der „dunklen Schatten“ beobachtet hat; er sagt nur Folgendes: „Diese Veränderung in der Tinctionsfähigkeit (d. h. das Mattwerden) des Kernes scheint mit dem Aelterwerden desselben im Zusammenhang zu stehen, wie ja auch in den geschichteten Epithelien die Färbbarkeit der Kerne mit dem Alter abnimmt, und ich schliesse aus diesen Beobachtungen, dass der Kern in der Zelle durch allmähliche Auflösung verschwindet“ (38, pag. 33).

Im Anschluss an die Auflösungstheorie, welche von Kölliker (67, 1846) zuerst begründet, später von Neumann u. A. angenommen wurde, suchte ich anfangs in einer ganz andern Richtung nach den Uebergangsformen zwischen den kernhaltigen und kernlosen rothen Blutkörperchen. Die genannten Autoren nahmen nämlich an, dass die letzteren auf die Weise aus den ersteren entstehen, dass der Kern der kernhaltigen rothen Blutkörperchen zuerst in einzelne Stücke oder „Granula“ zerfällt, welche dann aufgelöst werden — wodurch natürlich ein kernloses rothes Blutkörperchen entstehen müsste. Indem sich Neumann (113) gegen die zuerst von Rindfleisch (139, 1880) vorgebrachte Theorie, wonach die kernhaltigen rothen Blutkörperchen durch eine einfache Ausstossung ihrer Kerne kernlos werden, scharf wendet, hebt er Folgendes hervor: „wie oben erwähnt ist, hatte indessen schon vor längerer Zeit Kölliker (vgl. 68, 1846) am embryonalen Blute Beobachtungen gemacht, aus denen er auf eine Auflösung der Kerne in den kernhaltigen rothen Blutzellen schloss,

denn er sah die Grösse der Kerne in sehr bedeutenden Grenzen (von 0,0025'' bis 0,0008) schwanken und nahm an ihnen ausserdem Einschnürungen und ein Zerfallen in zwei, drei oder vier sehr kleine, runde, zusammenliegende Körperchen wahr" (113, pag. 432). Und weiter auf derselben Seite: „Ich (N) selbst habe bei meinen Untersuchungen über die embryonale Leber (Arch. f. Heilkunde XV, pag. 459) meine volle Uebereinstimmung mit Kölliker aussprechen müssen und auch eine Abbildung gegeben, welche die Zerklüftung und Verkleinerung des Kerns zeigt“. Auch im Knochenmark, dessen blutbildende Thätigkeit zuerst von Neumann entdeckt wurde (Arch. f. Heilkunde X, 1869, „Ueber die Bedeutung des Knochenmarks für die Bluthildung“) findet der letztere dieselben Verhältnisse: „Durchmustert man die grössere Zahl von Präparaten des frischen Marksaftes, so findet man in grösserer oder geringerer Menge rothe Blutzellen, welche keine scharf contourirten Kerne besitzen, an welchen dieselben vielmehr gewissermassen in Zerbröckelung begriffen sind, sie sind am Rande in verschiedener Weise eingekerbt oder es haben sich wohl einzelne Theile ganz abgelöst, und hierzu kommen dann ferner noch Blutzellen, welche nur ein einzelnes oder einige Körnchen von dem Aussehen der Kernsubstanz besitzen.“ (113, pag. 433).

Löwit, welcher in dieser Hinsicht dieselben Ideen vertritt, bezeichnet 1891 (90, pag. 605) die schon citirte Arbeit von Kölliker aus dem Jahre 1846 (68) als „das Fundament unserer gesammten Kenntnisse über Blutzellenbildung“. Nach Löwit zerfällt der Kern der Erythroblasten nach dem letztere hämoglobinhaltig geworden sind in einzelne Trümmer, welche vor ihrer definitiven Auflösung noch durch eine besondere von ihm angegebene Methode, und zwar nur in bestimmten Gefässbezirken, nachgewiesen werden können; solche rothe Blutkörperchen nennt Löwit „gekernte“ und hält dieselben für eine nähere Vorstufe der definitiven kern- wie körnchenlosen rothen Blutkörperchen“ (88 c., pag. 152 u. 90, pag. 585).

Nach van der Stricht (160, pag. 247) tritt auch Cuénot für eine Auflösung der Kerne innerhalb der kernhaltigen rothen Blutkörperchen ein (Comptes rendus, Bd. 106,

Nr. 10, pag. 673—675. „Sur le développement des globules rouges du sang“). Hierher würde auch, wie ich aus dem Bl. 40, Heft 4 für das Jahr 1892 des Archivs f. mikr. Anat., welches mir allerdings erst nach Schluss meiner Arbeit zugegangen ist, ersehe, Spuler gehören. („Ueber die intracelluläre Entstehung rother Blutkörperchen“, pag. 530—552 mit 1 Tafel). In dieser von der Berliner medicinischen Facultät gekrönten Preisschrift sucht Spuler die Fehlerquellen in den Arbeiten von Schäfer, Ranvier, Hayem u. A. aufzudecken und sagt zum Schluss: „Die behauptete intracelluläre Entstehung rother Blutkörperchen existirt nicht“ (pag. 550). Unter anderem berichtet Spuler, dass es ihm durch eine besondere Färbungsmethode gelang, im Mesenterium neugeborener Kaninchen „Differenzirungen innerhalb vieler rother Blutkörperchen darzustellen. Im Innern der orangegebl gefärbten Blutkörperchen zeigt sich nämlich eine dunkle bis helle rosaroth Partie“. Auch bei den nicht kreisrunden rothen Blutkörperchen bleibt der centrale rothgefärbte Theil rund. „Man sieht hieraus, dass wir es hier mit einem selbstständigen Gebilde innerhalb der Blutzelle zu thun haben. Wie schon angedeutet, hat die centrale Partie bald mehr, bald weniger Farbstoff gebunden. Derartige Beobachtungen sind meines Wissens noch nirgends mitgetheilt worden“, pag. 542. „Den centralen Theil halte ich für den Rest des Kernes, da ich mir nicht denken kann, was sonst für eine Bildung von dem beschriebenen Verhalten im Innern rother Blutkörperchen liegen könnte“ (pag. 543). Die Blutkörperchen mit intensiver gefärbtem centralen Theil hält Spuler für die jüngeren Formen (vgl. seine Fig. 1 u. 5 a) und die Blutkörperchen, bei welchen der centrale Theil „wenig tingirt ist (vgl. seine Fig. 1 u. 2 b) für die älteren“.

Spuler giebt also, wie aus sämtlichen Citaten zu ersehen ist, nicht an, ob er den „centralen Theil“, den er in vielen rothen Blutkörperchen durch die Färbungsmethode differenzirte, in verschiedener Grösse auftreten sah; ebensowenig ob er eine Abnahme der Intensität der Färbung zur Peripherie des „centralen Theils“ beobachtet. Er spricht sich auch darüber nicht aus, auf welche Art der Kern zur Auflösung gebracht wird.

Spuler hat es vielleicht seiner complicirten Färbungsmethode zu verdanken, dass er die von uns geschilderten Verhältnisse der peripheren Auflösung übersehen konnte; letztere kann man natürlich nur bei Contrastfarben, wie z. B. roth und grün, wahrnehmen, während innerhalb der „orange-gelb gefärbten Blutkörperchen“ eine „dunkler bis heller rosaroth Partie“ in ihren gegenseitigen Beziehungen zu durchschauen es vielleicht Spuler unmöglich war. Es ist aber wohl möglich, dass wir eine und dieselbe Erscheinung beobachtet haben.

Spuler ist also ebenfalls ein Anhänger der Auflösungstheorie. „Der Kern tritt also nicht aus“ (pag. 543). Auf diese Eventualität, nämlich auf den Austritt des Kerns aus den kernhaltigen rothen Blutkörperchen müssen wir jetzt näher eingehen. Nachdem wir die erste mögliche Entstehungsweise der kernlosen rothen Blutkörperchen aus den kernhaltigen durch eine intracelluläre Auflösung der Kerns erörtert und uns für dieselbe ausgesprochen haben, gehen wir zur zweiten über diesen Punkt aufgestellten Theorie über: nämlich zur Entstehung der kernlosen rothen Blutkörperchen aus den kernhaltigen durch Ausstossung des Kerns aus dem Zelleib der letzteren.

Diese Ausstossungstheorie ist von Rindfleisch aufgestellt worden (1880, 139) und es erscheint interessant, dass, während dieselbe ein ganzes Decennium lang fast keine Verfechter sich zu erwerben vermochte, dieselbe Theorie in den Jahren 1890, 91 und 92 von ganz verschiedenen Seiten als die einzig mögliche proclamirt wurde. Wenn Howell (61, 1890) noch beide Entstehungsweisen als nebeneinander bestehend erklärt (übrigens hat sich Howell bereits 1888 für Rindfleisch ausgesprochen: *premier congrès de med. et de Chirurg. americains, tenu à Washington, 1888*; citirt nach O. van der Stricht (158): pag. 64), so lässt O. van der Stricht nur die Ausstossungstheorie gelten und zwar für sämtliche Säugethiere im embryonalen wie postfoetalen Leben und in allen hämatopoetischen Organen: Leber, Knochenmark und Milz (160, 1892). (Diese preisgekrönte Arbeit wurde der Académie r. de médecine de Belgique schon zum 15./XII./90 eingeliefert). V. Kostanecki (73, pag. 315,

1892) bestätigt die Befunde von Van der Stricht an der embryonalen Leber.

Rindfleisch nimmt also an, dass der Kern von den kernhaltigen rothen Blutkörperchen ausgestossen wird, wobei ein glockenförmiges Gebilde zurückbleibt, welches Hämoglobin enthält und im Blutstrom zuerst eine mehr rundliche Form annimmt, dann sich abplattet und schliesslich scheibenförmig wird. Die definitiven kernlosen rothen Blutkörperchen der Säugethiere sind also nichts anderes, als die nach dem Kernaustritt umgeformten Reste der kernhaltigen rothen Blutkörperchen. Die ausgetretenen Kerne, denen noch ein wenig ungefärbtes Protoplasma anhaftet, erscheinen dann Rindfleisch als jene Art farbloser Blutkörperchen, welche er im Knochenmark als „scheinbar freie Kerne“ beschrieben hat.

Den Vorgang des Kernaustritts hat Rindfleisch „durch eine glückliche Wahrnehmung begünstigt, wiederholt sehr genau beobachten können“ (139, pag. 33); er empfiehlt für diese Studien besonders Embryonen von Meerschweinchen. „Man sieht, der Kern, von etwas farblosem Protoplasma umhüllt, verlässt die Zelle und lässt ein glockenförmiges Gebilde von rothgelber Farbe zurück, welches sofort als ein in der Form noch etwas abweichendes kernloses Blutkörperchen erscheint“ (pag. 33). „Für jedes rothe Blutkörperchen, welches im Blute circulirt, ist nach unserer (R.) Auffassung ein farbloses Element frei geworden“ (139, pag. 38).

Ueber die weiteren Schicksale der ausgetretenen Kerne berichtet O. van der Stricht, dass dieselben der fettigen und noch anderen Degenerationen verfallen und entweder im strömenden Blute oder innerhalb der sogenannten Phagocyten schliesslich ganz aufgelöst werden (160, pag. 326; 251). Nach Howell (citirt nach Stricht 160, pag. 251) entsteht aus den im Blutplasma aufgelösten Kernen die fibrinogene Substanz.

Nach Rindfleisch geschieht die Ausstossung des Kerns aus dem bereits hämoglobinhaltigen Zelleib, während van der Stricht den Hämoglobingehalt für etwas irrelevantes erklärt, so dass Zellen, die zur entwicklungsgeschichtlichen Reihe der rothen Blutkörperchen gehören, noch bevor sie eine Hämoglobinfärbung zeigen (also echte

Erythroblasten im Sinne Löwit's) schon den Kern ausstossen können.“ „On aperçoit une série des cellules incolores à toutes les phases de la sortie du noyau“ (pag. 249), so dass diejenigen Erythroblasten, welche kein Hämoglobin enthalten sich noch mit demselben während aller Stadien des Kernaustritts beladen können. „On voit donc que l'érythroblaste peut se charger de sa matière colorante à tous les stades de la disparition nucléaire“ (160, pag. 249). Auch Kostanecki ist derselben Ansicht. „Das Protoplasma ist bisweilen noch im Stadium der Kernausstossung nur wenig hämoglobinhaltig und entwickelt erst nachträglich den Blutfarbstoff in sich“ (73, pag. 315). Van der Stricht behauptet weiter, dass auch der Zustand des Kerns selbst (degenerirt oder nicht) für den Ausstossungsprocess ohne Belang ist; „la figure 18 montre aussi qu'il n'existe aucun rapport entre la sortie du noyau et les transformations nucléaires“, so dass er Serien von allen Stadien des Austritts des einmal noch vollkommen normalen, ein anderes Mal schon die Zeichen der fettigen Degeneration aufweisenden Kerns beschreibt und abbildet (160, Fig. 18, Pl. VII): „Au niveau de la série (a), le noyau devenu libre présente encore un réseau chromatique avec suc nucléaire incolore, tandisqu'en (c) on voit un noyau sorti au stade de la dégénérescence graisseuse“ (160, pag. 249).

Wie wir sehen, ist nach van der Stricht, der die Rindfleisch'sche Hypothese am meisten ausgearbeitet hat, für die Ausstossung des Kerns weder der Hämoglobingehalt des Protoplasmas der kernhaltigen rothen Blutkörperchen, noch der Zustand des Kerns maassgebend.

Es erscheint uns daher nicht recht erklärlich, was denn eigentlich die Erythroblasten zu dieser gewiss nicht physiologischen Scheidung von Protoplasma und Kern treibt.

Mir gelang es nie solche Bilder, die als Stadien des Kernaustritts gedeutet werden könnten, zu Gesicht zu bekommen. Kostanecki behauptet „die mit verschiedenen Reagentien fixirten Lebern zeigen diese um den Kern gelegenen Zelleibskappen, die Rindfleisch'schen Glockenformen“ (73, pag. 315); so dass er „diese Gebilde als physiologisch ansehen muss“. Es muss demgegenüber hervorgehoben werden, dass die Ausdrücke „Kappen“ wie

„Glockenformen“ von Rindfleisch gebraucht werden, aber in einem anderen, als im eben citirten Sinne. Nach Rindfleisch entsteht die Glockenform erst nachdem sich das kernhaltige rothe Blutkörperchen in „Kern und Schale“ getrennt hat; die nach dem Austritt des Kernes zurückgebliebene „Schale“ nimmt erst die Glockenform an (pag. 33, 36, 41). In der Milz fanden sich allerdings nach der partiellen Exstirpation derselben (vgl. Versuch XXVIII) öfter grössere Zellen mit excentrischem glänzend roth getärbtem Kern und hämoglobinhaltigen Protoplasma; ich glaube aber nicht, dass aus ihnen durch Ausstossung des Kernes die kernlosen rothen Blutkörperchen entstehen. Ihr Aussehen weicht stark von dem der kernhaltigen wie von dem der kernlosen rothen Blutkörperchen ab; die ganze Zelle ist von ovaler Form, ebenso der Kern, welcher noch einen verdickten Rand in Form eines tiefer gefärbten Hufeisens oder Ovals aufweist. Sie sind auch grösser als die kernlosen, geschweige denn, die kernhaltigen rothen Blutkörperchen. Was sie mit den letzteren gemeinsam haben, ist also nur die starke Tingirbarkeit der Kerne. Was die Bedeutung dieser Zellen anbetrifft, so kann ich darüber nichts aussagen.

Neuerdings wendet sich auch Spuler scharf gegen Rindfleisch und seine Nachfolger.

Mit diesen beiden von uns eben erörterten Entstehungsweisen der kernlosen rothen Blutkörperchen aus den kernhaltigen sind aber noch nicht alle „Möglichkeiten“ erschöpft.

Ausser der Auflösung und Ausstossung des Kernes von Seiten des kernhaltigen rothen Blutkörperchens kann auch noch Folgendes eintreten: das hämoglobinhaltige Protoplasma des letzteren treibt einen Spross, welcher sich absehnürt und als ein rothes Blutkörperchen erscheint, das also nie einen Kern besessen hat. Diese und noch andere Theorien fanden in der neueren Literatur so vielfache Besprechung und sachgemässe Kritik, dass ich auf dieselben hier nicht mehr einzugehen brauche.

Wir gingen bisher von den kernhaltigen rothen Blutkörperchen aus und forschten nach deren Umwandlungsformen in kernlose. Wir versuchen jetzt kurz die Entstehungsweise der kernhaltigen rothen Blutkörperchen selbst zu besprechen.

Sie sind eigentlich nur ein Stadium in der Entwicklung der Erythroblasten (Löwit, Bizzozero, Denys, van der Stricht). Der letztere unterscheidet an den Kernen der Erythroblasten vier aufeinander folgende Entwicklungsstadien 160, pag. 246. 1. Das Chromatinnetz verdickt sich; die Maschen zwischen den durch die Verdickung näher an einander gerückten Chromatinfasern werden enger. 2. Auch der Kernsaft imprägnirt sich mit der chromatischen Substanz; er färbt sich also ebenfalls mit Safranin, wenn auch nicht in so hohem Maasse wie das ihn umgebende Netz der Chromatinfasern. 3. Jede Grenze zwischen Kernsaft und Chromatinnetz ist geschwunden und der Kern erscheint ganz homogen (nur zuweilen finden sich noch einzelne gröbere Körner). Sie halten die Safraninfärbung ebenso fest wie die in kariokinetischer Theilung begriffenen Kerne. 4. Stadium der fettigen Degeneration. „Le noyau érythroblastique passe donc par quatre phases.

1. Celle du réseau chromatique avec suc nucléaire incolore.

2. Celle du réseau chromatique avec substance nucléaire imprégnée de chromatine.

3. Le stade du noyau homogène.

4. Le stade du noyau dégénéré.

In unseren Präparaten (vgl. Versuch XXVIII) entspricht der Zustand, in welchem der Kern der kernhaltigen rothen Blutkörperchen in der weitaus grössten Zahl der Fälle angetroffen wurde, dem dritten Stadium van der Stricht's: le stade du noyau homogène welches wir nach der Safraninfärbung (chromosmiumessigsäure) als das Stadium „des roth glänzenden (leuchtend rothen) Kernes“ bezeichnen möchten. Man sieht auch Uebergänge zum zweiten Stadium. Das vierte Stadium habe ich, wie schon aus dem obigen zu ersehen ist, nicht beobachtet.

Was den Hämoglobingehalt der Erythroblasten anbetrifft, so geht am weitesten zurück Löwit und nach ihm auch Denys (21), indem sie denselben der jungen Form der Erythroblasten vollkommen absprechen. Bizzozero (13, d.) aber bezeichnet als Erythroblasten nur solche Zellen, welche schon einen Hämoglobingehalt auf-

weisen. Van der Stricht hält den letzteren als nicht maassgebend für die Definition eines Erythroblasten.

Löwit und Denys (zum Theil auch v. d. Stricht) blichen also stehen bei einer Vorstufe der rothen Blutkörperchen, welche noch kein Hämoglobin besitzt und bei welchen der Kern eine deutliche Netzstructur besitzt. Auch dieser Standpunct ist von manchen schon überwunden worden. So stellt H. Fr. Müller (107) an die Spitze der Entwicklungsreihe der rothen Blutkörperchen eine Mutterzelle hin, von der unter Umständen auch weisse Blutkörperchen ihren Ursprung nehmen können; so dass Erythroblasten und Leukoblasten, welche später ganz gesonderte Elemente darstellen, ein und derselben Art von Mutterzellen ihren Ursprung zu verdanken hätten.

Es erscheint uns jetzt auch erklärlich, warum die älteren Autoren (darunter auch Kölliker), da sie noch keinen Unterschied zwischen den Erythroblasten und Leukoblasten machten, einen directen Uebergang der weissen Blutkörperchen in die rothen annahmen. So sagt Kölliker „ich (K.) habe den Uebergang der farblosen Zellen des (embryonalen) Leberblutes in farbigen Blutkörperchen wirklich gesehen und zwar in einer Stufenreihe die nichts zu wünschen übrig lässt“ (68, pag. 131).

Auch Martin B. Schmidt behauptet dasselbe: „nach meinen Präparaten kann mir ein Uebergang farbloser Blutkörperchen in farbige nicht zweifelhaft sein. Jeder Tropfen (embryonalen) Leberblut enthält reichliche Uebergangsformen“ (145, pag. 217). Löwit vermuthet auch in den „farblosen Zellen“ des embryonalen Leberblutes welche Kölliker in die „farbigen Blutkörperchen“ übergehen sah, seine Erythroblasten. „Ich (Löwit) glaube daher mit grosser Wahrscheinlichkeit die Entdeckung jener Zellenart, die ich als Erythroblasten zu bezeichnen vorgeschlagen habe, auf Kölliker zurückführen zu können“ (90, pag. 605).

Wie man sieht, ist die Frage nach dem Entstehen des Blutes und speciell der rothen Blutkörperchen noch lange nicht als erledigt zu betrachten; es stehen sich noch vielmehr die widersprechendsten Theorien gegenüber.

## V. Ergebnisse.

1. Die kernhaltigen rothen Blutkörperchen existiren schon in der Milz normaler erwachsener Hunde, und zwar finden sie sich hier hauptsächlich in den intervasculären Pulpasträngen, zum geringeren Theil auch in den Pulpavenen.
2. An denselben Orten, nur viel reichlicher, finden sie sich nach Aderlässen und nach Application hämoglobinlösender Mittel.
3. Die Bildung der kernhaltigen rothen Blutkörperchen in der Milz lässt sich durch partielle Exstirpation der letzteren in ganz excessiver Weise steigern; wobei sie wieder hauptsächlich in den intervasculären Strängen sich angehäuft finden.
4. Aus den intervasculären Strängen gelangen die noch unveränderten kernhaltigen rothen Blutkörperchen in die endothelialen Pulpavenen, um alsdann in mehr oder weniger veränderter Form dem allgemeinen Blutstrom zugeführt zu werden.
5. Der Verlust des Kernes der kernhaltigen rothen Blutkörperchen geschieht nicht durch Ausstossung, sondern durch eine intracelluläre, allmählig von der Peripherie zum Centrum fortschreitende Auflösung derselben. Die Uebergangsformen nenne ich „gefleckte rothe Blutkörperchen.“
6. Die Riesenzellen bilden weder rothe noch weisse Blutkörperchen, noch gewöhnliche Milzzellen. Sie sind Phagocyten, die wahrscheinlich aus den einkernigen Pulpazellen entstehen. Ihr Auftreten ist ein Zeichen starken Wachstumsreizes; sie gehen schliesslich durch Zerfall zu Grunde.

7. Die intratrabekularen Venen sind in der Hundemilz stark entwickelt; besonders reichlich und stark gefüllt waren sie nach Aderlassen und nach Application hämoglobintösender Mittel; während nach partieller Milzexstirpation sie sehr spärlich vorhanden waren.
  8. Sie sind sehr reich an weissen Blutkörperchen, welche z. T. einen deutlichen Hämoglobingehalt aufweisen. Sie nehmen in sich Lymphgefässe auf. Die Pulpavenen sind im Gegentheil sehr arm an weissen Blutkörperchen.
  9. Die intratrabekularen Venen besitzen quer und schräg durch die Trabekularsubstanz verlaufende Einmündungskanäle. Die ersteren lassen sich in Gestalt von gewöhnlichen endothelialen Pulpavenen weiter verfolgen, manche bis in die nächste Umgebung der Malpighi'schen Körperchen. Die schrägen Kanäle liessen sich nur bis zu den Räumen verfolgen, welche sich um die Trabekel vorfinden.
  10. Es existirt auch in der Hundemilz der von Bannwarth für die Katze statuirte Gegensatz im Vorkommen der Trabekel und der Capillarröhren.
  11. In der Katzenmilz, besonders aber in der Hundemilz, sind die Endkapseln = Capillarröhren reichlich vertreten; am meisten nach partieller Milzexstirpation.
  12. Sie werden von perikapsulären Venen begrenzt, deren Reste oft noch in Form von doppelten zusammengedrückten Endothelstreifen wahrgenommen werden und in die die Capillaren nicht direct einmünden; die Capillaren endigen entweder in den Endkapseln oder lassen sich ausserhalb derselben in der Pulpa verfolgen.
  13. Die perikapsulären Venen entstehen durch Wucherung der Capillarwandungen in den intervaskulären Strängen der Pulpa und Heranwachsen (der Endkapseln) bis an die angrenzenden endothelialen Pulpavenen.
  14. Die Endkapseln sind auch beim Hunde als Wuchthumsknospen (Bannwarth) anzusehen.
-

## Literaturverzeichnis.

- 1 a. Arnold, Julius. „Kern- und Zelltheilung bei acuter Hyperplasie der Lymphdrüsen und Milz.“ Virchow's Archiv Bd 95, pag. 46. 1884.
- b. „Ueber Kerntheilung und vielkernige Zellen.“ ibidem Bd. 98, pag 501. 1884.
- c. „Weitere Mittheilungen über Kern und Zelltheilung in der Milz. Zugleich ein Beitrag zur Kenntniss der von der typischen Mitose abweichenden Kerntheilungsvorgänge.“ Archiv f. mikr. Anat. Bd. 31. 1888, pag 541-565. Mit 3 Tafeln.
2. Bannwarth. „Untersuchung über die Milz.“ 1. „Die Milz der Katze.“ Arch. f. mikr. Anat. Bd. 38. 1891. Mit 4 Tafeln, pag. 345-447.
3. (Bardach). Бардахъ. М. Н. „Récherches sur le rôle de la rate dans les maladies infectieuses.“ Annales de l'Institut Pasteur. 1889. 3<sup>me</sup> Année. Tome III. Nr. 11.
4. Bardeleben. „Notes sur des exstirpations de la rate.“ Compt. rend. 1847. XVII, pag. 485. Citirt nach Joachim (62).
- 5 a. Barfurth, D. „Versuche zur functionellen Anpassung.“ Archiv t. mikr. Anat. Bd 37. 1891. Mit 1 Tafel. pag. 392-406.
- b. „Zur Regeneration der Gewebe“ ibidem Bd. 37. 1891. Mit 3 Tafeln. pag. 406-492.
- c. Artikel „Regeneration“ in „Ergebnisse der Anat. und Entwicklungsgesch.“ von Merkel und Bonnet. Bd. I. 1891. pag. 102-140.
6. Basler. „Ueber das Verhalten der Milzgefässe.“ Inaug.-Dissert. Würzburg 1863. Würzburger med. Zeitschrift. Bd. VIII. 1860. pag. 225. Citirt nach Kyber (83).
7. Baumgarten, P. „Experimentelle und pathologisch-anatomische Untersuchungen über Tuberkulose.“ Zeitschrift f. klin. Med. Bd IX. 1885. Bd. X. 1886
8. Bethe, Martin. „Beiträge zur Kenntniss der Zahl- und Maassverhältnisse der rothen Blutkörperchen.“ Schwalbe's Morpholog. Jahresberichten. Bd. I. Heft 2. 1891, pag 207-240. 2 Tafeln.
9. Billroth, Th. „Zur normalen und pathol. Anatomie der Milz.“
  - a. Virchow's Arch. Bd. XX. 1861, pag. 409-426. Mit 1 Tafel.
  - b. ibid. Bd. XXII. 1862, pag. 457-487. Mit 1 Tafel.
10. „Neue Beiträge zur vergleichenden Anatomie der Milz“ Zeitschr. für wiss. Zoologie. Bd. XI. 1862, pag 325-341. Mit 1 Tafel.
11. Bizzozero und Salvioli. „Beiträge zur Hämatologie.“ 1. Experiment. Unters. über die lienale Hämatopoësis. Molochotts'

- Unters. Bd. XII. 1881, pag. 595—611. Vorläufige Mitt. im Centralbl. f. d. Med. Wiss. 1879. Bd. XVII, pag. 273.
12. Bizzozero und Torre. „Ueber die Blutbildung bei Vögeln.“ Centralbl. f. d. Med. Wiss. 1880.  
„Ueber die Bildung der rothen Blutkörperchen bei niederen Wirbelthieren“ *ibid.* 1882 und dasselbe auch in Virchow's Arch. Bd. 95. 1884.
- 13 a. Bizzozero. „Ueber die Entstehung der rothen Blutkörperchen während des extrauterinen Lebens.“ Centralbl. f. d. Med. Wiss. Bd. XX. 1882, pag. 564.  
b. Dasselbe in Melechott's Unters. Bd. XIII. 1888, pag. 153—174. (am Schluss der Arbeit: das Jahr 1881).  
c. „Ueber die Theilung der rothen Blutkörperchen im extrauterinen Leben.“ Centrbl. f. d. Med. Wiss. 1881.  
d. „Neue Untersuchungen über den Bau des Knochenmarks bei den Vögeln.“ Arch. f. mikr. Anat. Bd. 35. 1890, pag. 424—467.
14. Böttcher, A. Virchow's Arch. Bd. 36, pag. 342. — *ibid.* Bd. 39, pag. 427. — Archiv f. mikr. Anat. Bd. 14, pag. 86.
15. Braunschweig, R. v. „Experimentelle Untersuchungen über das Verhalten der Thymus bei der Regeneration der Blutkörperchen.“ Inaug.-Diss. Dorpat 1891.
16. Булгакъ. „Объ участіи селезенки въ образованіи форменныхъ элементовъ крови.“ Inaug.-Diss. 1872 (war in der Universitätsbibliothek nicht vorhanden).
17. Crédé, B. „Ueber die Exstirpation der kranken Milz beim Menschen.“ Laugenbeck's Archiv für klin. Chirurgie. Bd. 28. 1883, pag. 401.
18. Cuénot, L. „Etudes sur le sang et les glandes lymphatiques dans la série animale.“ 2 Partie, Invertébrés. Archive de zoologie experiment. Série II. Tome IX. 1891, pag. 366—475.
19. Данкенбергъ. „Къ вопросу о заживленіи ранъ селезенки.“ In. Diss. 1882. С.-Петербургъ. (Dannenberg „Zur Heilung der Milzwunden.“ In.-Diss. 1882. St. Petersburg).
20. Denys „Note préliminaire sur la structure de la rate et sur la destruction des globules rouges qui s'opère normalement à l'intérieur de cet organe.“ Bull. de l'Acad. de méd. de Belgique. 4. Série. 1888, pag. 261. cit. nach Laguesse (84).
21. „La structure de la moelle des os et la genèse du sang chez les oiseaux La cellule. Tome IV. 1888.
22. Disse, J. „Blut und Gefässe.“ Ergebnisse der Anat. und Entwicklungsgesch. von Fr. Merkel und R. Bonnet. Bd. I. 1891, pag. 99—103.
23. Eberth, C. „Zur Histologie des Blutes.“ Virchow's Archiv Bd. XLIII. 1868.  
„Circulationsorgane sog. Blutgefässdrüsen.“ Milz. Ergebnisse der Anat. und Entwicklungsgesch. von Merkel und Bonnet. Bd. I. 1891. 166—171.

24. Ecker. „Ueber die Veränderungen, welche die Blutkörperchen in der Milz erleiden.“ Zeitschrift für rationelle Medicin. Bd. VI. 1847. pag. 261—266.  
„Art. Blutgefäßdrüsen“ in Rudolf Wagner's Handwörterbuch der Physiol. 1849. Bd. IV.
25. Ehrlich, P. „Ueber die specifische Granulationen des Blutes.“ Arch. f. Anat. und Physiol., physiol. Abth. 1879, pag. 571.  
„Methodologie Beiträge zur Physiologie und Pathologie der verschiedenen Formen der Leukocyten.“ Zeitschr. f. klin. Med. Bd. I. 1880, pag. 553.  
„Beiträge zur Kenntniss der Anilinfärbungen und ihrer Verwendung in der mikroskopischen Technik.“ Arch. f. mikr. Anat. Bd. 13. pag. 262.
26. Ehrmann, S. „Zur Physiologie der Pigmentzellen.“ Centralbl. f. Physiol. Bd. V. 1891. Nr. 14. pag. 377—378.
27. Einhorn, Max. In.-Diss. Berlin 1884. „Ueber das Verhalten der Lymphocyten zu den weissen Blutkörperchen.“
28. Erb, W. „Zur Entwicklungsgeschichte der rothen Blutkörperchen.“ Virchow's Arch. Bd. XXIV, pag. 138—194. 1865, mit 1 Tafel.
29. Fahrner. Diss. unter A. Kölliker. „De globulorum sanguinis in mammalium embryonibus atque adultis origine.“ Turici apud Meyer et Zeller 1845, mit 1 Tafel.
30. Feunenko, (Фененко). „Ueber Drüsensubstanz der Milz.“ St. Petersburg 1866 (russisch) Citirt nach Sokoloff (152).
31. Feuerstack, W. „Die Entwicklung der rothen Blutkörperchen.“ Zeitschrift f. wiss. Zoologie. 1883. Bd. 38, pag. 136—162.
32. Fick, L. „Zur Mechanik der Blutbewegung in der Milz.“ Arch. f. Anat. u. Physiol. I, pag. 8. 1859.
33. Flemming, Walter. „Studien über Regeneration der Gewebe. Zellvermehrung in den Lymphdrüsen und verwandten Organen und ihr Einfluss auf deren Bau.“ Arch. f. mikr. Anat. Bd. 24. 1885. pag. 50—92. Mit 1 Tafel.  
„Schlussbemerkungen über die Zellvermehrung in den lymphoiden Drüsen.“ *ibid.* Bd. 24, pag. 355—361.
34. „Ueber Theilung und Kernformen bei Leykocyten und über deren Attractionssphären.“ *ibid.* Bd. 37. 1891, pag. 249—298. Mit 2 Tafeln.
35. „Mittheilungen zur Färbetechnik.“ Zeitschrift f. wiss. Microscopic. Bd. I. 1884, pag. 349—361.
36. Foa, Pio. „Neue Untersuchungen über die Bildung der Elemente des Blutes.“ Mit 1 Taf. in Internat. Beitr. zur wiss. Med. — Rud. Virchow's Festschrift. Bd. I. 1891, pag. 479—533. Berlin.
37. „Sur l'origine des globules rouges du sang et sur la fonction hématopoétique de la rate.“ Arch. de Biol. ital. Tom I. 1882.
38. Freiberg, H. „Experimentelle Untersuchungen über die Regeneration der Blutkörperchen im Knochenmark.“ In.-Diss. Dorpat 1892.
39. Frey. „Lehrbuch der Histologie und Histochemie.“ 3. Auflage. Canstatt's Jahresbericht für 1864. Bd. I, pag. 92.

40. Freyer (unter Neumann). „Ueber die Betheiligung der Milz bei der Entwicklung der rothen Blutkörperchen.“ Inaug.-Diss. Königsberg 1872.
41. Führer, F. „Ueber die Milz und einige Besonderheiten ihres Capillarsystems.“ Arch. für physiol. Heilkunde. 13. Jahrgang 1854, pag. 159. Citirt nach Wilhelm Müller (109).
42. Funke. De sanguine venae lienalis.“ Inaug.-Diss. Lipsiae 1851. Zeitschrift f. rat. Medic 1852, pag. 880.
43. Gabritschewsky „Klinische haematologische Notizen.“ Arch. f. experimentelle Pathol. u. Pharmakol. Bd. XXVIII. 1890.
44. Gibson, J. Lockhard. „The blood-forming organs an blood-formation.“ Journal of Anatomy and Physiology. Vol. XX. 1886. pag 100—113, 324 353, 456—474.
45. Glass, Vinc. „Die Milz als blutbildendes Organ.“ Inaug.-Diss. Dorpat 1889.
46. Gray, Henry. „On the Structure and Use of the spleen.“ London 1854. Citirt nach Wilhelm Müller (109).
47. Griffini. „Sur la reproduction partielle de la rate.“ Archives Italiennes de Biologie.“ Tom. III. 1883, pag 212—213.
48. Griffini et Tizzoni. „Etude expérimentale sur la reproduction partielle de la rate.“ ibidem. Tome III. 1883, pag. 303—306.
49. Grigorescu. Bull. de la Société de Biologie de Paris 1887. „Quelques expériences nouvelles sur le rôle hémato-poétique de la rate.“ Verhandl. des X Internation. Medic. Congress. Berlin 1890. Bd. II. Abth. II, pag. 65—67.
50. Grohe. „Zur Geschichte der Melanämie nebst Bemerkungen über den normal Bau der Milz und Lymphdrüsen.“ Virchow's Archiv Bd. 20. 1861, pag. 306.
51. Grünberg, M. „Experimentelle Untersuchungen über die Regeneration der Blutkörperchen in den Lymphdrüsen.“ Inaug.-Diss. Dorpat 1891.
52. Grünfeld, A. „Verzeichniss der von der medicin. Facultät zu Dorpat seit ihrer Gründung (1802—1892) veröffentlichten Schriften.“ Separ. Abdr. aus Bd. III (1893) der histor. Studien aus dem pharmac. Inst. zu Dorpat von Prof. R. Kobert. Halle 1893.
53. Hansemann, D. „Ein Beitrag zur Entstehung und Vermehrung der Leukocyten“ in Verhandlungen der 5. Versammlung der anatom. Gesellsch 1891, pag. 255—258.
54. Hayem, G. „Du sang et de ses altérations organiques“ Paris 1889.
55. Henle, J. „Zur Anatomie der geschlossenen (leuculären) Drüsen oder Follikel und der Lymphdrüsen.“ Zeitschrift f. rat. Medicin. 3. Reihe. Bd. VIII, Heft 3. 1860, pag. 201—234. Mit 3 Tafeln.
56. Hess, Karl. „Ueber Vermehrungs- und Zerfallsvorgänge an den grossen Zellen in der acut. hyperplastischen Milz der weissen Maus,“ in Ziegler's Beiträge zur pathlg. Anat. u. allgem. Path. Bd. VIII, Heft I. 1890; pag. 221—244. Mit 4 Tafeln.
57. Hirt. „De copia relativa corpusculorum sanguinis alborum.“ In.-Diss. Leipzig 1855. Citirt nach Kurloff (82).
58. Hlasek, Vl. „Disquis. de structura lienis.“ In.-Diss. Dorpat 1852.

59. Hoyer, H. (Warschau). „Ueber Injection der Milzgefäße für histologische Untersuchung.“ Internationale Monatsschrift für Anat. und physiol, 1887. Bd. IV, pag. 341—358.
60. „Строение селезенки“ (Structur der Milz). Основания къ изучению микр.-коп. анат. человека и животных. Томъ II. 1888. М. Д. Лавдовскаго и Ф. В. Овсянникова. pag. 445—454 (Grundzüge der mikros. Anat. des Menschen und der Thiere; redigirt von M. D. Lawdowsky u. F. W. Owsjannikow. Bd. II. pag. 445—454. 1888. St. Petersburg. Ricker.)
61. Howell, W. H. (Michigan). „The life history of the formed-elements of the blood, especially the red blood corpuscles.“ Journal of Morphology. Vol. IV, Nr. 11890. Citirt nach van der Stricht (160, pag. 248).  
„Observations upon the occurrence, structure, and function of the giant cells of the marrow.“ ibidem.
62. Joachim, Heinr. „Die Function der Milz.“ Inaug.-Diss. Würzburg 1886. Historisch-kritische Betrachtung.
63. Kalenkiewicz, W. „Das Oedem der Milzpulpa.“ Ein Beitrag zur Frage nach dem intermediären Kreislauf in der Milz. Inaug.-Diss. Dorpat 1892.
64. Key, Axel. „Zur Anatomie der Milz.“ Virchow's Arch. Bd. XXI, 1861, pag. 568—579. Mit 1 Tafel.
65. Klebs, E. „Ueber Kerne und Scheinkerne der rothen Blutkörperchen der Säugethiere.“ Virchow's Archiv, Bd. 38, pag. 190—202. Mit 2 Figuren. 1867.
66. Kobert, R. (Dorpat). „Ueber Cyanmethämoglobin und den Nachweis der Blausäure.“ Stuttgart, 1891.
67. Kocher. Langenbeck's Archiv. Bd. 29, Heft 2. 1883.
68. Kölliker, A. „Ueber die Blutkörperchen eines menschlichen Embryo und die Entwicklung der Blutkörperchen bei Säugethieren.“ Zeitschr. f. ration. Medic. Bd. IV, 1846, pag. 112—160, Mit 1 Tafel. Fig. 12—16.
69. „Ueber die Function der Milz.“ Würzburg. Verhandl. Bd. VII, 1857, pag. 174—193.
70. „Handbuch der Gewebelehre.“ 3. Aufl. 1859, pag. 454—470.
71. Комодкій, В. Ф. (Komotzky, W. F.). „Лимфатическая система.“ (Das Lymphsystem). Основания къ изучению микроскоп. анат. человека и животных. Подъ редакцией М. Д. Лавдовскаго и Ф. В. Овсянникова. Томъ II. 1888, pag. 427—445. С. Петербургъ. Grundzüge der mikr. Anat. von M. D. Lawdowsky und F. W. Owsjannikow. Bd. II. 1888, pag. 427—445. St. Petersburg. Ricker.
72. Korn, Th. „Ueber die Betheiligung der Milz und des Knochenmarks an der Bildung rother Blutkörperchen bei Vögeln“ (Tauben). Virchow's Arch. Bd. 86, pag. 406; referirt im Centralbl. für Medic. Wiss. Bd. XX, Nr. 28, pag. 511. 1882.
73. v. Kostanecki, K. „Die embryonale Leber in ihrer Beziehung zur Blutbildung.“ Anatomische Hefte, herausgegeben von Merkel und Bonnet. Abth. I, Hett III. 1892, pag. 303—322.

74. „Ueber Kerntheilung bei Riesenzellen nach Beobachtungen an der embryonalen Säugethierleber.“ *Ibidem* Heft III. 1892, pag. 325—349 Mit einer Tafel.
75. (Kostjurin) Костюринъ, С. Д. Врачъ. 1889, pag. 52. (Wratsch).
76. Kowalewsky, Nic. „Ueber die Epithelialzellen der Milzvenen.“ *Virchow's Arch.* XIX, pag. 221—224. Fig. 12 der Tafel II. „Ueber die Malpighi'schen Körperchen der Milz.“ *Virchow's Arch.* Bd. XX. 1860, pag. 203.
77. Кривуша. „Бъ вопросу о патолого-анатомическихъ измененияхъ кровеносныхъ органовъ при цангъ.“ *Inaug.-Diss.* 1888.
78. Krüger. *St. Petersburg med. Wochenschr.* 1889, Nr. 5. (und Verhandlungen des III. med. Congress. russ. Aerzte in Petersburg; Wratsch, III. съездъ русс. врачей въ С. Петербургъ: „Объ отношеніи селезенки къ гемоглобину крови.“ *Врачъ.* 1889, pag. 67.
79. Kuborn, Pierre. „Du développement des vaisseaux et du sang dans le foie de l'embryon.“ *Anatom. Anzeiger.* 1890.
80. Бульничій, Н. К. (Kultschitzky). „О строеніи селезенки“ Харьковъ. 1882, („Ueber die Structur der Milz.“ Charkow. 1882). Citirt nach Hooyer (60).
81. „О происхожденіи окрашеннаго тѣла крови млекопитающихъ.“ *Труды общества испытателей природы при импер. Харьковскомъ университетѣ.* Томъ XV, pag. 53—92.
82. Курловъ, М. Г. „Объ измененияхъ крови у бесселезеночныхъ животныхъ въ теченіи перваго года по удаленіи селезенки.“ *Врачъ.* 1889, pag. 515—518, 538—543. (Kurloff, M. G. „Wratsch“).
83. Kyber, Eduard. *Stud. med.* (Dorpater Preisarbeit). „Ueber die Milz des Menschen und einiger Säugethiere.“ *Arch. f. mikroskop. Anat.* Bd. VI. 1879, pag. 540—561 mit 2 Tafeln.
84. Laguesse, E. „Rècherche sur le développement de la rate chez les poissons.“ *Journal de l'anatomie et de la physiologie* 26<sup>me</sup> Année. 1890, pag. 345—407; 425—496; planche X, XI, XII, XIII.
- 85 a. „Développement du tissu réticulé dans la rate“ in *Comptes rendus hebdomadaires de la Société de Biologie. Série IX. Tome III.* 1891. Nr. 2, pag. 25—26.
- b. „Le tissu splénique et son développement“ in *Anatomisch. Anzeiger.* 1891. Nr. 5, pag. 131—135.
86. Lavdowsky, M. „Mikroskopische Untersuchungen einiger Lebensvorgänge des Blutes.“ *Virchow's Archiv.* Bd. 96. 1884, pag. 60.
87. Leydig, Franz. „Lehrbuch der Histologie“ Frankfurt. 1857.
88. Löwit. „Ueber die Bildung rother u. weisser Blutkörperchen“ in *Wiener akad. Sitzungsber.* Bd. 88. 1883.
- a. „Ueber Neubildung u. Zertall weisser Blutkörperchen“, *ibid.* Bd. 92. 1885.
- c. „Die Umwandlung der Erythroblasten in rothe Blutkörperchen“, *ibid.* Bd. 95. 1887.
89. Löwit. „Neubildung und Beschaffenheit der weissen Blutkörperchen“. *Ziegler's Beitr.* Bd. X. 1891, pag. 211—298, mit 3 Taf.
90. „Die Anordnung u. Neubildung von Leukoblasten u. Erythroblasten in den blutzellenbildenden Organen“, mit 3 Tafeln, pag. 524—613. *Arch. f. mikr. Anat.* Bd. XXXVIII. 1891.

- Dasselbe in *Anatom. Anzeig.* Bd. VI 1891, pag. 344—348.
91. Löwit. „Die amitotische Kerntheilung“ *Biolog. Centralbl.* Bd. XI. 1891. Nr. 17. pag. 513—516.
  92. Malassez, L. „Sur les fonctions de la rate“. *Virchow u. Hirsch* ct. 1878 I. 140.
  93. Malassez, L. „Sur l'origine et la formation des globules rouges dans la moëlle deos“. *Arch. de phys. norm. et pathlg.* 1882. Bd. IX, referirt im *Centralbl. ftr d. Med. Wiss.* Bd. XX. Nr. 29. 1882, pag. 517.
  94. Malassez et Picard. „Des altérations des globules sanguins consécutives à l'exstirpation de la rate“. *Soc. biol.* 1878. 23. III.
  95. „Récherches sur les modifications qu'éprouve le sang dans son passage à travers la rate“ etc. *Compt. rend. T.* 79 1874.
  96. Малининъ, И (Malinin, J.). „Die Milz in histologischer, physiologischer und pathologischer Beziehung, in letzterer vorzugsweise bei intermittirenden Fiebern und beim Typhus“. *Virchow's Arch.* Bd. 115. Heft 2. 1889, pag. 313—320. Mit einigen Figuren im Text.
  97. Malpighi, M. *Opera.* Londini. 1886.
  98. Marquis, Carl. „Das Knochenmark der Amphibien in den verschiedenen Jahreszeiten“. *In.-Diss., Dorpat.* 1892. Mit einer lithographirten Tafel.
  99. Maurer, F. „Die erste Anlage der Milz und das erste Auftreten von lymphatischen Zellen bei Amphibien“. *Gegenbaur's morpholog. Jahrb.* Bd. XVI. 1890, pag. 203—209. Mit 2 Figuren im Text.
  100. Мечниковъ, Е (Metschnikoff, E.). „Ueber Phagocytenkampf bei Recurrens“. *Virchow's Archiv.* Bd. 109, pag. 176—193.
  101. „Zur Entwicklungsgeschichte der rothen Blutkörperchen“ *Ibidem* Bd. 41, pag. 523—525. 1867.
  102. „Ueber die phagocytäre Rolle der Tuberkelriesenzellen“. *Virchow's Archiv.* Bd 113, pag 63—94.
  103. v. Middendorf, M. „Bestimmungen des Hämoglobingehaltes im Blut der zu- und abführenden Gefäße der Leber und Milz“. *In.-Diss.* Dorpat. 1888.
  104. Minot Ch. Sedgwick. „Morphology of the Bloodcorpuscles“. *Americ. Naturalist.* 1890. Novemb., pag. 1020—1023. Referirt, „zur *Morph. d. Blutkörperchen.*“ *Anatom. Anzeiger* 1890. Nr. 21.
  105. Möbius, Otto (unter Flemming). „Zellvermehrung in der Milz beim Erwachsenen“. *Arch. f. Mikr. Anat.* Bd. 24. 1885, pag. 342 bis 345. Mit 1 Figur auf einer Tafel.
  106. Muir, K. „Contributions tho the physiology and Pathology of the blood“, part. III. *Journal of Anat and Physiol.* XXV. 1891. 4, pag. 475. Referirt im *Centralbl. f. Physiologie.* Bd. V. Nr. 25.
  107. Müller, Herm. Franz. „Zur Frage der Blutbildung.“ *Sitzungsber. d. Wien. Akad. der naturwiss. Mat. naturwiss. Classe Abth. III,* Bd. 98, 1889. pag. 219—295. Mit 5 Taf.
  108. Müller, Joh. „Ueber die Structur der eigenthümlichen Körperchen in der Milz einiger pflanzenfressender Säugethiere.“ *Arch. f. Anat. u. Physiol.* 1884 u. *Physiologie* IV. Auflage.

109. Müller, Wilhelm. „Ueber den feineren Bau der Milz.“ 1865. Mit 6 buntgedruckten Tafeln. Leipzig und Heidelberg.
110. Artikel „Milz.“ Im I. Bd. von Stricker's Handbuch der Lehre von den Geweben. Leipzig 1871.
111. Mya, G. „Sur la regeneration sanguine dans l'anémie par destruction globulaire.“ Recherches expérimentales. Archives Italiennes de Biologie, Tome XVI, Fasc. I, 1891, pag. 108–112.
112. a. Neumann. Berlin. klin. Wochenschr. 1868, Nr. 40.  
b. Ibid. 1869, Nr. 3.  
c. Centralbl. f. die medic. Wissenschaft 1868, Nr. 44.
113. „Ueber Blutregeneration und Blutbildung.“ Zeitschrift f. klin. Med. Bd. III, 1881, pag. 410–450.
114. „Ueber die Bedeutung des Knochenmarks für die Blutbildung.“ Arch. f. Heilkunde Bd. X, 1869. Arch. f. Heilkunde Bd. XV, 1874, pag. 441; ibid. 1879.
115. „Beiträge zur Kenntniss patholog. Pigmente.“ Virchow's Archiv 1888, Bd. 111.
116. „Ueber die Entwicklung rother Blutkörperchen im neugebildeten Knochenmark.“ Virch. Arch. 1890. Bd. 119, pag. 385–399.
117. Nikitoroff, M. „Zur pathologischen Histologie der Milz bei Recurrens.“ Ziegler's Beiträge. Bd. XII, Heft 1.
118. Norris, R. „The physiology and pathology of the blood.“ London 1882
119. Obrastzow. Virchow's Arch. Bd. 84 1881.
120. Oppel. „Unsere Kenntniss von der Entstehung der rothen und weissen Blutkörperchen.“ Centralbl. f. allgem. pathol. Anatomie und Pathologie. Bd. III, pag. 42. 1892.
121. „Gitterfasern der menschlichen Leber und Milz.“ Mit 4 Fig. im Text. Anatom. Anzeiger. 1891, pag. 165–173.
122. Orth. Lehrbuch der speciellen pathologischen Anatomie. Berlin 1887.
123. Osler. „On certain problems in the Physiologie of the bloodcorpuscles.“ Brit. Med. Journ. 1886. Nr. 1322, pag. 802 u. Nr. 1323, pag. 861 und New-York med. record. Vol. 24. Nr. 14, 15. Citirt nach van der Stricht (160, pag. 247).
124. Ф. В. Овсянниковъ (F. W. Owsjannikow). „О крови и лимфѣ.“ (Ueber Blut u. Lymphe). Основація къ изученію микроскоп. anat. чловѣка и животныхъ. Лавдовскаго и Ф. В. Овсянникова. Томъ I. 1887, pag. 110–160. Grundzüge der mikr. Anat. von M. D. Lawdowsky und F. W. Owsjannikow. 1887. Bd. I, pag. 110–160. St. Petersburg, Ricker.
125. Panski, Al. „Experimentelle Untersuchungen über den Pigmentgehalt der Milz.“ Inaug.-Diss. Dorpat 1890.
126. Пасторъ, Ев. (Pastor). „Къ ученію о гистогенезѣ бугорка.“ С.-Петербургъ 1892 (= 88). Inaug.-Diss. Mit 2 Tafeln. (Zur Histogenese des Tuberkels). St. Petersburg.
127. Peremeschko. „Ueber die Entwicklung der Milz.“ Wiener Sitzungsber. der. kaiserl. Acad. der Wissensch. Bd. 56, Abth. II. Wien 1867, pag. 31–39. Mit 2 Taf.

128. Peremeschko. „Ueber die Theilung der rothen Blutkörperchen bei Amphibien.“ Centralbl. f. d. med. Wiss. 1879.
129. Pfitzner, W. „Beiträge zur Lehre vom Bau des Zellkernes und seinen Theilungserscheinungen.“ Arch. f. mikr. Anat. Bd. XXII, pag. 616.
130. „Zur pathologischen Anatomie des Zellkernes.“ Virch. Archiv. 1886. Bd. CIII, pag. 278.
131. Поповъ. „Патологическія измѣненія крови и кроветворныхъ органовъ при некоторыхъ веществахъ, вызывающихъ гемоглобинемію.“ Inaug.-Diss. 1892.
132. Pouchet. „Evolution et structure des noyaux des éléments du sang chez le Triton.“ Journal de l'anat. et de la physiol. XV, 1879, referirt im Centralbl. für die med. Wiss. 1879. Bd. XVIII. Nr. 45, pag. 801.  
Gazette méd. de Paris 1878, pag. 316 (citirt nach Joachim 62, pag. 60).
133. Ranvier, L. „Traité technique.“
134. Rauber, August. Artikel: „Gefäßdrüsen:“ Milz, pag. 643–647, Lehrbuch der Anatomie des Menschen. Bd. I, Abt. II. Eingeweidelehre, 4. Auflage. 1892.
135. v. Recklinghausen. „Ueber die Erzeugung von rothen Blutkörperchen“ (beim Frosch). Arch. f. mikr. Anat. Bd. II, 1866, pag. 137–140.
136. Reinke, Fr. „Unters. über das Verhältniss der von Arnold beschriebenen Kernformen zur Mitose und Amitose.“ Inaug.-Diss. Kiel, 1891.
137. Remak, K. „Ueber runde Blutgerinnsel und über pigmenthaltige Zellen.“ Müller's Arch., 1852.
138. Ribbert. „Ueber Regeneration und Entzündung der Lymphdrüsen.“ Ziegler's Beiträge, Bd. VI. 1889.
139. Rindfleisch. „Ueber Knochenmark und Blutbildung.“ Arch. f. mikr. Anat., Bd. 17, 1880, pag. 1–12; 21–43. Tafel I (Fig. 1 u. 2) und Tafel III.
140. Robertson. Journal of anatomy and physiology. Vol. XX tritt für eine geschlossene Blutbahn in der Milz ein. Citirt nach Sokoloff (152).
141. Robin et Legros. Im Article „rate“. Dictionnaire des Sciences médicales (Dechambre). Citirt nach Laguesse.
142. Ruyschii, Frederici. „Opera“. Amstelodami 1737. Citirt nach Wilhelm Müller (109).
143. Schiff. Arch. f. Heilkunde. Bd. III, pag. 271. „Verrichtungen der Milz“. Presse médicale 1877. XXIX. Nr. 48.
144. Schmidt, Al. (Dorpat). „Ueber die Beziehungen des Faserstoffes zu den farblosen und den rothen Blutkörperchen und über die Entstehung der letzteren“. Pflüger's Arch. 1874. Bd. IX. pag. 353 bis 358.
145. Schmidt, Martin B. „Ueber Blutzellenbildung in Leber und Milz unter normalen und pathologischen Verhältnissen.“ Ziegler's Beiträge Bd. XI. Heft II. pag. 199–234.

146. Schultze, Max. „Ein heizbarer Objecttisch und seine Verwendung bei Untersuchungen des Blutes.“ Arch. f. mikr. Anatom. Bd. I. pag. 1.
147. Schwartz, Aug. „Ueber die Wechselbeziehung zwischen Hämoglobin und Protoplasma nebst Beobachtungen zur Frage vom Wechsel der rothen Blutkörperchen in der Milz.“ Inaug.-Diss. Dorpat. 1888.
148. Schweigger-Seidel. „Disquisitiones de ilena.“ Inaug.-Diss. 1861. Halis.
149. Schweigger-Seidel. „Untersuchungen über die Milz.“ Virchow's Arch. XXIII 1862. pag. 526—527. Tafel (VII).
150. ibid. XXVII. 1863. pag. 460—505, Tafel (X).
151. Semmer, G. „Ueber Faserstoffbildung im Amphibien- und Vogelblut und die Entstehung der rothen Blutkörperchen der Säugethiere.“ Inaug.-Diss. Dorpat. 1874.
152. Sokoloff, N. (Moskau) „Ueber die venöse Stauung der Milz.“ Virchow's Arch. Bd. 112. 1888. mit 2 Tafeln pag. 209—237.
153. Stadelmann, E. „Das Toluyldiamin und seine Wirkung auf den Thierkörper. Ein Beitrag zur Lehre vom Icterus.“ Arch. f. experim. Pathologie und Pharmakologie. Bd. XIV. pag. 231—288; 422—451.
154. Stender, Eugen. „Mikrosc. Unters. über die Vertheilung des in giftigen Dosen eingespritzten Eisens.“ Inaug.-Diss. Dorpat 1891.
155. Stieda, Ludw. „Zur Histologie der Milz.“ Virchow's Arch. XXIV 1862, pag. 540—551 (Taf. V. Fig. 6)
156. „Ueber das Capillargefäßsystem der Milz.“ Dorpat 1862.
157. Van der Stricht, O. „Rècherches sur la structure et la division des cellules géantes.“ Verhandlungen des X Internat. medic. Congress. Berlin 1890 Bd. II. Abt. I. Anatom. pag. 83—89.
158. „Le développement du sang dans le foie embryonnaire.“ Arch. de Biologie Tome XI. 1891, pag. 19—113. avec 2 planches.
159. Van der Stricht O. „Division mitosique des érythroblastes et des leucoblastes à l'intérieur du foie embryonnaire.“ Anatomischer Anzeiger 1891. Nr. 20, 21. pag. 591—594.
160. „Nouvelles recherches sur la genèse des globules rouges et des globules blancs du sang.“ Arch. de Biologie. Tome XII. fasc. II. 1892. pag. 199—344. avec 6 planches.
161. Van der Stricht et A. v. Bambeke. „Caryomitose et division directe des cellules à noyau bourgeonnant à l'état physiologique.“ Verhandl. der anat. Gesellsch. 5<sup>te</sup> Versamml. 1891. pag. 169—173.
162. (Tarchonow) Тархановъ, И. Р. Arch. de Physiol. 1875. Учебникъ физиологiи Форстера съ дополненiями проф. Тарханова. II Томъ. pag. 59.
163. Tauber, Al. „Zur Frage nach der physiologischen Beziehung der Schilddrüse zur Milz.“ Virchow's Archiv. Bd. 96. 1884. pag. 29—36.
- 164 a. Tiedemann und Gmelin. „Versuche über die Wege, auf welchen Substanzen aus dem Magen und Darmcanal ins Blut gelangen“ . . . 1820.
- 164 b. Tiedemann. Zeitschr. für Physiolog. Bd. V. H. 1. 1883. citirt nach Joachim (62. pag. 26 und 40).

165. Tigri, Atto. „Nuova disposizione dell' apparecchio vascolare sanguigno della milza umana.“ Bologna 1847.  
„Schiarimenti sulla struttura sulla funzione della milza.“ *gazetta medica italiana*, Tom. III Ser. II. 1853. Citirt nach Wilhelm Müller (109).
166. Tizzoni, G. „Expériences et recherches sur la fonction hémato-poétique et sur la reproduction totale de la rate.“ *Archives Italiennes de Biologie* 1882. Bd. I.
167. „De la reproduction de la rate à la suite des processus pathologiques qui ont abolis en partie la fonction de la rate.“ *ibidem* Bd. I. 1882.
168. Tizzoni, G. „Les rates accessoires et la néoformation de la rate à la suite des processus pathologiques de la rate primitive.“ *Archives Italiennes de Biologie*. Tome III. 1883, pag. 225—228.
169. „Nouvelles recherches sur la reproduction totale de la rate.“ Contribution expérimentale à l'étude de la fonction hémato-poétique du tissu conjonctif. *ibidem* Tome IV. 1883, pag. 306—309.
170. Tomsa, W. „Die Lymphwege der Milz.“ *Sitzungsber. der k. k. Academie der Wiss. in Wien Abt. II. Bd. 48. 1863, Dec. mit 1 Tafel pag. 652—668.*
171. (Troitzky.) Троицкий. Физиология Форетера. Т. II. pag. 60—61. citirt nach Курловъ (82 pag. 517.)
172. Усковъ. Н. В. (Uskow). „Кровь, какъ ткань.“ 1890. С. Петербурга. (das Blut als Gewebe. S. Petersburg. 1890). dasselbe in
173. Медицинскія прибавленія къ „морскому сборнику.“ 1890. pag. 130—161, 210—236, 327—352. 1. Таблица рисунковъ. (Medic. Beilage zum „Morskoi Sbornik.“ mit 1 Tafel. 1890. . . .)
174. Wedl. *Sitzungsberichte der Wiener Akad. der wiss. m-n. Classe* Bd. 64. 1871. Citirt nach Sokoloff. (152).
175. Virchow, R. „Zur pathologischen Physiologie des Blutes. Die Bedeutung der Milz- und Lymphdrüsenkrankheiten für die Blutmischung (Leukaemie)“ *Virchow's Arch.* Bd. V. 1853, pag. 43—129.
176. „Cellularpathologie.“
177. Walter, H. „Ueber den Schwefel- und Phosphorgehalt der Milzzellen des Rindes in seinen verschiedenen Entwicklungsstadien.“ *Inaug.-Diss. Dorpat.* 1892.
178. Wicklein, E. „Experimenteller Beitrag zur Lehre vom Milzpigment.“ *Inaug.-Diss. Dorpat.* 1889. *Virchow's Arch.* Bd. 124. 1891.
179. Winogradow, K. (unter Paschutin). „Ueber die Veränderungen des Blutes, der Lymphdrüsen und des Knochenmarks nach der Milzextirpation.“ *Centralbl. f. med. Wiss.* Bd. XX. Nr. 50. 1882. pag. 900—906. „Врачъ“ 1883. Nr. 6 и 7.
180. Wissotzky, W. „Ueber das Eosin als Reagens auf Hämoglobin und die Bildung von Blutgefässen und Blutkörperchen bei Säugethier- und Hühnerembryonen.“ *Arch. f. mikr. Anat.* Bd. 13.
181. Zesaa. „Ueber Extirpation der Milz am Menschen und Thiere.“ *Langenbeck's Archiv für klinische Chirurgie.* Bd. 28. 1883, pag. 157—178.

182. Ziegler, H. E. „Ueber die embryonale Anlage des Blutes bei den Wirbelthieren.“ Sep-Adr. a. d. Verhandl. d. Deutschen zool. Gesellschaft. 1892, pag. 18—30. mit 3 Fig. im Text.
183. „Die biologische Bedeutung der amitotischen directen Kerntheilung im Thierreich.“ Biologisches Centralbl. Bd. XI. 1891. Nr. 12, 13. pag. 372—389.
184. Ziegler, E. „Ueber die Ursachen der pathol. Gewebsneubildung.“ Sonderabdruck aus „Internationale Beiträge zur wissenschaftlichen Medicin.“ = Rudolf Virchow's Festschrift, Bd. II. pag. 1.
185. „Die Entstehung des Blutes der Wirbelthiere.“ Berichte d. naturf. Ges. zu Freiburg in Br. 1889. Bd. IV. Heft 5.

## Erklärung der Abbildungen.

Sämmtliche Figuren sind mit dem Leitz'schen Zeichenapparat gezeichnet. Fig. 1-5 stellen Schnitte der Milz vom Hund (IIIb) nach partieller Milzexstirpation (vgl. Versuch XXVIII) von verschiedenen Paraffinblöcken dar, die alle gleich vorbehandelt waren; Fixirung in Flemming's Chromosmiumessigsäuregemisch. Färbung bei allen fünf Figuren gleich: Safranin 24 Std., Alkoholsalzsäure, Alkohol absolutus.

Fig. 1. Uebersichtsbild. Leitz. Obj. 3; Oc. 3, ausgezogener Tubus. Die Buchstaben sind nur an den in der Peripherie liegenden Gewebeelementen angegeben; man wird aber die gleichen Gebilde auch in den centralen Partien wieder erkennen.

**kb:** Kernhaltige rothe Blutkörperchen. Sie sind einzeln, aber noch mehr in Reihen und Gruppen angeordnet im ganzen Präparat zerstreut.

**mk:** Malpighi'sches Körperchen. Nach oben und links von demselben sieht man Gruppen von kernhaltigen rothen Blutkörperchen (**kb**).

**t:** Trabekel von links nach rechts durch die ganze Figur hindurchziehend.

**r:** Riesenzellen. In der oberen Partie der Figur sieht man vier in einer Reihe angeordnet und eine fünfte nach links von ihnen; zwei weitere sieht man mehr centralwärts schräg gestellt oberhalb des Trabekels (**t**). Eine achte Riesenzelle befindet sich schliesslich im gleichen Niveau und etwas nach links vom rechten Ende des Trabekels (**t**).

**c:** Capillarrhülsen oder Endkapseln. Man sieht deren sechs in der Figur. Unterhalb der Gruppe von vier Riesenzellen (**r**) sind zwei Capillarrhülsen mit den basalen Enden ihrer Längsflächen verwachsen. Nach links wird diese doppelte Endkapsel begrenzt von einer

**pv:** Perikapsuläre Vene. Solche Venen sieht man auch um die anderen Endkapseln (**c**).

Fig. 2. Leitz. Obj. 7, Oc. 3.

**c:** Capillarröhre; **pv:** Perikapsuläre Vene; **pv':** Pulpavene; **r:** Riesenzelle.

**kb:** kernhaltige rothe Blutkörperchen in zwei Reihen oberhalb der Riesenzelle (**r**) angeordnet.

Fig. 3. Leitz.  $\frac{1}{12}$  Immersion. Oc. 3. Stellt eine grosse **r** Riesenzelle mitten in der Pulpa dar. An der Riesenzelle sieht man besonders deutlich die zahlreichen Protoplasmafortsätze = Pseudopodien **f**. Manche dieser Fortsätze sind mit kleinen knopfförmigen Anschwellungen (**fa**) versehen.

**kb:** Kernhaltige rothe Blutkörperchen.

**kb':** Eben solche kernhaltige rothe Blutkörperchen in den Protoplasmafortsätzen der Riesenzelle gefangen.

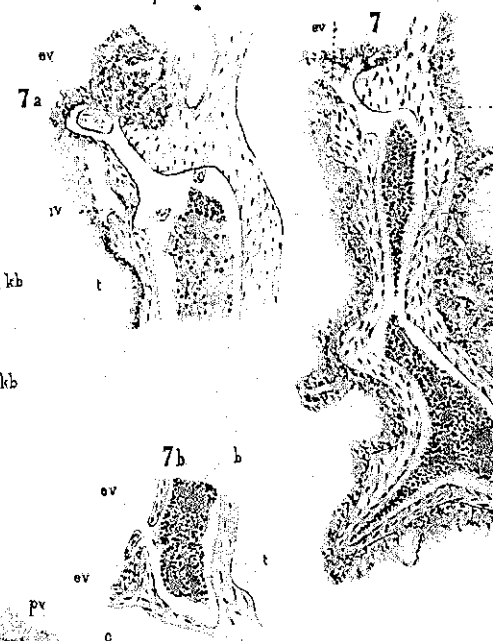
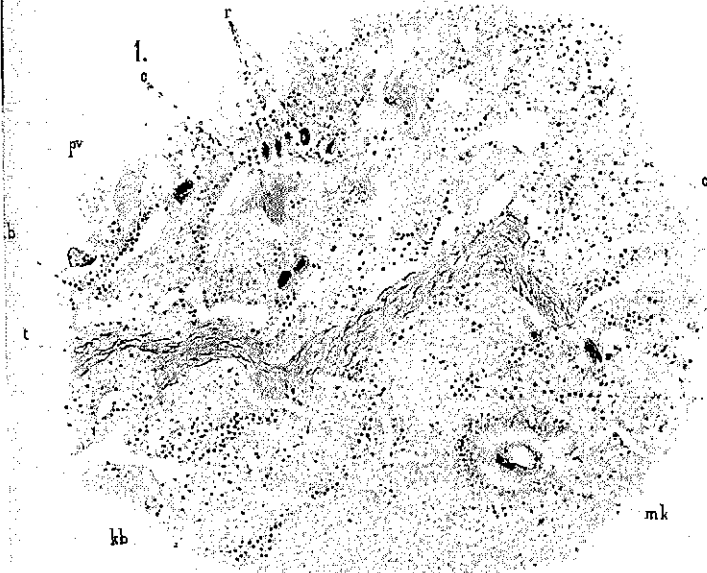
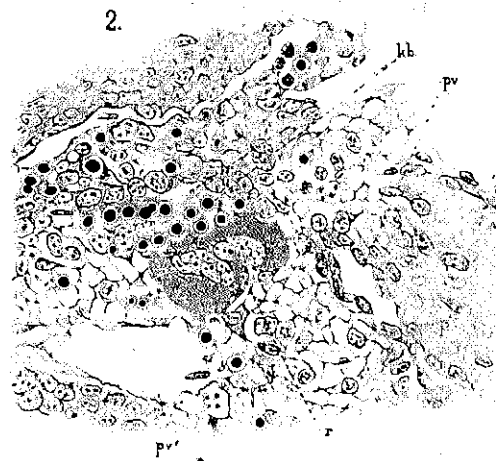
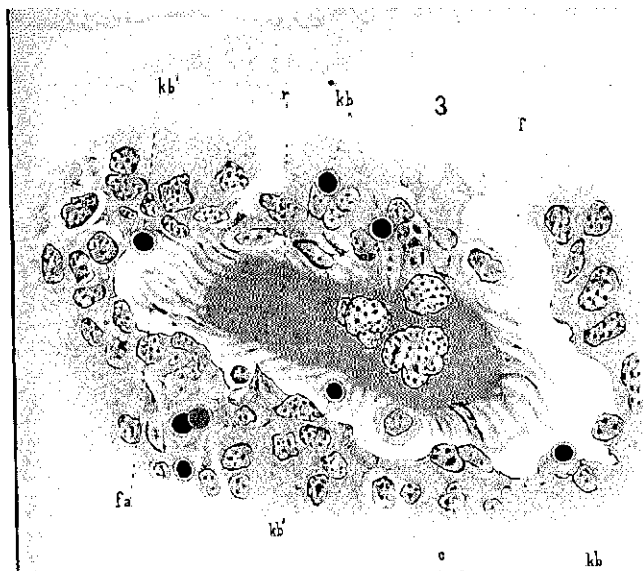
Fig. 4. Zeiss. Obj. D. Oc. 3. Einer Stelle aus Fig. 1 bei stärkerer Vergrößerung entsprechend, aber dem nächstfolgendem Schnitte angehörend; zeigt das Verhältniss der Capillarrhülsen (**c**) zu den perikapsulären Venen (**pv**) und den Pulpavenen (**pv'**).

**kb:** Kernhaltige rothe Blutkörperchen in Gruppen angeordnet; man sieht deren auch zwischen der Pulpavene (**pv'**) und der Capillarröhre (**c**).

- kb**: Ein kernhaltiges rothes Blutkörperchen in der Venenwand sitzend.
- Fig. 5. Leitz. Obj. 4. Oc. 3.
- g**: Ein grosses Gefäss mit deutlicher *Elastica interna* (**ei**), im Gefäss (**g**) sieht man rothe und weisse Blutkörperchen; die rothen Blutkörperchen, die im Präparat grünlich erscheinen, sind in der Zeichnung als einfache kleine Kreise wiedergegeben. Die einigen weissen Blutkörperchen, deren Kerne die Safraninfärbung angenommen haben sind dunkel gehalten. Dieselben Blutkörperchen sind dann in der entsprechenden Höhe und nach aussen an der entsprechenden Gefässwand mit Immersion <sup>von</sup> Leitz, Oc 3 gezeichnet.
- l**: Leukocyten; **b**: rothe vollkommen fertige, deutlich Hämoglobinhaltige kernlose rothe Blutkörperchen.
- kb<sup>1</sup>, kb<sup>2</sup>, kb<sup>3</sup>**: kernhaltige rothe Blutkörperchen mit verschiedenen vorgeschrittener peripherer Auflösung des Kerns: am stärksten bei **kb<sup>3</sup>**, wo der Kern nur noch als mattröth hindurchschimmernder Punct wahrgenommen wird. Das Anfangsstadium dieser peripheren Auflösung sieht man bei **kb<sup>1</sup>**. Durch die dunkle Schattirung ist der Hämoglobingehalt der kernlosen wieder kernhaltigen rothen Blutkörperchen (**b, kb<sup>1</sup>, kb<sup>2</sup>, kb<sup>3</sup>**) angedeutet.
- Fig. 6. Normaler Hund (I), an dem die totale Milzexstirpation (vgl. Versuch XXVI) vorgenommen wurde. Fixirung in Chromosmiumessigsäure; Safranin 24 Std., Alkoholsalzsäure, Alkohol absolutus. Leitz. Obj. 7. Oc 1.
- pv**: Eine capillare Pulpavene mit den umgebenden Pulpazellen.
- kb**: Ein kernhaltiges rothes Blutkörperchen auf der Durchwanderung durch die Gefässwand begriffen.
- Fig. 7, 7a, 7b, 8. Stammen vom Hund (III J. E) nach subcutaner Injection von Jodcyani (vgl. Versuch VI): Fixirung in Müllerscher Flüssigkeit. 7, 7a, 7b sind mit Hämatoxylin-Pikrinsäure, das Präparat zur Fig. 8, nur mit Hämatoxylin gefärbt.
- Fig. 7. Leitz. Obj. 3. Oc. 1, eingeschobener Tubus.
- iv**: Intratrabekulare Vene; **b**: Blutsäule in der Mitte unterbrochen, weil hier die Trabekularwände im nächsten Schnitte verwachsen.
- t**: Trabekel.
- ev**: Zwei Einmündende Venen, durch welche die sonst überall geschlossene intratrabekulare Vene mit der von allen Seiten den Trabekel umgebenden Pulpa in Communication tritt.
- Fig. 7a. Der obere Theil desselben Trabekels nur an einem anderen Schnitte. Etwas stärkere Vergrösserung. Leitz, Obj. 3. Oc. 3, ausgezogener Tubus.
- ev**: Die einmündende Vene lässt sich nach oben noch weiter verfolgen; sonst dieselben Verhältnisse und Bezeichnungen wie in Fig. 7.
- Fig. 7b. Der untere Theil desselben Trabekels an einem anderen Schnitte; bei derselben Vergrösserung wie 7. Man sieht wieder **ev** die von links her aus der Pulpa einmündenden zwei Venen.
- Fig. 8. Eine andere intratrabekulare Vene; nach oben gabelt sich die einmündende Vene in zwei Arme (**ev**); die linke führt in die Pulpa; die rechte, die nur am Anfangstheil deutliche Endothelkerne aufweist, führt in die Nähe eines Malpighi'schen Körperchens. Leitz, Obj. 4. Oc. 3, ausgezogener Tubus.

Die Figuren 1—6 sind von Herrn Sachsand, die Figuren 7—8 von mir selbst gezeichnet.





1

2

## Thesen.

1. Die Milz des Erwachsenen kann jederzeit zu starker Blutbildung angeregt werden.
2. Die kernlosen rothen Blutkörperchen der erwachsenen Säugethiere entstehen aus den kernhaltigen rothen Blutkörperchen in der Weise, dass der Kern einer fortschreitenden peripheren Auflösung anheimfällt.
3. Die Riesenzellen können als Richtschnur bei der Beurtheilung der Empfänglichkeit der verschiedenen Thierspecies für Tuberculose dienen.
4. Auch bei histologischen Studien sind vorzugsweise Serienschnitte anzuwenden.
5. Es unterliegt keinem Zweifel, dass die Medicin über die acuten Infectionskrankheiten triumphiren wird.
6. Beim Kampfe gegen die mehr chronisch verlaufenden Infectionskrankheiten wird die Hauptrolle den allgemeinen hygienischen und diätetischen Maassnahmen zufallen.
7. Die Zweckmässigkeit oder Unzweckmässigkeit in der Natur lässt sich nicht immer nach einzelnen Erscheinungen beurtheilen.

## Inhaltsverzeichnis.

	Seite
Einleitung . . . . .	7
Experimenteller Theil . . . . .	18
I. Aderlässe . . . . .	18
II. Zerstörung der rothen Blutkörperchen durch chemische Mittel . . . . .	21
III—IV. Totale Milzexstirpation . . . . .	23
V. Partielle Milzexstirpationen . . . . .	26
Versuch XXVII . . . . .	27
„    XXVIII . . . . .	30
Mikroskopische Untersuchung . . . . .	32
I. Untersuchungsmethoden . . . . .	32
II. Zur Structur der Milz . . . . .	36
1. Capillarlinsen nach partieller Milzexstirpation . . . . .	45
2. Intratrabekuläre Venen und Lymphbildung . . . . .	51
III. Zur Blutbildung . . . . .	58
Befund an kernhaltigen rothen Blutkörperchen.	
a. in der normalen Hundemilz . . . . .	58
b. nach Aderlassen . . . . .	60
c. nach hämoglobinlösenden Mitteln . . . . .	61
d. nach partieller Milzexstirpation . . . . .	62
Befund an Riesenzellen nach partieller Milzexstirpation . . . . .	65
IV. Ueber die Schicksale der kernhaltigen rothen Blutkörperchen und über die letzten Vorstufen der fertigen rothen Blutkörperchen . . . . .	75
V. Ergebnisse . . . . .	87
Literaturverzeichnis . . . . .	89
Erklärung der Abbildungen . . . . .	101
Thesen . . . . .	108

