

x 15. —

130 782

Серія докторскихъ диссертаций, допущенныхъ къ защитѣ въ Императорскомъ Юрьевскомъ Университетѣ въ 1909—1910 учебномъ году.

**Къ вопросу
о колото-рѣзанныхъ и огнестрѣльныхъ проникающихъ поврежденіяхъ брюшной полости.**

Диссертация
на степень доктора медицины
Ивана Ивановича Янковскаго.



~~28702~~

190,382


Рига, 1909.

Печатано съ разрѣшенія Медицинскаго факультета Императорскаго Юрьевскаго Университета.

Юрьевъ, 10 ноября 1909 года.
№ 1591.

Деканъ: Д. Лавровъ.

(М. П.)



15049

Тип. М. Гренцталъ, бывш. „Гутенбергъ“, Рига.

Вопросъ о цѣлесообразности хирургическаго вмѣшательства при проникающихъ колото-рѣзанныхъ и огнестрѣльныхъ поврежденіяхъ брюшной полости окончательно еще не выясненъ и до сихъ поръ является довольно спорнымъ. Среди хирурговъ можно отмѣтить собственно два теченія: одно изъ нихъ, поддерживаемое преимущественно военными хирургами, отстаиваетъ консервативный способъ лѣченія; большинство же хирурговъ, по крайней мѣрѣ при условіяхъ мирнаго времени, склоняется въ пользу оперативнаго вмѣшательства. Конечно, послѣдній способъ могъ имѣть и имѣлъ успѣхъ лишь съ введеніемъ асептики.

О проникающихъ поврежденіяхъ брюшной полости имѣется весьма обширная литература, указатель которой мы привели въ концѣ сей работы. Относящаяся сюда литература разработана многими авторами, да и мы ссылались въ своей работѣ по мѣрѣ возможности на разные источники. Однако считаемъ не лишнимъ особенно указать на новѣйшіе труды изъ разныхъ русскихъ и заграничныхъ хирургическихъ клиникъ и больницъ: E. von Bergmann (18 случаевъ изъ Берлинской клиники), R. Bestelmeyer (21 сл. изъ Мюнхенской клиники), Н. А. Богоразъ (59 сл. изъ Томской клиники), W. Braun (7 сл.), Frisch (изъ клиники Eiselsberg'a), Hagen (104 сл.), Hagentorn (10 сл. изъ Ковенской городской больницы), Halter (10 сл. изъ Бернской клиники), G. Hoxie (59 сл. изъ Цюрихской клиники), L. Embert (35 сл.), M. Kroner (150 сл. изъ отдѣленія проф. Körte въ Берлинѣ), А. Н. Меньшиковъ (изъ Томской клиники), И. А. Праксинъ (16 сл.), В. Н. Розановъ (28 сл.), Stappenbeck (изъ Бреславской клиники), Б. К. Финкельштейнъ (нѣсколько публикацій), В. Н. Фроловъ (58 сл.).

Нѣкоторыми авторами разработанъ матеріалъ о поврежденіяхъ отдѣльныхъ органовъ. О пораненіяхъ желудка писали В. А. Оппель, М. И. Ростовцевъ, о поврежденіяхъ почекъ — А. Θ. Каблуковъ, а о раненіяхъ печени — А. А. Александровъ, А. М. Заблудовскій, A. Jacomet, A. Neumann (22 сл.).

Весьма обстоятельныя статьи имѣются о поврежденіяхъ селезенки: E. Berger, M. M. Крюковъ (С.-П.-б. диссертация), Lieblein, Н. Н. Петровъ (76 сл. изъ литературы), Schaefer, Б. К. Финкельштейнъ (32 собств. сл.). Поврежденія грудобрюшной преграды разбирали: Н. Iselin (изъ Базельской клиники), Fr. König, Lenormant, Н. А. Синакевичъ (5 сл. изъ клиники Разумовскаго), F. A. Suter (76 сл. изъ литературы).

Кромѣ того объ огнестрѣльныхъ поврежденіяхъ брюшной полости въ военное время писали: L. Bornhaupt (182 сл.), Brentano, P. P. Вреденъ, Замуравкинъ (17 сл.), Franz, Haga, v. Hippel, Küttner, v. Oettingen, Л. М. Пуссепъ, Fr. Schäfer, Н. К. Холинъ (27 сл.), Zoeger von Manteuffel.

Нѣкоторымъ пополненіемъ этого матеріала могутъ служить публикаціи Тантшера (67 сл.) и Брема (50 сл.) изъ хирургическаго отдѣленія Рижской Городской больницы до 1904 г. За послѣднее время подъ вліяніемъ народныхъ волненій число интересующихъ насъ случаевъ, пользуемыхъ въ Рижской Городской больницѣ, достигло внушительной цифры 135 случаевъ, которые всѣ разработаны нами. Всѣ эти случаи распредѣляются по отдѣльнымъ годамъ слѣдующимъ образомъ: 1904 г. — 11 случаевъ, 1905 г. — 41 случай, 1906 г. — 51 случай, 1907 г. — 25 случаевъ, 1908 г. — 7 случаевъ. Интересно отмѣтить, что въ числѣ 135 раненыхъ было только 13 женщинъ, значитъ почти 10%. По возрасту потерпѣвшіе распредѣлялись слѣдующимъ образомъ: раненыхъ моложе 20 лѣтъ было 24, въ возрастѣ отъ 20—30 лѣтъ — 64 (т. е. 47,4% всего числа), отъ 30—40 лѣтъ — 24, отъ 40—50 лѣтъ — 17, а старше 50 лѣтъ — 6. Весь этотъ обширный матеріалъ отличается той особенностью, что огнестрѣльныя поврежденія почти во всѣхъ случаяхъ произведены на весьма близкомъ разстояніи, и что медицинская помощь въ большинствѣ случаевъ была оказана въ первые часы послѣ раненія. Это обстоятельство дало намъ возможность наблюдать теченіе болѣзни съ самаго ея начала вплоть до конечнаго исхода.

За предоставленный клинической матеріалъ глубоко признателенъ и благодаренъ старшему врачу хирургическаго отдѣленія Рижской Городской больницы А. А. фонъ Бергману.

Слѣдуетъ еще указать, что въ тѣхъ случаяхъ, которые имѣли смертельный исходъ, обыкновенно было произведено судебно-медицинское вскрытіе. Однако въ нѣкоторыхъ случаяхъ ограничивались лишь наружнымъ осмотромъ, чѣмъ и объясняется неопредѣленность въ ихъ анатомическомъ диагнозѣ. Благодаря любезности Рижскаго Городоваго врача Э. В. Гуго, предоставившаго намъ копіи судебно-медицинскихъ протоколовъ произведенныхъ имъ вскрытій, намъ было возможно относительно одной части смертныхъ случаевъ дать достаточно полную картину состоянія брюшной полости, какъ въ случаяхъ безъ чревосѣченія, такъ и въ тѣхъ, гдѣ таковое было произведено. Что касается остальныхъ случаевъ, окончившихся смертью, то намъ пришлось ограничиться краткимъ диагнозомъ, занесеннымъ въ книгу секціонной камеры Рижской городской больницы. Такъ какъ судебно-медицинскіе протоколы этихъ случаевъ хранятся въ архивахъ разныхъ военныхъ и гражданскихъ вѣдомствъ, то при всемъ желаніи не представлялось намъ никакой возможности ими воспользоваться.

Планъ нашей работы слѣдующій: При разборѣ вышеуказаннаго матеріала сначала рассмотрены проникающія поврежденія одной брюшной полости безъ пораненія внутреннихъ органовъ. Затѣмъ разработаны поврежденія отдѣльныхъ группъ органовъ брюшной полости (паренхиматозныхъ, полостныхъ и ихъ комбинацій), а потомъ описаны пораненія грудобрюшной преграды. При группировкѣ разныхъ поврежденій мы придерживались по мѣрѣ возможности анатомической картины при чревосѣченіи или при вскрытіи. Выработавъ нѣкоторыя показанія для оперативнаго вмѣшательства, мы остановились подробнѣе на техникѣ чревосѣченія. Затѣмъ провели параллель между проникающими колотырѣзанными и огнестрѣльными пораненіями брюшной полости, а потомъ указали на условія хирургической дѣятельности въ военное и въ мирное время. И, какъ уже вышеупомянуто, въ концѣ сей работы приведенъ указатель литературы.

I. Повреждения одной брюшной полости без поранения внутренних органовъ.

Сл. № 1.

№ 844. Карлъ С., 18 л., мѣщ., 13 I—29 I 05.

Vulnus sclopetarium abdominis perforans. Sanatio.

Anamnesis. Раненъ въ животъ выстрѣломъ изъ военного ружья (?) при столкновѣніи на улицѣ. Доставленъ въ больницу черезъ 2½ ч. послѣ раненія. Рвоты и тошноты не было. На боль не жалуется.

Status praes. Мужчина средняго роста, правильнаго тѣлосложенія. Сознаніе полное. Темп. норм., пульсъ 92, полный. Органы грудной кѣтки безъ особыхъ измѣненій.

Въ правомъ 7. межреберномъ промежуткѣ по сосковой линіи расположена огнестрѣльная рана съ почернѣвшими краями. Выходнаго отверстія нѣтъ.

Животъ не чувствителенъ, брюшныя стѣнки не напряжены, при-тупленія въ брюшной полости не обнаружено.

Операция не предложена.

14 I. Темп. 36,6—37,8, пульсъ 92, средняго наполненія. Появилась рвота; газы не отходятъ; брюшныя стѣнки незначительно напряжены.

15 I. Темп. 37,3—37,9, пульсъ хорошій. Рвота прекратилась. Стулъ вызванъ клизмой. Самочувствіе удовлетворительное.

18 I. Темп. норм. При изслѣдованіи Рентгеновскими лучами мѣсто-положеніе пули установлено справа у втораго поясничнаго позвонка.

19 I. Темп. повышена веч. 39,2 влѣдствіе Angina lacunaris.

28 I. Темп. за послѣдніе дни нормальна, пульсъ хорошій. Огнестрѣльная рана зажила. Стулъ произвольный. Болѣзненныхъ явленій со стороны органовъ грудной и брюшной полости не обнаружено. Само-чувствіе хорошее.

29 I. Выписался черезъ 16 дней послѣ раненія выздоровѣвшимъ.

Сл. № 2.

№ 8085. Александра Л., 22 л., кр., дѣв., 29 XI 05—3 I 06.

Vulnus sclopetarium abdominis perforans. Sanatio.

Anamnesis. Ок. 9 ч. веч. въ нетрезвомъ видѣ ранена въ животъ и въ правое бедро двумя выстрѣлами въ упоръ изъ револьвера неиз-вѣстной системы. Первая повязка наложена въ спасательномъ заведеніи. Въ ¼11 час. веч. доставлена изъ полицейскаго участка на извозикѣ въ больницу; по дорогѣ больную рвало. Лѣчилась раньше отъ сифилиса.

Status praes. Больная средняго роста, правильнаго и крѣпкаго тѣлосложенія съ хорошо развитымъ подкожнымъ жировымъ слоемъ. Наружныя покровы блѣдны. Сознаніе полное. Темп. 37,5. Пульсъ 76, средняго наполненія. Органы кровообращенія и дыханія безъ особыхъ измѣненій.

Справа у внутренняго края Sp. ossis ilei ant. sup. расположена маленькая огнестрѣльная рана; кость не повреждена; выходнаго отверстія нѣтъ.

Животъ не вздутъ и не чувствителенъ, только въ правой нижней части живота брюшныя стѣнки напряжены, и ощупываніе тамъ весьма болѣзненно.

Въ верхней трети праваго бедра замѣчена сквозная огнестрѣльная рана мягкихъ частей.

Отъ предложенной операціи больная отказывается; на раны на-ложены пластырные повязки; предписано воздержаніе отъ пищи. Ord.: Tinct. opii.

30 XI. Темп. 37,2—38,3. Пульсъ 84—92. Ночью не спала. Жалуется на сильную боль въ животѣ. Газы не отходятъ; животъ незначительно вздутъ; напряженіе и чувствительность выражены больше вчерашняго.

2 XII. Темп. 37,7—37,5. Пульсъ 76—84. Газы отходятъ. Брюшныя стѣнки меньше напряжены.

4 XII. Темп. норм.; пульсъ 80; стулъ былъ. Самочувствіе хорошее, животъ не напряженъ.

6 XII. Опій отмѣненъ; получаетъ молоко и сухари.

Въ дальнѣйшемъ теченіи болѣзни раза три темп. повысилась по вечерамъ до 38°.

19 XII. Больной разрѣшено встать.

23 XII. Рентген. снимокъ: мѣсто положенія пули у правой Spin. ossis ilei ant. sup.

2 I 06. Раны зажили, пуля не удалена. Стулъ правильный. Само-чувствіе хорошее; брюшныя органы безъ особыхъ измѣненій.

3 I 06. Выписалась черезъ 35 дней послѣ раненія выздоровѣвшей.

Сл. № 3.

№ 985. Михаилъ К., 24 г., мѣщ., хол., 19 I—30 I 06.

Vulnus ictum trunci (abdominis perforans). Sanatio.

Anamnesis. На улицѣ раненъ штыкомъ въ грудь, сейчасъ же послѣ этого доставленъ въ каретѣ Общ. скорой мед. помощи въ больницу. Рвоты не было. Жалуется на боль въ области печени, въ особенности при дыханіи.

Status praes. Мужчина средняго роста, крѣпкаго тѣлосложенія. Сознаніе полное. Темп. норм.; пульсъ хорошій. Органы дыханія и крово-обращенія безъ особыхъ измѣненій.

Справа въ 10. межреберномъ промежуткѣ по средней подмышечной линіи расположена маленькая угловатая не кровотокающая рана.

Въ верхней части живота брюшныя стѣнки напряжены; эмфи-зема нѣтъ.

Ниже пупка въ поперечномъ направленіи расположена свѣжая кожная рана.

Наложена асепт. повязка.

Дальнѣйшее теченіе болѣзни безъ всякихъ осложненій. Газы и стулъ стали произвольно отходить на слѣдующій день; больной всталъ на 5. день. Темп. все время норм., пульсъ хорошій. Самочувствіе хорошее. Передъ выпиской внутренніе органы безъ всякихъ измѣненій; раны зажили.

30. 1. Выписался выздоровѣвшимъ черезъ 11 дней послѣ раненія.

Сл. № 4.

№ 2959. Михаилъ А., 33 л., гражд., 23 IV—4 V 06.

Vulnus ictum abdominis perforans. Sanatio.

Anamnesis. Около 9. час. веч. раненъ ножемъ въ животъ; черезъ 3 час. послѣ этого доставленъ въ больницу. Рвоты не было, на боль не жалуется. Года 4 тому назадъ заразился сифилисомъ.

Status praes. Мужчина средняго роста, правильнаго тѣлосложенія съ хорошо развитымъ подкожнымъ жировымъ слоемъ. Сознаніе полное. Темп. норм., пульсъ 80, правильный, полный. Тоны сердца чисты.

Больной говоритъ охриплымъ голосомъ; на правой голени нѣсколько бѣлыхъ рубцовъ, а на верхней трети лѣвой голени расположены типическія сифилитическія язвы.

На поперечный палецъ ниже мечевиднаго отростка находилась въ продольномъ направленіи рана съ гладкими краями длиною въ 2 сант. Животъ не чувствителенъ, брюшныя стѣнки не напряжены.

Отъ расширенія раны, т. е. удлиненія разрыва больной отказывается; наложена асепт. повязка; Ord.: Kali jodat.

При ларинголог. изслѣдованіи установленъ Lues laryngis.

Въ дальнѣйшемъ теченіи болѣзни пульсъ все время хорошій; темп. въ теченіи первой недѣли повышалась по вечерамъ до 38, потомъ стала нормальной. Больной кашляетъ, и выдѣляется обильная мокрота. Явленій со стороны органовъ брюшной полости не замѣчается; рана укола очищается и становится плосче. Сифил. язвы передъ выпиской почти зажили.

4. V. Выписался для амбул. лѣченія черезъ 11 дней послѣ раненія.

Сл. № 5.

№ 6871. Николай Гр. 32 г., кр., женатъ. 28 IX—9 X 06.

Vulnus ictum trunci (abdominis perforans). Sanatio.

Anamnesis. Вечеромъ 26. IX. ранилъ себя перочиннымъ ножомъ въ переднюю часть туловища. Ночью появились боли въ животъ; утромъ 27. IX. былъ стулъ. При поступленіи въ больницу на боли не жалуется; рвоты все время не было; газы отходятъ. Больной пришелъ въ хирургическое отдѣленіе пѣшкомъ.

Status praes. Мужчина средняго роста, правильнаго тѣлосложенія и средняго питанія. Темп. 36.8. Пульсъ 88. Органы кровообращенія и дыханія безъ особыхъ измѣненій.

На два поперечныхъ пальца вправо отъ срединной линіи у нижняго края грудной клѣтки расположена рана съ гладкими краями длиною въ 1/2 стм.

Животъ незначительно вздутъ, не чувствителенъ; брюшныя стѣнки не напряжены.

Назначена жидкая пища и покой.

29 IX. Темп. 36.7—36.5. Пульсъ 84. Ночью газы не отходили; вздутіе живота увеличивается, высота положенія грудно-брюшной преграды соответствуетъ 5. ребру.

30 IX. Темп. 36.8—38.3. Пульсъ 80—88. Газы отходятъ.

1 X. Темп. 37.9—38.6. Пульсъ 76—84. Жалуется на головную боль. Животъ незначительно вздутъ, газы и стулъ отходятъ.

2 X. Темп. 36.9—37.5. Пульсъ 72. Самочувствіе хорошее. Животъ не вздутъ и не напряженъ.

3 X. Темп. 37.0—38.4. Пульсъ 84—96. Явленій со стороны органовъ дыханія не замѣчается. Стулъ былъ.

Въ дальнѣйшемъ теченіи болѣзни темп. норм., пульсъ хорошій; стулъ былъ ежедневно. Передъ выпиской рана почти зарубцевалась, самочувствіе хорошее.

9 X. Черезъ 11 дней послѣ раненія выписался для амбул. лѣченія.

Сл. № 6.

№ 3503. Туснельда К., 22 г., мѣщ., 24 IV—22 V 07.

Vulnus sclopetarium abdominis perforans. Pleuritis exsudativa. Sanatio.

Anamnesis. Послѣ 12 ч. ночи съ цѣлью самоубійства ранила себя выстрѣлами изъ револьвера въ животъ. Черезъ 2 часа послѣ этого доставлена въ больницу. Рвоты не было.

Status praes. Дѣвица средняго роста, крѣпкаго тѣлосложенія съ хорошо развитымъ подкожнымъ жировымъ слоемъ. Сознаніе полное, темп. 38.0°, пульсъ 104, правильный, полный. Дыханіе реберное, равномерное.

Въ срединѣ между гребешкомъ правой подвздошной кости и нижнимъ краемъ грудной клѣтки въ поперечномъ направленіи расположена небольшая поверхностная (тангенціальная) огнестрѣльная рана. На 3 поперечн. пальца вверхъ отъ послѣдней замѣчено небольшое отверстие; пуля нигдѣ не прощупывается.

Въ правой половинѣ, въ особенности въ правомъ подреберьѣ, брюшныя стѣнки больше напряжены, чѣмъ слѣва. Притупленія нигдѣ не обнаружено. Моча прозрачна, безъ крови.

Больная лежитъ на лѣвомъ боку и заявляетъ, что при лежаніи на спинѣ боли не выносятся.

Больная отказывается отъ всякаго хирургическаго вмѣшательства.

24 IV. Темп. веч. 38,0°. Пульсъ 80, полный. Утромъ напряженіе брюшныхъ стѣнокъ уменьшилось: дыханіе брюшного типа, газы не отходятъ.

25 IV. Темп. 38,0—38,6. Пульсъ 80—112. Сут. кол. мочи 1500 куб. стм. Животъ не вздутъ, чувствительность замѣчается только въ правомъ подреберьѣ.

26 IV. Темп. 38,0—38,1. Пульсъ 80—92. Газы отходятъ. Незначительная боль въ животѣ.

28 IV. Темп. 37,2—38,3. Пульсъ 72—84. Стулъ вызванъ клизмой. Сут. кол. мочи 700 куб. стм.

30 IV. Темп. 37,8—38,0. Пульсъ 64—80. Въ правой плевральной полости обнаруженъ серозно-кровоянистый экссудатъ, доходящій до середины лопатки.

3 V. Темп. стала норм. Пульсъ 72, полный. Стулъ правильный. Сут. кол. мочи 800 куб. стм. Больной разрѣшено встать. На ночь наложенъ на грудную клѣтку согрѣвающей компрессъ.

8 V. Боли въ правомъ боку уменьшаются. Самочувствіе хорошее.

15 V. На мѣстѣ огнестрѣльной рапы небольшая фистула. Ежедневно произвольный стулъ. Выпотъ въ правой плевральной полости значительно уменьшился.

18 V. При изслѣдованіи Рентгеновскими лучами установлено, что пуля расположена у гребенка правой подвздошной кости.

20 V. Огнестрѣльные рапы зарубцевались. Выпотъ въ плевральной полости исчезъ. Самочувствіе хорошее.

22 V. Выписалась черезъ 28 дней послѣ раненія выздоровѣвшей.

Сл. № 7.

№ 3042. Евдокія К., 22 л., мѣщ., дѣв., 3 IV—3 IV 07.

Vulnera icta abdominis perforantia. Sanatio (?)

Anamnesis. Два часа тому назадъ подверглась нападенію во время сна со стороны сумашедшаго глухо-вѣмого и ранена финскимъ ножомъ въ животъ. Доставлена въ каретѣ Общ. скорой мед. помощи въ больницу. Рапы заклеены пластырной повязкой, которая наложена прямо на кожу.

Status praes. Дѣвица средняго роста, крѣпкаго тѣлосложенія, хорошаго питанія. Сознаніе полное. Наружные покровы блѣдноваты. Темп. 37,0°. Пульсъ 70, правильный, средняго наполненія. Органы кровообращенія и дыханія безъ особыхъ измѣненій.

Въ правомъ подреберьѣ у края грудной клѣтки расположена незначительно кровоточащая рапа съ гладкими краями длиною въ 1½ стм., вторая, подобная первой, рапа замѣчена немного ниже.

Животъ не вздутъ и не чувствителенъ; брюшныя стѣнки не напряжены. Моча нормальна.

Наложена асепт. повязка.

3 IV. Выписана приблизительно черезъ 12 часовъ послѣ раненія, вопреки совѣту врача, по собственному настоянію.

Сл. № 8.

№ 7020. Михайль П., 44 г., кр., хол., 15 XI—7 XII 04.

Vulnus ictum abdominis perforans. (Prolapsus omenti.) Sanatio.

Anamnesis. Въ 5 час. вечера раненъ въ нетрезвомъ состояніи ножомъ въ животъ, черезъ ¾ часа доставленъ въ каретѣ Общ. скорой мед. помощи въ больницу. Значительной кровопотери не было.

Status praes. Мужчина средняго роста, правильнаго тѣлосложенія и хорошаго питанія. Темп. норм., пульсъ 78, полный. Сознаніе полное. Тоны сердца чисты; въ легкихъ притупленія не обнаружено.

По лѣвой задней подмышечной линіи параллельно нижнему краю 11. ребра расположена рапа съ гладкими краями длиною въ 2 смт.: изъ рапы выпадаетъ незначительная часть сальника.

Брюшныя стѣнки, въ особенности въ верхней части живота, незначительно напряжены: оцупываніе живота безболѣзненно.

Дальѣ у больнаго 2 колот. рапы мягкихъ частей на лѣвомъ плечѣ и одна въ лѣвой ягодичной области.

Дальнѣйшее теченіе болѣзни безъ особыхъ осложненій, только на второй день послѣ раненія темп. повысилась до 38,0, а потомъ стала нормальной: пульсъ все время хорошій. Стулъ на 3. день вызванъ клизмой.

20 XI. Аппаратомъ Raquelin'a удалена выпавшая часть сальника.

4 XII. Рапа въ лѣвомъ боку покрыта свѣжими грануляціями: точно также гранулируетъ и рапа въ лѣвой ягодичной области. Остальныя рапы зажили. Стулъ правильный. Самочувствіе хорошее.

7 XII. Велѣдствіе неоднократнаго пьянства въ хирургическомъ отдѣленіи выписанъ черезъ 22 дня послѣ раненія для амбул. лѣченія.

Сл. № 9.

№ 5203. Исая С., 21 г., мѣщ., 25 VII—5 VIII 05.

Vulnus ictum abdominis perforans. (Prolapsus omenti.) Sanatio.

Anamnesis. Раненъ въ сильно нетрезвомъ состояніи на улицѣ ножомъ въ животъ. Немедленно доставленъ въ больницу.

Status praes. Мужчина средняго роста, правильнаго тѣлосложенія. Сознаніе полное. Темп. норм., пульсъ правильный, полный. Органы грудной клѣтки безъ особыхъ измѣненій.

Въ правомъ подреберьѣ на 3 поперечныхъ пальца выше пупка въ косомъ направленіи расположена рапа съ гладкими краями длиною въ 5 стм.: изъ рапы выпадаетъ часть сальника.

Животъ не чувствителенъ и не напряженъ.

На правомъ плечѣ и лѣвомъ предплечьѣ небольшія колотыя рапы мягкихъ частей.

На операцію больной не соглашается. На рапы наложена асепт. повязка.

Въ дальнѣйшемъ теченіи болѣзни темп. все время норм., пульсъ хорошей, болѣзненныхъ явленій со стороны брюшной полости не замѣчено. Передъ выпиской раны поверхностны, покрыты свѣжими грануляциями. Стулъ правильный, самочувствіе хорошее.

5 VII. Выписался черезъ 11 дней послѣ раненія для амбул. лѣченія.

Сл. № 10.

№ 6290. Иванъ Н., 42 г., кр., 11 IX—1 XI 05.

Vulnus ictum abdominis perforans. (Prolapsus omenti.) Sanatio.

Anamnesis. Во время драки въ нетрезвомъ состояніи раненъ ножомъ въ животъ за 2½ часа до поступленія въ больницу. Рвоты и отрыжки не было.

Status praes. Мужчина средняго роста, правильнаго тѣлосложенія; наружные покровы весьма блѣдны; сознаніе полное. Темп. норм., пульсъ 84, правильный, полный.

На 2 поперечныхъ пальца ниже нижняго края грудной клѣтки по лѣвой сосковой линіи расположена въ косомъ направленіи рана съ гладкими краями длиною въ 4 см., изъ раны выпадаетъ часть сальника длиною въ 8 см., толщиною въ карандашъ.

Животъ не чувствителенъ; брюшныя стѣнки не напряжены.

Больной отказывался отъ всякаго хирургическаго вмѣшательства. Выпадающая часть сальника завернута въ асептическую повязку.

Въ теченіи первой недѣли послѣ раненія темп. по вечерамъ повышалась, однако, послѣ вскрытія гнойника брюшной стѣнки, стала нормальной.

12 IX. Пульсъ правильный. Рвоты не было; брюшныя стѣнки не напряжены; газы отходятъ.

17 IX. Вскрытъ гнойникъ брюшныхъ стѣнокъ.

22 IX. Темп. норм. Аппаратомъ Raquelin'a удалена выпавшая часть сальника.

4 X. Больному разрѣшено встать.

20 X. Рана значительно уменьшилась; вокругъ нея появилась экзема.

1 XI. Рана почти зажила, экзема излѣчена.

1 XI. Выписался черезъ 51 день послѣ раненія для амбул. лѣченія

Сл. № 11.

№ 1637. Александръ Б., 37 л., мѣщ., 20 II—14 III 06.

Vulnus ictum abdominis perforans. (Prolapsus omenti.) Sanatio.

Anamnesis. Въ 12 час. дня раненъ ножомъ въ лѣвый бокъ; черезъ 4 часа доставленъ въ нетрезвомъ состояніи въ больницу. Рвоты не было на боли не жалуется.

Status praes. Мужчина средняго роста, правильнаго тѣлосложенія, съ хорошо развитымъ подкожнымъ жировымъ слоемъ. Наружные покровы блѣдны. Сознаніе полное. Пульсъ 80, средняго пополненія. Органы дыханія безъ особыхъ измѣненій; притупленія въ грудной клѣткѣ не замѣчено. Сердечные тоны чисты.

Въ лѣвомъ 8. межреберномъ промежуткѣ по средней подмышечной линіи расположена рана съ гладкими краями длиною 1½—2 см., рана незначительно кровоточитъ, и изъ нея выпадаетъ узкая часть сальника длиною въ 1½ см.

Животъ не чувствителенъ, брюшныя стѣнки не напряжены.

На предложенную операцію больной не соглашается; наложена асепт. повязка.

Дальнѣйшее теченіе болѣзни гладкое. Газы стали отходить на слѣдующій день, стулъ на 4. день. Темп. все время норм., пульсъ хорошей. На 8. день удалена аппаратомъ Raquelin'a выпавшая часть сальника. Передъ выпиской самочувствіе хорошее, органы грудной и брюшной полости безъ особыхъ измѣненій, рана на мѣстѣ укола почти совсемъ зажила.

14 III. Выписался для амбул. лѣченія черезъ 22 дня послѣ раненія.

Сл. № 12.

№ 4464. Юре Б., 53 г., жев., кр., 23 VI—13 VII 06.

Vulnus ictum abdominis perforans. (Prolapsus omenti.) Vulnus ictum thoracis. Sanatio.

Anamnesis. Въ 6 час. вечера раненъ ножомъ въ спину; больной потерялъ много крови, однако остался при сознаніи; кровохарканья и рвоты не было. Въ 10 час. вечера доставленъ въ больницу; при поступленіи жалуется на боль, въ особенности при дыханіи, въ лѣвомъ боку.

Status praes. Мужчина средняго роста, крѣпкаго тѣлосложенія и хорошаго питанія. Наружные покровы блѣдны. Сознаніе полное. Темп. норм. Пульсъ 80, правильный. Сердечные тоны чисты. Въ легкихъ слышны влажные хрипы, притупленія не обнаружено.

На высотѣ лѣваго 11. ребра по задней подмышечной линіи расположена рана съ гладкими краями длиною въ 3 см.; изъ раны выпадаетъ часть сальника величиною въ грецкій орѣхъ.

Животъ не чувствителенъ, и брюшныя стѣнки не напряжены.

Кромѣ того на два поперечныхъ пальца влѣво отъ остистаго отростка 10. поясничнаго позвонка находилась колотая рана длиною въ 1 см.

На раны наложена асепт. повязка.

Въ теченіи болѣзни не было ни одного повышенія температуры; газы и стулъ отошли на слѣдующій день послѣ раненія. При перемѣнѣ повязки 28. VI. оказалось, что выпавшая часть сальника ускользнула въ брюшную полость. Передъ выпиской самочувствіе было хорошее, явленій со стороны органовъ грудной и брюшной полости не обнаружено.

13 VII. Черезъ 20 дней послѣ раненія выписался съ поверхностными гранулирующими ранами для амбул. лѣченія.

Сл. № 13.

№ 6758. Михаилъ К., 50 л., кр., хол., 24 IX—13 X 06.

Vulnus ictum abdominis perforans (Prolapsus omenti.) Sanatio.

Anamnesis. Шесть часовъ тому назадъ ранилъ себя съ цѣлью самоубійства ножомъ въ животъ. Въ 3 часа утра поступилъ въ больницу,

такъ какъ изъ раны выступила часть сальника. Рвоты не было, боли въ животѣ незначительны.

Status praes. Мужчина средняго роста, хорошаго тѣлосложенія и питанія. Сознаніе полное. Темп. норм. Пульсъ правильный, не ускоренный. Сердечные тоны чисты. Органы дыханія безъ особыхъ измѣненій.

На поперечный палецъ выше пупка по срединной линіи расположена рана съ гладкими краями длиною въ 1½ стм., изъ которой выпадаетъ часть сальника величиною въ мизинецъ.

Животъ не вздутъ и не напряженъ; чувствительность при ощупываніи незначительна.

Отъ всякаго оперативнаго вмѣшательства больной отказывается. Наложена асепт. повязка.

24 IX. Темп. 36,8—38,0. Пульсъ 84, полный.

25 IX. Темп. 36,5—36,8. Пульсъ 76. Животъ впалый, не напряженъ. Рвоты и отрыжки не было. Самочувствіе хорошее.

Въ дальнѣйшемъ теченіи болѣзни темп. норм., пульсъ хорошій. Стулъ вызывался 27 IX. глицериновой клизмой. 4 X. удалена аппаратомъ Raquelin'a выпавшая часть сальника, которая довольно значительно кровоточила; сообщеніе съ брюшной полостью не замѣчалось; наложена асепт. повязка. Передъ выпиской самочувствіе хорошее, стулъ былъ ежедневно.

13 X. Черезъ 20 дней послѣ раненія выписался съ поверхностной гранулирующей раной для амбул. лѣченія.

Сл. № 14.

№ 3041. Варламій К., 26 л., мѣщ., 3 IV—28 IV 07.

Vulnera icta abdominis perforantia. (Prolapsus omenti.) Sanatio.

Anamnesis. Два часа тому назадъ раненъ финскимъ ножомъ въ животъ. Послѣ раненія отправился пѣшкомъ въ Полиц. Управл., пробылъ тамъ болѣе часа и доставленъ оттуда въ ½2 ч. ночи въ больницу въ каретѣ Общ. скорой мед. помощи. Рвоты и тошноты не было.

Status praes. Мужчина средняго роста, правильнаго тѣлосложенія, хорошаго питанія. Сознаніе полное. Темп. норм. Пульсъ хорошій. Органы кровообращенія и дыханія безъ особыхъ измѣненій.

На три поперечныхъ пальца вправо и вверхъ отъ пупка расположена рана съ гладкими краями длиною въ 1½ стм.; изъ раны выпадаетъ часть сальника величиною въ грецкій орѣхъ. Вторая такая же рана замѣчена у наружнаго края правой прямой мышцы на высотѣ пупка; выпадающая изъ нея часть сальника такой же величины, какъ у предыдущей раны.

Животъ не чувствителенъ, брюшныя стѣнки не напряжены.

Наложена пластырная асепт. повязка.

3 IV. Темп. 37,0—37,4. Пульсъ 104—92. Въ теченіи дня отходятъ неоднократно газы.

4 IV. Темп. 37,1—37,3. Пульсъ 96—84. Болѣзненныхъ явленій со стороны органовъ брюшной полости не замѣчено. Стулъ вызванъ клизмой.

6 IV. Темп. 36,8—37,3. Пульсъ 88—96. Брюшныя стѣнки не напряжены. Жалуется на незначительную боль въ животѣ.

12 IV. Темп. 36,3—37,1. Пульсъ 76—84. Стулъ правильный, самочувствіе хорошее.

13 IV. Темп. 36,3—36,8. Пульсъ 78—84. Покрытыя грануляціями выпадающія части сальника удалены аппаратомъ Raquelin'a; наложена асепт. повязка.

Дальнѣйшее теченіе болѣзни гладкое. Темп. норм., пульсъ хорошій. 19 IV. больному разрѣшено встать. Передъ выпиской ежедневно производный стулъ, самочувствіе хорошее. На мѣстѣ укаловъ небольшія поверхностныя гранулирующія раны.

28 IV. Выписался черезъ 25 дней послѣ раненія для амбул. лѣченія.

Сл. № 15.

№ 3904. Янъ Д., 19 л., кр., 9 V—26 V 07.

Vulnus ictum abdominis perforans. (Prolapsus omenti.) Sanatio.

Anamnesis. Въ 11 ч. ночи въ сильно нетрезвомъ состояніи подвергался нападенію и раненъ ножомъ въ животъ. Черезъ 2 ч. доставленъ въ больницу. Рвоты не было, жалуется на сильную боль въ животѣ.

Status praes. Мужчина средняго роста, крѣпкаго тѣлосложенія, хорошаго питанія. На верхней конечности рубецъ отъ прежней рѣзаной раны. Сознаніе полное. Темп. норм.; пульсъ 80, правильный, средняго наполненія. Сердечные тоны чисты. Органы дыханія безъ особыхъ измѣненій.

На поперечный палецъ отъ лѣваго нижняго края грудной кѣтки въ поперечномъ направленіи расположена рана съ гладкими краями длиною въ 3 стм., изъ которой выпадаетъ часть сальника длиною въ 10 стм.

Животъ не вздутъ и немного чувствителенъ; брюшныя стѣнки по обѣимъ сторонамъ напряжены.

Больной отказывается отъ всякаго хирургическаго вмѣшательства. Наложена асепт. повязка. Ord.: Suppos. opii.

Дальнѣйшее теченіе болѣзни гладкое. Температура все время нормальна. Пульсъ хорошій. Газы стали отходить на слѣдующій день послѣ раненія, а на третій день появился незначительный метеоризмъ, который скоро исчезъ. На пятый день послѣ раненія былъ произвольный стулъ; свѣчки онія отмѣнены.

16 V. Аппаратомъ Raquelin'a удалена выпавшая часть сальника; но такъ какъ оставшая часть сальника не вполне плотно спаяна съ брюшными покровами, то наложенъ на нее и черезъ брюшную стѣнку узловатый шелковый шовъ. Асепт. повязка.

24 V. Образовалось плотное сращеніе сальника съ брюшной стѣнкой. Рана еще не зажила. Ежедневно правильный стулъ, самочувствіе хорошее.

26 V. Выписался черезъ 17 дней послѣ раненія вопреки совѣту врача по собственному настоянію для амбул. лѣченія.

Сл. № 16.

№ 9264. Карль З., 28 л., кр., 25 XI—19 XII 07.

Vulnus ictum abdominis perforans. (Prolapsus omenti.) Sanatio.

Anamnesis. Въ 1/27 ч. вечера раненъ ножомъ въ лѣвый бокъ; изъ раны выпадаетъ часть сальника, кровотеченіе незначительное. Черезъ 3 1/2 ч. послѣ раненія доставленъ въ больницу. Во время изслѣдованія появилась рвота, которой до того не было.

Status praes. Мужчина средняго роста, правильнаго тѣлосложенія, средняго питанія. Сознаніе полное. Темп. норм., пульсъ 76, правильный, средняго наполненія. Сердечные тоны чисты. Въ легкихъ отдѣльные влажные хрипы; дыханіе грудобрюшное.

По лѣвой средней подмышечной линіи на 2 поперечн. пальца отъ нижняго края грудной клѣтки расположена рана съ гладкими краями длиною въ 3 см., изъ которой выпадаетъ часть сальника.

Животъ не вздутъ и не чувствителенъ; брюшныя стѣнки не напряжены.

Въ виду того, что послѣ раненія прошло уже нѣсколько часовъ, а самочувствіе между тѣмъ вполне хорошее и рвота больше не повторилась, то операція пока не предложена. Асепт. повязка.

Въ дальнѣйшемъ теченіи болѣзни темп. по вечерамъ раза два повышалась до 38,0, а все остальное время была норм., и пульсъ хорошій. Газы стали отходить на слѣдующій день послѣ раненія; стулъ вызванъ клизмой на 5 день.

4. XII. Аппаратомъ Raquelin'a подъ хлороформнымъ наркозомъ удалена выпавшая часть сальника величиною въ кулакъ, кровотеченіе не значительно. Оставшаяся часть сальника по срединѣ еще не соеѣмъ крѣпко снаялась. Наложена асепт. повязка.

Передъ выпиской на мѣстѣ укола гранулирующая рана величиною въ трехкопѣечную монету. Животъ не чувствителенъ, ежедневно произвольный стулъ, самочувствіе хорошее.

19. XII. Выписался черезъ 24 дня послѣ раненія для амб. лѣченія.

Сл. № 17.

№ 2290, Александръ С., 24 л., кр., хол., 29 III—4 V 04.

Vulnus ictum abdominis perforans. (Prolapsus omenti.) Laparotomia. Sanatio.

Anamnesis. Три часа тому назадъ раненъ въ сильно нетрезвомъ состояніи ножомъ въ лѣвую половину живота; жалуется на незначительную боль, рвоты не было. Пришелъ пѣшкомъ въ больницу.

Status praes. Мужчина средняго роста, правильнаго тѣлосложенія, средняго питанія. Сознаніе полное. Коляска нѣтъ. Темп. норм., пульсъ частый, неправильный, полный. Органы дыханія и кровообращенія безъ особыхъ измѣненій.

Въ 9. лѣвомъ межреберномъ промежуткѣ по передней подмышечной линіи расположена рана съ гладкими краями длиною въ 3 см.; изъ раны выпадаетъ часть сальника.

Животъ не вздутъ. Брюшныя стѣнки не напряжены; выстукиваніе притупленія не даетъ; размѣры печеночной тупости не увеличены. Лѣвая боковая часть живота чувствительна.

Чревосъщеніе произведено д-ромъ Бремомъ немедленно послѣ поступленія въ больницу, прибл. черезъ 3 часа послѣ раненія.

Подъ хлороформнымъ наркозомъ сдѣланъ поперечный разрѣзъ брюшныхъ стѣнокъ, пачиная съ мѣста укола — вправо. Брюшная полость крови и кала не содержала; органы брюшной полости и плевральный мѣшокъ не повреждены. Значительная часть сальника проскользнула въ брюшную рану и застряла среди мышцъ, выпавшая же часть сальника послѣ перевязки сосудовъ удалена, а оставшаяся часть опущена въ брюшную полость. Въ наружный конецъ брюшной раны введена тампонъ. Брюшная рана закрыта двухэтажнымъ швомъ: погружной захватываетъ апоневразъ и брюшину, а поверхностный кожу и мышечный слой. Наложена асепт. повязка.

Послѣоперационный періодъ осложнялся острымъ бронхитомъ, явленія котораго однако исчезли черезъ нѣсколько дней. Темп. первые четыре дня доходила по вечерамъ до 38,0, а потомъ стала нормальной. Газы отошли на второй день, стулъ на третій — послѣ клизмы. Швы нагноились и сняты на 4. день; края раны отчасти разошлись. Рана, въ особенности на мѣстѣ укола, сначала сильно гноилась, а потомъ въ глубинѣ закрылась. Передъ выпиской самочувствіе хорошее, стулъ правильный. Рана поверхностна длиною въ 10 см. покрыта свѣжими грануляціями.

4 V. Выписался черезъ 36 дней послѣ раненія для амбул. лѣченія.

Сл. № 18.

№ 6267. Иванъ Б., 34 г., кр., раб., 11 X—18 X 04.

Vulnus ictum abdominis perforans. (Prolapsus omenti.) Laparotomia. Peritonitis. Relaparotomia. Exitus letalis.

Anamnesis. Въ 8 час. утра раненъ длиннымъ ножомъ мясника въ животъ; черезъ 4 часа доставленъ безъ всякой повязки въ больницу. Жалуется на незначительную боль въ животъ; рвоты не было.

Status praes. Мужчина высокаго роста, крѣпкаго тѣлосложенія. Сознаніе полное. Блѣдности наружныхъ покрововъ не замѣчается. Темп. норм., пульсъ 80, полный. Органы дыханія и кровообращенія безъ особыхъ измѣненій.

Въ правомъ подреберьѣ на 2 поперечн. пальца отъ нижняго края грудной клѣтки расположена рана съ гладкими краями длиною въ нѣсколько см.; изъ раны выпадаетъ длинная часть сальника.

Животъ въ области раны незначительно вздуть, брюшныя стѣнки не напряжены.

Чревосъщеченіе произведено д-ромъ ф.-Гротомъ черезъ 5³/₄ час. послѣ раненія.

Подъ хлороформнымъ наркозомъ сдѣланъ разрѣзъ по бѣлой линіи. Брюшная полость крови не содержала, и органы ея не повреждены. Выпадающая часть сальника послѣ перевязки сосудовъ удалена. Рана чревосъщеченія закрыта двухэтажнымъ швомъ: глубокіе проволочные швы и наружные шелковые. Потомъ удлинена рана укола; въ брюшинѣ замѣчено отверстіе длиною въ 3 см., которое зашито, и до мѣста шва доведенъ марлевый тампонъ. Асепт. повязка.

12 X. Темп. норм. Пульсъ хорошій. Сут. кол. мочи 500 куб. см. Самочувствіе хорошее.

14 X. Послѣ маленькой глицериновой клизмы отходятъ газы и стулъ.

16 X. Повязка суха, рана по бѣлой линіи безъ воспалительныхъ явленій; сняты поверхностныя кожныя швы. На мѣстѣ укола тампонъ удаленъ, запаха не имѣеть. Рана покрыта незначительнымъ гнойнымъ налетомъ. Вечеромъ появились боли подъ ложечкой и позывъ къ испражненію; стула вчера и сегодня не было, газы отходятъ. Лицо принимаетъ желтоватый оттѣнокъ. Положеніе грудобрюшной преграды высокое. Темп., которая до сихъ поръ была норм., повысилась вечеромъ до 38,3; пульсъ 108.

17 X. Темп. 37,5—37,8. Пульсъ 80.

18 X. Въ 5 час. утра внезапно появились весьма сильныя боли въ животѣ. При перемѣнѣ повязки оказалось, что края раны чревосъщеченія отчасти разошлись, въ ранѣ видна петля тонкихъ кишекъ, покрытая фибринозно-гнойнымъ налетомъ; изъ глубины полости раны просачивалась мутная жидкость. Темп. утромъ 36,4. Пульсъ 104.

Вторичное чревосъщеченіе произведено д-ромъ ф.-Гротомъ немедленно.

Подъ хлороформнымъ наркозомъ сняты проволочные швы, которые отчасти уже разошлись, и рана чревосъщеченія удлинена до лобковаго соединенія; кромѣ того поперечнымъ разрѣзомъ разсѣчена лѣвая прямая мышца. Петли кишекъ, въ особенности въ лѣвой и нижней части живота, значительно вздуты, инъцированы и спаяны мѣстами фибринознымъ налетомъ. Между отдѣльными петлями и въ маломъ тазу находилась мутная гнойная жидкость. Произведена эвентрація кишекъ и обмываніе физ. раств. пов. соли. Послѣ промыванія брюшной полости физ. раств. пов. соли и тампонады на брюшную стѣнку до мѣста тампона наложенъ двухэтажный шелковый шовъ. Асепт. повязка.

Пульсъ послѣ операціи весьма слабый; лишь послѣ вырыскиванія камфоры и физ. р. пов. соли сталъ лучше.

Вечеромъ темп. 36,8. Пульсъ не прощупывается. Значительный упадокъ силъ, лицо больного покрыто холоднымъ потомъ.

18 X. За нѣсколько минутъ до 12 час. ночи черезъ 7¹/₂ сутокъ послѣ раненія наступила смерть.

При суд.-мед. вскрытіи 23 X 04 установлено Peritonitis.

Сл. № 19.

№ 4715. Павелъ Ч., 27 л., кр. 4 VII—5 VIII 05.

Vulnus ictum abdominis perforans. (Prolapsus omenti). Laparotomia. (Resectio omenti). Sanatio.

Anamnesis. Въ 11 час. вечера раненъ ножемъ въ животъ и спину. Въ 2 час. ночи доставленъ въ больницу. Рвоты не было.

Status praes. Мужчина средняго роста, хорошаго тѣлосложенія. Сознаніе полное. Шокъ средней степени. Темп. норм., пульсъ 104, слабый. Органы грудной кѣтки безъ особыхъ измѣненій.

Въ лѣвомъ подреберьѣ на 1¹/₂ поперечн. палца отъ пупка въ косомъ направленіи расположена зияющая рана съ гладкими краями длиною въ 4 см., изъ раны выпадаетъ часть сальника.

Животъ не чувствителенъ; брюшныя стѣнки незначительно напряжены.

Кнаружи отъ лѣвой лопатки рана мягкихъ частей длиною въ 10 см.; асепт. повязка.

Чревосъщеченіе произведено д-ромъ Фалькенбургомъ черезъ 4 час. послѣ раненія.

Подъ хлороформнымъ наркозомъ сдѣланъ поперечный разрѣзъ черезъ правую прямую мышцу, начиная съ мѣста укола. Выпавшая часть сальника послѣ перевязки сосудовъ удалена. Брюшная полость крови не содержала. Остальные органы не повреждены. Тампонада. На брюшныя стѣнки наложены швы. Асепт. повязка.

Послѣоперационный періодъ — гладкій. Пульсъ хорошій. На 7. день послѣ раненія удалены тампоны; брюшная рана до мѣста тампона зашила первичнымъ натяженіемъ. Вслѣдствіе задержки выдѣленій въ ранѣ спины на 9. день послѣ раненія темп. вечеромъ повысилась до 38,6, а все остальное время темп. была норм. Передъ выпиской — раны поверхностны, покрыты свѣжими грануляціями. Стулъ правильный, самочувствіе хорошее. Больному заказанъ бандажъ.

5 VIII. Выписался черезъ 32 дня послѣ раненія для амбул. лѣченія.

Къ этому отдѣлу относятся 19 случаевъ. Раны нанесены 15 разъ ножемъ, 1 разъ штыкомъ, выстрѣломъ изъ револьвера 2 раза, а изъ солдатскаго ружья 1 разъ. Въ одномъ случаѣ поврежденіе произошло при столкновеніи на улицѣ, по всей вѣроятности, выстрѣломъ изъ солдатскаго ружья. Въ двухъ случаяхъ — одно раненіе револьверомъ, а другое ножемъ — раны нанесены при покушеніи на самоубійство. Въ одномъ случаѣ душевно-больной поранилъ финскимъ ножемъ спящую женщину.

Семь больныхъ этой категоріи при поступленіи въ больницу находились въ нетрезвомъ состояніи: 6 изъ нихъ ранены ножемъ, а 1 выстрѣломъ изъ револьвера.

Въ большинствѣ случаевъ у больныхъ не замѣчалось ни значительной кровопотери, ни сильного упадка силъ; нѣкоторые изъ нихъ не жаловались даже на боль въ животѣ; а рвота, и то скоро прекратившаяся, отмѣчена только въ двухъ случаяхъ (№№ 2, 16). Температура при поступленіи въ больницу была нормальной, пульсъ полный, колебался между 72—80; только въ одномъ случаѣ (№ 6) отмѣчена первоначальная температура 38,0 и пульсъ 104, что объясняется одновременно существующимъ плевритомъ. Въ органахъ грудной клѣтки, за исключеніемъ указаннаго случая плеврита, особыхъ измѣненій не установлено.

Вообще болѣзненные симптомы со стороны брюшной полости мало выражены: на незначительное вздутіе живота указано въ случаяхъ №№ 5 и 18; напряженіе брюшныхъ стѣнокъ, въ особенности въ области раны, отмѣчено въ 4 случаяхъ (№№ 2, 3, 6, 8); чувствительность брюшныхъ стѣнокъ отмѣчена также въ 4 случаяхъ (№№ 2, 13, 15, 17).

На вопросъ, имѣемъ ли мы дѣло въ приведенныхъ въ этой главѣ случаяхъ съ дѣйствительно проникающими раненіями брюшной полости, можемъ отвѣтить утвердительно. Явствуетъ это уже изъ того обстоятельства, что 12 случаевъ (№№ 8—19) сопровождались выпаденіемъ сальника. Три же случая (№№ 1, 2, 6) представляютъ собою огнестрѣльные раненія безъ выходнаго отверстія; о проникающемъ характерѣ этихъ раненій свидѣтельствуетъ мѣстоположеніе пули, установленное Рентгеновскими лучами. Въ одномъ случаѣ (№ 3) рана нанесена штыкомъ, въ другомъ же (№ 7) финскимъ ножемъ; значитъ, эти остроконечныя

№№ по порядку	Возрастъ и полъ	Родъ ору- жья и разстояніе	Раненные органы	Операция	Черезъ сколько времени послѣ ран. пр. опе- рация	Ослож- ненія	Исходъ	Черезъ сколько времени послѣ раненія
1	18, м. ж.	солд. руж. револ. въ упоръ	проникающая рана	—	—	—	выздоровл. *)	16 д. 35 ч.
2	22, ж.	ружье	"	—	—	—	"	11 д.
3	24, м.	штыкъ	"	—	—	—	"	11 д.
4	33, м.	ножь	"	—	—	—	"	11 д.
5	32, м.	пероч. ножъ	"	—	—	—	"	11 д.
6	22, ж.	револ. въ упоръ	"	—	—	плевритъ	"	28 д.
7	22, ж.	финск. ножъ	проникающая рана съ выпад. сальника	удаленіе пакетаемомъ выпавшей ч. сальника	5 д.	—	" (?)	12 ч. 22 д.
8	44, м.	ножь	"	удаленіе пакетаемомъ выпавшей ч. сальника	11 д.	гнойникъ бр. полости	"	11 д.
9	21, м.	"	"	удаленіе пакетаемомъ выпавшей ч. сальника	8 д.	—	"	22 д.
10	42, м.	"	"	удаленіе пакетаемомъ выпавшей ч. сальника	10 д.	—	"	20 д.
11	37, м.	"	"	удаленіе пакетаемомъ выпавшей ч. сальника	10 д.	—	"	20 д.
12	53, м.	"	"	удаленіе пакетаемомъ выпавшей ч. сальника	10 д.	—	"	20 д.
13	50, м.	"	"	удаленіе пакетаемомъ выпавшей ч. сальника	10 д.	—	"	20 д.
14	26, м.	финск. ножъ	"	удаленіе пакетаемомъ выпавшей ч. сальника	10 д.	—	"	25 д.
15	19, м.	ножь	"	удаленіе пакетаемомъ выпавшей ч. сальника	7 д.	—	"	17 д.
16	28, м.	"	"	удаленіе пакетаемомъ выпавшей ч. сальника	9 д.	—	"	24 д.
17	24, м.	"	"	удаленіе пакетаемомъ выпавшей ч. сальника	3 ч.	—	"	36 д.
18	34, м.	ножь	"	удаленіе пакетаемомъ выпавшей ч. сальника	5 3/4 ч.	острый гнойникъ перигонитъ	"	7 1/2 д.
19	27, м.	ножь	"	удаленіе пакетаемомъ выпавшей ч. сальника	4 ч.	острый гнойникъ перигонитъ	смерть всл. перигонита	32 д.

*) Къ выздоролвѣвшимъ отнесены всѣ вполне оправившіеся.

орудія, вмѣстѣ съ тѣмъ и ближайшія обстоятельства самаго дѣла опредѣляютъ родъ раненія. Подъ нѣкоторымъ сомнѣніемъ остаются только два случая (№№ 4, 5), но и здѣсь по дальнѣйшему теченію болѣзни можно съ большою вѣроятностью сказать, что въ данныхъ случаяхъ имѣемъ дѣло съ проникающими раненіями брюшной полости.

Кромѣ того весьма интересно отмѣтить то обстоятельство, что въ выше указанныхъ случаяхъ раны расположены въ верхней части живота, т. е. выше пупка, при этомъ какъ въ правомъ, такъ и лѣвомъ подреберьѣ почти въ одинаковомъ числѣ случаевъ. Исключеніе составляетъ только второй случай, гдѣ пуля вошла у правой *spina ossis ilei ant. sup.* и остановилась на внутренней поверхности правой подвздошной кости, какъ это установлено Рентгеновскимъ снимкомъ. Въ виду того, что этотъ случай сопровождался рвотою, вздутіемъ живота, напряженіемъ и чувствительностью брюшныхъ стѣнокъ, то здѣсь нельзя исключить осложненія со стороны органовъ брюшной полости, вѣроятнѣе всего въ видѣ внутри-брюшиннаго кровоизліянія, которое впоследствии рассосалось.

Терапія въ большинствѣ случаевъ была выжидательная и состояла въ покоѣ, въ наложеніи тугої асептической повязки (чтобы при кашлѣ не увеличилось выпаденіе сальника), и въ строгой жидкой діетѣ, даже въ полномъ воздержаніи отъ пріема пищи въ первые сутки послѣ раненія. Въ нѣкоторыхъ случаяхъ чревосѣченіе не было предложено, въ другихъ больные отказывались отъ всякаго хирургическаго вмѣшательства. Последнее объясняется тѣмъ, что при поступленіи въ больницу раненные чувствовали себя сравнительно хорошо и вмѣстѣ съ тѣмъ находились нерѣдко въ нетрезвомъ состояніи.

Въ трехъ случаяхъ произведено чревосѣченіе. Въ случаѣ 17. операція сдѣлана черезъ 3 часа послѣ раненія, резецирована часть сальника, и послѣ промыванія брюшной полости обезпложеннымъ физиологическимъ растворомъ поваренной соли произведена тампонада. Послѣоперационный періодъ осложнялся острымъ бронхитомъ, явленія котораго однако скоро исчезли. Черезъ 36 дней послѣ раненія больной при хорошемъ самочувствіи выписался съ поверхностной

гранулирующей раной для амбулаторнаго лѣченія. Случай 19. мало отличается отъ только что описаннаго.

Болѣе подробно слѣдуетъ остановиться на случаѣ 18. Больному нанесена длиннымъ ножомъ мясника колото-рѣзанная рана въ правомъ подреберьѣ. Черезъ 4 часа послѣ раненія *безъ всякой повязки* съ выпавшимъ сальникомъ онъ былъ доставленъ въ больницу. Чревосѣченіе произведено черезъ 5³/₄ часа послѣ раненія, выпавшая часть сальника резецирована, брюшина зашита наглухо, и до мѣста шва брюшины черезъ мышечный слой брюшныхъ покрововъ доведенъ тампонъ. Однако послѣоперационный періодъ осложнился гнойнымъ перитонитомъ, вызваннымъ очевидно вслѣдствіе инфекции брюшной раны, оставшейся въ теченіи нѣсколькихъ часовъ безъ всякой повязки. Черезъ семь дней послѣ раненія этому же больному произведено вторичное чревосѣченіе, при чемъ послѣ эвентраціи кишекъ брюшная полость промыта физиологическимъ растворомъ пов. соли и затампонирована; несмотря на это больной скоро умеръ въ колыпсѣ.

Въ остальныхъ, неоперированныхъ случаяхъ этой категоріи, въ теченіи болѣзни нерѣдко появлялось повышеніе температуры до 38° и учащеніе пульса до 100. Газы стали отходить на 2. и 3. день послѣ раненія, а стулъ вызывался на 3. или 4. день маленькой глицериновой клизмой.

Что касается выпаденія сальника, то это осложненіе встрѣчалось исключительно при колото-рѣзанныхъ ранахъ. Выпавшая часть сальника разъ ускользнула обратно въ брюшную полость, больной однако выздоровѣлъ. Въ трехъ случаяхъ чревосѣченія произведена частичная резекція сальника, а въ семи случаяхъ выпавшая часть сальника была удалена пакеленомъ, послѣ того какъ она срослась съ брюшной стѣнкой, на что потребовалось отъ 5—11 дней, въ среднемъ около 8¹/₂ дней. Приблизительно спустя двѣ недѣли послѣ этого больные выписывались.

Относительно распознаванія и теченія болѣзни особый интересъ представляетъ случай первый. Пуля проникла въ брюшную полость по правой сосковой линіи черезъ 7 межреберный промежутокъ, а потомъ Рентгеновскими лучами мѣстоположеніе ея установлено справа у второго поясничнаго позвонка. Значитъ, пуля прошла въ передне-

заднемъ направленіи черезъ правую верхнюю часть брюшной полости. Тѣмъ не менѣе при поступленіи въ больницу не замѣчено никакихъ признаковъ, указывающихъ на поврежденіе внутреннихъ брюшныхъ органовъ, а потому и операція не была предложена. На другой день появилась рвота, а температура, при хорошемъ пульсѣ, повысилась до 37,9°. Черезъ 16 дней послѣ раненія больной выписался выздоровѣвшимъ. Случай этотъ наравнѣ со сходными наблюденіями военныхъ хирурговъ подтверждаетъ, что малокалиберная пуля, проникая въ полость живота, можетъ не затронуть кишечника.

Заживленіе ранъ, нанесенныхъ огнестрѣльными, равно и острыми орудіями было обыкновенно гладкое, за исключеніемъ двухъ случаевъ (№№ 17, 18), гдѣ получилось нагноеніе.

Время пребыванія въ больницѣ выздоровѣвшихъ колебалось:

- | | | |
|----------|---|---|
| въ 3 сл. | огнестрѣльныхъ раненій | отъ 16—35 д., въ среднемъ 26 дней, |
| „ 4 „ | колотыхъ раненій | отъ 1/2—11 дней, въ среднемъ 8 1/2 дня, |
| „ 9 „ | колотыхъ раненій съ выпаденіемъ сальника (не оперированныхъ) | отъ 11—51 дня, въ среднемъ 23 1/2 дня, |
| „ 2 „ | колотыхъ раненій съ выпаденіемъ сальника, подвергнутыхъ чревосѣченію, | отъ 32—36 дней, въ средн. 34 дня. |

Одинъ случай колотата проникающаго раненія, осложнившійся гнойнымъ перитонитомъ, скончался послѣ двукратнаго чревосѣченія черезъ 7 1/2 сутокъ послѣ раненія.

Изъ вышесказаннаго мы видимъ, что колотыя и огнестрѣльныя проникающія поврежденія брюшной полости безъ пораненія внутреннихъ органовъ расположены почти исключительно въ *верхней половинѣ живота*. Громадное большинство изъ приведенныхъ случаевъ выздоровѣло безъ оперативнаго вмѣшательства. Итакъ, въ случаяхъ *колотыхъ проникающихъ раненій верхней половины живота* съ выпаденіемъ сальника, или безъ такового, можно придерживаться *выжидательнаго метода лѣченія*; а именно если при хорошемъ пульсѣ и отсутствіи признаковъ *остраго*

малокровія напряженіе и чувствительность брюшныхъ стѣнокъ мало, или совсѣмъ не выражены, и если больные не жалуются на боль въ животъ и рвоту. По наложеніи асептической повязки слѣдуетъ контролировать часъ отъ часу состояніе больного и, въ случаѣ появленія угрожающихъ признаковъ, немедленно прибѣгнуть къ чревосѣченію.

При *огнестрѣльныхъ* же проникающихъ поврежденіяхъ брюшной полости *чревосѣченіе должно считаться за правило*. Это подтверждается также опытами стрѣльбы, произведенными Bruns'омъ¹⁾, Nabart'омъ²⁾, Bircher'омъ³⁾, Klemm'омъ⁴⁾, изъ которыхъ выяснилось, что кишечникъ, лежащій на пути выстрѣла, пробивается обыкновенно пулей во многихъ мѣстахъ. Послѣднее подтверждалось также результатами опытовъ стрѣльбы, произведенными Прусскимъ Военно-медицинскимъ управленіемъ⁵⁾, гдѣ въ 60 случаяхъ проникающихъ огнестрѣльныхъ раненій живота только въ одномъ не было поврежденія кишечника. Равнымъ образомъ изъ послѣдующихъ приведенныхъ нами случаевъ станетъ ясно, что проникающія огнестрѣльныя раненія живота обыкновенно сопровождаются множественными поврежденіями брюшныхъ органовъ, такъ что благополучный исходъ при огнестрѣльныхъ проникающихъ раненіяхъ брюшной полости безъ оперативнаго вмѣшательства бываетъ только въ исключительныхъ случаяхъ.

1) Archiv für klinische Chirurgie. 1892.

2) Das Kleinkaliber und die Behandlung der Schusswunden im Felde. Wien. 1894.

3) Neue Untersuchungen über die Wirkung der Handfeuerwaffen. Aarau. 1896.

4) Volkmann's Vorträge. 1896. № 39.

5) Ueber die Wirkung und kriegschirurgische Bedeutung der modernen Handfeuerwaffen. Berlin. 1894.

II. Поврежденія одной брюшной полости съ пораненіемъ паренхиматозныхъ органовъ.

Сл. № 1.

№ 3450). Антопъ Р., 42 г., кр., жен., фабр. мастеръ, 13 V—13 V 06.

Moribundus. Vulnus sclopetarium abdominis perforans. Vulnus sclopetarium perforans articulationis talocruralis sinistrae. Exitus letalis.

Anamnesis. Ночью подвергся на улицѣ нападенію и былъ раненъ нѣсколькими выстрѣлами изъ револьвера въ упоръ. Рвоты не было; жалуется на сильную боль подъ ложечкой.

Status praes. Мужчина роста выше средняго, крѣпкаго тѣлосложенія съ хорошо развитымъ подкожнымъ жировымъ слоемъ. Сознаніе полное. Сильный колышетъ. Наружные покровы весьма блѣдны. Сильная одышка, больной стонетъ. Темп. норм. Пульсъ лучевой артеріи не прощупывается.

Брюшная полость прострѣлена всквозь. Въ надчревной области расположена круглая огнестрѣльная рана, такая же рана находится сзади въ правой нижней части грудной кѣтки на высотѣ 11. ребра; постѣдная рана сильно кровоточитъ.

Животъ умѣренно вздутъ и чувствителенъ, въ особенности въ верхней его части: брюшныя стѣнки повсюду напряжены.

Кромѣ того обнаружены сквозныя огнестрѣльныя рапы черезъ лѣвый голеностопный суставъ, черезъ мягкія части лѣваго бедра и правую ягодичную область.

Въ виду безнадежнаго состоянія больного операція не предложена. На раны паложены асепт. пластырные повязки; назначена камфора.

Несмотря на камфору больной остался безъ пульса, боли и вздутіе живота все увеличивались, конечности стали холодными и синеватыми.

13 V. Въ 7 час. вечера, прибл. черезъ 18 час. послѣ раненія, наступила смерть.

Суд.-мед. вскрытіе произведено 13. V. 06 гор. врачомъ Э. В. Гуго. (№ 406):

Покровы и кости черепа безъ поврежденія. Мозговая оболочка нормальны; въ пазухахъ твердой незначительное количество крови. Мозгъ и мозжечекъ нормальны и малокровны. Въ шейныхъ венахъ небольшое количество крови. Грудная полость не содержитъ крови. Въ околосердечной сумкѣ нѣсколько капель красноватой сыворотки. Сердце увеличено, умѣренно ожирѣлое, содержитъ свернувшуюся кровь, въ остальномъ нормально. Правое легкое приросшее, лѣвое свободно; оба малокровны.

Брюшная полость содержитъ 1000 куб. см. большей частью свернувшейся крови. Селезенка, почки, желудокъ и кишки не повреждены. Желудокъ пустъ. Мочевой пузырь пустъ, не поврежденъ. Печень на выпуклости большой доли представляетъ во всю длину ея продольный разрѣзъ глубиною въ 4 см.: ткань въ области разрѣза пропитана кровью.

Мнѣніе. Смерть послѣдовала отъ внутренняго истеченія кровью вѣдствие огнестрѣльнаго поврежденія печени.

Сл. № 2.

№ 4215. Люція П., 45 л., кр., вдова, 14 VI—15 VI 06.

Moribunda. Vulnura sclopetaria thoracis et abdominis perforantia multiplica. Vulnura sclopetaria humeri utriusque. Exitus letalis.

Anamnesis. Больная доставлена передъ обѣдомъ въ больницу и заявила будто бы вчера вечеромъ ранена нѣсколькими выстрѣлами изъ револьвера.

Status praes. Женщина средняго роста, правильнаго и крѣпкаго тѣлосложенія съ сильно развитымъ подкожнымъ жировымъ слоемъ. Сознаніе полное; сильный колышетъ; больная производитъ впечатлѣніе тяжело страдающей. Темп. 37,8°. Пульсъ правильный, очень слабый.

Большинство огнестрѣльныхъ ранъ, около 11, расположены въ грудной кѣткѣ: двое изъ нихъ находились въ лѣвомъ и въ правомъ подреберьѣ.

Животъ очень чувствителенъ, и брюшныя стѣнки, въ особенности въ лѣвой половинѣ, сильно напряжены.

Моча крови не содержала.

Кромѣ того прострѣлены мягкія части праваго и лѣваго плеча.

Въ виду крайне тяжелаго и безнадежнаго состоянія больной операція не предложена. Ord.: Камфора, морфій.

15 VI. Темп. утромъ 37,2. Пульсъ немного лучше чѣмъ вчера. Напряженіе брюшныхъ стѣнокъ усилилось. Самочувствіе стало хуже.

15 VI. Въ 3½ часа послѣ обѣда, прибл. черезъ двое сутокъ послѣ раненія, наступила смерть вѣдствие внутренняго истеченія кровью.

При суд.-мед. вскрытіи 17. VI. 06 установлено *Vulnus sclopetarium hepatis perforans.*

Сл. № 3.

№ 1. Лиза Ю., 23 л., кр., дѣв., 1 I—2 I 07.

Vulnus sclopetarium abdominis perforans. (Vulnus hepatis.) Vulnus mammae et fractura complicata cubiti. Exitus letalis.

Anamnesis. Ранена за 2 часа до поступленія въ больницу патрулей на разстояніи въ 50—60 шаговъ. Доставлена въ больницу въ каретѣ общ. скорой мед. помощи. Рвоты не было.

Status praes. Дѣвица роста выше средняго, крѣпкаго тѣлосложенія и хорошаго питанія. Сознаніе полное; температур. 36,5; пульсъ

неправильный, частый, слабый. Наружные покровы блѣдны. Органы кровообращения и дыханія безъ особыхъ измѣненій.

Входное отверстіе съ гладкими краями діаметромъ въ 7 милл. расположено по правой задней подмышечной линіи на высотѣ 12. ребра; сильно кровоточащее выходное у нижняго конца мечевиднаго отростка; діаметръ послѣдней раны 10—12 стм., края ея рваные.

Животъ не вздутъ; брюшныя стѣнки слегка напряжены; ощупываніе въ окружности раны въ надчревѣ болѣзненно. При надавливаніи въ правомъ подреберѣ замѣчено изъ печени сильное кровотеченіе. Выстукиваніе по всему животу даетъ тимпаническій звукъ.

На дальнѣйшемъ пути пуля прошла черезъ лѣвую грудь, причѣмъ образовалась рана съ рваными краями величиною въ ладонь; той же пулей еще раздробленъ лѣвый локтевой суставъ.

Больная отказывается отъ всякаго хирургическаго вмѣшательства. Наложена асепт. повязка. Ord.: Камфора.

1 I. Темн. 36,5—36,0. Пульсъ 92—120, слабый. Жалуется на сильныя боли въ животѣ и жажду. Животъ незначительно вздутъ. Утромъ была разъ рвота; выступалъ холодный потъ. Наружные покровы блѣдны.

2 I. Темн. 36,0. Больная безъ пульса.

2 I. Въ 1/212 ч., приблиз. черезъ сутки послѣ раненія наступила смерть.

При суд.-мед. вскрытіи 7. I. 07 установлено *Vulnus sclopetarium*.

Сл. № 4.

№ 7382. Паулъ Д., 23 г., кр., 28 X—29 XI 05.

Vulnus incisum abdominis perforans. (Vulnus hepatis.) Vulnus incisum thoracis perforans. Sanatio.

Anamnesis. Въ часъ ночи доставленъ изъ II. хир. отдѣл. Р. гор. больницы съ затампонированными ранами; раненъ 6, или 7 часовъ тому назадъ ножемъ въ спину и въ правый бокъ. Жалуется на общую слабость. Рвоты не было.

Status praes. Мужчина средняго роста, хорошаго тѣлосложенія и питанія. Лицо блѣдное, сознаніе полное. Температура нормальная. Пульсъ частый, слабого наполненія. Общее недомоганіе. Сердечныя тоны чисты.

Справа между 8. и 9. ребромъ по средней подмышечной линіи рана съ гладкими краями длиною въ 8 стм. Края раны раздвигаются крючками, въ глубинѣ ея видна печень, поверхность которой разрѣзана; брюшная рана не кровоточитъ.

Животъ слегка вздутъ, брюшныя стѣнки напряжены; повсюду тимпаническій звукъ.

У нижняго угла правой лопатки рана съ гладкими краями длиною въ 7 стм.; выше раны незначительный кровоподтекъ; справа и сзади грудной клѣтки притупленіе, доходящее до середины лопатки.

На предложенную операцію больной не соглашается. Наложена асепт. повязка безъ тампонады.

Въ теченіи болѣзни температура все время нормальная, пульсъ скоро поправился.

31 X. Темп. нормальна. Пульсъ 84; газы отходятъ, самочувствіе удовлетворительное.

1 XI. Стулъ былъ.

2 XI. Раны имѣютъ хорошій видъ.

6 XI. Раны поверхностны, гранулируютъ хорошо.

12 XI. Самочувствіе хорошее.

28 XI. Раны поверхностныя узкія длиною въ 3 стм. Брюшныя и грудные органы безъ особыхъ измѣненій.

29 XI. Выписался черезъ 31 день послѣ раненія для амбул. лѣченія.

Сл. № 5.

№ 5904. Ефимъ Ф., 50 л., мѣщ., 26 IX—4 XI 04.

Vulnus ictum abdominis perforans. (Vulnus hepatis.) Laparotomia. Sanatio.

Anamnesis. Въ нетрезвомъ состояніи въ 6 час. вечера раненъ въ окрестностяхъ гор. Риги ножемъ въ животъ. Раненаго везли нѣсколько верстъ на извозчикѣ и доставили въ городъ, гдѣ ему въ спасательномъ заведеніи была наложена первая повязка; въ 11 час. веч. поступилъ въ больницу.

Status praes. Мужчина роста выше средняго, крѣпкаго тѣлосложенія. Сознаніе полное. Наружные покровы крайне блѣдны, губы синеваты. Языкъ сухой. Темп. норм., пульсъ 90—120, неправильный, еле прощупывается. Сердечныя тоны глухи. Въ легкихъ сзади внизу слышны хрипы.

Въ правомъ подреберѣ расположена рана съ гладкими краями длиною въ 10 стм.; въ ранѣ торчитъ пропитанный кровью марлевый тампонъ, послѣ удаленія котораго видна печень.

Животъ втянутъ и малочувствителенъ; брюшныя стѣнки не напряжены; въ боковыхъ частяхъ живота притупленія не замѣчено.

Передъ операціей больной изъявилъ желаніе причащаться, изъ-за чего пришлось откладывать операцію на 1 1/2 часа.

Чревоосеченіе произведено д-ромъ ф. Гротомъ черезъ 6 1/2 час. послѣ раненія.

Подъ хлороформнымъ наркозомъ, при расширеніи раны брюшныхъ стѣнокъ, замѣчена на правой долѣ печени на 2 поперечн. пальца отъ ея края мало кровоточащая рана съ гладкими краями длиною въ 5—6 стм. Рана укола удлинена до мечевиднаго отростка и внизъ вдоль наружнаго края правой прямой мышцы почти до Sp. ossis ilei ant. sup. На рану печени наложено 6 узловатыхъ шелковыхъ швовъ. Изъ брюшной полости удалено ок. 400 куб. стм. отчасти уже свернувшейся крови. Желудокъ и кишки не повреждены. Послѣ промыванія брюшной полости физ. р.

пов. соли произведена тампонада раны печени, и на брюшную стѣнку наложенъ двухэтажный шовъ. Асепт. повязка.

Подкожно впрыснуты физ. р. пов. соли и камфора.

Послѣоперационный періодъ осложнился воспаленіемъ лѣвой нижней доли легкихъ, изъ-за чего темп. на 3 день послѣ операциі повысилась до 39,0, а потомъ стала падать и черезъ недѣлю достигла нормы; пульсъ за это время частый. Въ остальномъ теченіе болѣзни вполне нормально. Газы отошли къ вечеру второго дня, стулъ на пятый день. Удаленіе швовъ и перемѣна тампоновъ произведены на 8. день. Передъ выпиской самочувствіе вполне удовлетворительное. Болѣзненныхъ явленій со стороны легкихъ не обнаружено. Стулъ правильный. Брюшная рана поверхностна длиною въ 3 см. покрыта свѣжими грануляціями.

4 XI. Выписался черезъ 39 дней послѣ раненія для амбул. лѣченія.

Сл. № 6.

№ 5404. Альбертъ О., 21 г., мѣщ., 2 VIII—22 VIII 05.

Vulnus sclopetarium abdominis perforans. (Vulnus hepatis. Haemorrhagia). Laparotomia. Sanatio.

Anamnesis. Въ 7 ч. веч. въ окрестностяхъ г. Риги раненъ выстрѣломъ изъ револьвера въ животъ. Въ больницу доставленъ черезъ 5 часовъ. Рвоты не было. Жалуется на сильныя боли въ животъ.

Status praes. Мужчина средняго роста, правильнаго тѣлосложенія. Сознаніе полное. Производитъ впечатлѣніе тяжелаго больнаго. Темп. норм., пульсъ слабый. Дыханіе ребернаго типа.

Входное отверстіе расположено въ срединѣ правой прямой мышцы и на поперечн. палецъ ниже пупка, а выходное справа у Sp. ossis ilei post. sup.

Животъ повсюду чувствителенъ, брюшныя стѣнки напряжены какъ доска.

Чревоусѣченіе произведено д-ромъ Фалькенбургомъ черезъ 6 ч. послѣ раненія.

Подъ хлороформнымъ наркозомъ въ правой половинѣ живота ниже пупка сдѣланъ поперечный разрѣзъ; въслѣдствіи проведенъ также разрѣзъ по бѣлой линіи. Въ брюшной полости, которая содержала свѣжую красную кровь, обнаружены многочисленныя склейки между сальникомъ и брюшной стѣнкой: слѣды прежняго чревоусѣченія. Поперечная ободочная кишка вздута, на ней и на сальникъ замѣчено нѣсколько маленькихъ кровоподтековъ. На нижнемъ краю правой доли *печени* обнаружена тангенціальная рана, на которую наложены узловатыя швы. Остальные органы брюшной полости не повреждены. Послѣ тщательнаго удаленія крови изъ брюшной полости, тампонады раны печени и малаго таза на брюшную стѣнку наложенъ двухэтажный шовъ. Асепт. повязка.

Послѣоперационный періодъ гладкій. Темп. норм., пульсъ хорошій; рвоты не было. На 6. день послѣ операциі сняты швы и удалены тампоны изъ малаго таза; а на 11. день удалены тампоны изъ раны печени.

22 VIII. Раны значительно уменьшились. Стулъ правильный, самочувствіе хорошее.

23 VIII. Переведенъ черезъ 20 дней послѣ раненія по требованію властей въ тюремную больницу.

Сл. № 7.

№ 5918. Сергѣй П., 17 л., мѣщ., 27 VIII—13 IX 05.

Vulnus sclopetarium abdominis perforans. (Vulnus hepatis). Laparotomia. Sanatio.

Anamnesis. Изъ разстоянія въ 5—10 шаговъ раненъ выстрѣломъ изъ револьвера въ правый бокъ. Черезъ 1½ часа доставленъ въ больницу.

Status praes. Юноша средняго роста, правильнаго тѣлосложенія. Темп. нормальная. Пульсъ хорошій. Сердечныя тоны чисты. При тупленія въ легкихъ не обнаружено.

По правой подмышечной линіи расположена почти круглая огнестрѣльная рана діаметромъ въ 5 мм.

Брюшныя стѣнки напряжены какъ доска; выстукиваніе живота даетъ тимпаническій звукъ.

Чревоусѣченіе произведено д-ромъ Фалькенбургомъ черезъ 2 часа послѣ раненія.

Подъ хлороформнымъ наркозомъ сдѣланъ разрѣзъ по бѣлой линіи. Въ брюшной полости обнаружено незначительное количество крови. Кишечникъ не поврежденъ. На верхней поверхности печени замѣчена небольшая некровотокающая огнестрѣльная безъ выходнаго отверстія рана Пуля не найдена. На брюшныя стѣнки наложенъ двухэтажный шовъ.

Послѣоперационный періодъ гладкій, повышенія темп. не было, пульсъ хорошій. Рана чревоусѣченія зажила первымъ натяженіемъ. Самочувствіе хорошее.

13 IX. Выписанъ черезъ 17 дней послѣ раненія по требованію полиціи.

При осмотрѣ 30. VIII. 08 оказался на мѣстѣ брюшнаго шва линейный рубецъ; жаловался иногда на боль въ правомъ боку, самочувствіе впрочемъ хорошее.

Сл. № 8.

№ 6428. Францъ Ч., 43 г., кр., 17 IX—5 XI 05.

Vulnus incisum abdominis perforans. (Vulnus hepatis). Laparotomia. Sanatio.

Anamnesis. Въ 10 час. вечера раненъ ножомъ въ животъ; черезъ 1½ часа послѣ этого доставленъ въ больницу.

Status praes. Мужчина средняго роста, правильнаго тѣлосложенія и хорошаго питанія. Темп. норм. Пульсъ сначала частый, но полныи, постепенно становится слабѣе. Органы грудной кѣтки безъ особыхъ измѣненій.

Подъ мечевиднымъ отроеткомъ въ косомъ направленіи расположена сильно кровоточащая рана съ гладкими краями.

Брюшныя стѣнки слегка напряжены.

Тревожность произведено д-ромъ Фалькенбургомъ черезъ 3³/₄ ч. послѣ раненія.

Подъ хлороформнымъ наркозомъ рана брюшной стѣнки удлинена по направленію внизъ. На верхней поверхности *печени* замѣчена рана съ гладкими краями, на которую наложены швы. Рана печени прикрыта тампономъ, и на брюшную стѣнку наложены швы.

Послѣоперационный періодъ гладкій, темпер. не превышала 37,8. Пульсъ хорошій.

21 IX. Темп. 37,3—37,8. Пульсъ хорошій. Самочувствіе удовлетворительное. Кашель, мокрота трудно отдѣляется.

22 IX. Темпер. норм. Стулъ былъ.

29 IX. Повязка: перемѣна всѣхъ тампоновъ; обильныя выдѣленія изъ раны. Нѣкоторые швы нагноились.

6 X. Полость брюшной раны значительно уменьшилась и гранулируетъ хорошо.

13 X. Брюшная рана поверхностна.

29 X. Боли въ правомъ боку; при выслушиваніи: сухіе превральные хрипы въ правой половинѣ грудной кѣтки; притупленія не обнаружено. Наложень согрѣвающая компрессъ.

3 XI. Рана значительно уменьшилась. Изрѣдка появляются боли въ правомъ подреберьѣ. Плевральные хрипы исчезли.

5 XI. Выписался черезъ 49 дней послѣ раненія для амбул. лѣченія.

Сл. № 9.

№ 1916. Карлъ Г., 37 л., иностр., жен., 4 III—5 III 06.

Vulnus sclopetarium abdominis perforans. (Vulnus hepatis). Vulnus sclopetarium regionis inguinalis. Vulnus sclopetarium thoracis perforans. Laparotomia. Exitus letalis.

Anamnesis. Въ два часа дня на разстояніи 5 шаговъ раненъ нѣсколькими выстрѣлами изъ револьвера; черезъ 1¹/₂ ч. доставленъ въ каретѣ Общ. скорой мед. помощи въ больницу. Жалуется на боль въ правой рукѣ; рвоты не было.

Status praes. Мужчина высокаго роста, правильнаго и крѣпкаго тѣлосложенія съ обильно развитымъ подкожнымъ жировымъ слоемъ. Наружные покровы блѣдны. Сознаніе полное. Темп. норм., пульсъ 90, средняго наполненія. Сердечныя тоны чисты.

Въ животъ попали двѣ пули. Одна огнестрѣльная рана расположена на два поперечныхъ пальца ниже праваго подреберья между сосковой и передней подмышечной линиями; соответствующаго выходнаго отверстія нѣтъ. Другая рана расположена на поперечный палецъ выше правой Пупартовой связки, на границѣ между средней и внутренней третью; въ окружности этой раны замѣченъ довольно значительный

подкожный кровоподтекъ; выходное (?) отверстіе послѣдней раны въ области копчика.

Брюшныя стѣнки не напряжены, область правой Пупартовой связки чувствительна.

Моча прозрачна со слѣдами бѣлка, крови однако не содержитъ.

Верхняя правая половина грудной кѣтки прострѣлена въ двухъ мѣстахъ, причѣмъ одна изъ пуль задѣла правый плечевой суставъ. Притупленія въ легкихъ однако не замѣчено.

Пробита также и верхняя губа.

Тревожность произведено д-ромъ Бремомъ черезъ 2¹/₂ часа послѣ раненія.

Подъ хлороформнымъ наркозомъ сдѣланъ въ правомъ подреберьѣ поперечный разрѣзъ брюшныхъ стѣнокъ черезъ огнестрѣльную рану отъ правой подмышечной до бѣлой линіи. Брюшная полость содержала незначительное количество крови. Въ правой долѣ *печени* на 4 поперечныхъ пальца отъ ея передняго края замѣчена маленькая круглая некровоточащая огнестрѣльная рана. Другихъ поврежденій не обнаружено. Рана печени прикрыта тампонами и на брюшныя стѣнки до мѣста тампоновъ наложень двухэтажный шелковый шовъ; глубокимъ швомъ захвачены мышечный слой и брюшина, а наружнымъ — кожа и подкожная кѣтчатка.

Далѣе сдѣланъ разрѣзъ черезъ огнестрѣльную рану параллельно правой Пупартовой связкѣ; оказалось, что брюшина здѣсь не задѣта. Перевязаны кровоточащіе сосуды. Послѣ тампонады на брюшную стѣнку наложены швы. Асепт. повязка.

На остальные раны наложены пластырные повязки, а на правую руку повязка Desault.

Послѣ операциі пульсъ слабый, появилась частая рвота. Ord.: камфора, морфій, физ. р. нов. соли.

5 III. Темп. 37,6. Пульсъ 120, слабый. Жалуются на боль въ животѣ и повторную рвоту; произведено промываніе желудка подъ малымъ давленіемъ; удалено около 1/2 литра темнокоричневой жидкости; подъ конецъ промыванія замѣчены слѣды свѣжей крови. Языкъ обложенъ, сухъ. Ord.: ледь, камфора, физ. р. пов. соли.

Въ теченіи дня состояніе все ухудшается; больной безпокоенъ и жалуется на сильную одышку.

5 III. Умеръ въ 1/26 час. послѣ обѣда черезъ 27¹/₂ часовъ послѣ раненія.

Судебно-медицинское вскрытіе 7. III. 06 произведено город. врачомъ Э. В. Гуго (№ 5).

Мозгъ нормальнаго объема и плотности. Въ плевральныхъ полостяхъ, и въ частности въ правой, крови нѣтъ; въ околосердечной сумкѣ также. Сердце увеличено, дрябло, сильно ожирѣлое; клапаны и отверстія нормальны; въ полостяхъ ок. 60 куб. см. свернувшейся крови; мышцы сѣрожелтаго цвѣта со сальнымъ блескомъ. Легкія не повреждены, малокровны.

Въ брюшной полости незначительное количество жидкой крови; кишечныя петли замечаны кровью. Селезенка нормальна, не повреждена:

на разрыв малокровна; при вынимании ее натываются на маленькую коническую с мѣдной оболочкою пулю; пуля эта не деформирована. Почки и желудокъ, а также поджелудочная железа не повреждены. Кишки не повреждены, содержатъ нормальный калъ; слизистая оболочка ихъ блѣдна. Печень блѣдно-желтоватого цвѣта; на переднемъ краю ея, ок. середины большой доли находится круглое отверстіе величиною въ крупную дробинку; отверстіе это лежитъ на верхней поверхности печени: на малой долѣ такое же отверстіе; зондъ введенный въ первое отверстіе выходитъ во второе; разрывъ по зонду обнаруживаетъ каналъ длиною ок. 15 см., выполненный разможенной, пропитанною кровью печеночною тканью; остальная ткань печени нормальна. Мочевой пузырь пустъ, не поврежденъ.

Мнѣніе: Причину смерти слѣдуетъ признать истечение кровью, на что указываетъ общее малокровіе трупа.

Сл. № 10.

№ 1581. Николай М., 25 л., герм. под., 17 II—25 III 06.

Vulnus sclopetarium abdominis perforans. (Vulnus hepatis.) Vulnus sclopetarium thoracis perforans (?). Vulnus humeri. Paralysis nervi ulnaris. Laparotomia. Sanatio.

Anamnesis. Въ 7 час. вечера раненъ на разстояніи 5 шаговъ выстрѣломъ изъ ружья (дробью) въ правый бокъ. Черезъ 4 часа доставленъ на извозчикѣ въ больницу. Стонетъ не переставая и жалуется на сильную боль въ животѣ; рвоты не было. Слѣдуетъ еще отмѣтить, что въ маѣ м. 1905 г. больной лѣчился въ городской больницѣ вслѣдствіе колотой раны грудной клѣтки.

Status praes. Мужчина среднего роста, правильнаго тѣлосложенія и хорошаго питанія. Сознаніе полное. Наружные покровы блѣдны. Сильный колющій. Темп. норм. Пульсъ еле прощупывается. Сердечные тоны тихи, но чисты. Дыханіе ребернаго типа, притупленія въ легкихъ не обнаружено.

Въ правомъ боку насчитывается 27 огнестрѣльныхъ раненій дробью; большинство дробинокъ попало въ мягкія части праваго плеча и зади въ грудную клѣтку, а 11 дробинокъ — въ правую поясничную область.

Животъ втянутъ и очень чувствителенъ: брюшныя стѣнки, въ особенности справа, весьма сильно напряжены.

Первоначально больной отказывается отъ операціи, но потомъ соглашается.

Чревосъченіе произведено д-ромъ Пинкеромъ черезъ 5 час. послѣ раненія.

Подъ хлороформнымъ наркозомъ сдѣланъ разрывъ по бѣлой линіи. Брюшная полость, въ особенности въ правой верхней ея части, содержала довольно значительное количество крови. На верхней выпуклой сторонѣ печени въ правой ея долѣ находилась маленькая кровотокающая огнестрѣльная рана, которая для остановки кровотока прикрыта тампономъ. При тщательномъ осмотрѣ брюшной полости поврежде-

деній остальныхъ органовъ не замѣчено. На рану брюшной стѣнки наложены шелковый шовъ и потомъ асепт. повязка.

Послѣоперационный періодъ прошелъ гладко. Темп. не превышала 37,5, а пульсъ скоро поправился. Газы и стулъ стали отходить на слѣдующій день послѣ операціи. На 8. день мѣнялись тампоны, швы сняты, рана зажила до мѣста тампона первичнымъ натяженіемъ.

Слѣдуетъ еще отмѣтить, что больной жаловался на боль и слабость въ правой рукѣ, въ особенности въ мизинцѣ: сгибать пальцы онъ не въ состояніи. 17. III. удалены нарѣзомъ изъ праваго плеча двѣ дробинки: раны зашиты и зажили первичнымъ натяженіемъ.

25 III. Выписался черезъ 36 дней послѣ раненія для амбул. лѣченія.

Сл. № 11.

№ 2459. Гаврииль А., 29 л., кр., 31 III—10 V 06.

Vulnus ictum abdominis perforans. (Vulnus hepatis.) Vulnus ictum thoracis perforans. Laparotomia. Sanatio.

Anamnesis. Три часа тому назадъ раненъ ножомъ въ животъ и въ спину: вечеромъ доставленъ безъ повязки въ больницу.

Status praes. Мужчина средняго роста, правильнаго тѣлосложенія съ сильно развитымъ подкожнымъ жировымъ слоемъ. Наружные покровы блѣдны. Темп. норм. Пульсъ частый, слабый. Моча бѣлка и сахара не содержитъ.

Сзади на правой сторонѣ грудной клѣтки расположено нѣсколько узкихъ, повидимому, поверхностныхъ ранъ съ гладкими краями; явленія со стороны праваго легкаго нормальны. На высотѣ лѣваго пятаго ребра находилась рана съ гладкими краями, изъ которой при кашлѣ выходилъ воздухъ: въ окружности послѣдней раны подкожная эмфизема: выслушиваніе даетъ слѣва ослабленный дыхательный шумъ.

У нижняго конца мечевиднаго отростка замѣчена рана съ гладкими краями длиною въ 1—2 см.

Животъ нечувствителенъ; брюшныя стѣнки сильно напряжены.

Отъ предложенной операціи больной сначала рѣшительно отказывается.

1 IV. Въ теченіи ночи боли въ животѣ стали усиливаться. Животъ слегка вздутъ и напряженъ. Темп. веч. 38,5. Пульсъ 116. Больной соглашается на операцію.

Чревосъченіе произведено д-ромъ Бремомъ черезъ сутки послѣ раненія.

Подъ хлороформнымъ наркозомъ сдѣланъ разрывъ брюшной стѣнки по Кергу. Въ правой долѣ печени обнаружена колотая рана, на которую наложены узловатые шелковые швы. Брюшная полость содержала окрашенную желчью жидкость; остальные органы не повреждены. На брюшную рану наложены швы и асепт. повязка. Впрыснуты камфора и физ. р. пов. соли.

2 IV. Темп. 37,0—37,8. Пульсъ 88—112, слабый; назначена камфора. Сут. кол. мочи 600 куб. стм. Жалуется на сильную боль въ животѣ.

3 IV. Темп. 37,2—38,3. Пульсъ 84—88. Газы отходятъ: боли въ животѣ меньше.

4 IV. Темп. 37,0—38,7. Пульсъ 92—100. Сут. кол. мочи 1900 куб. стм.

5 IV. Темп. 37,5—38,5. Пульсъ 100—106. Перевязка: швы отчасти нагноились и сняты; животъ не вздутъ и не чувствителенъ. После клизмы былъ обильный стулъ. Жалуется на кашель, однако болѣзненныхъ явленій со стороны легкихъ не замѣчено: подкожная эмфизема исчезла. Ord: Pulv. Doveri.

Изъ дальнѣйшаго теченія болѣзни слѣдуетъ замѣтить, что темп. по вечерамъ еще нѣсколько разъ повышалась до 38,0, а потомъ стала нормальной. Раны на снивѣ скоро зажили, а кашель съ обильной мокротой еще нѣкоторое время продолжался. Края раны чрезвѣчна разонлись, и образовалась гранулирующая поверхность, которая стала скоро уменьшаться. Передъ выпиской самочувствіе больного хорошее.

10 V. Черезъ 40 дней послѣ раненія выписанъ для амбул. лѣченія

Сл. № 12.

№ 3779. Инъ Р., 51 г., кр., 26 V 31 V 06.

Vulnus sclopetarium abdominis perforans. (Vulnus hepatis.) Laparotomia. Exitus letalis.

Anamnesis. Въ 5 час. послѣ обѣда на разстояніи 10 шаговъ раненъ выстрѣломъ изъ револьвера въ животъ. Въ 11 час. вечера доставленъ въ больницу.

Status praes. Мужчина высокаго роста, правильнаго тѣлосложенія съ обильно развитымъ подкожнымъ жировымъ слоемъ. Темп. норм. Пульсъ 90, средняго наполненія. Сердечные тоны чисты. Въ легкихъ слышны влажные хрипы.

Входное отверстіе расположено справа отъ позвоночнаго столба на высотѣ 11 ребра, а выходное на высотѣ 7 ребра между правой сосковой и передней подмышечной линіями.

Животъ незначительно напряженъ и чувствителенъ. Моча нормальна.

Чрезвѣченіе произведено д-ромъ Бремомъ черезъ 7 часовъ послѣ раненія.

Подъ хлороформнымъ наркозомъ сдѣланъ разрѣзъ брюшной стѣнки. Брюшная полость содержала въ незначительномъ количествѣ кровь. На выпуклой сторонѣ печени обнаружена огнестрѣльная рана, на которую наложенъ тампонъ. Остальные органы брюшной полости не повреждены. На брюшную рану наложены шовъ и асепт. повязка.

27 V. Темп. 36,9—36,4. Пульсъ 96. Состояніе удовлетворительное. Вечеромъ появляется частая рвота, при промываніи желудка удаляется большое количество черноватой жидкости. Явленія бронхита усиливаются. Ord.: камфора, морфій, вдыханіе водяныхъ паровъ.

28 V. Темп. 36,2—37,5. Пульсъ 96—108.

29 V. Темп. 37,2—36,6. Пульсъ 100, очень слабый. Газы отходятъ. Жалуется на боль въ животѣ и одышку.

30 V. Темп. 37,0—37,8. Производитъ впечатлѣніе умирающаго.

31 V. Темп. 38,0—38,6. Пульсъ 120, еле прощупывается.

31 V. Въ 6 час. 45 мин. вечера черезъ 5 дней послѣ раненія наступила смерть.

Суд.-мед. вскрытіе произведено 3. VI. 06. гор. врачомъ Э. В. Гуго. (№ 482).

Покровы и кости черепа безъ поврежденія. Твердая мозговая оболочка нормальна, въ ея пазухахъ небольшое количество темной жидкой крови. Мягкая нормальна, малокровна. Мозгъ въ нормальномъ объемѣ и уменьшенной плотности; въ желудочкахъ его немного безцвѣтной жидкости: разрѣзы малокровны. Мозжечекъ значительныхъ измѣненій не представляетъ. Въ шейныхъ венахъ незначительное количество крови.

Въ подкожной клетчаткѣ нижней правой стороны грудной клѣтки обширный кровоподтекъ. 8. ребро правой стороны раздроблено по подмышечной линіи. Въ правой плевральной полости больше 1000 куб. стм. отчасти свернувшейся крови. Въ околосердечной сумкѣ нѣсколько капель прозрачной сыворотки. Сердце 10:13:4½ стм.: сильно ожирѣлое; въ полостяхъ его немного свернувшейся крови; въ остальномъ нормально. Легкія отечны: въ нижнемъ краю праваго легкаго круглое отверстіе, величиною въ вишню; въ области отверстія и выше легочная ткань пропитана кровью. Въ грудобрюшной преградѣ у позвоночника отверстіе. 10. ребро правой стороны раздроблено у позвоночника. Въ области поврежденія реберъ подъ окололегочною плевою кровоподтекъ.

Брюшная полость содержитъ около 100 куб. стм. красноватой сыворотки. Брюшина блестяща безъ налета. Сальникъ сильно жиренъ. Селезенка, почки, желудокъ и кишки не повреждены. Мочевой пузырь пустъ. Печень нормальнаго объема: на верхней поверхности сзади на большой долѣ ея звѣздообразная поверхностная рана въ 2—2½ стм. длиною; ткань малокровна.

Мнѣніе. Смерть послѣдовала отъ внутренняго истеченія кровью въ слѣдствіе огнестрѣльнаго поврежденія легкаго; пуля войдя въ спину, задѣла поверхность печени, пробила край легкаго и вышла спереди, раздробивъ 8. ребро.

Сл. № 13.

№ 1304. Авсъ Б., 44 л., кр., жен., фабр. раб., 4 II—2 III 06.

Valnus ictum abdominis perforans. (Vulnus hepatis et prolapsus omenti.) Laparotomia. Sanatio.

Anamnesis. Отправился въ 6 час. утра на фабрику, и былъ раненъ ножомъ въ животъ. Принялъ пищу въ послѣдній разъ вчера вечеромъ. Рвоты не было.

Status praes. Мужчина средняго роста, правильнаго и крѣпкаго тѣлосложенія съ хорошо развитымъ подкожнымъ жировымъ слоемъ.

Сознание полное, стонетъ не переставая. Наружные покровы блѣдны. Темп. норм. Пульсъ правильный, слабый. Органы кровообращения и дыхания безъ особыхъ измѣненій.

Въ правомъ подреберьѣ на 2 поперечныхъ пальца отъ срединной линіи расположена рана съ гладкими краями длиною въ 1—1½ стм.; изъ раны выпадаетъ узкая часть сальника.

Животъ втянутъ и въ высшей степени чувствителенъ; брюшныя стѣнки очень сильно напряжены.

Чревосъченіе произведено д-ромъ Нингеромъ въ результатѣ нерешительности больного только черезъ 6 час. послѣ раненія.

Подъ хлороформнымъ наркозомъ сдѣланъ разрѣзъ брюшныхъ стѣнокъ по бѣлой линіи отъ мечевиднаго отростка до пупка. Брюшная полость содержала большое количество крови, которая удалена. Въ боковой части правой доли *печени* расположена рѣзанная рана длиною въ 2—3 стм.; на рану наложенъ шелковый шовъ, который потомъ прикрытъ тампономъ. Остальные органы брюшной полости не повреждены. Послѣ перевязки сосудовъ удалена выпавшая часть сальника, и на брюшную стѣнку наложенъ двухэтажный шовъ. Асепт. повязка.

Послѣоперац. періодъ осложнился острымъ бронхитомъ; темп. по вечерамъ постепенно повышается, на 6. день достигла 39,0, а на 7. день упала до 37,2 и осталась съ тѣхъ поръ нормальной. Газы отошли на 3. день: на 5. день былъ обильный стулъ послѣ клизмы. Швы и тампоны удалены на 6. день; больной всталъ на 14. день. Передъ выпиской самочувствіе хорошее, стулъ ежедневно произвольный; рана почти совсѣмъ зажила.

2 III. Выписался для амбул. лѣченія черезъ 26 дней послѣ раненія.

Сл. № 14.

№ 4670. Екатерина N., 26 л., двор., зам., 2 VII—3 VII 06.

Vulnus ictum abdominis perforans (Prolapsus omenti et Vulnus hepatis.) Sanatio (?).

Anamnesis. Больная равена мужемъ въ животъ и сейчасъ же послѣ этого доставлена въ каретѣ Общ. скорой мед. помощи въ больницу. Сопровождавшимъ врачомъ замѣчено выпаденіе сальника. Во время переѣзда большую равло.

Status praes. Женщина средняго роста, правильнаго и крѣпкаго тѣлосложенія съ обильно развитымъ подкожнымъ жировымъ слоемъ. Сознание полное. Колѣнца не замѣчаются. Темп. норм. Пульсъ хорошій. Органы кровообращения и дыхания безъ особыхъ измѣненій.

Въ правомъ подреберьѣ въ поперечномъ направленіи расположена зияющая рана съ гладкими краями длиною въ 6 стм. Выпаденія сальника и кровотечения не замѣчено. Въ глубинѣ раны видно мѣсто укола печени.

Животъ не чувствителенъ, брюшныя стѣнки не напряжены.

Больная отказывается отъ всякаго хирургическаго воздѣйствія; на рану наложена асепт. пластырная повязка.

3 VII. Темп. 37,4. Пульсъ 72. Самочувствіе хорошее; на боли не жалуется; болѣзненныхъ явленій со стороны брюшныхъ органовъ не замѣчено; рвоты больше не было.

3 VII. Приблизительно черезъ сутки послѣ раненія больная вопреки совѣту врачей оставляетъ больницу.

Сл. № 15.

№ 816. Давъ Л., 34 г., кр., 7 I—9 II 07.

Vulnus sclopetarium abdominis perforans. (Vulnus hepatis et omenti.) Haemorrhagia retroperitonealis. Laparotomia. Sanatio.

Anamnesis. Въ часть дня, обращаясь неосторожно съ револьверомъ, ранилъ себя выстрѣломъ въ животъ: ницу принялъ въ послѣдній разъ за часть до раненія. Доставленъ въ больницу на извозчикѣ въ 3 ч. дня. Рвоты не было; боль въ животѣ не значительна.

Status praes. Мужчина средняго роста, правильнаго тѣлосложенія, хорошаго питанія. Сознание полное. Темп. нормальна. Пульсъ 118, средняго наполненія. Сердечные тоны тихи. Органы дыхания безъ особыхъ измѣненій.

По срединной линіи на 1½ поперечныхъ пальца ниже мечевиднаго отростка расположена незначительно кровоточащая огнестрѣльная рана съ почерѣвными краями діаметромъ въ 7 мм.

Животъ не вздутъ и не чувствителенъ; брюшныя стѣнки слегка напряжены.

На правой сторонѣ большая паховая грыжа.

Чревосъченіе произведено д-ромъ ф. Коссартомъ черезъ 3 час. послѣ раненія.

Подъ хлороформнымъ наркозомъ сдѣланъ разрѣзъ по бѣлой линіи отъ мечевиднаго отростка до пупка: въ окружности огнестрѣльной раны незначительный подкожный кровоподтекъ. На лѣвой доли *печени* на 2 поперечныхъ пальца отъ ея передняго края расположена звѣздообразная, незначительно кровоточащая, сквозная огнестрѣльная рана. На *сальникѣ* замѣчены 2 маленькихъ кровоподтека. Желудокъ и кишки не повреждены. На задней брюшной стѣнкѣ, рядомъ съ 12 перстной кишкой обнаружена рана брюшины съ обширнымъ кровоподтекомъ. Послѣ тампонады его и ранъ печени на брюшныя стѣнки наложены двухэтажный шовъ и асепт. повязка.

8 I. Темп. 36,3—37,8. Пульсъ 72—116. Повязка пропитана, мѣняются ея поверхностные слои. Ночью была раза два рвота. Жалуется на незначительныя боли. Животъ не вздутъ; сдѣлано промываніе желудка.

9 I. Темп. 37,2—36,9. Пульсъ 100—108. Газы отходятъ. Къ вечеру боли въ животѣ усиливаются.

10 I. Темп. 37,0—38,0. Пульсъ 104. Жалуется на отрыжку. При промываніи желудка удалено большое количество зеленоватаго содержимаго. Боли все усиливаются. Газы отходятъ.

11 I. Темп. 37,1—37,5. Пульсъ 108, полный. Самочувствіе удовлетворительное. Содержимое желудка мѣтѣ обильно. Сут. кол. мочи 1100 куб. см.

12 I. Темп. 37,3—37,5. Пульсъ 96—110. Повязка и тампоны отчасти удалены. Больной безпокоенъ и кричитъ вслѣдствіе сильной боли. Ord.: морфій.

13 I. Темп. 37,7—38,3. Пульсъ 96, полный. Ночь провести хорошо. самочувствіе удовлетворительное.

15 I. Темп. 36,7—37,0. Пульсъ 80—88. Перевязка: тампоны пропитаны кровью, удалены; легкая тампонада полости раны. Стулъ былъ.

Въ дальнѣйшемъ теченіи болѣзни темпер. по вечерамъ повышалась раза два до 38,0, пульсъ все время хорошей, брюшная рана стала скоро заживать. Передъ выпиской ежедневно произвольный стулъ. Самочувствіе хорошее, рана на мѣсть тампона толщиной въ карандашъ, имѣетъ глубину въ 4 см. Больному рекомендуется носить бандажъ.

9 II. Выписался черезъ 43 дня послѣ раненія для амбул. лѣченія. При изслѣдованіи Рентгеновскими лучами мѣстоположеніе пули не установлено.

При осмотрѣ 30. VIII. 08 грыжи брюшной стѣнки не обнаружено. бандажа теперь не носить; самочувствіе хорошее.

Сл. № 16.

№ 4487. Викторъ П., 39 л., кочегаръ на кораблѣ. 24 VI—29 VIII 05.

Vulnus ictum abdominis perforans. (Vulnus hepatis et prolapsus omenti et colonis transversi). Laparotomia. Sanatio.

Anamnesis. Въ 10 ч. веч. въ нетрезвомъ состояніи во время драки раненъ ножомъ въ животъ. Черезъ часъ послѣ этого доставленъ въ больницу.

Status praes. Мужчина средняго роста, правильнаго тѣлосложенія. Сознаніе полное. Лицо блѣдное. Темп. норм., пульсъ хорошей. Органы грудной клѣтки безъ особыхъ измѣненій.

Справа на 4 поперечн. пальца отъ нижняго края грудной клѣтки и на такомъ же разстояніи отъ срединной линіи въ косомъ направленіи расположена рана съ гладкими краями длиною въ 6 см.; изъ раны выпадаетъ сальникъ и петля толстой кишки длиною въ 30 см.

Животъ втянутъ; брюшныя стѣнки въ правой половинѣ сильно напряжены.

Тревоженіе произведено д-ромъ ф.-Коссартомъ черезъ 2½ ч. послѣ раненія.

Подъ хлороформнымъ наркозомъ послѣ обмыванія выпавшей части поперечной ободочной кишки физ. р. пов. соли брюшная рана удлинена вверхъ и внизъ. Брюшная полость содержала небольшое количество крови, которая удалена. Желудокъ и кишки не повреждены. На печени у желчнаго пузыря замѣчена сильно кровоточащая рана длиною въ 1½ см.; на нее наложены два узловатыхъ шва, послѣ чего кровотеченіе

остановилось. Выпадающая петля ободочной кишки помѣщена въ брюшной полости между тампонами. Послѣ тампонады раны печени на брюшныя стѣнки наложены швы и асепт. повязка.

25 VI. Темп. норм. Пульсъ 92, слабый. Частая рвота: произведено промываніе желудка. Перевязка: нѣкоторые тампоны удалены. Вливаніе физ. р. пов. соли.

30 VI. Темп. 37,7—38,2; пульсъ 80—96. Удалены все тампоны. сняты швы.

2 VII. Темп. 36,5—37,3; пульсъ 84. Рана гранулируетъ хорошо. Стулъ правильный.

8 VIII. Темп. 36,5—37,0; пульсъ 80. На лѣвомъ бедрѣ образовался гнойникъ.

28 VIII. Темп. норм., пульсъ хорошей. Перевязка. Въ брюшнойранѣ три маленькыхъ поверхностныхъ фистулы: на бедрѣ гранулирующая рана длиною въ 5 см. Стулъ правильный, самочувствіе хорошее.

29 VIII. Выписался черезъ 66 дней послѣ раненія для амбул. лѣченія.

Сл. № 17.

№ 7136. Вильгельмъ Ш., 16 л., кр. 12 IX—30 IX 07.

Vulnus sclopetarium abdominis perforans. (Vulnus lienis. Haemorrhagia retroperitonealis.) Vulnura sclopetaria femoris multiplica. Laparotomia. (Exstirpatio lienis.) Peritonitis. Exitus letalis.

Anamnesis. Въ 12 ч. дня на разстояніи 10 шаговъ раненъ выстрѣломъ изъ ружья дробью. Рвота была. Жалуются на сильную боль въ животѣ.

Status praes. Юноша нормальнаго тѣлосложенія, хорошаго питанія. Сознаніе полное. Наружныя покровы блѣдны. Темп. норм., пульсъ 100, слабый. Органы грудной клѣтки безъ особыхъ измѣненій.

На высотѣ лѣваго 11. ребра между задней подмышечной и лопаточной линіями расположена маленькая круглая огнестрѣльная рана, которая, судя по формѣ, происходитъ отъ раненія дробью средней величины.

Животъ чувствителенъ, не вздутъ; брюшныя стѣнки сильно напряжены; въ лѣвой боковой части живота незначительное притупленіе. Моча прозрачна, выдѣляется произвольно.

На наружной сторонѣ лѣваго бедра и верхней части лѣвой голени замѣчено нѣсколько ранъ подобныхъ вышеописанной; сосуды лѣвой нижней конечности, повидимому, не повреждены.

Тревоженіе произведено д-ромъ мед. А. ф.-Бергманомъ черезъ 5 ч. послѣ раненія.

Подъ хлороформнымъ наркозомъ сдѣланъ поперечный разрѣзъ въ лѣвой половинѣ живота, доходящій до задней подмышечной линіи. Брюшная полость наполнена отчасти жидкой, отчасти свернувшейся кровью, которая удалена. На срединѣ задней поверхности селезенки замѣчено маленькое входное отверстіе: сильно кровоточащее выходное

у воротъ селезенки. Въ окружности селезенки обширный *затянутый кровоподтекъ*. Произведена *экстирпация селезенки*. Желудокъ и кишки не повреждены. После тампонады кровоподтекъ въ области селезенки на рану чревоотвѣченія наложенъ двухэтажный шовъ. Асепт. повязка.

На раны лѣвой нижней конечности наложены пластырные асептически повязки.

Послѣ операциі больной весьма блѣденъ и безъ пульса; вприсунуты камфора и физ. р. пов. соли; поставлена горячая клизма винномъ.

13 IX. Темп. 36,3—37,4. Пульсъ 130, еле прощупывается. Ночью была повторная рвота. Жалуется на сильную боль въ животѣ. Впрыскиваніе физ. р. пов. соли и горячая клизма повторены.

14 IX. Темп. 36,2—37,3. Пульсъ 110—140. Самочувствіе немного лучше. Газы отходятъ. Боли въ животѣ меньше. Сут. кол. мочи 800 куб. стм. Стулъ вызванъ клизмой.

15 IX. Темп. 37,0—38,2. Пульсъ 116—124. Бѣлыхъ кровяныхъ шариковъ въ куб. милл. крови 20—22000.

16 IX. Темп. 38,8—39,0. Пульсъ 130. Перевязка: животъ не вздутъ и не чувствителенъ; брюшныя стѣнки не напряжены; брюшная рана имѣетъ хорошій видъ.

На лѣвомъ бедрѣ замѣчено чувствительное припуханіе и напряженіе кожи: изъ огнестрѣльныхъ ранъ выдѣляется гной. Произведены *нарывы* въ продольномъ направленіи: междумышечныя пространства и въ особенности подкожная клетчатка сильно нагноились. Раны затампонированы, и наложена асепт. повязка.

17 IX. Темп. 38,0—39,2. Пульсъ 110—120. Перевязка: припуханіе на верхнемъ лѣвомъ бедрѣ исчезло. Сознаніе помрачено.

18 IX. Темп. 38,3—38,1. Пульсъ 108—104. Стулъ вызванъ клизмой. Сут. кол. мочи 900 куб. стм.

19 IX. Темп. 37,7—38,3. Пульсъ 108—112. Сознаніе полное, самочувствіе лучше.

20 IX. Темп. 38,0—38,7. Пульсъ 100—116. Перевязка: тампоны брюшной полости пропитаны и съ сильнымъ запахомъ, удалены; сдѣлана легкая тампонада брюшной раны. Кол. бѣлыхъ кровяныхъ шариковъ 13.500.

21 IX. Темп. 37,6—36,3. Пульсъ 100. Значительный упадокъ силъ. Газы не отходятъ. Частая рвота, промываніемъ желудка удалено 200—300 куб. стм. содержимаго. Ord.: Камфора.

22 IX. Темп. 36,9—37,3. Пульсъ 88—104. Перевязка: животъ не напряженъ, края брюшной раны немного разошлись; перебинта тампоновъ. На лѣвомъ бедрѣ вѣдствіе задержки гноя нарывы удлинены. Моча нормальна. Ord.: Камфора.

24 IX. Темп. 37,4—37,2. Пульсъ 96—116, слабый. Газы отходятъ. Рвота не прекратилась: произведено 2 раза въ день промываніе желудка причемъ каждый разъ удалено большое количество содержимаго. Впрыснуты камфора и физ. р. пов. соли.

26 IX. Темп. 37,1—37,3. Пульсъ 120—124. Перевязка: края брюшной раны разошлись, видны петли кишекъ; сняты все швы. Раны лѣваго бедра стали очищаться. Рвота все еще продолжается; назначена питательная клизма черезъ каждые 3 часа.

28 IX. Темп. 36,5—36,9. Пульсъ 120—130. Состояніе больного безъ переменъ.

29 IX. Темп. 37,0—38,3. Пульсъ 120, еле прощупывается. Перевязка: брюшная рана разошлась на всемъ протяженіи; видны вздутыя петли тонкихъ кишекъ, покрытыя гнойнымъ налетомъ. Значительный упадокъ силъ. Рвота менѣе частая; содержимое желудка съ каловымъ запахомъ. Ord.: физ. р. пов. соли.

30 IX. Темп. 36,5. Больной безъ пульса.

30 IX. Въ 1/29 ч. утра черезъ 18 дней послѣ раненія наступила смерть вѣдствіе гнойнаго перитонита.

(Суд.-мед. вскрытіе 4. X. 07 произведено гор. врачомъ Э. В. Гуго (№ 1257)).

Мозговые оболочки нормальны, малокровны. Мозгъ и мозжечекъ малокровны, слегка отечны. Грудная полость содержитъ, какъ и околосердечная сумка, незначительное количество прозрачной красноватой сыворотки. Сердце нормальной величины: въ полостяхъ его красныя свертки; клапаны и отверстія нормальны; мышцы желтовато-бурая со сильнымъ солянымъ блескомъ. Легкія нигдѣ не уплотнены, малокровны.

Брюшная полость: Въ маломъ тазу ок. 150 куб. стм. мутной жидкости съ примѣсью большихъ свертковъ фибрина. Пристѣнная брюшина мутна, покрыта легкимъ сѣроватымъ налетомъ. Селезенка нѣтъ; сосуды ея перевязаны шелковою ниткою. Почки не повреждены, малокровны. Мочевой пузырь пустъ. Желудокъ не поврежденъ: въ немъ 100 куб. стм. окрашенной желчью жидкости. Кишки блѣды, покрыты значительнымъ сѣро-желтоватымъ налетомъ, мѣстами спаяны другъ съ другомъ: на отдѣльныхъ мѣстахъ — двухъ — трехъ — измѣненіе въ окраскѣ, но лишь на одной петлѣ тонкихъ кишекъ видно 3. съ небольшою дробинку величиною, дефекта сывороточной оболочки, стѣнка же кишки не повреждена. Печень малокровна: разрывъ ея сѣро-желтоваго цвѣта.

Мнѣніе. Смерть послѣдовала отъ воспаленія брюшины вѣдствіе огнестрѣльнаго поврежденія брюшной полости.

Сл. № 18.

№ 3193. Петръ Ю. 31 г., мѣщ. 1 V—12 V 06.

Vulnus ictum renis. Haematuria. Sanatio.

Anamnesis. Два часа тому назадъ раненъ штыкомъ въ лѣвый бокъ. Жалуется на незначительную боль подъ ложечкой; рвоты не было.

Status praes. Мужчина высокаго роста, правильнаго тѣлосложенія. Сознаніе полное. Темп. норм. Пульсъ 76, полный. Органы грудной полости безъ особыхъ измѣненій; только въ лѣвой половинѣ грудной клетки дыхательный шумъ незначительно ослабленъ, и выстукиваніе даетъ тимпаническій звукъ.

Въ лѣвомъ 10. межреберномъ промежуткѣ по задней подмышечной линіи находилась маленькая угловатая рана.

Брюшныя стѣнки незначительно напряжены.

Моча сильно кровяниста.

2 V. Ночью жаловался на сильную боль в животѣ, послѣ наложения на животъ пузыря со льдомъ боль уменьшается. Въ мочѣ микроскопически крови не замѣчено. Газы и стулъ отходятъ. Темп. норм. Пульсъ хороший.

3 V. Темп. норм. Боли не прекратились. Сут. кол. мочи 800 куб. см.

4 V. Темп. норм. Боли усиливаются. Моча мутновата, при микроскопическомъ изслѣдованіи крови не содержитъ, сут. кол. 1000 куб. см.

5 V. Темп. веч. повышается до 38,5. Больной жалуется на боль въ правой поясничной области: болѣзненныхъ явленій со стороны легкихъ не замѣчено.

Въ дальѣйшемъ теченіи болѣзни темп. черезъ три дня унала до нормы: колотая рана скоро зажила; боли въ правой поясничной области постепенно исчезали. Самочувствіе хорошее.

12 V. Черезъ 11 дней послѣ раненія выписался выздоровѣвшимъ.

При осмотрѣ 30 VIII 08 жаловался на кашель и ноющую боль въ лѣвомъ боку, тяжелой работы будто бы не въ состояніи дѣлать: въ области мѣста укола замѣчены болѣзненность при ощупываніи.

Сл. № 19.

№ 7612. Фейвунъ Г., 14 л., мѣщ., 10 XII 04—3 I 05.

Vulnus ictum renis perforans. Sutura renis. Sanatio.

Anamnesis. Раненъ ножомъ на улицѣ въ поясничной области. Доставленъ черезъ 3 ч. послѣ раненія въ больницу.

Status praes. Юноша правильнаго тѣлосложенія. Сознаніе полное. Наружные покровы блѣдны. Темп. норм., пульсъ 100, правильный, слабый. Органы грудной кѣтки безъ особыхъ измѣненій.

Въ лѣвой поясничной области въ серединѣ между нижнимъ краемъ грудной кѣтки и подвздошной костью расположена рана съ гладкими краями длиною въ 1½ см.

Въ области раны замѣчены чувствительность и напряженія брюшныхъ стѣнокъ; въ остальномъ животъ не напряженъ и не чувствителенъ. Въ лѣвой боковой части живота незначительное притупленіе.

Мочеиспусканіе произвольное; выдѣлялось около 300 см. свѣтло-красной жидкости.

Operatio произведена черезъ 4 часа послѣ раненія.

Подъ хлороформнымъ наркозомъ сдѣланъ въ лѣвой поясничной области черезъ рану укола косой разрѣзъ. Въ области лѣвой почки обнаруженъ обширный кровоподтекъ: на задней стѣнкѣ ея въ нижней трети замѣчена въ поперечномъ направленіи сильно кровоточащая рана длиною въ 2 см. Забрюшинная жировая ткань пропитана кровью; брюшина не повреждена. На рану почки наложены 3 катгутовыхъ шва, послѣ чего кровотеченіе прекратилось. Послѣ тампонады на рану брюшной стѣнки наложенъ двухэтажный шовъ. Асепт. повязка.

Послѣоперационный періодъ гладкій; темп. норм., пульсъ хороший; на 3. день послѣ раненія моча стала прозрачной, сут. кол. ея 800 куб. см. На 7. день удалены нѣкоторые тампоны, рана имѣла хороший

видъ. Передъ выпиской на мѣстѣ тампона поверхностная гранулирующая рана; моча прозрачна; самочувствіе хорошее.

3 I. Выписался черезъ 24 дня послѣ раненія для амбул. лѣченія.

При осмотрѣ 30 VIII 08 обнаруженъ въ области лѣвой почки узкій рубецъ; жаловался на боль при ходьбѣ въ лѣвомъ боку; самочувствіе впрочемъ хорошее.

Сл. № 20.

№ 1004. Микель Н., 33 г., кр., 20 I—22 I 06.

Vulnus sclopetarium abdominis perforans. (Vulnus renis). Fractura complicata sclopetaria radii. Laparotomia. Exitus letalis.

Anamnesis. Въ 8 час. веч. раненъ въ нижнюю часть грудной кѣтки выстрѣломъ изъ револьвера въ упоръ. Доставленъ въ больницу черезъ 4 часа. Была повторная рвота; большой послѣ раненія не мочился.

Status praes. Мужчина средняго роста, правильнаго тѣлосложенія, съ плохо развитымъ подкожнымъ жировымъ слоемъ. Наружные покровы блѣдны. Сознаніе полное. Темп. норм., пульсъ 92, средняго наполненія. Органы грудной кѣтки безъ особыхъ измѣненій.

Въ лѣвомъ 8. межреберномъ промежуткѣ расположена кругловатая огнестрѣльная рана съ неровными краями величиною въ гривенникъ. Въ окружности ея незначительный подкожный кровоподтекъ; признаковъ ожога не обнаружено.

Животъ втянутъ и чувствителенъ, въ особенности въ лѣвомъ подреберьѣ; брюшныя стѣнки напряжены какъ доска.

Моча кровяниста.

На лѣвомъ предплечьѣ сложный переломъ луча вследствие огнестрѣльной раны.

Тривосъщеніе произведено д-ромъ ф. Коссартомъ черезъ 5 ч. послѣ раненія.

Подъ хлороформнымъ наркозомъ сдѣланъ разрѣзъ по срединной линіи отъ мечевиднаго отростка до лобковаго соединенія, потомъ разсѣчена еще въ поперечномъ направленіи лѣвая прямая мышца. Брюшная полость содержала незначительное количество крови. У flexura hepatis обнаруженъ обширный забрюшинный кровоподтекъ, простирающійся внизъ и вправо; прободенія кишки не замѣчено. На внутренней сторонѣ мѣста прикрѣпленія flexurae hepatis расположено въ брюшинѣ отверстіе, которое ведетъ въ каналъ, содержащій куски платя: послѣдніе удалены. Черезъ указанный каналъ прощупывалась поврежденная почка. Кровоподтекъ и указанный каналъ затампонированы, и на брюшную стѣнку до мѣста тампона наложенъ двухэтажный шовъ. Асепт. повязка.

Послѣ операціи выринутъ физ. раств. пов. соли.

21 I. Темп. 37,2—37,6. Пульсъ 80, средняго наполненія. Жалуется на боль въ животѣ. Вечеромъ повязка пропитана кровянистой жидкостью,

мѣняются ея верхніе слои. Животъ вздутъ, въ особенности въ надчревной области. Моча стала болѣе прозрачной; сут. кол. 500 куб. стм. Раза два была рвота, произведено промываніе желудка. Огд.: физ. раств. пов. соли и камфора.

22 I. Темп. утромъ 37,4. Пульсъ 120, слабый. Производитъ впечатлѣніе тяжелаго больного. Повторная рвота. Моча мутновата, сут. кол. 400 куб. стм. Вечеромъ больной безъ пульса. Впрыснуть физ. раств. пов. соли.

22 I. Въ 8 ч. веч. черезъ 48 часовъ послѣ раненія наступила смерть. Вскрытія не было.

Сл. № 21.

№ 2345. Михайлъ И., 17 л., мѣщ., 24 III—11 IV 06.

Vulnus sclopetarium renis dextri. Laparotomia. Sanatio.

Anamnesis. Больной заявляетъ, что приблизительно 4 часа тому назадъ городской раниль его выстрѣломъ изъ револьвера въ правую поясничную область. Моча кровяниста; жалуется на сильную боль въ животѣ и тошноту.

Status praes. Юноша средняго роста, слабаго тѣлосложенія, плохого питанія. Наружные покровы блѣдны. Сознаніе полное. Темп. норм. Пульсъ 90, малый, слабый.

Въ правой поясничной области у нижняго края 12. ребра находится огн. стрѣльная рана средней величины; выходнаго отверстія нѣтъ. Животъ незначительно вздутъ и чувствителенъ; брюшныя стѣнки справа больше напряжены, чѣмъ стѣва. Выстукиваніе даетъ тимпаническій звукъ; положеніе грудо-брюшной преграды высокое.

Моча сильно кровяниста.

Чревосъченіе произведено д-ромъ. Времомъ черезъ 5 час. послѣ раненія.

Подъ хлороформнымъ наркозомъ сдѣланъ разрѣзъ по бѣлой линіи длиною въ 20 стм. Брюшная полость содержала значительное количество крови. Произведена эвентрація кишекъ, и послѣ удаленія крови изъ брюшной полости замѣченъ въ правой поясничной области обширный *забрюшинный кровопотекъ*; поврежденія органовъ брюшной полости не обнаружено. Послѣ промыванія брюшной полости на брюшную рану наложенъ двухэтажный шовъ. Асепт. повязка.

Послѣоперационный періодъ проходитъ гладко. Явленія со стороны брюшной полости скоро исчезли. Сут. кол. мочи черезъ сутки послѣ раненія достигло 800 куб. стм., черезъ 3 сутки 1000 куб. стм., а черезъ 5 сутокъ 1500 куб. стм.; моча мутна, но не кровяниста; назначается Urotropin. На 4. день стали отходить газы и стулъ, причѣмъ вечеромъ повышалась темп. до 38,0; все остальное время темп. норм. и пульсъ хорошій. На 7. день сняты глубокіе швы; брюшная рана безъ воспалительныхъ явленій. Моча при микроскоп. изслѣдованіи содержитъ

еще въ большомъ количествѣ бѣлые и красные кровяные шарики. Брюшная рана зажила первичнымъ натяженіемъ. Передъ выпиской самочувствіе вполне хорошее, моча немного мутновата.

11 IV. Выписался выздоровѣвшимъ черезъ 18 дней послѣ раненія.

Сл. № 22.

№ 4446. Францъ В., 22 г., кр., 22 VI—23 VI 05.

Vulnus sclopetarium abdominis perforans. Exitus letalis.

Anamnesis. Ранень выстрѣломъ въ животъ. Немедленно доставленъ въ каретѣ Общ. скорой мед. помощи въ больницу.

Status praes. Мужчина средняго роста, правильнаго тѣлосложенія. Сознаніе полное. Сильный колыбель, наружные покровы блѣдны, дыханіе поверхностное, конечности холодны. Темп. норм., больной безъ пульса. Органы грудной кѣтки безъ особыхъ измѣненій.

Въ правомъ 9. межреберномъ промежуткѣ по передней подмышечной линіи расположена огнестрѣльная рана.

Животъ втянутъ и повсюду весьма чувствителенъ; брюшныя стѣнки напряжены какъ доска; притупленія въ боковыхъ частяхъ живота не обнаружено.

Въ виду безнадежнаго состоянія больного операція не предложена; произведено впрыскиваніе физ. раств. пов. соли и камфоры, несмотря на это пульсъ не улучшался.

23 VI. Темп. 37,3; больной безъ пульса.

23 VI. Въ 10 ч. вечера черезъ сутки послѣ раненія наступила смерть въ колыбель.

При суд.-мед. вскрытіи 25. VI. 05 установлено *Vulnus perforans hepatis et renis dextri.*

Сл. № 23.

№ 5309. Казиміръ М., 28 л., город., хол., 30 V—11 VII 08.

Vulnus sclopetarium abdominis perforans. (Vulnus hepatis et renis.)

Laparotomia. (Nephrectomia.) Sanatio.

Anamnesis. При неосторожномъ обращеніи съ револьверомъ ранень другимъ городovýmъ выстрѣломъ въ правый бокъ. Черезъ полчаса послѣ раненія больной явился пѣшкомъ въ хирургическое отдѣленіе.

Status praes. Мужчина средняго роста, правильнаго и крѣпкаго тѣлосложенія, хорошаго питанія. Сознаніе полное. Темп. 37,1. Пульсъ 72. Органы дыханія и кровообращенія безъ особыхъ измѣненій.

Входное отверстие расположено между остистыми отростками 12. грудного и 1. поясничного позвонков, спинной хребет не поврежден. Выходного отверстия нѣтъ.

Чувствительность при оцупывании и напряженіе брюшныхъ стѣнокъ выражены больше всего въ области раненія; брюшное дыханіе не прекратилось.

Моча сильно кровависта.

На операцію больной согласился лишь черезъ два часа послѣ поступления въ больницу, когда напряженіе брюшныхъ стѣнокъ и боли въ животѣ стали усиливаться; рвоты не было.

Операція произведена д-ромъ мед. А. ф.-Бергманомъ черезъ 3 часа послѣ раненія.

Послѣ подкожнаго впрыскиванія Morph. muriat. 0,01 и Scopolamin. 0,0005 подъ хлороформымъ наркозомъ сдѣланъ разрьѣзъ по E. von Bergmann'у въ правой части живота для вылуценія почки. Болѣе кпереди разрьѣзомъ, проведеннымъ перпендикулярно къ предыдущему, удалена изъ брюшной стѣнки свищовая нуля діаметромъ въ 9 милл. По вскрытіи брюшины обнаружена въ боковой части печени на переднемъ ея краю рана, на которую наложены катгутные швы. Изъ брюшной полости удалены кровяные сгустки. На flexura hepatica замѣченъ кровоподтекъ; стѣнка кишки однако не пробита. Сдѣланъ доступъ къ правой почкѣ, которая оказалось почти всецѣло разможенной; въ окружности ея обнаруженъ довольно обширный кровоподтекъ. Произведено вылуценіе правой почки послѣ предварительной перевязки мочеточника и почечныхъ сосудовъ. Послѣ тампонады раны печени и ложа почки на брюшную рану до мѣста тампона наложены швы. Асепт. повязка.

Подкожно впрыснута камфора и физ. раств. пов. соли.

31 V. Темп. 36,4—39. 2. Пульсъ 88—116, слабый. Моча прозрачна, сут. ея кол. 300 куб. стм. Была рвота, но прекратилась. Ord.: камфора, физ. раств. пов. соли.

1 VI. Темп. 36,2—38,0. Пульсъ 104—108, полный. Сут. кол. мочи 1500 куб. стм. Газы отходятъ.

2 VI. Темп. 37,2—38,0. Пульсъ 84—100. Сут. кол. мочи 1200 куб. стм.

4 VI. Темп. 37,4—38,1. Пульсъ 92. Сут. кол. мочи 1000 куб. стм. Стулъ вызванъ клизмой.

5 VI. Темп. 37,3—38,0. Пульсъ 84—92. Сут. кол. мочи 1400 куб. стм. Перевязка: перемѣнены тампоны, рана имѣетъ хорошій видъ.

10 VI. Темп. норм. Пульсъ хорошій. Тампоны удалены.

11 VI. Вечеромъ внезапное повышение темп. до 40,0, въ брюшной стѣнкѣ обнаруженъ гнойникъ, по вскрытіи котораго темп. на другой день упала до нормы.

Дальнѣйшее теченіе гладкое; темп. норм.; пульсъ хорошій; моча прозрачна, въ достаточномъ количествѣ. Передъ выпиской на мѣстѣ тампона маленькая гранулирующая рана. Самочувствіе хорошее.

11 VII. Черезъ 42 дня послѣ раненія выписался для амбул. лѣченія.

При осмотрѣ 30. VIII. 08 состояніе здоровья хорошее.

№ по порядку	Возрастъ и полъ	Родъ оружія и состояние	Раненные органы	Операція	Черезъ сколько времени послѣ раненія	Осложненія	Исходъ	Черезъ сколько времени послѣ раненія
1	42, м.	рев. въ упоръ	печень	—	—	огн. раненіе голенисто-пачо суст.	смерть всл. острога мало-кровія	18 ч.
2	45, ж.	револьверъ	"	—	—	огн. раненіе грудн. кѣтки	"	2 д.
3	23, ж.	солд. руж. 50—60 шаг.	"	—	—	огн. раненіе груди и локтевого суст.	"	1 д.
4	23, м.	ножь	"	чревосѣченіе, тампонада раны печ., промываніе	6 1/2 ч.	Наематогахъ воспаленіе легкыхъ	выздоровл.	31 д.
5	50, м.	"	"	чревосѣченіе, швы и тампонада печени	6 ч.	—	"	39 д.
6	21, м.	револьверъ	"	чревосѣченіе, швы и тампонада печени	2 ч.	—	"	20 д.
7	17, м.	револьверъ 5—10 шаг.	"	чревосѣченіе, швы и тампонада печени	3 3/4 ч.	—	"	17 д.
8	43, м.	ножь	"	чревосѣченіе, тампонада печени	2 1/2 ч.	огн. ран. паха и плечевого суст.	смерть всл. острога	49 д.
9	37, м.	револьверъ 5 шаговъ	"	чревосѣченіе, тампонада печени	5 ч.	огн. ран. грудной кѣт., плеча и лучев. нерва	смерть всл. мало-кровія	27 ч.
10	25, м.	ох. ружье 5 шаговъ	"	чревосѣченіе, тампонада печени	7 ч.	огн. ран. грудной кѣтки	мазокровія	36 д.
11	29, м.	ножь	"	чревосѣченіе, тампонада печени	1 д.	огн. поврж-деніе легкаго	"	40 д.
12	51, м.	револьверъ 10 шаговъ	"	чревосѣченіе, тампонада печени	7 ч.	острый бронхитъ	смерть всл. острога ма-зокровія	5 д.
13	44, м.	ножь	печень и выпаденіе сальника	чревосѣченіе, швы и тампонада резекція сальника	6 ч.	—	острого ма-зокровія	26 д.
14	26, ж.	"	печень, сальникъ, забр. кровоподт.	чревосѣченіе, тампонада печени	—	—	"	1 д.
15	34, м.	рев. въ упоръ	"	чревосѣченіе, тампонада печени	3 ч.	—	"	43 д.

№№ по порядку	Возрастъ и полъ	Родъ ору- жия и расстоянiя	Раненые органы	Операция	Время послѣ- дствiя ранъ	Ослож- ненiя	Исходъ	Время послѣ- дствiя раненiя
16	39, м.	ножь	печень, выпаданiе пол- ободочной кишки и сальника	чревосъч., шовъ печ. и обмыв. выпавш. киш., тампон. печ. и обод. кишки	2 1/2 ч.	гноингъ бедръ	выздоровл.	66 д.
17	16, м.	ох. ружье 10 шаговъ	селезенка и забрюшин. кровоподтекъ	чревосъч., вылуценiе селезенки, тампонада кровоподтека	5 ч.	гн. бедра всл. огн. раненiя, гн. перитон.	смерть всл. гн. перитон.	18 д.
18	31, м.	штыкъ	лѣв. почка	—	—	—	выздоровл.	11 д.
19	14, м.	ножь	"	косой поясничнiй разр., швы и тампон. почки	4 ч.	—	"	24 д.
20	33, м.	рев. въ упоръ	"	чревосъченiе тампонада почки	5 ч.	огн. пере- ломъ луча.	смерть всл. остраго ма- локрovia	2 д.
21	17, м.	револьверъ	прав. почка и забрюш. кровоподтекъ	чревосъч., промыванiе	5 ч.	—	выздоровл.	18 д.
22	22, м.	револьверъ	печень и правая почка	—	—	—	смерть всл. остраго ма- локрovia	1 д.
23	28, м.	рев. въ упоръ	печень и прав. почка	чревосъч., швы печени кѣгут., вылуценiе пр. почки, тампонада	3 ч.	гноингъ брюшной стѣнки	выздоровл.	42 д.

Сюда относятся 23 случая. Раны нанесены 8 разъ ножемъ, 1 разъ штыкомъ, выстрѣломъ изъ револьвера 11 разъ, изъ солдатскаго ружья 1 разъ, а изъ охотничьяго — 2 раза. Огнестрѣльное поврежденiе изъ солдатскаго ружья будто бы нанесено патрулемъ на улицѣ на разстоянiи 50—60 шаговъ.

Одинъ изъ потерпѣвшихъ подвергся нападенiю на улицѣ, другой же былъ раненъ городовымъ выстрѣломъ изъ револьвера. Разъ нанесена рана городовому его товарищемъ вслѣдствiе неосторожнаго обращенiя съ револьверомъ. Въ остальныхъ случаяхъ ближайшiя обстоятельства нанесенiя раны не обозначены. При поступленiи въ больницу въ двухъ случаяхъ ножевыхъ раненiй больные находились въ нетрезвомъ состоянiи.

На сильную боль въ животѣ жаловались въ 7 случаяхъ (№№ 1, 3, 6, 15, 17 и 21), а на рвоту въ 2 случаяхъ (№№ 14, 17) и разъ на тошноту (№ 21). Часто — въ 15 случаяхъ — отмѣчено острое малокровiе, которое проявлялось въ разныхъ степеняхъ: въ однихъ случаяхъ указано только на блѣдность наружныхъ покрововъ, при чемъ пульсъ обыкновенно былъ слабымъ и учащеннымъ, въ другихъ же на тяжелый колющ. Температура при поступленiи въ больницу была нормальной за исключенiемъ втораго случая, гдѣ первоначальной температурой обозначено 37,8°. Потерпѣвшая въ данномъ случаѣ поступила въ больницу на другой день послѣ раненiя съ признаками начинающагося перитонита. Пульсъ, какъ уже указано, въ большинствѣ случаевъ былъ обыкновенно слабымъ и колебался отъ 90—118. У двоихъ пульсъ еле прощупывался (№№ 5, 10), однако оба выздоровѣли. Двое были доставлены безъ пульса (№№ 1 и 22) — оба скончались въ тотъ же день вслѣдствiе внутренняго истеченiя кровью. Съ хорошимъ пульсомъ поступило только пятеро, двое изъ нихъ (№№ 14, 16) ранены ножемъ, одинъ (№ 18) штыкомъ, а два (№№ 7, 23) выстрѣломъ изъ револьвера.

Самымъ постояннымъ признакомъ въ выше приведенныхъ случаяхъ отмѣчено напряженiе брюшныхъ стѣнокъ. Чаще всего оно выражено довольно рѣзко, т. е. брюшныя стѣнки напряжены какъ доска; только въ двухъ случаяхъ (№№ 5, 9) указано на отсутствiе напряженiя брюшныхъ стѣнокъ. Столь же часто встрѣчалась и чувствительность при надавливанiи на брюшныя стѣнки, послѣдняя отсут-

ствовала только въ двухъ случаяхъ (№№ 11, 15). На вздутіе живота указано въ двухъ случаяхъ (№№ 1, 4) и на ограниченное притупленіе въ области раненія въ двухъ случаяхъ (№№ 17, 19); втянутымъ оказался животъ въ 4 случаяхъ (№№ 10, 13, 16, 20).

Паренхиматозные органы брюшной полости расположены въ верхней половинѣ живота. Изъ этого ясно, что при поврежденіи послѣднихъ мѣстоположеніе ранъ брюшной стѣнки всегда находилось выше пупка. Въ лѣвомъ подреберьѣ брюшная рана локализована въ 3 случаяхъ повреждения лѣвой почки и въ одномъ случаѣ раненія селезенки. Во всѣхъ же остальныхъ, громадное большинство которыхъ составляютъ пораненія печени, брюшная рана находилась по бѣлой линіи или чаще всего справа отъ нея; сюда относятся также 3 случая пораненія правой почки.

Чревосѣченіе произведено въ 15 случаяхъ. Кромѣ того въ одномъ случаѣ сдѣлано внѣбрюшинное вылуценіе почки. Изъ подвергнутыхъ операциіи выздоровѣло 12 человекъ. Въ трехъ случаяхъ (№№ 1, 2, 22) операциа не была предложена въ виду безнадежнаго состоянія раненыхъ при поступленіи въ больницу, а въ одномъ случаѣ (№ 18) поврежденія правой почки — въ виду отсутствія рѣзко выраженныхъ признаковъ пораненія органовъ брюшной полости и быстрого прекращенія кровотеченія изъ мочевыхъ органовъ. — Въ трехъ случаяхъ (№№ 3, 4, 14) больные отказывались отъ операциіи. Изъ семи неоперированныхъ выздоровѣло только трое.

Прежде всего разсмотримъ поврежденія печени. Чревосѣченіе по поводу раненія печени произведено 12 разъ: въ 5 случаяхъ колотыхъ и 7 — огнестрѣльныхъ поврежденій. Брюшная полость содержала обыкновенно небольшое количество крови; значительное кровоизліяніе было только въ двухъ случаяхъ (№№ 5, 10), а въ одномъ случаѣ (№ 11) брюшная полость содержала окрашенную желчью жидкость. Поврежденія печени большею частью были расположены на правой ея долѣ около передняго края. Раны печени оказались небольшихъ размѣровъ и, по вскрытіи брюшной полости, обыкновенно не кровоточили. Только въ одномъ случаѣ (№ 5) отмѣчена длинная колоторѣзанная рана въ 5 см., а на сильное кровотеченіе указано въ случаѣ № 16. Относительно огнестрѣльныхъ раненій печени слѣдуетъ

отмѣтить, что въ случаѣ № 15 оно имѣло свѣздообразную форму, въ случаѣ № 9 при вскрытіи обнаруженъ каналъ въ ткани печени длиною въ 15 см., а въ случаѣ № 7 револьверная пуля застряла въ веществѣ печени.

При чревосѣченіи произведена въ 6 случаяхъ тампонада ранъ печени, въ одномъ случаѣ наложены на рану швы, а въ 4 случаяхъ сдѣлано и то и другое. Въ случаяхъ съ выпаденіемъ сальника (№№ 13, 16) произведена резекціа послѣдняго, кромѣ того въ случаѣ № 16 вправлена выпавшая поперечная ободочная кишка. Въ случаѣ № 23 вылучена одновременно разможенная правая почка.

Послѣоперационный періодъ въ большинствѣ случаевъ былъ гладкимъ. Выздоровленіе послѣдовало въ десяти случаяхъ, хотя въ одномъ было осложненіе острымъ бронхитомъ, а разъ — воспаленіемъ легкихъ. Время больничнаго лѣченія продолжалось въ указанныхъ случаяхъ отъ 17—66 дней, въ среднемъ около 38 дней. Смерть наступила только у двухъ (№№ 9, 12) оперированныхъ изъ-за огнестрѣльнаго поврежденія печени: въ первомъ случаѣ черезъ 27 часовъ послѣ раненія, осложненномъ огнестрѣльными ранами плечевого сустава и паха, а во второмъ черезъ 5 дней послѣ раненія; у послѣдняго было также огнестрѣльное поврежденіе легкихъ, и причиной смерти въ обоихъ случаяхъ послужило острое малокровіе.

Обратимся теперь къ случаямъ поврежденія печени, не подвергнутыхъ операциіи; всего такихъ 6. Относительно троихъ (№№ 1, 2, 22) уже указано, что они доставлены въ больницу въ безнадежномъ состояніи, такъ что операциа имъ даже не была предложена. Всѣ они ранены выстрѣлами изъ револьвера и прожили около сутокъ. Какъ на осложненіе слѣдуетъ указать въ случаѣ № 1 на огнестрѣльное поврежденіе голеностопнаго сустава, а въ случаѣ № 2 на огнестрѣльное поврежденіе грудной клѣтки. При вскрытіи въ случаѣ № 1 найдено въ брюшной полости 1000 куб. см. отчасти уже свернувшейся крови, а на выпуклости правой доли печени обнаруженъ во всю длину продольный разрѣзъ глубиною въ 4 см., въ окружности котораго ткань была пропитана кровью. Протоколы вскрытія случаевъ №№ 2 и 22 не получены.

Въ двухъ случаяхъ (№№ 4, 14) раны нанесены ножемъ. Случай № 14 осложненъ выпаденіемъ сальника, а въ случаѣ № 4 вслѣдствіе укола въ спину были явленія haemathorax'a. Въ случаѣ № 4 черезъ 31 день послѣ раненія послѣдовало выздоровленіе. Дальнѣйшая же судьба случая № 14 не извѣстна, такъ какъ раненая черезъ сутки послѣ поврежденія оставила больницу вопреки совѣту врачей.

Особый интересъ представляетъ случай № 3. Больная ранена патрулемъ на улицѣ выстрѣломъ изъ солдатскаго ружья на разстояніи 50—60 шаговъ, доставлена въ больницу черезъ 2 часа послѣ раненія съ признаками остраго малокровія. Пуля прошла въ косомъ направленіи сзади напередъ черезъ правую верхнюю часть брюшной полости, образовавъ на спинѣ маленькое входное отверстіе и съ рваными краями сильно кровоточащее выходное — у нижняго конца мечевиднаго отростка діаметромъ въ 10—12 см. При надавливаніи на правое подреберье замѣчено изъ раны печени сильное кровотеченіе. На дальнѣйшемъ пути пуля образовала въ лѣвой груди рану съ рваными краями величиною въ ладонь и потомъ раздробила еще лѣвый локтевой суставъ. Больная отказывалась отъ всякаго хирургическаго вмѣшательства и скончалась черезъ сутки послѣ раненія. Протоколъ вскрытія не полученъ. Въ этомъ случаѣ характерно разрывное дѣйствіе современнаго снаряда солдатскаго ружья на близкомъ разстояніи.

Слѣдуетъ отмѣтить, что довольно большой матеріалъ поврежденій печени находился подъ наблюденіемъ В. Н. Розанова¹⁾ (28 случаевъ) и А. Neumann'a²⁾ (22 случая).

Относительно крайне рѣдкаго пораненія желчнаго пузыря будетъ рѣчь впереди при разборѣ соответствующаго случая.

Что касается поврежденій *селезенки*, то въ этой главѣ мы имѣемъ только одинъ случай (№ 17), въ которомъ въ области селезенки нанесена выстрѣломъ дробью маленькая круглая огнестрѣльная рана. Раненый поступилъ въ боль-

¹⁾ О хирургическомъ вмѣшательствѣ при раненіяхъ печени. Русск. Хирург. Архивъ 1902. Стр. 986.

²⁾ Zur Behandlung der Leberverletzungen. Zentralbl. für Chirurgie 1908. p. 47.

ницу съ жалобами на рвоту и сильную боль въ животѣ, съ рѣзко выраженными признаками остраго малокровія; брюшныя стѣнки при этомъ были чувствительны и сильно напряжены, въ лѣвой боковой части живота обнаружено незначительное притупленіе. При чревосѣченіи брюшная полость содержала большое количество крови, и у воротъ селезенки обнаружена сильно кровоточащая сквозная рана, по поводу которой произведено вылуценіе селезенки. Послѣоперационный періодъ однако осложнялся гнойнымъ перитонитомъ, вслѣдствіе чего наступила смерть черезъ 18 дней послѣ раненія. Впослѣдствіи и на вскрытіи подтверждено присутствіе перитонита и малокровіе брюшныхъ органовъ. Между прочимъ слѣдуетъ замѣтить, что на одной петлѣ тонкихъ кишекъ обнаружено въ трехъ мѣстахъ отсутствіе сывороточной оболочки, величиною въ небольшую дробинку, однако безъ прободенія кишечной стѣнки.

Относительно поврежденій селезенки имѣются обстоятельныя работы М. М. Крюкова¹⁾ R. Berger'a²⁾, Schaefer'a³⁾, Н. Н. Петрова⁴⁾ и Б. К. Финкельштейна⁵⁾. Послѣднимъ собрано 7 случаевъ колото-рѣзанныхъ изолированныхъ раненій селезенки, изъ которыхъ выздоровѣло 6, и 16 случаевъ огнестрѣльныхъ поврежденій селезенки, — изъ нихъ выздоровѣло 8.

Поврежденія *почекъ* отмѣчены въ 6 случаяхъ, при этомъ правая и лѣвая въ одинаковомъ числѣ разъ.

Въ случаѣ № 18 рана нанесена штыкомъ въ лѣвый бокъ и, какъ уже указано выше, операція не была предложена въ виду того, что кровотеченіе изъ мочевыхъ органовъ скоро прекратилось. Въ теченіи болѣзни, кромѣ незначительнаго повышенія температуры, никакихъ осложненій не было; моча стала прозрачною уже на слѣдующій день послѣ

¹⁾ Къ вопросу объ оперативномъ лѣченіи травматическихъ поврежденій селезенки. СПб. диссертация 1901.

²⁾ Die Verletzungen der Milz und ihre chirurgische Behandlung. Arch. für klin. Chir. 1902 Bd. 68 pg. 768.

³⁾ Die offenen Milzwunden und die transperurale Laparotomie. Beitr. zur klin. Chir. 1902. Bd. 36. pg. 761.

⁴⁾ Къ вопросу о раненіяхъ селезенки. Русск. Врачъ 1906 №№ 48 и 49 стр. 1501.

⁵⁾ Къ хирургіи селезенки. Русск. хир. архивъ. 1908 кн. 3, стр. 271.

ранения. Приблизительно через 1½ года послѣ ранения при осмотрѣ потерпѣвшій заявилъ, что онъ вслѣдствіе ноющей боли въ лѣвомъ боку не въ состояніи исполнить тяжелой работы. Въ случаѣ № 19 обнаружена колото-рѣзанная рана лѣвой поясничной области. При мочеиспусканіи выдѣлялось въ данномъ случаѣ около 300 куб. см. свѣтло-красной жидкости. Въ лѣвой поясничной области сдѣланъ кривой разрѣзъ, и сзади у нижняго конца лѣвой почки обнаружена сильно кровоточащая рана, на которую наложены 3 катгутовыхъ шва и тампонъ. Забрюшинная жировая ткань оказалась пропитаной кровью, но брюшина — не поврежденной. Послѣоперационный періодъ былъ гладкимъ. Моча стала прозрачной уже на 3. день послѣ операціи. Больной выписанъ черезъ 24 дня послѣ ранения. При послѣднемъ осмотрѣ приблизительно черезъ 3 года послѣ ранения потерпѣвшій жаловался только на незначительную боль при ходьбѣ въ лѣвомъ боку.

Здесь относятся еще 4 случая револьверныхъ раненій почекъ. Три раза сдѣлано чревосѣченіе, при этомъ въ двухъ случаяхъ (№№ 21, 23) послѣдовало выздоровленіе. Въ случаѣ № 21 отмѣчены признаки остраго малокровія и кровавистая моча. При чревосѣченіи удалено изъ брюшной полости значительное количество крови и обнаруженъ въ правой поясничной области обширный забрюшинный кровоподтекъ. Послѣоперационный періодъ былъ гладкимъ; черезъ сутки послѣ операціи суточное количество мочи достигло 300 куб. см. и моча скоро стала прозрачной. Больной выписанъ черезъ 18 дней послѣ ранения. Въ случаѣ № 23 было одновременно раненіе печени, о чемъ уже раньше шла рѣчь. При чревосѣченіи брюшная полость представляла подобную картину, какъ въ предыдущемъ случаѣ. Однако правая почка оказалась размозженной, вслѣдствіе чего она вылучена, и мѣсто ея затампонировано. Послѣоперационный періодъ былъ осложненъ незначительными повышеніями температуры; черезъ сутки послѣ операціи моча стала прозрачной, и суточное количество ея достигло 300 куб. см., а черезъ двое сутокъ уже нормальнаго количества, т. е. 1500 куб. см. Какъ уже сказано, больной пробылъ въ больницѣ 42 дня, и при осмотрѣ черезъ два мѣсяца послѣ выписки состояніе его здоровья было хорошее.

Еще нѣсколько словъ о случаяхъ почечныхъ раненій, окончившихся смертью. Въ случаѣ № 20, осложненномъ огнестрѣльнымъ переломомъ лѣвой лучевой кости, при поступленіи моча была кровавистой. Вслѣдствіе повторной рвоты, признаковъ остраго малокровія, напряженія и чувствительности брюшныхъ стѣнокъ произведено чревосѣченіе. У flexura lienalis обнаруженъ обширный кровоподтекъ, и на внутренней сторонѣ мѣста прикрѣпленія ободочной кишки найденъ каналъ, содержащій куски платя. Послѣ удаленія послѣднихъ произведена тампонада указаннаго канала. На другой день послѣ операціи моча стала прозрачной и суточное количество ея достигло 500 куб. см.; однако температура стала повышаться, рвота не прекратилась, и черезъ двое сутокъ больной остался безъ пульса и скончался. Вскрытіе не было произведено. Въ случаѣ № 22 раненый поступилъ въ больницу безъ пульса, и, въ виду безнадежнаго состоянія больного, операція не предложена. Черезъ сутки послѣ ранения наступила смерть въ колясцѣ. При вскрытіи установлено огнестрѣльное поврежденіе печени и правой почки.

Изъ только что сказаннаго видимъ, что изъ 4 оперированныхъ съ поврежденіями почекъ выздоровѣло 3; время больничнаго лѣченія продолжалось у послѣднихъ отъ 18 до 42 дней, въ среднемъ 28 дней. У четвертаго послѣдовала смерть на слѣдующій день послѣ операціи. Изъ неоперированныхъ выздоровѣлъ одинъ черезъ 11 дней послѣ раненія, а другой скончался уже черезъ сутки.

А. (Н. Каблуковъ¹⁾ отмѣчаетъ, что огнестрѣльныя поврежденія почекъ бываютъ сравнительно рѣдки: на 6000 раненій въ 3-емъ сводномъ Харбинскомъ Госпиталѣ пришлось наблюдать только 3 случая огнестрѣльныхъ почечныхъ раненій.

Пораненія поджелудочной железы, которыя почти всегда сопряжены съ пораненіями другихъ органовъ, будутъ разобраны впоследствии.

Въ заключеніи этой главы укажемъ на слѣдующія обстоятельства. Проникающія колотыя и огнестрѣльныя поврежденія паренхиматозныхъ органовъ брюшной полости

¹⁾ Къ Казуистикѣ огнестрѣльныхъ раненій почекъ. Медич. Обозрѣніе 1906. т. 65 стр. 3.

расположены въ *верхней половине живота*. Признаками указанныхъ поврежденій служатъ *слабый и частый пульсъ*, все усиливающееся *острое малокровіе, напряжение и чувствительность брюшныхъ стѣнокъ*, особенно въ области брюшной раны. *Оперативный способъ леченія* далъ изъ 16 случаевъ 75% *выздоровленія*, между тѣмъ какъ изъ 7 неоперированныхъ умерло 4, т. е. процентъ выздоровленія 42,8%.

Слѣдуетъ еще отмѣтить, что въ случаяхъ пораненія почекъ моча была кровянистой, однако черезъ два три дня послѣ оперативнаго вмѣшательства, стала прозрачною; въ случаѣ вылушенія одной почки суточное количество мочи доходило до нормы уже на третій день послѣ операціи.

III. Поврежденія одной брюшной полости съ пораненіемъ полостныхъ органовъ.

Сл. № 1.

№ 5810. Левъ П., 45 л., кр., 20 VIII—31 VIII 05.

Vulnus ictum abdominis perforans. (Vulnus ventriculi.) Peritonitis. Laparotomia. Exitus letalis.

Anamnesis. Въ 11 ч. утра въ трактирѣ раненъ ножомъ въ животъ; въ сильно нетрезвомъ состояніи доставленъ въ больницу въ 3½ ч. дня.

Status praes. Мужчина средняго роста, правильнаго тѣлосложенія, хорошаго питанія; сознаніе полное. Темп. 36,3. Пульсъ правильный, полный. Органы грудной кѣтки безъ особыхъ измѣненій.

По лѣвой парастеральной линіи на высотѣ 6. ребра по направленію внизъ расположена зияющая, сильно кровоточащая рана длиною въ 4 см.

Животъ не напряженъ и не чувствителенъ.

Черезъ часъ послѣ поступления появилась рвота кровью; производитъ впечатлѣніе тяжелаго больнаго. Пульсъ малый, частый. Животъ втянутъ, брюшныя стѣнки напряжены.

На предложенную операцію больной не соглашается. Вечеромъ пульсъ еле прощупывается. Впрыснуты физ. раств. пов. соли и камфора.

21 VIII. Темпер. 37,2—38,8. Пульсъ 108. Ночью больной оправился. Пульсъ малый, но правильный. На операцію не соглашается.

22 VIII. Темп. 38,2—38,7; пульсъ 104. Рвота прекратилась. Напряжение брюшной стѣнки не значительно и ощупываніе безболѣзненно.

24 VIII. Темп. 36,7—37,8; пульсъ 84. Произвольный стулъ съ кровью. Кашель; въ легкихъ слышны влажные хрипы. Изъ брюшной раны выдѣляется гнилостная жидкость.

26 VIII. Темп. 37,0—38,5; пульсъ 92. Нижняя часть живота вздута, и у лѣвой подвздошной кости прощупывается уплотненіе.

29 VIII. Темп. 36,7—36,5; пульсъ 88. Значительный упадокъ силъ. Частая рвота, но безъ крови. Животъ повсюду вздутъ; въ боковыхъ частяхъ обнаружено притупленіе, по срединѣ тимпанической звукъ. Выстукиваніе грудной кѣтки даетъ справа и сзади въ нижней части притупленіе. Изъ раны обильныя гнилостныя выдѣленія. Больной самъ настаиваетъ на операціи. Подкожно впрыснуть физ. раств. пов. соли.

30 VIII. Темп. 36,6—36,5. Пульсъ 80.

Гревосъщеніе произведено д-ромъ Фалькенбургомъ черезъ 11 дней послѣ раненія.

Подъ хлороформнымъ наркозомъ сдѣланъ разрѣзъ по бѣлой линіи отъ мечевиднаго отростка до пупка. Брюшная полость содержала большое количество кровянистой гнилостной жидкости; кишечныя петли покрыты фибринозно-гнилостнымъ налетомъ и спаены между собою. Желудокъ, покрытый гнилостнымъ налетомъ, изолированъ отъ кишокъ; на срединѣ его большой кривизны расположено прободеніе, изъ котораго выпячивалась слизистая оболочка и выдѣлялась желтая жидкость; ткань въ окружности раны рыхлая, вслѣдствіе чего затруднено наложеніе швовъ. Изъ-подъ грудобрюшной преграды по обѣимъ сторонамъ удалено большое количество гноя. Произведено основательное промываніе брюшной полости горячимъ физ. раств. пов. соли. Рана желудка затампонирована, и въ пространство подъ діафрагмой введена дренажная трубка. Наложены двухэтажный шовъ на брюшную стѣнку. Асепт. повязка.

По окончаніи операціи больной безъ пульса. Впрыснуты физ. раств. пов. соли и камфора.

31 VIII. Темп. 37,6; пульсъ еле прощупывается.

31 VIII. Умеръ въ колысѣ черезъ 11 дней послѣ раненія вслѣдствіе гнойнаго перитонита.

При суд.-мед. вскрытіи 3. IX. 05 установлено *Vulnus abdominis perforans. Peritonitis purulenta.*

Сл. № 2.

№ 7586. Екатерина П., 36 л., кр., 31 X 06—28 I 07.

Vulnus sclopetarium abdominis perforans. (Vulnus ventriculi et ligamenti suspensorii hepatis.) Laparotomia. Sanatio.

Anamnesis. Въ 1½ ч. утра подверглась нападенію на улицѣ и на разстояніи двухъ шаговъ ранена выстрѣломъ изъ револьвера (Browning) въ животъ. Пищу послѣдній разъ приняла за 2 ч. до раненія. Черезъ 3½ часа доставлена въ больницу. Рвоты и кровохарканія не было.

Status praes. Женщина роста выше средняго, крѣпкаго тѣлосложенія съ обильно развитымъ подкожнымъ жировымъ слоемъ. Сознаніе полное. На губахъ незначительный цианозъ. Темп. 36,8, пульсъ 90, правильный, средняго наполненія. Незначительная одышка. Органы грудной кѣтки безъ особыхъ измѣненій.

Входное отверстие большого размера расположено справа на 2-й поперечной линии пальца от нижнего края грудной клетки, а выходное такой же величины в левом 9-м межреберном промежутке по задней подмышечной линии.

Живот немного чувствителен, притом в особенности в области передней раны. Вздутие живота и напряжение брюшных стенок не значительно.

На правой груди около соска большая зияющая рана.

Чревосечение произведено д-ромъ мед. А. фонъ-Бергманомъ черезъ 4 ч. послѣ раненія.

Подъ хлороформнымъ наркозомъ сдѣланъ поперечный разрѣзъ брюшной стѣнки выше пупка. Подкожный жировой слой весьма обильно развитъ, и при разсѣченіи его замѣчено сильное кровотечение. По вскрытіи брюшины выпадаетъ сальникъ и вслѣдъ за нимъ часть *желудка*, на передней стѣнкѣ котораго расположено круглое прободеніе діаметромъ въ 1 см.; изъ раны выдѣлялись слизь и частицы пищи; брюшная полость ограждена тампонами отъ загрязненія. На большой кривизнѣ желудка слѣва и сверху расположено выходное отверстие. На раны наложенъ двухэтажный шовъ. Печень не повреждена, только пробито Lig. suspens. hepatis. Остальные органы брюшной полости не повреждены. Изъ малаго таза удалено небольшое количество жидкой крови. Послѣ промыванія брюшной полости горячимъ физ. раств. пов. соли на брюшную рану наложенъ двухэтажный шовъ. Асепт. повязка.

Въ теченіи наркоза дыханіе неровное, и наступилъ ціанозъ; по окончаніи операціи больная отъ наркоза скоро оправилась.

1 XI. Темп. 37,5—38,2. Пульсъ 84. Сут. кол. мочи 1000 куб. см., мочеиспусканіе произвольное.

2 XI. Темп. 38,5—38,7. Пульсъ 92—96. Газы отходят послѣ глицериновой клизмы. Сут. колич. мочи 1100 куб. см. Животъ немного вздутъ и чувствителен; брюшныя стѣнки незначительно напряжены. Языкъ влажный, рвоты не было.

3 XI. Темп. 38,2—39,0. Пульсъ 90—108. Сут. кол. мочи 1100 куб. см.

4 XI. Темп. 38,3—39,0. Пульсъ 90—100. Перевязка: сняты глубокіе кожные швы. Раны имѣютъ хорошій видъ. Сут. кол. мочи 1300 куб. см. Жалуется на кашель. Стулъ былъ.

5 XI. Темп. 38,0—38,7. Пульсъ 88—100. Сут. кол. мочи 1200 куб. см.

6 XI. Темп. 37,8—38,8. Пульсъ 86—104. Повязка пропитана гноемъ; въ правой части брюшной раны замѣчена между подкожнымъ жировымъ и мышечнымъ слоями брюшной стѣнки фистула, изъ которой выдѣляется гной; сняты поверхностные кожные швы и расширены края фистулы. Сзади въ правомъ легкомъ притупленіе; пункція дала отрицательный результатъ.

7 XI. Темп. 38,2—38,3. Пульсъ 84—92, полный. Кашель еще не прекратился.

8 XI. Темп. 37,1—38,7. Пульсъ 84. Стулъ былъ.

9 XI. Темп. 37,0—39,0. Пульсъ 90—100. Перевязка: изъ раны обильныя выдѣленія съ каловымъ запахомъ; тампонада.

Въ дальнѣйшемъ теченіи болѣзни темп. постепенно дошла до нормы, брюшная рана стала очищаться, болѣзненные явленія со стороны органовъ дыханія исчезли; стулъ вызывался клизмами. Передъ выпиской темп. норм., пульсъ хорошій. Въ брюшной ранѣ образовались справа и слѣва небольшія фистулы, въ остальномъ она зажила первымъ натяженіемъ. Рана груди зарубцевалась. Кашель прекратился. Стулъ произвольный. Самочувствіе хорошее.

28 I 07. Выписалась черезъ 89 дней послѣ раненія для амбул. лѣченія.

При осмотрѣ 30. VIII. 08 обнаруженъ рубецъ шириною въ поперечный палецъ и грыжа брюшной стѣнки въ лѣвой половинѣ живота; потерпѣвшая не въ состояніи поднять тяжелые предметы, носить постоянно брюшную бандажъ; аппетитъ хорошій, стулъ правильный.

Сл. № 3.

№ 5658. Саша Г., 25 л., кр., хол., 8 VIII—10 VIII 06.

Vulnus sclopetarium abdominis perforans. (Vulnus ventriculi. Haemorrhagia retroperitonealis.) Laparotomia. Sanatio (?).

Anamnesis. Въ 1/29 час. веч. раненъ выстрѣломъ изъ револьвера въ животъ. У больного появилась частая рвота. Черезъ 3 часа послѣ раненія доставленъ въ больницу.

Status praes. Мужчина высокаго роста, крѣпкаго тѣлосложенія съ обильно развитымъ подкожнымъ жировымъ слоемъ. Наружные покровы блѣдны. Сознаніе полное. Языкъ сухой, обложенъ. Темп. норм. Пульсъ 90, правильный, очень слабый. Сердечные тоны чисты. Дыханіе ускоренное, измѣненій со стороны легкихъ не обнаружено.

Входное отверстие величиною въ горошину съ почернѣвшими краями расположено сзади въ левомъ 10-м межреберномъ промежуткѣ; по серединѣ лѣвой прямой мышцы у нижнего края грудной клетки находилась болѣзненная опухоль величиною въ куриное яйцо.

Животъ незначительно вздутъ и повсюду чувствителен, брюшныя стѣнки весьма сильно напряжены, выстукиваніе даетъ въ боковыхъ частяхъ притупленіе.

Во время изслѣдованія у больного появилась повторная рвота пищевыми остатками, и онъ жалуется на сильную боль въ животѣ.

Чревосечение произведено д-ромъ Фогелемъ черезъ 4 1/2 часа послѣ раненія.

Подъ хлороформнымъ наркозомъ сдѣланъ разрѣзъ брюшной стѣнки по бѣлой линіи. Брюшная полость, въ особенности въ лѣвой верхней ея части, содержала большое количество крови. *Желудокъ* прострѣленъ насквозь; на одно отверстие, находящееся на большой кривизнѣ, наложенъ двухэтажный шовъ, причемъ поверхностнымъ швомъ прикрѣпленъ къ мѣсту прободенія сальникъ, т. е. произведена пластика сальника; входное же отверстие, расположенное на малой кривизнѣ желудка, закрыто двухэтажнымъ швомъ. Доступъ къ послѣдней ранѣ былъ крайне затруднителенъ вслѣдствіе глубокаго ея мѣстоположенія. У позвоночнаго столба обнаружено обширное *забрюшинное кровоизліяніе*. Остальные органы

брюшной полости не повреждены. Кроме того из брюшной полости удален маленький кусок одежды. После промывания брюшной полости физ. раств. пов. соли затампонированы забрюшинное кровоизлияние и задняя рана желудка. На брюшную рану наложен двухэтажный шов и асепт. повязка.

Далее в левом подреберье из-под кожи удалена большая свищевая пуля.

9 VIII. Темп. норм. Пульс хороший. Больной жалуется на сильную боль в живот. Утром была рвота, но потом прекратилась; при промывании желудка удалено большое количество жидкости.

10 VIII. Темп. норм. Больной провел ночь хорошо. Язык влажный. Пульс полный. Живот не чувствителен, брюшные стѣнки не напряжены. Болѣзненных явлений со стороны легких не замѣчено.

10 VIII. Через два дня после ранения больной отравлен полицией в тюремную больницу, несмотря на протесты врачей.

Сл. № 4.

№ 7683. Викторія Л., 18 л., кр., хористка, 11 XI—22 XI 05.

Vulnus sclopetarium abdominis perforans. (Vulnus intestini tenuis. Haemorrhagia.) Laparotomia. Exitus letalis.

Anamnesis. В 8 час. вечера с целью самоубийства больная ранила себя выстрѣлом из револьвера (Brownig) в живот. Рвоты не было.

Status praes. Дѣвица средняго роста, правильнаго тѣлосложенія и хорошаго питанія. Наружныя покровы блѣдны, сознание полное. Темп. норм. Пульс 90, средняго наполненія. Зрачки расширены, реагируют. Органы грудной клѣтки безъ особыхъ измѣненій.

Входное отверстіе круглой формы с гладкими краями расположено по срединной линіи на 2 поперечныхъ пальца ниже пупка; выходное отверстіе рядомъ с лѣвымъ сѣдалищнымъ бугромъ.

Животъ при ощупываніи повсюду чувствителенъ; брюшныя стѣнки не напряжены.

Чревосъченіе произведено д-ромъ Фалькенбургомъ черезъ 2½ ч. после раненія.

Подъ хлороформнымъ наркозомъ сдѣланъ разрѣзъ по срединной линіи длиною въ 15 см. Тонкая кишка пробита насквозь въ 3 мѣстахъ (6 прободеній); двѣ пары ранъ расположены на близкомъ разстояніи другъ отъ друга; а недалеко отъ послѣднихъ въ брыжейкѣ двѣ остальные раны и кровоподтекъ величиною въ ладонь; изъ нѣкоторыхъ ранъ вышачивалась слизистая оболочка. Въ маломъ тазу незначительное количество крови; кала брюшная полость не содержала. На кишечныя раны наложенъ двойной шелковый шовъ въ поперечномъ направленіи, причемъ у четырехъ смежныхъ ранъ получается значительное суженіе кишечнаго просвѣта. Зашитыя части кишки номѣщены между марлевыми тампонами. Произведена тампонада малаго таза. Рана брюшной стѣнки до мѣста тампона защита двухэтажнымъ шелковымъ швомъ. Асепт. повязка.

12 XI. Темп. 37,0—37,5; пульс 96. Больную рвало; при промываніи желудка удалено большое количество содержимаго безъ запаха. Жалуется на сильныя боли в живот; больная безпокойна. Ord.: морфій.

13 XI. Темп. 37,1—38,0. Пульс 92, средняго наполненія. После глицериновой клизмы отходят газы, испраженія въ маломъ количествѣ.

14 XI. Темп. 37,3—36,6; пульс 120. Перевязка: тампоны безъ запаха. Газы отходят. Желудокъ при промываніи оказывается пустымъ. Суточн. кол. мочи 800 куб. см.

16 XI. Темп. 36,7—37,4. Пульс 116, правильн. Газы, несмотря на клизму, не отходят. Содержимое желудка с каловымъ запахомъ. Суточн. кол. мочи 900 куб. см.

17 XI. Темп. 36,8—38,0. Пульс 92. Перевязка: тампоны удалены безъ запаха. Животъ не вздутъ, не чувствителен. Самочувствіе хорошее.

19 XI. Темп. 36,9—37,0; пульс 120. Перевязка: обнаруженъ каловой свищ по направленію къ малому тазу.

20 XI. Темп. 37,0—36,6; пульс 124. Появилось кровотеченіе изъ прямой кишки. Рвота с кровью; два раза въ день произведено промываніе желудка, содержимое однако безъ запаха.

21 XI. Темп. 36,8—37,5; пульс еле прощупывается. Кровь больше не показывается. Выдѣленія черезъ каловой свищ не значительны. Газы отходят.

22 XI. Стулъ чернаго цвѣта. Животъ не вздутъ. Содержимое желудка обильно. Замѣчается значительный упадокъ силъ; пульс нитевидный.

22 XI. Умерла въ 5 час. вечера черезъ 11 дней после раненія. Вскрытіе не произведено.

Сл. № 5.

№ 3396. Осипъ Л., 38 л., город., 9 V—30 VIII 05.

Vulnus sclopetarium abdominis perforans. (Vulnera intestini tenuis.) Laparotomia. Sanatio.

Anamnesis. Въ 10½ ч. веч. 8. V. раненъ за городомъ выстрѣломъ изъ револьвера в животъ. Черезъ 2½ ч. доставленъ въ больницу. Рвота была.

Status praes. Мужчина средняго роста, правильнаго тѣлосложенія. Производитъ впечатлѣніе тяжелаго больнаго. Темп. норм., пульс 100, средняго наполненія. Органы грудной клѣтки безъ особыхъ измѣненій.

По лѣвой передней подмышечной линіи на 1½ поперечн. пальца ниже пупка расположена круглая огнестрѣльная рана; пуля прощупывается подъ кожей справа у Sp. ossis ilei ant. sup.

Животъ втянутъ и чувствителенъ; брюшныя стѣнки напряжены какъ доска.

Чревосъченіе произведено д-ромъ Фалькенбургомъ черезъ 3½ ч. после раненія.

Подъ хлороформнымъ наркозомъ сдѣланъ косой разрѣзъ по ходу пули. Брюшная полость содержала мутную кровянистую жидкость.

Тонкія кишки прострѣлены насквозь въ поперечномъ направленіи въ трехъ мѣстахъ, отстоящихъ другъ отъ друга на 8 см.; замѣчено шесть прободеній величиною въ горошину и тангенціальная рана сывороточной оболочки тонкой кишки. На отверстія въ поперечномъ направленіи наложены швы въ два этажа. Произведена тампонада брюшной полости, и на рану чревосѣченія наложены швы.

Дальнѣйшее теченіе болѣзни гладкое, темп. норм., пульсъ хорошій.

9 V. Самочувствіе удовлетворительное.

10 V. Жалуется на икоту. Промываніемъ желудка удалено содержимое зеленоватаго цвѣта.

11 V. Газы отходятъ. Икота прекратилась.

12 V. Вызванъ клизмой обильный стулъ.

14 V. Выдѣленіе изъ раны обильно.

16 VI. Рана значительно уменьшилась.

14 VII. Заказанъ брюшной бавдажъ.

30 VII. Больному разрѣшено встать. Стулъ правильный.

29 VIII. Рана зарубцевалась. Самочувствіе хорошее.

30 VIII. Выписался черезъ 123 дня послѣ раненія выздоровѣвшимъ.

Сл. № 6.

№ 6759. Людвигъ К., 31 г., гражд., 30 IX—3 XI 05.

Vulnus sclopetarium abdominis perforans. (Vulnus intestini tenuis.)

Vulnera icta frontis et capitis. Fractura malleoli externi sinistri.

Laparotomia. Sanatio.

Anamnesis. Въ 7 час. вечера на собственной квартирѣ раненъ ножомъ въ голову и выстрѣломъ изъ револьвера въ животъ. Больного рвало.

Status praes. Мужчина средняго роста, правильнаго тѣлосложенія и хорошаго питанія. Шокъ средней степени; темп. нормальна; пульсъ 96—100, слабаго напряженія. Дыханіе ребернаго типа, учащенное.

Входное отверстіе расположено справа на высотѣ Sp. ossis ilei post. sup.; выходное отверстіе на 6 см. выше лобковаго соединенія справа отъ срединной линіи.

Животъ втянутъ и повсюду весьма чувствителенъ; брюшныя стѣнки сильно напряжены. Моча безъ крови.

На лбу и темени замѣчены поврежденія мягкихъ частей, далѣе обнаруженъ простой переломъ лѣваго наружнаго мыщелка.

Чревосѣченіе произведено д-ромъ Фалькенбургомъ черезъ 3½ часа послѣ раненія.

Подъ хлороформнымъ наркозомъ сдѣланъ разрѣзъ по срединной линіи до лобковаго соединенія. Брюшная полость содержала большое количество свѣжей свѣтлоокрасной крови. Предлежащая петля *тонкихъ кишекъ* пробита въ 4 мѣстахъ; отверстія малаго діаметра; 3 изъ нихъ на выпуклой сторонѣ кишки, одно на брыжеечной; въ окружности послѣдняго кровоподтекъ. Изъ ранъ выдѣляется калъ, который удаленъ марлей. Остальные органы брюшной полости не повреждены. На раны

наложенъ двойной кишечный шовъ въ поперечномъ направленіи: про-свѣтъ кишки достаточно проходимъ. Послѣ промыванія брюшной полости горячимъ физ. раств. пов. соли кровотеченія не замѣчаются. Произведена тампонада малаго таза. На брюшную стѣнку наложенъ двух-этажный шовъ.

Подкожно вприсунуты физ. раств. пов. соли и камфора.

На третій день послѣ операціи темпер. вечеромъ повысилась до 39,0 и потомъ скоро упала до нормы. Пульсъ скоро поправился.

1 X. Темп. норм. Пульсъ 96—100, правильный. Состояніе удовлетворительное. Рвоты нѣтъ. Жалуется на незначительныя боли въ животѣ.

3 X. Темп. 37,5—39,0. Пульсъ 120, правильный. Перевязка: рана безъ воспалительныхъ явленій, животъ не напряженъ. Послѣ глицериновой клизмы отходятъ газы и стулъ.

5 X. Темп. 37,6—37,8. Пульсъ 80, полный. Тампоны удалены. Животъ не напряженъ. Стулъ и газы отходятъ.

7 X. Темп. норм. Пульсъ хорошій.

10 X. Раны головы зажили. Рентгеновскими лучами установлено, что переломъ лѣваго мыщелка въ правильномъ положеніи; назначенъ массажъ.

20 X. Брюшная рана поверхностна, гранулируетъ хорошо.

30 X. Рана чревосѣченія зарубцевалась. Переломъ мыщелка крѣпко сросся; большой ходитъ.

2 XI. Ежедневно произвольный стулъ. Самочувствіе хорошее.

3 XI. Выписался черезъ 34 дня послѣ раненія выздоровѣвшимъ.

Сл. № 7.

№ 7774. Карлъ Л., 33 л., мѣщ., 15 XI—15 XI 05.

Moribundus. Vulnus sclopetarium abdominis perforans. (Vulnus intestini tenuis.) Laparotomia. Exitus letalis.

Anamnesis. Два часа тому назадъ раненъ выстрѣломъ изъ револьвера въ животъ въ упоръ.

Status praes. Мужчина средняго роста, правильнаго тѣлосложенія, средняго питанія. Сильный шокъ, наружные покровы весьма блѣдны; больной безъ пульса; дыханіе поверхностное, ребернаго типа.

Отстрѣльная рана съ почернѣвшими краями расположена на 4 поперечныхъ пальца ниже праваго подреберья.

Чревосѣченіе произведено д-ромъ Фалькенбургомъ черезъ 2½ часа послѣ раненія.

Подъ хлороформнымъ наркозомъ сдѣланъ разрѣзъ по срединной линіи. Брюшная полость содержала около 2 литровъ красной свѣжей крови, которая удалена марлевыми тампонами. Печень, селезенка не повреждены. На выпуклой сторонѣ тонкихъ кишекъ 7 прободеній; брыжеечка пробита въ 2 мѣстахъ безъ поврежденія главныхъ сосудовъ. На

раны кишекъ наложенъ двойной шовъ, и произведено промываніе брюшной полости физ. раств. пов. соли. На брюшныя стѣнки наложенъ послонный шовъ. Асепт. повязка.

Черезъ 10 мин. послѣ операциі, около 3½ часа послѣ раненія, наступила смерть.

Сл. № 8.

№ 5754. Эліасъ А., 19 л., мѣщ., хол., 12 VIII—20 X 06.

Vulnus ictum abdominis perforans. (Vulnus et prolapsus intestini tenuis.) Laparotomia. (Resectio intestini. Enteroanastomosis.) Sanatio.

Anamnesis. Недѣлю тому назадъ раненъ ножомъ въ животъ. Черезъ брюшную рану выпала кишка; на рану послѣ вправленія кишечной петли наложены врачомъ швы, которые однако нагноились, и кишка выпала вторично.

Status praes. Мужчина средняго роста, крѣпкаго тѣлосложенія и хорошаго питанія. Языкъ влажный. Темп. норм. Пульсъ правильный, полный. Органы кровообращенія и дыханія безъ особыхъ намѣненій.

Надъ лобковымъ соединеніемъ расположены по срединной линіи двѣ петли тонкихъ кишекъ длиною въ 10 см. На одной петлѣ замѣчалась маленькая фистула, изъ которой выдѣлялись газы и большое количество жидкаго кала. Рана брюшной стѣнки незначительнаго размѣра, такъ что выпавшія кишечныя петли имѣли грибовидную форму.

Животъ равномерно немного вздутъ, не чувствителенъ.

Перевязка мѣняется два раза въ день.

16 VIII. Темп. по вечерамъ повышается до 38,0. Пульсъ 100. Самочувствіе хорошее. Выпаденіе кишекъ уменьшается. Выдѣленія изъ фистулы безъ измѣненій.

22 VIII. Темп. стала нормальной. Пульсъ полный. Выпавшая часть кишки величиною въ мизинецъ; на нее производится постоянное давленіе посредствомъ резинового баллона.

27 VIII. Темп. норм. Больной испражнялся произвольно, выдѣленія черезъ фистулу прекратились.

6 IX. Темп. норм. Каловыя массы выдѣляются опять исключительно черезъ фистулу.

10 IX. Темп. норм. Выпавшая часть кишки величиною въ сливу, въ окружности ея замѣчается экзема кожи. Ord.: Aigol.

18 IX. Экзема кожи исчезла. Темп. норм. Пульсъ хорошій. Больной готовится къ операциі.

20 IX. *Чревосъченіе* произведено д-ромъ мед. А. Ф.-Бергманомъ черезъ 1½ мѣс. послѣ раненія.

Подъ хлороформнымъ наркозомъ сдѣланъ поперечный разрѣзъ брюшной стѣнки ниже пупка. По вскрытіи брюшной полости въ брюшной ранѣ замѣчалась сильно вздутая петля *тонкихъ кишекъ*, которая перешла дистально въ утолщенную часть кишки съ суженнымъ просвѣтомъ, спаивавую съ передней брюшной стѣнкой. Сращенія съ передней брюшной стѣнкой пришлось разрѣзать скальпелемъ, при чемъ брюшная

рана удлинена вертикально ввизъ. Выпавшая часть кишки отдѣлена отъ брюшной стѣнки по краю фистулы. При этомъ замѣчалась въ соседней петлѣ кишки третья фистула, выходное отверстіе которой расположено между брюшиной и Fascia transversa съ одной стороны и мышечнымъ слоемъ съ другой стороны. Дистальная часть тонкой кишки отъ мѣста сращенія длиною въ 1 метръ сильно спалась. Тонкая кишка на мѣстѣ поврежденія и утолщенія резецирована на протяженіи 75 см.; концы кишки закрыты наглухо, и произведенъ боковой анастомозъ. Къ мѣсту шва снизу приложенъ тампонъ и брюшная рана до мѣста тампона закрыта двухэтажнымъ швомъ. Асепт. повязка.

Послѣ операциі появилась повторная рвота; пульсъ ускоренный, очень слабый; произведено впрыскиваніе камфоры и физ. раств. пов. соли.

21 IX. Темп. 36,4—37,1. Ночь провелъ плохо. Рвота еще не прекратилась, сдѣлано промываніе желудка. Пульсъ сталъ немного лучше, назначена камфора и физ. раств. пов. соли.

22 IX. Темп. 36,5—37,0. Пульсъ 96—100. Рвота прекратилась. Впрыскиваніе камфоры продолжается.

23 IX. Темп. 36,8—37,6. Пульсъ 92—96. Газы отходятъ.

24 IX. Темп. 37,2—37,7. Пульсъ 88—96.

25 IX. Темп. 37,2—37,0. Пульсъ 92. Стулъ вызывался клизмой.

Перевязка: глубокіе кожные швы нагноились и сняты; ниже пупка выпячивалась стѣнка кишки, однако ее можно было легко отодвинуть назадъ.

Въ дальнѣйшемъ теченіи болѣзни темп. была нормальной, пульсъ хорошій. Больной сталъ скоро поправляться. Стулъ былъ правильный. 28. IX. произведена перемѣна тампоновъ, полость брюшной раны имѣла хорошій видъ и наполнена эмбсью айрола съ глицериномъ. 29 IX. удалены послѣдніе кожные швы. Брюшная рана стала скоро очищаться и полость мѣста тампоновъ уменьшилась; выпячиваніе кишки стало меньше. 12. X. брюшная рана представляла собою узкую фистулу глубиною въ 3 см.; на рану наложена пластырная повязка и больному разрѣшено встать. Передъ выпиской самочувствіе вполне хорошее; больному заказанъ корсетъ.

20 X. Черезъ 76 дней послѣ раненія выписанъ для амбул. лѣченія съ поверхностной гранулирующей раной величиною въ гривенникъ.

Лѣтомъ 1908 г. потерявшій сообщилъ будто бы у него иногда появлялись боли въ животѣ, самочувствіе впрочемъ было удовлетворительное.

Сл. № 9.

№ 7786. Владимиръ В., 19 л., кр., хол., 7 XI—9 XII 06.

Vulnus ictum abdominis perforans. (Prolapsus et Vulnus intestini tenuis.) Laparotomia (Repositio.) Sanatio.

Anamnesis. Раненъ на своей квартирѣ ножомъ въ животъ; сейчасъ появилось выпаденіе кишекъ. Въ 7½ час. вечера, немедленно послѣ раненія доставленъ въ каретѣ Общ. скорой мед. помощи въ больницу.

Status praes. Мужчина средняго роста, правильнаго и крѣпкаго тѣлосложенія, хорошаго питанія. Сознаніе полное; изъ рта слышенъ запахъ водки, больной не трезвъ. Наружныя покровы очень блѣдны;

сильный колыбель; больной безпокоенъ. Темп. норм. Пульсъ 100, правильный, слабый. Органы кровообращенія и дыханія безъ особыхъ измѣненій.

Въ средней части живота у наружнаго края лѣвой прямой мышцы расположена небольшая проникающая рана брюшной стѣнки, черезъ которую выпадала петля тонкихъ кишекъ синевато-краснаго цвѣта длиною въ 15 см. На указанной петлѣ замѣчены два отверстія, расположенныя другъ противъ друга, а третье отстоитъ отъ послѣднихъ на нѣкоторомъ разстоянїи; всѣ три раны пропускаютъ большой палецъ, и изъ нихъ выплываетъ слизистая оболочка; раны кишки кровоточатъ.

Во время изслѣдованія больного неоднократно рвало.

Чревосъщеніе произведено д-ромъ Пинкеромъ черезъ два часа послѣ раненія.

Подъ хлороформнымъ наркозомъ наложены на каждую рану въ отдѣльности въ поперечномъ направленїи шелковые швы въ 2 этажа. Послѣ удлиненія брюшной раны въ медиальномъ направленїи и введенія тампоновъ для защиты отъ загрязненія свободной брюшной полости, произведено обмываніе выпавшей петли кишекъ; окраска послѣдней стала нормальной. Защитная часть кишки вправлена между тампонами въ брюшную полость. Наложено нѣсколько кожныхъ швовъ и асепт. повязка.

Къ концу операціи пульсъ еле прощупывался. Назначены камфора и физ. раств. пов. соли.

Въ послѣоперационномъ періодѣ темп. не превышала 37,6. Пульсъ сталъ скоро поправляться. Рвота прекратилась на слѣдующій день послѣ операціи.

9 XI. Самочувствіе хорошее; газы отходятъ. перевязка: животъ выпялый, не напряженъ и немного чувствителенъ въ области раны.

13 XI. перевязка: животъ не напряженъ; тампоны сухи, удалены за исключеніемъ двоихъ; сняты глубокіе кожные швы. Стулъ вызванъ клизмой.

16 XI. перевязка: брюшныя стѣнки не напряжены; удалены послѣдніе тампоны; рана представляетъ собою ограниченную со всѣхъ сторонъ полость.

20 XI. перевязка: рана покрыта свѣжими грануляціями, выпаденія кишки не замѣчено. Больному разрѣшено сидѣть.

30 XI. перевязка: рана поверхностна. Разрѣшено встать.

9 XII. перевязка: небольшая узкая рана покрыта свѣжими грануляціями. Ежедневно произвольный стулъ. Самочувствіе вполне хорошее.

9 XII. Черезъ 32 дня послѣ раненія выписался для амбул. лѣченія.

Сл. № 10.

№ 4486. Янв Т., 45 л., кр., 24 VI—9 VIII 05.

Vulnus ictum abdominis perforans. (Vulnera intestini tenuis. Haemorrhagia.) Laparotomia. Sanatio.

Anamnesis. Во время драки въ публичномъ домѣ, въ сильно нетрезвомъ состоянїи раненъ ножомъ въ животъ. Въ больницу доставленъ прибл. черезъ 4½ ч. послѣ раненія.

Status praes. Мужчина средняго роста, правильнаго тѣлосложенія. Сознаніе полное. Темп. норм., пульсъ 100, средняго наполненія. Органы грудной клѣтки безъ особыхъ измѣненій.

Въ лѣвой нижней части живота, кнутри отъ сосковой линїи въ косомъ направленїи расположена зияющая рана съ гладкими краями длиною въ 10 см.; изъ раны выпадало около 2/3 кишечника; брюшныя стѣнки подъ петлями кишекъ загрязнены каломъ и кровью.

Чревосъщеніе произведено д-ромъ Фалькенбургомъ черезъ 5½ ч. послѣ раненія.

Подъ хлороформнымъ наркозомъ брюшная рана удлинена вверхъ и внизъ. На *тонкихъ кишкахъ* на разстоянїи 10—15 см. расположены шесть колотыхъ ранъ, изъ которыхъ двѣ въ поперечномъ направленїи просѣкаютъ чуть ли не всю окружность кишки. Послѣ обмыванія выпавшихъ петель тонкихъ кишекъ, свороточная оболочка которыхъ стала уже мутноватой, на кишечныя раны наложенъ двухэтажный шовъ. На сальникъ и брыжейкѣ нѣсколько маленькихъ кровооттековъ. Остальные органы не повреждены. Произведено промываніе брюшной полости физ. раств. пов. соли и введены тампоны въ боковыя части брюшной полости. На брюшную стѣнку наложенъ двухэтажный шовъ. Асепт. повязка.

Послѣоперационный періодъ гладкій. Темп. норм., пульсъ хорошій. Выдѣленія изъ брюшной раны послѣ удаленія тампоновъ сначала обильны, и брюшныя стѣнки немного напряжены. Передъ выпиской стулъ правильный. Рана шириною въ ладонь покрыта свѣжими грануляціями. заказанъ бандажъ.

9 VIII. Выписался черезъ 46 дней послѣ раненія для амбул. лѣченія.

Сл. № 11.

№ 4488. Янв З., 22 г., кр., 24 VI—5 VII 05.

Vulnus ictum abdominis perforans. (Vulnera intestini tenuis et prolapsus omenti.) Laparotomia. Exitus letalis.

Anamnesis. Во время драки въ сильно нетрезвомъ состоянїи раненъ ножомъ въ животъ. Доставленъ въ больницу черезъ 3 часа послѣ раненія.

Status praes. Мужчина средняго роста, правильнаго тѣлосложенія. Сознаніе полное. Темп. норм.; пульсъ 100, средняго наполненія. Органы грудной клѣтки безъ особыхъ измѣненій.

Въ лѣвой половинѣ живота, у наружнаго края прямой мышцы на 2 поперечн. пальца ниже пупка, въ косомъ направленїи расположена рана съ гладкими краями длиною въ 8 см.; изъ раны выпадаетъ петля тонкихъ кишекъ и часть загрязненнаго сальника.

Брюшныя стѣнки сильно напряжены.

Чревосъщеніе произведена д-ромъ Фалькенбургомъ черезъ 4 часа послѣ раненія.

Подъ хлороформнымъ наркозомъ удлинена рана укола вверхъ и внизъ. Послѣ перевязки сосудовъ удалена выпавшая загрязненная часть *сальника*. На выпавшей петлѣ *тонкихъ кишекъ* на протяженїи 1 метра замѣчены 3 колотыхъ раны, изъ которыхъ двѣ расположены близко

другъ отъ друга, а третья отстоитъ отъ послѣднихъ на 30 см. и занимаетъ чуть ли не всю окружность кишки: на раны наложены двухэтажный шовъ. Въ маломъ тазу около литра свѣтло-красной крови. Остальные органы не повреждены. Произведено промываніе брюшной полости физ. раств. пов. соли. Послѣ обмыванія поврежденная петля тонкихъ кишекъ помѣщена въ брюшной полости между тампонами. На брюшную стѣнку наложены швы. Асепт. повязка.

25 VI. Темп. норм., пульсъ 120. Больного рвало два раза. Ord.: Камфора.

26 VI. Темп. 36,3—37,2, пульсъ 120. Жалуется на кашель.

28 VI. Темп. 36,2—38,5, пульсъ 112. Газы отходятъ. Справа и сзади въ нижней части легкихъ притупленіе и бронхіальное дыханіе; обильная гнойная мокрота.

30 VI. Темп. 38,4—38,7; пульсъ 140. Перевязка: удалено нѣсколько тампоновъ. Животъ незначительно напряженъ и чувствителенъ.

1 VII. Темп. 38,7—38,3, пульсъ 140. Произвольный стулъ черного цвѣта. Обильная гнойная мокрота.

2 VII. Темп. 38,4—39,4, пульсъ 136. Перевязка: удалены всѣ тампоны.

3 VII. Темп. 39,2—38,9; пульсъ 132. Мокрота со слѣдами крови.

4 VII. Темп. 39,0—39,3; пульсъ 140, еле прощупывается. Жалуется на одышку, притупленіе доходитъ до середины лопатки.

5 VII. Темп. утр. 38,5. Обильная мокрота съ кровью. Большой безъ пульса.

5 VII. Послѣ обѣда черезъ 10 дней послѣ раненія наступила смерть въ колясцѣ.

При суд.-мед. вскрытіи 7 VII 05 обнаруженъ гнойный перитонитъ.

Сл. № 12.

№ 7712. Янв С., 17 л., кр., 13 XI—23 XII 05.

Vulnus sclopetarium abdominis perforans. (Vulnus intestini tenuis et mesenterii.) Laparotomia. Sanatio.

Anamnesis. Въ 4 ч. послѣ обѣда раненъ выстрѣломъ въ животъ; черезъ 2 часа доставленъ въ каретѣ Общ. скорой мед. помощи въ больницу. Жалуется на сильную боль въ животѣ, большого рвало. Нищу привялъ не задолго до раненія.

Status praes. Юноша средняго роста, хорошаго тѣлосложенія и питанія. Сознаніе полное. Наружные покровы блѣдны, производятъ впечатлѣніе тяжелаго больного. Темп. нормальна. Пульсъ 92, неправильный, средняго наполненія. Сердечные тоны чисты. Органы дыханія безъ особыхъ измѣненій.

Слѣва на поперечный палець отъ пупка расположена огнестрѣльная рана діаметромъ въ 6 мм; изъ раны незначительное кровотеченіе.

Во время изслѣдованія повторная рвота и срыгиваніе.

Чревостѣченіе произведено д-ромъ ф. Коассартомъ черезъ 3¼ часа послѣ раненія.

Подъ хлороформнымъ наркозомъ сдѣланъ разрѣзъ по бѣлой линіи. Брюшная полость содержала незначительное количество жидкой крови. Среди петель *тонкихъ кишекъ* найдена недеформированная пуля діаметромъ въ 6 милл. Одна изъ ближайшихъ къ пулѣ петель прострѣлена насквозь въ трехъ мѣстахъ безъ поврежденія брыжейки: двѣ пары ранъ расположены другъ отъ друга на 2 поперечныхъ пальца, третья пара — подальше. Изъ ранъ выдѣляется калъ. На раны наложены сначала узловатые швы, а потомъ непрерывный сывороточный шовъ. Защищенная петля кишекъ обмыта физ. раств. пов. соли. Далѣе обнаружено, что *брыжейка* пробита въ одномъ мѣстѣ насквозь, а въ другомъ повреждена только одинъ ея листъ; на каждый листъ брыжейки наложены шовъ отдѣльно. На рану чревостѣченія наложены двухэтажный шовъ: фасція, мышечный слой и брюшина защиты проволокой, а кожа шелкомъ. Асепт. повязка.

Послѣ операціи пульсъ ускоренный и слабый, произведено подкожное впрыскиваніе камфоры и физ. раств. пов. соли.

Въ послѣоперационномъ періодѣ темп. все время нормальная, лишь разъ доходила вечер. до 38,4; пульсъ скоро поправился.

14 XI. Ночью больного разъ рвало. Самочувствіе удовлетворительное. Газы отходятъ. Замѣчается легкая желтуха.

18 XI. Перевязка: перемѣна поверхностныхъ слоевъ. Стулъ былъ.

19 XI. Перевязка: швы святы. Больной жалуется на поносъ и сильный позывъ къ испраженію.

24 XI. Въ прямой кишкѣ прощупывается твердая, небольшая, мало къ болѣзненная опухоль (экссудатъ?). Темп. 37,6—38,4.

26 XI. Перевязка: рана зажила первымъ натяженіемъ. Позывъ испраженію еще не прекратился. Ord.: Suppos. orii.

2 XII. Опухоль въ заднемъ проходѣ исчезла: прощупываются только продолговатые тяжи.

12 XII. Самочувствіе хорошее.

20 XII. Въ прямой кишкѣ прощупывается затвердѣніе величиною въ грецкій орѣхъ. Больной оправился и чувствуетъ себя хорошо.

23 XII. Выписался черезъ 40 дней послѣ раненія выздоровѣвшимъ.

При осмотрѣ 30. VIII. 08 жаловался на боль при скорой ходьбѣ въ лѣвомъ боку; рубецъ брюшной стѣнки шириною въ поперечный палець, грыжи не обнаружено; стулъ правильный, самочувствіе удовлетворительное.

Сл. № 13.

№ 7199. Александръ В., 18 л., мѣщ., 23 XI—24 XI 04.

Vulnus ictum abdominis perforans. (Vulnus intestini et mesenterii. Prolapsus omenti.) Laparotomia. Exitus letalis.

Anamnesis. Въ 9 час. вечера 22. XI. раненъ ножомъ въ лѣвый бокъ. Ночью была частая рвота; послѣ раненія принялъ нищу, но сейчасъ вырвалъ. Въ 3/4 ч. утра 23. XI. доставленъ больницу.

Status praes. Мужчина средняго роста, правильнаго тѣлосложенія. Подкожный жировой слой хорошо развитъ. Сознаніе полное. Наружные

окровы блѣдны. Языкъ влажный, немного обложенъ. Темп. норм., пульсъ 120, правильный, малаго напряженія. Органы грудной кѣтки безъ особыхъ измѣненій.

Въ лѣвомъ боку, между нижнимъ краемъ грудной кѣтки и подвздошной костью, расположена рана съ гладкими краями длиною въ 1 см.: изъ раны выпадаетъ часть сальника.

Животъ незначительно вздутъ и весьма чувствителенъ; брюшныя стѣнки, въ особенности въ лѣвой половинѣ, сильно напряжены. При выстукиваніи притупленія нигдѣ не обнаружено.

Моча бѣлая и сахара не содержитъ.

Превосъщеніе произведено д-ромъ ф.-Бергманомъ черезъ 12½ час. послѣ раненія.

Подъ хлороформнымъ наркозомъ сдѣланъ въ лѣвой половинѣ живота поперечный разрѣзъ брюшной стѣнки. По вскрытіи брюшной полости выдѣлялась изъ нея отчасти свернувшаяся уже кровь. Болѣе къ центральному концу *тонкихъ кишекъ* на одной петлѣ обнаружены 2 колот. раны, расположенныя другъ отъ друга на разстояніи 15 см. Одно отверстіе длиною въ 1 см. находилось на брыжеечной сторонѣ, и продолженіемъ его служила шель въ брыжейкѣ длиною въ 2 см.: послѣдняя рана сильно кровоточила. Второе отверстіе длиннѣе перваго и не доходило до мѣста прикрѣпленія брыжейки. Изъ обѣихъ ранъ сильно выпячивалась слизистая оболочка. Въ брюшной полости содержимаго кишекъ не обнаружено. Кишечныя раны закрыты въ поперечномъ направленіи непрерывнымъ двухэтажнымъ шелковымъ швомъ. На *брыжейкѣ*, на нѣкоторомъ разстояніи обнаружена еще одна сильно кровотокающая рана, на которую послѣ перевязки сосудовъ наложены швы. Остальные органы брюшной полости не повреждены. Послѣ промыванія брюшной полости 5—6 литрами горячаго физ. раств. пов. соли на брюшную рану наложенъ двухэтажный шелковый шовъ. Сбоку введена въ брюшную полость марлевая полоска. Асепт. повязка.

Вечеромъ темп. 38,0. Пульсъ 120, средняго наполненія. Больной безпокоенъ. Ord.: морфій, камфора.

24 XI. Утромъ темп. 37,5; пульсъ 120, очень слабый. Появилась рвота, произведено промываніе желудка. Животъ незначительно вздутъ. Ord.: физ. раств. пов. соли.

24 XI. Въ 6¼ час. вечера черезъ 45 час. послѣ раненія наступила смерть.

При суд.-мед. вскрытіи 27. XI. 04 установлено Peritonitis purulenta post vulnerationem.

Сл. № 14.

№ 1923. Янъ В., 40 л., кр., жен., сод. пивной лавки, 4 III—5 III 06.

Vulnus sclopetarium abdominis perforans. (Vulnus intestini tenuis et omenti. Haemorrhagia.) Fractura complicata humeri. Laparotomia. Exitus letalis.

Anamnesis. Два часа тому назадъ, во время ссоры въ пивной лавкѣ раненъ въ животъ и въ лѣвое плечо выстрѣломъ изъ револьвера

въ упоръ. Больной почувствовалъ сейчасъ сильную боль въ животѣ; его нѣсколько разъ рвало.

Status praes. Мужчина роста выше средняго, крѣпкаго тѣлосложенія съ обильнымъ подкожнымъ жировымъ слоемъ. Сознаніе полное. Наружные покровы очень блѣдны; конечности холодны. Больной стонетъ и производитъ впечатлѣніе тяжело страдающаго. Дыханіе неравномѣрное; выслушивать легкія нельзя влѣдствіе стога. Темп. норм. Пульсъ 110, правильный, равномѣрный, слабый. Сердечныя тоны еле слышны.

Слѣва не далеко отъ пупка расположена маленькая огнестрѣльная рана, а другое немного большее отверстіе (выходное?) замѣчено въ правомъ подреберьѣ по задней подмышечной линіи.

Животъ незначительно вздутъ и чувствителенъ; напряженіе брюшныхъ стѣнокъ весьма сильно выражено.

Кромѣ того прострѣлено лѣвое плечо, при чемъ на границѣ между верхней и средней третью сломана плечевая кость; движенія пальцевъ свободны.

Превосъщеніе произведено д-ромъ Бремомъ немедленно послѣ поступления въ больницу, прибл. черезъ 3 часа послѣ раненія.

Подъ хлороформнымъ наркозомъ сдѣланъ разрѣзъ брюшныхъ стѣнокъ, начиная съ мечевиднаго отростка и кончая выше лобковаго соединенія. Брюшная полость содержала большое количество крови; удалены кровяные свертки и произведена эвентрація кишекъ. Источникомъ кровотока явилось громадное отверстіе въ *брыжейкѣ* восходящей ободочной и тонкихъ кишекъ. На ободочной кишкѣ было замѣчено на далекомъ протяженіи подсыороточное кровонзліаніе, такимъ же образомъ и сильно развитый *сальникъ* пропитанъ кровью. На разстояніи 30 см. отъ слѣпой кишки *тонкая кишка* почти всецѣло разорвана; болѣе центрально отъ этого мѣста замѣчена другая рваная рана, которая занимала почти половину окружности кишки. На мѣстѣ первой раны произведена резекція кишки и вставлена пуговка Murphy, а на вторую рану, влѣдствіе калляпса больнаго, наложены только швы. Осмотръ брюшной полости влѣдствіе обильно развитаго подкожнаго жираго слоя былъ сопряженъ съ большими затрудненіями. Мѣсто кровоизліанія на ободочной кишкѣ и окружность пуговки Murphy затампонированы. Наложены швы на брюшныя покровы. Асепт. повязка.

Послѣ операціи темп. 35,3; пульсъ 100, витевидный Ord.: Камфора, физ. раств. пов. соли.

5 III. Прибл. черезъ 12 часовъ послѣ раненія наступила смерть въ коллапсѣ.

Суд.-мед. вскрытіе произведено 7. III. 06 гор. врачомъ Э. В. Гуго (№ 6).

Покровы и кости черепа безъ поврежденія. Твердая мозговая оболочка напряжена; въ ея пазухѣ небольшое количество темной крови. Мягкая нѣжна, блѣдна, сильно отечна. Мозгъ нормальнаго объема и плотности; въ желудочкахъ его значительное количество свѣтлой жидкости; разрѣзы влажны; на нихъ кровяныхъ точекъ нѣтъ. Мозжечекъ тѣхъ же свойствъ. Въ шейныхъ венахъ нѣсколько капель жидкой крови. Грудная полость не содержитъ жидкости; околосердечная сумка также. Сердце ожирѣлое, увеличенное; въ полостяхъ его немного свернувшейся

крови; клапаны и отверстия нормальны; мышцы блѣдно-желтоватаго цвѣта со салынымъ блескомъ. Легкія свободны, нигдѣ не уплотнены, слегка отечны.

Брюшная полость излившейся крови не содержитъ. Брюшина безъ воспалительныхъ явленій. Въ салыникѣ большое круглое отверстие, окружающая его ткань припитана кровью. Селезенка не повреждена, малокровна. Почки не повреждены, малокровны. Мочевой пузырь пустъ. Въ желудкѣ около 300 куб. стм. блѣвовой пищевой кашицы, содержащей куски картофеля и мяса. Слизистая оболочка желудка блѣдна. Въ брыжейкѣ тонкихъ кишекъ отверстие, закрытое швами. Кишки блѣдны. На разстояніи 30 стм. отъ слѣпой кишки въ тонкихъ кишкахъ найдена изогнутая *Migræna*, соединяющая два конца ихъ (часть поврежденной здѣсь кишки было вырѣзана); немного выше отверстие, окруженное кровоподтекомъ и закрытое швомъ. На восходящей части толстой кишки, на одной высотѣ два круглыхъ отверстия величиною съ небольшую горошину, покрытыхъ съ наружной стороны слоемъ свернувшейся крови и незакрытыхъ швами. Въ кишкахъ нормальный калъ. Печень не повреждена: на разрѣзѣ безкровна, сѣро-желтаго цвѣта. Поджелудочная железа не повреждена.

Мнѣніе: Смерть послѣдовала отъ истеченія кровью вслѣдствіе огнестрѣльныхъ поврежденій лѣваго плеча и брюшной полости, необнаруженное при операціи поврежденіе толстой кишки не имѣетъ значенія, такъ какъ смерть наступила раньше чѣмъ могли бы обнаруживаться послѣдствія выступленія каловыхъ массъ въ брюшную полость (перитонитъ).

Сл. № 15.

№ 3602. Фаддей III., 29 л. кр., город., 19 V—22 V 06.

Vulnus sclopetarium abdominis perforans. (Vulnus omenti et intestini tenuis.) Laparotomia. (Resectio intestini.) Exitus letalis.

Anamnesis. При преслѣдованіи разбойниковъ раненъ на улицѣ выстрѣломъ изъ револьвера въ животъ; немедленно доставленъ въ больницу. Жалуется на очень сильную боль въ животѣ, стонетъ не переставая.

Status præs. Мужчина средняго роста, крѣпкаго тѣлосложенія и хорошаго питанія. Сознаніе полное. Производитъ впечатленіе тяжелаго больнаго. Наружные покровы не особенно блѣдны. Темп. норм. Пульсъ 80, правильный, слабый. Органы грудной кѣтки безъ особыхъ измѣненій.

Справа ниже пупка у наружнаго края прямой мышцы расположено входное отверстие, а выходное находится въ лѣвомъ боку у верхняго края подвздошной кости.

Животъ незначительно вздутъ и повсюду чувствителенъ, брюшныя стѣнки сильно напряжены.

Больной мочится произвольно, моча прозрачна и чиста.

На половомъ членѣ у больнаго маленькая, покрытая гнойнымъ налетомъ язва.

Чревостыченіе произведено д-ромъ Времомъ прибл. черезъ 3 часа послѣ раненія.

Подъ хлороформнымъ наркозомъ сдѣланъ разрѣзъ брюшной стѣнки по бѣлой линіи. При вскрытіи брюшной полости выливалось изъ послѣдней довольно большое количество крови. *Салыникъ* пропитанъ кровью и разорванъ, вслѣдствіе чего послѣ перевязки сосудовъ отчасти былъ удаленъ. Кишки довольно значительно вздуты. *Тонкая кишка* прострѣлена насквозь въ двухъ мѣстахъ. Каждая пара отверстій расположена такимъ образомъ, что одно отверстие находилось на брыжеечной сторонѣ кишки, а другое на прямо противоположной. Прободевія кишки довольно значительныхъ размѣровъ, и въ оружности ихъ находились подсыороточныя кровоизліянія. Пришлось резецировать кишку въ обѣихъ поврежденныхъ мѣстахъ на протяженіи 15 стм., причемъ былъ наложенъ кругообразный кишечный шовъ. Выдѣленія кала въ брюшную полость не отмѣчено, кровь изъ послѣдней удалена марлей. Послѣ прикрытія защитныхъ мѣсть тампонами, брюшная рана была закрыта до мѣста тампона двухэтажнымъ швомъ. Наложена асепт. повязка.

Послѣ операціи больной жаловался на боль въ животѣ и рвоту. Ord.: Камфора, морфій.

20 V. Темп. 37,8—37,5. Пульсъ 80, слабый. Ночь провелъ сносно. Боли стали меньше, была еще рвота. Повязка сильно пропитана; животъ не вздутъ, чувствительность незначительна. Сут. кол. мочи 1300 куб. стм. Ord.: Камфора.

21 V. Темп. 37,4—38,2. Пульсъ 80, полный. Ночью была частая рвота, жалуется на тошноту. Послѣ обѣда пульсъ и состояніе больнаго значительно ухудшаются; рвота становится все чаще, и при промываніи желудка удалено значительное количество желчной жидкости. Послѣ этого больной чувствуетъ нѣкоторое облегченіе. Впрыскивается камфора и физ. раств. пов. соли. Сут. кол. мочи 900 куб. стм.

22 V. Темп. 37,5—39,6. Ночь провелъ безпокойно. Языкъ сухой, обложенъ. Глаза впалые: повторная рвота каломъ; производить впечатленія умирающаго. Ord.: Камфора, физ. раств. пов. соли.

22 V. Въ 10 час. вечера черезъ 3 дня послѣ раненія наступила смерть въ колясцѣ.

Суд.-мед. вскрытіе произведено 24. V. 06 гор. врачомъ Э. В. Гуго. (№ 431).

Покровы и кости черепа не повреждены. Твердая мозговая оболочка напряжена; въ ея пазухахъ умѣренное количество жидкой крови. Мягкая нѣсколько утолщена, сильно отечна, сосуды ея значительно налиты кровью; вдоль продольной борозды Пахионови грануляціи. Мозгъ нормальнаго объема; въ желудочкахъ его много безцвѣтной сыворотки; разрѣзы сильно отечны, полнокровны. Мозжечекъ тѣхъ же свойствъ. Шейковыя вены умѣренно налиты кровью. Въ плевральныхъ полостяхъ ок. 200 куб. стм. кровянистой сыворотки. Въ околосердечной сумкѣ ея ок. 15 куб. стм. Сердце нормальной величины, содержитъ небольшое количество свернувшейся крови; въ остальномъ нормально. Легкія свободны; верхнія доли ихъ блѣдны, сухи, нижнія полнокровны.

Брюшная полость содержит въ маломъ тазѣ ок. 15 куб. см. теной крови. Сальникъ кровоподтеченъ на многихъ мѣстахъ. Брюшина въ области нижней части живота кровоподтечна, повсюду блѣстяща, безъ гнойнаго налета. Селезенка, почки и печень блѣдны, малокровны, не повреждены. Желудокъ не поврежденъ, пустъ. Кишки блѣдны, вздуты, содержатъ небольшое количество нормально окрашеннаго кала: на двухъ мѣстахъ тонкой кишки имѣется шовъ черезъ всю окружность ея; швы эти держатся крѣпко; въ области ихъ подъ сывороточной оболочкой небольшіе кровоподтеки; слизистая оболочка задѣсь отечна. На брыжейкѣ въ области одного шва кровоподтекъ и закрытое швами отверстие. Мочевой пузырь пустъ.

Мнѣніе. Смерть послѣдовала отъ внезапно наступавшаго упадка сердечной дѣятельности, вслѣдствіе сильной потери крови отъ повреждения брыжейки и раздраженія нервной системы операцией брюшной полости.

Сл. № 16.

№ 4999. Дарта О., 65 л., кр., дѣв., чернораб., 11 VIII—4 IX 04.

Vulnus sclopetarium abdominis perforans. (Vulnus intestini tenuis et ovarii sinistri). Laparotomia. Sanatio.

Anamnesis. Пять часовъ тому назадъ больная стрѣляла изъ револьвера, пуля ударила о камень, отскочила назадъ и ранила больную въ животъ. Была повторная рвота.

Status praes. Больная роста выше средняго, правильнаго тѣлосложенія съ обильнымъ подкожнымъ жировымъ слоемъ. Темп. норм. Пульсъ 80, правильный, слабый. Органы дыханія и кровообращенія безъ особыхъ измѣненій.

Въ лѣвой нижней части живота на 12—18 см. отъ срединной линіи расположена маленькая, неправильная огнестрѣльная рана съ синеватыми краями.

Животъ значительно вздутъ, причѣмъ особенно выдается область равы: положеніе грудно-брюшной преграды высокое; брюшныя стѣнки слѣва болѣе напряжены, чѣмъ справа. Возбужденность при опцупываніи незначительна.

Въ правой нижней половинѣ живота прощупывалась опухоль величиною въ дыню, звукъ надъ которой при выстукиваніи тупой. Percussio: установлена связь опухоли съ маткой.

Моча прозрачна, бѣлка и сахара не содержатъ.

Тривоспиченіе произведено д-ромъ Бремомъ черезъ 6 часовъ послѣ раненія.

Подъ хлороформнымъ наркозомъ сдѣланъ поперечный разрѣзъ въ лѣвой половинѣ живота ниже пупка. Брюшная полость содержала незначительное количество крови; сальникъ отчасти кровоподтеченъ. Предлежащая петля *тонкихъ кишекъ* вздуты, инфицированы и покрыты налетами. Петля тонкихъ кишекъ прострѣлена въ косомъ направленіи насквозь; одно отверстие расположено на выпуклой сторонѣ, другое на

мѣстѣ прикрѣпленія брыжейки; пространство между обѣими ранами кровоподтечно, и на одномъ отверстіи замѣчено выпячиваніе слизистой оболочки; наложенъ на раны двухэтажный шовъ. На кишкахъ дальше никакихъ поврежденій не обнаружено. На лѣвомъ яичникѣ замѣчена рана, на которую наложены швы. Малый тазъ выполненъ опухолью твердой консистенціи, находящейся въ связи съ маткой: кромѣ того въ брыжейкѣ прощупывалась твердая опухоль величиною въ орѣхъ (метастазъ?). Мѣстоположеніе пули не найдено. На брюшныя стѣнки наложенъ двухэтажный шовъ. Входное отверстие огнестрѣльной равы брюшныхъ стѣнокъ удлинено и затампировано. Асепт. повязка.

Послѣоперационный періодъ безъ всякихъ осложненій. темп. все время нормальная, пульсъ хороший. Рвоты не было; газы стали отходить на второй день, стулъ на третій — послѣ операциі.

19 VIII. Брюшная рана зажила первичнымъ натяженіемъ; огнестрѣльная рана еще тампонируется.

2 IX. Больной заказанъ брюшной корсетъ, разрѣшено встать.

3 IX. На мѣстѣ огнестрѣльнаго поврежденія маленькая, поверхностная, гранулирующая рана. Стулъ произвольный. Самочувствіе хорошее.

4 IX. Выписалась черезъ 24 дня послѣ раненія для амбул. лѣченія.

Сл. № 17.

№ 7035. Иванъ Г., 27 л., двор., 9 IX—12 IX 07.

Vulnus ictum abdominis perforans. Peritonitis. Exitus letalis.

Anamnesis. Раненъ въ сильно нетрезвомъ состояніи ножомъ въ животъ; въ 5 ч. послѣ обѣда доставленъ въ больницу.

Status praes. Мужчина средняго роста, правильнаго тѣлосложенія хорошаго питанія. Наружные покровы весьма блѣдны. Темп. норм., пульсъ еле прощупывается. Сердечные тоны тихи.

На 2 поперечи. пальца ниже пупка и на такомъ же разстояніи вправо отъ срединной линіи расположена рана съ гладкими краями длиною въ 1/2 см. Въ лѣвомъ подреберьѣ замѣчена непроникающая маленькая рана брюшной стѣнки.

Животъ весьма чувствителенъ, брюшныя стѣнки въ высшей степени напряжены.

Больной отказывается отъ всякаго хирургическаго вмѣшательства. Наложена асепт. пластырная повязка; произведено подкожное впрыскиваніе камфоры и физ. раств. пов. соли, и сдѣлано промываніе желудка.

9 IX. Темп. веч. 37,5. Пульсъ 140. Повязка пропитана кровью. Кровотеченіе однако изъ ранъ приостановилось.

10 IX. Темп. 36,6—37,1. Пульсъ 140, нитевидный. Была повторная рвота. Значительный упадокъ силъ.

11 IX. Темп. 37,8—37,3. Пульсъ еле прощупывается. Животъ вздутъ, и брюшныя стѣнки сильно напряжены. Рвота и отрыжка не прекратились. При промываніи желудка удалено содержимое съ каловымъ запахомъ.

12 IX. Темп. утромъ 38,0. Больной безъ пульса.

12 IX. Черезъ 3 дня послѣ раненія наступила смерть.

При суд.-мед. вскрытіи 15. IX. 07 обнаружено поврежденіе взодшной кишки и брыжейки и начинающийся перитонитъ.

Сл. № 18.

№ 5660. Яковъ З., 21 г., кр., 13 VIII—10 XI 05.

Vulnus sclopetarium abdominis perforans. (Vulnus colonis ascendentis. Haemorrhagia.) Fractura sclopetaria ossis ilei dextri. Laparotomia et resectio partialis ossis ilei. Sanatio.

Anamnesis. Въ 7 час. утра раненъ выстрѣломъ изъ охотничьяго ружья въ правую половину таза. Въ теченіи дня сильныя боли въ животѣ. Доставленъ въ больницу въ 9 час. вечера. Жалуется на частую отрыжку и рвоту.

Status praes. Мужчина средняго роста, хорошаго тѣлосложенія и питанія. Сильный коллапсъ. Темп. норм. Пульсъ 108, средняго наполненія.

Входное отверстіе діаметромъ въ 7 милл. расположено справа на поперечный палецъ ниже Sp. ossis ilei sup. post.; рана загрязнена, изъ нея выдѣляется жидкость съ каловымъ запахомъ. Выходнаго отверстія нѣтъ.

Брюшныя стѣнки втянуты и напряжены какъ доска; животъ повсюду при ощупываніи весьма чувствителенъ. Моча прозрачна, безъ крови.

Уревосъщеніе произведено д-ремъ Фалькенбургомъ черезъ 14 часовъ послѣ раненія.

Подъ хлороформнымъ наркозомъ сдѣланъ разрѣзъ по срединной линіи. Въ маломъ тазу около $\frac{1}{8}$ литра кровянистой жидкости; *восходящая ободочная кишка* на всемъ протяженіи вздута и въ особенности на брыжеечной сторонѣ покрыта кровоподтеками. Прободенія и поврежденія остальныхъ органовъ брюшной полости не обнаружено. Предполагается внѣбрюшинное поврежденіе толстой кишки. Произведена тампонада кровоподтека восходящей ободочной кишки. На брюшную рану наложены швы до мѣста тампона.

Разрѣзомъ черезъ огнестрѣльную рану обнаружено, что правая *подвздошная кость* раздроблена; произведена частичная резекція послѣдней шириною въ ладонь. Изъ глубины раны замѣчено выдѣленіе кала и выпячиваніе слизистой оболочки толстой кишки. Рана широко затампонирована, наложено нѣсколько швовъ и асепт. повязка.

14 VIII. Темп. норм. Пульсъ хорошій. Состояніе удовлетворительное. Рвоты нѣтъ. Брюшныя стѣнки не напряжены.

15 VIII. Газы отходятъ; обильныя выдѣленія изъ брюшной раны Стулъ вызванъ клизмой.

16 VIII. Темп. 37,4—38,2. Пульсъ 100. Удалены нѣкоторые тампоны. Изъ боковой раны обильныя выдѣленія съ каловымъ запахомъ.

19 VIII. Темп. норм. Пульсъ хорошій. Изъ брюшной раны удалены все тампоны и сняты швы; до мѣста тампоновъ рана зажила первымъ натяженіемъ.

25 VIII. Темп. 36,8—37,4. Пульсъ хорошій. Испраженія выдѣляются отчасти черезъ прямую кишку и отчасти черезъ каловый свищъ въ правомъ боку.

1 IX. Рана брюшныхъ стѣнокъ зарубцевалась.

10 IX. Каль выходитъ главнымъ образомъ черезъ свищъ.

15 IX. Изъ глубины свища удалены приплюснутая пуля и пробка изъ войлока.

20 IX. Больной жалуется на боль въ области сѣдалищнаго нерва.

24 IX. Темп. норм. Выдѣленія изъ свища не прекращаются.

27 IX. Подъ хлороформнымъ наркозомъ свищъ расширенъ по направленію кзади. Кость выдѣ не обнажена. Грануляціи выскоблены острой ложкой. Тампонада.

1 X. Выдѣленія съ каловымъ запахомъ все еще не прекращаются.

15 X. Свищъ постепенно суживается; длина его 15 см.

30 X. Выдѣленія менѣе обильны.

9 XI. Темп. норм., пульсъ хорошій. Свищъ длиною въ 8 см. Каль изъ него не выдѣляется. Ежедневно произвольный стулъ.

10 XI. Выписался черезъ 89 дней послѣ раненія для амбул. лѣченія.

При осмотрѣ 30. VIII. 08 ниже пупка установленъ рубецъ брюшной стѣнки шириною въ $\frac{1}{2}$ поперечныхъ пальца; стулъ правильный, самочувствіе хорошее. Подвздошная кость регенерировалась.

Сл. № 19.

№ 10211. Павелъ Б., 28 л., мѡр. судья, 25 XII—30 XII 07.

Vulnus incisum abdominis perforans. (Vulnus colonis transversi.) Anus praeternaturalis. Exitus letalis.

Anamnesis. Въ 8 час. утра доставленъ въ каретѣ общ. скорой мед. помощи въ больницу. За нѣсколько часовъ до поступленія больной прорѣзалъ себѣ бритвой животъ. Больной лѣчился въ клиникѣ для душевно-больныхъ и по желанію родныхъ былъ отпущенъ домой. Послѣ нанесенія раны больной будто-бы копался руками въ кишечникъ.

Status praes. Мужчина средняго роста, правильнаго тѣлосложенія, хорошаго питанія. Лицо весьма блѣдное. Темп. норм. Больной спокойный, осведомляется, проведенъ-ли целесообразно разрѣзъ брюшной стѣнки.

Въ верхней части живота въ поперечномъ направленіи рана съ гладкими краями длиною въ 20 см.; изъ раны выпали петли кишки; снаружи кровотеченія не замѣчено.

Уревосъщеніе произведено д-ромъ Пинкеромъ приблиз. черезъ 4 час. послѣ раненія.

Подъ хлороформнымъ наркозомъ произведено обмываніе выпавшихъ петель кишки. Тонкія кишки вправлены въ брюшную полость, на поперечной ободочной кишкѣ обнаружено, что брыжейка ея при разрѣзѣ отдѣлена на всемъ протяженіи. Поперечная ободочная кишка имѣетъ видъ натянутой веревки толщиною въ палецъ; прободеній на ней не обнаружено. Произведена резекція поперечной ободочной кишки, причемъ периферическій ея конецъ закрытъ наглухо и прикрытъ тампонами,

а центральный, недалеко от слѣпой кишки, вшитъ въ брюшную рану. Брюшная полость содержала незначительное количество крови, которая удалена безъ промыванія; кала въ брюшной полости не обнаружено. Остальные органы брюшной полости не повреждены. Края брюшной раны сближены, и наложено три узловатыхъ шва. Асепт. повязка.

25 XII. Темп. вечеромъ 37,0. Пульсъ 120. Больной беспокоенъ. Ord.: Морфій, камфора, физ. раст. пов. соли.

26 XII. Темп. 37,1—37,2. Пульсъ 120. Перевязка.

27 XII. Темп. 36,7—37,1. Пульсъ 104—112. Животъ не вздутъ и не чувствителенъ.

28 XII. Темп. 37,0—37,6. Пульсъ 112—116. Перевязка: слѣва отчасти удалены тампоны. Изъ anus praeternaturalis сталъ выдѣляться калъ.

29 XII. Темп. 37,2—36,6. Пульсъ 112—110, средняго наполненія. Дыханіе равномѣрное.

30 XII. Темп. утромъ 36,8. Больной безъ пульса. Безпокойство и внезапное ухудшеніе.

30 XII. Въ 11 час. утра черезъ 5 дней послѣ раненія наступила смерть.

Вскрытія не было.

Сл. № 20.

№ 5512. Янв 9., 28 л., кр., 7 VIII—16 IX 05.

Vulnus ictum abdominis perforans. (Prolapsus omenti. Vulnus colonis transversi.) Laparotomia. Sanatio.

Anamnesis. Раненъ ножомъ въ животъ за полчаса до поступленія въ больницу. Жалуетея на сильныя боли въ животѣ.

Status praes. Мужчина средняго роста, правильнаго тѣлосложенія, хорошаго питанія. Сознаніе полное; темп. норм.; пульсъ 90—100, правильный, слабый. Органы грудной клѣтки безъ особыхъ измѣненій.

На 1—2 поперечныхъ пальца ниже лѣваго пореберья и на такомъ же разстояніи отъ срединной линіи расположена въ косомъ направленіи рана съ гладкими краями длиною въ 4 см. Изъ раны выпадаетъ часть сальника величиною въ кулакъ.

Животъ чувствителенъ; брюшныя стѣнки слѣва болѣе напряжены, чѣмъ съ права. Положеніе грудо-брюшной преграды высокое.

Чревосъчненіе произведено д-ромъ Фалькенбургомъ черезъ 2 часа послѣ раненія.

Подъ хлороформнымъ наркозомъ сдѣланъ разрѣзъ по срединной линіи отъ мечевиднаго отростка до пупка. Выпадающая часть сальника удалена послѣ перевязки сосудовъ. По вскрытіи брюшной полости выпадаетъ сильно вздутая поперечно-ободочная кишка. На протяженіи 2 см. замѣчены на ней двѣ раны съ гладкими краями длиною въ $\frac{3}{4}$ см.; въ окружности одной изъ ранъ, съ боку кишки, расположенъ кровоподтекъ, доходящій до брыжейки. Поврежденія остальныхъ органовъ не обнаружено. На раны наложенъ двойной узловатый шовъ, и произведена тампонада поврежденной части кишки. Брюшныя стѣнки закрыты двухэтажнымъ швомъ. Асепт. повязка.

Въ теченіи послѣоперационнаго періода температура первые 6 дней повышалась по вечерамъ до 38,0, а потомъ послѣ перемѣны тампоновъ стала нормальной.

8 VIII. Больной жалуетея на сильныя боли. Подкожное выриваніе физ. раств. пов. соли и камфоры.

13 VIII. Глубокіе нивы сняты, и произведена перемѣна тампоновъ; въ окружности раны появилась экзема.

14 VIII. Пульсъ слабый. Вечеромъ жалуетея на тошноту и боль лѣвой части живота. При промываніи желудка удалено большое количество зеленоватой жидкости. Ord.: Физ. раств. пов. соли, камфора.

15 VIII. Пульсъ хороший. Перевязка: перемѣна тампоновъ.

22 VIII. Рана величиною въ грецкій орѣхъ.

7 IX. Рана поверхностна, гранулируетъ хорошо.

14 IX. Брюшная рана зарубцевалась за исключеніемъ 2 узкихъ мѣстъ въ нижней части живота. Самочувствіе хорошее. Стулъ правильный.

16 IX. Выписался съ брюшнымъ бандажемъ черезъ 40 дней послѣ раненія для амбул. лѣченія.

Сл. № 21.

№ 2683. Никифоръ III., 40 л., кр., 3 IV—6 IV 05.

Vulnus ictum abdominis perforans. Peritonitis. Exitus letalis.

Anamnesis. Раненъ въ сильно нетрезвомъ состояніи за 7½ час. до поступленія въ больницу ножомъ въ животъ. Рвота была, жалуетея на боли въ животѣ.

Status praes. Мужчина средняго роста, правильнаго тѣлосложенія. Сознаніе полное. Наружныя покровы блѣдны, темп. 37,4, пульсъ ускоренный, полный. Сердечныя тоны чисты.

У верхняго края лѣвой подвздошной кости въ поперечномъ направленіи расположена рана съ гладкими краями длиною въ 1 см.

Животъ чувствителенъ, брюшныя стѣнки не напряжены; въ области брюшной раны прощупывалось уплотненіе, выстукиваніе тамъ же даетъ притупленіе.

Въ лѣвой половинѣ грудной клѣтки рана съ гладкими краями длиною въ 10 см.

Больной отказывается отъ всякаго хирургическаго вмѣшательства. Наложена асепт. повязка, выривнуты физ. раств. пов. соли и камфора.

3 IV. Темп. 37,6—37,7, пульсъ 100, рвота прекратилась. Жалуетея на сильную боль въ животѣ, брюшныя стѣнки напряжены.

4 IV. Темп. 37,6—38,3, пульсъ 140, нитевидный. Частая рвота желчью. Животъ сильно вздутъ и весьма чувствителенъ.

5 IV. Темп. 38,3—37,3, пульсъ еле прощупывается. Рвота каломъ. Метеоризмъ усиливается. Появилась желтуха. Стулъ съ кровью.

6 IV. Темп. 38,0—38,9. Больной весьма беспокоенъ, безъ пульса. Сознаніе помрачено.

6 IV. Черезъ 3 дня послѣ раненія наступила смерть вълѣдствіе гнойнаго перитонита.

При суд.-мед. вскрытіи 9. IV. 05 установлено Peritonitis. *Vulnus perforans colonis descendentis.*

Сл. № 22.

№ 3043. Марфа К., 1½ г., дочь мѣщ., 3 IV—3 IV 07.

Vulnus ictum abdominis perforans. (Vulnus flexurae sigmoideae. Pro-lapsus intestini tenuis.) Laparotomia. Exitus letalis.

Anamnesis. Два часа тому назадъ подверглась нападенію со стороны душевно больного глухонѣмого, который ранилъ ее ножомъ въ животъ. Доставлена въ каретѣ Общ. скорой мед. помощи въ больницу съ выпавшей петлей тонкихъ кишекъ, завернутой въ марлевую повязку. Была повторная рвота.

Status praes. Ребенокъ хорошаго питанія и развитія. Наружные покровы блѣдны, сознание полное, темпер. 36,5, пульсъ 100, правильный, слабый. Дыханіе реберное, поверхностное, ускоренное. Органы кровообращенія и дыханія безъ особыхъ измѣненій.

Въ лѣвой нижней части живота въ поперечномъ направленіи у наружнаго края прямой мышцы расположена рана съ гладкими краями длиною въ 3—4 см. На выпавшей, съ синеватымъ оттѣнкомъ петлѣ тонкихъ кишекъ поврежденій не замѣчено.

Животъ незначительно вздутъ и чувствителенъ повсюду, а въ особенности въ области брюшной равы; брюшныя стѣнки немного напряжены.

Тревоженіе произведено приблиз. черезъ 2½ час. послѣ раненія д-ромъ Пинкеромъ.

Подъ хлороформнымъ наркозомъ, послѣ обмыванія выпавшей кишки физ. раст. пов. соли, брюшная рана удлинена въ обѣ стороны на 8 см. Брюшная полость содержала большое количество крови. На *Flexura sigmoidea* въ поперечномъ направленіи замѣчено прободеніе, которое переходило на брыжейку; на рану кишки наложенъ двухэтажный шовъ. Остальные органы брюшной полости не повреждены; послѣ промыванія брюшной полости физ. раст. пов. соли произведена тампонада зашитаго мѣста. На брюшную рану до мѣста тампоновъ наложены швы. Асепт. повязка.

Послѣ операциі больная весьма блѣдна, пульсъ еле прощупывается, конечности холодны. Впрыснута комфора, и приложены горѣлки.

3 IV. Темп. утромъ 36,2. Больная безъ пульса.

3 IV. Въ ¾10 час. утра, прибл. черезъ 10 час. послѣ раненія наступила смерть вслѣдствіе начинающагося перитонита.

При суд.-мед. вскрытіи 5. IV. 06 установлено *Vulnus incisum abdominis. Peritonitis.*

Сл. № 23.

№ 4397. Эрнстъ Д., 21 г., мѣщ., 27 V—24 VIII 07.

Vulnus sclopetarium abdominis perforans. (Vulnus flexurae sigmoideae.) Laparotomia. Sanatio.

Anamnesis. Въ 1 ч. ночи доставленъ въ каретѣ Общ. скорой мед. помощи въ больницу. Четыре часа тому назадъ раненъ въ животъ выстрѣломъ изъ револьвера въ упоръ. При поступленіи больной безпокоенъ и стонетъ не переставая: была повторная рвота.

Status praes. Мужчина средняго роста, правильнаго тѣлосложенія, хорошаго питанія. Производитъ впечатлѣніе тяжелаго больного. Сознание полное. Наружные покровы весьма блѣдны. Темп. норм., пульсъ ускоренный, средняго наполненія. Органы грудной кѣтки безъ особ. измѣненій.

По средней подмышечной линіи немного выше верхняго края лѣвой подвздошной кости расположена небольшая огнѣстрѣльная рана.

Животъ чувствителенъ; брюшныя стѣнки напряжены какъ доска. Больной не въ состояніи произвольно мочиться, катетеромъ удалено ок. 300 куб. см. прозрачной мочи безъ бѣлка и безъ сахара.

На лѣвой голени сквозная огнестрѣльная рана мягкихъ частей.

Тревоженіе произведено д-ромъ Пинкеромъ приблиз. черезъ 5 час. послѣ раненія.

Передъ хлороформнымъ наркозомъ подкожно впрыснута Morph. muriat. 0,015. Сдѣланъ поперечный разрѣзъ брюшной стѣнки ниже пупка. Брюшная полость, въ особенности въ правой ея половинѣ, содержала незначительное количество крови, которая удалена ватными подушками. Печень, тонкія кишки и желудокъ не повреждены. *Flexura sigmoidea* прострѣлена насквозь: одно изъ отверстій расположено на мѣстѣ перехода въ прямую кишку и окружено кровоподтекомъ, а другое — на разстояніи 30—40 см. въ верхней части S-образной кишки. На обѣ раны наложены двухэтажные швы. Малый тазъ наполненъ кровью: въ немъ найдена небольшая пуля съ оболочкой (Browning), и обнаружена небольшая рана пристѣночной брюшины, на которую наложены два шва. Послѣ тампонады малаго таза и fossae iliacaе sinistrae на брюшныя стѣнки до мѣста тампона наложенъ двухэтажный шовъ. Асепт. повязка.

27 V. Темп. 37,0—38,3. Пульсъ 120—140. Боли въ животѣ незначительны.

28 V. Темп. 37,0—37,5. Пульсъ 120. Сут. кол. мочи 700 куб. см. Самочувствіе удовлетворительное.

29 V. Темп. 36,5—37,8. Пульсъ 112. Газы отходятъ. Жалуется на кашель; однако въ легкихъ болѣзненныхъ явленій не обнаружено. Сут. кол. мочи 600 куб. см.

30 V. Темп. 37,0—37,7. Пульсъ 76—88. перевязка: сняты глубокіе кожные швы. Сут. кол. мочи 1300 куб. см.

31 V. Темп. 37,2—39,1. Пульсъ 88—108. Появилась незначительная желтуха. Произвольный обильный стулъ.

1 VI. Темп. 37,3—38,3. Пульсъ 112.

2 VI. Темп. 38,2—38,3. Пульсъ 112—120.

3 VI. Темп. 38,2—37,6. Пульсъ 100—108. Перевязка: тампоны сильно пропитаны, съ гнойнымъ запахомъ; въ глубинѣ раны накопленія гноя не обнаружено; швы на брюшной ранѣ нагноились и сняты: края ея отчасти разошлись; послѣ вливанія въ рану айрола съ глицериномъ произведено тампонада. Раны на лѣвой голени почти зажили. Исслѣдованіе черезъ прямую кишку дало отрицательный результатъ.

Въ дальѣйшемъ теченіи болѣзни темп. раза два повышалась до 38,0, все остальное время была норм., пульсъ хороший. Брюшная рана стала скоро очищаться.

25 VII. Рана поверхностна, покрыта свѣжими грануляціями: больному разрѣшено встать, и заказать биндажъ. 20. VIII. Рана зарубцевалась: на мѣстѣ раны образовался рубецъ шириною въ 2 поперечн. пальца. Передъ выпиской самочувствіе вполне хорошее, стулъ правильный.

24 VIII. Выписался черезъ 89 дней послѣ раненія выздоровѣвшимъ.

При осмотрѣ 30. VIII. 08 слѣва въ нижней части живота обнаруженъ рубецъ шириною въ 2 поперечныхъ пальца, самочувствіе удовлетворительное; потерпѣвшій носить брюшной корсетъ.

Сл. № 24.

№ 889. Михель А., 23 г., мѣщ., 13 I—14 I 05.

Vulnus sclopetarium abdominis perforans. (Vulnus flexurae sigmoideae. Haemorrhagia retroperitonealis). Laparotomia. Exitus letalis.

Anamnesis. Раненъ въ животъ выстрѣломъ изъ военного ружья при столкновеніи на улицѣ.

Status praes. Мужчина средняго роста, правильнаго тѣлосложенія. Сознаніе полное. Наружные покровы блѣдны, темп. норм., пульсъ средняго наполненія. Органы грудной кѣтки безъ особыхъ измѣненій.

На 2 поперечн. пальца выше лѣвой Пунартовой связки и на 3 поперечн. пальца отъ Sp. ossis Ilei ant. sup. расположена небольшая кровоточащая огнестрѣльная рана, въ окружности которой значительный кровопотекъ (выходное отверстіе). Въ лѣвой ягодичной области замѣчено такое же отверстіе, но безъ кровопотока.

Брюшныя стѣнки весьма сильно напряжены.

Чревосъщеніе произведено немедленно послѣ поступленія въ больницу, приблиз. черезъ 3 ч. послѣ раненія.

Подъ хлороформнымъ наркозомъ сдѣланъ разрѣзъ по бѣлой линіи. На *Flexura sigmoidea* обнаружена тангенціальная проникающая рана, переходящая на брыжейку послѣдней; тамъ же замѣченъ обширный *забрюшинный кровопотекъ*. На рану наложенъ двухэтажный непрерывный шовъ. На мѣстѣ кровопотока сдѣланъ парѣзъ брюшины и произведена тампонада. На брюшную стѣнку наложенъ двухэтажный шовъ. Асепт. повязка.

14 I. Темп. норм., пульсъ нитевидный. Жалуется на тошноту и боли въ животѣ. Лицо блѣдное. Больной безпокоенъ. Животъ не вздутъ. Вырынуты физ. раств. пов. соли и камфора.

Вечеромъ значительный упадокъ силъ и частая рвота.

14 I. Въ 11 ч. вечера, приблиз. черезъ 18 ч. послѣ раненія наступила смерть въ коллапсѣ.

При суд.-мед. вскрытіи 15. I. 05 установлено *Vulnus sclopetarium*.

Сл. № 25.

№ 7944. Александръ П., 38 л., мѣщ., 22 XI—28 XI 03.

Vulnus sclopetarium abdominis perforans. (Vulnus flexurae sigmoideae. Haemorrhagia.) Laparotomia. Exitus letalis.

Anamnesis. Полчаса тому назадъ раненъ выстрѣломъ изъ револьвера (Browning) въ животъ. Рвоты не было.

Status praes. Мужчина средняго роста, правильнаго тѣлосложенія, хорошаго питанія. Наружныя покровы весьма блѣдны. Темп. норм. Пульсъ 88, правильный. Органы грудной кѣтки безъ особыхъ измѣненій.

Входное отверстіе діаметромъ въ 6 милл. расположено на 2 поперечныхъ пальца влѣво отъ середины крестца; направленіе нули вправо и впередъ; нуля прощупывается въ брюшныхъ покровахъ ниже пупка на поперечный палецъ вправо отъ срединной линіи. Тамъ же подъ кожей большой кровопотекъ.

Животъ повсюду чувствителенъ; брюшныя стѣнки слегка напряжены.

Чревосъщеніе произведено д-ромъ Фалькенбургомъ черезъ 2 часа послѣ раненія.

Подъ хлороформнымъ наркозомъ сдѣланъ поперечный разрѣзъ брюшной стѣнки въ лѣвой половинѣ живота. Подъ кожей обнаруженъ большой кровопотекъ, въ которомъ найдена пуля Browning'a. На выпуклой сторонѣ *S-образной кишки* расположено круглое отверстіе, а на ея брыжеечной сторонѣ въ поперечномъ направленіи рана со рваными краями, переходящая на брыжейку, въ окружности послѣдней обширный *забрюшинный кровопотекъ*. Содержимаго кишекъ въ брюшной полости не обнаружено. На раны *Flexurae sigmoideae* наложенъ двойной кишечный шовъ, и послѣ обмыванія физ. раств. пов. соли поврежденная часть *S-образной кишки* помѣщена между тампонами. Остальные органы брюшной полости не повреждены. На рану чревосъщенія наложенъ трехэтажный шовъ: брюшина защита шелкомъ, мышечный слой проволокой, кожа — шелкомъ. Асепт. повязка.

23 XI. Темп. 37,8—36,8. Пульсъ 112—116. Самочувствіе удовлетворительное. Животъ не вздутъ. Газы отходятъ. Изрѣдка рвота. Суточное кол. мочи 1000 куб. см.

24 XI. Темп. 36,6—37,6. Пульсъ 104—120. Перевязка: брюшная рана безъ воспалительныхъ явленій. Незначительный метеоризмъ. При промываніи желудка удалено большое количество содержимаго, послѣ чего наступаетъ облегченіе. Послѣ введенія въ прямую кишку резиновой трубки отходятъ газы.

26 XI. Темп. 36,7—37,3; пульсъ 100. Рвота прекратилась. Самочувствіе лучше. Животъ нечувствителенъ, брюшныя стѣнки не напряжены. Стулъ безъ крови, вызванъ глицериновой клизмой.

28 XI. Темп. утромъ 37,7. Сегодня утромъ внезапно наступилъ сильный коллапсъ; пульсъ 140, нитевидный. Перевязка: тампоны пропитаны каломъ, который выдѣляется изъ брюшной полости въ большомъ количествѣ; очевидно произошло прободеніе на мѣстѣ брыжеечнаго шва: калъ удаленъ марлевыми тампонами. Произведена тампонада раны. Наступаетъ быстрый упадокъ силъ.

28 XI. Вечеромъ, черезъ 6 дней послѣ раненія наступила смерть въ слѣдствіе гноянаго перитонита.

Сл. № 26.

№ 5223. Карлъ В., 29 л., кр., 26 VII—11 VIII 05.

Vulnus sclopetarium vesicae urinariae. Sanatio.

Anamnesis. Раненъ на улицѣ выстрѣломъ изъ револьвера (?) въ нижнюю часть живота. Рвоты не было.

Status praes. Мужчина средняго роста, правильнаго тѣлосложенія. Лицо блѣдное. Сознаніе полное. Темп. норм., пульсъ 96, средняго наполненія. Органы грудной кѣтки безъ особыхъ измѣненій.

Входное отверстіе съ обширнымъ кровоподтекомъ расположено у нижняго края лобковаго соединенія на тыльной сторонѣ полового члена, а выходное у праваго сѣдалищнаго бугра.

Животъ не чувствителенъ; брюшныя стѣнки не напряжены.

Моча выпущена катетеромъ, кровяниста; введенъ постоянный катетеръ. Операция не предложена.

Въ дальнѣйшемъ теченіи болѣзни темп. норм., пульсъ хорошій.

27 VII. Моча содержитъ большое количество крови.

1 VIII. Самочувствіе хорошее. Моча безъ крови, постоянный катетеръ больше не вводится.

6 VIII. Моча мутновата, выдѣляется произвольно.

10 VIII. Огнестрѣльныя раны зажили. Самочувствіе хорошее. Моча прозрачна.

11 VIII. Выписался черезъ 16 дней послѣ раненія выздоровѣвшимъ.

Сл. № 27.

№ 856. Димитрій Н., 18 л., кр., 13 I—28 II 05.

Vulnus sclopetarium vesicae urinariae perforans. Sectio alta. Sanatio.

Anamnesis. Во время уличнаго столкновенія на разстояніи 500 метр. раненъ выстрѣломъ изъ военнаго ружья въ животъ. Послѣ раненія большой не мочился.

Status praes. Мужчина средняго роста, крѣпкаго тѣлосложенія. Сознаніе полное. Темп. норм., пульсъ хорошій. Органы грудной кѣтки безъ особыхъ измѣненій.

На 3 поперечн. пальца выше лобковаго соединенія расположена огнестрѣльная рана діаметромъ въ 7 милл.; изъ раны выдѣляется жел-

товатая прозрачная жидкость; выходное отверстіе замѣчено въ лѣвой ягодичной области, близъ срединной линіи.

Животъ не напряженъ и не чувствителенъ.

Операция произведена д-ромъ ф.-Коссартомъ немедленно послѣ поступленія въ больницу, приблиз. черезъ 3 часа послѣ раненія.

Подъ хлороформнымъ наркозомъ сдѣланъ разрѣзъ въ продольномъ направленіи длиною въ 12 см. черезъ входное отверстіе, послѣ расширенія котораго края раны мочевого пузыря пришиты къ fascia transversa abdominis; въ образовавшейся ходъ длиною въ 2 см. вставленъ катетеръ. Налож. асепт. повязка.

Въ первое время послѣ операции моча кровяниста, и темп. по вечерамъ повышалась до 38,0, а потомъ стала нормальной. Черезъ 2 недѣли послѣ раненія образовалась въ мочевомъ пузырьѣ узкая фистула; однако временами больной уже въ состояніи мочиться черезъ уретру; но при этомъ иногда жалуется на боль при мочеиспусканіи. Свищъ въ дальнѣйшемъ теченіи болѣзни постепенно сталъ заживать. Передъ выпиской моча прозрачна, черезъ свищъ выдѣляется иногда еще моча каплями. Самочувствіе хорошее.

28 II. Выписался черезъ 46 дней послѣ раненія для амбул. лѣченія.

Сл. № 28.

№ 745. Янъ М., 23 г., кр., 9 I—10 I 06.

Vulnus sclopetarium abdominis perforans. (Vulnus ventriculi et duodeni.) Laparotomia et gastro-enteroanastomosis. Exitus letalis.

Anamnesis. Въ 4½ час. пополудни раненъ на улицѣ выстрѣломъ изъ военнаго ружья на разстояніи въ 500 шаговъ. Раненаго направили сначала домой, потомъ въ частную клинику, а наконецъ, въ 8 час. веч., въ каретѣ общ. скорой мед. помощи въ городскую больницу. По дорогѣ больного нѣсколько разъ рвало.

Status praes. Мужчина роста выше средняго, хорошаго тѣлосложенія. Сознаніе полное. Темп. норм., пульсъ частый, правильный, слабый. Органы грудной кѣтки безъ особыхъ измѣненій.

Небольшое входное отверстіе со втянутыми краями расположено на 1½ поперечн. пальца справа и выше пупка. Выходное отверстіе замѣчено въ правой поясничной области на 3 поперечн. пальца отъ второго поясничнаго позвонка. Послѣдняя рана больше первой; края ея не ровны, изъ нея выдѣляется кровянистая желчь.

Животъ весьма чувствителенъ; брюшныя стѣнки напряжены какъ доска. Моча прозрачна.

Трехъосъщеніе произведено д-ромъ Ниикеромъ черезъ 4½ час. послѣ раненія.

Подъ хлороформнымъ наркозомъ сдѣланъ разрѣзъ по срединной линіи. Брюшная полость содержала незначительное количество крови. Желудокъ прострѣленъ насквозь; отверстія расположены на передней и задней стѣнкахъ, пропускаютъ указательный палецъ; наложены трехъэтажный шовъ. *Двѣнадцати-перстная* кишка пробита въ нижней ея

части, изъ ранъ выдѣлялось довольно значительное количество желчной жидкости; задняя стѣнка 12-перстной кишки отдѣлена отъ мѣста ея прикрѣпленія, и на раны наложены швы, что сопряжено съ большими затрудненіями. Просвѣтъ 12-перстной кишки послѣ этого значительно сузился, вслѣдствіе чего произведена gastro-enteroanastomosis. Послѣ промыванія брюшной полости физ. раст. пов. соли и тампонады поврежденныхъ мѣсть 12-перстной кишки на брюшную стѣнку наложенъ двухэтажный шовъ. Асепт. повязка.

Послѣ операциі вприснуты физ. раств. пов. соли и камфора.

10 I. Темн. 37.3—39.3. Пульсъ слабый, частый. Больной весьма блѣденъ; значительный упадокъ силъ. Орд.: физ. раств. пов. соли и камфора.

10 I. Въ 5½ час. пополудни черезъ 25 часовъ послѣ раненія наступила смерть.

Вскрытія не было.

Сл. № 29.

№ 2422. Мартинъ Р., 21 г., кр., 22 III—22 III 05.

Vulnus sclopetarium abdominis perforans. (Vulnus ventriculi, mesenterii et intestini tenuis.) Laparotomia. Exitus letalis.

Anamnesis. Раненъ въ животъ выстрѣломъ изъ револьвера (Browning) въ упоръ. Немедленно доставленъ въ больницу. Три раза была рвота съ кровью, большой жалуется на икоту.

Status praes. Мужчина средняго роста, правильнаго тѣлосложенія. Сознаніе полное. Сильный коллапсъ; темп. норм., пульсъ 120, нитевидный. Сердечные тоны чисты.

На поперечн. палецъ влѣво отъ срединной линіи и на 2 поперечн. пальца отъ нижняго края грудной клѣтки расположена небольшая огнестрѣльная рана.

Животъ повсюду весьма чувствителенъ; брюшныя стѣнки напряжены какъ доска.

Чревосъщеніе произведено д-ромъ Фалькенбургомъ черезъ 4 час. послѣ раненія.

Подъ хлороформнымъ наркозомъ сдѣланъ разрѣзъ по бѣлой линіи. Въ брюшной полости, въ особенности въ маломъ тазу, большое количество свѣжей крови. *Желудокъ* прострѣленъ насквозь; на передней его стѣнкѣ входное отверстіе величиною въ горошину, изъ котораго выдѣлились воздухъ и кровянистая жидкость; выходное отверстіе большаго размѣра расположено на задней стѣнкѣ желудка. На раны желудка наложенъ двухэтажный шовъ. Въ брыжейкѣ поперечной ободочной кишки обнаруженъ обширный *кровооттекъ*. Петля *тонкихъ кишекъ* пробита насквозь, выходное отверстіе больше входнаго, на раны наложенъ двухэтажный шовъ. Мѣстоположеніе пули не обнаружено. Послѣ эвентраціи кишекъ произведено промываніе брюшной полости физ. раств. пов. соли. На брюшную стѣнку наложенъ двухэтажный шовъ. Асепт. повязка.

Послѣ операциі пульсъ еле прощупывается: вприснуты физ. раств. пов. соли и камфора.

22 III. Прибл. черезъ 12 час. послѣ раненія наступила смерть въ коллапсъ.

При суд.-мед. вскрытіи 23. III. 05 установлено *Vulnus sclopetarium abdominis perforans.*

Сл. № 30.

№ 4133. Изаакъ Н., 29 л., мѣщ., женатъ, 10 VI—11 VI 06.

Vulnus sclopetarium abdominis perforans. (Vulnera ventriculi et jejuni. Haemorrhagia retroperitonealis.) Fractura complicata sclopetaria humeri sinistri. Laparotomia. Exitus letalis.

Anamnesis. Въ 3 час. пополудни на разстояніи 5 шаговъ раненъ нѣсколькими выстрѣлами изъ револьвера. Появилась повторная рвота, однако безъ крови; незадолго до раненія больной пообедалъ. Въ 8 час. вечера доставленъ въ больницу. Жалуется на сильную боль въ животѣ и въ лѣвомъ плечѣ.

Status praes. Мужчина слабаго тѣлосложенія и средняго питанія. Наружныя покровы весьма блѣдны, цианозъ лица. Сознаніе полное. Темп. норм. Пульсъ еле прощупывается, однако улучшается послѣ повторнаго вприскиванія камфоры и физ. раств. пов. соли. Сердечные тоны чисты. Легкія безъ особыхъ измѣненій.

Входное отверстіе діаметромъ меньше стм. съ почернѣвшими краями расположено на два поперечныхъ пальца ниже праваго подреберья у средней линіи, а выходное отверстіе такихъ же размѣровъ находилось въ лѣвой поясничной области на два поперечныхъ пальца ниже 12. ребра и на такомъ же разстояніи отъ позвоночнаго столба.

Животъ незначительно втянутъ, и брюшныя стѣнки въ высшей степени напряжены.

Моча не кровяниста.

Далѣе прострѣлены мягкія части праваго бедра и въ верхней трети лѣваго плеча прощупывалась подъ кожей пуля; лѣвая плечевая кость сломана.

Чревосъщеніе произведено д-ромъ Бреммомъ черезъ 6 часовъ послѣ раненія.

Подъ хлороформнымъ наркозомъ сдѣланъ разрѣзъ брюшной стѣнки по бѣлой линіи. По вскрытіи брюшной полости выливалось изъ нея большое количество крови. На передней стѣнкѣ *желудка* обнаружена огнестрѣльная рана, изъ которой выходили газы; другое отверстіе расположено на задней стѣнкѣ желудка. Далѣе на границѣ между двѣнадцатиперстной и *тощей кишкой* находились двѣ маленькія огнестрѣльныхъ раны. На всѣ указанныя прободенія наложенъ двухэтажный шовъ. Въ лѣвой верхней части брюшной полости образовалось обширное *забрюшинное кровоизліяніе*. Послѣ промыванія брюшной полости физ. раств. пов. соли на брюшную рану наложены двухэтажный шовъ и асепт. повязка.

Послѣ операциі пульсъ 120, слабый. Ord.: Камфора, физ. раств. пов. соли.

11 VI. Темп. 36,0—38,8. Пульсъ 120, еле прощупывается. Дыханіе ускоренное, ребернаго типа. Больной жалуется на чувство тяжести въ животѣ. Брюшныя стѣнки напряжены, животъ умѣренно вздутъ и чувствителенъ. Появляются частая рвота и срыгиваніе. Мочился произвольно. Вечеромъ состояніе больного ухудшается, сознаніе помрачено.

11 VI. Въ 1/210 час. вечера черезъ 30 1/2 час. послѣ раненія наступила смерть.

Суд.-мед. вскрытіе произведено 13. VI. 06 гор. врачомъ Э. В. Гуго (№ 516).

Мозгъ и мозжечекъ нормальны, малокровны. Шейныя вены содержатъ небольшое количество крови. Грудная полость жидкости не содержитъ. Въ околосердечной сумкѣ ок. 15 куб. см. желтоватой прозрачной сыворотки. Сердце нормально во всѣхъ отношеніяхъ; въ полостяхъ его нѣсколько свертковъ крови. Легкія свободны, слегка отечны.

Брюшная полость содержитъ ок. 200 куб. см. красноватой жидкости. Селезенка не повреждена, малокровна. Правая почка нормальна: вокругъ лѣвой большое кровоизліяніе въ жировую кѣлѣчатку и за брюшиной: на наружной поверхности ея рваная рана въ видѣ желоба длиною въ 2 см.; разрѣзы почки малокровны: въ лоханкахъ лѣвой крови нѣтъ. Въ мочевомъ пузырьѣ 60 куб. см. желтоватой мочи. Желудокъ вздутъ, пустъ: какъ на передней, такъ и на задней стѣнкѣ его, недалеко отъ большой кривизны по круглому, зашитому швами отверстію съ горошину величиною. На 12-перстной кишкѣ 2 рядомъ стоящихъ закрытыхъ швами отверстія: на соответствующей брыжейкѣ непрерывный шовъ отъ кишки внизъ на 5 см. протяженія. Остальныя кишки не повреждены. Брюшина, какъ пристѣлочная, такъ и сывороточная оболочка кишекъ всюду блестяща, безъ хлопьевъ, блѣдна.

Миѣніе. Смерть послѣдовала отъ истеченія кровью вслѣдствіе огнестрѣльнаго поврежденія сосудовъ брыжейки и почки.

Сл. № 31.

№ 2148. Иванъ Д., 56 л., мѣщ., 25 II—26 II 07.

Vulnus sclopetarium abdominis perforans. (Vulnus ventriculi, intestini tenuis et mesenterii.) Laparotomia. Exitus letalis.

Anamnesis. Раненъ въ животъ городовымъ выстрѣломъ изъ револьвера въ упоръ. Въ 5 часовъ вечера доставленъ на извозикѣ въ больницу.

Status praes. Мужчина средняго роста, крѣпкаго тѣлосложенія, хорошаго питанія. Производитъ впечатлѣніе тяжелаго больного. Сознаніе полное. Наружныя покровы весьма блѣдны. Темп. норм. Пульсъ еле прощупывается. Органы кровообращенія и дыханія безъ особыхъ измѣненій.

Маленькое входное отверстіе съ почернѣвшими краями расположено на 2 поперечныхъ пальца влѣво отъ средней линіи и на такомъ же

разстояніи отъ нижняго края грудной кѣлѣтки. Пуля прощупывалась въ правой поясничной области на 4 поперечн. пальца отъ спиннаго хребта, немного ниже входнаго отверстія.

Животъ весьма чувствителенъ, брюшныя стѣнки незначительно напряжены.

Тревосъченіе произведено д-ромъ Пинкеромъ черезъ 4 часа послѣ раненія.

Подъ хлороформнымъ наркозомъ сдѣланъ разрѣзь по бѣлой линіи. Брюшная полость наполнена кровью, которая удалена тампонами. Желудокъ вблизи большой кривизны спереди назадъ прострѣленъ насквозь; доступъ къ заднему отверстию сдѣланъ тупымъ путемъ черезъ Lig. gastrosolic. на раны желудка наложенъ двухэтажный шовъ. Далѣе пробита насквозь петля *тонкихъ кишекъ*; на отверстія наложенъ двухэтажный шовъ. Въ глубинѣ брюшной полости снова накапливается темная кровь. У корня *брыжейки* обнаружена кровоточащая рана со рваными краями длиною въ 4 см.; на послѣднюю наложенъ непрерывный шовъ, послѣ чего кровотеченіе прекратилось. Произведено тщательное промываніе брюшной полости физ. раств. пов. соли. Всѣ зашитыя мѣста затампонированы. На брюшную стѣнку наложены двухэтажный шовъ и асепт. повязка.

Во время операциі произведено впрыскиваніе камфоры и физ. раств. пов. соли: послѣ операциі пульсъ еле прощупывался, вливаніе повторено.

26 II. Въ 7 1/2 час. утра черезъ 14 1/2 час. послѣ раненія наступила смерть.

Вскрытіе не произведено.

Сл. № 32.

№ 1876. Арнольдъ Б., 23 г., мѣщ., 3 XII—5 XII 05.

Vulnus sclopetarium abdominis perforans. (Vulnus ventriculi, intestini tenuis, omenti.) Vulnus ictum thoracis perforans. Laparotomia. Exitus letalis.

Anamnesis. Подвергся нападенію на улицѣ, равенъ выстрѣломъ изъ револьвера (?) въ животъ и ножомъ въ спину и въ голову. Сильно нетрезвъ. Жалуется на частую отрыжку.

Status praes. Мужчина средняго роста, хорошаго тѣлосложенія. Сознаніе полное. Производитъ впечатлѣніе тяжелаго больного. Дыханіе затрудненное, ребернаго типа. Темп. норм. Пульсъ 112, весьма слабый.

Въ лѣвомъ подреберьѣ расположена огнестрѣльная рана съ почернѣвшими краями.

Животъ втянутъ и повсюду весьма чувствителенъ. Брюшныя стѣнки напряжены какъ доска.

Слѣва по задней мышечной линіи рана грудной кѣлѣтки съ гладкими краями длиною 4 въ см.; изъ раны съ шипѣніемъ выходитъ воздухъ.

Тревосъченіе произведено д-ромъ Фалькенбургомъ приблизительно черезъ 3 часа послѣ раненія.

Подъ хлороформнымъ наркозомъ сдѣланъ разрѣзь, начиная отъ мечевиднаго отростка и кончая немного ниже пупка. Въ брюшной полости содержимаго не замѣчено. На большой кривизнѣ *желудка* у мѣста прикрѣпленія *Lig. gastrocolic.* рана величиною въ вишневу кочку, не доходящая до слизистой оболочки (тангенціальная рана). Такая же рана находилась и на тощей кишкѣ. На раны наложены двухэтажный шовъ. Въ *сальникѣ* незначительный кровоподтекъ. Поврежденій остальныхъ органовъ не обнаружено, пуля не найдена. На раны чревосѣченія наложены двухэтажный шовъ и асепт. повязка.

4 XII. Темп. нормальная. Пульсъ 132, слабый. Рвота послѣ промыванія желудка прекращается.

Животъ не напряженъ.

5 XII. Темп. 37,5—37,8. Пульсъ 124, слабый. Дыханіе стало хуже. Газы отходятъ, животъ не напряженъ. Цианозъ.

5 XII. Умеръ черезъ 2 дня послѣ раненія вслѣдствіе гнойнаго плеврита.

При суд.-мед. вскрытіи 10. XII. 05 установлено Pleuritis.

Сл. № 33.

№ 6302. Осипъ С., 30 л., женат., город., 5 IX—5 IX 06.

Vulnus sclopetarium abdominis perforans. (Vulnus ventriculi et flexurae hepaticae). Laparotomia. Exitus letalis.

Anamnesis. Четыре часа тому назадъ раненъ въ животъ выстрѣломъ въ упоръ изъ огнестрѣльнаго оружія. Больного рвало неоднократно. Жалуется на непосильную боль въ животѣ и проситъ, чтобы по возможности скорѣе была сдѣлана операція.

Status praes. Мужчина средняго роста, крѣпкаго тѣлосложенія и хорошаго питанія. Больной стонетъ не переставая, производитъ впечатлѣніе тяжело страдающаго. Наружные покровы блѣдны. Темп. норм. Пульсъ частый и очень слабый. Органы кровообращенія и дыханія безъ особыхъ измѣненій.

Животъ прострѣленъ насквозь: одно отверстіе расположено на два поперечныхъ пальца ниже праваго подреберья между сосковой и передней подмышечной линіями, а другое — въ лѣвомъ 9. межреберномъ промежуткѣ, соотвѣтственно свободному концу 10. ребра; обѣ раны приблизительно одинаковой величины.

Животъ немного втянутъ и крайне чувствителенъ, брюшныя стѣнки весьма сильно напряжены, какъ доска.

Чревосѣченіе произведено д-ромъ Пинкеромъ черезъ 5 часовъ послѣ раненія.

Подъ хлороформнымъ наркозомъ сдѣланъ разрѣзь по бѣлой линіи, начиная съ мечевиднаго отростка и кончая на два поперечныхъ пальца ниже пупка. По вскрытіи брюшной полости слышенъ сильный каловой запахъ. На передней стѣнкѣ *желудка* обнаружены два прободенія, свободно пропускающія большой палецъ руки; одно отверстіе расположено у малой кривизны, а другое у большой; на обѣ раны наложены двух-

этажный шовъ. Далѣе замѣчены два прободенія такихъ же размѣровъ, какъ предыдущія, на *печеночномъ изгибѣ ободочной кишки*; раны расположены другъ отъ друга на 4 поперечныхъ пальца и на нихъ наложены двухэтажный шовъ. Изъ брюшной полости удалены накопившіеся кровь и калъ; послѣ промыванія ея физ. раств. пов. соли приложены къ мѣсту прободенія ободочной кишки тампоны. На рану чревосѣченія до мѣста тампона наложены двухэтажный шовъ; асепт. повязка.

Къ концу операціи больной безъ пульса. Ord.: камфора, физ. раств. пов. соли.

5 IX. Темп. 37,0—36,4. Въ теченіи дня прикладываются горѣлки; впрыскиваются физ. раств. пов. соли и черезъ каждые два часа камфора; пульсъ сначала поправляется, а къ вечеру совсѣмъ исчезаетъ.

5 IX. Умеръ въ 9 час. 45 мин. вечера прибл. черезъ 10 час. послѣ раненія.

Суд.-мед. вскрытіе произведено 7. IX. 06 гор. врачомъ Э. В. Гуго (№ 934).

Мозгъ и мозжечекъ нормальнаго объема и плотности, значительно отечны. Въ шейныхъ венахъ среднее количество крови. Грудная полость жидкости не содержитъ. Въ околосердечной сумкѣ нѣсколько капель свѣтлой сыворотки. Сердце нормальное, содержитъ свернувшуюся кровь. Легкія свободны, не уплотнены, полнокровны.

Брюшная полость содержитъ ок. 300 куб. стм. мутной красноватой сыворотки. Въ области вышеописанныхъ отверстій въ мягкихъ частяхъ кровоподтеки. Селезенка нормальной величины, чернаго цвѣта на разрѣзѣ. Почки нормальны, блѣдны. Мочевой пузырь пустъ. Печень зеленоватого цвѣта; на разрѣзѣ грязно-бураго, съ очень небольшимъ содержаніемъ крови. Желудокъ пустъ, въ передней стѣнкѣ его два отверстія, закрытыхъ швами: одно у большой кривизны, другое нѣсколько болѣе кнаружи, у малой. Кишки блѣдны, покрыты налетомъ; въ восходящей части толстой кишки 2 отверстія, закрытыхъ швами — одно на самой кишкѣ, другое на 3 пальца ниже на брыжейкѣ.

Мышце. Въ виду отсутствія ясныхъ явленій воспаленія брюшины, а также и рѣзкаго малокровія внутреннихъ органовъ, могущихъ указывать на смерть отъ истеченія кровью, причиною смерти покойнаго слѣдуетъ признать шокъ — сильное истощеніе нервной системы вслѣдствіе раздраженія брюшины поврежденіями.

Сл. № 34.

№ 7097. Рейнгольдъ Л., 28 л., мѣщ., жен., 15 X—31 XII 05.

Vulnus sclopetarium abdominis perforans. (Vulnus ventriculi et colonis transversi.) Laparotomia. Sanatio.

Anamnesis. На улицѣ раненъ выстрѣломъ въ животъ; немедленно доставленъ въ больницу. Рвоты не было, жалуется на частую отрыжку.

Status praes. Мужчина средняго роста, хорошаго тѣлосложенія; производитъ впечатлѣніе тяжелаго больного; сознаніе полное. Темп.

норм., пульсъ еле прощупывается, языкъ влажный. Органы грудной кльтки безъ особыхъ измѣненій.

Входное отверстие діаметромъ въ 6 милл. расположено у нижняго края лѣвой прямой мышцы на 1½ поперечныхъ пальца выше пупка, а выходное въ лѣвой поясничной области на 3 поперечныхъ пальца отъ позвоночника.

Въ области входного отверстия животъ незначительно чувствителенъ; брюшныя стѣнки не напряжены; моча при катетеризаціи крови не содержала.

Чревостыченіе произведено д-ромъ Фалькенбургомъ черезъ 3¼ часа послѣ раненія.

Подъ хлороформнымъ наркозомъ сдѣланъ разрѣзъ по срединной линіи отъ мечевиднаго отростка до лобковаго соединенія. Брюшная полость содержала небольшое количество мутной кровянистой жидкости. *Желудокъ* расширенъ и прострѣленъ насквозь; входное отверстие расположено на его большой кривизнѣ, на 2 см. выше мѣста прикрѣпленія сальника; изъ раны выдѣлялось кровянистое содержимое желудка; на рану наложенъ двухэтажный шовъ и окружность ея прикрыта марлевыми тампонами. Потомъ тупымъ путемъ сдѣланъ доступъ черезъ *Lig. gastrocolicum* къ выходному отверстию на задней стѣнкѣ желудка, на которой также наложенъ двойной шовъ. Далѣе прострѣлена въ косомъ направленіи *поперечно-ободочная кишка*; выходное отверстие на брыжейчной сторонѣ кишки, листки брыжейки раздвинуты, и отчасти разорваны, такъ что образовался кровоподтекъ шириною въ ладонь. На раны кишки наложенъ шовъ. Слева изъ-подъ грудобрюшной преграды удалены довольно значительные сгустки крови. Остальные органы брюшной полости не повреждены. Сдѣлано промываніе брюшной полости горячимъ физ. раств. пов. соли. Мѣста прободенія прикрыты сальникомъ, который прикрѣпленъ нѣсколькими швами. Тампонада задней стѣнки желудка; мѣста прободенія ободочной кишки помѣщены между марлевыми тампонами. На брюшную стѣнку наложенъ двухэтажный шовъ.

Во время операціи наступила скоро проходящая *asphuxia*.

16 X. Темп. 38,5—37,7. Пульсъ 96—100, средняго наполненія. Рвоты не было. Животъ безболѣзненъ. Мокрота гнойная.

17 X. Темп. 38,6—38,7. Пульсъ 100, правильный. Обильная гнойная мокрота; влажные хрипы въ обѣихъ легкихъ. Брюшныя стѣнки не напряжены. Газы отходятъ.

18 X. Темп. 38,2—37,7, пульсъ 92. Стулъ безъ крови. Самочувствіе лучше.

20 X. Темп. 37,5—38. Нѣкоторые тампоны удаляются. Животъ не напряженъ. Мокрота менѣе обильна, хрипы исчезаютъ.

24 X. Темп. 37,1—37,0, пульсъ 80. Послѣдніе тампоны удаляются.

31 X. Темп. 38,2—38,8. Пульсъ 120, слабый. Обильная мокрота. Приглушенія нѣтъ. *Absc. subphren.* исключается.

2 XI. Темп. 38,0—38,5.

5 XI. Темп. 37,4—37,3, пульсъ 84; стулъ вызванъ клизмой.

14 XI. Темп. 37,3—37,0, пульсъ 92. Мокрота не выдѣляется. Рана поверхностна, гранулируетъ хорошо.

30 XI. Больной ходить съ бандажемъ. Самочувствіе хорошее.

3 XII. Темп. норм., пульсъ хорошій. Рана почти совсѣмъ зажила.

3 XII. Выписался черезъ 48 дней послѣ раненія для амбул. лѣченія.

Сл. № 35.

№ 8279. Вильгельмъ Н., 17 л., мѣщ., 27 XI—12 XII 06.

Vulnus sclopetarium abdominis perforans. (Vulnus ventriculi, colonis transversi et descendents.) Laparotomia. Sanatio.

Anamnesis. Въ часть дня больной ранилъ себя случайно выстрѣломъ изъ ружья *Monte Christo* въ животъ. Жалуется на боль въ нижней части живота; больного разъ рвало. Въ 3¼3 ч. дня доставленъ въ каретѣ общ. скорой мед. помощи въ больницу.

Status praes. Юноша правильнаго и крѣпкаго тѣлосложенія, хорошаго питанія. Сознаніе полное. Темп. норм. Пульсъ полный. Органы кровообращенія и дыханія безъ особыхъ измѣненій. Моча бѣлка и сахара не содержитъ.

Маленькое круглое входное отверстие расположено выше пупка, на 3 поперечныхъ пальца лѣво отъ срединной линіи; пуля прощупывалась подъ кожей сзади на той же высотѣ въ срединѣ между лѣвой лопаточной и задней подмышечной линіями.

Незначительная чувствительность замѣчена только въ области раны, брюшныя стѣнки не напряжены.

Чревостыченіе произведено д-ромъ Пинкеромъ черезъ 3¼ час. послѣ раненія.

Подъ хлороформнымъ наркозомъ сдѣланъ разрѣзъ по бѣлой линіи, начиная съ мечевиднаго отростка и кончая на два поперечныхъ пальца ниже пупка. *Желудокъ* около большой кривизны прострѣленъ насквозь; края ранъ ровныя, выпячиванія слизистой оболочки не замѣчено; отверстие расположено на близкомъ разстояніи другъ отъ друга, наложенъ двухэтажный шовъ. *На поперечной ободочной кишкѣ* два отверстия на разстояніи одного стм. другъ отъ друга; *нисходящая ободочная кишка* прострѣлена насквозь въ двухъ мѣстахъ. Всѣ указанныя раны небольшого размѣра съ ровными краями, расположены на выпуклой сторонѣ кишки; въ нихъ наложенъ двухэтажный шовъ. Далѣе на нисходящей ободочной кишкѣ замѣчена еще огнестрѣльная рана; пуля прошла на протяженіи двухъ стм. между сывороточной и мышечной оболочками кишки и проникла въ брюшную стѣнку; послѣ разсѣченія сывороточной оболочки ножницами прободенія въ указанномъ мѣстѣ не обнаружено; наложенъ сывороточный шовъ. Брюшная полость содержала незначительное количество крови; произведено обильное промываніе брюшной полости. На рану чревостыченія наложены двухэтажный шовъ и асепт. повязка.

Пульсъ послѣ операціи хорошій.

28 XI. Темп. 37,6—37,9. Пульсъ 96—104. Ночью больного раза два рвало. Сут. кол. мочи 500 куб. стм.

29 XI. Темп. 37,2—37,7. Пульсъ 130. Ночью и утромъ была рвота 4 раза черными массами; промываніемъ удалено изъ желудка большое количество такой же жидкости; послѣ этого больной чувствуетъ значительное облегченіе. Сут. кол. мочи 700 куб. см. Произведено подожное вливаніе физ. раств. пов. соли.

30 XI. Темп. 37,0—37,8. Пульсъ 100. Утромъ стали газы отходить, особенно часто послѣ глицериновой клизмы. Къ вечеру животъ вздутъ, больной жалуетса на одышку, газы больше не отходить, однако послѣ введенія въ задній проходъ резиновой трубки появился жидкій черноватый стулъ, и газы стали опять отходить. Сут. кол. мочи 600 куб. см.

1* XII. Темп. 37,4—38,4. Пульсъ 92. перевязка: животъ впалый, не напряженъ. Швы безъ воспалительныхъ явленій, глубокіе кожные швы сняты.

2 XII. Темп. 38,4—38,6. Пульсъ 96. Стулъ былъ. Въ легкихъ явленія бронхита. Ord.: Jnf. rad. Ipecac.

3 XII. Темп. 37,6—37,4. Пульсъ 84.

4 XII. Темп. 36,7—37,3. Пульсъ 76. перевязка: брюшная рана зажила первымъ натяженіемъ; сняты поверхностные кожные швы. Животъ не напряженъ. Аппетитъ хорошій; больной получаетъ яйцо и сухари. Самочувствіе хорошее. Стулъ вызывался клизмой.

Въ дальнѣйшемъ теченіи болѣзни темп. нормальна, пульсъ хорошій; стулъ вызывался клизмами.

6 XII. Получаетъ куриную котлетку; больному разрѣшено сидѣть.

7 XII. Больному назначена смѣшанная пища.

11 XII. перевязка: на мѣстѣ входного и выходного отверстія маленькія поверхностныя гранулирующія раны; наложена пластырная повязка. Жалуетса на боли въ правомъ боку, однако при изслѣдованіи тамъ ничего не обнаружено. Больному заказанъ брюшной корсетъ и разрѣшено вставать.

12 XII. Черезъ 15 дней послѣ раненія выписался по желанію родителей.

При осмотрѣ въ концѣ августа 1908 г. самочувствіе вполне хорошее, и грыжи брюшной стѣнки не обнаружено; однако въ теченіи перваго года послѣ операціи потерпѣвшій жаловался на боль въ животѣ и страдалъ запорами.

Сл. № 36.

№ 8652. Романъ К., 21 г., ряд., 12 XII—13 XII 06.

Vulnus sclopetarium abdominis perforans. (Vulnus intestini tenuis et colonis ascendentis.) Laparotomia. Exitus letalis.

Anamnesis. Въ 2 часа ночи раненъ выстрѣломъ изъ револьвера (Browning) въ животъ; черезъ часъ доставленъ въ каретѣ Общ. скорой медіц. помощи въ больницу. Жалуетса на сильную боль по всему животу.

Status praes. Мужчина средняго роста, крѣпкаго тѣлосложенія, хорошаго питанія; весьма безпокоентъ. Темп. норм. Пульсъ правильный, малый.

Входное отверстіе расположено по лѣвой сосковой линіи на 3 поперечныхъ пальца ниже края грудной кѣтки; пуля прощупывается подъ кожей на той же высотѣ въ правой поясничной области.

Животъ весьма чувствителенъ; брюшныя стѣнки напряжены какъ доска.

Тревожность произведено д-ромъ Пинкеромъ черезъ 2 часа послѣ раненія.

Подъ хлороформнымъ наркозомъ сдѣланъ разрѣзъ по бѣлой линіи, а впоследствии также поперечный разрѣзъ справа выше пупка. *Тонкія кишки* на всемъ протяженіи сильно вздуты. На серединѣ тощая кишка пробита насквозь въ двухъ мѣстахъ, отстоящихъ другъ отъ друга на растояніи 20 см. Отверстія пропускаютъ палець, и изъ нихъ выпячивается слизистая оболочка. На отдѣльныя раны наложены двухэтажный шовъ; суженія просвѣта кишки не замѣчено. По серединѣ прострѣлена насквозь спереди назадъ *восходящая ободочная кишка*. Отверстіе, расположенное на передней стѣнкѣ ободочной кишки, такихъ же размѣровъ какъ вышеописанныя; изъ него выдѣлялся каль тѣстоватой консистенціи, который удаленъ тампонами и въ брюшную полость не проникалъ; на рану наложенъ двухэтажный шовъ. Чтобы освободить доступъ къ заднему отверстію ободочной кишки, отдѣлена брюшина на протяженіи 5 см.; этого однако оказалась мало, и рану не удалось зашить; произведена тампонада раны. Послѣ тщательнаго промыванія брюшной полости, которая содержала небольшое количество крови, на брюшную рану до мѣста тампона наложены двухэтажный шовъ и асепт. повязка.

12 XII. Темп. 35,8—37,2. Пульсъ 96—128, очень слабый. Жалуетса на боль по всему животу, особенно при оцупываніи. Рвоты и отрывки не было. Животъ равномерно вздутъ. Ord.: Физ. раств. пов. соли, камфора.

13 XII. Темп. утромъ 37,7. Пульсъ 140. Сут. кол. мочи 700 куб. см.

13 XII. Въ 3 часа по полудни черезъ 37 часовъ послѣ раненія наступила смерть вслѣдствіе начинающагося перитонита.

Вскрытіе не произведено.

Сл. № 37.

№ 8427. Бернгардъ К., 25 л., кр., хол., 16 XII—18 XII 05.

Vulnus sclopetarium abdominis perforans. (Vulnus intestini tenuis, colonis ascendentis et mesenterii.) Laparotomia. (Resectio intestini tenuis.) Exitus letalis.

Anamnesis. Въ 1/25 ч. вечера раненъ изъ разстоянія въ 10 шаговъ выстрѣломъ изъ револьвера (?) въ животъ; черезъ часъ доставленъ въ

больницу. Жалуется на сильные боли в животъ; рвота была 3 раза безъ крови.

Status praes. Мужчина средняго роста, хорошаго тѣлосложенія и питанія. Лицо блѣдное, сознание полное. Темп. 37,7. Пульсъ 80, правильный, хорошаго наполненія. Органы кровообращенія и дыханія безъ особыхъ измѣненій.

У наружнаго края лѣвой прямой мышцы на 1½ поперечныхъ пальца выше пупка рана круглой формы величиною въ серебряный пятакъ; въ окружности ея подкожный кровоподтекъ (вых. отв. ?). По правой задней подвздошной линіи, въ срединѣ между нижнимъ краемъ грудной кѣтки и подвздошной костью рана круглой формы съ ровными краями; діаметръ послѣдней раны меньше чѣмъ у первой (входн. отв. ?).

Животъ незначительно вздутъ и мало чувствителенъ; брюшныя стѣнки напряжены.

Чревосъченіе произведено д-ромъ Фалькенбургомъ черезъ 2 часа послѣ раненія.

Подъ хлороформнымъ наркозомъ сдѣланъ разрѣзъ по срединной линіи, начиная съ мечевиднаго отростка и кончая на 3 поперечныхъ пальца ниже пупка. Брюшная полость содержала довольно большое количество кровавистой жидкости. На протяженіи 25 см. *тонкой кишки* замѣчны 3 прободенія, изъ которыхъ 2, расположенныя другъ противъ друга — величиною въ гривенникъ; третье немного меньше. Изъ ранъ сильно выпячивалась слизистая оболочка; въ расположенной противъ ранъ части брыжейки большой кровоподтекъ. Произведена резекція прострѣленной петли тонкихъ кишекъ на протяженіи 35 см.; концы кишки соединены пуговкой Murphy, кромѣ того на мѣстѣ резекціи наложенъ непрерывный шелковый сывороточный шовъ. На тонкой кишкѣ обнаружены еще двѣ отдѣльно стоящія раны безъ выпячивания слизистой оболочки, на которыя наложенъ двухэтажный шелковый шовъ. У мѣста прикрѣпленія *слѣпой кишки* съ внутренней ея стороны находилась рана величиною въ двухкопѣечную монету; рана заходила за брюшину, сообщенія съ полостью слѣпой кишки не обнаружено; рана зашита. Наложены шовъ и на двѣ раны *брыжейки*. На печеночной кривизнѣ кишечная стѣнка, въ особенности ея сыворотная оболочка, разрывается при самомъ маломъ натягиваніи. Черезъ нижній уголъ раны проведенъ къ мѣсту пуговки Murphy марлевый тампонъ. На рану чревосъченія наложены двухэтажный шовъ и асепт. повязка. Произведено подкожное вливаніе физ. раств. пов. соли.

17 XII. Темп. 39,2—38,9. Пульсъ частый и слабый. Наружныя покровы весьма блѣдны. Изрѣдка отрыжка. Ord.: Физ. р. повар. соли, камфора. Вечеромъ пульсъ еле нащупывается.

18 XII. Въ 9 часовъ утра черезъ 2 дня послѣ раненія наступила смерть.

При суд.-мед. вскрытіи 23. XII. 05. установлено *Vulnus sclopetarium abdominis perforans.*

Сл. № 38.

№ 5655. Германъ К., 21 г., кр., 13 VIII—14 VIII 05.

Vulnus sclopetarium abdominis perforans. (Vulnera colonis transversi et intestini tenuis et mesenterii. Haemorrhagia.) Laparotomia. Exitus letalis.

Anamnesis. Въ 1¼ ч. послѣ обѣда раненъ на разстояніи 300 шаговъ выстрѣломъ изъ солдатскаго ружья. Черезъ часъ доставленъ въ больницу. Жалуется на сильную боль в животѣ.

Status praes. Мужчина средняго роста, правильнаго тѣлосложенія. Сознание полное. Сильный коллапсъ. Наружныя покровы весьма блѣдны, конечности холодны, ціанозъ лица; темп. норм., пульсъ еле прощупывается. Органы грудной кѣтки безъ особыхъ измѣненій.

По лѣвой сосковой линіи на уровнѣ пупка расположено сильно кровоточащее входное отверстіе, а выходное на 2 поперечн. пальца ниже верхняго края лѣвой подвздошной кости и на такомъ же разстояніи отъ срединной линіи. Обѣ раны круглой формы діаметромъ около 6 милл.

Животъ весьма чувствителенъ и немного вздутъ; брюшныя стѣнки напряжены какъ доска; въ боковыхъ частяхъ живота незначительное иритуленіе.

Чревосъченіе произведено д-ромъ Фалькенбургомъ черезъ 2¼ час. послѣ раненія.

Подъ хлороформнымъ наркозомъ сдѣланъ разрѣзъ по бѣлой линіи. Брюшная полость содержала большое количество крови. *Поперечная ободочная кишка* прострѣлена насквозь; на оба отверстія круглой формы наложены двухэтажные швы. На *тонкихъ кишкахъ* замѣчны 3 прободенія, одно изъ которыхъ величиною въ двухкопѣечную монету; брыжейка вблизи раны кровоподтечна и мѣстами повреждена. На раны брыжейки и тонкихъ кишекъ наложены швы, послѣ чего просвѣтъ сталъ мѣстами крайне узокъ. Послѣ промыванія брюшной полости, въ особенности малаго таза, физ. раств. пов. соли и тампонады зашитыхъ мѣстъ ва раны чревосъченія наложены двухэтажные швы. Асепт. повязка.

Послѣ операціи пульсъ еле прощупывается; вливаніе физ. раств. пов. соли.

14 VIII. Въ 10 ч. 20 м. утра черезъ 18¾ ч. послѣ раненія наступила смерть въ коллапсѣ.

При суд.-мед. вскрытіи 15. VIII. 05. установлено *Vulnus abdominis perforans.*

Сл. № 39.

№ 3149. Адрианъ Т., 29 л., донск. козакъ, 6 IV—22 VIII 07.

Vulnus sclopetarium abdominis perforans. (Vulnus colonis transversi, intestini tenuis et flexurae sigmoideae.) Laparotomia. Sanatio.

Anamnesis. Около 7 ч. веч. въ лѣсу вблизи гор. Риги на разстояніи 15—20 шаговъ раненъ выстрѣломъ изъ револьвера в животъ. Доста-

влетъ въ больницу въ каретѣ Общ. скорой мед. помощи въ 4:12 ч. ночи. Была частая рвота. Жалуются на невыносимыя боли въ животѣ.

Status praes. Мужчина роста ниже средняго, правильнаго и крѣпкаго тѣлосложенія, хорошаго питанія. Сознаніе полное. Темп. норм., пульсъ правильный, ускоренный, слабый. Органы кровообращенія и дыханія безъ особыхъ измѣненій.

У наружнаго края лѣвой прямой мышцы на высотѣ пупка расположена незначительно кровоточащая рана; пуля прощупывалась прямо напротивъ въ мягкихъ частяхъ спины.

Животъ незначительно вздутъ, весьма чувствителенъ; брюшныя стѣнки напряжены какъ доска.

Урвосьненіе произведено д-ромъ Нинкеромъ черезъ 5½ час. постѣ раненія.

Послѣ впрыскиванія Morph. puriat. 0,02 подѣ хлороформнымъ наркозомъ сдѣланъ разрѣзъ по бѣлой линіи отъ мечевиднаго отростка до лобковаго соединенія. Брюшная полость содержала большое количество крови; кишки незначительно вздуты. Наполненная каломъ *поперечная ободочная кишка* прострѣлена насквозь: одно отверстіе расположено на выпуклой сторонѣ, другое на брыжеечной, изъ ранъ выдѣляется калъ; на прободенія наложенъ двухэтажный шовъ. Изъ брюшной полости слышнѣтъ сильный каловой запахъ. Цѣпля *тонкихъ кишекъ* въ центральной части тощей кишки пробита насквозь; прободенія расположены на выпуклой сторонѣ и зашиты двухэтажнымъ швомъ. На *Flexura sigmoidea*, на выпуклой ея сторонѣ замѣчена тангенціальная сывороточная огнестрѣльная рана. Произведено тщательное промываніе брюшной полости, изъ которой между прочимъ удаленъ кусокъ проволоки длиною въ 3 см. Защитныя мѣста поперечной ободочной кишки помѣщены между тампонами. На брюшную стѣнку до мѣста тампонавъ наложенъ двухэтажный шовъ. Асепт. повязка.

По окончаніи операціи пульсъ такой же какъ до начала ея.

7 IV. Темп. 37,0—37,3. Пульсъ 108—132. Утромъ самочувствіе удовлетворительное. Къ 11 ч. дня появилось срыгиваніе, и боли въ животѣ все усиливаются. Пульсъ, несмотря на впрыскиваніе камфоры, становится все хуже.

8 IV. Темп. 37,1—37,6. Пульсъ 128—136. Животъ немного вздутъ. Рвоты и отрыжки не было. Газы не отходятъ. Сут. кол. мочи 1200 куб. см.

9 IV. Темп. 37,8—37,5. Пульсъ 130—110, лучше чѣмъ вчера. Газы отходятъ. Боли въ животѣ уменьшаются. Сут. кол. мочи 1700 куб. см.

10 IV. Темп. 37,8—38,5. Пульсъ 116—108. Стулъ вызванъ клизмой. Больной жалуется на кашель; обильные влажные хрипы въ обѣихъ легкихъ. Больному разрѣшено сидѣть на постели. Ord.: Inf. rad. Precas.

11 IV. Темп. 38,4—38,9. Пульсъ 112—110. Перевязка: сняты глубокіе кожные швы. Сут. кол. мочи 2000 куб. см. Стулъ вызванъ клизмой.

12 IV. Темп. 38,8—38,5. Пульсъ 112, полнѣй. Ночь провелъ безъ покоя. Хрипы въ легкихъ все еще слышны. Вечеромъ появился поносъ, безъ крови. Ord.: Tannalbin.

13 IV. Темп. 37,5—37,6. Пульсъ 104. Поносъ прекратился.

14 IV. Темп. 37,7—37,6. Пульсъ 96. Перевязка: тампоны сухи, безъ запаха. Животъ не вздутъ, не чувствителенъ и не напряженъ. Въ области пупка края раны брюшныхъ стѣнокъ на протяженіи 2 см. разошлись. Хрипы въ легкихъ исчезаютъ.

16 IV. Темп. 36,6—36,8. Пульсъ 78—88. Перевязка: тампоны удалены; полость раны со всѣхъ сторонъ ограничена; брюшныя стѣнки ниже пупка разошлись. Легкая тамповада.

19 IV. Темп. 36,8—38,0. Пульсъ 100—108. Перевязка: края брюшной раны разошлись на всемъ протяженіи.

24 IV. Темп. 37,0—38,0. Пульсъ 84—92. Перевязка: края раны обложены пластырной повязкой. По вечерамъ повышенная температура; самочувствіе при этомъ удовлетворительное.

30 IV. Темп. 37,3—38,2. Пульсъ 88—96. Пункцией правой плевральной полости ничего патологическаго не обнаружено; явленія бронхита исчезли. Животъ впалый, не напряженъ. Стулъ правильный.

1 V. Темп. 37,0—36,8. Пульсъ 96. При просвѣчиваніи Рентгеновскими лучами установлено, что экскурсіи грудобрюшной преграды на правой половинѣ меньше выражены, чѣмъ на лѣвой. Мѣстоположеніе пули обнаружено въ лѣвой поясничной области, гдѣ она и прощупывается.

Въ дальнѣйшемъ теченіи болѣзни темп. норм., пульсъ хороший. Брюшная рана стала поверхностной и больному заказанъ брюшной корсетъ.

15 VI. Подѣ мѣстнымъ обезболиваніемъ кокаиномъ нарѣзомъ длиною въ 5 см. удалена изъ подѣ кожи пуля въ лѣвой поясничной области. На рану наложены швы, она зажила первичнымъ натяженіемъ.

21 VIII. На мѣстѣ брюшной раны образовался рубецъ шириною въ 2½ пальца, въ которомъ имѣется гранулирующая поверхность величиною въ двухкопѣечную монету. Въ легкихъ болѣзненныхъ явленій не обнаружено. Стулъ произвольный. Самочувствіе хорошее.

22 VIII. Выписался черезъ 138 дней послѣ раненія для амбул. лѣченія.

Сл. № 40.

№ 1660. Фрицъ М., 27 л., кр. 24 I—10 III 08.

Vulnera icta abdominis perforantia. (Prolapsus omenti. Vulnus intestini tenuis et flexurae lienalis.) Laparotomia. Sanatio.

Anamnesis. Въ 6 час. веч. раненъ ножомъ въ лѣвой половинѣ живота. Черезъ часъ доставленъ полиціей на извозчикѣ въ больницу: въ участокъ отправился самъ пѣшкомъ. Рвоты и тошноты не было; жалуется на боль въ области раны.

Status praes. Мужчина средняго роста, правильнаго и крѣпкаго тѣлосложенія, хорошаго питанія. Сознаніе полное. Наружныя покровы не особенно блѣдны. Темп. норм., пульсъ хороший. Органы грудной кѣтки безъ особыхъ измѣненій.

Слѣва отъ пупка небольшая рана съ гладкими краями; подобная рана расположена по лѣвой передней подмышечной линіи на 2 поперечн. пальца выше нижняго края грудной клѣтки; изъ обѣихъ ранъ выпадаютъ небольшія части сальника.

Животъ не вздутъ и чувствителенъ только въ области ранъ; брюшныя стѣнки не напряжены.

Далѣе замѣчено три небольшихъ колотыхъ раны мягкихъ частей на лбу и три въ верхней части лѣваго плеча.

На предложенную операцію больной не соглашается.

25 I. Вчера вечеромъ больвой заснулъ и на боли не жаловался. Въ 3 час. утра появились незначительныя скоропроходящія боли въ животѣ. Рвоты и отрыжки не было.

Въ виду того что боли въ животѣ все усиливаются, предложена вторично операція; больной наконецъ соглашается.

Чревосъщеніе произведено д-ромъ Пинкромъ приближ. черезъ 10 час. послѣ раненія.

Подъ хлороформнымъ наркозомъ сдѣланъ поперечный разрѣзъ въ лѣвомъ подреберьѣ. По вскрытіи брюшной полости послѣ перевязки сосудовъ произведена резекція вынавшихъ частей *сальника*. Поперечная ободочная кишка не повреждена. На выпуклой сторонѣ ближайшей петли *тонкихъ кишокъ* обнаружено небольшое колотое прободеніе, изъ котораго выпячивалась слизистая оболочка и выдѣлялся въ небольшомъ количествѣ жидкій калъ. На рану наложенъ двухэтажный шовъ. На *Flexura lienalis* замѣчена подобная первой рана, которая расположена близъ брыжейки; на отверстіе наложенъ двухэтажный шовъ. Послѣ тампонады зашитыхъ мѣстъ брюшныя стѣнки закрыты двухэтажнымъ швомъ. Асепт. повязка.

На раны головы и лѣваго плеча наложена асепт. повязка.

25 I. Темп. 37,0—37,6. Пульсъ 92—124. Повязка вечеромъ промокла; животъ не вздутъ, дыханіе грудобрюшное.

26 I. Темп. 37,5—37,1. Пульсъ 110—96. Больной беспокоенъ. Животъ не чувствителенъ.

27 I. Темп. 37,0—37,8. Пульсъ 96—92. Газы отходятъ. Стулъ вызванъ клизмой.

28 I. Темп. 37,0—37,7. Пульсъ 92—88. Перевязка: животъ не вздутъ и не чувствителенъ. Сняты глубокіе кожные швы. Тампоны удалены, полость раны со всѣхъ сторонъ ограничена, влитъ перувианскій бальзамъ.

29 I. Темп. 37,0—37,8. Пульсъ 84—88. Стулъ былъ. Самочувствіе хорошее.

30 I. Темп. 36,8—37,6. Пульсъ 74—80. Къ вечеру появились сильныя боли въ животѣ и задержка газовъ и стула; послѣ глицериновой клизмы послѣдніе стали отходить. Ord.: Physostigmin.

31 I. Темп. 36,2—36,7. Пульсъ 80—68. Перевязка: рана покрыта гнойнымъ налетомъ; животъ не напряженъ; область слѣпой кишки чувствительна; вздутіе незначительно. Рвоты не было. Боль въ животѣ меньше.

Въ дальнѣйшемъ теченіи болѣзни темп. норм., пульсъ хороший. Брюшная рана стала скоро очищаться и заживать. 14. II. больному разрѣшено встать. 3. III. всѣ раны зарубцевались. Передъ выпиской стулъ правильный, самочувствіе хорошее.

10. III. Выписался черезъ 46 дней послѣ раненія выздоровѣвшимъ.

Сл. № 41.

№ 883. Леонтіи А., 24 г., рядов., 13 I—14 I 05.

Vulnus sclopetarium abdominis perforans. (Vulnera intestini tenuis et flexurae sigmoideae. Prolapsus intestini tenuis et omenti). Laparotomia. Exitus letalis.

Anamnesis. Раненъ въ животъ выстрѣломъ изъ солдатское ружья при столкновеніи на улицѣ. Жалуется на икоту.

Status praes. Мужчина средняго роста, правильнаго тѣлосложенія. Сознаніе полное. Сильный колышетъ, темп. норм., пульсъ 100, нитевидный. Органы грудной клѣтки безъ особыхъ измѣненій.

Животъ въ нижней передней его части, въ поперечномъ направленіи прострѣленъ насквозь; раны большого размѣра со рваными краями. Одна изъ ранъ расположена въ лѣвой половинѣ живота; изъ нея выпадаетъ петля кишки длиною въ 20 см. Другая замѣчена справа; изъ послѣдней выдѣляется калъ и выпадаетъ часть сальника и петля тонкой кишки.

Чревосъщеніе произведено д-ромъ Фалькенбургомъ приближ. черезъ 3 часа послѣ раненія.

Подъ хлороформнымъ наркозомъ сдѣланъ разрѣзъ по бѣлой линіи. Брюшная полость содержала много кала. *Тонкія кишки* прострѣлены насквозь въ трехъ мѣстахъ. На *Flexura sigmoidea* замѣчено прободеніе, переходящее на ея брыжейку. Поврежденные части кишокъ вынуты изъ брюшной полости и узловатыми швами пришиты къ краямъ раны брюшной стѣнки. Асепт. повязка.

14 I. Приблизит. черезъ 12 час. послѣ раненія наступила смерть въ колышетъ.

При суд.-мед. вскрытіи 16. I. 05 установлено Peritonitis purulenta (?). *Vulnus sclopetarium.*

Сл. № 42.

№ 6128. Моисей К., 16 л., мѣщ., 28 VIII—29 VIII 06.

Vulnus sclopetarium abdominis perforans. (Vulnus intestini tenuis et flexurae sigmoideae). Laparotomia. (Resectio intestini tenuis). Exitus letalis.

Anamnesis. Во время народнаго собранія городской ранилъ больного двумя выстрѣлами изъ солдатскаго ружья (старой системы?) въ животъ и въ бедро.

Status praes. Мужчина среднего роста, правильного телосложения и хорошего питания. Сознание полное. Наружные покровы очень блѣдны. Сильный шокъ. Темп. норм. Пульсъ правильный, слабый.

Небольшое круглое входное отверстие расположено вѣтвь отъ позвоночного столба у верхняго края подвздошной кости, а выходное съ разорванными краями у *Sp. ossis ilei ant. sup.*

Животъ крайне чувствителенъ, и брюшныя стѣнки весьма сильно напряжены.

На внутренней сторонѣ праваго бедра обнаружена сквозная рана мягкихъ частей.

Назначена камфора.

Чревоотечение произведено д-ромъ Пинкеромъ прибл. черезъ 3 часа послѣ раненія.

Подъ хлороформнымъ наркозомъ сдѣланъ поперечный разрѣвъ въ лѣвой нижней части живота. Предлежащая петля *тонкихъ кишекъ* разорвана пулей въ поперечномъ направленіи: произведена резекція кишки на протяженіи 10 см., и концы кишки соединены двухэтажнымъ кругообразнымъ швомъ. *S-образная кишка* прострѣлена два раза; въ слѣдствіе обширныхъ ранъ съ разорванными краями пришлось *S-образную* кишку выдвинуть изъ брюшной полости, прикрѣпить нѣсколькими швами къ брюшной стѣнкѣ и затампонировать ее окружность. Послѣ удаленія накопившейся крови изъ малаго таза наложено на рану чревоотеченія нѣсколько швовъ и асепт. повязка.

29 VIII. Больной умеръ въ 1½ час. ночи прибл. черезъ 12 час. послѣ раненія.

Вскрытія не было. Произведенъ медико-полицейскій осмотръ 29, VIII, 06.

Сл. № 43.

№ 8020. Янв 3. 30 л., кр., 26 XI—24 XII 05.

Vulnus sclopetarium abdominis perforans. (Vulnus intestini tenuis et flexurae sigmoideae. Haemorrhagia retroperitonealis.) Laparotomia. Sanatio.

Anamnesis. Въ 1 часть дня, обращаясь неосторожно съ револьверомъ, больной ранилъ себя выстрѣломъ въ нижнюю часть живота: немедленно доставленъ въ больницу. Рвоты не было.

Status praes. Мужчина среднего роста, правильного телосложения, хорошаго питания. Сознание полное. Кожа блѣдная средней степени. Темп. норм. Пульсъ 88, средняго наполненія. Дыханіе преимущественно реберное. Органы кровообращенія и дыханія безъ особыхъ измѣненій.

Входное отверстие діаметромъ въ 7 милл. расположено на три поперечныхъ пальца выше середины лѣвой Пупартовой связки; выходнаго отверстия не имѣется.

Животъ втянутъ, повсюду чувствителенъ; брюшныя стѣнки сильно напряжены. Моча крови не содержитъ.

Чревоотечение произведено д-ромъ Фалькенбургомъ черезъ 3 часа послѣ раненія.

Подъ хлороформнымъ наркозомъ сдѣланъ разрѣвъ по бѣлой линіи отъ пупка до лобковаго соединенія: разрѣвъ въ слѣдствіи удлиненъ до мечевиднаго отростка. Брюшная полость содержала довольно значительное количество мутной кровянистой жидкости. *Тонкія кишки* вздуты; одна изъ петель прострѣлена въ поперечномъ направленіи насквозь въ 2-хъ мѣстахъ: раны круглой формы, каждая пара расположена другъ отъ друга на разстояніи 6 см.; лежащая противъ ранъ брыжейка не повреждена. На раны наложенъ двухэтажный шовъ. На разстояніи 50 см. отъ указанныхъ ранъ къ периферическому концу тонкая кишка вновь прострѣлена насквозь въ поперечномъ направленіи безъ поврежденія брыжейки; на раны наложенъ двухэтажный шовъ. На 4 поперечныхъ пальца отъ послѣдняго поврежденія обнаружена рана съвороточной оболочки, на которую наложенъ одноэтажный шовъ. На *S-образной кишкѣ* и ея брыжейкѣ кровоподтекъ величиною въ ладонь, прободенія кишки однако не замѣчено. Пуля застряла очевидно надъ лѣвой подвздошной костью, гдѣ за брюшиной около *Art. et Vena iliaca* образовался большой *кровоподтекъ*; на рану брюшины наложенъ шовъ и къ мѣсту кровоподтека проведенъ марлевый тампонъ. Послѣ промыванія брюшной полости физ. раств. пов. соли на рану чревоотеченія наложены двухэтажный шовъ и асепт. повязка.

Въ теченіи послѣоперационнаго періода температура не превышала 37,6, пульсъ скоро поправился.

27 XI. Самочувствіе удовлетворительное. Рвота прекратилась. Животъ не напряженъ.

29 XI. Газы отходятъ; обильный стулъ. Животъ незначительно вздутъ, стѣнки однако не напряжены.

1 XII. Перевязка: рана безъ воспалительныхъ явленій. Газы отходить, метеоризмъ однако еще не исчезъ.

3 XII. Перевязка: швы сняты, тампоны удалены, рана зажила до мѣста тампона первичнымъ натяженіемъ.

6 XII. За послѣдніе дни ежедневно обильный стулъ.

13 XII. Все еще замѣчается незначительный метеоризмъ. (Атонія.)

23 XII. Перевязка: на мѣстѣ тампона поверхностная гранулирующая рана. Метеоризмъ прекратился почти совсѣмъ. Самочувствіе хорошее.

24 XII. Выписанъ черезъ 28 дней послѣ раненія для амбул. лѣченія.

Этотъ же потерпѣвшій, какъ видно изъ слѣд. скорбнаго листа, заболѣлъ, прибл. черезъ ½ года послѣ выписки изъ больницы *заворотомъ тонкихъ кишекъ*.

Янв 3. 31 г., 11 VII—2 VIII 06.

Volvulus intestini tenuis. Laparotomia. Sanatio.

Anamnesis. У больного появились 8. VII. внезапно тошнота, рвота и сильныя боли въ нижней части живота. Съ тѣхъ поръ рвота повторялась ежедневно, а газы и стулъ перестали отходить; до этого стулъ былъ правильный.

Status praes. Мужчина крѣпкаго тѣлосложенія и хорошаго питанія. Наружные покровы чисты; по бѣлой линіи замѣченъ рубецъ отъ прежней операціи; въ лѣвой нижней части живота расположенъ рубецъ на мѣстѣ входнаго отверстия огнестрѣльной раны. Температура нормальна. Пульсъ 72, немного напряженъ. Органы дыханія и кровообращенія безъ особыхъ измѣненій. Языкъ обложенъ.

Животъ немного вздутъ, въ особенности въ лѣвой верхней его части; въ верхней половинѣ живота видна перисталтика кишекъ, а въ лѣвой нижней его части при дотрогиваніи отмѣченъ плескъ жидкости: зыбленія не обнаружено. Положеніе грудо-брюшной преграды высокое, печеночная тупость исчезла; въ нижней и въ боковыхъ частяхъ живота выстукиваніе дало притупленіе. Прямая кишка пуста.

Чревосъщеніе произведено немедленно д-ромъ Бремолъ.

Подъ хлороформнымъ наркозомъ сдѣланъ разрѣзъ по бѣлой линіи параллельно рубцу прежней операціи. По вскрытіи брюшины вынычивались сильно вздутыя синевато-красныя петли тонкихъ кишекъ, часть которыхъ въ видѣ мѣшка покрыта сальникомъ. Между отдельными петлями кишекъ замѣчены повсюду тяжи, которые разъединены послѣ предварительной перевязки сосудовъ. Слѣва ниже пупка спаялась одна изъ петель тонкихъ кишекъ посредствомъ тяжа сальника съ передней брюшной стѣнкой. Центральнѣе отъ этого мѣста нѣкоторыя петли тонкихъ кишекъ сдѣлали поворотъ вокругъ брыжеечной оси; дистально кишки спались и блѣдны. Произведенъ поворотъ перекутившейся кишки въ обратную сторону, и мѣсто сращенія съ брюшной стѣнкой разъединено, при чемъ удалена отчасти и пристѣлочная брюшина. Кишечный просвѣтъ на мѣстѣ прежнихъ огнестрѣльныхъ поврежденій немного узокъ, однако свободно пропускаетъ палецъ. На одной изъ петель сдѣлана интэротомія, выпущено большое количество жидкаго кала и на рану наложенъ шовъ. Послѣ промыванія брюшной полости физ. раств. пов. соли на брюшную стѣнку наложенъ двухэтажный шовъ.

Несмотря на предварительное промываніе желудка въ теченіи всей операціи была повторная рвота каломъ. Послѣ операціи сильный колеблется, пульсъ 100, нитевидный; впрыснуты подкожно физ. раств. пов. соли и камфора.

Послѣоперационный періодъ гладкій; темп. нормальна, пульсъ скоро поправился. Газы отошли на 3. день, стулъ вызванъ клизмой на 6. день. Швы сняты на 8. день; брюшная рана за исключеніемъ двухъ мѣстъ, гдѣ ея края немного разошлись и гдѣ пришлось удалить погружные швы, зажила первичнымъ натяженіемъ. Передъ выпиской у больного стулъ правильный, самочувствіе хорошее.

2 VIII. Выписался черезъ 22 дня послѣ поступленія въ больницу съ двумя маленькими поверхностными ранами для амбул. лѣченія.

При осмотрѣ больного 30. VIII. 1908 установлено небольшое выпячиваніе ниже пупка. Аппетитъ средній, стулъ правильный. Жалуются на боль въ поясницѣ, самочувствіе впрочемъ удовлетворительное, и работоспособность не утрачена.

Сл. № 44.

№ 1038. Гансъ III., 30 л., австр. под., 7 I—15 II 08.

Vulnus sclopetarium abdominis perforans. (Vulnus mesenterii, flexurae sigmoideae et intestini tenuis.) Laparotomia. (Resectio intestini tenuis.) Sanatio.

Anamnesis. Въ 1/28 час. веч. случайно раненъ въ животъ выстрѣломъ изъ револьвера въ упоръ: калибръ револьвера 7 милл., пуля съ оболочкой; направленіе выстрѣла сверху внизъ. Черезъ часъ послѣ раненія доставленъ въ больницу.

Status praes. Мужчина роста выше средняго, правильнаго тѣлосложенія, хорошаго питанія. Производитъ впечатлѣніе тяжелаго больнаго. Сознаніе полное. Темп. 36,7. Пульсъ 84, средняго наполненія. Органы грудной кѣтки безъ особыхъ измѣненій.

На высотѣ пупка у наружнаго края лѣвой прямой мышцы расположена небольшая огнестрѣльная рана.

Животъ не вздутъ, повсюду чувствителенъ, а въ особенности въ области раны; напряженіе брюшныхъ стѣнокъ не значительно.

Чревосъщеніе произведено д-ромъ Пинкеромъ черезъ 2 часа послѣ раненія.

Подъ хлороформнымъ наркозомъ сдѣланъ поперечный разрѣзъ въ лѣвой части живота. Брюшная полость содержала незначительное количество крови: въ *брыжейкѣ flexurae sigmoideae* обнаружена кровотокающая рана; послѣ тампонады кровотеченіе остановилось. На вершинѣ *flexurae sigmoideae* расположена тангенціальная рана сывороточной оболочки, безъ прободенія кишки; наложенъ шовъ. Въ центральной части *тонкихъ кишекъ* на ихъ выпуклой сторонѣ замѣчены два прободенія, пропускающія большой палецъ и отстояція другъ отъ друга на 3 см.; изъ ранъ вынычивалась слизистая оболочка. На нѣкоторомъ разстояніи отъ этихъ поврежденій обнаружено два маленькихъ отверстія: въ одномъ изъ нихъ, расположенномъ на мѣстѣ прикрѣпленія брыжейки, застрялъ маленькій металлическій предметъ (звено цѣпочки) съ частицами матеріи. Въ соотвѣтствующей поврежденіямъ тонкихъ кишекъ части *брыжейки* обнаружены два прободенія неодинаковаго размѣра. Произведена резекція тонкой кишки на протяженіи 48 см., чѣмъ удалены все указанныя поврежденія: тонкая кишка оказалась пустой. Концы кишки соединены пуговкой Murphy, и наложенъ непрерывный сывороточный шовъ. Пуля не найдена. Послѣ тампонады брюшной полости на рану чревосъщенія наложены швы. Асепт. повязка.

Послѣ операціи пульсъ очень слабый; впрыснуты физ. раств. пов. соли и камфора.

Въ теченіи первыхъ двухъ недѣль послѣоперационнаго періода темп. по вечерамъ иногда повышалась до 38,0, а все остальное время была нормальной; пульсъ послѣ операціи скоро поправился.

8 I. Жалуются на боли, въ особенности въ лѣвой половинѣ живота. Была рвота. Видъ хорошій.

9 I. Ночью и утром частая рвота каломъ; произведено три раза промываніе желудка. Самочувствіе удовлетворительное. Пульсъ полный. Перевязка: мѣняются поверхностные слои, животъ не вздутъ и нечувствителенъ; дыханіе грудобрюшное.

10 I. Рвота каломъ еще не прекратилась; промываніе желудка произведено 3 раза. Постъ глицериновой клизмы стали отходить газы. Сут. кол. мочи 1200 куб. см. Ord.: Морфій и физ. раств. пов. соли.

11 I. Ночь провелъ лучше. Рвота желчью, менѣе часта.

12 I. Перевязка: животъ не вздутъ, удалены отчасти тампоны; рана покрыта гнойнымъ налетомъ. Рвота прекратилась. Въ желудкѣ содержимаго не обнаружено. Клизмой вызванъ обильный стулъ.

13 I. Газы отходятъ, стулъ тѣстоватой консистенціи, безъ крови, былъ 8 разъ. Жалуется на боли въ животѣ. Ord.: Suppos. opii.

14 I. Самочувствіе лучше. Повосы прекратились. При промываніи желудка вода зеленоватаго цвѣта. Перевязка: тампоны съ незначительнымъ запахомъ, удалены. Края брюшной раны немного разошлись. Въ брюшную рану влить перувианскій бальзамъ и сдѣлана легкая тампонада.

17 I. Перевязка: въ глубинѣ полость раны закрылась. Отрыжки вѣтъ, газы отходятъ. Самочувствіе и пульсъ хорошіе.

19 I. Перевязка: рана стала очищаться. Края ея еще больше разошлись. Перемѣна тампоновъ.

23 I. Перевязка: животъ незначительно вздутъ. Газы и стулъ отходятъ.

4 II. Больному разрѣшено сидѣть.

6 II. Брюшная рана значительно уменьшилась. Больной встаетъ.

14 II. Брюшная рана длиною въ 6 см., шириною въ 1½ поперечн. пальца, немного ниже уровня брюшной стѣнки, покрыта свѣжими грануляциями. Животъ не вздутъ и не чувствителенъ. Стулъ произвольный, самочувствіе хорошее.

15 II. Выписался через 39 дней постъ раненія для амбул. лѣченія.

При осмотрѣ 30. VIII. 08 обнаружена на мѣстѣ тампонады небольшая грыжа брюшной стѣнки, въ животѣ иногда появлялись боли, потерпѣвшій однако работоспособенъ.

Сл. № 45.

№ 6094. Яковъ А., 30 л. жен., город., 27 VIII—27 IX 06.

Vulnus abdominis lacerum perforans. (Vulnus colonis transversi, intestini tenuis et flexurae sigmoideae.) Laparotomia. (Resectio colonis transversi.) Haemorrhagia. Exitus letalis.

Anamnesis. Анамнестическія данныя неполны. Во время ѣзды на площадкѣ трамвая, на которой находился потерпѣвшій, произошелъ взрывъ: причина послѣдняго неясна. Больной упалъ, при этомъ вы-

стрѣлило его ружье. Потерпѣвшій носилъ револьверъ съ лѣвой стороны на высотѣ нижняго края грудной кѣтки. Стволь и барабанъ револьвера съ находящимися въ немъ патронами оказались постъ взрыва въ цѣлости, а рукоятка его раздробленной, и отдѣльные осколки ея найдены въ одеждѣ больного. Послѣдній почувствовалъ сильную боль въ лѣвомъ подреберьѣ, и немедленно былъ доставленъ въ больницу. Рвоты не было.

Status praes. Мужчина роста выше средняго, крѣпкаго тѣлосложенія, съ обильно развитымъ подкожнымъ жировымъ слоемъ. Сознаніе полное; больной не производитъ впечатлѣнія тяжело страдающаго. Наружные покровы не блѣдны. Языкъ не обложенъ. Темп. норм. Пульсъ правильный, средняго наполненія. Органы кровообращенія и дыханія безъ особыхъ измѣненій.

Въ лѣвомъ подреберьѣ расположена рана съ почернѣвшими разорванными краями, которая мѣстами соединена отдѣльными черными полосами кожи. Постъ разрыва этихъ мостиковъ получалась зияющая рана діаметромъ въ 3½ см. При разведеніи краевъ раны тупыми крючками на двѣ послѣдней замѣчена грязноватая ткань, которая принималась за надбрюшинный жировой слой.

Животъ не вздутъ и не чувствителенъ за исключеніемъ лѣваго подреберья.

Постъ тампонады раны наложена асепт. повязка.

Черезъ 2½ часа постъ раненія картина мѣняется: боли въ животѣ усиливаются, и появляется сильное напряженіе брюшныхъ стѣнокъ. Рвоты не было. Предложена операція.

Чревосѣченіе произведено д-ромъ Пинкеромъ приблизительно черезъ 3 часа постъ раненія.

Подъ хлороформнымъ наркозомъ сдѣланъ разрѣзъ по бѣлой линіи, начиная съ мечевиднаго отростка и кончая на два поперечныхъ пальца ниже пупка. По вскрытіи брюшной полости слышенъ каловой запахъ. Брюшная полость содержала сравнительно мало крови. На *поперечной ободочной кишкѣ* обнаружено почернѣвшее мѣсто величиною въ ладонь, которое прободено какъ рѣзето; большинство отверстій величиною въ булавочную головку, а два изъ нихъ пропускаютъ мизинецъ. Брыжейка ободочной кишки не повреждена. Произведена резекція поперечной ободочной кишки на протяженіи 12 см., и концы кишки соединены двухэтажнымъ кругообразнымъ кишечнымъ швомъ; просвѣтъ кишки достаточно великъ. При осмотрѣ *тонкихъ кишекъ* замѣчены три большихъ прободенія, на которыя наложенъ двухэтажный шовъ. Такимъ же образомъ закрыты на верхушкѣ *S-образной кишки* два отверстия. Постъ обильнаго промыванія брюшной полости физ. раств. пов. соли мѣсто шва ободочной кишки прикрыто тампономъ. Другой тампонъ доведенъ до прободенія брюшной стѣнки. Въ послѣднемъ ущемилась часть салыника, которая уже въ началѣ операціи постъ перевязки сосудовъ удалена. На рану чревосѣченія до мѣста тампоновъ наложенъ двухэтажный шовъ и асепт. повязка.

29 VIII. Темп. 36,8—37,5. Пульсъ 100. Самочувствіе удовлетво-

жимаго. Повязка промокла, мѣняются ея поверхностные слои. Ord.: Камфора.

30 VIII. Темп. 36,6—36,8. Пульсъ 100. Произведено два раза промываніе желудка, содержимое менѣе обильно. Животъ сильно вздутъ.

31 VIII. Темп. 36,6—37,2. Пульсъ 92. Ночью отошли газы.

1 IX. Темп. 37,1—37,5. Самочувствіе лучше, животъ менѣе напряженъ. Больной испражнялся.

3 IX. Темп. 37,4—38,0. Пульсъ 72.

4 IX. Темп. 37,3—37,5. Перевязка: удалены тампоны, которые пропитаны каломъ; свища не видно.

Въ дальнѣйшемъ теченіи болѣзни темп. раза два повышается вечеромъ до 38,0. Приходится теперь ежедневно два раза мѣнять повязку.

5 IX. Несмотря на строгое запрещеніе, больной всталъ сегодня. Края раны разошлись выше мѣста тампона; къ каловому свищу вправо и къзади обнаруженъ широкій ходъ.

6 IX. Края раны разошлись и ниже мѣста тампона.

7 IX. Послѣ глицер. клизмы былъ обильный стулъ.

8 IX. Самочувствіе больного за послѣдніе дни улучшается.

12 IX. При натуживаніи ночью вышло изъ прямой кишки большое количество темной крови. Перевязка: рана содержитъ кровавые свертки. Пульсъ хорошій. Ord.: Ошій.

15 IX. Перевязка пропитана кровью; въ верхнемъ углу раны замѣчается глубокій ходъ, пропускающій большой палецъ; изъ глубины раны льется свѣтлая кровь. Источникъ кровотечения не найденъ, рана затампонирована влажной марлей. Послѣ уложенія больного въ постель вышло изъ прямой кишки большое количество крови. Коляпсъ все усиливается. Больной рѣшительно отказывается отъ предложенной операціи. Вливается физ. раст. пов. соли.

18 IX. Кровотеченіе не повторилось.

23 IX. Самочувствіе хорошее.

24 IX. Вечеромъ появилась тошнота, частая рвота и сильный коляпсъ — малый пульсъ и холодный потъ. Черезъ прямую кишку вышло немного крови. Послѣ вливанія физ. раств. пов. соли больной скоро оправился.

25 IX. Испражненія содержатъ большое количество темной крови. Больной поправляется. Вечеромъ появляется опять рвота и сильный коляпсъ. Ord.: Камфора, физ. раств. пов. соли.

26 IX. Рвоты не было. Сознаніе полное. Пульсъ слабый. Ord.: Камфора, физ. раств. пов. соли.

27 IX. Въ 3 часа утра черезъ 31 день послѣ раненія наступила смерть.

При суд.-мед. вскрытіи 27. IX. 06 установлено Peritonitis purulenta.

Сл. № 46.

№ 3359. Юстинъ П., 34 г., хол., город., 5 VIII—7 VIII 06.

Vulnus sclopetarium abdominis perforans. (Vulnus intestini tenuis et recti). Laparotomia. (Resectio intestini tenuis.) Exitus letalis.

Anamnesis. Раненъ выстрѣломъ изъ револьвера въ лѣвую ягодичную область, пуля вышла въ правомъ паху. Черезъ 4 часа послѣ раненія доставленъ въ больницу. Жалуется на очень сильную боль по всему животу; рвоты не было.

Status praes. Мужчина роста выше средняго, крѣпкаго тѣлосложенія, съ хорошо развитымъ подкожнымъ жировымъ слоемъ. Сознаніе полное. Производитъ впечатлѣніе тяжелаго больного, стонеть не переставая. Лицо блѣдное, глаза впалые. Темп. норм. Пульсъ 90, правильный, слабый. Сердечные тоны чисты. Дыханіе не равномерное, ребернаго тина; легкія безъ особыхъ измѣненій.

Незначительно кровоточащее входное отверстіе расположено въ лѣвой ягодичной области, а выходное въ правомъ боку.

Животъ незначительно вздутъ и поведку очень чувствителенъ; брюшныя стѣнки весьма сильно напряжены; печеночная тупость уменьшена. Изъ пузыря выпущено катетеромъ около 100 куб. см. прозрачной мочи.

Въ окружности задняго прохода обнаружены condylomata acuminata.

Чревосѣченіе произведено д-ромъ Времомъ черезъ 5 часовъ послѣ раненія.

Подъ хлороформнымъ наркозомъ сдѣланъ разрѣзъ брюшной стѣнки по белой линіи. По вскрытіи брюшной полости вылилось большое количество крови. Кишки вздуты и инъцированы. На петлѣ *тонкихъ кишекъ* обнаружено круглое прободеніе и на разстояніи 5 см. отъ послѣдняго — обширная рваная рана; на этомъ мѣстѣ произведена резекціи кишки на протяженіи 10 см., и концы кишки соединены кругообразнымъ швомъ. При дальнѣйшемъ осмотрѣ тонкихъ кишекъ замѣчено на протяженіи 40 см. 5 огнестрѣльныхъ ранъ, при чемъ въ одномъ мѣстѣ кишечный поперечникъ почти всецѣло разорванъ; и эта часть кишки резецирована по вышеуказанному способу. Кромѣ того прострѣлена *прямая кишка* въ верхней ея части: одно отверстіе расположено въ брюшной полости, другое за брюшиной; на раны наложены швы. Изъ малаго таза удалено большое количество крови и кала. Послѣ промыванія брюшной полости физ. раств. пов. соли на рану чревосѣченія наложены двухэтажный шовъ и асепт. повязка.

Послѣ операціи состояніе больного удовлетворительное; пульсъ 100, слабый. Произведено впрыскиваніе камфоры, морфія и физ. раств. пов. соли.

6 VII. Темп. 37,5—38,2. Пульсъ 92—128, слабый. Больной ночью не спалъ, рвоты не было. Жалуется на боль въ животѣ; вздутіе живота стало больше; языкъ влажный. Вечеромъ состояніе больного значительно ухудшается, появляются одышка и безпокойство. Сут. кол. мочи 1900 куб. см.

7 VII. Темп. 39,5. Пульсъ еле прощупывается. Сильный цианозъ. Большой производить впечатлѣніе умирающаго.

7 VII. Черезъ 2 дня послѣ раненія въ часъ дня наступила смерть.

Суд.-мед. вскрытіе произведено 10. VIII. 06 гор. врачомъ Э. В. Гуго. (№ 811).

Мозгъ и мозжечекъ нѣсколько уменьшенной плотности, въ остальномъ нормальны. Въ шейныхъ венахъ значительное количество густой крови. Грудная полость жидкости не содержитъ, въ околосердечной сумкѣ нѣсколько капель красноватой сыворотки. Сердце дрябло, содержитъ свернувшуюся кровь, въ остальномъ нормально. Легкія полнокровны.

Брюшная полость содержитъ ок. 300 куб. см. серозно-кровоянистой жидкости съ примѣсью хлопьевъ. На сывороточной оболочкѣ кишекъ легкой налетъ гнойныхъ массъ. Селезенка увеличена, плотна, полнокровна. Почки нормальны. Мочевой пузырь пустъ. Желудокъ пустъ; слизистая оболочка его блѣдна, мѣстами окрашена желчью. Кишки вздуты, грязно-краснаго цвѣта. На одной изъ петель тонкихъ кишекъ шовъ по всей окружности, соединяющій два совершенно гладкихъ конца кишки, на 15—20 см. дальше совершенно такой же шовъ; на прямой кишкѣ отверстіи, закрыты швомъ. Печень грязно-краснаго цвѣта на разрывѣ. Соответственно наружнымъ ранамъ имѣются отверстія въ брюшинѣ.

Мѣшкіе. Пуля прошла спереди черезъ правый пахъ и вышла черезъ лѣвую ягодицу, причѣмъ были повреждены петли тонкихъ кишекъ въ двухъ мѣстахъ и прямая кишка: смерть послѣдовала отъ зараженія крови въслѣдствіе воспаленія брюшины, которое было прямымъ послѣдствіемъ огнестрѣльнаго поврежденія кишекъ.

Сл. № 47.

№ 8433. Янъ А., 27 л., мѣщ., 17 XII 05—18 IV 06.

Vulnus sclopetarium abdominis perforans. (Vulnus intestini tenuis et recti, haemorrhagia retroperitonealis.) Vulnus sclopetarium processu mastoidei et cubiti. Laparotomia. Sanatio.

Anamnesis. Въ 9 час. вечера подвергся нападенію и раненъ нѣсколькими выстрѣлами; въ полночь доставленъ въ больницу. Была рвота: жалуется на боль въ животѣ.

Status praes. Мужчина крѣпкаго тѣлосложенія и хорошаго питанія. Сознаніе полное. Темп. норм. Пульсъ 80, полный. Сердечные тоны чисты. Органы грудной полости безъ особыхъ измѣненій. Моча бѣлка не содержитъ.

Въ лѣвой ягодичной области на 4 поперечныхъ пальца ниже верхняго края подзвдошной кости расположена маленькая огнестрѣльная рана; выходнаго отверстія нѣтъ.

Животъ чувствителенъ; брюшныя стѣнки напряжены.

На лѣвомъ локтѣ замѣчена тангенціальная поверхностная рана, и у лѣваго сосцевиднаго отростка видна маленькая огнестрѣльная рана; пуля прощупывается тамъ же подъ кожей.

Отъ предложенной операціи больной рѣшительно отказывается.

Въ теченіи ночи боли все увеличиваются; утромъ больной самъ проситъ, чтобы дѣлали операцію.

Чревосъщеніе произведено 18. XII. д-ромъ мед. А. ф.-Бергманомъ черезъ 13½ час. послѣ раненія.

Подъ хлороформнымъ наркозомъ сдѣланъ слѣва поперечный разрывъ брюшной стѣнки ниже пупка, доходящій до наружнаго края правой прямой мышцы. Брюшная полость содержала мутную жидкость, представляющая петли тонкихъ кишекъ инъцированы и покрыты фибриновымъ палетомъ. Въ нижней части *тонкихъ кишекъ* находились 4 прободенія, изъ которыхъ два отстояли другъ отъ друга на 5 см., а два остальныхъ расположены на большемъ разстояніи другъ отъ друга, при чемъ въ области двухъ послѣднихъ ранъ, на мѣстѣ прикрѣпленія брыжейки, повреждена сывороточная оболочка. Всѣ указанныя раны зашивались поперечнымъ швомъ. Далѣе, на *прямой кишкѣ*, на высотѣ пояснично-крестцоваго соединенія находилось прободеніе такихъ же размѣровъ какъ прежнія; отверстіе зашито въ два этажа въ продольномъ направленіи. Чтобы сдѣлать доступъ къ вѣдбрюшинной части прямой кишки, отдѣлена разрывомъ брюшина на мѣстѣ переходной складки; однако прободенія здѣсь не обнаружено, а только незначительное *кровоизліяніе* и нѣсколько пузырей воздуха. Это мѣсто затампонировано, и тампонъ выведенъ наружу надъ лобковымъ соединеніемъ, гдѣ сдѣланъ разрывъ брюшной стѣнки по средней линіи. Кишечныя петли обмыты физ. раств. пов. соли (40° С.) и вправлены въ брюшную полость. Надъ кишками разостланъ салыникъ, и брюшная стѣнка зашита двухъ-этажнымъ шелковымъ швомъ до мѣста тампона. Асепт. повязка.

Послѣ операціи пульсъ 120, слабый; вприснуты камфора и физ. раств. пов. соли. Темп. веч. 38,0. Животъ вздутъ и чувствителенъ.

19 XII. Темп. норм. Пульсъ 100.

20 XII. Самочувствіе лучше; газы отходятъ, метеоризмъ еще довольно значительный. Темп. норм., пульсъ хорошій. Появилась желтуха. Перевязка: кожа на мѣстѣ брюшной раны съ синеватымъ оттѣнкомъ.

У сосцевиднаго отростка удалена изъ-подъ кожи сплюснутая револьверная пуля.

22 XII. Темп. веч. 38,0; въ дальнѣйшемъ теченіи болѣзни темп. стала нормальной.

24 XII. Самочувствіе хорошее. Желтуха исчезаетъ. Швы нагноились, сняты; тампонъ удаленъ, изъ раны выдѣляется вонючій гной. Былъ произвольный стулъ.

27 XII. Сняты всѣ швы, края раны разошлись, и образовалась гранулирующая поверхность шириною въ 4 пальца. Изъ мѣста тампона выдѣляется гной съ каловымъ запахомъ.

Въ дальнѣйшемъ теченіи болѣзни выдѣленія изъ фистулы стали уменьшаться, каловой запахъ скоро исчезъ и фистула постепенно закрылась. Временами появился поносъ. При изслѣдованіи Рентгеновскими лучами мѣстоположеніе пули не найдено. Рана зажила, но на мѣстѣ рубца выпячивалась брюшная стѣнка. Передъ выпиской больной оправился и имѣлъ здоровый видъ; стулъ нормальный. Больной носитъ брюшную корсетъ.

18 IV 06. Выписался выздоровѣвшимъ черезъ 112 дней послѣ раненія.

Сл. № 48.

№ 1255. Янъ В., 20 л., кр., хол., 1 II—3 II 06.

Vulnus sclopetarium abdominis perforans. (Vulnus vesicae urinae et intestini tenuis. Appendicitis.) Laparotomia. (Resectio intestini tenuis. Appendicectomy.) Exitus letalis.

Anamnesis. Около 7 часовъ вечера раненъ снади выстрѣломъ изъ солдатскаго ружья на разстояніи 100—150 шаговъ. Послѣ раненія больной шель еще нѣшкомъ, просидѣлъ около часу въ полицейскомъ участкѣ и въ 1/2 10 ч. вечера прибылъ на извозчикѣ въ больницу. Рвоты не было, жалуется на сильныя боли въ животѣ. Мочился послѣдній разъ за 3—4 въ часа до раненія.

Status praes. Мужчина средняго роста, правильнаго тѣлосложенія, съ хорошо развитымъ подкожнымъ жировымъ слоемъ. Сознаніе полное. Темп. норм., пульсъ еле прощупывается, очень частый. Дыханіе ребернаго типа.

На 4 поперечи. пальца вправо и немного ниже пупка замѣчена маленькая, кругловатая огнестрѣльная рана; другое ея отверстіе расположено на 4 поперечи. пальца выше лѣваго трохантера. Лѣвый бедренный суставъ не тронуть; перелома таза не обнаружено.

Брюшныя стѣнки втянуты: при ощупываніи болѣзненны и въ высшей степени напряжены.

Немедленно вприснуты подкожно физ. раств. пов. соли и камфора.

Тревожность произведено д-ромъ Пинкеромъ черезъ 3 1/2—4 часа послѣ раненія.

Подъ хлороформнымъ наркозомъ сдѣланъ разрѣзъ по бѣлой линіи. По вскрытіи брюшины поврежденныя мѣста тонкихъ кишекъ прикрыты марлевыми платками, и тонкія кишки перемѣщены вверхъ. На задней стѣнкѣ мочевого пузыря обнаружены на близкомъ разстояніи другъ отъ друга двѣ раны, свободно пропускающія палець. По бокамъ, черезъ стѣнку мочевого пузыря, проведены длинныя шелковыя нитки, которыми пузырь натягивался для болѣе удобнаго доступа къ ранамъ. Перемычка между обѣими ранами разсѣчена, и стѣнка пузыря зашита послыно шелкомъ: сначала мышечный слой, потомъ двухэтажно сывороточная оболочка. Стѣна въ задней нижней части брюшной полости

находилось въ брюшинѣ отверстіе, которое зашито. Потомъ тампономъ прикрыты этотъ шовъ и шовъ мочевого пузыря. На разстояніи прибл. 1 метра отъ слѣпой кишки въ стѣнкѣ *тонкой кишки* обнаружено отверстіе величиною въ 2 копѣечную монету, на которое наложенъ двухэтажный шелковый шовъ. Недалеко отъ этой раны повреждено въ двухъ мѣстахъ сывороточная оболочка тонкой кишки, на которую наложенъ одноэтажный шелковый шовъ. Въ части тонкихъ кишекъ, переходящей въ слѣпую кишку, расположены на близкомъ разстояніи 6 разнаго размѣра отверстій. При томъ оказалось, что червеобразный отростокъ утолщенъ и крѣпкими склейками спаянъ съ нижней частью тонкихъ кишекъ; вслѣдствіе этого при резекціи поврежденной части тонкой кишки приходилось дистальный конецъ закрыть наглухо, и центральный конецъ имплантировать въ слѣпую кишку. *Червеобразный отростокъ* удаленъ и на его мѣсто имплантированъ посредствомъ пуговки Murphy приводящій конецъ тонкой кишки. Остальные органы брюшной полости не повреждены. Малый тазъ содержалъ довольно значительное количество кровянистой жидкости (моча?). Брюшная полость промыта физ. раств. пов. соли, и пуговка Murphy помѣщена между марлевыми тампонами. На брюшныя стѣнки до мѣста тампона наложенъ двухэтажный шовъ. Асепт. повязка.

Во время операціи вприснуты подкожно камфора и физ. раств. пов. соли. Пульсъ къ концу операціи сталъ лучше.

2 II. Темп. 36,7—37,5, пульсъ 96—130, слабый. Ночь больной провелъ довольно спокойно; рвоты не было. Повязка промокла, мѣняется. Животъ незначительно втянутъ. Въ теченіи дня назначена камфора и физ. раств. пов. соли. Послѣ питья минеральной воды появилась рвота. Сут. кол. мочи 700 куб. см.

3 II. Темп. 37,6—38,2. Ночь провелъ плохо, заснулъ только послѣ подкожнаго вприскиванія морфія. Рвота прекратилась, жалуется на отрыжку; произведено промываніе желудка, содержимое котораго съ каловымъ запахомъ. Животъ не вздутъ, брюшныя стѣнки незначительно напряжены и чувствительны. Пульсъ несмотря на камфору и физ. раств. пов. соли еле прощупывается.

3 II. Въ 9 час. веч. черезъ 2 дня послѣ раненія наступила смерть. Вскрытія не было.

Сл. № 49.

№ 4132. Феликсъ В., 52 г., директоръ завода, 10 VI—11 VI 06.

Vulnus sclopetarium abdominis perforans. (Vulnus recti et vesicae urinae.) Laparotomia. Exitus letalis.

Anamnesis. Въ 3 часа послѣ обѣда раненъ въ животъ двумя выстрѣлами изъ револьвера. Въ 8 часовъ вечера доставленъ въ больницу.

Послѣ раненія не мочился и жалуется на очень сильную боль въ животѣ, въ особенности при дыханіи.

Status praes. Мужчина средняго роста, очень крѣпкаго тѣлосложенія съ обильно развитымъ подкожнымъ жировымъ слоемъ. Сознаніе полное. Темп. норм. Пульсъ правильный, слабый. Сердечные тоны чисты. Органы дыханія безъ особыхъ измѣненій.

Въ лѣвой поясничной области у позвоночнаго столба расположены двѣ огнестрѣльныхъ раны: одна на высотѣ 4. поясничнаго позвонка, а другая у *Spina ossis ilei post. sup.* А спереди, надъ лобковымъ соединеніемъ находилась только одна огнестрѣльная рана, въ окружности которой и на мошонкѣ распространялся незначительный подкожный кровоподтекъ.

Животъ очень чувствителенъ, и брюшныя стѣнки весьма сильно напряжены.

Пузырь мочи не содержитъ: катетеромъ выпущено немного крови.

Чревосъщеніе произведено д-ромъ Бремомъ черезъ 6 часовъ послѣ раненія.

Подъ хлороформнымъ наркозомъ сдѣланъ поперечный разрѣзъ ниже пупка. По вскрытіи брюшной полости обильно выливалась изъ нея кровь. Въ глубинѣ малаго таза повреждена *прямая кишка* слѣва въ продольномъ направленіи на протяженіи двухъ стм.: слизистая оболочка повидимому не прострѣлена. На эту рану наложенъ двухэтажный шовъ, что сопряжено съ большими затрудненіями. Далѣе въ глубинѣ малаго таза обнаружена на стѣнкѣ *мочевого пузыря* огнестрѣльная рана, которая также зашивалась. Мочи въ брюшной полости не замѣчено: послѣ промыванія послѣдней физ. раств. пов. соли на брюшную стѣнку наложенъ двухэтажный шовъ.

Кромѣ того сдѣлано два наръза на мошонкѣ и одинъ надъ лобковымъ соединеніемъ; послѣднія раны затампонированы, и наложена асепт. повязка.

Въ теченіи ночи впрыскивалась черезъ каждые два часа, камфора и были приложены горѣлки.

11 VI. Утромъ темп. норм., пульсъ еле прощупывается; сознаніе больного помрачено.

11 VI. Въ 10 час. 15 мин. утра черезъ 19¼ час. послѣ раненія наступила смерть.

Суд.-мед. вскрытіе произведено 13. VI. 06 г. врачомъ Э. В. Гуго (№ 515).

Въ мозгу и мозжечкѣ особыхъ измѣненій не замѣчено. Въ шейныхъ венахъ небольшое количество крови. Грудная полость жидкости не содержитъ. Въ околосердечной сумкѣ нѣсколько капель сыворотки. Сердце увеличено, сильно ожирѣлое; въ полостяхъ его свернувшаяся кровь. Легкія: правое приросшее сзади, лѣвое на всемъ протяженіи къ стѣнкамъ грудной кѣтки, слегка отечны.

Брюшная полость содержитъ лишь нѣсколько капель крови. Селезенка, почки и печень малокровны. Въ желудкѣ ок. 300 куб. стм. густой пицевой кашицы, состоящей изъ большихъ кусковъ мяса и крупинокъ хлѣба: слизистая оболочка желудка блѣдна. Кишки блѣдны, вздуты: въ нихъ нормально окрашенный калъ. На прямой кишкѣ, у заднепроходнаго отверстія слѣва, закрытая швами, продолговатая дыра длиною въ 2 стм. Брюшина и прилегающая къ ней задняя нижняя часть мочевого пузыря сшиты вмѣстѣ. Въ передней стѣнкѣ мочевого пузыря отверстіе величиною въ орѣхъ. Вся кѣтчатка таза, межмышечныя пространства пропитаны кровью, кровь свернувшаяся, находится и между мышцами передней верхней части бедра. Лѣвая лонная кость, горизонтальная вѣтвь ея, раздроблена, осколки костей внутри мошонки. Пуля при вѣтхъ поискахъ въ разныхъ мѣстахъ не найдена.

Мѣткіе. Смерть послѣдовала отъ истеченія кровью вслѣдствіе огнестрѣльнаго поврежденія брюшной полости.

Сл. № 50.

№ 6564. Казиміръ Б., 35 л., кр., кондукторъ электр. трамвая, 15 IX—17 IX 06. *Vulnus sclopetarium abdominis perforans. (Vulnus vesicae urinae, recti et intestini tenuis.) Laparotomia. (Resectio intestini tenuis.) Peritonitis. Relaparotomia et resectio ossis coccygis. Exitus letalis.*

Anamnesis. По окончаніи работы въ 9 час. вечера больной отправился домой и подвергся нападенію: раненъ выстрѣломъ изъ револьвера (Browning) въ животъ: появилась частая рвота. Приблизительно черезъ 1½ часа послѣ раненія доставленъ въ каретѣ Общ. скорой мед. помощи въ больницу. Больной мочился въ послѣдній разъ въ три часа послѣ обѣда: позыва къ мочеиспусканію послѣ раненія не замѣтилъ.

Status praes. Мужчина средняго роста, крѣпкаго тѣлосложенія, съ хорошо развитымъ подкожнымъ жировымъ слоемъ. Производитъ впечатлѣніе тяжелаго больного. Сознаніе полное. Темп. норм. Пульсъ средняго наполненія. Органы кровообращенія и дыханія безъ особыхъ измѣненій.

Круглое небольшое входное отверстіе расположено въ нижней части крестцовой кости, влѣво отъ средней линіи, а выходное по бѣлой линіи надъ лобковымъ соединеніемъ.

Животъ умѣренно втянутъ и крайне чувствителенъ, въ особенности въ нижней его части; брюшныя стѣнки сильно напряжены.

Появился умѣренно выраженный *priapismus*; *m. cremaster* сильно сокращенъ; явленій паралича не обнаружено.

Во время изслѣдованія больного неоднократно рвало остатками не переваренной пищи.

Чревосъщеніе произведено д-ромъ Шинкеромъ черезъ 2½ часа послѣ раненія.

Подъ хлороформнымъ наркозомъ сдѣланъ разръзъ по бѣлой линіи. По вскрытіи брюшной полости слышенъ запахъ мочи. Кишки имѣютъ хорошій видъ. Тонкія кишки отодвинуты вверхъ, и мѣста прободенія прикрыты марлевыми тампонами. Изъ брюшной полости, въ особенности изъ малаго таза, удалена накопившаяся кровь и смѣсь мочи съ частицами кала и пищевыми остатками. На задней стѣнкѣ мочевого пузыря замѣчена тангенціальная рана, пропускающая указательный палецъ, съ разорванными краями; наложенъ двухэтажный шовъ: глубокіе швы захватывали мышечную оболочку, а поверхностные сывороточную. На передней стѣнкѣ прямой кишки обнаружена маленькая рана, на которую наложенъ въ продольномъ направленіи двухэтажный шовъ; другое отверстие этой раны повидимому расположено въ виѣбрюшинной части прямой кишки и оставлено безъ вниманія. На тонкихъ кишкахъ на протяженіи 1,5 метра находились 8—9 прободеній діаметромъ 1—1,5 стм., изъ ранъ выпячивалась слизистая оболочка, и въ двухъ мѣстахъ по два отверстия расположены такъ близко другъ отъ друга, что рѣшено произвести усѣченіе кишки; резецирована часть тонкихъ кишекъ длиною въ 1,5 метра, и концы кишки соединены кругообразнымъ швомъ. Послѣ обильнаго промыванія брюшной полости физ. раств. пов. соли на рану чревосъченія наложены двухэтажный шовъ и асепт. повязка.

16 IX. Темп. 37,5—38,5. Утромъ самочувствіе удовлетворительное. Въ теченіи дня боли въ животѣ, въ особенности въ боковыхъ частяхъ и въ надчревьѣ все усиливаются. Появляется рвота каломъ; при промываніи желудка содержимое послѣдняго имѣетъ каловой запахъ. Животъ чувствителенъ, но не вздутъ; брюшныя стѣнки не напряжены. Очевидно появился общій перитонитъ.

Вечеромъ сдѣлано д-ромъ Пинкеромъ вторичное чревосъченіе. Подъ хлороформнымъ наркозомъ сняты швы съ брюшной раны. Въ лѣвой нижней части брюшной полости накопилось большое количество мутнаго выпота. Мѣстами на тонкихъ кишкахъ замѣчены палеты; шовъ на мѣстѣ усѣченія имѣетъ хорошій видъ. Послѣ обильнаго промыванія брюшной полости физ. раств. пов. соли и тампонады малаго таза и мѣста усѣченія сдѣланы въ обѣихъ боковыхъ частяхъ живота разръзы, и введены дренажныя трубки. На брюшную рану до мѣста тампона наложенъ двухэтажный шовъ. Во избѣжаніе воспаленія тазовой клѣтчатки разръзомъ по средней линіи удаленъ копчикъ. Прямая кишка до мѣста огнестрѣльной раны отдѣлена отъ окружающей ее ткани, и въ рану введены 3 марлевыхъ тампона: ткань повсюду имѣетъ свѣжій видъ. Наложена асепт. повязка.

Приложены горѣлки, и назначена камфора и физ. раств. пов. соли.

17 IX. Темп. утромъ 39,5, пульсъ еле прощупывается.

17 IX. Въ 9 час. 10 мин. утра черезъ 36 часовъ послѣ раненія наступила смерть.

При суд.-мед. вскрытіи 20. IX. 06 обнаружено *Vulnus scloretarium abdominis perforans*.

№ по порядку	Возрастъ и полъ	Роль оружія и разстояние	Раненые органы	Операция	Осложненія	Исходъ	Число дней жизни послѣ раненія
1	45, м.	ножь	желудокъ	чревосъченіе, швы желудка, промываніе и тампонада	11 д. гнойный перитонитъ	смерть всл. гн. перитонита	11 д.
2	36, ж.	револьверъ (Browning) въ упоръ	желудокъ, lig. susp. hepatis	чревосъченіе, швы желудка, промываніе	4 ч. огн. раненіе прав. груди	выздоровл.	89 д.
3	25, м.	револьверъ	желудокъ, забрюшин. кроноподтекъ.	чревосъченіе, швы желудка и пластика сальника, промываніе и тампонада	4 1/2 ч. —	" (3)	2 д.
4	18, ж.	револьверъ (Browning) въ упоръ	тонкія кишки (6 пробод.)	чревосъченіе, кишечные швы, тампонада	2 1/2 ч.	смерть всл. острога малокровія	11 д.
5	38, м.	револьверъ	тонкія кишки (6 пробод.)	чревосъченіе, кишечные швы, тампонада	3 1/2 ч.	выздоровл.	123 д.
6	31, м.	револьверъ	тонкія кишки (4 пробод.)	чревосъченіе, кишечные швы, промываніе и тампонада	3 1/2 ч.	"	34 д.
7	33, м.	револьверъ въ упоръ	тонкія кишки (7 пробод.)	чревосъченіе, кишечные швы, промываніе	2 1/2 ч.	смерть всл. острога малокровія	3 1/2 ч.
8	19, м.	ножь	выпаденіе тонкихъ кишекъ (3 фист.)	чревосъченіе, резекція тонк. кишки, тампонада	45 д.	выздоровл.	76 д.
9	19, м.	"	выпаденіе тонкихъ кишекъ (3 пробод.)	чревосъченіе, кишечные швы, тампонада	2 ч.	"	32 д.
10	45, м.	"	выпаденіе тонкихъ кишекъ (6 пробод.), кровоподтеки брыжейки и сальника.	чревосъченіе, кишечные швы, промываніе и тампонада	5 1/2 ч.	"	46 д.
11	22, м.	"	тонкія кишки (3 пробод.), выпаденіе сальника	чревосъченіе, кишечные швы, резекція сальника, промываніе и тампонада	4 ч.	смерть всл. гн. перитонита	10 д.

№ по порядку	Возраст и пол	Родъ ору- жия и расстояние	Раненые органы	Операция	Ослож- нения	Исходъ	Перезъ снованіе времени послѣ раненія
12	17, м.	рев. (?)	тонкія кишки (блрбод.), брыжейка	чревосъченіе, кишечные швы	—	выздоровл.	3¼ ч.
13	18, м.	ножь	тонкія кишки (2 пробод.), брыжейка, выпаденіе сальника	чревосъченіе, кишечные швы, промываніе	гн. перитон.	смерть всл. гн. перитонита	12½ ч.
14	40, м.	револьверъ въ упоръ	тонкія кишки (2 пробод.), брыжейка, кровоподтекъ сальника	чрев., резекція тонкой кишки (Migruy), тампонада	огн. раненіе тѣв. плеча	смерть всл. острога малокровія	3 ч.
15	29, м.	револьверъ	тонкія кишки (4 пробод.), сальникъ	чревосъченіе, резекція тонкой кишки и сальника, тампонада	—	"	3 ч.
16	65, ж.	рев. (рикош. пуля)	тонкія кишки (2 пробод.), тѣвый яичникъ	чревосъченіе, кишечные швы	—	выздоровл.	6 ч.
17	27, м.	ножь	вздошная кишка, брыжейка	—	начин. перитонитъ	смерть всл. перитонита	—
18	21, м.	охотн. ружье	восход. обод. кишка	чревосъченіе, резекція прав. подвѣд. кости, тампонада	катов. свищъ	выздоровл.	14 ч.
19	28, м.	бритва	поперечн. обод. кишка	чревосъченіе, резекція поп. обод. кишки, адипограстемат.	—	смерть всл. перитонита	4 ч.
20	28, м.	ножь	поперечн. обод. кишка (2 пробод.), выпаденіе сальника	чревосъченіе, кишечные швы, резекція сальника, тампонада	—	выздоровл.	2 ч.
21	40, м.	"	нисход. обод. кишка	—	гн. перитонитъ	смерть всл. гн. перитон.	—
22	1½, ж.	"	flexura sigmoidea (1 пробод.), выпаденіе тонкихъ кишекъ	чревосъченіе, кишечные швы, промываніе и тампонада	—	"	2½ ч.
23	21, м.	револьверъ (Brownings) въ упоръ	flexura sigmoidea (2 пробод.)	чревосъченіе, кишечные швы, тампонада	—	выздоровл.	5 ч.

№ по порядку	Возраст и пол	Родъ ору- жия и расстояние	Раненые органы	Операция	Ослож- нения	Исходъ	Перезъ снованіе времени послѣ раненія
24	23, м.	солд. ружье	flexura sigmoidea (1 пробод.), заорония, кровоподтекъ	чревосъченіе, кишечные швы, тампонада	—	смерть всл. острога малокровія	3 ч.
25	38, м.	револьверъ (Brownings)	flexura sigmoidea (2 пробод.), заорон. кровоподтекъ	чревосъченіе, кишечные швы, тампонада	гнойн. перитонитъ	смерть всл. гн. перитон.	2 ч.
26	29, м.	рев. (?)	мочевой пузырь	—	—	выздоровл.	—
27	18, м.	солд. ружье 500 м.	мочевой пузырь	высокое съченіе	3 ч. мочев. свищъ	"	3 ч.
28	23, м.	солд. ружье 500 шаг.	желудокъ (2 пробод.), 12 перстная кишка (2 прободенія)	чревосъченіе, кишечные швы, желудочно-кишеч. соустье, промываніе и тампонада	—	смерть всл. острога малокровія	4½ ч.
29	21, м.	револьверъ (Brownings) въ упоръ	желудокъ (2 пробод.), тонкія кишки (2 пробод.), брыжейка	чревосъченіе, кишечные швы, промываніе	—	"	4 ч.
30	29, м.	револьверъ 5 шаг.	желудокъ (2 пробод.), тощая кишка (2 пробод.), забрюшн. кровоподтекъ	чревосъченіе, кишечные швы, промываніе	—	смерть всл. острога мало-кровія	6 ч.
31	56, м.	револьверъ въ упоръ	желудокъ (2 пробод.), тонкія кишки (2 пробод.), брыжейка	чревосъченіе, кишечные швы, промываніе и тампонада	—	"	4 ч.
32	23, м.	револьверъ	желудокъ (тангенц. рана), тощая кишка, (сыворот. рана), сальникъ	чревосъченіе, кишечные швы	гнойн. плевритъ	смерть всл. гн. плеврита	3 ч.
33	30, м.	рев. (?) въ упоръ	желудокъ (2 пробод.), flexura hepatica (2 прободенія)	чревосъченіе, кишечные швы, промываніе и тампонада	—	смерть всл. острога мало-кровія	5 ч.
34	28, м.	рев. (?)	желудокъ (2 пробод.), поперечная обод. кишка (2 пробод.)	чревосъченіе, кишечные швы, пластинка сальника, промываніе и тампонада	—	выздоровл.	3½ ч.

№№ по порядку	Возрасть и полъ	Родъ оружія и расстояние	Раненные органы	Операция	Терезьскою ран. пр. остъ	Осложненія	Исходъ	Терезьскою раненн постъ
35	17. м.	ружье М. Christo	желудокъ (2 пробод.), поперечная (2 пробод.) и нисходящая (4 пробод.) обод. кишки	чревосъчненіе, кишечные швы, промываніе	3 1/2 ч.	—	выздоровл.	15 д.
36	21. м.	револьверъ (Browning)	тощая кишка (4 пробод.), восходящая обод. кишка (2 пробод.)	чревосъчненіе, кишечные швы, промываніе и тампонада	2 ч.	начин. перитонитъ	смерть всл. нач. перитон	37 ч.
37	25. м.	револьверъ 10 шаговъ	тонкія кишки (5 пробод.), восход. обод. кишка (сыворот. р.), брыжейка (2 прободенія)	чревосъчненіе, резекція тонкихъ кишекъ (Mugphu), кишечн. швы, тампонада	2 ч.	—	смерть всл. остраго мало-кровія	2 д.
38	21. м.	солдатское ружье 300 шаг.	тонкія кишки (3 пробод.), поперечная обод. кишка (2 пробод.), брыжейка	чревосъчненіе, кишечные швы, промываніе и тампонада	2 1/2 ч.	—	"	19 ч.
39	29. м.	револьверъ 15—20 шаг.	тощая кишка (2 пробод.), поперечная обод. кишка (2 пробод.), flexura sigmoidea (1 пробод.), flexura hepatica (1 прободеніе), выпаденіе сальника.	чревосъчненіе, кишечные швы, промываніе и тампонада	5 1/2 ч.	острый бронхитъ	выздоровл.	138 д.
40	27. м.	ножь	тощая кишка (сыворот. р.) тонкія кишки (1 пробод.), flexura hepatica (1 прободеніе), выпаденіе сальника.	чрев. резекція тонкихъ кишк., выпаденіе сальника, тамп.	10 ч.	—	"	46 д.
41	24. м.	солдатское ружье	тонкія кишки (6 пробод.), выпаденіе тонкихъ кишк. и сальника, flexura sigmoidea (1 пробод.)	чревосъчненіе, поврежд. петли кишк. швы въ брюшн. рану	3 ч.	—	смерть всл. остраго мало-кровія	12 ч.
42	16. м.	"	тонкія кишки (разорваны), flexura sigmoidea (4 пробод.)	чрев. резекція тонкихъ кишк., flex. sign. швита въ брюшн. рану, тамп.	3 ч.	—	"	12 ч.
43	30. м.	револьверъ въ упоръ	тонкія кишки (6 пробод.), flexura sigmoidea (сывороточная рана), заборш. кровоподт. въ обод. кишк. подразд. вены	чрев., кишечные швы, промываніе и тампонада	3 ч.	(всл. заворота кишк. чер. полгода вторичное чрев.)	выздоровл.	28 д.

№№ по порядку	Возрасть и полъ	Родъ оружія и расстояние	Раненные органы	Операция	Терезьскою ран. пр. остъ	Осложненія	Исходъ	Терезьскою раненн постъ
44	30. м.	рев. въ упоръ	тонкія кишки (4 пробод.), flexura sigmoidea (сыворот. рана), брыжейка	чревосъчненіе, резекція тонк. кишк. швы, тампонада	2 ч.	—	выздоровл.	39 д.
45	30. м.	взрывъ бомбы(?)	тонкія кишки (3 пробод.), поперечн. ободочн. кишка (многочисл. малк. пробод.)	чревосъчненіе, кишечные швы, резекція поперечн. обод. кишки и сальника, промываніе и тампонада	3 ч.	калов. свищъ, кровотеченіе	смерть всл. гн. перитон.	31 д.
46	34. м.	револьверъ	тонкія кишки (2 пробод.), прямая кишка (2 пробод.)	чревосъчненіе, резекція тонкихъ кишк. въ дужку мѣстахъ, промываніе	5 ч.	гнойн. перитон. и гнило-кровіе	смерть всл. гнилокровія	2 д.
47	27. м.	рев. (?)	тонкія кишки (4 пробод.), прямая кишка (2 пробод.) заборшнн. кровоподтекъ	чревосъчненіе, кишечные швы, промываніе и тампонада	13 1/2 ч.	огн. раненіе локтя и сосцев. отростка	выздоровл.	112 д.
48	20. м.	солд. руж. 100—150 ш. и 2 сыворот. р.), мочевои пузырярь (2 пробод.)	тонкія кишки (7 пробод.), мочевои пузырярь (2 пробод.)	чревосъчненіе, резекція тонк. кишк. швы, арренидестомія, швы мочевои пузыряря, промываніе и тампонада	3 1/2 до 4 ч.	гн. перитон.	смерть всл. гн. перитон.	2 д.
49	52. м.	револьверъ	прямая кишка (1 пробод.), мочевои пузырярь (1 пробод.)	чревосъчненіе, швы прямой кишки и мочевои пузыряря, промываніе	6 ч.	огн. переломъ лонной кости	смерть всл. остраго мало-кровія	19 ч.
50	35. м.	револьверъ (Browning)	тонкія кишки (8—9 пробод.), прямая кишка (2 пробод.), мочевои пузырярь (1 пробод.)	чревосъчненіе, резекція тонкихъ кишк. швы мочевои пузыряря и тонк. кишк. промываніе	2 1/2 ч.	всл. начин. перитон. втр. ричн. чрев. (промыв., тампонад., дренажъ) и резекція копчика	смерть всл. гн. перитон.	36 ч.

Къ этому отдѣлу относятся 50 случаевъ. Раны нанесены 11 разъ ножемъ, 1 разъ бритвой, 28 разъ выстрѣломъ изъ револьвера, изъ солдатскаго ружья 7 разъ, а изъ охотничьяго 2 раза; 1 разъ поврежденіе получило отъ взрыва бомбы (?). Въ 3 случаяхъ раненія нанесены съ цѣлью самоубійства, въ 4 — при столкновеніи на улицѣ. Въ одномъ случаѣ душевно больной порѣзалъ себѣ животъ бритвой, а въ другомъ душевно больной нанесъ ножемъ проникающую рану брюшной полости спящему ребенку. Въ нѣкоторыхъ случаяхъ пораненія нанесены вслѣдствіе неосторожнаго обращенія съ огнестрѣльнымъ оружіемъ. Въ остальныхъ случаяхъ ближайшія обстоятельства нанесенія поврежденій не указавы, а только отмѣчено, что пораненія получены или при нападеніяхъ на улицѣ, или во время дракъ. Въ скорбныхъ листахъ отмѣчено, что въ 6 случаяхъ доставленные въ больницу были въ нетрезвомъ состояніи, при чемъ только у одного оказалось огнестрѣльная рана, а у всѣхъ остальныхъ — ножевая.

У больныхъ этой категоріи довольно частымъ признакомъ явились отрыжка и рвота. Отсутствие же рвоты отмѣчено только въ пяти случаяхъ. При поступленіи въ больницу раненые часто стонали отъ боли. Вообще въ выше указанныхъ случаяхъ больные обыкновенно уже по наружному виду производили впечатлѣніе тяжело страдающихъ. Въ $\frac{1}{3}$ всѣхъ случаевъ отмѣчены признаки коллапса и шока, а въ $\frac{1}{2}$ всѣхъ случаевъ указано на острое малокровіе и въ 3 случаяхъ — на ціанозъ.

Температура при поступленіи въ больницу за исключеніемъ одного случая была всегда нормальной, только въ случаѣ № 37, кончившемся смертельно вслѣдствіе перитонита, первоначальная температура была $37,7^{\circ}$. Пульсъ колебался обыкновенно около 100. Полный пульсъ отмѣченъ только въ пяти случаяхъ; приблизительно въ половинѣ всѣхъ приведенныхъ здѣсь случаевъ указано, что пульсъ былъ или слабымъ, или нитевиднымъ, или совсѣмъ не прощупывался.

Что касается признаковъ со стороны брюшной полости, то на первый планъ выступаютъ болѣзненность при ощупываніи и напряженіе брюшныхъ стѣнокъ. Оба эти признака были распространены обыкновенно по всему животу

и брюшныя стѣнки часто оказались напряженными какъ доска. Въ нѣкоторыхъ случаяхъ отмѣчено, что выше указанные признаки развивались постепенно. Отсутствие чувствительности отмѣчено только въ четырехъ, а отсутствие напряженія брюшныхъ стѣнокъ въ пяти случаяхъ. Въ семи случаяхъ животъ немедленно послѣ раненія былъ втянутъ. Вздутіе живота обозначено въ шести случаяхъ. Этотъ признакъ указываетъ на начинающійся перитонитъ, что на самомъ дѣлѣ и было подтверждено въ трехъ случаяхъ впоследствии при вскрытіи. Притупленіе въ области раненія замѣчено также въ трехъ случаяхъ.

Брюшныя равы въ выше приведенныхъ случаяхъ находились 18 разъ въ верхней части живота, 4 раза на уровнѣ пупка, а 28 разъ въ нижней части живота, при чемъ на лѣвой половинѣ 26 разъ, а на правой только 7. Въ остальныхъ случаяхъ, исключительно при огнестрѣльныхъ раненіяхъ, пуля прошла черезъ брюшную полость или въ поперечномъ, или въ косомъ направленіи. Итакъ, въ большинствѣ случаевъ здѣсь оказалось задѣтой нижняя и лѣвая часть живота, между тѣмъ какъ въ предыдущей главѣ раненія находились главнымъ образомъ въ верхней и правой части брюшной полости, т. е. въ области печени.

Чревосѣченіе произведено было 48 разъ въ 46 случаяхъ, при чемъ двое (№№ 43, 50) подверглись вторичному чревосѣченію; выздоровѣвшихъ всего 20. Разъ (№ 27) произведено высокое сѣченіе съ благопріятнымъ исходомъ. Двое (№№ 17, 21) раненыхъ ножемъ, доставленные въ больницу въ нетрезвомъ видѣ, отказались отъ операціи и скончались черезъ 3 дня отъ гнойнаго перитонита. Въ одномъ случаѣ (№ 26) внѣбрюшиннаго раненія мочевого пузыря операція не предложена; кровотеченіе изъ мочевыхъ органовъ скоро прекратилось, и больной выздоровѣлъ.

Перейдемъ теперь къ разбору раненій отдѣльныхъ органовъ и рассмотримъ прежде всего поврежденія *желудка*. Послѣдній былъ поврежденъ въ 11 случаяхъ: разъ ножемъ, а въ 10 случаяхъ выстрѣломъ изъ огнестрѣльнаго оружія. На обособленное поврежденіе желудка указано единственно въ первомъ случаѣ, гдѣ нанесена ножевая рана. Во всѣхъ случаяхъ огнестрѣльнаго поврежденія желудка одновременно были болѣе или менѣе важныя осложненія и со стороны остальныхъ

органовъ брюшной полости. Въ случаяхъ пораненія желудка мы имѣемъ 2 раза указанія на отрывку, въ восьми случаяхъ на появленіе рвоты, при чемъ 2 раза на рвоту кровью; только въ одномъ случаѣ (№ 2) не было ни рвоты, ни отрывки.

Брюшная полость при чревосѣченіи содержала въ трехъ случаяхъ одновременнаго поврежденія брыжейки (№№ 29, 30, 31) значительное количество крови, а въ одномъ случаѣ (№ 33), осложнившимся поврежденіемъ Flexurae hepaticae, указано на присутствіе въ брюшной полости кала и крови. Въ виду того, что вопросъ о способѣ лѣченія пораненій желудка является еще весьма спорнымъ, то остановимся прежде всего болѣе подробно на раненіяхъ самой стѣнки желудка.

Въ случаѣ № 1, оперированномъ на 11 день послѣ раненія, обнаружено въ брюшной полости явленія перитонита и въ желудкѣ, по срединѣ его большой кривизны, колотая рана, изъ которой выпячивалась слизистая оболочка желудка и выдѣлялась желтая жидкость. Ткань въ окружности раны оказалась рыхлой, что объясняется явленіями перитонита.

Въ случаѣ № 2 нанесена огнестрѣльная рана выстрѣломъ изъ револьвера системы Browning въ упоръ и отмѣчено на передней стѣнкѣ желудка круглое прободеніе діаметромъ въ 1 см.; изъ раны выдѣлялись слизь и частицы нищи; выходное отверстіе расположено на большой кривизнѣ слѣва и сверху.

Въ случаѣ № 3 обнаружена сквозная рана желудка съ отверстиями на малой и большой кривизнахъ. Этотъ случай интересенъ еще въ томъ отношеніи, что надъ обычнымъ двухэтажнымъ швомъ прикрѣпленъ къ мѣсту прободенія желудка нѣсколькими узловатыми швами и сальникъ, т. е. произведена пластика сальника.

Въ случаѣ № 28 желудокъ прострѣленъ изъ солдатскаго ружья на разстояніи 500 шаговъ насквозь, отверстія, расположенныя на передней и задней стѣнкѣ, пропускали палецъ.

Въ случаѣ № 29 нанесена выстрѣломъ изъ Browning'a сквозная рана желудка; на передней его стѣнкѣ входное отверстіе величиною въ горошину, изъ котораго выдѣлялся воздухъ и кровянистая жидкость, выходное отверстіе большого размѣра расположено на задней стѣнкѣ желудка.

Въ случаѣ № 30 обнаружена сквозная огнестрѣльная рана желудка съ отверстиями на передней и задней стѣнкѣ желудка.

Въ случаѣ № 31 желудокъ вблизи большой кривизны спереди назадъ прострѣленъ насквозь.

Въ случаѣ № 32 на большой кривизнѣ желудка у мѣста прикрѣпленія lig. gastrocolici рана величиною въ вишневу кочку, не доходящая до слизистой оболочки (тангенціальная рана).

Въ случаѣ № 33 на передней стѣнкѣ желудка обнаружены два прободенія, расположенныя на большой и малой кривизнахъ и пропускающія палецъ.

Въ случаѣ № 34 желудокъ прострѣленъ насквозь; изъ входнаго отверстія, расположеннаго на большой кривизнѣ, выдѣлялось кровянистое содержимое желудка. Къ выходному отверстию на задней стѣнкѣ желудка слѣлантъ доступъ тупымъ путемъ черезъ ligamentum gastrocolicum.

Въ случаѣ № 35 нанесена огнестрѣльная рана выстрѣломъ изъ ружья Monte Christo, и замѣчены два прободенія около большой кривизны на близкомъ разстояніи другъ отъ друга съ равными краями безъ выпячивания слизистой оболочки.

Изъ вышеприведеннаго мы видимъ, что желудокъ въ громадномъ большинствѣ случаевъ пробить пулею насквозь черезъ обѣ его стѣнки и при этомъ обыкновенно ближе къ его большой кривизнѣ. Такъ какъ стѣнки желудка сравнительно толстыя, то при косомъ прободеніи ихъ пулею не исключалась возможность герметическаго закрытія отверстія для желудочнаго содержимаго.

Обширный казуистическій матеріалъ относительно обособленныхъ огнестрѣльныхъ раненій желудка разработанъ М. И. Ростовцевымъ ¹⁾, который, сравнивая процентъ выздоровленія оперированныхъ (76,5%) и подвергнутыхъ выжидательному методу лѣченія (77,1%), приходитъ къ заключенію, что тотъ и другой способъ одинаково примѣнимы. Однако наши случаи осложнялись болѣе или менѣе значительными поврежденіями со стороны остальныхъ органовъ брюшной полости. Поэтому, какъ уже сказано, во всѣхъ указанныхъ случаяхъ произведено чревосѣченіе, при которомъ установлено, что на герметическое закрытіе желудка нисколько нельзя полагаться. Въ случаѣ № 1 даже на 11. день послѣ раненія края раны не склеились и изъ нея выдѣлялась желтая жидкость; отмѣтимъ, что въ этомъ случаѣ поврежденіе нанесено ножемъ. То же однако наблюдается и при огнестрѣльныхъ раненіяхъ желудка; въ случаѣ второмъ замѣчено круглое прободеніе діаметромъ въ 1 см., черезъ которое выдѣлялись слизь и частицы пищи; въ случаяхъ №№ 28 и 33 отверстія пропускали палецъ; выдѣленіе содержимаго желудка отмѣчено также въ случаяхъ №№ 29 и 34.

¹⁾ Къ вопросу объ огнестрѣльныхъ ранахъ желудка и ихъ лѣченіи. Тѣтопись Русск. Хирур. 1897 кн. 3.

Раненіе желудка только въ первомъ случаѣ было обособленнымъ, а во всѣхъ остальныхъ случаяхъ поврежденіе желудка сопровождалось раненіемъ и другихъ брюшныхъ органовъ. Указаны слѣдующія осложненія: забрюшинный кровоподтекъ (№ 3), раненія ligamenti suspensorii hepatis (№ 2), 12-перстной кишки (№ 28), тонкой кишки и брыжейки (№№ 29, 31), тощей кишки съ забрюшиннымъ кровоподтекомъ (№ 30), тощей кишки и сальника (№ 32), flexurae hepaticae (№ 33), поперечной ободочной кишки (№ 34), поперечной и нисходящей ободочныхъ кишокъ (№ 35).

На раны желудка наложены двух- или трехэтажные шовы, а въ одномъ случаѣ (№ 34) кромѣ того, какъ уже было отмѣчено, еще сдѣлана пластика сальника. Въ случаѣ № 28 вслѣдствіе одновременнаго поврежденія 12-перстной кишки произведено желудочно-кишечное соустье. Почти во всѣхъ случаяхъ сдѣлано промываніе брюшной полости обезпложеннымъ фізіологическимъ растворомъ поваренной соли, а 6 разъ брюшная полость кромѣ того затампонирована. Выздоровленіе послѣдовало только 4 раза. Въ случаяхъ №№ 2 и 35 послѣоперационный періодъ осложнялся острымъ бронхитомъ; случай № 3 по требованію властей уже черезъ 2 дня послѣ раненія отправленъ полиціей въ тюремную больницу, такъ что исходъ остался подъ вопросомъ. Въ случаѣ № 34 послѣоперационный періодъ былъ довольно гладкимъ. Раненые пробыли въ больницѣ отъ 2 до 89 дней, въ среднемъ 38¹/₂ дня.

Смерть наступила въ 7 случаяхъ, при чемъ отъ шока и остраго малокровія 5 разъ (№№ 28, 29, 30, 31, 33), приблизительно черезъ 18 часовъ послѣ раненія, отъ гнойнаго перитонита — 1 разъ (№ 1) черезъ 11 дней послѣ раненія, а отъ гнойнаго плеврита также 1 разъ (№ 32) черезъ два дня послѣ раненія.

Поврежденія *тонкихъ кишокъ* являются самыми частыми раненіями кишечника. На 50 случаевъ раненія полостныхъ органовъ мы имѣемъ 33 раза поврежденія тонкихъ кишокъ. Раны нанесены 7 разъ ножомъ, изъ которыхъ выздоровѣло 4. Выстрѣломъ изъ револьвера ранено 21, изъ нихъ выздоровѣло 7, а изъ солдатскаго ружья — 5, которые всѣ скончались. Число прободеній стѣнки тонкихъ кишокъ при ножевыхъ раненіяхъ колебалось отъ 1 до 6, въ среднемъ 3, а при огнестрѣльныхъ поврежденіяхъ наибольшее число

прободеній было 9, среднее число 4. Въ численномъ отношеніи разницы между револьверными и ружейными раненіями тонкихъ кишокъ не замѣчено; онѣ отличались другъ отъ друга главнымъ образомъ величиною и характеромъ ранъ.

Въ большинствѣ случаевъ раны тонкихъ кишокъ были небольшихъ размѣровъ, и изъ нихъ выпячивалась слизистая оболочка; въ нѣкоторыхъ случаяхъ онѣ пропускали палецъ, но попадаютъ также случаи, гдѣ раны достигли еще большей величины. Такъ, въ случаѣ № 10 отмѣчено, что колото-рѣзанная пересѣкала чуть не всю кишку. Въ случаѣ № 30 нанесено поврежденіе выстрѣломъ изъ солдатскаго ружья на разстояніи 300 шаговъ, пуля на петлѣ тонкихъ кишокъ пробила 3 отверстія, одно изъ которыхъ величиною въ двухкопѣечную монету. Еще больше выражено разрывное дѣйствіе ружейной пули (старой системы?) въ случаѣ № 42, гдѣ на flexura sigmoidea обнаружены обширныя раны съ разорванными краями, а одна изъ петель тонкихъ кишокъ разорвана въ поперечномъ направленіи. Подобную картину мы имѣемъ также въ случаяхъ №№ 14 и 16, гдѣ нанесена брюшная рана выстрѣломъ изъ револьвера. Полный разрывъ тонкой кишки описываетъ также А. Равичъ-Щербо¹⁾.

О крайне губительномъ дѣйствіи выстрѣла изъ солдатскаго ружья на близкомъ разстояніи можно также заключить изъ случая № 41, гдѣ пуля проникла черезъ переднюю часть брюшной полости въ поперечномъ направленіи, и гдѣ справа и слѣва ниже пупка обнаружены раны большого размѣра съ рваными краями; изъ обѣихъ ранъ выпадали петли тонкихъ кишокъ, а изъ правой — кромѣ того сальникъ, и выдѣлялся калъ. Поврежденныя петли кишокъ вынуты изъ брюшной полости и пришиты узловатыми швами къ краямъ раны брюшной стѣнки; смерть наступила черезъ 12 часовъ послѣ раненія. Случай № 9 ножевого раненія и выпаденія петли тонкой кишки напоминаетъ казуистику изъ земской практики, описанную С. С. Кошко²⁾ В. В.

1) Раненіе живота огнестрѣльнымъ оружіемъ. Военно-медиц. журналъ 1899. № 4.

2) Къ казуистикѣ проникающихъ кинжалныхъ ранъ живота. Военно-медицинскій журналъ 1902 г. стр. 1571.

Максимовым¹⁾, Г. М. Капланским²⁾ и Г. С. Гликманом³⁾.

Разбирая отдѣльные случаи мы имѣемъ указанія, что ранены

- въ 4 сл. (№№ 4, 5, 6, 7) только однѣ тонкія кишки,
- „ 2 „ (№№ 8, 9) тонкія кишки съ выпаденіемъ послѣднихъ,
- „ 7 „ (№№ 10—15, 17) тонкія кишки, брыжейка или сальникъ, или съ выпаденіемъ послѣдняго,
- „ 1 „ (№ 16) тонкія кишки и лѣвый яичникъ,
- „ 5 „ (№№ 28—32) тонкія кишки и желудокъ (приведены уже раньше),
- „ 4 „ (№№ 36, 39, 42, 45) тонкія кишки и ободочная кишка,
- „ 6 „ (№№ 37, 38, 40, 41, 43, 44) тонкія кишки, ободочная кишка, брыжейка (забрюшинный кровоподтекъ), или выпаденіе сальника,
- „ 2 „ (№№ 46, 47) тонкія кишки и прямая кишка,
- „ 1 „ (№ 48) тонкія кишки и мочевоі пузырярь,
- „ 1 „ (№ 50) тонкія кишки, прямая кишка и мочевоі пузырярь.

Во всѣхъ случаяхъ раненія тонкихъ кишекъ за исключеніемъ только одного (№ 17), между прочимъ кончившагося смертельно вслѣдствіе гнойнаго перитонита, произведено чревосѣченіе, а въ случаѣ № 50 произведено еще вторичное чревосѣченіе по поводу начинающагося перитонита.

Указаніе, что брюшная полость содержала значительное количество крови, мы имѣемъ въ 14 случаяхъ (№№ 6, 7, 14, 15, 29, 30, 31, 37, 39, 42, 43, 46, 48, 50), присутствіе же кала въ брюшной полости отмѣчено въ семи случаяхъ (№№ 6, 36, 39, 41, 45, 46, 50). Въ случаѣ № 28 (раненія желудка и 12-перстной кишки) брюшная полость содержала желчную жидкость. Въ случаѣ № 44 удалены изъ брюшной полости куски матеріи и звено часовой цѣпочки, разорванной револьверной пулей.

¹⁾ Случай ножевой раны живота съ громаднымъ выпаденіемъ кишекъ. Русскій Врачъ. 1904 стр. 260.

²⁾ Къ казуистикѣ ранъ брюшной полости съ выпаденіемъ содержимаго. Врачеб. газета 1905 г. № 47, стр. 1302.

³⁾ Къ Казуистикѣ проникающихъ ранъ живота. Практ. Врачъ 1905 г. № 4 стр. 67.

На раны кишекъ въ громадномъ большинствѣ случаевъ наложенъ въ поперечномъ направленіи двухэтажный шовъ: этотъ способъ примѣнимъ также въ случаяхъ со множественными прободеніями средней величины, лишь бы онѣ не находились на брыжеечной сторонѣ кишки, а то могло бы пострадать питаніе кишки.

Разсмотримъ теперь подробнѣе случаи *резекціи тонкихъ кишекъ*.

Случай № 8 касается 19-лѣтняго юноши, которому нанесена ножевая рана ниже пупка по средней линіи. На выпавшую петлю тонкой кишки наложены пользовавшимся его врачомъ швы, и она вправлена въ брюшную полость. Швы брюшной стѣнки однако нагноились, тонкая кишка снова выпячивалась, и образовались 3 каловыхъ свища. Потерпѣвший поступилъ въ Рижскую Городскую больницу, гдѣ ему черезъ 45 дней послѣ раненія сдѣланъ поперечный разрѣзъ ниже пупка, который удлиненъ вслѣдствіи ввизъ по бѣлой линіи. По вскрытіи брюшной полости оказалось, что кишечныя петли съ утолщенными стѣнками на мѣстѣ укола спаялись не только между собою, но и также съ брюшной стѣнкой приводящая петля вздута, а отводящая спалась. Произведена резекція тонкой кишки длиною въ 75 см., концы кишки закрыты наглухо, и сдѣлано боковое соуствіе. Послѣ тампонады на брюшныя стѣнки наложенъ двухэтажный шовъ. Больной выписался черезъ 31 день послѣ чревосѣченія съ неглубокой раной на мѣстѣ тампона. Почти два года спустя раненый извѣстилъ, что состояніе его здоровья удовлетворительное.

Случай № 14. Сорокалѣтній содержатель пивной лавки во время ссоры раненъ въ животъ выстрѣломъ изъ револьвера въ упоръ. Черезъ 3 часа произведено чревосѣченіе. Брюшная полость содержала большое количество крови, оказались поврежденными брыжейка и сальникъ, а вздошная кишка всецѣло разорванной; кромѣ того болѣе центрально отъ этого мѣста замѣчена еще другая рваная рана, которая заняла почти половину поперечника кишки. На мѣстѣ первой раны вставлена пуговка Митчу, а на вторую, въ виду крайне тяжелаго состоянія больного, наложены только швы. Брюшная полость затампонирована. Черезъ 12 часовъ послѣ раненія наступила смерть въ коляскаѣ. При вскрытіи обнаружены блѣдность и малокровіе всѣхъ органовъ, а на восходящей ободочной кишкѣ два круглыхъ отверстія величиною въ небольшую горошину, покрытыхъ съ наружной стороны слоемъ свернувшейся крови и ве закрытыхъ швами. Это обстоятельство, по мнѣнію производнаго вскрытіе, не имѣло особаго значенія, такъ какъ вслѣдствіе истеченія кровью смерть наступила раньше, нежели могли бы обнаружиться послѣдствія выстѣпленія кишечнаго содержимаго въ брюшную полость, т. е. до появленія перитонита.

Случай, гдѣ при операціи просмотрены прободенія кишекъ, приведены также L. Imbertom¹⁾. Объясняется это тѣмъ, что въ виду

¹⁾ Revue de chirurg. t. 27. № 2. Ref. Zentralbl. für Chir. 1908 № 26. pg. 794.

крайне тяжелого состоянія больного приходится при операциі иногда очень спѣшить.

Случай № 15. Городовой, 29 лѣтъ, раненъ на улицѣ выстрѣломъ изъ револьвера въ нижнюю часть живота. Пуля прошла черезъ брюшную полость въ косомъ направленіи. Чревосѣченіе произведено черезъ 3 часа послѣ раненія. Брюшная полость содержала довольно большое количество крови. Повреждены сальникъ и тонкія кишки. Послѣднія прострѣлены въ двухъ мѣстахъ, каждая пара ранъ расположена такимъ образомъ, что одно отверстіе находилось на брыжеечной сторонѣ кишки, а другое на прямо противоположной; всѣ онѣ довольно значительныхъ размѣровъ съ подсыороточными кровоизліяніями въ окружности. На мѣстѣ cadaго поврежденія произведена резекція кишки на протяженіи 15 см., и наложенъ кругообразный кишечный шовъ. Мѣста усѣченія кишки затампонированы. Въ послѣоперационномъ періодѣ отмѣчены постепенное повышеніе температуры и ухудшеніе пульса, а на третій день рвота каломъ и смерть въ коллипсѣ. При вскрытіи установлены блѣдность и малокровіе всѣхъ органовъ; брюшина въ нижней части брюшной полости оказалась кровоподтечной, но повсюду блестящей и безъ гнойнаго налета; кишечные швы держались крѣпко. Причиной смерти предполагались внезапно наступившій упадокъ сердечной дѣятельности вслѣдствіе сильной кровопотери и раздраженія нервной системы операцией брюшной полости.

Случай № 37. Мужчина, 25 лѣтъ, раненъ на разстояніи 10 шаговъ выстрѣломъ изъ револьвера въ животъ; пуля прошла черезъ брюшную полость на высотѣ пупка въ косомъ направленіи. Черезъ два часа послѣ раненія произведено чревосѣченіе. Брюшная полость содержала довольно большое количество кровянистой жидкости. Поврежденными оказались слѣпая кишка, брыжейка и тонкія кишки. На послѣднихъ замѣчено на близкомъ разстояніи другъ отъ друга 3 прободенія и въ соответствующей брыжейкѣ большой кровоподтекъ, по поводу чего резецирована кишка на протяженіи 35 см. Вставлена пуговка Murphy, и наложенъ кругообразный сывороточный шовъ. Кромѣ того на двѣ небольшія раны тонкой кишки наложенъ двухэтажный шовъ. Брюшная полость затампонирована.

Черезъ 2 дня наступила смерть, по всей вѣроятности отъ острого малокровія.

Сл. № 42. Юноша, 16 лѣтъ, раненъ городовымъ во время народнаго собранія двумя выстрѣлами изъ военнаго ружья (старой системы) въ животъ и правое бедро. Чревосѣченіе произведено черезъ 3 часа. Брюшная полость, въ особенности малый тазъ наполнены кровью. Повреждены flexura sigmoidea, которая вшита въ брюшную рану, и петли тонкихъ кишекъ. Послѣдняя оказалась разорванной въ поперечномъ направленіи. Произведена резекція тонкой кишки на протяженіи 10 см., и концы кишки соединены двухэтажнымъ кругообразнымъ швомъ. Брюшная полость затампонирована. Больной умеръ приблизительно черезъ 12 часовъ послѣ раненія. Вскрытіе не было произведено.

Сл. № 44. Мужчина, 30 лѣтъ, случайно раненъ въ животъ выстрѣломъ изъ револьвера въ упоръ; калибръ револьвера 7 мм., пуля съ

оболочкою. Черезъ 2 часа произведено чревосѣченіе. Брюшная полость содержала незначительное количество крови. Поврежденными оказались flexura sigmoidea съ ея брыжейкой и тонкія кишки. На выпуклой сторонѣ послѣднихъ замѣчены два отверстія, пропускающія большой палецъ; изъ ранъ выпячивалась слизистая оболочка. На нѣкоторомъ разстояніи отъ этихъ поврежденныхъ обнаружены еще два маленькихъ отверстія; въ одномъ изъ нихъ, расположенномъ на мѣстѣ прикрѣпленія брыжейки, застряло звено часовой цѣпочки съ частицами матеріи. Въ соответствующей поврежденіямъ тонкихъ кишекъ части брыжейки обнаружены два прободенія. Произведена резекція тонкой кишки на протяженіи 48 см. тѣмъ удалены всѣ указанныя поврежденія; тонкая кишка оказалась пустой. Концы кишки соединены пуговкой Murphy, и наложенъ непрерывный кругообразный сывороточный шовъ. Пуля не найдена. Брюшная полость затампонирована. Въ началѣ послѣоперационнаго періода — значительный упадокъ силъ, дальнѣйшее теченіе болѣзни гладкое. Выписался черезъ 39 дней послѣ раненія. При осмотрѣ полгода спустя обнаружена небольшая грыжа брюшной стѣнки; потерпѣвшій однако работоспособенъ.

На усѣченной части тонкой кишки весьма ясно было выражено выпячиваніе слизистой оболочки. Явленіе это объясняется сокращеніемъ мышечной оболочки кишки. Желая сохранить препаратъ для фотографическаго снимка до слѣдующаго утра (операциа произошла ночью) мы выставили его на холодъ. Интересно, что послѣ охлажденія кишки, выпячиваніе слизистой оболочки въ ранахъ исчезло. Это наблюденіе подтверждаетъ вышеуказанное объясненіе, что выпячиваніе слизистой оболочки связано съ сокращеніемъ гладкомышечныхъ волоконъ кишки и прекращается съ исчезновеніемъ послѣдняго. Въ литературѣ указанія на подобное наблюденіе нами не найдено.

Сл. № 46. Городовой, 34 лѣтъ, раненъ выстрѣломъ изъ револьвера въ лѣвую ягодичную область, пуля вышла въ правомъ паху. Черезъ 5 часовъ послѣ раненія произведено чревосѣченіе. Брюшная полость содержала большое количество крови и кала. Кишки вздуты и гиперемичны. Поврежденными оказались прямая кишка и тонкія кишки. На послѣднихъ обнаружены круглое отверстіе и на разстояніи 5 см. отъ послѣдняго обширная рваная рана; на этомъ мѣстѣ произведена резекція кишки на протяженіи 10 см., и концы кишки соединены кругообразнымъ швомъ. На тонкихъ кишкахъ замѣчено кромѣ того еще 5 огнестрѣльныхъ ранъ, при чемъ кишечный поперечникъ на одномъ мѣстѣ почти всецѣло разорванъ; и эта часть кишки резецирована.¹⁾ Произведено промываніе брюшной полости физ. раств. пов. соли. На слѣдующій день послѣ операциі появился значительный упадокъ силъ, и больной умеръ черезъ два дня послѣ раненія.

¹⁾ Poppert описываетъ (Deutsche Gesellsch. für Chir. 1898. II) случай огнестрѣльнаго поврежденія тонкихъ кишекъ, гдѣ произведена резекція въ пяти мѣстахъ.

При вскрытіи брюшная полость содержала около 300 куб. см. серозно-кровоянистой жидкости съ примѣсью гнойныхъ хлопьевъ, на кишкахъ легкій налетъ гнойвидныхъ массъ. Кишки вздуты, грязнокраснаго цвѣта; печень на разрывѣ такого же цвѣта. Селезенка увеличена, плотна, полнокровна. Причиной смерти предполагалось зараженіе крови вслѣдствіе воспаленія брюшины.

Сл. № 48. Мужчина 20 лѣтъ, раненъ сзади выстрѣломъ изъ солдатскаго ружья на разстояніи 100—150 шаговъ. Чревосѣченіе произведено прибл. черезъ 4 часа. Брюшная полость содержала большое количество кровоянистой жидкости. Поврежденными оказались мочевой пузырь и тонкія кишки. На стѣнкѣ послѣднихъ обнаружено отверстіе величиною въ 2-копѣечную монету, на которое наложенъ двухэтажный шелковый шовъ. Въ части вздошной кишки, переходящей въ слѣбую, расположены на близкомъ разстояніи 6 отверстій разнаго размѣра. Оказалось, что червеобразный отростокъ утолщенъ и крѣпкими склейками спаянъ съ окружающими его петлями кишекъ. Произведены аппендикэктомія и резекція поврежденной части тонкой кишки. Приводящій конецъ послѣдней соединенъ посредствомъ пуговки Murphy со слѣбою кишкою на мѣстѣ удаленнаго червеобразнаго отростка. Брюшная полость промыта и затампонирована. Въ послѣоперационномъ періодѣ отмѣчено постепенное повышеніе температуры, ухудшеніе пульса и рвота каломъ. Черезъ два дня послѣ раненія наступила смерть. Вскрытіе не было произведено.

Сл. № 50. Кондукторъ электрическаго трамвая, 35 лѣтъ, подвергся на улицѣ нападенію и раненъ выстрѣломъ изъ револьвера въ крестцовую область; пуля вышла надъ лобковымъ соединеніемъ. Чревосѣченіе произведено черезъ 2½ часа. По вскрытіи брюшной полости слышенъ запахъ мочи. Оказались поврежденными мочевой пузырь, прямая кишка и тонкія кишки. На послѣднихъ обнаружено на протяженіи 1½ метра 8—9 прободеній діаметромъ отъ 1—1½ стм., изъ ранъ выпячивалась слизистая оболочка, и въ 2 мѣстахъ по два отверстія расположены весьма близко другъ къ другу, вслѣдствіе чего произведена резекція тонкой кишки на протяженіи 1½ метра, и концы кишки соединены кругообразнымъ швомъ. Сдѣлано промываніе брюшной полости. Прибл. черезъ сутки вслѣдствіе явленій общаго перитонита произведено вторичное чревосѣченіе, и во избѣжаніе воспаленія тазовой клѣтчатки резецированъ копчикъ. Несмотря на это наступила смерть черезъ 36 часовъ послѣ раненія. Протоколъ вскрытія не полученъ. На гнилостное воспаленіе тазовой клѣтчатки указываетъ также Quénou¹⁾, разсматривая случай огнестрѣльнаго поврежденія прямой кишки.

Итакъ, изъ 9 случаевъ резекцій кишекъ выздоровѣло только двое, именно случаи №№ 8 и 44; въ первомъ произведена резекція кишекъ по поводу 3 каловыхъ фистулъ, а во второмъ — вслѣдствіе 4 прободеній и поврежденія

¹⁾ Раны прямой кишки. Revue de chir. 1900 V. Реф. Врача 1900. № 27, стр. 832.

брыжейки; въ послѣднемъ случаѣ резецирована часть кишки длиною въ 48 стм., и вставлена пуговка Murphy. Въ случаяхъ со смертельнымъ исходомъ кишечная петля оказалась 3 раза всецѣло разорванной въ поперечномъ направленіи (№№ 14, 42, 46), 2 раза имѣлись кровоподтекъ или значительное поврежденіе брыжейки (№№ 14, 37), а въ остальныхъ случаяхъ произведена резекція по поводу многочисленныхъ прободеній. Длина резецированной части кишки колебалась отъ 10 стм. до 1½ метра; 2 раза произведена двойная резекція на одномъ больномъ (№№ 15, 46). Пуговка Murphy вставлена 4 раза (№№ 14, 37, 44, 48). Въ случаѣ № 48 произведена одновременно аппендикэктомія, а въ случаѣ № 41 вслѣдствіе многочисленныхъ прободеній и крайне тяжелаго состоянія больного поврежденныя кишечныя петли выдвинуты изъ брюшной полости и вшиты въ брюшную рану. Причиной смерти указаны 3 раза перитонитъ (№№ 14, 48, 50), разъ зараженіе крови вслѣдствіе перитонита (№ 46), а въ остальныхъ случаяхъ шокъ и острое малокровіе.

Значитъ, въ случаяхъ, гдѣ тонкая кишка резецирована или вшита въ брюшную рану, мы имѣемъ только 20% выздоровленія. Столь мало утѣшительный результатъ объясняется тѣмъ, что указанныя операціи производились только въ самыхъ тяжелыхъ случаяхъ; брюшная полость содержала обыкновенно большое количество крови или даже калъ, тонкія кишки оказались или *разорванными въ поперечномъ направленіи*, или на нихъ обнаружены *многочисленныя прободенія съ кровоподтеками и поврежденіями на соответствующей брыжейкѣ*; кромѣ того въ громадномъ большинствѣ указанныхъ случаевъ имѣлись пораненія остальныхъ полостныхъ органовъ брюшной полости.

Какъ уже сказано, въ остальныхъ 22 случаяхъ поврежденія тонкихъ кишекъ на прободенія наложены шелковые швы. Сюда относятся прежде всего 10 случаевъ пораненія только однихъ тонкихъ кишекъ или сопряженныхъ съ незначительными поврежденіями брыжейки, сальника и яичника (въ одномъ случаѣ) (№№ 4—7, 9—13, 16); эта категория дала самый благоприятный результатъ, а именно 60 % выздоровленія. Въ 7 случаяхъ одновременнаго поврежденія тонкихъ и толстыхъ кишекъ (№№ 36, 38—40, 43, 45, 47)

процентъ выздоровленія равняется 57,1⁰%. А въ 5 случаяхъ одновременнаго пораненія тонкихъ кишекъ и желудка не было ни одного выздоровленія.

Что касается послѣоперационнаго періода въ указанныхъ 22 случаяхъ, то замѣчалось довольно часто у выздоравливающихъ повышение температуры, главнымъ образомъ вслѣдствіе остраго бронхита. Смерть послѣдовала въ 7 случаяхъ отъ остраго малокровія, 4 раза отъ перитонита и 1 разъ отъ гнойнаго плеврита. Извѣстный интересъ представляетъ случай № 45, въ которомъ къ концу 3-ей недѣли послѣ операциі повторно появлялось весьма сильное кровотеченіе въ глубинѣ брюшной раны; кровь проникала также черезъ каловой свищъ въ кишку. Больной, какъ объ этомъ подробнѣе будетъ сообщено при раненіяхъ толстыхъ кишекъ, погибъ вслѣдствіе истеченія кровью. Въ случаяхъ одновременнаго поврежденія тонкихъ кишекъ и желудка, какъ уже указано, наступила во всѣхъ безъ исключенія смерть, а причиной ея было 4 раза изъ 5 случаевъ острое малокровіе.

Во всѣхъ оперированныхъ случаяхъ поврежденія тонкихъ кишекъ время пребыванія въ больницѣ колебалось отъ 24 до 138 дней, въ среднемъ 58,9 дней; а въ случаяхъ со смертнымъ исходомъ — отъ 3,5 часовъ до 45 дней, въ среднемъ 5,8 дней.

Нѣсколько подробнѣе слѣдуетъ еще остановиться на случаѣ № 43, осложнившимся заворотомъ кишекъ.

Мужчина, 30 лѣтъ, ранилъ себя случайно выстрѣломъ изъ револьвера въ нижнюю часть живота. При чревосѣченіи обнаружены поврежденія тонкихъ кишекъ, flexurae sigmoideae и забрюшинный кровоподтекъ въ области лѣвой подвздошной вены. На прободенія наложены швы и брюшная полость затампонирована. Въ послѣоперационномъ періодѣ появился *метеоризмъ*, который передъ выпиской изъ больницы почти совсѣмъ прекратился. Самочувствіе было удовлетворительное, и больной выписался черезъ 28 дней послѣ раненія.

Приблизительно черезъ 8 мѣсяцевъ послѣ раненія потерпѣвшій поступилъ вторично въ больницу съ жалобами на сильныя боли въ нижней части живота и рвоту. За послѣдніе 3 дня перестали отходить газы и стулъ; до этого стулъ былъ правильный. Температура нормальна, пульсъ 72, языкъ обложенъ. Животъ немного вздутъ, въ особенности въ лѣвой верхней его части; въ верхней половинѣ живота замѣчена перистальтика кишекъ, а въ лѣвой нижней его части при дотрагиваніи получалось впечатлѣніе плеска жидкости. При чревосѣченіи оказалось, что петли тонкихъ кишекъ синевато-краснаго цвѣта и сильно вздуты.

Новсюду замѣчены тяжи между отдѣльными петлями кишекъ, которые послѣ перевязки сосудовъ разъединены. Слѣва, ниже пупка спаялась одна изъ петель тонкихъ кишекъ посредствомъ тяжа сальника съ передней брюшной стѣнкой. Централно отъ этого мѣста нѣкоторыя петли тонкихъ кишекъ дали *заворотъ* вокругъ брыжеечной оси; дистально кишки спались и блѣдны. Произведенъ поворотъ перекутившейся кишки въ обратную сторону, и мѣсто сращенія съ брюшной стѣнкой разъединено. Кишечный просвѣтъ на мѣстѣ прежнихъ огнестрѣльныхъ поврежденій свободно пропускаетъ палецъ. На одной изъ вздутыхъ петель сдѣланъ надрѣзъ, выпущено большое количество жидкаго кала, и на рану наложенъ шовъ. Брюшная полость промыта физиологическимъ растворомъ пов. соли и закрыта двухэтажнымъ швомъ. Послѣ операциі была повторная рвота каломъ. Больной однако скоро поправился и выписался черезъ 22 дня послѣ поступленія въ больницу. При осмотрѣ два года спустя установлено небольшое выпячиваніе ниже пупка: стулъ правильный, самочувствіе удовлетворительное.

Изъ 50 случаевъ поврежденія полостныхъ органовъ брюшной полости мы имѣемъ 25 разъ *пораненія толстыхъ кишекъ*. Раны нанесены 4 раза ножомъ, — въ двухъ случаяхъ послѣдовало выздоровленіе; разъ порѣзалъ себя бритвой душевно больной животъ и умеръ отъ перитонита. Выстрѣломъ изъ револьвера ранено 13, изъ нихъ выздоровѣло 6, изъ солдатскаго ружья — 4, которые всѣ скончались, а изъ охотничьяго ружья — 1, который выздоровѣлъ. Кромѣ того въ одномъ случаѣ нанесенія раны ружьемъ Monte Christo послѣдовало выздоровленіе, а въ другомъ случаѣ отъ пораненія при взрывѣ бомбы наступила смерть. Число прободеній стѣнки толстыхъ кишекъ отъ огнестрѣльныхъ оружіи колебалось отъ 1 до 6, въ среднемъ 2. Въ численномъ отношеніи разница между револьверными и ружейными прободеніями толстыхъ кишекъ небольшая, что уже замѣчено и при пораненія тонкихъ кишекъ. Въ двухъ случаяхъ ножевого раненія обнаружено по одному прободенію на flexura sigmoidea, а разъ — на поперечной ободочной кишкѣ два прободенія длиною въ $\frac{3}{4}$ стм. По величинѣ и характеру прободенія толстыхъ кишекъ мало чѣмъ отличаются отъ таковыхъ при тонкихъ.

Изъ 25 случаевъ поврежденія толстыхъ кишекъ только 8 разъ (№№ 18—25) отмѣчены пораненія однѣхъ толстыхъ кишекъ, сопровождавшіяся иногда незначительными поврежденіями брыжейки и сальника. Всѣ остальные 17 случаевъ сопровождалась пораненіемъ другихъ полостныхъ органовъ брюшной полости, а именно 3 раза отмѣчено одновременное

поврежденіе желудка и толстыхъ кишекъ (№№ 33—35), 12 разъ тонкихъ и толстыхъ кишекъ (№№ 36—47), 1 разъ мочевого пузыря и толстыхъ кишекъ (№ 49), а 1 разъ пораненія мочевого пузыря, тонкихъ и толстыхъ кишекъ (№ 50).

Во всѣхъ случаяхъ пораненій толстыхъ кишекъ, за исключеніемъ лишь одного (№ 21), произведено чревосѣченіе. По вскрытіи брюшной полости обнаружено въ ней 7 разъ значительное количество крови (№№ 19, 22, 23, 34, 42, 43, 49), 3 раза присутствіе кала (№№ 36, 41, 45), 4 раза брюшная полость содержала кровь и калъ (№№ 33, 37, 39, 46), а 1 разъ кровь, калъ и мочу (№ 50). На раны толстыхъ кишекъ въ громадномъ большинствѣ случаевъ наложенъ обыкновенно въ поперечномъ направленіи двухэтажный шовъ. Только два раза, по поводу многочисленныхъ поврежденій и кровоподтековъ въ брыжейкѣ flexura sigmoidea выдвинута изъ брюшной полости и вшита въ брюшную рану (№№ 41, 42).

Особый интересъ представляютъ два случая, въ которыхъ произведена *резекція поперечной ободочной кишки*; разъ по поводу пораненія брюшной полости бритвой, а разъ вслѣдствіе поврежденія живота при взрывѣ бомбы.

Случай № 19. Душевно больной нанесъ себѣ бритвой рану въ верхней части живота длиною въ 20 см., изъ раны выпадали петли кишекъ, и послѣ нанесенія раны больной будто-бы копался руками въ кишечникъ. Черезъ 4 часа послѣ раненія произведено чревосѣченіе. Брюшная полость содержала незначительное количество крови. На поперечной ободочной кишкѣ обнаружено, что брыжейка ея отдѣлена отъ кишки на всемъ протяженіи. Поперечная ободочная кишка имѣла видъ натянутой веревки толщиною въ палецъ; прободеній на ней не замѣчено. Произведена резекція поперечной ободочной кишки, при чемъ периферическій ея конецъ закрытъ наглухо и прикрытъ тампонами, а центральный, недалеко отъ слѣпой кишки вшитъ въ брюшную рану. Черезъ 5 дней послѣ раненія наступила смерть по всей вѣроятности отъ начинающагося перитонита. Вскрытіе не было произведено.

Сл. № 45. Городовой, 30 лѣтъ, раненъ въ лѣвый бокъ при взрывѣ на улицѣ; на лѣвой сторонѣ носилъ онъ револьверъ, ружьютка котораго оказалась раздробленной и отдѣльные осколки ея найдены въ одеждѣ больного. Стволъ и барабанъ револьвера, съ находящимися въ немъ патронами, оказались послѣ взрыва въ цѣлости. Потерпѣвшій доставленъ немедленно въ крайне тяжеломъ состояніи въ больницу. Въ лѣвомъ подреберьѣ обнаружена зіяющая рана съ почернѣвшими, разорванными краями діаметромъ въ 3,5 см. Черезъ три часа послѣ раненія произведено чревосѣченіе. Брюшная полость содержала незначительное коли-

чество крови съ каловымъ запахомъ. Оказались поврежденными тонкія кишки, flexura sigmoidea и поперечная ободочная кишка. На послѣдней обнаружено почернѣвшее мѣсто величиною въ ладонь, которое продырявлено какъ рѣшето; большинство отверстій величиною въ булавочную головку, а два изъ нихъ пропускали мизинецъ. Брыжейка ободочной кишки не повреждена. Произведена резекція поперечной ободочной кишки на протяженіи 12 см., и концы кишки соединены двухэтажнымъ кругообразнымъ кишечнымъ швомъ; просвѣтъ кишки достаточно великъ. На остальныхъ поврежденія положены швы и произведена тампонада. Постоперационный періодъ осложнился каловымъ свищемъ на мѣстѣ тампонады. На третьей недѣлѣ послѣ операціи повязка оказалась пропитанной кровью; въ верхнемъ углу брюшной раны замѣченъ глубокій ходъ, изъ котораго лилась свѣтлая кровь. Источникъ кровоточенія не найденъ такъ какъ больной рѣшительно отказывался отъ хирургическаго вмѣшательства; рана затамповирована. Въ дальнѣйшемъ теченіи болѣзни еще два раза появились сильныя кровотечения, и черезъ 31 день послѣ раненія наступила смерть. При вскрытіи установленъ гнойный перитонитъ.

Какъ уже указано, во всѣхъ случаяхъ поврежденія толстыхъ кишекъ за исключеніемъ одного произведено чревосѣченіе. Постоперационный періодъ сопровождался часто повышеніемъ температуры вслѣдствіе остраго бронхита. Смерть послѣдовала въ 7 случаяхъ отъ остраго малокровія, 6 разъ отъ перитонита, а 1 разъ отъ гнилокровія. Время пребыванія въ больницѣ въ 10 случаяхъ выздоровленія колебалось отъ 15 до 138 дней, въ среднемъ 64,4 дня, а въ 14 случаяхъ со смертельнымъ исходомъ отъ 10 часовъ до 31 дня, въ среднемъ 3,6 дня.

Въ случаѣ № 21 чревосѣченіе не было произведено. Смерть послѣдовала черезъ 3 дня послѣ раненія вслѣдствіе гнойнаго перитонита, и при вскрытіи установлена колотая рана на нисходящей ободочной кишкѣ.

Относительно сл. № 18 слѣдуетъ указать, что рана нанесена изъ охотничьяго ружья въ правую половину таза. Произведено чревосѣченіе и частичная резекція раздробленной правой подвздошной кости, при чемъ установлено внѣбрюшинное поврежденіе восходящей ободочной кишки. Постоперационный періодъ осложнился каловымъ свищемъ въ правомъ боку; свищъ впослѣдствіи закрылся. При осмотрѣ приблизительно черезъ 3 года послѣ раненія установлено, что правая подвздошная кость регенерировалась; стулъ правильный, самочувствіе хорошее.

Пораненія мочевого пузыря изъ 50 случаевъ поврежденія полостныхъ органовъ брюшной полости отмѣчены

5 разъ. Въ двухъ случаяхъ (№№ 27, 48) огнестрѣльная рана нанесена выстрѣломъ изъ солдатскаго ружья, а въ трехъ остальныхъ выстрѣломъ изъ револьвера (№№ 26, 49, 50). Въ случаѣ № 26 вѣбрюшиннаго раненія мочевого пузыря послѣдовало выздоровленіе черезъ 16 дней послѣ раненія безъ оперативнаго вмѣшательства; кровотеченіе изъ мочевыхъ органовъ прекратилось на 3. день послѣ раненія. Въ случаѣ № 27 обнаружена немного выше лобковаго соединенія огнестрѣльная рана, изъ которой выдѣлялась желтая жидкость, произведено высокое сѣченіе, рана мочеваго пузыря расширена и пришита къ fascia transversa abdominis; рана эта впослѣдствіи закрылась, и больной выписался черезъ 46 дней послѣ раненія. Три случая были осложнены одновременными поврежденіями тонкихъ или толстыхъ кишекъ, а именно — въ случаѣ № 48 обнаружено поврежденіе мочевого пузыря и тонкихъ кишекъ, въ случаѣ № 49 пораненіе мочевого пузыря и прямой кишки, а въ случаѣ № 50 — мочевого пузыря, тонкихъ кишекъ и прямой кишки. Во всѣхъ послѣднихъ трехъ случаяхъ произведено чревосѣченіе, но несмотря на это — послѣдовала смерть. Б. К. Финкельштейн¹⁾ приводитъ 3 случая огнестрѣльнаго поврежденія мочевого пузыря и кишекъ, изъ которыхъ одинъ выздоровѣлъ. А. А. Гагенторн²⁾ произвелъ чревосѣченіе на раненомъ выстрѣломъ изъ револьвера; обнаружены 2 сквозныя огнестрѣльныя раны тонкихъ кишекъ и сквозная рана мочевого пузыря, при чемъ одно отверстіе расположено справа, вѣбрюшины.

Разберемъ теперь подробнѣе вышеприведенные нами три случая.

Сл. № 48. Большой раненъ выстрѣломъ изъ солдатскаго ружья на разстояніи 100 до 150 шаговъ, мочился въ послѣдній разъ за 3—4 часа до раненія. Пуля прошла въ косомъ направленіи черезъ лѣвую нижнюю часть живота. При чревосѣченіи, произведенномъ приблизительно черезъ 3,5 часа послѣ раненія обнаружено въ маломъ тазу значительное количество кровянистой жидкости. *На задней стѣнкѣ мочевого пузыря замѣчены на близкомъ разстояніи другъ отъ друга двѣ раны, свободно пропускающія палецъ.* Черезъ боковыя стѣнки мочевого пузыря про-

¹⁾ Къ казистикѣ сочетанныхъ огнестрѣльныхъ раненій кишекъ и мочевого пузыря. Практич. Врачъ 1906 № 51, стр. 871.

²⁾ къ вопросу объ огнестрѣльныхъ поврежденіяхъ мочевого пузыря. Русскій Хир. Архивъ 1907.

ведены длинныя шелковыя нитки, которыми натягивался мочевой пузырь для болѣе удобнаго доступа къ равамъ. Перемычка между обѣими ранами разсѣчена, и стѣнка пузыря защита послойно шелкомъ: сначала мышечный слой, потомъ двухэтажно сывороточная оболочка. Кромѣ того въ этомъ случаѣ удаленъ патологически измѣненный червеобразный отростокъ; усѣчена часть поврежденной вздохной кишки, и сдѣлано соустье посредствомъ пуговицы Murphy между вздохной и слѣпной кишками. Брюшная полость промыта и затампонирована. Въ послѣоперационномъ періодѣ отмѣчено постепенное повышеніе температуры, ухудшеніе пульса и частая рвота; суточное кол. мочи черезъ день послѣ операциіи равнялось 700 куб. см. При промываніи желудка удалено содержимое послѣдняго съ каловымъ запахомъ. Черезъ 2 дня послѣ раненія наступила смерть вслѣдствіе перитонита. Вскрытіе не было произведено.

Сл. № 49. Большой раненъ двумя выстрѣлами изъ револьвера въ лѣвую нижнюю часть живота, послѣ раненія не мочился. Катетеромъ выпущено изъ мочевого пузыря немного крови. Черезъ 6 часовъ послѣ раненія произведено чревосѣченіе. Брюшная полость содержала большое количество крови. Въ глубинѣ малаго таза обнаружена на *задней нижней стѣнкѣ мочевого пузыря огнестрѣльная рана*, на которую наложены швы. Мочи въ брюшной полости не замѣчено. Одновременно оказалась поврежденной и прямая кишка. Черезъ 19 часовъ послѣ раненія послѣдовала смерть. При вскрытіи установлены блѣдность и малокровіе всѣхъ органовъ. Кишки оказались вздутыми, а на прямой кишкѣ и на задней нижней части мочевого пузыря замѣчены защитныя раны. На передней же стѣнкѣ мочевого пузыря обнаружено отверстіе величиною въ орѣхъ. Вся клѣтчатка таза и передняя часть бедра пропитаны кровью. Горизонтальная вѣтвь лѣвой лонной кости раздроблена. Пуля не найдена. Смерть послѣдовала отъ истеченія кровью.

Сл. № 50. Большой раненъ выстрѣломъ изъ револьвера въ нижнюю часть живота; мочился онъ послѣдній разъ приблизительно 6 часовъ до раненія. Пуля вышла надъ лобковымъ соединеніемъ. Появился умѣренно выраженный rigismus. При чревосѣченіи, произведенномъ черезъ 2,5 часа послѣ раненія обнаружено въ брюшной полости присутствіе кала и кровянистой жидкости съ запахомъ мочи. На *задней стѣнкѣ мочевого пузыря* замѣчена тангенціальная рана съ *разорванными краями, пропускающая указательный палецъ.* На одновременное поврежденіе тонкихъ кишекъ, прямой кишки и на то, что въ данномъ случаѣ произведено вторичное чревосѣченіе вслѣдствіе появленія перитонита, указано уже раньше. Черезъ 36 час. послѣ раненія наступила смерть вслѣдствіе перитонита. Протоколъ вскрытія не полученъ.

Итакъ, 2 раза мы имѣемъ сквозное раненіе мочевого пузыря, а 1 разъ тангенціальное; раны пропускали палецъ, и наложены на нихъ послойный шелковый шовъ: сначала мышечный, а потомъ двухэтажно сывороточный шовъ.

Оканчивая эту главу мы приходимъ къ слѣдующему заключенію: Проникающія колото-рѣзанныя и огнестрѣль-

ныя поврежденія полостныхъ органовъ брюшной полости расположены преимущественно *въ левой и въ нижней части живота*. Признаками указанныхъ поврежденій служатъ *слабый и частый пульсъ*. Потерпѣвшіе довольно часто производятъ впечатлѣніе *тяжелострадающихъ*. *Напряженіе и болезненность* брюшныхъ стѣнокъ по всему животу *сильно выражены*, при этомъ *брюшныя стѣнки* часто напряжены *какъ доска*. Довольно частымъ признакомъ является *рвота*. *Оперативный способъ* лѣченія далъ въ 47 случаяхъ 42,5% *выздоровленія*, между тѣмъ какъ изъ 3 неоперированныхъ умерло 2, т. е. процентъ *выздоровленія* — 33,3%.

IV. Поврежденія одной брюшной полости съ пораненіемъ сальника, брыжейки и большихъ сосудовъ.

Сл. № 1.

№ 3848. Анна Б., 26 л., мѣщ., дѣв., цыганка, 13 VI—6 VII 04.

Vulnus ictum abdominis perforans. (Haemorrhagia omenti.) Laparotomia. Sanatio.

Anamnesis. Въ 6½ ч. вечера ранена ножомъ въ животъ; черезъ 4½ часа доставлена въ больницу.

Status praes. Больная средняго роста, правильнаго тѣлосложенія, съ хорошо развитымъ подкожнымъ жировымъ слоемъ. Темп. 37,4. Пульсъ 86, средняго наполненія. Органы дыханія и кровообращенія безъ особыхъ измѣненій.

Между пупкомъ и лоннымъ соединеніемъ на поперечи, палецъ вправо отъ средней линіи въ поперечномъ направленіи расположена некропоточащая рана съ гладкими краями длиною въ 1½ стм.; въ области раны обширный кровоподтекъ.

Животъ чувствителенъ, но не вздутъ; брюшныя стѣнки справа болѣе напряжены, чѣмъ слѣва.

Моча прозрачна, бѣлка и сахара не содержитъ.

Тревосъщеніе произведено д-ромъ Ф. Гротомъ черезъ 6½ час. послѣ раненія.

Подъ хлороформнымъ наркозомъ сдѣланъ разрѣзъ по средней линіи отъ пупка до лобка. По вскрытіи брюшины оказалось, что *сальникъ* пропитанъ, кровью и кровотеченіе не остановилось; послѣ перевязки

сосудовъ кровоподтечная часть сальника удалена. Въ маломъ тазу ок. 200 куб. стм. отчасти уже свернувшейся крови, которая удалена марлевыми тампонами. Произведено промываніе брюшной полости физ. раств. пов. соли. Поврежденій остальныхъ органовъ не обнаружено. На брюшныя стѣнки наложенъ шелковый шовъ. Потомъ удлинена рана на мѣстѣ укола. Послѣ удаленія кровяныхъ свертковъ и перевязки Art. epigastr. inf. брюшина зашита, и черезъ толщу мышечнаго слоя брюшныхъ стѣнокъ введенъ тампонъ. Асепт. повязка.

14 VI. Темп. норм. Пульсъ 84. Въ теченіи дня была повторная рвота зеленоватою безъ запаха жидкостью; произведено промываніе желудка, содержимаго однако въ немъ не оказалось.

15 VI. Темп. норм. Пульсъ полный. Рвота прекратилась. Брюшныя стѣнки не напряжены. Газы не отходятъ.

16 VI. Газы отходятъ. Сут. кол. мочи 1200 куб. стм.

18 VI. Перевязка: швы глубокіе кожные швы, тампоны удалены.

24 VI. Темп. норм. Пульсъ полный. Ежедневно произвольный стулъ. Рана по срединной линіи зажила первичнымъ натяженіемъ, рана на мѣстѣ укола однако нагноилась.

1 VII. Рана укола поверхностна; больно разрѣшено вставать.

5 VII. Раны почти совсѣмъ зажили. Состояніе вполне удовлетворительное. Въ теченіи послѣоперационнаго періода не было ни одного повышенія температуры.

6 VII. Выписалась черезъ 23 дня послѣ раненія выздоровѣвшей.

Сл. № 2.

№ 5206. Петръ Н., 26 л., кр., хол., 23 VII—24 VII 06.

Vulnus sclopetarium abdominis perforans. (Vulnus mesenterii.) Peritonitis. Exitus letalis.

Anamnesis. Вчера въ 6 часовъ послѣ обѣда раненъ выстрѣломъ изъ солдатскаго ружья въ животъ. Доставленъ черезъ 20 часовъ послѣ раненія изъ Венденскаго уѣзда въ больницу. Жалуется на рвоту, отрыжку и сильную боль въ животѣ.

Status praes. Мужчина средняго роста, правильнаго тѣлосложенія, съ мало развитымъ подкожнымъ жировымъ слоемъ. Сознаніе полное. Лицо синеватое, глаза вялые, сильный колыбель. Темп. 37,5. Пульсъ 130, неправильный, еле прощупывается. Органы кровообращенія и дыханія безъ особыхъ измѣненій. Языкъ обложенъ, foetor ex ore.

Маленькое круглое не кровоточащее входное отверстіе расположено сзади на правой подвздошной кости, а немного большее выходное отверстіе ниже пупка въ правой половинѣ живота; въ области лобкового соединенія замѣчена краснота кожи и припухлость.

Животъ сильно вздутъ и повсюду очень чувствителенъ; брюшныя стѣнки весьма сильно напряжены; печеночная тупость не обнаружена, и высота грудно-брюшной преграды по обѣимъ сторонамъ соответствуетъ 4. ребру.

При промывании желудка удалено около 800 куб. стм. желчной жидкости.

На животъ наложенъ асепт. согревающей компрессъ, и назначены камфора и морфий.

24 VII. Темп. 37,7—39,0. Больной провелъ ночь безпокойно, появлялась частая рвота каломъ; больной безъ пульса; лицо и конечности холодны и синеваты.

24 VII. Приблизительно черезъ двое сутокъ послѣ раненія въ 4³/₄ час. послѣ обѣда наступила смерть.

При суд.-мед. вскрытіи 26. VII. 06 установлено *Vulnus sclopetarium mesenterii perforans*.

Сл. № 3.

№ 1338. Ефимъ Н., 18 л., кр., 8 II—9 IV 04.

Vulnus ictum regionis lumbalis sinistrae. (Haemorrhagia retroperitonealis.) Laparotomia. Sanatio.

Anamnesis. Въ 10 час. веч. доставленъ въ совершенно нетрезвомъ видѣ въ больницу; никакихъ анамнестическихъ свѣдѣній собрать отъ него не удалось. Больного рвало.

Status praes. Мужчина средняго роста, правильнаго тѣлосложенія. Наружные покровы блѣдны. Сознаніе помрачено. Дыханіе поверхностное. Темп. норм., пульсъ 100, неправильный, слабый. Органы грудной кѣтки безъ особыхъ измѣненій.

Соотвѣтственно свободному концу лѣваго 12. ребра расположена въ косомъ направленіи рана съ гладкими краями длиною въ 3 стм.: кровотечение незначительное.

Животъ не вздутъ; брюшныя стѣнки въ лѣвой половинѣ больше напряжены, тѣмъ въ правой; при выстукиваніи въ лѣвой нижней части живота отмѣчено притупленіе, уплотненія нигдѣ не обнаружено.

Моча при катетеризаціи прозрачна, бѣлка и сахара не содержитъ.

На рану наложена асепт. повязка.

9 II. Темп. 37,7—37,3. Пульсъ 100, полный. Ночь провелъ хорошо; трезвъ, однако ничего не помнить о вчерашнемъ пораненіи. Жалуетея на боль въ мѣстѣ укола. Притупленіе въ лѣвомъ боку исчезло, ощущиваніе безболѣзненно.

10 II. Темп. 38,0—39,0. Пульсъ 120.

11 II. Темп. утромъ 39,8. Пульсъ 116. Языкъ сухой, обложенъ. Животъ вздутъ; область лѣвой почки весьма чувствительна. Газы и моча отходятъ произвольно.

Чревоотченіе произведено 11. II. д-ромъ Фриденштейномъ черезъ три дня послѣ раненія.

Подъ хлороформнымъ наркозомъ сдѣланъ разрѣзъ, начиная съ мѣста укола параллельно лѣвой подвздошной кости до наружнаго края лѣвой прямой мышцы и доведенъ сначала до переходной складки брюшины. Рана укола оказалась содержащей кровяные сгустки, а окруж-

ность раны и брюшина пропитаны кровью. конецъ лѣваго 12. ребра перерѣзанъ: кромѣ того жировая сумка лѣвой почки повреждена: сама почка не ранена, плевральная полость не вскрыта. Потомъ была вскрыта брюшина, однако, кромѣ указаннаго *забрюшиннаго кровотока*, никакихъ измѣненій, между прочимъ и прободенія, въ ней не обнаружено: органы брюшной полости не повреждены. Брюшная полость закрыта двухэтажнымъ швомъ: глубокой проволочный захватывалъ мышечный слой и брюшину, а наружный шелковый — кожу. Рана на мѣстѣ укола затампонирована. Асепт. повязка.

Вечеромъ темп. 39,5. Пульсъ 120. Рвота прекратилась. Газы отходятъ. Моча прозрачна, безъ бѣлка и крови, выпускается произвольно.

12 II. Темп. 39,3—39,6. Пульсъ 120. Животъ при ощущиваніи чувствителенъ. Жалуетея на боли въ области раны.

13 II. Темп. 38,5—39,5. Пульсъ 120. Перевязка: кожные швы нагноились и сняты; фасція оказалась омертвѣлой: края раны расходятся до проволочныхъ швовъ. Брюшныя стѣнки не напряжены. Органы дыханія безъ особыхъ измѣненій. Стулъ былъ послѣ клизмы.

Въ дальнѣйшемъ теченіи болѣзни темп. стала постепенно падать. Брюшная рана имѣла нѣсколько глубокихъ ходовъ и сначала сильно гноилась.

26 II. Вскрытъ въ лѣвой паховой области внѣбрюшинный гнойникъ.

4 III. Темп. стала нормальной. Рана гранулируетъ. Самочувствіе хорошее. Передъ выпишкой рана стала узкой и поверхностной.

9 IV. Выписался черезъ 61 день послѣ раненія для амбул. лѣченія.

Сл. № 4.

№ 5309. Дитрихъ Н., 40 л., герм. под., 2 VII—5 VII 07.

Vulnus abdominis perforans post explosionem. Peritonitis. Exitus letalis.

Anamnesis. Вчера въ 1²/₃ часа послѣ обѣда, во время плаванія на морѣ разорвалась ракета, и больной получилъ нѣсколько поврежденій, между прочимъ осколками оболочки былъ раненъ въ животъ. Въ 6 час. утра, черезъ 15—16 час. послѣ поврежденія доставленъ въ больницу. Газы не отходятъ.

Status praes. Мужчина средняго роста, правильнаго и крѣпкаго тѣлосложенія, хорошаго питанія; производитъ впечатлѣніе тяжелаго больного. Сознаніе полное. Темп. 37,8. Пульсъ 130. Дыханіе преимущественно реберное.

У наружнаго края правой прямой мышцы, ниже пупка расположена рана съ почернѣвшими рваными краями величиною въ 10 коп. монету; въ лѣвой нижней части живота подобная рана, но меньшихъ размѣровъ.

Животъ не вздутъ; чувствительность и напряженіе выражены не особенно сильно, при томъ больше всего въ нижней части живота.

На передней поверхности тѣла замѣчены многочисленныя мелкія поверхностныя пораненія кожи съ почернѣвшими краями.

Такъ такъ послѣ раненія прошло много времени, то чревоотченіе не предложено. тѣмъ болѣе, что и больной самъ отъ операціи

отказался. Наложена асепт. повязка. Орд.: Опій, физ. раств. пов. соли, камфора.

2 VII. Темп. веч. 37,9. Пульсъ 130, слабый.

3 VII. Темп. 36,5—37,3. Пульсъ 120. Самочувствіе лучше; рвоты не было.

4 VII. Темп. 37,0—37,4. Пульсъ 120—130, слабый. Самочувствіе стало хуже. Животъ вздутъ; положеніе грудно-брюшной преграды высокое: въ теченіи дня вздутіе живота усиливается. Рвоты не было. Стулъ вызывается клизмой. Перемѣна повязки.

5 VII. Темп. 38,8—39,1. Пульсъ 160. Больной производитъ впечатлѣніе умирающаго.

5 VII. Умеръ въ 8 час. вечера, черезъ 3 дня послѣ раненія.

Суд.-мед. вскрытіе 7. VII. 07 произведено гор. вр. Э. В. Гуго (№ 843).

Внутренній осмотръ. Мозгъ и мозжечекъ сильно отечны. Грудная полость содержитъ на каждой сторонѣ ок. 100 куб. стм. красноватой сыворотки; въ околосердечной сумкѣ ея 20 куб. стм. Сердце дрябло, содержитъ нѣсколько небольшихъ свертковъ крови; клапаны вѣжны. Легкія свободны, всюду содержатъ воздухъ; въ заднихъ частяхъ полнокровны.

Брюшная полость содержитъ ок. 1000 куб. стм. крови съ примѣсью гноя. Рана брюшныхъ покрововъ проникаетъ насквозь, окружена съ внутренней стороны кровоподтекомъ подъ пристѣвочной брюшиной. Сальникъ вѣжный, мѣстами покрытъ гноемъ; въ нижней части его дыра величиною въ яблоко. Селезенка увеличена, ткань ея мягка, полнокровна. Почки увеличены; разръзъ ихъ блѣднокрасный, мутный. Мочевой пузырь пустъ. Въ желудкѣ ок. 600 куб. стм. мутной, окрашенной желчью жидкости. Кишки не повреждены, вздуты, грязноватаго цвѣта; сывороточная оболочка мутна, мѣстами покрыта отложениями фибрина. На правой сторонѣ таза снизу, за брюшиной, обнаруживается обширный кровоподтекъ, выпячивающій брюшину; по нарѣзъ его вытекаетъ ок. 300 куб. стм. крови. При изслѣдованіи сосудовъ оказывается надорванной съ наружной стороны правая подвздошная вена недалеко отъ Пупартовой связи.

Мнѣніе. Смерть послѣдовала отъ зараженія крови влѣдствіе раны проникающей въ брюшную полость.

Сл. № 5.

№ 8601. Карлъ К., 27 л., кр., 9 XII—9 XII 06.

Vulnus sclopetarium abdominis perforans. (Vulnus intestini tenuis et venae hypogastricae dextrae.) Laparotomia. (Resectio intestini tenuis.) Exitus letalis.

Anamnesis. Въ 8 час. вечера изъ близкаго разстоянія раненъ выстрѣломъ изъ револьвера въ спину. Больной подвергся нападенію, и пуля проникла въ комнату черезъ закрытую дверь. Въ 1/210 час. веч. доставленъ въ каретѣ Общ. скорой мед. помощи. Жалуется на сильную боль въ животѣ.

Status praes. мужчина средняго роста, крѣпкаго тѣлосложенія, хощаго питанія. Сознаніе полное. Темп. норм. Пульсъ еле прощупывается. Органы грудной кѣтки безъ особыхъ измѣненій.

Входное отверстіе расположено справа у середины крестца, а выходное на два поперечныхъ пальца вправо отъ срединной линіи и на такомъ же разстояніи отъ лобковаго соединенія. Черезъ послѣднюю рану выпадаетъ петля тонкихъ кишекъ длиною въ 10 стм. съ большимъ зияющимъ прободеніемъ.

Животъ не вздутъ и не втянутъ, но брюшныя стѣнки въ высшей степени напряжены

Чревостыченіе произв. д-ромъ Пинкеромъ черезъ 2 1/2 ч. послѣ раненія.

Подъ спинномозговымъ обезболиваніемъ стованиомъ Billon'a (0,056 гр.) сдѣланъ разръзъ по блѣлой линіи. Поврежденная петля *тонкихъ кишекъ* вынута изъ брюшной полости, которая наполнена темной кровью. Произведено промываніе брюшной полости физ. раств. пов. соли. Послѣ этого замѣчено въ брюшинѣ малаго таза отъверстіе, изъ котораго просачивается темная кровь. Рана брюшины съ обширнымъ кровоподтекомъ расположена медиально отъ большихъ сосудовъ, однако не исключено поврежденіе *Venae hypogastricae dextrae*. Послѣ тампонады кровотеченіе остановилось. На периферической части вздошной кишки на протяженіи 1 метра обнаружено 5 большихъ зияющихъ прободеній, изъ которыхъ послѣднее расположено на 4 поперечныхъ пальца отъ слѣпой кишки. Произведена резекція тонкой кишки на протяженіи 120 стм., при чемъ периферической конецъ зашитъ наглухо, а центральный посредствомъ пуговки Murphy соединенъ со слѣпой кишкой. Наложены брюшныя швы и асепт. повязка.

Операция продолжалась 3/4 часа, и по окончаніи ея наступила смерть черезъ 3 1/4 часа послѣ раненія.

Суд.-мед. вскрытіе произведено 13. XII. 06 гор. врачомъ Э. В. Гуго (№ 1431).

Твердая мозговая оболочка нормальна; въ пазухахъ ея небольшое количество жидкой крови. Мягкая блѣдна, отечна. Мозгъ и мозжечекъ малокровны, сильно отечны. Шейныя вены слабо наполнены кровью. Грудная полость ничего не содержитъ. Въ околосердечной сумкѣ нѣсколько капель сыворотки. Сердце нормально, содержитъ ок. 100 куб. стм. жидкой крови. Легкія свободны, малокровны, слегка отечны.

Брюшная полость въ маломъ тазу содержитъ ок. 100 куб. стм. жидкой крови. Селезенка, почки и печень нормальны, малокровны. Въ мочевомъ пузырьѣ 150 куб. стм. мутноватой мочи. Желудокъ пустъ; слизистая оболочка его блѣдна. Кишки блѣдны. Слѣпая кишка съ тонкой соединена пуговкою Мурфи; рядомъ же находится сообщающаяся со слѣпой часть тонкой, просвѣтъ которой покрытъ швами. Въ брюшинѣ, соотвѣтственно ранамъ живота и крестца, по небольшому отъверстію: ни на брюшинѣ, ни на кишкахъ не видно гноя или воспалительныхъ явленій.

Мнѣніе. Смерть послѣдовала отъ истеченія кровью влѣдствіе огнестрѣльнаго поврежденія брюшной полости, пуля прошла сзади напередъ.

№ по порядку	Возраст и пол	Родъ ору- жия и разстояніе	Раненые органы	Операция	Ослож- ненія	Исходъ	Черезъ сколько времени послѣ раненія
1	26, ж.	ножь	сальникъ	чревосѣченіе, резекція сальника, промываніе	—	выздоровл.	23 д.
2	26, м.	солд. ружье	брыжейка	—	—	смерть всл. острого мало- крівія	2 д.
3	18, м.	ножь	забрюшинный крово- подтекъ	чревосѣченіе, тампо- нада	—	выздоровл.	61 д.
4	40, м.	взрывъ ракетъ	сальникъ, пр. подвздошн. вена	—	гнойн. перито- нитъ и гнило- крівіе	смерть всл. гнилокрівія	3 д.
5	27, м.	револьверъ	пр. подвздошная вена, выпаденіе тонк. кишки (5 пробод.)	чревосѣченіе, резекція тонк. кишки (Murphy), тампонада	—	смерть всл. острого мало- крівія	3 1/4 ч.

Сюда относятся 5 случаевъ. Раны нанесены два раза ножомъ, 1 разъ выстрѣломъ изъ револьвера, а изъ солдатскаго ружья также 1 разъ; кромѣ того въ одномъ случаѣ послѣдовало поврежденіе брюшной полости вслѣдствіе взрыва ракеты.

Одинъ изъ потерпѣвшихъ поступилъ въ больницу въ нетрезвомъ видѣ съ ножевой раной живота.

На рвоту при поступленіи въ больницу жаловались трое (№№ 2, 3, 5). Признаки остраго малокривія отмѣчены въ третьемъ случаѣ и сильнаго колляпса — во второмъ и четвертомъ случаяхъ. Температура при поступленіи въ больницу въ трехъ случаяхъ была нормальной, а въ двухъ (№№ 2, 4), осложнившихся гнойнымъ перитонитомъ, немного повышенной. Пульсъ въ трехъ случаяхъ, окончившихся смертью, при поступленіи былъ весьма частый и еле прощупывался. На чувствительность и сильное напряжение брюшныхъ стѣнокъ указано въ трехъ случаяхъ (№№ 1, 2, 4), а 2 раза также одновременно и на вздутіе кишекъ (№№ 2, 4). Брюшныя раны расположены четыре раза въ правой нижней части живота, а разъ въ лѣвой верхней.

Чревосѣченіе произведено три раза; въ двухъ случаяхъ съ колотыми ранами (№№ 1, 3) послѣдовало выздоровленіе, а въ третьемъ (№ 5) наступила смерть отъ остраго малокривія вслѣдствіе револьвернаго поврежденія правой подвздошной вены. Въ одномъ случаѣ (№ 1) ножевого раненія живота оказался поврежденнымъ сальникъ, и при чревосѣченіи удалено изъ брюшной полости около 200 к. стм. крови; резецирована поврежденная кровоточащая часть сальника и произведено промываніе брюшной полости; послѣоперационный періодъ гладкій, и больная выписалась черезъ 23 дня послѣ раненія. Въ другомъ же случаѣ (№ 3) ножевого раненія обнаруженъ въ лѣвой поясничной области забрюшинный кровоподтекъ, который вскрытъ черезъ 3 дня послѣ раненія вслѣдствіе постепеннаго повышенія температуры. Органы брюшной полости оказались неповрежденными. Рана на мѣстѣ укола затампонирована. Послѣ этого температура стала падать, и больной выписанъ черезъ 61 день послѣ раненія.

Въ третьемъ случаѣ чревосѣченія (№ 5) нанесена огнестрѣльная рана выстрѣломъ изъ револьвера въ правую

крестцовую область. Пуля вышла справа ниже пупка, образовавъ въ брюшной стѣнкѣ обширную рану, черезъ которую выпадала петля тонкихъ кишекъ съ большимъ зияющимъ прободеніемъ. При чревосѣченіи, произведенномъ подъ спинномозговымъ обезболиваніемъ стоваиномъ, замѣченъ обширный кровопотекъ въ области правой подвздошной вены; кровотеченіе остановлено тампонадой. Поврежденная часть тонкой кишки резецирована, и сдѣлано соустье посредствомъ пуговицы Murrhy между вздошной и слѣпой кишками. По окончаніи операціи наступила смерть. При вскрытіи установлены блѣдность и малокровіе всѣхъ органовъ. Брюшная полость содержала около 100 куб. стм. жидкой крови. На брюшинѣ и кишкахъ воспалительныхъ явленій не замѣчено. Смерть послѣдовала отъ истеченія кровью. Значить, въ этомъ случаѣ мы имѣемъ явленія *разрывного дѣйствія револьверной пули* съ ея губительными послѣдствіями.

Какъ уже было сказано, въ двухъ случаяхъ не было произведено чревосѣченіе. Въ случаѣ второмъ пуля солдатскаго ружья прошла черезъ правую нижнюю часть живота. Больной доставленъ изъ деревни въ больницу черезъ 20 часовъ послѣ раненія въ крайне тяжеломъ состояніи съ признаками начинающаго перитонита. Вскорѣ послѣ этого наступила смерть, и при вскрытіи установлено поврежденіе брыжейки. Въ другомъ случаѣ (№ 4) со смертнымъ исходомъ повреждена вслѣдствіе взрыва ракеты правая нижняя часть живота. Потерпѣвшій доставленъ въ больницу также въ крайне тяжеломъ состояніи, животъ оказался вздутымъ, и брюшныя стѣнки были чувствительны и напряжены. Отъ операціи больной отказался. Въ дальнѣйшемъ теченіи болѣзни отмѣчено постепенное повышеніе температуры, ухудшеніе пульса, вздутіе живота и упадокъ силъ. Черезъ 3 дня послѣ раненія наступила смерть. При вскрытіи обнаружено въ брюшной полости около 1000 куб. стм. крови съ примѣсью гноя и въ нижней части сальника дыра величиною въ яблоко. Селезенка оказалась увеличенной, мягкой, полнокровной. Кишки не повреждены, вздуты, грязноватаго цвѣта и покрыты отложеніемъ фибрина. На внутренней правой сторонѣ таза обнаруженъ обширный кровопотекъ, выпячивающій брюшину, по нарѣзѣ котораго вытекло ок.

300 куб. стм. крови. Правая подвздошная вена недалеко отъ Пупартовой связки оказалась надорванной съ наружной стороны. Смерть послѣдовала отъ зараженія крови.

Итакъ, въ вышеприведенныхъ случаяхъ на первый планъ выступаютъ явленія внутренняго истеченія кровью. Поврежденными оказались по два раза сальникъ, брыжейка и подвздошная вена. Изъ раньше описанныхъ случаевъ уже стало ясно, что поврежденіе сальника и брыжейки являются весьма частымъ осложненіемъ какъ при пораненіяхъ паренхиматозныхъ, такъ и полостныхъ органовъ брюшной полости. Проникающія колотортѣзанная раны въ верхней части живота сопровождались весьма часто выпаденіемъ сальника, который иногда былъ поврежденъ. При проникающихъ огнестрѣльныхъ ранахъ живота почти всегда между прочимъ отмѣчено поврежденіе брыжейки. Относительно пораненія подвздошной вены слѣдуетъ указать, что оно осложнялось одинъ разъ поврежденіемъ сальника (№ 4), а другой (№ 5) — выпаденіемъ и прободеніемъ тонкой кишки; послѣдній случай приведенъ въ этой главѣ потому, что пораненіе подвздошной вены изъ всѣхъ поврежденій даннаго случая оказалось самымъ тяжкимъ. Оперативный способъ лѣченія далъ изъ трехъ случаевъ 66,7% выздоровленія, между тѣмъ какъ двое неоперированныхъ скончались уже на вторыя и третія сутки послѣ раненія вслѣдствіе гнойнаго перитонита и гнилокровія. Въ одномъ случаѣ (№ 5), въ которомъ произведено чревосѣченіе вслѣдствіе пораненія подвздошной вены и тонкихъ кишекъ, наступила смерть немедленно по окончаніи операціи вслѣдствіе истеченія кровью.

V. Поврежденія одной брюшной полости съ комбинированными пораненіями паренхиматозныхъ и полостныхъ органовъ.

Сл. № 1.

№ 1838. Димитрій С., 25 л., мѣщ., хол., 2 III—1 IV 04.

*Vulnus ictum abdominis perforans. (Vulnus hepatis et ventriculi.)
Laparotomia. Sanatio.*

Anamnesis. Часъ тому назадъ раненъ ножомъ въ животъ. Сначала доставленъ городовымъ въ спасательное заведеніе, а оттуда, въ сильно нетрезвомъ видѣ, въ больницу.

Status praes. Мужчина среднего роста, правильного телосложения, съ мало развитымъ подкожнымъ жировымъ слоемъ. Сознаніе помрачено, больной буйствуетъ. Наружные покровы блѣдны. Темп. норм. Пульсъ 90, правильный, среднего наполненія. Органы грудной кѣтки безъ особыхъ измѣненій.

На 4 поперечныхъ пальца кверху отъ нижняго конца мечевиднаго отростка немного влѣво отъ бѣлой линіи расположена рана съ гладкими краями длиною въ 3 см.; рана незначительно кровоточитъ, и при наживаніи изъ нея выпадаетъ сальникъ.

Такъ какъ больной буйствуетъ, то изслѣдованіе живота произведено въ наркозѣ. Животъ втянутъ, брюшныя стѣнки по обѣимъ сторонамъ напряжены какъ доска. Печеночная тупость въ предѣлахъ нормы; въ правой верхней части живота до передвей подмышечной линіи при выстукиваніи получается тупой, а въ остальной части живота тимпаническій звукъ. Чувствительность живота при ощупываніи до наркоза была рѣзко выражена.

Уревосъченіе произведено д-ромъ Бремомъ прибл. черезъ 2 часа послѣ раненія.

Подъ хлороформнымъ наркозомъ сдѣланъ разрѣзъ по бѣлой линіи отъ мечевиднаго отростка до пупка; разрѣзъ впоследствии нѣсколько удлиненъ. Верхняя правая часть брюшной полости содержала большое количество жидкой крови. Въ вырѣзкѣ *печени*, соответственно Fig. suspens. hepat., видна въ поперечномъ направленіи рана длиною въ 4 см. и глубиною въ 1—2 см.; рана эта сильно кровоточитъ, и на нее наложено шесть далеко захватывающихъ узловатыхъ шелковыхъ швовъ; послѣ этого кровотеченіе прекратилось. Далѣе на передвей стѣнкѣ *желудка* обнаруженъ разрывъ сывороточной оболочки длиною въ 1½ см., на которой наложенъ Лембертовскій шовъ. Остальные органы не повреждены. Въ маломъ тазу накопилось большое количество крови, которая удалена тампонами. Брюшная полость промыта физ. раств. пов. соли, и на швы печени наложенъ тампонъ. Брюшныя стѣнки до мѣста тампона защиты двухэтажнымъ швомъ. Асепт. повязка.

Послѣоперационный періодъ безъ особыхъ осложненій. На слѣдующій день послѣ операциі сут. кол. мочи 2100 куб. см. Газы стали отходить на 3. день, стулъ вызванъ клизмой на 4. день. На 6. день удалены швы и тампонъ, рана зажила до мѣста тампона первичнымъ натяженіемъ; тампонъ безъ запаха; въ рану введена узкая полоска марли. Темп., которая первые 4 дня доходила по вечерамъ до 37,8, а потомъ стала норм., послѣ удаленія тампона внезапно повысилась съ ознобомъ до 39,3. Притомъ больной жаловался на боль въ животѣ; брюшныя стѣнки однако не напряжены и при ощупываніи безболѣзненны. Черезъ нѣсколько часовъ темп. однако стала падать и скоро дошла до нормы: самочувствіе стало хорошимъ. Вставать больному разрѣшено на 13. день. Появился поносъ, который прошелъ черезъ два дня. Рана гранулировала хорошо и скоро зажила. Больной жаловался иногда на боль въ верхней части живота.

1 IV. Выписался черезъ 30 дней послѣ раненія выздоровѣвшимъ.

Сл. № 2.

№ 4445. Осипъ N., 43 г., тамож. досмотрщикъ, 22 VI—24 VI 05.
Vulnus sclopetarium abdominis perforans. (Vulnus hepatis et ventriculi.)
Laparotomia. Exitus letalis.

Anamnesis. Раненъ выстрѣломъ изъ револьвера въ животъ, немедленно доставленъ въ больницу на носилкахъ. Была повторная рвота.

Status praes. Мужчина среднего роста, правильного телосложения. Сознаніе полное. Сильный колыбель. Наружные покровы блѣдны, темп. норм., пульсъ 112, среднего наполненія. Органы грудной кѣтки безъ особыхъ измѣненій.

Въ лѣвомъ 6. межреберномъ промежуткѣ на поперечн. палецъ кнаружи отъ сосковой линіи расположена небольшая огнестрѣльная рана; пуля прощупывалась въ правомъ 7. межреберномъ промежуткѣ по задней подмышечной линіи. Животъ втянутъ и весьма чувствителенъ; брюшныя стѣнки напряжены какъ доска.

На лѣвой верхней конечности 3 огнестрѣльныхъ раны мягкихъ частей.

Уревосъченіе произведено д-ромъ Фалькенбургомъ черезъ 3¼ ч. послѣ раненія.

Подъ хлороформнымъ наркозомъ сдѣланъ разрѣзъ по бѣлой линіи. Брюшная полость содержала ок. 1½ литра свѣтлоокрасной крови. На правой долѣ *печени*, въ косомъ направленіи, замѣчена сильно кровоточащая сквозная рана; въ окружности отверстія на нижней поверхности печени обнаруженъ обширный кровоподтекъ. На раны печени наложены глубокіе узловатые швы; кровотеченіе послѣ этого прекратилось. На передней поверхности *желудка*, у большой его кривизны расположено маленькая огнестрѣльная рана, изъ которой выдѣлялось содержимое желудка и кровь; на задней стѣнкѣ желудка послѣ образованія отверстія тупымъ путемъ въ Lij. gastrocolic. обнаруженъ кровоподтекъ безъ прободенія стѣнки желудка; на переднюю рану желудка наложенъ двухэтажный шовъ. Послѣ удаленія кровяныхъ сгустковъ изъ брюшной полости и тампонады ранъ печени и малаго таза на брюшную стѣнку наложенъ двухэтажный шовъ. Асепт. повязка.

На синій изъ-подъ кожи удалена пуля съ оболочкой діаметромъ въ 6 миллм.

23 VI. Значительный упадокъ силъ. Темп. 36,2—40,0 большой безъ пульса.

24 VI. Черезъ 36 часовъ послѣ раненія наступила смерть въ колыбель.

При суд.-мед. вскрытіи 25. VI. 05 установлено Peritonitis purulenta.

Сл. № 3.

№ 5700. Фетинья Л., 54 г., мѣщ., 15 VIII—16 VIII 05.
Vulnus ictum abdominis perforans. (Vulnus ventriculi et hepatis. Haemorrhagia.) *Laparotomia. Exitus letalis.*

Anamnesis. Ранена ножомъ въ животъ. Черезъ часъ послѣ этого доставлена въ больницу на извозчикѣ.

Status praes. Женщина среднего роста, правильного телосложения. Сознание полное. Сильный коллапс, наружные покровы весьма блѣдны, зрачки расширены; темп. 35,0, большая безъ пульса. Органы грудной кѣтки безъ особыхъ измѣненій.

Въ правой верхней части живота расположена небольшая рана съ гладкими краями.

Животъ мало чувствителенъ; брюшныя стѣнки не напряжены. Черезъ часъ послѣ поступления въ больницу появились сильныя боли въ животѣ и значительное напряженіе брюшныхъ стѣнокъ.

Чревостъченіе произведено д-ромъ Фальквбургомъ лишь черезъ 6½ ч. послѣ раненія, такъ какъ больная согласилась на операцію только послѣ нѣкотораго колебанія.

Подъ хлороформнымъ наркозомъ сдѣланъ разрѣзъ по бѣлой линіи. Брюшная полость содержала большое количество крови. На большой кривизнѣ желудка, вблизи привратника, расположено маленькое прободеніе, изъ котораго обильно выдѣлялась грязноватая жидкость; на рану наложенъ двухэтажный шовъ. На переднемъ краю печени замѣчена небольшая некровотоочащая рана. Въ правой верхней части брюшной полости обнаружено сильное коовотеченіе изъ *брыжеечныхъ сосудовъ*, послѣ перевязки которыхъ кровотеченіе прекратилось. Произведена тампонада брюшной полости. Наложены швы на рану чревостъченія. Асепт. повязка.

Во время операціи произведено два раза вливаніе физ. раст. пов. соли; камфора.

16 VIII. Въ 6 ч. утра черезъ 10 ч. послѣ раненія наступила смерть въ коллапсѣ.

При суд.-мед. вскрытіи 17. VIII. 05 установлено Haematoma abdominis.

Сл. № 4.

№ 2058. Иванъ Ч., 24 г., рядов., хол., 10 III—10 III 06.

Vulnus sclopetarium abdominis perforans. (Vulnus hepatis et ventriculi. Haemorrhagia retroperitonealis.) Laparotomia. Exitus letalis.

Anamnesis. Около 12 час. дня на разстояніи 5 шаговъ раненъ выстрѣломъ изъ солдатскаго ружья въ животъ; черезъ 2½ часа доставленъ въ каретѣ общ. скорой мед. помощи въ больницу. Жалуется на боль въ животѣ, рвоты не было.

Status praes. Мужчина среднего роста, правильнаго телосложения и хорошаго питанія. Наружные покровы блѣдны. Сознание полное. Темп. норм. Пульсъ 90, средняго наполненія. Сердечныя тоны чисты.

Справа въ 8. межреберномъ промежуткѣ по передней подмышечной линіи и слѣва по задней подмышечной линіи замѣчено по маленькой огнестрѣльной ранѣ; обѣ раны почти одинаковой величины; передняя рана кровоточила, и въ ея окружности маленькій подкожный кровоподтекъ.

Животъ, въ особенности въ верхней его части, умѣренно вздутъ и чувствителенъ; брюшныя стѣнки напряжены.

Во время изслѣдованія появилась рвота кровавыми массами.

Чревостъченіе произведено д-ромъ мед. А. ф.-Бергманомъ черезъ 3½ час. послѣ раненія.

Подъ хлороформнымъ наркозомъ сдѣланъ разрѣзъ брюшныхъ стѣнокъ по бѣлой линіи отъ мечевиднаго отростка, кончая на 3 поперечныхъ пальца выше лобкового соединенія. Брюшная полость содержала въ верхней правой ея части около чайнаго стакана крови. Въ боковой части правой доли *печени* на разстояніи 8 см. отъ передняго ея края находилась зияющая рана съ неровными краями; въ окружности раны лежатъ куски печеночной ткани. На раны печени наложены два узловатыхъ шелковыхъ шва и тампоны. При осмотрѣ задней поверхности печени въ области flexurae hepaticae обнаруженъ большой *забрюшинный кровоподтекъ*, доходящій до позвоночника; прободенія ободочной кишки не обнаружено. На большой кривизнѣ желудка, недалеко отъ привратника, расположены на разстояніи 1½ см. другъ отъ друга двѣ огнестрѣльныхъ раны, изъ которыхъ выпячивалась слизистая оболочка, и ихъ окружность пропитана кровью. На раны наложены шелковые узловатые швы въ два этажа; сывороточную оболочку пришлось далеко захватывать, такъ какъ швы прорѣзывали. Привратникъ проходимъ. Зашитыя мѣста прикрыты тампонами, затампонированъ также и забрюшинный кровоподтекъ. Брюшныя стѣнки закрыты двухэтажнымъ швомъ.

Пульсъ послѣ операціи еле прощупывается. Произведено подкожное впрыскиваніе камфоры и физ. раств. пов. соли; пульсъ временно сталъ лучше, но скоро совсѣмъ исчезъ.

10 III. Въ ½12 час. вочи, черезъ 11½ час. послѣ раненія наступила смерть въ коллапсѣ.

Вскрытія не было.

Сл. № 5.

№ 3681. Петръ С., 35 л., хол., город., 1 V—V 07.

Moribundus. Vulnus sclopetarium abdominis perforans. (Vulnus hepatis et intestini tenuis.) Exitus letalis.

Anamnesis. Полчаса тому назадъ во время преслѣдованія на улицѣ агитаторовъ больной ранилъ себя рикошетной пулей изъ револьвера въ животъ. Въ 11 часовъ утра доставленъ въ больницу въ безсознательномъ состояніи.

Status praes. Больной безъ пульса, безпокоенъ.

Въ правомъ подреберѣ проникающая огнестрѣльная рана, пуля прощупывается подъ кожей у верхняго гребешка лѣвой подвздошной кости.

Приблизительно черезъ часъ послѣ раненія наступила смерть.

Суд.-мед. вскрытіе 2. V. 07 произведено гор. вр. Э. В. Гуго (№ 517).

Наружный осмотръ. Трупъ мужчины лѣтъ 35, выше средняго роста, крѣпкаго телосложения, хорошаго питанія. Кожныя покровы блѣдны.

Поврежденіе: на правой сторонѣ живота по сосковой линіи, на два пальца ниже реберной дуги, кругловатое величиною въ крупную горшину отверстіе, окруженное сверху черной каймой.

Внутренний осмотр. Покровы и кости черепа без повреждений. Твердая мозговая оболочка нормальна; в ее пазухах небольшое количество крови. Мягкая блѣдна, сильно отечна. Мозгъ и мозжечекъ малокровны, сильно отечны.

Въ шейныхъ венахъ среднее количество крови. Пищеводъ пустъ; слизистая оболочка его блѣдна. Въ дыхательныхъ путяхъ крупнопузырчатая пѣна; слизистая оболочка ихъ совершенно блѣдна. Грудная полость содержитъ жидкость: въ околосердечной сумкѣ нѣсколько капель свѣтлой сыворотки. Сердце нормально, содержитъ небольшое количество жидкой крови. Легкія свободны, на разрѣзахъ сухи.

Брюшная полость содержитъ 3100 куб. стм. жидкой крови. Селезенка не увеличена, малокровна. Мочевой пузырь пустъ. Въ желудкѣ 150 куб. стм. мутноватой водянистой жидкости; слизистая оболочка желудка блѣдна. Кишки въ общемъ блѣдны, содержатъ нормально окрашенный калъ; въ 12-перстной кишкѣ и въ двухъ петляхъ тонкихъ кишекъ имѣются сквозныя отверстія, пропускающія свободно палецъ; въ области этихъ отверстій сывороточная оболочка кишки кровоподтечна. Въ брыжейкѣ, пропитанной кровью — одно отверстіе. Печень нормальнаго объема; у передняго края большой доли звѣздообразное отверстіе, сквозное, пропускающее палецъ; печень безкровна. Поджелудочная железа не повреждена. По удаленіи органовъ брюшной полости на лѣвой сторонѣ таза, непосредственно у гребешка подвздошной кости кровоподтекъ и отверстіе въ брюшныхъ мышцахъ; въ кости отверстіе въ 15 коп. монету; снаружи, около него подъ кожей ощущивается пуля, которая и вынимается разрѣзомъ черезъ кожу. Пуля не деформирована, револьвера большого калибра, безъ оболочки.

Мнѣніе: Смерть послѣдовала отъ внутренняго кровоистечения вслѣдствіе огнѣстрѣльнаго поврежденія печени.

Сл. № 6.

№ 5597. Эрвстъ К., 27½ г., 11 VII—6 IX 05.

Vulnus sclopetarium abdominis perforans. (Vulnus colonis ascendentis et hepatis.) Laparotomia. Sanatio.

Anamnesis. Въ 1/211 час. утра въ амбулаторіи больницы потерпѣвшій ранилъ себя выстрѣломъ изъ револьвера съ цѣлью самоубійства въ правую половину живота. Больной заявляетъ, что подвергся вслѣдствіе аппендицита и блуждающей почки уже 5 разъ операци.

Status praes. Мужчина средняго роста, правильнаго тѣлосложенія. Лицо блѣдное, видъ растерянный. Темп. нормальна. Пульсъ хорошій. Органы кровообращенія и дыханія безъ особыхъ измѣненій.

Въ правой половинѣ живота двѣ круглыхъ раны діаметромъ въ 7 милл.: одна расположена снаружи отъ сосковой линіи на 2 поперечныхъ пальца ниже подреберья, другая на той же высотѣ по лопаточной линіи. Брюшныя стѣнки слегка напряжены.

Чревостыченіе произведено д-ромъ ф. Коссартомъ черезъ часъ послѣ раненія.

Подъ хлороформнымъ наркозомъ сдѣланъ поперечный разрѣзъ въ правой половинѣ живота между входнымъ и выходнымъ отверстіями. На *восходящей ободочной кишкѣ* замѣчена тангенціальная рана длиною въ 1 стм. Другихъ поврежденій кишекъ не обнаружено. На верхней поверхности боковой части правой доли *печени* обнаружены двѣ звѣздообразныя некровоточащія огнестрѣльныя раны. На кишечную рану наложить шовъ; произведена тампонада мѣста кишечнаго шва и ранъ печени. Наложить двухэтажный шовъ на брюшную стѣнку. Асепт. повязка.

Вливаніе физ. раств. пов. соли; камфора.

Послѣоперационное теченіе болѣзни гладкое, темп. норм., пульсъ хорошій; тампоны удалены на 7. день. Передъ выпиской стулъ правильный, самочувствіе хорошее.

6 IX. Выписанъ черезъ 26 дней послѣ раненія съ поверхностной гранулирующей раной для амбул. лѣченія.

Сл. № 7.

№ 6130. Вульфъ В., 27 л. мѣщ., хол., 28 VIII—6 XI 06.

Vulnus sclopetarium abdominis perforans. (Vulnus flexurae hepaticae et hepatis.) Laparotomia. Abscessus pulmonis et empyema pleurae dextrae. Resectio costarum. Exitus letalis.

Anamnesis. Раненъ на отдаленномъ разстояніи выстрѣломъ изъ солдатскаго ружья (?) въ животъ. Скоро послѣ раненія доставленъ въ больницу.

Status praes. Мужчина средняго роста, правильнаго тѣлосложенія и хорошаго питанія. Сознаніе полное. Наружныя покровы блѣдны. Темп. норм. Пульсъ ускоренный, средняго наполненія.

На поперечный палецъ снаружи отъ правой сосковой линіи на высотѣ 8. ребра расположено входное отверстіе діаметромъ 8 милл.; такая же рана замѣчена въ правой поясничной области на 3 поперечныхъ пальца выше гребешка подвздошной кости.

Животъ незначительно напряженъ.

Чревостыченіе произведено д-ромъ А. ф. Бергманомъ приблизительно черезъ 3 часа послѣ раненія.

Подъ хлороформнымъ наркозомъ сдѣланъ поперечный разрѣзъ брюшной стѣнки, начиная съ правой поясничной области и кончая у бѣлой линіи. По вскрытіи брюшины вылилось изъ брюшной полости незначительное количество жидкой и отчасти уже свернувшейся крови. На *flexura hepatica* замѣчена сквозная огнестрѣльная рана; отверстія ея расположены на выпуклой сторонѣ кишки и окружены кровоподтекомъ; на раны наложить двухэтажный шовъ. На передней и задней поверхности правой доли *печени* обнаружены огнестрѣльныя поврежденія, которыя не кровоточатъ. Остальные органы брюшной полости не повреждены. Произведено промываніе брюшной полости нѣсколькими литрами горячаго физ. раств. пов. соли. Послѣ тампонады ранъ печени на брюшную стѣнку до мѣста тампона наложить двухэтажный шовъ. Асепт. повязка.

Послѣ операціи пульсъ ускоренный, слабый; произведено впрыскивание камфоры и физ. раств. пов. соли.

Въ теченіи послѣоперационнаго періода температура повышалась по вечерамъ обыкновенно до 38,0, а иногда доходила до 39,0; пульсъ 90—120, довольно слабый.

29 VIII. Темп. 37,3—38,1. Пульсъ 96—108. Назначены комфора и физ. раств. пов. соли. Больного рвало. Перемѣна повязки.

30 VIII. Темп. 37,5—37,8. Пульсъ 108—140. Газы отходятъ. Рвота прекратилась. Ord.: Камфора, физ. раств. пов. соли.

31 VIII. Темп. 37,0—37,8. Пульсъ 108—116, средняго наполненія. Самочувствіе лучше. Ord.: Камфора.

1 IX. Темп. 37,8—38,0. Пульсъ 96. Выдѣленія изъ раны обильны, производится ежедневно перемѣна поверхностныхъ слоевъ повязки. Сут. кол. мочи 1100 куб. стм.

2 IX. Темп. 37,7—38,2. Пульсъ 84—96. Произведено промываніе желудка. Стулъ былъ послѣ клизмы.

4 IX. Темп. 36,8—37,8. Пульсъ 84—88. Перевязка: сняты глубокіе кожные швы и удалены тампоны, которые сильно пропитаны гноемъ и мѣстами окрашены въ желтый цвѣтъ (желчь или калъ?); изъ мѣста тампоновъ выдѣляется гной съ каловымъ запахомъ; въ полости раны замѣчены два хода: вверхъ и внизъ отъ мѣста тампоновъ; полость раны слегка тампонируется. Больной жалуется на общую слабость, самочувствіе удовлетворительное.

7 IX. Темп. 37,2—37,6. Пульсъ 92—108. Повязка пропитана гноемъ съ сильнымъ запахомъ, желтая окраска тампоновъ исчезла; замѣчается незначительное выпаденіе сальника; остался только одинъ ходъ по направленію вверхъ, который слегка тампонируется. Больной жалуется на кашель, назначена ингаляція.

12 IX. Темп. 36,6—37,5. Пульсъ 84—88. Перевязка: первоначальное мѣсто тампоновъ представляетъ собою гранулирующую поверхность величиною въ ладонь; по направленію вверхъ ведетъ узкій ходъ длиною въ 15 стм., въ который наливается Перуевъ бальзамъ. Самочувствіе удовлетворительное; стулъ бываетъ ежедневно. Въ легкихъ явленія бронхита не прекратились; мокрота обильна, гнойная.

14 IX. Темп. 36,9—37,1. Пульсъ 140, очень слабый. Ночью появились сильныя боли въ правомъ боку и значительный упадокъ силъ.

Подъ хлороформнымъ наркозомъ произведена *резекція праваго 10. и 11. ребра* на протяженіи 10 стм. Разрѣзомъ брюшины вскрытъ *гнойникъ*, расположенный подъ нижней поверхностью печени и содержащій ок. 2 стол. ложекъ гноя съ каловымъ запахомъ. Полость затампонирована, и наложена асепт. повязка.

Послѣ операціи пульсъ очень слабый, назначены комфора и физ. раств. пов. соли.

18 IX. Темп. 37,4—37,6. Пульсъ 112—124, средняго наполненія. Перевязка: изъ правой плевральной полости вылилось ок. литра темной кровянистой вонючей жидкости, отверстіе плевральной полости пропускаетъ палець; введена дренажная трубка.

20 IX. Темп. 37,7—38,9. Пульсъ 120. Перевязка: края брюшной раны отчасти разошлись.

25 IX. Темп. 37,3—38,7. Пульсъ 120—130. Жалуется на кашель; мокрота обильна, гнойная съ сильнымъ запахомъ; туберкулезныхъ папочекъ не найдено. Больной заявляетъ, что страдалъ раньше кровохарканьемъ. Ord.: Camph. trit., Acid. benz.

30 IX. Темп. 37,7—38,4. Пульсъ 120—124. Перевязка: рана очищается, выдѣленія изъ плевральной полости мѣнѣе обильны. Правое предплечье отечно, но при ощупываніи безболѣзненно.

6 X. Темп. 36,8—38,6. Пульсъ 120. Ночью сильный кашель, мокрота мѣнѣе обильна. Отекъ праваго предплечья исчезаетъ. Ord.: Pulv. Doveri.

16 X. Темп. 37,5—39,0. Пульсъ 120. Выстукиваніе слѣва сзади въ нижней части грудной клѣтки даетъ притупленіе; дыханіе тамъ же бронхіальное. Наложень согрѣвающей компрессъ.

23 X. Темп. 37,3—39,3. Пульсъ 120—130. Исслѣдованіе легкихъ даетъ слѣва внизу сзади притупленіе и бронхіальное дыханіе, а пункціей удалено изъ лѣвой плевральной полости ок. стол. ложки серозной жидкости. Въ правой половинѣ грудной клѣтки, на 2½ поперечныхъ пальца выше разрѣза, произведеннаго при послѣдней операціи, пункціей, обнаружень зеленоватый гной съ сильнымъ запахомъ; при бактер. исслѣдованіи найдень *Streptococcus pyogenes*.

Подъ мѣстнымъ обезболиваніемъ эйкаиномъ произведена *резекція праваго 8. ребра* сзади на протяженіи 10 стм. Нарѣзомъ черезъ рубцевую ткань толщиною въ 1 стм. вскрыта полость гнойника величиною въ яблоко, содержащая ок. 100 куб. стм. вышеописаннаго гноя. Гноевикъ расположенъ въ ткани легкаго и посредствомъ узкаго хода находился въ сообщеніи съ передней частью плевральной полости, которая повидимому со всѣхъ сторонъ ограничена и содержала немного гноя. Произведены дренажъ и тампонада равъ. Асепт. перевязка.

26 X. Темп. 37,5—37,9. Пульсъ 120. Перевязка мѣняется ежедневно: изъ первоначальной раны обильныя выдѣленія, а изъ послѣдней удалены тампоны. Мокрота мѣнѣе обильна.

30 X. Темп. 37,0—38,5. Пульсъ 112. Слѣва сзади въ нижней части грудной клѣтки притупленіе и бронхіальное дыханіе исчезаютъ. Ежедневно произвольный стулъ.

8 XI. Темп. 37,5—38,4. Пульсъ 116. Кашель меньше. Черезъ свищъ плевральной полости обильное выдѣленіе гноя, рана легкаго очищается. Первоначальная рана брюшной стѣнки зарубцевалась.

4 XI. Подъ мѣстнымъ обезболиваніемъ эйкаиномъ произведена *сирова резекція 7. ребра* на протяженіи 12 стм., а 8. и 9. до мѣста перехода въ хрящъ. Разсѣченіемъ фистулы, ведущей въ плевральную полость, вскрытъ большой, сверху ограниченный гнойникъ, стѣнки котораго покрыты гнойнымъ налетомъ. Нижнюю стѣнку полости образовала грудобрюшная преграда; пункціей подъ діафрагмой гноя не обнаружено. Произведены дренажъ и тампонада. Асепт. повязка.

Темп. веч. 37,6. Пульсъ 130. Ord.: Камфора.

5 XI. Темп. 37,3—38,2. Пульсъ 140. Кашель меньше. Самочувствіе немного лучше.

6 XI. Темп. утр. 38,6. Утромъ сильный колыпецъ, пульсъ еле прощупывается. Большой потѣтъ, наступаетъ одышка. Ord.: Камфора.

6 XI. Въ $\frac{3}{4}$ 9 час. утра, черезъ 70 дней послѣ раненія наступила смерть.

Суд.-мед. вскрытіе произведено 9. XI. 06 гор. врачомъ Э. В. Гуго (№ 1282).

Мозговые оболочки малокровны, слегка отечны. Мозгъ и мозжечекъ отечны. Въ шейныхъ венахъ мало крови. Правое легкое — ерошесся со стѣнками грудной кѣтки, лѣвое свободно. Въ околосердечной сумкѣ ок. 40 куб. стм. желтоватой, прозрачной жидкости. Сердце нормально; въ полостяхъ его свернувшаяся кровь. Сердечная мышца цвѣта варенаго мяса. Легкія блѣдны, чрезвычайно отечны, въ нижней долѣ праваго легкаго отверстіе, наполненное густымъ гноемъ; между нимъ и грудобрюшной преградой скопленіе гноя. На грудобрюшной преградѣ справа рубецъ. Отъ 8., 9., 10. и 11. реберь правой стороны отсутствуетъ часть между подмышечными линиями.

Брюшная полость не содержитъ ни жидкости, ни гноя. Селезенка не увеличена, блѣдна на разрѣзѣ, малокровна. Почки не увеличены, блѣдны; въ корковомъ слоѣ замѣтны 2—3 зеленовато-желтыхъ гнѣздышка. Мочевой пузырь пустъ. Желудокъ пустъ, слизистая оболочка его блѣдна. Кишки блѣдно-сѣраго цвѣта, содержатъ небольшое количество нормально окрашеннаго кала; на печеночномъ загибѣ толстой кишки находятся нѣсколько шелковыхъ швовъ; воспалительныхъ явленій или нагноенія здѣсь нѣтъ. Печень не повреждена, малокровна.

Мѣние. Смерть послѣдовала отъ зараженія крови вслѣдствіе нагноенія въ правой плевральной полости, вызванной огнестрѣльнымъ поврежденіемъ.

Сл. № 8.

№ 7834. Юганъ К., 20 л., мѣщ., 9 X—10 X 07.

Vulnus sclopetarium abdominis perforans. (Haemorrhagia retroperitonealis. Vulnus duodeni et ventriculi). Fractura sclopetaria maxillae superioris et laceratio bulbi oculi sinistri. Laparotomia et enucleatio bulbi. Exitus letalis.

Anamnesis. Въ 12 ч. дня на разстояніи двухъ шаговъ раненъ выстрѣлами изъ револьвера въ животъ и въ голову; кромѣ того больному нанесено нѣсколько ударовъ въ заднюю часть головы стволомъ револьвера. Черезъ 2 ч. доставленъ въ больницу. Рвоты не было. Жалуется на боли въ животѣ.

Status praes. Мужчина средняго роста, правильнаго тѣлосложенія, хорошаго питанія. Сознаніе полное, стонетъ не переставая. Наружные покровы блѣдны. Темп. норм., пульсъ 110, очень слабый. Сердечные тоны чисты.

По правой передней подмышечной линіи у нижняго края грудной кѣтки расположена маленькая огнестрѣльная рана съ гладкими краями; слѣва и сзади на высотѣ 12. грудного позвонка на 2 поперечн. пальца отъ срединной линіи замѣчено выходное отверстіе, которое размѣромъ немного больше входнаго.

Животъ чувствителенъ, брюшныя стѣнки въ высшей степени напряжены.

Лѣвая верхняя челюсть прострѣлена насквозь; одно отверстіе расположено у внутренняго угла лѣвой глазницы, а другое въ Fossa retro-maxillaris; лѣвое глазное яблоко размозжено. Въ затылочной области замѣчено 8 небольшихъ ранъ головныхъ покрововъ съ неровными краями.

Во время изслѣдованія появились отрыжка и повторная рвота; больной безпокоенъ.

Сначала больной рѣшительно отказывался отъ всякаго хирургическаго вмѣшательства, но такъ какъ боли къ вечеру стали усиливаться, то наконецъ больной самъ настаивалъ на операци; пульсъ между тѣмъ сталъ лучше: 80, средняго наполненія; больному вприсунута камфора, и произведено вливаніе физ. раств. пов. соли.

Чревосѣченіе произведено д-ромъ ф.-Коссартомъ черезъ 8½ ч. послѣ раненія.

Подъ хлороформнымъ наркозомъ сдѣланъ поперечный разрѣзъ выше пупка. По вскрытіи брюшной полости замѣчено выдѣленіе газовъ и грязноватой жидкости. На восходящей ободочной кишкѣ обнаруженъ обширный *кровоподтекъ*, который простирался въ верхней части живота до срединной линіи. На нисходящей части *12-перстной кишки* замѣчено прободеніе, изъ котораго выливалось большое количество желчной жидкости; въ окружности раны кровоподтекъ; на нее наложенъ двухэтажный шовъ. На передней поверхности *желудка*, въ правой его части на 2 поперечныхъ пальца отъ большой кривизны обнаружено грубое прободеніе, пропускающее мизинецъ; изъ раны выливалось большое количество жидкости; наложенъ двухэтажный шовъ. При изслѣдованіи, между прочимъ, и задней поверхности желудка другихъ поврежденій не найдено. Послѣ тщательнаго промыванія брюшной полости физ. раств. пов. соли и тампонады забрюшиннаго кровоподтека на рану чревосѣченія наложенъ двухэтажный шовъ. Асепт. повязка.

10 X. Темп. утромъ 37,2. Пульсъ 124, еле прощупывается. Ночь больной провелъ очень безпокойно; кричалъ постоянно, чтобы ему дали пить; улучивъ моментъ, выпилъ воду изъ грѣлки.

10 X. $\frac{3}{4}$ 9 утра черезъ 18¾ ч. послѣ раненія наступила смерть въ колыпецѣ.

Суд.-мед. вскрыіе 12. X. 07 произведено гор. врачомъ Э. В. Гуго (№ 1304).

Кости свода черепа безъ поврежденій. Твердая мозговая оболочка нормальна; въ ея пазухахъ нѣсколько капель крови. Мягкая оболочка нѣжна; подъ нею въ бороздахъ праваго полушарія большаго мозга кровь. Мозгъ нормальнаго объема и плотности; передняя часть правой теменной

доли пропитана кровью, размягчена; других повреждений мозга и мозжечка нѣтъ. Кости основанія черепа безъ поврежденій.

Органы грудной полости не повреждены, и особыхъ измѣненій въ нихъ не замѣчается.

Брюшная полость не содержитъ свободно-излившейся жидкости. Брюшина, какъ пристѣлочная, такъ и покрывающая органы блестяща, чиста. Селезенка и печень безъ поврежденій, малокровны. Лѣвая почка нормальна. Правая окружена толстымъ слоемъ свернувшейся крови; у воротъ ея ткань разможжена на глубину 1 см. Мочевой пузырь пустъ. Брыжейка 12-ти прстной кишки кровоподтечна, на ней два зашитыхъ отверстія. Желудокъ вздутъ; на передней стѣнкѣ его, у привратника, отверстіе закрытое швами. Восходящая часть ободочной кишки кровоподтечна. Остальные петли кишекъ блѣдны.

Мѣние. Смерть послѣдовала отъ огнестрѣльнаго поврежденія органовъ брюшной полости: желудка, кишекъ и почки.

Сл. № 9.

№ 1975. Карлъ Э., 37 л., кр., 3 II—4 II 08.

Vulnus sclopetarium abdominis perforans. (Vulnus colonis transversi, flexurae sigmoideae et intestini tenuis. Laceratio renis.) Laparotomia et exstirpatio renis. Exitus letalis.

Anamnesis. Въ 7 часовъ утра въ нетрезвомъ состояніи раненъ въ животъ выстрѣломъ изъ револьвера въ упоръ. Больной отправленъ сперва въ частную клинику, а оттуда въ 11 часовъ дня въ каретѣ Общ. скорой мед. помощи доставленъ въ больницу. Рвоты не было. Жалуется на отрыжку и боль въ животѣ. Послѣ раненія больной не мочился.

Status praes. Мужчина роста выше средняго, правильнаго тѣлосложенія, хорошаго питанія. Больной лежитъ на правомъ боку съ при-тянутыми нижними конечностями. Темп. норм., пульсъ частый, очень слабый. Органы грудной клѣтки безъ особыхъ измѣненій.

На 2 поперечи. пальца влѣво отъ бѣлой линіи и на 3 поперечи. пальца отъ нижняго края грудной клѣтки расположено входное отверстіе, а выходное сзади у нижняго края 12. ребра влѣво отъ позвоночника Оба отверстія одинаковаго размѣра.

Животъ мало чувствителенъ; дыханіе грудо-брюшное.

Моча кровависта.

Чревосъщеніе произведено д-ромъ Пинкеромъ черезъ 6 часовъ послѣ раненія.

Передъ хлороформнымъ наркозомъ вприсыту Morph. muriat. 0,01 и Scopolamin. 0,0005. Сдѣланъ разрѣзъ по бѣлой линіи, начиная съ мечевиднаго отростка и кончая на 2 поперечи. пальца ниже пупка. По вскрытіи брюшины слышенъ сильный каловый запахъ. Лѣвая половина

брюшной полости и малый тазъ наполнены кровью, которая удалена. *Поперечная ободочная кишка* спереди назадъ прострѣлена насквозь; на оба отверстія, пропускающія большой палець, наложенъ двухэтажный шовъ. Вблизи брыжейки на *flexura sigmoidea* замѣчены два прободенія, на которыя наложенъ двухэтажный шовъ. На предлежащей петлѣ *тонкихъ кишекъ* обнаружена тангенціальная рана, которая зашита въ два этажа. Центральная петля тощей кишки пробита насквозь; наложенъ двухэтажный шовъ. Такимъ образомъ всего зашито семь отверстій. Въ области лѣвой *почки* замѣчено кровотеченіе. По вскрытіи брюшины оказалось, что нижній полюсъ лѣвой почки разможженъ. Послѣ наложенія предварительной лигатуры на всѣ кровеносные сосуды почки и мочеточника удалена поврежденная лѣвая почка. Кровеносные сосуды потомъ перевязаны каждый въ отдѣльности. Послѣ промыванія брюшной полости физ. раств. пов. соли и тампонады области лѣвой почки на брюшную стѣнку наложенъ двухэтажный шовъ. Асепт. повязка.

Послѣ операціи пульсъ еле прощупывался, вприсынуты физ. раств. пов. соли и камфора.

3 II. Темп. веч. 37,8. Пульсъ 132, слабый.

4 II. Темп. 36,3—37,4. Пульсъ 140, еле прощупывается. Ночь больной провелъ плохо, безпокоенъ. Въ 11 часовъ дня былъ произвольный жидкій стулъ, и газы стали отходить. Перемѣна повязки.

4 II. Въ 10 часовъ вечера черезъ 39 часовъ послѣ раненія наступила смерть въ коллапсѣ.

При суд.-мед. вскрытіи установлено Peritonitis purulenta.

Сл. № 10.

№ 2717. Наталія З., 13 л., дочь полковника, 25 II—8 III 08.

Vulnus sclopetarium abdominis perforans. (Vulnus duodeni, hepatitis et vesicae cystis felleae. Laceratio renis.) Haemorrhagia. Laparotomia et exstirpatio renis. Peritonitis purulenta. Exitus letalis.

Anamnesis. Въ 1/2 ч. дня съ цѣлью самоубійства ранила себя выстрѣломъ изъ револьвера въ животъ. Черезъ 3 часа послѣ раненія доставлена въ каретѣ Общ. скорой мед. помощи въ больницу. Рвоты не было. Сопровождавшій ее врачъ заявилъ, что засталъ больную безъ пульса, который появился лишь послѣ вприскиванія камфоры.

Status praes. Дѣвица соотвѣтственно возрасту хорошо развита, питаніе удовлетворительное. Сознаніе полное. Наружные покровы весьма блѣдны. Цианозъ лица. Темп. норм., пульсъ еле прощупывается. Сердечные тоны чисты. Органы дыханія безъ особыхъ измѣненій.

На поперечный палець вправо отъ бѣлой линіи и на такомъ же разстояніи отъ нижняго края грудной клѣтки расположена свѣжая кровото-чащая огнестрѣльная рана съ почернѣвшими краями. Выходное отвер-

стіе замѣчено въ правомъ 11. межреберномъ промежуткѣ на 2 поперечн. пальца отъ срединной линіи.

Животъ не вздутъ, брюшныя стѣнки напряжены какъ доска; брюшного дыханія не замѣтно. Выстукиваніе даетъ въ средней части живота тимпанической звукъ, а по бокамъ притупленіе.

Моча при катетеризаціи кровяниста.

Чревостъченіе произведено д-ромъ мед. А. ф.-Бергманомъ черезъ 3½ ч. послѣ раненія.

Подъ хлороформнымъ наркозомъ (колич. хлор. 12 гр.) сдѣланъ поперечный разрѣзъ въ правой половинѣ живота на 3 пальца ниже края грудной клѣтки и доведенъ по бѣлой линіи до мечевиднаго отростка. По вскрытіи брюшины выдѣлялись свѣжая красная кровь и газовые пузырьки. На наружной сторонѣ 12-перстной кишки обнаружена тангенціальная рана, на которую наложенъ двухэтажный шовъ. Отъ указанной раны простирался обширный *кровооттекъ*, переходящій на брыжейку поперечной ободочной кишки; послѣдняя не повреждена. На *печени* замѣчены 2 поврежденія, одно въ области желчнаго пузыря, а другое на нижней поверхности печени. Желчный пузырь спался, на вершинѣ его отверстіе, пропускающее палецъ. Послѣ отдѣленія *желчнаго пузыря* отъ печени наложена на ductus cysticus лигатура, концы которой торчатъ снаружи черезъ брюшную рану; желчный пузырь удаленъ. На задней стѣнкѣ брюшной полости расположена въ брюшинѣ сильно кровоточащая рана, въ окружности которой обширный *кровооттекъ*. Черезъ продольный разрѣзъ удалена разможенная *почка* послѣ перевязки сосудовъ. Наложено нѣсколько швовъ на рану брюшины. Произведена тампонада ранъ печени, области желчнаго пузыря и правой почки. Тампоны выпущены изъ брюшной раны черезъ боковой ея конецъ. Наложенъ на брюшную стѣнку двух- и трехэтажный шовъ. Сзади на мѣстѣ выходнаго отверстія разрѣзомъ въ продольномъ направленіи сдѣланъ доступъ къ мѣстоположенію правой почки; рана затампонирована. Асепт. повязка.

Въ теченіи операціи больная была безъ пульса, по окончаніи ея появился сильный ціанозъ лица, и конечности стали холодны; однако общее состояніе улучшилось, въ особенности зрачки стали опять уже. Подкожно вприснутъ физ. раст. пов. соли. Ord.: Горячая клизма виномъ; камфора.

Постепенно появился опять пульсъ, и въ 11 час. вечера исчезъ ціанозъ.

26 II. Темп. 36,3—37,3. Пульсъ 108—140. Ночью больная немного спала. Рвота была разъ, жалуются на отрыжку, при промываніи желудка удалено около 200 куб. стм. зеленоватой жидкости. Послѣ этого больная чувствуетъ облегченіе. Былъ произвольный стулъ. Моча выпущена катетеромъ, кровяниста, кол. ея 1500 куб. стм. Произведено промываніе мочевого пузыря борнымъ растворомъ. Повязка сильно промокла, слышенъ сладковато-кислый запахъ. Ord.: Камфора, физ. раств. пов. соли.

27 II. Темп. 37,0—37,1, пульсъ 120. Газы отходятъ, жалуются на отрыжку, отъ промыванія желудка отказывается. Былъ произвольный стулъ чернаго цвѣта. Моча прозрачна. Сут. кол. ея 800 куб. стм.

28 II. Темп. 37,1—37,5. Пульсъ 120. Перевязка: животъ не вздутъ и не чувствителенъ. Передніе тампоны сухи, безъ запаха. Задніе тампоны промокли, съ сильнымъ сладковато-кислымъ запахомъ. Сут. кол. мочи 1900 куб. стм. Тошнота прекратилась.

29 II. Темп. 37,1—37,5. Пульсъ 120. Раны имѣютъ хорошій видъ, повязка весьма сильно пропитана. Сут. кол. мочи 1700 куб. стм. Ord.: Tinct. Strophi. Получаетъ манную кашу.

1 III. Темп. 37,0—37,6. Пульсъ 112—116. Перевязка: выдѣленія менѣе обильны, сняты поверхностныя кожныя швы. Сзади мѣняются тампоны; полость раны только по бокамъ ограничена и имѣетъ сообщеніе съ брюшной полостью. Аппетитъ лучше. Языкъ влажный, немного обложенъ. Получаетъ яйцо въ смятку. Сут. кол. мочи 1400 куб. стм.

2 III. Темп. 37,2—37,8. Пульсъ 120—124. Сут. кол. мочи 1900 куб. стм.

3 III. Темп. 37,3—37,8. Пульсъ 116—124. Перевязка: выдѣленія менѣе обильны, животъ не вздутъ, однако повсюду немного чувствителенъ и напряженъ. Ночью больная спала.

4 III Темп. 36,7—37,7. Пульсъ 128—132. Сут. кол. мочи 1800 куб. стм. Перевязка: удалены передніе тампоны, полость раны, повидимому, со всѣхъ сторонъ ограничена, только на мѣстѣ 12-перстной кишки замѣчено выдѣленіе мутной сѣроватой жидкости. Сняты поверхностныя кожныя швы. Стулъ вызванъ клизмой.

5 III. Темп. 37,7—38,4. Пульсъ 132. Повязка сильно пропитана; сладковато-кислый запахъ слышенъ сильнѣе. Больная жалуются на чувство недомоганія и боль въ животѣ. Два раза была рвота. Сут. кол. мочи 2000 куб. стм. Ord.: Камфора.

6 III. Темп. 38,0—39,0. Пульсъ 140—160, нитевидный. Повязка весьма сильно пропитана. Жалуются на тошноту. Сут. кол. мочи 1900 куб. стм.

7 III 38,0—37,3. Пульсъ еле прощупывается. Значительный упадокъ силъ.

8 III. Темп. 38,0—37,0. Больная безъ пульса, безпокойна. Животъ незначительно вздутъ и чувствителенъ. Повязка весьма сильно пропитана, съ вышеописаннымъ запахомъ.

8 III. Въ ¾/11 ч. веч., черезъ 12 дней послѣ раненія наступила смерть вслѣдствіе гноянаго перитонита.

Вскрытіе произведено 9. III. д-ромъ Пинкеромъ. При осмотрѣ брюшной полости обнаружено между кишечными петлями и въ маломъ тазу около 500 куб. стм. мутной сѣроватой жидкости съ сладковато-кислымъ запахомъ. Кишки инъцированы и покрыты гнойнымъ налетомъ,

при бактериол. изслѣдованіи котораго найдены цѣневидные кокки, окрашивающіеся по Грамму. Вздутія кишекъ не отмѣчено. На нижней части 12-перстной кишки обнаружено прободеніе, въ которомъ торчитъ шелковая нитка. Въ окружности этого отверстія стѣнка кишки на протяженіи 4 см. представляла рыхлую, распавшуюся массу. Другого прободенія въ кишкѣ не оказалось. На граничащей съ 12-перстной кишкой части поджелудочной железы замѣченъ глубокой распадъ ткани на протяженіи 1 кв. см.

Diagnosis. Peritonitis purulenta. Maceratio duodeni (вслѣдствіе перевариванія панкреатическаго сока).

Сл. № 11.

№ 1726. Теодоръ Ст., 29 л., кр., 27 I—28 I 08.

Vulnus sclopetarium abdominis perforans. (Vulnus intestini tenuis, ventriculi, hepatis et pancreatis.) Laparotomia. Exitus letalis.

Anamnesis. Въ 10 ч. веч. равенъ въ сильно нетрезвомъ состояніи выстрѣломъ изъ револьвера въ спину. Черезъ 1½ ч. доставленъ въ больницу. Въ одеждѣ больного найдена свинцовая пуля діаметромъ въ 9 милл.

Status praes. Мужчина средняго роста, правильнаго и крѣпкаго тѣлосложенія, хорошаго питанія. Кожные покровы не особенно блѣдны. Темп. норм., пульсъ неускоренный, правильный, полный. Сердечные тоны чисты. Органы дыханія безъ особыхъ измѣненій.

По лѣвой лопаточной линіи на высотѣ 12. ребра расположена маленькая огнестрѣльная рана съ почернѣвшими контуженными краями. Спереди въ серединѣ лѣвой прямой мышцы на 3 поперечн. пальца выше пупка прощупывалась подъ кожей пуля; кожные покровы на этомъ мѣстѣ немного повреждены.

Животъ не чувствителенъ, брюшныя стѣнки не напряжены.

Въ лѣвой лопаточной области круглая рана кожныхъ покрововъ, причиненная по всей вѣроятности пулей, найденной въ одеждѣ.

Больной рѣшительно отказывается отъ всякаго хирургическаго вмѣшательства. Въ теченіи ночи боли въ животѣ не усиливаются; брюшныя стѣнки не напряжены, однако ощупываніе весьма болѣзненно.

28 I. Темп. утромъ 37,0. Пульсъ 130, слабый. Въ 10 ч. утра больной настаиваетъ на операци.

Чревосъщеніе произведено д-ромъ Пинкеромъ черезъ 12 ч. послѣ раненія.

Подъ спинно-мозговымъ обезболиваніемъ стоваиномъ Billon'a (0,056 гр.) сдѣланъ разрѣзъ по бѣлой линіи. Изъ брюшной полости уда-

лено большое количество крови. Кишки спались, съворочная оболочка блестяща. На *тонкихъ кишкахъ* близко къ центральному концу расположено на выпуклой сторонѣ прободеніе, пропускающее большой палецъ; наложено двухэтажный шовъ. Малая кривизна *желудка* прострѣлена насквозь; на оба отверстія наложено двухэтажный шовъ. Передній край *печени* пробить: раны не кровоточатъ. На тѣлѣ поджелудочной железы обнаружено поврежденіе съ значительнымъ размозженіемъ ткани: произведена тампонада. При удаленіи крови изъ малаго таза вынута изъ него свинцовая пуля, одинаковая съ найденной въ одеждѣ. Во время наложенія швовъ на рану брюшной стѣнки въ Vena mediana cubiti произведено вливаніе физ. раств. пов. соли. Асепт. повязка.

Въ 11 ч. утра черезъ 13 ч. послѣ раненія наступила смерть въ колясѣ.

При суд.-мед. вскрытіи 29. I. 08 установлено *Vulnus sclopetarium genis sinistri et pancreatis.*

Сл. № 12.

№ 8514. Василій О., 14 л., мѣщ., 21 XII 05—13 III 06.

Vulnus sclopetarium abdominis perforans. (Vulnus colonis descendens, intestini tenuis, ventriculi, lienis et renis; haemorrhagia retroperitonealis.) Laparotomia. Sanatio.

Anamnesis. Въ 6 часовъ вечера во время ѣзды раненъ въ животъ выстрѣломъ изъ револьвера неизвѣстной системы; черезъ 2 часа доставленъ въ каретѣ общ. скорой мед. помощи въ больницу. Была повторная рвота, однако безъ крови. Ницу принялъ въ послѣдній разъ въ 12 ч. дня. Жалуется на сильныя боли въ животѣ.

Status praes. Слабо развитый мальчикъ, средняго питанія. Глаза впали. Языкъ сухъ. Сознаніе полное. Темп. норм. Пульсъ еле прощупывается. Органы кровообращенія и дыханія безъ особыхъ измѣненій.

Животъ прострѣленъ насквозь. Небольшое круглое входное отверстіе расположено въ лѣвой поясничной области между лопаточной и задней подмышечной линіями; въ окружности раны подкожныя кровоизліянія. Выходное отверстіе немного большаго размѣра съ лоскутнымъ верхнимъ краемъ замѣчено въ области желудка.

Другая пуля попала въ лѣвую ягодичную область и прощупывается подъ кожей въ лѣвой поясничной области.

Животъ чувствителенъ; брюшныя стѣнки сильно напряжены. Моча при катетеризации кровяниста.

Чревосъщеніе произведено д-ромъ Пинкеромъ черезъ 3½ час. послѣ раненія.

Подъ хлороформнымъ наркозомъ сдѣланъ разрѣзъ брюшныхъ стѣнокъ по бѣлой линіи отъ мечевиднаго отростка, не доходя до лобковаго

соединения. При вскрытии брюшной полости слышен каловый запах, оказалось, что через прободения кишек в брюшную полость выступили кал и кишечные газы. В верхней части нисходящей ободочной кишки замечаны на близком расстоянии друг от друга 4 огнестр. раны, которая зашита двухэтажным шелковым швом. Рядом задета также в двух местах сывороточная оболочка тонкой кишки; на раны наложен одноэтажный шелковый шов. Далее прострелен желудок; одно отверстие находилось на середине передней его стенки, а другое на большой кривизне; на раны наложен трехэтажный шов. Желудок оказался наполненным жидкостью. На краю селезенки расположена маленькая некроточащая рана. Кроме того в области левой почки распространялся на большом расстоянии забрюшинный кровоподтек; там же прострелена брюшина, и вероятно повреждена левая почка. Брюшная полость, в особенности малый таз, содержала большое количество крови; последняя удалена, и брюшная полость промыта стер. физ. раств. пов. соли. После обширной тампонады места забрюшинного кровоподтека брюшные стенки закрыты двухэтажным швом. Асепт. повязка.

Кроме того в левой поясничной области из-под кожи была удалена револьверная пуля, по видимому системы Browning'a.

После операции общее состояние посредственное, по временам появляется икота. Пульс первые четыре дня 100—130, довольно слабый; назначены камфора и физ. раств. пов. соли. Темп. сначала норм., начиная с 5. дня до конца второй недели по вечерам стала повышаться до 38, а потом становилась опять нормальной. Сут. кол. мочи через сутки после операции 250 куб. стм., через 2 сутки 700 куб. стм., через 3 сутки 1800 куб. стм. Газы стали отходить на 3. день, стул на 5. день. Швы сняты на 7. день, нагноились. На 10. день удалены отчасти тампоны, которые имели каловый запах; между левой брюшной стенкой и кишечными петлями образовался свищ, из которого выделялся жидкий кал, однако по истечении двух недель выделение кала прекратилось, и свищ скоро закрылся. Через месяц после ранения больному разрешено вставать. Моча белая, эпителиальных клеток и цилиндров не содержит; сут. кол. 1200—1500 куб. стм. Стул произвольный. Перед выпиской самочувствие хорошее, на месте тампона узкий, неглубокий свищ, выделения из которого незначительны.

13 III. Выписался для амбул. лечения через 82 дня после ранения.

При осмотре 30 VIII 08 установлена выше пупка грыжа брюшной стенки шириною в 2 поперечных пальца. Пищу принимает небольшими количествами, так как появляется иногда боль в области желудка. Самочувствие впрочем удовлетворительное.

№ по порядку	Возраст и пол	Роль оружия и расстояние	Раненые органы	Операция	Через сколько времени после ран. пр. опер.	Осложнения	Исход	Через сколько времени после ранения
1	25, м.	ножь	печень, желудок (сывороточн. рана)	чревосечение, швы печени и желудка, промывание и тампонада	2 ч.	—	выздоровл.	30 д.
2	43, м.	револьвер	печень, желудок (1 пробод. и кровоподтек)	чревосечение, швы печени и желудка, тампонада	3 1/2 ч.	гнилой перитонит	смерть всл. гн. перитонита	36 ч.
3	54, ж.	ножь	печень, желудок (1 пробод.), брыжейка	чревосечение, тампонада печени, швы желудка, перевязка сосудов.	6 1/2 ч.	—	смерть всл. острого малокровия	10 ч.
4	24, м.	солдатское ружье 5 шаг.	печень, желудок (2 пробод.), забрюшин. кровоподтек	чревосечение, швы тампонада печени, швы желудка, тамп. заор. кровоподтека.	3 1/2 ч.	—	»	11 1/2 ч.
5	35, м.	рев. (рикош. пуля)	печень, тонкая кишка (6 пробод.) брыжейка	—	—	огн. ранение правой подвздошной кости	смерть всл. внутр. кровотечения	1 ч.
6	27, м.	револьвер в упор	печень, восходящая обод. кишка (1 пробод.)	чревосечение, тампонада печени, кишечные швы	1 ч.	—	выздоровл.	26 д.
7	27, м.	солд. ружье	печень, flexura hepatica	чревосечение, тампонада печени, кишечные швы, промывание	3 1/2 ч.	гн. легких и эмизма (резекция ребер)	смерть всл. заражения крови	70 д.
8	20, м.	револьвер	желудок (1 пр. обод.), 12-перстная кишка (1 пробод.), кровоподт. восход. ободочной кишки, прав. почка	чревосечение, кишечные швы, промывание и тампонада кровоподтека	8 1/2 ч.	—	смерть всл. острого малокровия	19 ч.

№ по порядку	Возрастъ и полъ	Родъ ору- жия и разстояніе	Раненые органы	Операция	Презъсноблѣ- нныя послѣ- дствія	Ослож- ненія	Исходъ	Презъсноблѣ- нныя послѣ- дствія
9	37. м.	револьверъ въ упоръ	тонкія кишки (3 пробод.) поперечн. обод. кишка, (2 пробод.), flexura sig- moidea (2 пробод.), лѣв. почка	чревосѣченіе, кишечные швы, резекція почки, про- мываніе и тампонада	6 ч.	—	смерть всл. гн. перито- нита	39 ч.
10	13. ж.	"	печень, желчный пузырь, (1 пробод.), 12-перстная кишка (1 пробод.), забор. кровоподтекъ, пр. почка	чревосѣченіе, exstirpatio cystis felleae, кишечные швы, вылушеніе пр. почки, тампонада	3 1/2 ч.	гн. перитон. maceratio duodeni	"	12 д.
11	29. м.	револьверъ	печень, поджелудочная железа, желудокъ (2 пробод.), тонкія кишки (1 пробод.), лѣв. почка.	чревосѣченіе, тампонада печени и поджелуд. же- лезы, швы желудка и тонкихъ кишекъ	12 ч.	—	смерть всл. остраго мало- крівія	13 ч.
12. м.	14. м.	"	желудокъ (2 пробод.), тонкія кишки (сыворот. рана), висход. обод. кишка (4 пробод.), селе- зенка, лѣв. почка, за- брюш. кровоидт.	чревосѣченіе, кишечные швы, тампонада	3 1/2 ч.	калов. свищъ	выздоровл.	82 д.

Сюда относятся 12 случаевъ. Раны нанесены 2 раза ножомъ: въ одномъ случаѣ (№ 1) послѣдовало выздоровленіе, а другой (№ 3) скончался. Выстрѣломъ изъ револьвера брюшная полость повреждена 8 разъ: выздоровѣлъ только одинъ (№ 6). Кромѣ того 2 раза послѣдовала смерть вслѣдствіе раненія выстрѣломъ изъ солдатскаго ружья. Трое больныхъ этого отдѣла при поступленіи въ больницу находились въ нетрезвомъ видѣ, при чемъ одинъ изъ нихъ раненъ ножомъ (№ 1), а выстрѣломъ изъ револьвера двое (№№ 9, 11). Въ двухъ случаяхъ (№№ 6, 10) нанесены револьверныя раны при покушеніи на самоубійство.

Во всѣхъ случаяхъ этой категоріи отмѣчены симптомы остраго малокровія или коллапсъ, кромѣ того 4 раза больные жаловались также на рвоту (№№ 2, 4, 8, 12); интересно, что въ этихъ случаяхъ установлено поврежденіе желудка. Температура была при поступленіи въ больницу у всѣхъ нормальной; а пульсъ въ большинствѣ случаевъ былъ частый и слабый, только два раза отмѣченъ хорошій пульсъ (№№ 6, 11).

Самыми постоянными признаками въ случаяхъ этой категоріи отмѣчены напряженіе и чувствительность брюшныхъ стѣнокъ. Чаще всего брюшныя стѣнки были напряжены какъ доска, на отсутствіе напряженія указано только въ одномъ случаѣ (№ 11). Вздутіе живота отмѣчено одинъ разъ (№ 4), а ограниченное притупленіе въ области раненія 2 раза (№№ 1, 10); втянутымъ оказался животъ въ одномъ случаѣ (№ 2).

Мѣстоположеніе ранъ брюшной стѣнки находилось всегда выше пупка. Это явленіе мы наблюдали уже при разсмотрѣніи поврежденій однихъ паренхиматозныхъ органовъ брюшной полости. Въ правомъ подреберьѣ брюшная рана локализована въ выше приведенныхъ случаяхъ 8 разъ, а въ лѣвомъ 4 раза.

Поврежденными оказались:

- въ 4 сл. печень и желудокъ (№№ 1—4)
- " 1 " печень и тонкія кишки (№ 5)
- " 2 " печень и толстыя кишки (№№ 6, 7)
- " 2 " почка, тонкія и толстыя кишки (№№ 8, 9)
- " 1 " печень съ желчнымъ пузыремъ, почка и тонкія кишки (№ 10)

въ 1 сл. печень, почка, поджелудочная железа и тонкія кишки (№ 11)

„ 1 „ селезенка, почка, желудокъ, толстыя и тонкія кишки (№ 12).

Изъ выше приведенной таблицѣ мы видимъ, что печень повреждена чаще всего, а именно 9 разъ; потомъ слѣдуютъ тонкія кишки — 6 разъ. Желудокъ, толстыя кишки и почки ранены по 5 разъ, а желчный пузырь, селезенка и поджелудочная железа¹⁾ по 1 разу.

Чревосѣченіе произведено во всѣхъ случаяхъ, за исключеніемъ одного (№ 5), который немедленно скончался послѣ поступления въ больницу. Изъ подвергнутыхъ операціи выздоровѣло только трое; одинъ изъ нихъ раненъ ножомъ (№ 1), а двое — выстрѣломъ изъ револьвера (№№ 6, 12). Въ большинствѣ случаевъ брюшная полость при чревосѣченіи содержала значительное количество крови, 2 раза кромѣ того и калъ (№№ 9, 12). Раны печени и полостныхъ брюшныхъ органовъ въ случаяхъ этой категоріи въ общемъ таковы, какъ уже раньше описано. На указанная поврежденія обыкновенно налагались швы. Въ случаяхъ поврежденія почекъ одинъ разъ произведена частичная резекція почки (№ 9), а другой разъ вылушена разможенная почка (№ 10). Въ двухъ случаяхъ установлено поврежденіе почки только при вскрытіи (№№ 8, 11).

Нѣсколько подробнѣе слѣдуетъ остановиться на случаѣ № 10, въ которомъ гимназистка при покушеніи на самоубійство ранила себя выстрѣломъ изъ револьвера въ правую верхнюю часть живота. Раненая доставлена въ больницу въ крайне тяжеломъ состояніи съ еле ощутимымъ пульсомъ. Немедленно произведено чревосѣченіе. Брюшная полость содержала свѣжую красную кровь. Оказались поврежденными 12-перстная кишка, на раны которой наложены швы, и печень съ желчнымъ пузыремъ. Послѣдній спался, и на немъ обнаружено отверстіе, пропускающее палець; желчный пузырь удаленъ. Кромѣ того отмѣченъ въ области правой почки обширный забрюшинный крово-

¹⁾ Установить поврежденіе поджелудочной желѣзы до операціи по Strauss'у крайне трудно. См. die Erkrankungen und Verletzungen der Bauchspeicheldrüse in der Armee von 1894 bis 1904. Deutsche militärärztliche Zeitschrift 1908 № 8.

подтекъ, изъ котораго вылушена разможенная почка; сзади соотвѣтственно мѣстоположенію правой почки сдѣланъ продольный наръзъ черезъ заднюю брюшную стѣнку, черезъ который затампонирована брюшная полость. По окончаніи операціи больная была безъ пульса, и только впослѣдствіи пульсъ сталъ ощутимымъ. Въ первые дни больная стала поправляться, хотя уже на слѣдующій день послѣ операціи отмѣчено весьма обильное выдѣленіе черезъ заднюю рану брюшной стѣнки. Сильно пропитанную повязку, со сладковато-кислымъ запахомъ пришлось ежедневно мѣнять по два раза. Въ серединѣ второй недѣли температура стала постепенно повышаться, появилась рвота и пульсъ еле прощупывался. Черезъ 12 дней послѣ раненія наступила смерть. При вскрытіи установленъ гнойный перитонитъ, распадъ ткани 12-перстной кишки и поджелудочной железы. Значить, въ этомъ случаѣ весьма тяжелыя явленія вызваны *переваривающимъ дѣйствіемъ панкреатическаго сока*.

Весьма интересны въ этомъ отношеніи результаты изслѣдованія И. Р. Тарханова и Н. Цыбульскаго¹⁾, что токсичность содержамаго тонкихъ кишекъ зависитъ отъ обилія пищеварительныхъ соковъ, которые мало по мало исчезаютъ по мѣрѣ приближенія къ толстымъ, и что болѣе всего ядовитъ панкреатическій сокъ.

На поврежденіе поджелудочной железы между прочимъ указано и въ случаѣ № 11, въ которомъ однако вскорѣ послѣ операціи послѣдовала смерть.

Послѣоперационный періодъ въ трехъ случаяхъ выздоровленія — одинъ разъ былъ гладкимъ (№ 6), другой разъ (№ 1) осложнялся ознобомъ и повышеніемъ температуры до 39,3°, которая однако послѣ удаленія тампоновъ стала падать; въ третьемъ же случаѣ (№ 12) появился каловой свищъ, который однако скоро закрылся. При осмотрѣ приблизительно черезъ 2½ года въ послѣднемъ случаѣ установлена грыжа брюшной стѣнки выше пупка шириною въ 2 поперечныхъ пальца; при этомъ потерпѣвшій заявилъ, что пищу принимаетъ небольшими количествами, а то появляется боль въ области желудка. Время пребыванія въ

¹⁾ По поводу нормальныхъ кишечныхъ ядовъ. Русскій Врачъ 1907. № 48, стр. 1660.

больницъ въ трехъ указанныхъ случаяхъ продолжалось отъ 26 до 82 дней, въ среднемъ 46 дней.

Смерть наступила въ 4 случаяхъ (№№ 3, 4, 8, 11) вслѣдствіе остраго малокровія уже въ первыя сутки послѣ операции. Три раза причиной смерти былъ гнойный перитонитъ (№№ 2, 9, 10). Въ одномъ же случаѣ послѣоперационный періодъ осложнялся правосторонней эмпіемой и гнойникомъ легкаго, при чемъ наступила смерть черезъ 70 дней послѣ раненія; а при вскрытіи установлено гнилокровіе. Время пребыванія въ больницъ въ случаяхъ со смертнымъ исходомъ продолжалось отъ 10 часовъ до 70 дней, въ среднемъ 10,9 дней.

Какъ уже сказано, въ одномъ (№ 5) случаѣ не было произведено чревосѣченія. Раненіе произошло на улицѣ рикошетной револьверной пулей. Потерпѣвшій доставленъ въ больницу умирающимъ, при чемъ обнаружена огнестрѣльная рана въ правомъ подреберьѣ, а пуля прощупывалась подъ кожей у верхняго гребешка лѣвой подвздошной кости. При вскрытіи установлены блѣдность и малокровіе всѣхъ органовъ. Брюшная полость содержала 3100 куб. см. жидкой и отчасти свернувшейся крови. На 12-перстной кишкѣ и двухъ петляхъ тонкихъ кишекъ отмѣчены сквозныя отверстія, пропускающія свободно палець; сывороточная оболочка въ области этихъ прободеній оказалась кровоподтечной. Въ пропитанной кровью брыжейкѣ обнаружено одно отверстіе. У передняго края правой доли печени находилось звѣздообразное отверстіе, ведущее въ сквозной каналъ, пропускающій палець; печень — безкровна. Остальные органы брюшной полости не повреждены. У гребешка лѣвой подвздошной кости обнаруженъ кровоподтекъ, и изъ-подъ кожи удалена разрывомъ недеформированная пуля револьвера большого калибра, безъ оболочки. Итакъ, въ этомъ случаѣ вслѣдствіе *разрывного дѣйствія снаряда* образовалась въ печени обширная рана, что повело къ весьма сильному кровотеченію и — къ смерти. Интересенъ этотъ случай еще въ одномъ отношеніи: несмотря на то, что *выстрѣлъ былъ безъ выходного отверстія, значитъ, пробивная сила пули небольшая, однако на органахъ брюшной полости обнаружены крайне тяжкія поврежденія.*

Въ заключеніи этой главы приходимъ мы къ слѣдующимъ выводамъ. Проникающія колотыя и огнестрѣльныя поврежденія паренхиматозныхъ и полостныхъ органовъ брюшной полости расположены *исключительно въ верхней части живота*, преимущественно въ области печени. Признаками указанныхъ, т. е. комбинированныхъ поврежденій служатъ *частый и весьма слабый пульсъ, явленія коллапса, болѣзненность и весьма сильное напряженіе брюшныхъ стѣнокъ.* Довольно частымъ признакомъ является также *рвота*, обыкновенно въ случаяхъ одновременнаго поврежденія желудка. Значитъ, въ случаяхъ этой главы сопряжены признаки поврежденія какъ паренхиматозныхъ, такъ и полостныхъ органовъ брюшной полости. Оперативный способъ лѣченія далъ въ 11 случаяхъ 27,3% выздоровленія. Чревосѣченіе не было произведено только въ одномъ случаѣ, гдѣ раненый доставленъ въ больницу умирающимъ.

VI. Поврежденія одной брюшной полости безъ определенія раненыхъ органовъ.

Сл. № 1.

№ 6532. Францъ А., 31 г., кр., 20 VIII—20 VIII 07.

Vulnus sclopetarium abdominis perforans. Exitus letalis.

Anamnesis. Въ 9 ч. веч. на близкомъ разстояніи раненъ выстрѣломъ изъ солдатскаго ружья въ животъ. Доставленъ въ 1/22 ч. ночи въ больницу. Черезъ 3 часа послѣ раненія въ животъ появились сильныя боли. Рвоты не было.

Status praes. Мужчина средняго роста, правильнаго и крѣпкаго тѣлосложенія, хорошаго питанія. Сознаніе полное. Темп. 37,5, пульсъ 116, правильный, средняго наполненія.

Лѣвая боковая часть живота спереди назадъ прострѣлена насквозь. Входное и выходное отверстія одинаковой величины; раны не кровоточатъ, кровоподтековъ не замѣчено.

Животъ весьма чувствителенъ, брюшныя стѣнки сильно напряжены; выстукиваніе въ лѣвой нижней части живота даетъ притупленіе, а въ остальномъ тимпаническій звукъ.

Отъ предложенной операціи больной рѣшительно отказывается. Наложена асепт. повязка. Подкожно впрыснуты морфій и камфора.

20 VIII. Темп. утромъ 38,2. Пульсъ 120, еле прощупывается; сильный коллапсъ, больной покрытъ холоднымъ потомъ. Вздутье живота увеличилось, боли усиливаются; газы не отходятъ; была повторная рвота.

Въ 9 ч. утра больной настаиваетъ на операци, но въ виду безнадѣжнаго состоянія операци не сдѣлана.

20 VII. Въ 10¼ ч. утра черезъ 13¼ ч. послѣ раненія наступила смерть въ коллапсъ.

При суд.-мед. вскрытіи 22. VIII. 07 установлено *Vulnus sclopetarium abdominis perforans*.

Сл. № 2.

№ 7506. Юрій Л., 50 л., кр., 26 IX—26 IX 07.

Vulnus sclopetarium abdominis perforans. Peritonitis. Exitus letalis.

Anamnesis. 25. IX. въ 7 ч. веч. подвергся нападенію и равенъ въ животъ выстрѣломъ въ упоръ. Доставленъ въ больницу 26. IX. въ 6 ч. послѣ обѣда. Послѣ раненія будто-бы замѣтилъ въ испраженіяхъ кровь, рвоты не было.

Status praes. Мужчина средняго роста, крѣпкаго тѣлосложенія, хорошаго питанія. Производитъ впечатлѣніе тяжелаго больного; наружные покровы весьма блѣдны. Большой покрытъ холоднымъ потомъ, конечности холодны. Сознаніе полное. Темп. 36,4, пульсъ не прощупывается.

На 2½ поперечныхъ пальца отъ нижняго края правой половины грудной кѣтки и на 1 см. отъ срединной линіи расположена маленькая огнестрѣльная рана съ гладкими краями. Сзади на высотѣ 1. поясничнаго позвонка на 2 поперечн. пальца влѣво отъ спиннаго хребта замѣченъ подкожный кровоподтекъ величиною въ мѣдный пятакъ; тамъ же прощупывается пуля.

Животъ сильно вздутъ; выстукиваніе повсюду даетъ тимпаническій звукъ. Чувствительность и напряженіе не значительны.

Въ виду безнадежнаго состоянія больного операци не предложена.

26 IX. Въ ¾12 ч. ночи, черезъ 28¾ часа послѣ раненія, наступила смерть.

При суд.-мед. вскрытіи 28. IX. 07 обнаружены перитонитъ и септикемія.

Сл. № 3.

№ 4509. Израиль Р., 20 л., мѣщ., 28 VI—3 VII 05.

Vulnus sclopetarium abdominis perforans. Exitus letalis.

Anamnesis. Раненъ въ животъ выстрѣломъ изъ револьвера въ упоръ; доставленъ въ больницу черезъ сутки послѣ раненія. Была рвота и икота.

Status praes. Мужчина средняго роста, правильнаго тѣлосложенія. Производитъ впечатлѣніе тяжелаго больного. Темп. 37,5, пульсъ 112,

слабый. Дыханіе поверхностное. Легкія безъ особыхъ измѣненій. Сердечные тоны чисты.

Въ лѣвомъ пятомъ межреберномъ промежуткѣ по сосковой линіи расположена огнестрѣльная рана съ почерѣвшими краями.

Животъ повсюду сильно вздутъ; брюшныя стѣнки напряжены; выстукиваніе даетъ по срединѣ живота тимпаническій звукъ, а въ боковыхъ частяхъ, въ особенности справа, притупленіе.

Въ виду того, что пропущенъ удобный моментъ и состояніе больного весьма тяжелое, операци не предложена.

29 VI. Темп. 37,7—38,2, пульсъ 124. Больного рвало 2 раза. Произвольный стулъ чернаго цвѣта.

30 II. Темп. 37,7—38,5, пульсъ 112. Рвота прекратилась.

1 VII. Темп. 38,0—39,0, пульсъ 104. Метеоризмъ и напряженіе брюшныхъ стѣнокъ меньше выражены.

2 VII. Темп. 39,1—39,3, пульсъ 140. Ночью сильное безпокойство. Рвота кровью.

3 VII. Въ 6 ч. утра черезъ 6 дней послѣ раненія наступила смерть вслѣдствіе перитонита.

Вскрытія не было.

Сл. № 4.

№ 5958. Карлъ М., 37 л., кр., хол., 22 VIII—26 VIII 06.

Vulnus sclopetarium abdominis perforans. Peritonitis. Exitus letalis.

Anamnesis. Въ два часа ночи доставленъ въ каретѣ Общ. скорой мед. помощи въ больницу; рвоты не было.

Status praes. Мужчина роста выше средняго, правильнаго и крѣпкаго тѣлосложенія, съ хорошо развитымъ подкожнымъ жировымъ слоемъ. Сознаніе полное. Темп. норм. Пульсъ хороший. Органы кровообращенія и дыханія безъ особыхъ измѣненій.

Животъ прострѣленъ насквозь; одно отверстіе расположено въ лѣвой поясничной области, а другое въ передней боковой части живота; оба отверстія маленькія съ гладкими краями, одинаковаго размѣра.

Животъ чувствителенъ, брюшныя стѣнки умѣренно напряжены.

Отъ немедленно предложенной операци больной рѣшительно отказывается.

22 VIII. Темп. 36,5—38,2. Пульсъ средняго поповленія. Газы и стулъ отходятъ. Напряженіе брюшной стѣнки и боли въ животѣ усиливаются. Ord.: Морфій.

23 VIII. Темп. 36,8—37,3. Пульсъ 110. Напряженіе брюшныхъ стѣнокъ уменьшается. Газы и стулъ отходятъ.

24 VIII. Темп. 37,5—37,8. Пульсъ 88—108. Газы не отходятъ. Животъ незначительно вздутъ.

25 VIII. Темп. 37,6—37,5. Пульсъ слабый. Состояніи больного скоро ухудшается. Слѣва въ брюшной полости замѣчается уплотненіе (?). Стулъ былъ.

26 VIII. Темп. 37,5. Пульсъ 120, нитевидный.

26 VIII. Въ 12 часовъ дня, черезъ 4 дня послѣ раненія наступила смерть вслѣдствіе начинающагося перитонита.

Вскрытія не было.

Сл. № 5.

№ 4767. Петръ Ж., 44 г., кр., хол., 6 VII—6 VII 06.

Moribundus. Vulnus sclopetarium abdominis perforans. Exitus letalis.

Anamnesis. Вчера въ 11 часовъ дня больной подвергся нападенію и былъ раненъ выстрѣломъ изъ револьвера (Browning) въ животъ. Въ больницу доставленъ черезъ 14 час. послѣ раненія. Больной жалуется на очень сильную боль въ животѣ.

Status praes. Мужчина средняго роста, правильнаго тѣлосложенія, съ мало развитымъ подкожнымъ жировымъ слоемъ. Сознаніе полное. Производитъ впечатлѣніе тяжелаго больного; наружные покровы блѣдны и немного синеваты. Языкъ обложенъ, сухой. Темп. норм. Пульсъ еле прощупывается, очень частый.

Въ лѣвой половинѣ живота, немного ниже пупка расположена маленькая некровоточащая огнестрѣльная рана; правая ягодичная область сильно припухла, наружные покровы тамъ же багроваго цвѣта.

Животъ втянутъ и повсюду очень чувствителенъ; брюшныя стѣнки весьма сильно напряжены.

Катетеромъ удалена столовая ложка прозрачной мочи.

Наложена асепт. повязка, и назначены камфора и физ. раств. пов. соли.

Въ теченіи дня колыбель усиливается, пульсъ совсемъ исчезаетъ, темп. повышается на 38,3; больной не мочился.

6 VII. В 1/26 час. веч. наступила смерть, черезъ 6 1/2 час. послѣ раненія вслѣдствіе остраго малокровія.

Сл. № 6.

№ 4655. Петръ Ш., 22 г., мѣщ., хол., 2 VII—2 VII 06.

Moridundus. Vulnura sclopetaria abdominis perforantia. Exitus letalis.

Anamnesis. Больной доставленъ въ больницу въ безнадежномъ состояніи; анамнестическихъ данныхъ нельзя собирать.

Status praes. Мужчина средняго роста, правильнаго тѣлосложенія, съ плохо развитымъ подкожнымъ жировымъ слоемъ. Сознаніе поводимому полное. Наружные покровы блѣдны, губы синеваты, очень сильный колыбель. Темп. норм. Пульсъ лучевой артеріи не прощупывается. Дыханіе ускоренное, ребернаго типа.

Сзади расположены три огнестрѣльныхъ раны: одна находилась въ правой поясничной области, другая соответственно соединенію крестцовой и правой подвздошной костей, а третья влѣво отъ задняго прохода. всѣ раны кровоточили, а изъ послѣдней кромѣ того выдѣлялся калъ.

На раны наложена асепт. повязка, и назначены камфора и физ. раств. пов. соли.

2 VII. Въ 7 час. утра, прибл. черезъ 5 час. послѣ раненія больной умеръ въ колыбелѣ.

Сл. № 7.

№ 2358. Болеславъ Ш., 28 л., кр., 25 III—26 III 06.

Moribundus. Vulnus sclopetarium abdominis perforans. Exitus letalis.

Anamnesis. Около 4 1/2 часовъ до поступления въ больницу раненъ выстрѣломъ изъ солдатскаго ружья въ животъ. Жалуется на боль въ животѣ, упадокъ силъ и рвоту.

Status praes. Мужчина средняго роста, правильнаго тѣлосложенія. Сознаніе полное. Наружные покровы весьма блѣдны, цианозъ лица, конечности холодны. Большой стонетъ не переставая. Темп. норм., пульсъ 160, еле прощупывается. Дыханіе неровное.

Въ правой части живота расположено большое незначительно кровоточащее отверстие: выходное отверстие замѣчено сзади въ правой поясничной области.

Животъ незначительно вздутъ и повсюду чувствителенъ; брюшныя стѣнки напряжены. Грудобрюшная преграда приподнята.

Въ виду безнадежнаго состоянія больного операція не предложена: назначена камфора.

26 III. Умеръ въ колыбелѣ въ 1/27 часовъ утра, прибл. черезъ 12 час. послѣ раненія.

Вскрытія не было.

Въ этомъ отдѣлѣ приведены 7 случаевъ огнестрѣльныхъ проникающихъ раненій брюшной полости. Раны нанесены 2 раза (№№ 1, 7) выстрѣломъ изъ солдатскаго ружья, а въ остальныхъ случаяхъ — изъ револьвера; 2 раза (№№ 2, 3) отмѣчено, что револьверныя раны нанесены въ упоръ. Во всѣхъ указанныхъ случаяхъ состояніе раненыхъ при поступленіи въ больницу было крайне тяжелое, при чемъ 3 раза (№№ 5, 6, 7) отмѣчено, что больные производили впечатлѣніе умирающихъ. Температура первоначально была нормальной, за исключеніемъ двухъ случаевъ (№№ 1, 3), въ которыхъ указано на незначительное повышение, а именно 37,5°. Пульсъ былъ обыкновенно весьма слабымъ, такъ что въ нѣкоторыхъ случаяхъ (№№ 2, 6) даже не прощупывался; относительно хорошиіи пульсъ отмѣченъ только въ двухъ случаяхъ (№№ 3, 4), которые, между прочимъ, прожили еще нѣсколько дней.

Постоянными признаками являлись чувствительность и весьма сильное напряженіе брюшныхъ стѣнокъ. Въ одномъ случаѣ (№ 5) кромѣ того животъ былъ втянутымъ, два раза (№№ 3, 7) отмѣчено вздутіе живота, а въ двухъ случаяхъ (№№ 1, 3) — ограниченное притупленіе въ области раненія.

Ни въ одномъ изъ приведенныхъ случаевъ не была произведена операція. Раненые обыкновенно находились въ безнадежномъ состояніи. Изъ двоихъ, которые поступили въ больницу съ сравнительно хорошимъ пульсомъ, одинъ (№ 4) отказался, а другому (№ 3), принятому въ больницу черезъ сутки послѣ раненія, операція не предложена потому, что пропущенъ удобный моментъ.

Въ дальнѣйшемъ теченіи болѣзни обыкновенно появлялись рвота и боль въ животѣ, если таковыя уже не были до поступленія въ больницу. Кромѣ того температура стала повышаться и пульсъ падать, колющійся все усиливался, наступило безпокойство, на лицѣ выступалъ холодный потъ и появился ціанозъ.

Во всѣхъ указанныхъ случаяхъ наступила смерть: четыре раза (№№ 1, 5, 6, 7) уже въ первыя сутки, въ среднемъ черезъ 9 часовъ послѣ раненія отъ остраго малокровія. Въ двухъ случаяхъ (№№ 3, 4) причиной смерти обозначенъ гнойный перитонитъ, а въ одномъ (№ 2) септикопѣмія, смерть наступила въ послѣднихъ случаяхъ въ среднемъ черезъ 3½ дня.

Въ случаяхъ этой категоріи нельзя было установить, какіе именно органы брюшной полости повреждены: вскрытіе произведено только въ немногихъ случаяхъ, а протоколы не получены. Равнымъ образомъ и по локализациіи брюшныхъ ранъ нельзя было судить о характерѣ поврежденій; огнестрѣльные раны не преобладали ни въ одной части живота.

Интересно еще отмѣтить то обстоятельство, что въ трехъ случаяхъ (№№ 2, 3, 5) выстрѣлы были безъ выходного отверстія, значитъ пробивная сила снаряда небольшая, тѣмъ не менѣе, какъ уже указано, состояніе раненыхъ было крайне тяжелое и исходъ — смертельный.

Итакъ, въ выше приведенныхъ случаяхъ раненые поступили въ больницу въ крайне тяжеломъ состояніи съ первичными явленіями — шока и остраго малокровія. Одни скоропостижно скончались, а у другихъ наступила смерть черезъ нѣсколько дней послѣ появленія вторичныхъ признаковъ — начинающагося перитонита. Столь быстрое наступленіе смерти объясняется или поврежденіемъ крупныхъ сосудовъ и паренхиматозныхъ органовъ брюшной полости, или обшир-

ными рваными ранами полостныхъ органовъ, вызванными *разрывнымъ дѣйствіемъ* огнестрѣльныхъ снарядовъ на *близкомъ разстояніи*, въ особенности, если полостные органы наполнены *жидкимъ содержимымъ*.

VII a. Поврежденія грудной и брюшной полостей съ пораненіемъ одной діафрагмы.

Сл. № 1.

№ 9597. Генрихъ А., 15 л., кр., 5 XII—14 XII 07.

Vulnus ictum thoracis et abdominis perforans. (Vulnus diaphragmatis.)
Sanatio.

Anamnesis. Въ 5½ ч. послѣ обѣда раненъ на каткѣ другимъ мальчикомъ ножомъ въ туловище. Послѣ раненія появилась повторная рвота. Черезъ 2½ ч. доставленъ въ больницу.

Status praes. Мальчикъ небольшого роста, хорошаго питанія. Сознаніе полное. Видъ здоровый. Темп. норм., пульсъ 72. Органы кровообращенія безъ особыхъ измѣненій. Въ легкихъ притупленія не обнаружено.

Въ правомъ 10. межреберномъ промежуткѣ по задней подмышечной линіи расположена рана съ гладкими краями длиною въ 1 см., по-видимому, проникающая въ глубину.

Животъ не чувствителенъ: брюшныя стѣнки немного напряжены. Брюшное дыханіе не прекратилось. Надавливаніе въ надчревъ и въ области раны болѣзненно.

Наложена асепт. повязка, и назначена жидкая пища.

Дальнѣйшее теченіе болѣзни гладкое. Темп. все время норм. Пульсъ хороший. Рвота больше не повторилась, боли скоро исчезли. На третій день послѣ раненія вызывался глицериновой клизмой стулъ. Газы стали отходить. Черезъ 7 дней больному разрѣшено вставать. Передъ выпиской стулъ нормальный, самочувствіе хорошее, рана покрыта свѣжими грануляціями.

14 XII. Выписался черезъ 9 дней послѣ раненія для амбул. лѣченія

Сл. № 2.

№ 8644. Адамъ Ф., 43 г., кр., 29 XII 05—11 I 06.

Vulnus sclopetarium abdominis perforans. (Vulnus diaphragmatis.) Peritonitis. Exitus letalis.

Anamnesis. За 2 ч. до поступленія въ больницу раненъ на разстояніи 5—10 шаговъ выстрѣломъ изъ револьвера въ нижнюю часть грудной кѣтки. Рвоты не было. Жалуются на боль въ животѣ.

Status praes. Мужчина средняго роста, хорошаго питанія. Сознаніе полное. Темп. норм., пульсъ хороший. Органы грудной кѣтки безъ особыхъ измѣненій.

По правой сосковой линии у нижняго края грудной кѣтки расположена небольшая огнестрѣльная рана; выходного отверстия нѣтъ.

Брюшныя стѣнки незначительно напряжены.

Наложена асепт. повязка.

30 XII. Темп. 37,2—38,0, Пульсъ 86. Ночью больной мочился, и былъ произвольный стулъ.

31 XII. Темп. 38,0—39,2, Пульсъ 120. Боль въ животѣ все усиливается. Сут. кол. мочи 500 куб. см. Стулъ былъ.

2 I. Об. Темп. 38,2—37,0. Пульсъ 100. Перевязка: рана имѣетъ хорошій видъ, выдѣленія гноя не замѣчено. Боль въ животѣ еще не прекратилась. Справа и сзади въ нижней части грудной кѣтки незначительное притупленіе. При изслѣдованіи Рентгеновскими лучами мѣстоположеніе пули не установлено.

3 I. Темп. 37,7—37,5. Пульсъ 80. Ежедневно произвольный стулъ

5 I. Темп. 37,8—38,7. Пульсъ 96—108. Черемѣна повязки.

7 I. Темп. 37,3—37,5. Пульсъ 80. Самочувствіе немного лучше.

9 I. Темп. 37,5—38,3, Пульсъ 80—100. Послѣ клизмы былъ 3 раза стулъ.

10 I. Темп. 40,0—37,4. Пульсъ частый, слабый. Утромъ появился ознобъ. Въ задней части грудной кѣтки выстукиваніе даетъ справа начиная съ 7. ребра, а слѣва начиная съ 9. притупленіе. Пункцией въ правомъ 9. межреберномъ промежуткѣ обнаружена жидкая кровь. При изслѣдованіи Рентгеновскими лучами правая половина грудной кѣтки оказалась мутнѣе, чѣмъ лѣвая; выпуклость грудобрюшной преграды нормальна. Боли въ правой половинѣ живота все усиливаются, вечеромъ была два раза рвота черными массами. Животъ незначительно вздутъ, повсюду тимпанический звукъ, уплотненія нигдѣ не обнаружено. Ord.: Камфора, морфій.

11 I. Темп. утромъ 38,5. Пульсъ еле прощупывается. Ночью была повторная рвота.

11 I. Въ 1/28 ч. утра, черезъ 13 дней послѣ раненія наступила смерть вслѣдствіе гнойнаго перитонита.

При суд.-мед. вскрытіи установлено *Vulnus sclopetarium abdominis*.

Сл. № 3.

№ 1671. Фабианъ У., 28 л., кр., 24 II—15 III 04.

Vulnera icta thoracis et abdominis perforantia. (Vulnera diaphragmatis.) (Prolapsus omenti.) Laparotomia. Sanatio.

Anamnesis. Доставленъ въ больницу въ сильно нетрезвомъ состояніи. Послѣ ванны больной приходитъ въ себя и заявляетъ, что подвергся на улицѣ нападенію и былъ раненъ ножомъ въ грудь и животъ.

Status praes. Мужчина крѣпкаго тѣлосложенія и хорошаго питанія. Блѣдности наружныхъ покрововъ не замѣчается. Сознаніе помрачено. Темп. норм., пульсъ частый, полный.

Въ лѣвомъ подреберьѣ по сосковой линии расположена рана съ гладкими краями длиною въ 5 см.; изъ раны выпадаетъ часть сальника.

Животъ втянутъ, брюшныя стѣнки не напряжены; притупленія и уплотненія нигдѣ не обнаружено.

Въ лѣвой задней части грудной кѣтки замѣчаются 8 колотыхъ ранъ длиною въ 2—3 см.; три раны сильно кровоточатъ, и при дыханіи изъ нихъ выдѣляется со свистомъ воздухъ. Далѣе поранены головные покровы и въ нѣсколькихъ мѣстахъ мягкія части верхнихъ конечностей.

Чревосѣченіе произведено д-ромъ Бреммомъ въ 2 часа ночи 25. II. прил. черезъ 3 ч. послѣ раненія.

Подъ хлороформнымъ наркозомъ сдѣлавъ разрѣзъ по бѣлой линіи отъ мечевиднаго отростка до пупка. Органы брюшной полости не повреждены. Выпавшая часть *сальника* послѣ перевязки сосудовъ удалена и оставшаяся часть опущена въ брюшную полость. Черезъ колотую рану въ лѣвомъ подреберьѣ введенъ въ брюшную полость тампонъ. На рану чревосѣченія наложены швы и асепт. повязка.

Остальныя раны затампонированы и асепт. перевязаны.

На слѣдующій день послѣ операціи больной безпокоился, жаловался на одышку и мучительный кашель. Темп. повысилась вечеромъ до 38; пульсъ 120. Языкъ влаженъ, животъ чувствителенъ, стулъ вызванъ клизмой. Общее состояніе больного потомъ скоро улучшилось. Темп. въ теченіи первой недѣли по вечерамъ доходила до 38, а потомъ стала нормальной. Швы удалены на 9. день, рана чревосѣченія зажила первичнымъ натяженіемъ. Передъ выпиской самочувствіе больного вполне хорошее. Рана укола въ лѣвомъ подреберьѣ гранулируетъ хорошо, а остальныя раны отчасти уже зажили. Въ легкихъ измѣненій не обнаружено.

15 III. Выписался черезъ 20 дней послѣ раненія для амбул. лѣченія.

Сл. № 4.

№ 7667. Карлъ Л., 29 л., кр., 13 XII 04—4 I 05.

Vulnera icta thoracis et abdominis perforantia. (Vulnera diaphragmatis.) (Prolapsus omenti.) Sanatio.

Anamnesis. Въ нетрезвомъ состояніи раненъ ножомъ въ животъ. Доставленъ немедленно въ каретѣ Общ. скорой мед. помощи въ больницу. Жалуется на боль при дыханіи.

Status praes. Мужчина средняго роста, правильнаго тѣлосложенія. Сознаніе полное. Видъ хорошій. Темп. норм., пульсъ 80, правильный. Органы грудной кѣтки безъ особыхъ измѣненій.

Въ лѣвомъ 10. межреберномъ промежуткѣ между лопаточной и задней подмышечной линіями расположены двѣ раны съ гладкими краями длиною въ 1 1/2 см., изъ каждой раны выпадаетъ часть сальника.

Животъ не чувствителенъ и не вздутъ; брюшныя стѣнки не напряжены.

Операція не предложена. Асепт. повязка.

Черезъ 8 дней послѣ раненія аппаратомъ Raquelin'a удалены выпадающія изъ ранъ части сальника; наложена асепт. повязка.

25 XII. Замѣчено повышение темпер. и притупленіе слѣва и сзади въ нижней части легкихъ. Передъ выпиской темп. норм., пульсъ хорошій,

болѣзненныхъ явленій со стороны органовъ грудной и брюшной полостей не обнаружено; раны поверхностны, покрыты свѣжими грануляціями.

4 I. Выписался черезъ 22 дня послѣ раненія для амбул. лѣченія.

Сл. № 5.

№ 6073. Наумъ П., 22 г., кр., 29 VII—7 VIII 07.

Vulnus ictum thoracis et abdominis perforans. (Vulnus diaphragmatis. Prolapsus omenti.) Sanatio.

Anamnesis. Въ часъ дня въ нетрезвомъ состояніи раненъ ножемъ въ грудную клетку и въ животъ. Въ 8 час. веч. доставленъ въ каретѣ Общ. скорой мед. помощи въ больницу.

Status praes. Мужчина средняго роста, правильнаго и крѣпкаго тѣлосложенія, хорошаго питанія. Сознаніе полное. Темп. норм., пульсъ очень слабый. Сердечные тоны чисты.

По лѣвой сосковой линіи на высотѣ 6. ребра расположена рана съ гладкими краями, изъ которой выпадаетъ часть сальника.

Брюшныя стѣнки незначительно напряжены.

Въ области лѣвой лопатки и на высотѣ лѣваго 4. ребра по сосковой линіи замѣчены раны мягкихъ частей безъ поврежденія плевральной полости.

Больной отказывается отъ оперативнаго вмѣшательства.

29 VII. Темп. веч. 37,0. Пульсъ 110.

30 VII. Темп. 37,8—39,3. Пульсъ 110. На боли въ животѣ не жалуется. Дыханіе затрудненное; въ легкихъ слышны влажные хрипы. Больному разрѣшено сидѣть. Стулъ вызванъ клизмой. Ogd.: Puly Doveri.

31 VII. Темп. 38,5—37,3. Пульсъ 100—84.

Въ дальнѣйшемъ теченіи болѣзни темп. норм., пульсъ хорошій. Передъ выпиской на мѣстѣ выпаденія сальника небольшая гранулирующая рана. За послѣдніе дни стулъ правильный. Самочувствіе хорошее.

7 VII. Выписался черезъ 9 дней послѣ раненія по собственному настоянію для амб. лѣченія.

Сл. № 6.

№ 3775. Оттонъ А., 30 л., хол., 26 V—10 VI 06.

Vulnus ictum thoracis et abdominis perforans. (Vulnus diaphragmatis.) (Prolapsus omenti.) Sanatio.

Anamnesis. Часъ тому назадъ раненъ ножемъ слѣва въ спину. Жалуется на одышку.

Status praes. Мужчина средняго роста, правильнаго тѣлосложенія и хорошаго питанія. Сознаніе полное. Темп. норм. Пульсъ правильный, неускоренный, полный. Дыханіе равномерное.

Въ лѣвомъ 10. межреберномъ промежуткѣ между лопаточной и задней подмышечной линіями расположена рана съ гладкими краями длиною въ 7 стм., изъ которой выпадаетъ часть сальника.

Выстукиваніе легкихъ притупленія не даетъ, вездѣ слышно везикулярное дыханіе.

Животъ не вздутъ и не чувствителенъ, брюшныя стѣнки не напряжены, притупленія не обнаружено.

Въ виду того, что болѣзненныхъ явленій со стороны органовъ брюшной полости не замѣчается, и больной самъ операціи не желаетъ, рѣшено выждать.

Во время перевязки укользнула вынашивая часть сальника въ брюшную полость.

Дальнѣйшее теченіе болѣзни было гладкое. Темп. осталась все время нормальной, пульсъ хороший. Гаазы и стулъ отошли на слѣдующій день послѣ раненія. Передъ выпиской рана поверхностна, покрыта свѣжими грануляціями; самочувствіе хорошее; явленій со стороны органовъ грудной и брюшной полости не замѣчено.

10 VI. Черезъ 15 дней послѣ раненія выписался для амбул. лѣченія.

Сл. № 7.

№ 6429. Эдуардъ С., 19 л., кр., 17 IX—7 XII 05.

Vulnus ictum abdominis et thoracis perforans. (Haemathorax. Vulnus diaphragmatis.) Laparotomia et resectio costae. Sanatio.

Anamnesis. Раненъ ножемъ въ лѣвый бокъ, потерялъ очень много крови; въ 10 час. вечера доставленъ въ больницу.

Status praes. Мужчина средняго роста, правильнаго тѣлосложенія. Лицо очень блѣдное; конечности холодны; сознаніе полное. Темп. норм., пульсъ еле прощупывается, дыханіе затрудненное.

Въ лѣвомъ подреберьѣ между передвей подмышечной и лопаточной линіями расположена рана съ гладкими краями; изъ раны незначительное кровоточеніе; въ глубинѣ раны видна селезенка.

Брюшныя стѣнки въ лѣвой половинѣ незначительно напряжены.

Чревосѣченіе произведено д-ромъ Фалькенбургомъ приблизительно черезъ 3 часа послѣ раненія.

Послѣ подкожнаго вырыскиванія физ. раств. пов. соли безъ наркоза удлинена рана укола въ обѣ стороны. Изъ брюшной полости, которая содержала небольшое количество крови, выпала неповрежденная селезенка; кишки не повреждены. Произведена тампонада брюшной полости; на рану чревосѣченія наложены узловатые швы въ 2 этажа.

Въ боковой части лѣваго плеврального мѣшка замѣчена небольшая, сильно кровоточащая рана. Сдѣлана резекція лѣваго 10. ребра на протяженіи 8 стм., изъ плевральной полости удалены кровяные сгустки. Легкія не повреждены. Тампонада плевральной полости; асепт. повязка.

Послѣ операціи произведено подкожное вливаніе физ. раств. пов. соли и назначена камфора.

Температура стала послѣ операціи постепенно повышаться и на 7. день достигла 39; однако послѣ удаленія тампоновъ скоро упала до нормы. Пульсъ сталъ полный только подъ конецъ больничнаго лѣченія.

18 IX. Жалуется на боль въ лѣвомъ боку.

19 IX. Животъ слегка вздутъ; брюшныя стѣнки напряжены и чувствительны.

23 IX. перевязка: перемѣна всѣхъ тампоновъ, тампоны плевральной полости съ сильнымъ запахомъ. Темп. вечеромъ 39. Пульсъ 120, слабый.

7 X. Раны очищаются; дренажъ плевральной полости.

25 X. перевязка: брюшная рана поверхностна и покрыта свѣжими грануляціями.

28 X. Моча содержитъ бѣлокъ; суточное количество 1200 куб. см. Назначена молочная діета.

3 XI. Моча бѣлка больше не содержитъ.

5 XII. Больной жалуется на упадокъ силъ, наступило сильное истощеніе; дана смѣшанная пища. Рана зажила за исключеніемъ фи-стулы, толщиною въ карандашъ, ведущей въ плевральную полость.

6 XII. Выстукиваніе въ лѣвой части легкихъ даетъ незначительное притупленіе, дыхательный шумъ слѣва неясный; больной жалуется на одышку.

7 XII. Выписался черезъ 81 день послѣ раненія для амбул. лѣченія.

При осмотрѣ 30. VIII. 08 установлена грыжа брюшной стѣнки въ лѣвомъ подреберьѣ, рубецъ чувствителенъ; жалуется на усталость и боль при ходьбѣ.

Сл. № 8.

№ 8500. Мартинъ Д., 38 л., кр., 20 XII 05—4 I 06.

Vulnus sclopetarium thoracis et abdominis perforans. (Haemathorax. Vulnus diaphragmatis). Sanatio.

Anamnesis. Въ 2 ч. дня, во время оцѣвленія фабрики войскомъ, раненъ выстрѣломъ изъ солдатскаго ружья на разстояніи 300 шаговъ на дворѣ фабрики въ лежачемъ положеніи въ нижнюю часть грудной клѣтки; больной пролежалъ на дворѣ около 4 часовъ, а потомъ отиравился домой отчасти ползкомъ. Въ 9 ч. веч. доставленъ въ больницу. Послѣ раненія появилось кровохарканіе; рвоты не было.

Status praes. Мужчина средняго роста, правильнаго тѣлосложенія, хорошаго питанія. Сознаніе полное. Наружные покровы блѣдны, темп. норм., пульсъ 80, правильный, полный. Сердечные тоны чисты.

На лѣвой средней подмышечной линіи между 10. и 11. ребромъ расположена круглая огнестрѣльная рана діаметромъ въ 6 милл., овальное выходное отверстіе которой, такого же размѣра, на 1 см. внутри отъ лѣваго соска.

Животъ въ окружности боковой раны немного чувствителенъ, брюшныя стѣнки, въ особенности въ лѣвой половинѣ, весьма сильно напряжены.

Моча не кровяниста.

Слѣва и сзади въ нижней части грудной клѣтки незначительное притупленіе и ослабленное дыханіе.

Отъ предложенной операціи больной отказывается.

21 XII. Темп. 37,4—37,7. Пульсъ 88—92. Газы отходятъ.

22 XII. Темп. 38,0—39,5. Пульсъ 96—104. Лицо блѣдное. Въ

мокротѣ слѣды крови. Самочувствіе удовлетворительное.

23 XII. Темп. 37,0—37,8. Пульсъ 84.

24 XII. Темп. 36,8—37,5. Пульсъ 88.

25 XII. Темп. 36,5—37,6. Пульсъ 92.

Въ дальнѣйшемъ теченіи болѣзни темп. норм., пульсъ хорошій.

28 XII. Стулъ былъ. Самочувствіе хорошее.

2 I. 06. Раны почти зажили. Притупленіе слѣва въ задней нижней части легкихъ еще замѣтно, и ослабленное дыханіе все еще обнаруживается. Стулъ правильный. Самочувствіе хорошее.

4 I. Выписался черезъ 15 дней послѣ раненія для амбул. лѣченія. Относительно этого случая слѣдуетъ замѣтить, что больной послѣ выписки скоро оправился и былъ около 1½ г. работоспособенъ, а потомъ поступилъ въ больницу вторично, какъ это видно изъ слѣд. скорбн. листа.

№ 7973. Мартинъ Д., 40 л., 15 X—16 XI 07.

Abscessus paranephriticus. Incisio. Sanatio.

Anamnesis. За послѣднія 6 недѣль больной жалуется на общую слабость и боли въ лѣвомъ боку, причѣмъ за 2 недѣли до поступленія въ больницу больной сталъ лихорадить. Жалуется на кашель и запоры. Туберкулезныхъ заболѣваній въ семьѣ больного не было.

Status praes. Мужчина правильнаго тѣлосложенія. Темпер. 38,3, пульсъ 84, средняго наполненія; въ легкихъ хроническій бронхитъ. На мѣстѣ огнестрѣльныхъ ранъ малозамѣтные рубцы.

Животъ втянутъ, брюшныя стѣнки не напряжены. Въ лѣвой поясничной области незначительное припуханіе и притупленіе; оцупываніе болѣзненно, выбленія не обнаружено.

16 X. 37,8—38,7. Пульсъ 90—104. Стулъ былъ.

17 X. Темп. 38,3—38,1. Пульсъ 88—92. Моча прозрачна, бѣлка и крови не содержитъ, сут. кол. 1000 куб. см.

18 X. Темп. 37,7—38,6. Пульсъ 82—100. Больной готовится къ операціи.

19 X. Темп. 38,2—38,5. Пульсъ 88—92.

20 X. Темп. 38,3—36,9. Пульсъ 88—90.

Операція произведена нами подъ хлороформнымъ наркозомъ.

У нижняго края лѣваго 12. ребра пункцией обнаруженъ зеленоватый, густой гной безъ запаха; при бактериол. изслѣдованіи въ немъ найдены *Staph. pyogenes aureus*. Сдѣланъ параллельно лѣвому нижнему краю грудной клѣтки разрѣзъ длиною въ 20 см. Вскрытъ со всѣхъ сторонъ ограниченный гнойникъ, простирающійся отъ подвздошной кости до грудобрюшной преграды; удалено около ½ лтр. гноя. Тампонада. Асепт. повязка.

Послѣоперационный періодъ гладкій. Темп. все время норм., пульсъ хорошій. Больной чувствуетъ послѣ операціи значительное облегченіе. Тампоны удалены на 20. день, и въ полость раны влита смѣсь айрона съ глицериномъ. Передъ выпиской рана поверхностна длиною въ 10 см., шириною въ поперечн. палецъ, покрыта свѣжими грануляціями. Моча прозрачна. Стулъ произвольный. Больной ходитъ, немного блѣденъ. Самочувствіе хорошее.

16 XI. Выписался черезъ 28 дней послѣ операціи для амбул. лѣченія.

При осмотрѣ потерпѣвшаго 30. VIII. 08 установлено, что раны зарубцевались и самочувствіе вполне хорошее.

№ по порядку	Возрастъ и полъ	Родъ ору- жія и расстояние	Раненные органы	Операция	Черезъ сколько времени поспа- ли	Ослож- ненія	Исходъ	Черезъ сколько времени поспа- ли
1	15. м.	ножь	дiафрагма	—	—	—	выздоровл.	9 д.
2	43. м.	револьверъ 5 шаговъ	"	—	—	гнойн. пери- тонитъ	смерть всл. гн. перито- нита	13 д.
3	28. м.	ножь	дiафрагма, выпаденіе сальника	чревосъченіе, резекція сальника. тампонада	3 ч.	проник. коло- тое раненіе грудн. клѣтки	выздоровл.	20 д.
4	29. м.	"	"	удаленіе выпавшей части сальника пакеленомъ	8 д.	—	"	22 д.
5	22. м.	"	"	—	—	—	"	9 д.
6	30. м.	"	"	—	—	—	"	15 д.
7	19. м.	"	дiафрагма, лѣв. плевраль- ный мѣшокъ	чревосъченіе, тампонада, резекція лѣв. 10. ребра	3 ч.	—	"	81 д.
8	38. м.	солдатское ружье 300 шаг.	дiафрагма, haemathorax	—	—	(впослѣдствіи образовался гноиникъ въ обл. лѣвой почки)	"	15 д.

Сюда относятся 8 случаевъ. Раны нанесены 6 разъ ножемъ, выстрѣломъ изъ револьвера 1 разъ, а изъ солдатскаго ружья также 1 разъ. Въ послѣднемъ случаѣ (№ 8) огнестрѣльное поврежденіе нанесено во время оцѣпленія фабрики войскомъ. Трое раненыхъ ножемъ (№№ 3—5) при поступленіи въ больницу находились въ нетрезвомъ видѣ.

Въ вышеприведенныхъ случаяхъ состояніе больныхъ въ общемъ было таково, какъ при поврежденіяхъ одной брюшной полости безъ пораненія внутреннихъ органовъ. Въ большинствѣ случаевъ не замѣчалось ни значительной кровопотери, ни сильнаго упадка силъ. Жалобы на боль въ животѣ отмѣчены только одинъ разъ (№ 2), а при дыханіи также одинъ разъ (№ 4). На отдышку жаловались двое (№№ 6, 7), а на кровохарканіе — одинъ (№ 8). Рвота отмѣчена одинъ разъ (№ 1). Температура при поступленіи въ больницу была нормальной, пульсъ полный, около 80; только въ одномъ случаѣ (№ 7) отмѣчены весьма слабый пульсъ и блѣдность наружныхъ покрововъ.

Болѣзненные симптомы со стороны брюшной полости были вообще мало выражены. Незначительное напряженіе брюшныхъ стѣнокъ, и то только въ области раненія, отмѣчено 4 раза (№№ 1, 2, 7, 8), а незначительная болѣзненность при ощупываніи — два раза (№№ 1, 8); втянутымъ оказался животъ одинъ разъ (№ 3).

Въ большинствѣ случаевъ раны локализованы около лѣваго нижняго края грудной клѣтки; справа же — лишь въ двухъ случаяхъ (№№ 1, 2). Отверстія огнестрѣльныхъ ранъ были небольшого размѣра, между тѣмъ какъ колотыя раны достигли два раза длины въ 5 и 7 см. (№№ 3, 7), въ остальныхъ же случаяхъ длина колотыхъ ранъ была небольшая.

Въ 4 случаяхъ (№№ 3—6) ножевого раненія отмѣчено выпаденіе сальника, который впослѣдствіи или резецированъ, или удаленъ пакеленомъ. Присутствіе haemathorax'a установлено два раза (№№ 7, 8).

Терапія въ большинствѣ случаевъ была выжидательная и теченіе болѣзни было или гладкимъ, или сопровождалось повышеніемъ температуры, вызваннымъ обыкновенно явленіями остраго бронхита.

Особый интерес представляет случай № 8, въ которомъ нанесена огнестрѣльная рана на разстояніи 300 шаговъ выстрѣломъ изъ солдатскаго ружья, въ то время какъ потерпѣвшій лежалъ на дворѣ фабрики. Пуля прошла черезъ лѣвую боковую часть грудной клѣтки, около ея нижняго края. Въ теченіи болѣзни отмѣчено кровохарканіе, притупленіе въ лѣвой нижней части грудной клѣтки, температура повышалась до 39,5, а потомъ стала быстро падать. Черезъ 15 дней послѣ раненія, передъ выпиской болѣзненные явленія въ лѣвой плевральной полости еще не исчезли, но температура была нормальной и самочувствіе хорошее. Однако черезъ два года потерпѣвшій поступилъ вторично въ больницу съ жалобами на общую слабость, лихорадку и боль въ лѣвомъ боку, гдѣ установлено болѣзненность при ощупываніи и притупленіе. Пункціей у нижняго края лѣваго 12 ребра обнаруженъ зеленоватый гной, въ которомъ при бактериологическомъ изслѣдованіи найденъ *staphylococcus pyogenes aureus*. Послѣ вскрытія и тампонады гнойника больной скоро оправился. Вѣроятно въ этомъ случаѣ накопленіе крови вслѣдствіе огнестрѣльнаго раненія диафрагмы явилось причиной образованія гнойника.

Изъ 6 неоперированныхъ выздоровѣло 5, въ среднемъ черезъ 14 дней. Скончался лишь одинъ (№ 2), раненый выстрѣломъ изъ револьвера безъ выходного отверстія, отъ гнойнаго перитонита черезъ 13 дней послѣ раненія.

Въ двухъ случаяхъ (№№ 3, 7) произведено чревосѣченіе. Въ первомъ резецированъ сальникъ, и затампонирована брюшная полость; черезъ 20 дней послѣ раненія послѣдовало выздоровленіе. Въ другомъ же случаѣ (№ 7), доставленномъ съ сильно выраженными признаками остраго малокровія, послѣ впрыскиванія физиологическаго раствора удлинена безъ наркоза колоторѣзанная рана въ лѣвомъ подреберьѣ. При этомъ установлено, что брюшная полость содержала незначительное количество крови; брюшные органы оказались неповрежденными. Кромѣ того обнаружена сильно кровоточащая рана на лѣвомъ плевральномъ мѣшкѣ; произведены резекція лѣваго 10 ребра и тампонада плевральной и брюшной полостей. Въ дальнѣйшемъ теченіи раны постепенно зарубцевались; больной выписанъ черезъ 81 день послѣ раненія. При осмотрѣ больного прибли-

тельно черезъ 3 года послѣ раненія установлена въ лѣвомъ подреберьѣ грыжа брюшной стѣнки; потерпѣвшій жаловался на усталость и боль при ходьбѣ.

Итакъ, колотыя и огнестрѣльныя поврежденія грудной и брюшной полостей безъ пораненія внутреннихъ органовъ расположены въ большинствѣ случаевъ около *лѣваго нижняго края грудной клѣтки*. Болѣзненные признаки со стороны брюшной полости были въ общемъ *мало выражены*. Больные жаловались иногда на *отдыхку*, при чемъ у нѣкоторыхъ установлены *haemathogax*. Въ большинствѣ случаевъ послѣдовало *выздоровленіе безъ оперативнаго вмѣшательства*. Показанія къ чревосѣченію въ общемъ тѣ же, какъ при поврежденіяхъ одной брюшной полости безъ пораненія внутреннихъ органовъ.

VII 6. Попрежденія грудной и брюшной полостей съ пораненіемъ органовъ послѣдней.

Сл. № 1.

№ 2478 Карлъ М., 23 г., кр. хол., 1 IV—30 V 06.

Vulnus sclopetarium abdominis et thoracis perforans. (Vulnus hepatis et diaphragmatis.) Laparotomia. Sanatio.

Anamnesis. Частъ тому назадъ въ сильно нетрезвомъ состояніи раненъ въ животъ выстрѣломъ въ упоръ изъ солдатскаго ружья (?). Жалуется на одышку, тошноту и сильную боль въ животѣ, которая отдаетъ въ правое плечо.

Status praes. Мужчина высокаго роста, крѣпкаго тѣлосложенія и хорошаго питанія. Сознаніе полное. Наружные покровы весьма блѣдны. Темп. норм. Пульсъ 116, слабый. Дыханіе ускоренное. Больной стоитъ не переставая.

Маленькое входное отверстіе расположено у нижняго края праваго 12. ребра на четыре поперечныхъ пальца отъ средней линіи. Выходное отверстіе находится справа въ передней нижней части грудной клѣтки.

Животъ незначительно вздутъ, брюшныя стѣнки сильно напряжены и повсюду чувствительны, въ особенности въ правомъ подреберьѣ; при томъ при ощупываніи живота боль отдаетъ въ правое плечо.

Чревосѣченіе произведено д-ромъ Бремомъ приблизительно черезъ 2 часа послѣ раненія.

Подъ хлороформнымъ наркозомъ сдѣланъ разрѣзъ брюшной стѣнки по Кehr'у. По вскрытіи брюшной полости обильно выливалась темная

жидкая кровь, удалено из области *печени* большое количество кровяных свертков. Справа на выпуклой стороне печени расположена сильно кровоточащая зияющая рана съ рваными краями величиною въ яблоко: послѣ тампонады кровотеченіе остановилось. Желудокъ и кишечникъ не повреждены. Черезъ огнестрѣльную рану грудно-брюшной преграды проникалъ со свистомъ воздухъ. Послѣ промыванія брюшной полости физ. раств. пов. соли, часть котораго осталась въ послѣдней, брюшная стѣнка до мѣста тампона закрыта двухэтажнымъ швомъ. Наложена асепт. повязка, и произведено подкожное вливаніе физ. раств. пов. соли и назначена камфора.

2 IV. Темп. 36,3—37,0. Пульсъ 110, лучше чѣмъ вчера. Блѣдность наружныхъ покрововъ также меньше выражена. Жалуется на сильную боль при дыханіи въ верхней части живота. Моча выпущена катетеромъ; сут. кол. последней 1000 куб. см. Повязка пропитана желчью; на спинѣ и въ ягодичной области замѣчены ожоги второй степени (отъ термофора во время операции?). Ord.: Pulv. Doveri.

3 IV. Темп. 37,5—38,4. Пульсъ 100—108. Повязка пропитана желчью; рана имѣетъ хороший видъ. Животъ не вздутъ, но немного напряженъ. Жалуется на боль при дыханіи. Газы отходятъ. Сут. кол. мочи 1100 куб. см.

4 IV. Темп. 37,7—38,1. Пульсъ 108. перевязка: обильное выдѣленіе желчи. Жалуется на боль при кашлѣ въ правомъ боку. Сут. кол. мочи 1400 куб. см.

5 IV. Темп. 38,1—38,3. Пульсъ 88. Самочувствіе лучше.

6 IV. Темп. 38,3—38,6. Пульсъ 92. перевязка: обильное выдѣленіе желчи; мѣсто ожога на спинѣ сильно гноится. Животъ втянутъ, не напряженъ. Глубокіе кожные швы сняты. Стулъ былъ послѣ клизмы. Боли въ правомъ боку еще не прекратились.

9 IV. Темп. 37,7—38,4. Пульсъ 76—84. перевязка: удалены поверхностные кожные швы и часть тампоновъ. Мѣста ожоговъ на спинѣ отчасти уже зажили. Больной не въ состояніи произвольно мочиться, вслѣдствіе чего приходится его ежедневно катетеризировать.

13 IV. Темп. 38,5—39,5. Пульсъ 88—96. перевязка: тампоны держатся очень крѣпко, по удаленіи тампоновъ выдѣляется изъ раны довольно много окрашеннаго желчью гноя. Въ полость раны введена дренажная трубка.

15 IV. Темп. 38,7—39,1. Пульсъ 80—92. перевязка: выдѣленія изъ раны обильны и окрашены желчью. Произведенъ проколъ въ пространство подъ грудобрюшной преградой, однако гноиника не найдено. Рана тампонируется.

17 IV. Темп. 38,3—38,7. Пульсъ 72—84. перевязка: въ глубинѣ раны, больше казди вскрытъ корнцангомъ гноиникъ, изъ котораго выдѣляется окрашенный желчью гной, полость раны широко затампонирована.

19 IV. Темп. стала нормальной.

21 IV. Повязку приходится ежедневно мѣнять, такъ какъ въ глубинѣ раны происходитъ задержка гноя. Ожоги на спинѣ зажили. Больной поправляется.

1 V. Выдѣленія изъ раны все еще обильны, полость ея однако уменьшается. Ванна.

5 V. Больному разрѣшено вставать.

18 V. Свищъ въ глубинѣ закрывается, выдѣленія незначительны.

29 V. Самочувствіе хорошее. Рана поверхностна, гранулируетъ хорошо.

30 V. Черезъ 60 дней послѣ раненія выписался выздоровѣвшимъ.

При осмотрѣ приблизительно черезъ два года послѣ раненія установленъ въ правомъ подреберѣ рубецъ шириною въ палецъ; потерпѣвшій жалуется на боль въ правомъ боку при тяжелой работѣ; самочувствіе впрочемъ хорошее.

Сл. № 2.

№ 563. Филипъ М., 23 г., мѣщ., хол., 2 I—20 I 04.

Vulnus ictum thoracis et abdominis perforans. (Vulnus diaphragmatis et lienis.) Sanatio.

Anamnesis. Раненъ пожемы въ лѣвый бокъ въ 10 ч. утра, первая повязка наложена въ спасительномъ заведеніи; въ больницу доставленъ въ нетрезвомъ видѣ черезъ 5½ часовъ. Рвоты не было.

Status praes. Мужчина средняго роста, правильнаго тѣлосложенія. Блѣдности наружныхъ покрововъ не замѣчается. На гѣлѣ нѣсколько рубцовъ отъ прежнихъ раненій. Темп. норм., пульсъ 90, правильный, средняго наполненія. Одышки и притупленія въ грудной полости не замѣчается.

Параллельно нижнему краю лѣваго 10. ребра по средней подмышечной линіи расположена зияющая рана съ гладкими краями, длиною въ 10 см.; при вдыханіи въ рану проникаетъ со свистомъ воздухъ. При раздвиганіи краевъ раны оказалось, что *pleura costalis* порѣзана на протяженіи 6 см., и что въ ранѣ торчитъ часть сальника. Кровотеченіе изъ раны довольно значительное.

Животъ равномерно втянутъ, брюшныя стѣнки слѣва больше напряжены, чѣмъ справа. Чувствительность особенно выражена въ лѣвомъ подреберѣ. Выстукиваніе живота даетъ тимпаническій звукъ, за исключеніемъ надлобковой и лѣвой поясничной областей, гдѣ полученъ тупой звукъ; печеночная тупость увеличена. Катетеромъ выпущено 100 куб. см. прозрачной мочи.

Отъ предложенной операціи больной рѣшительно отказывается; рана затампонирована; наложена асепт. повязка.

На слѣдующій день раненый жаловался на боль при кашлѣ; рвоты не было, животъ не вздутъ и не чувствителенъ. Самочувствіе хорошее. Стулъ былъ послѣ клизмы. На 9. день послѣ раненія удалены тампоны; рана въ глубинѣ закрылась, кровоточитъ незначительно, но имѣетъ хороший видъ. Выстукиваніе живота даетъ повсюду тимпаническій звукъ. Ежедневно произвольный стулъ. Въ дальнѣйшемъ теченіи болѣзни рана

постепенно стала уменьшаться. Темп. все время нормальна. Передъ выпиской самочувствіе хорошее. Рана поверхностна, покрыта свѣжими грануляціями, длиною въ 3 см.

20 I. Выписался черезъ 18 дней послѣ раненія для амбул. лѣченія.

Сл. № 3.

№ 9175. Андрей К., 46 л., мѣщ., жен., 22 XI—22 XI 07.

Moribundus. Vulnus sclopetarium thoracis et abdominis perforans. (Vulnus diaphragmatis et lienis. Haemorrhagia.) Exitus letalis.

Anamnesis. Въ 12 час. дня произведено двумя неизвѣстными нападеніе на сборщика казенныхъ винныхъ лавокъ А. К.; послѣдній раненъ выстрѣломъ изъ маузеровскаго пистолета въ спину и немедленно доставленъ въ каретѣ Общ. скорой мед. помощи въ больницу. При поступленіи жалуется на затрудненное дыханіе и боли въ надчревьѣ.

Status praes. Мужчина средняго роста, правильнаго тѣлосложенія и хорошаго питанія. Сознаніе полное. Наружные покровы блѣдны. Темп. норм. Пульсъ не прощупывается. Сердечные тоны чисты, но очень тихи.

Круглое входное отверстіе, величиною съ небольшую горошину, расположено справа у 10. грудного позвонка, а выходное діаметромъ въ 1 см., съ неровными краями по лѣвой сосковой линіи на высотѣ 8. ребра.

Брюшныя стѣнки не напряжены; притупленія не обнаружено;

Въ виду безнадежнаго состоянія большаго операція не предложена. Назначены камфора и физ. раст. пов. соли.

Состояніе больнаго все ухудшается.

22 XI. Умеръ въ 1/25 час. вечера, черезъ 4 1/2 часа послѣ раненія.

Суд.-мед. вскрытіе 24. XI. 07 произведено гор. врачомъ Э. В. Гуго (№ 1531).

Покровы и кости черепа безъ поврежденій. Твердая мозговая оболочка утолщена, мягкая совершенно блѣдна. Въ назухахъ нѣсколько капель крови. Мозгъ и мозжечекъ сильно отечны. Въ шейныхъ венахъ незначительное количество крови.

Въ лѣвой плевральной полости 200 куб. см. жидкой крови. Околосердечная сумка не повреждена. Сердце нормально, содержитъ нѣсколько капель жидкой крови. Правое легкое блѣдное, лѣвое на переднемъ краю внизу имѣетъ выемку и кровоподтекъ въ 4 × 3 см.

Брюшная полость содержитъ ок. 2000 куб. см. частью жидкой, частью свернувшейся крови. Селезенка нормальной величины, на ея нижней поверхности представляется косою глубокой разрывъ. Почки, печень и желудокъ не повреждены. Кишки блѣдны, не повреждены. Мочевой пузырь пустъ. Поджелудочная железа пропитана кровью; задняя треть ея всецѣло разможена.

Мнѣніе. Смерть послѣдовала отъ внутренняго истеченія кровью въслѣдствіе огнестрѣльнаго поврежденія селезенки и поджелудочной железы.

Сл. № 4.

№ 6856. Иванъ М., 22 г., кр., хол., 1 IX—24 IX 07.

Vulnus ictum abdominis perforans. (Vulnus diaphragmatis et colonis transversi.) (Prolapsus omenti.) Laparotomia. Sanatio.

Anomnesis. Въ 7 час. вечера въ нетрезвомъ состояніи раненъ ножомъ въ животъ. Въ больницу доставленъ въ 1/212 час. ночи. Рвоты не было. Жалуется на сильную боль, въ особенности въ правой части живота.

Status praes. Мужчина средняго роста, правильнаго и крѣпкаго тѣлосложенія, хорошаго питанія. Сознаніе полное. Темп. норм., пульсъ хорошій. Сердечные тоны чисты. Въ легкихъ явленія бронхита; дыханіе реберное.

Въ правомъ подреберьѣ расположена рана съ гладкими краями, изъ которой выпадаетъ часть сальника, длиною въ 7 см.

Животъ весьма чувствителенъ, немного втянутъ; брюшныя стѣнки весьма сильно напряжены.

На тыльной сторонѣ головки полового члена узкая некровоточащая рана съ гладкими краями.

Чревосъщеніе произведено д-ромъ Пинкеромъ черезъ 5 3/4 час. послѣ раненія.

Подъ хлороформнымъ наркозомъ въ правой половинѣ живота на 2 поперечныхъ пальца ниже мѣста укола сдѣланъ поперечный разрѣзь до наружнаго края правой прямой мышцы. По вскрытіи брюшной полости обнаружена колотая рана *грудобрюшной преграды* на мѣстѣ ея прикрѣпленія къ грудной кѣткѣ; легкое повидимому не повреждено; въ указанную рану втянута стѣнка толстой кишки, при удаленіи которой выпавшая часть сальника ускользнула въ брюшную полость. На *поперечной ободочной кишкѣ* замѣчено прободеніе, пропускающее карандашъ. На эту рану, изъ которой выдѣлялись частички кала, наложенъ двухэтажный шовъ. Отверстіе въ грудобрюшной преградѣ закрыто тремя узловатыми швами и затампировано. На рану чревосъщенія наложенъ двухэтажный шовъ. Асепт. повязка.

На половой членъ наложена асепт. повязка.

Въ послѣоперационномъ періодѣ темп. все время норм., пульсъ хорошій. Появился легкій бронхитъ, который однако скоро исчезъ. Газы стали отходить на третій день послѣ операціи, стулъ вызванъ клизмой на 4. день. Брюшная рана до мѣста тампона зажила первичнымъ натяженіемъ; мѣсто укола нагноилось. Вставать больному разрѣшено на 19. день послѣ операціи. Передъ выпиской на мѣстѣ тампона маленькая,

неглубокая гранулирующая рана; мѣсто укола зажило; больному заказанъ брюшной корсетъ. Стулъ правильный. Самочувствіе хорошее.

24 IX. Выписался черезъ 23 дня послѣ раненія для амбул. лѣченія.

При осмотрѣ приблизительно черезъ годъ послѣ раненія установлена небольшая грыжа брюшной стѣнки въ правой боковой части живота, работоспособность не утрачена, самочувствіе хорошее.

Сл. № 5.

№ 1472. Фердинандъ Б., 44 г., кр., жен., 13 II—20 II 06.

Vulnus sclopetarium abdominis et thoracis perforans. (Vulnus ventriculi et hepatis.) Vulnus sclopetarium columnae vertebralis. Laparotomia.

Exitus letalis.

Anamnesis. Въ 8 час. утра въ своей комнатѣ раненъ въ спину выстрѣломъ изъ револьвера неизвѣстной системы; черезъ 2 часа въ каретѣ Общ. скорой мед. помощи доставленъ въ больницу.

Status praes. Мужчина средняго роста, правильнаго и крѣпкаго тѣлосложенія, съ хорошо развитымъ подкожнымъ жировымъ слоемъ. Производитъ впечатлѣніе тяжело больного. Наружные покровы блѣдны. Сознаніе полное. Темп. норм., пульсъ слабый, правильный. Тоны сердца чисты.

У нижняго края праваго 8. ребра, на 2 поперечн. пальца отъ остистыхъ отростковъ, находилась маленькая круглая огнестрѣльная рана; выходнаго отверстія нѣтъ.

Животъ немного вздутъ и весьма чувствителенъ, брюшныя стѣнки напряжены незначительно.

Моча прозрачна, безъ бѣлка и сахара.

Мочевой пузырь и нижнія конечности парализованы, анестезія доходитъ до пупка.

Во время изслѣдованія появилась обильная рвота темной кровью.

Чревоспиченіе произведено д-ромъ мед. А. ф.-Бергманомъ черезъ 3 часа послѣ раненія.

Подъ хлороформнымъ наркозомъ сдѣланъ разрѣзъ брюшныхъ стѣнокъ по бѣлой линіи. Брюшная полость содержала незначительное количество крови, которая удалена. Слѣва въ верхней части брюшной полости кишечныя петли, въ особенности въ области flexurae sigmoideae, спаяны со сальникомъ сильно развитыми склейками. Для болѣе удобнаго доступа въ сальникъ, послѣ перевязки нѣкоторыхъ сосудовъ, образовано отверстие. Червообразный отростокъ оказался несросшимся и безъ всякихъ измѣненій. *Желудокъ* прострѣленъ насквозь; одно отверстие расположено на передней его стѣнкѣ у большой кривизны, а другое на задней, ближе къ cardia; содержимаго желудка въ брюшной полости не замѣчено; оба отверстия небольшого размѣра и закрыты двухэтажнымъ швомъ. Далѣе замѣчено на лѣвой долѣ *печени* у передняго края некровоточащая огнестрѣльная рана, на которую наложено нѣсколько узловатыхъ швовъ. Остальные органы брюшной полости не повреждены, пуля не найдена. Рана чревоспиченія зашита наглухо. Асепт. повязка.

13 II. Темп. вечеромъ 37,2. Пульсъ 112. Больной сильно потѣеть, жалуется на боль въ ногахъ. Ord.: Морфій.

14 II. Темп. 37,0—37,5. Пульсъ 130—120. Вечеромъ отходятъ газы.

16 II. Темп. 36,8—37,2. Пульсъ 90—112. Сут. кол. мочи 1200 куб. см. Боли въ ногахъ прекратились; чувствительность понижена, тактильное чувство сохранено, иногда появляются въ мышцахъ нижнихъ конечностей судороги. Мошонка отечна.

17 II. Темп. 36,8—37,4. Пульсъ 100—116. Животъ вздутъ. Стулъ былъ послѣ глицериновой клизмы. Мокрота плохо выдѣляется. Ord.: Inf. r. Ipecac.

18 II. Перевязка: Глубокіе кожные швы сняты; рана безъ воспалительныхъ явленій.

19 II. Темп. 36,5—37,1. Пульсъ слабый. Животъ сильно вздутъ. Жалуется на отрыжку, отъ промыванія желудка отказывается. Газы отходятъ. Ord.: Камфора.

20 II. Темп. 36,5. Больной производитъ впечатлѣніе умирающаго.

20 II. Въ 10¼ час. утра умеръ черезъ 7 дней послѣ раненія.

Суд.-мед. вскрытіе произведено 24. II. 06. Спинаго мозгъ прострѣленъ на высотѣ 12. груднаго позвонка; пуля прошла черезъ лѣвую плевральную полость, которая содержала около 2 литр. жидкой крови, и проникла черезъ грудо-брюшную преграду близъ позвоночнаго столба въ брюшную полость; лѣвое легкое спалось, но поврежденій на немъ не обнаружено. Въ брюшной полости находится маленькій гнойникъ, содержащій около 2 стол. л. гноя и органиченныя стѣнкой желудка и склеившимися петлями кишокъ. Явленій перитонита въ остальныхъ частяхъ брюшной полости не замѣчено; швы желудка безъ воспалительныхъ явленій.

Diagnosis: Vulnus sclopetarium abdominis et thoracis. Abscessus abdominis.

Сл. № 6.

№ 7948. Берка Г., 18 л., мѣщ., 23 XI—3 XII 05.

Vulnus sclopetarium abdominis perforans. (Vulnus ventriculi, lienis, flexurae lienalis et diaphragmatis.) Laparotomia. Exitus letalis.

Anamnesis. Въ 12 час. ночи раненъ выстрѣломъ изъ револьвера въ упоръ; на слѣдующее утро доставленъ въ 1½/29 час. въ больницу. Жалуется на сивыя боли въ животѣ, рвоты не было.

Status praes. Мужчина средняго роста, хорошаго тѣлосложенія и питанія. Лицо блѣдное; сознаніе полное; темп. 38,0; пульсъ 118, правильный, средняго наполненія; языкъ обложенъ.

Входное отверстие діаметромъ въ 6—7 мм. расположено по лѣвой сосковой линіи на поперечный палецъ выше нижняго края грудной клѣтки; края его красноваты. Выходнаго отверстія нѣтъ.

Животъ вздутъ и не особенно чувствителенъ; положеніе грудо-брюшной преграды высокое; брюшныя стѣнки сильно напряжены.

Слѣва сбоку и сзади грудной клѣтки замѣтна подкожная эмфизема.

Чревосъщеніе произведено д-ромъ Фалькенбургомъ черезъ 10 час. послѣ нанесенія.

Подъ хлороформнымъ наркозомъ сдѣланъ разрѣзъ по бѣлой линіи отъ мечевиднаго отростка до пупка, а потомъ еще въ поперечномъ направленіи до лѣвой подмышечной линіи. Брюшная полость содержала довольно большое количество жидкой свернувшейся крови. Въ лѣвой половинѣ *желудка* замѣчены на его передней и на задней поверхностяхъ по круглой огнестрѣльной ранѣ; въ окружности задней раны незначительный кровоподтекъ. Доступъ къ задней ранѣ проложенъ послѣ перевязки сосудовъ и разрѣза сальника въ его лѣвой боковой трети параллельно краю желудка. На раны наложенъ двухэтажный шелковый шовъ, при чемъ послѣднія отчасти прикрыты сальникомъ. Въ области *селезенки* замѣчено накопленіе крови. Селезенка прострѣлена насквозь. Рана на ея внѣшней поверхности круглой формы съ неровными краями, отъ которыхъ лучеобразно исходили небольшіе надрывы; рана не кровоточила. На внутренней поверхности селезенки зияющая рана длиною въ 6 см.; изъ послѣдней сильное кровотеченіе; на послѣднюю рану наложено 6 узловатыхъ шелковыхъ швовъ и тампоновъ. Слѣва съ боку на мѣстѣ прикрѣпленія *грудобрюшной преграды* неправильная продолговатая рана, изъ которой со шумомъ выходилъ воздухъ; наложенъ шовъ. На *flexura lienalis* довольно значительный кровоподтекъ, который распространился на брыжейку поперечной ободочной кишки; прободенія не обнаружено; произведена тампонада кровоподтека послѣ промыванія брюшной полости физ. раст. пов. соли. Наложень двухэтажный шовъ на брюшную стѣнку до мѣста тампона.

Подкожно врыснуты физ. раст. пов. соли и камфоры.

23 XI. Темп. 38,0—37,0; пульсъ 120, нитевидный; вечеромъ частая рвота и блѣдность наружныхъ покрововъ. Ogd.: Промываніе желудка, камфора.

25 XI. Темп. 37,2—37,8. Пульсъ 130. Перевязка: швы отчасти нагноились, сняты. Животъ не вздутъ, газы отходятъ.

26 XI. Темп. 37,9—39,0. Пульсъ 108, средняго наполненія. Газы отходятъ.

27 XI. Стулъ былъ.

29 XI. Темп. 38,2—39. Пульсъ 120. Одышка, капля нѣтъ. Ogd.: Физ. раст. пов. соли, камфора.

30 XI. Сильная одышка. Слѣва сзади внизу грудной клѣтки припухленіе и бронхіальное дыханіе.

1 XII. Темп. 38,5—38,2. Пульсъ 132. Перевязка: швы брюшной стѣнки нагноились, кишечныя петли сильно выпячиваются. Самочувствіе стало хуже.

3 XII. Темп. утромъ 37,5. Сильная одышка, холодный потъ.

3 XII. Въ 1/2 час. дня больной умеръ черезъ 10 дней послѣ раненія вслѣдствіе воспаленія легкихъ.

№ по порядку	Возрастъ и полъ	Роль оружія и разстояніе	Раненые органы	Операция	Перечисленіе ранъ, ихъ оцѣнка	Осложненія	Исходъ	Перечисленіе времени посылки
1	23, м.	солд. ружье въ упоръ	диафрагма, почка	чревосъщеніе, тампонада печени и диафрагмы, промываніе	2 ч.	—	выздоровл.	60 д.
2	23, м.	ножь	диафрагма и селезенка.	(тампонада брюшной раны)	—	—	"	18 д.
3	46, м.	пистолетъ Маузера, въ упоръ	диафрагма, селезенка, поджелудочная железа	—	—	—	смерть всл. остраго малокровія	4 1/2 ч.
4	22, м.	ножь	диафрагма, поперечная обод. кишка, выпаденіе сальника	чревосъщеніе, швы поперечной обод. кишки и диафрагмы, тампонада диафрагмы	5 1/4 ч.	—	выздоровл.	23 д.
5	44, м.	револьверъ	диафрагма, желудокъ (2 пробод.), почка	чревосъщеніе, швы желудка и печени	3 ч.	огн. раненіе спинного мозга	смерть всл. остраго малокровія	7 д.
6	18, м.	рев. въ упоръ	диафрагма, желудокъ (2 пробод.), селезенка, flexura lienalis съ загнош. кровоподт.	чревосъщеніе, швы желудка, селезенки и диафрагмы, тампонада кровоподт., промываніе	10 ч.	воспаленіе легкихъ	смерть всл. восп. легкихъ.	10 д.

Въ этой главѣ приведены 6 случаевъ. Раны нанесены 2 раза ножомъ, 3 раза выстрѣломъ изъ револьвера, а изъ солдатскаго ружья — 1 разъ. Трое изъ раненыхъ при поступленіи въ больницу находились въ нетрезвомъ видѣ (№№ 1, 2, 4).

Состояніе больныхъ въ общемъ было тяжелое, раненые жаловались на боль, въ особенностяхъ въ надчревьѣ, или въ подреберьяхъ. Въ двухъ случаяхъ (№№ 1, 3) отмѣчена отдышка, въ одномъ (№ 5) — haemathorax, а разъ (№ 6) — подкожная эмфизема. Разъ была рвота кровью (№ 5), а разъ тошнота (№ 1). Сильно выраженная блѣдность наружныхъ покрововъ отмѣчена во всѣхъ случаяхъ, за исключеніемъ № 2. Температура при поступленіи въ больницу была нормальной; лишь въ одномъ случаѣ (№ 6) первоначальная температура равнялась 38,0 — больной доставленъ черезъ 8½ часовъ послѣ раненія. Пульсъ колебался около 100 и въ большинствѣ случаевъ былъ слабымъ; а въ случаѣ № 3 раненый доставленъ въ больницу безъ пульса и производилъ впечатлѣніе умирающаго. Хорошій пульсъ отмѣченъ только 1 разъ (№ 4).

Болѣзненные симптомы со стороны брюшной полости были сильно выражены. Брюшныя стѣнки были чувствительны и весьма сильно напряжены. Втянутымъ оказался животъ 3 раза (№№ 1, 2, 4), а вздутымъ — 2 раза (№№ 5, 6).

Локалізація ранъ отмѣчена въ правой половинѣ тѣла 4 раза, а въ лѣвой лишь 2 (№№ 2, 6). Въ случаѣ № 2 обнаружена у нижняго края лѣваго 10. ребра колото-рѣзанная рана длиною въ 10 см.; въ остальныхъ случаяхъ раны были небольшого размѣра.

Чревосѣченіе произведено 4 раза. Два раза послѣдовало выздоровленіе (№№ 1, 4), а два раза смерть (№№ 5, 6). Кромѣ того въ одномъ случаѣ (№ 2) края обширной зияющей ножевой раны раздвинуты крючками: установлено поврежденіе pleurae costalis, діафрагмы и селезенки. При вдыханіи въ эту рану проникалъ со свистомъ воздухъ. Произведена тампонада, послѣ чего и остановилось кровотеченіе селезенки. Больной выписанъ черезъ 18 дней послѣ раненія. Въ другомъ неоперированномъ случаѣ нанесено раненіе выстрѣломъ изъ пистолета Маузера въ упоръ. Какъ уже сказано, раненый доставленъ въ больницу умирающимъ; смерть на-

ступила отъ внутренняго истеченія кровью черезъ 4½ часа послѣ раненія. При вскрытіи установлены поврежденіе діафрагмы и косої, глубокой разрывъ на нижней поверхности селезенки. Поджелудочная железа оказалась пропитанной кровью, при чемъ ⅓ ея была размозжена. Брюшная полость содержала около 2000 куб. см. отчасти свернувшейся крови. Кромѣ того обнаружена небольшая рана на лѣвомъ легкомъ.

Въ одномъ изъ двухъ случаевъ, подвергнутыхъ операціи и выздоровѣвшихъ нанесено раненіе выстрѣломъ изъ солдатскаго ружья въ упоръ (№ 1). При чревосѣченіи, произведенномъ черезъ два часа послѣ раненія установлены поврежденіе діафрагмы и печени. На выпуклой сторонѣ послѣдней обнаружена сильно кровоточащая зияющая рана съ ровными краями величиною въ яблоко. Кровотеченіе остановлено тампонадой. Черезъ рану діафрагмы проникалъ со свистомъ воздухъ. Произведено промываніе брюшной полости. Въ послѣоперационномъ періодѣ отмѣчено сильное пропитаніе тампоновъ желчью и повышеніе температуры до 39,1; въ области печени обнаруженъ гнойникъ, по вскрытіи котораго температура упала до нормы. Больной выписанъ черезъ 60 дней послѣ раненія. При осмотрѣ приблизительно черезъ два года послѣ раненія установленъ въ правомъ подреберьѣ рубецъ шириною въ палецъ; потерпѣвшій жаловался на боль въ правомъ подреберьѣ при тяжелой работѣ. Въ другомъ случаѣ (№ 4) выздоровленія нанесена пожевая рана въ правое подреберьѣ; изъ раны выпадала часть сальника. При чревосѣченіи, произведенномъ черезъ 5¾ часа послѣ раненія, установлено поврежденіе діафрагмы и поперечной ободочной кишки. На послѣдней обнаружено небольшое отверстіе, изъ котораго выдѣлялся калъ. На раны наложенъ двухэтажный шовъ. Въ отверстіе грудобрюшной преграды оказалось втянутой стѣнка ободочной кишки; рана діафрагмы закрыта тремя узловатыми шелковыми швами и затампонирована. Послѣоперационный періодъ былъ гладкимъ, и больной выписанъ черезъ 23 дня послѣ раненія. При осмотрѣ приблизительно черезъ годъ послѣ раненія установлена въ правомъ подреберьѣ небольшая грыжа брюшной стѣнки, работоспособность не утрачена.

Въ двухъ же случаяхъ (№№ 5, 6) револьвернаго раненія, подвергнутыхъ чревосѣченію, пуля застряла въ тѣлѣ, и послѣдовала смерть. Въ первомъ случаѣ обнаружены раненія желудка и печени, на которыя наложены швы. Случай этотъ былъ осложненъ параличемъ нижнихъ конечностей и мочевого пузыря. Въ послѣоперационномъ періодѣ отмѣченъ постепенный упадокъ силъ; и смерть наступила черезъ 7 дней послѣ раненія. При вскрытіи установлено, что спинной мозгъ прострѣленъ на высотѣ 12-грудного позвонка. Пуля прошла черезъ лѣвую плевральную полость, содержащую около двухъ литровъ крови, и проникала черезъ діафрагму въ брюшную полость; въ послѣдней обнаруженъ небольшой гнойникъ, расположенный между стѣнкой желудка и склеившимися петлями кишокъ. Въ другомъ случаѣ со смертнымъ исходомъ, доставленномъ поздно въ больницу, чревосѣченіе произведено черезъ 10 часовъ послѣ раненія. Поврежденными оказались желудокъ, селезенка и flexura lienalis, на раны которыхъ наложены швы; въ области селезенки обнаруженъ забрюшинный кровоподтекъ, и произведена шампонада его. Въ лѣвой боковой части діафрагмы отмѣчена и зашита неправильная продолговатая рана, черезъ которую со шумомъ проникалъ воздухъ. Послѣоперационный періодъ осложнялся лѣвостороннимъ воспаленіемъ легкихъ, что привело къ смерти черезъ 10 дней послѣ раненія.

Въ выше приведенныхъ случаяхъ раненія діафрагмы сопровождалась 3 раза (№№ 1 — 3) поврежденіемъ паренхиматозныхъ органовъ брюшной полости, 2 раза (№№ 4, 5) полостныхъ, а 1 разъ (№ 6) — пораненіемъ тѣхъ и другихъ. Раны діафрагмы 2 раза (№№ 1, 2) затампонированы, 2 раза (№№ 4, 6) зашиты узловатыми шелковыми швами, а 2 раза (№№ 3, 5) пораненія грудобрюшной преграды установлены только на вскрытіи. Трое (№№ 1, 2, 4) выздоровѣли. Причиной смерти отмѣчено 2 раза (№№ 3, 5) острое малокровіе, а разъ (№ 6) — воспаленіе легкихъ.

Итакъ, въ случаяхъ колотыхъ и огнестрѣльныхъ поврежденій грудной и брюшной полостей съ пораненіемъ органовъ послѣдней больные часто жаловались на *одышку*, причемъ иногда установленъ незначительный haemathorax.

Болѣзненные признаки со стороны брюшной полости совпадаютъ съ признаками, описанными въ предыдущихъ главахъ.

VII в. Поврежденія грудной и брюшной полостей съ пораненіемъ ихъ органовъ.

Сл. № 1.

№ 2775. Хаймъ Л., 49 л., мѣщ., 8 IV—8 VI 05.

Vulnus sclopetarium thoracis et abdominis perforans. (Vulnus pulmonis et diaphragmatis et renis.) Exitus letalis.

Anamnesis. Раненъ 7. IV въ 2 ч. дня во время еврейскаго погрома въ г. Двинскѣ выстрѣломъ изъ револьвера въ животъ. Доставленъ въ больницу по желѣзной дорогѣ черезъ 21 ч. послѣ раненія. Была повторная рвота; мокрота съ кровью.

Status praes. Мужчина средняго роста, правильнаго тѣлосложенія. Сознаніе полное. Сильный колыбель, пульсъ еле прощупывается. Органы кровообращенія безъ особыхъ измѣненій. Въ легкихъ обильные влажные хрипы; слѣва сзади въ нижней части грудной клѣтки притупленіе.

По лѣвой передней подмышечной линіи на 4 поперечн. пальца отъ нижняго края грудной клѣтки расположена огнестрѣльная рана величиною въ горошину.

Животъ сильно вздутъ и весьма чувствителенъ; брюшныя стѣнки напряжены какъ доска.

Въ виду безнадежнаго состоянія больного и упущенія удобнаго момента операція не предложена. Вливаніе физ. раст. пов. соли.

8 IV. Появились рвота каломъ и кровавистые поносы; больной безпокоенъ.

8 IV. Черезъ сутки послѣ раненія наступила смерть въ колыбель.

При суд.-мед. вскрытіи 11. IV. обнаружено *Vulnus sclopetarium renis sinistri perforans.*

Сл. № 2.

№ 2466. Іоганнъ Б., 25 л., кр., 8 III—11 IV 07.

Vulnus sclopetarium thoracis et abdominis perforans. (Haemathorax. Vulnus diaphragmatis et renis.) Extirpatio renis. Sanatio.

Anamnesis. Въ 6 ч. вечера съ цѣлью самубійства ранилъ себя выстрѣломъ изъ револьвера (бульдогъ) въ лѣвую половину грудной клѣтки; при выстрѣлѣ револьверъ находился въ правой рукѣ. Рвоты и тошноты не было. Черезъ часъ послѣ раненія въ нетрезвомъ состояніи доставленъ въ больницу.

Status praes. Мужчина средняго роста, правильнаго тѣлосложенія, средняго питанія. Сознаніе полное; наружные покровы блѣдны. Темп.

норм. Пульсъ 80, правильный, равномерный. Сердечные тоны чисты. Слѣва сзади въ нижней части грудной клѣтки выстукиваніе даетъ притупленіе; въ остальномъ легкія безъ особыхъ измѣненій.

На поперечный палецъ кнаружи отъ лѣвой сосковой линіи у верхняго края 8. ребра расположена незначительно кровоточащая огнестрѣльная рана.

Животъ не вздутъ и мало чувствителенъ; брюшныя стѣнки не напряжены. Въ лѣвой боковой части живота выстукиваніе даетъ незначительное притупленіе.

Моча прозрачна, бѣлка не содержитъ.

Больной рѣшительно отказывается отъ всякаго хирургическаго вмѣшательства. Наложена асепт. повязка.

9 III. Темп. 37,4—38,0. Пульсъ 84—96. Ночь больной провелъ безпокойно. Боли въ лѣвомъ боку незначительны; брюшныя стѣнки слѣва немного напряжены; животъ не вздутъ. Рвоты не было. Вливаніе физ. раств. пов. соли. Сут. кол. мочи 800 куб. стм.; мочеиспусканіе произвольное.

Рентгеновскими лучами установлено мѣстоположеніе пули на поперечный палецъ влѣво отъ нижняго края втораго поясничнаго позвонка.

10 III. Темп. 38,0—38,5. Пульсъ 80—100, полный. Животъ незначительно вздутъ и въ лѣвой половинѣ весьма чувствителенъ; брюшныя стѣнки повсюду напряжены. Рвоты не было. Послѣ глицериновой клизмы отходятъ газы и стулъ. Въ лѣвой задней части грудной клѣтки слышно плевральное треніе, дыханіе тамъ же ослабленное. Ord.: физ. раст. пов. соли.

11 III. Темп. 38,2—39,5. Пульсъ 84—120. Языкъ влажный; метеоризмъ и боли въ лѣвомъ боку усиливаются. Газы отходятъ, самочувствіе удовлетворительное. Стулъ былъ.

12 III. Темп. 38,5—39,3. Пульсъ 120. Метеоризмъ уменьшается; произвольный стулъ. Ночь провелъ очень безпокойно, выскочилъ изъ кровати и утромъ заявилъ что ему показывались мыши; вечеромъ назначены больному коньякъ и хлораль-гидратъ.

13 III. Темп. 38,6—38,4. Пульсъ 108—92. Больной получаетъ ежедневно 200,0 вина и 50,0 коньяку. Ночь провелъ спокойно.

14 III. Темп. 38,2—38,0. Пульсъ 84—92, полный. Метеоризмъ исчезъ. Въ правой части живота прощупывается небольшое ограниченное болѣзненное уплотненіе; зыбленія не обнаружено. Появилась желтуха. Въ мочѣ, которая за послѣдніе дни выдѣлялась въ достаточномъ количествѣ, обнаружены желчные пигменты и слѣды крови. Стулъ былъ нѣсколько разъ; крови и слизи въ немъ не замѣчено. Ord.: Карлсбадская соль.

15 III. Темп. 38,0—38,5. Пульсъ 80—92. Ночью больной спитъ спокойно. Поносы прекратились.

17 III. Темп. 38,0—38,7. Пульсъ 84—92. Желтуха почти совершенно исчезла; животъ немного вздутъ; стулъ правильный, тѣстоватой консистенціи, сѣраго цвѣта.

18 III. Темп. 37,0—38,0. Пульсъ 84—88. Слѣва сзади въ нижней части грудной клѣтки притупленіе до середины лопатки; fremitus res-

totalis и дыханіе тамъ же ослаблены; въ остальныхъ частяхъ легкихъ слышны сухіе хрипы. Ord.: Dec. rad. Senegae, Kal. jodat.

22 III. Темп. 36,5—37,3. Пульсъ 82—88. Моча содержитъ слѣды бѣлка; сут. кол. норм.

24 III. Темп. 36,5—37,0. Пульсъ 76. У гребешка лѣвой подвздошной кости все еще прощупывается болѣзненное уплотненіе, которое, однако, за послѣдніе дни значительно уменьшилось. Ежедневно произвольный стулъ. Самочувствіе хорошее.

Въ 5¹/₂ ч. попол. появилось внезапно кровотеченіе изъ мочевого пузыря, при чемъ выдѣлялось около литра свѣтлокрасной, покрытой пѣной и по всей вѣроятности смѣшанной съ мочей, крови. Больной весьма блѣденъ; пульсъ 140, нитевидный; жалуется на тошноту. Больному предложена операція, на которую онъ послѣ нѣкотораго колебанія соглашается.

Операція произведена д-ромъ Пинкеромъ черезъ два часа послѣ начала кровотеченія. Подкожно вприснуто 3 шприца камфоры и Morph. puriat. 0,02. Послѣ мѣстнаго обезболиванія эйкаиномъ сдѣлать разрѣзъ въ лѣвой боковой части живота по E. v. Bergmann'у. Послѣ разрѣза мышечнаго слоя обнаружены обширныя сращенія. При вылуценіи лѣвой почки образовался разрывъ брюшины, на которую сейчасъ наложены швы. Въ окружности лѣвой почки замѣчены кровяные свертки и гной съ мочевымъ запахомъ. Вылуценіе почки удалось только съ трудомъ, такъ какъ, въ особенности на верхнемъ ея полюсѣ, образовались крѣпкія сращенія. Оказалось, что почечная лоханка прострѣлена насквозь; въ ней обнаружены прободеніе, пропускающее палецъ, и слѣды свѣжаго кровотеченія. Послѣ перевязки сосудовъ почки кровотеченіе прекратилось. Мочеточникъ перевязанъ и удаленъ. Пуля не найдена, только установлено, что она пробила лѣвый поперечный отростокъ втораго поясничнаго позвонка. Послѣ тампонады на нижнюю часть раны наложены швы. Асепт. повязка.

Боли во время операціи выносимы. Несмотря на впрыскиваніе камфоры и физ. р. пов. соли, пульсъ все ухудшается и къ концу операціи еле прощупывается, — больной въ высшей степени блѣденъ.

Препаратъ: Почки нормальной величины; вся лоханка отсутствуетъ; на разрѣзѣ никакихъ измѣненій не замѣчается.

25 III. Темп. 37,5—37,6. Пульсъ 120, правильный, слабый. Ночь больной провелъ довольно хорошо. Сут. колич. мочи 500 куб. стм. Мочеиспусканіе произвольное, — моча кровяниста, произведено промываніе мочевого пузыря.

26 III. Темп. 37,5—37,6. Пульсъ 120. Повязка пропитана; тампоны оставлены. Животъ вздутъ и немного чувствителенъ, брюшныя стѣнки незначительно напряжены. Газы отходятъ. Сут. кол. мочи 1000 куб. стм. При промываніи мочевого пузыря жидкость подъ конецъ становится прозрачной. Ord.: Pulv. fol. digital.

28 III. Темп. 37,7—37,5. Пульсъ 108—92. Стулъ вызванъ глицериновой клизмой.

29 III. Темп. 37,5—37,4. Пульсъ 80, полный. Перевязка: сняты глубокіе кожные швы, тампоны оставлены, раны имѣютъ хорошей видъ.

Животъ незначительно вздутъ и не чувствителенъ. Сут. кол. мочи 1000 куб. см., моча прозрачна. Стулъ вызванъ глицериновой клизмой.

30 III. Темп. 37,3—37,7. Пульсъ 100. Моча прозрачна, содержитъ слѣды бѣлка; въ осадкѣ большое количество многоядерныхъ бѣлыхъ и отдѣльные красные кровяные шарики и нѣсколько цилиндровъ.

5 IV. Темп. 36,8—37,0. Пульсъ 92. Перевязка: рана значительно уменьшилась, гранулируетъ хорошо. Животъ не вздутъ и не напряженъ.

7 IV. Темп. 37,0—37,2. Пульсъ 88. Сут. кол. мочи 1000 куб. см. Самочувствіе хорошее. Больному разрѣшено вставать.

10 IV. Темп. 36,7—36,8. Пульсъ 84. Перевязка: рана длиною въ 5 см., шириною въ 1½ см. и глубиною въ 2 см., покрыта свѣжими грануляциями. Животъ не чувствителенъ. Ежедневно произвольный стулъ. Мочепусканіе безъ затрудненія. Моча желтаго цвѣта, мутновата, нейтральной реакціи, бѣлка не содержитъ. Въ осадкѣ ея отдѣльные бѣлые кровяные шарики и нѣсколько эпителиальныхъ клѣтокъ. Больной жалуется на всеобщую слабость.

11 IV. Выписанъ черезъ 34 дня послѣ раненія для амбул. лѣченія.

Сл. № 3.

№ 939. Александръ М., 27 л., город., 17 I—19 I 06.

Vulnus sclopetarium thoracis et abdominis perforans. (Vulnus flexurae sigmoideae et diaphragmatis et pulmonis sinistri.) Laparotomia. Exitus letalis.

Anamnesis. Въ 5 час. пополудни больной на улицѣ вѣдиль верхомъ сильно наклонившись впередъ и былъ раненъ выстрѣломъ изъ револьвера въ животъ. При поступленіи въ больницу жалуется на сильныя боли въ животъ.

Status praes. Мужчина средняго роста, хорошаго тѣлосложенія, съ обильно развитымъ подкожнымъ жировымъ слоемъ. Сознаніе полное; производитъ впечатлѣніе тяжелаго больного. Темп. норм., пульсъ средняго наполненія. Органы кровообращенія безъ особыхъ измѣненій.

По лѣвой средней подмышечной линіи, немного ниже нижняго края грудной клѣтки расположена свѣжая огнестрѣльная рана, пуля прощупывалась слѣва во 2. межреберномъ промежуткѣ. Выстукиваніе въ лѣвой половинѣ грудной клѣтки даетъ тимпаническій звукъ.

Животъ, въ особенности въ лѣвой половинѣ, весьма чувствителенъ; брюшныя стѣнки напряжены какъ доска.

На операцію больной соглашается только послѣ нѣкотораго колебанія. Боли въ животъ тѣмъ временемъ стали все болѣе усиливаться.

Чревосъщеніе произведено д-ромъ Пинкеромъ черезъ 4 часа послѣ раненія.

Подъ хлороформнымъ наркозомъ сдѣланъ поперечный разрѣзъ въ лѣвой половинѣ живота, впоследствии доведенный до мечевиднаго отростка. Брюшныя мышцы весьма сильно развиты; толщина ихъ въ 3 поперечн. пальца; *flexura sigmoidea* прострѣлена насквозь; на вершинѣ ея расположены два отверстія, на которыя наложенъ двухэтажный шовъ. На дальнѣйшемъ пути пуля прошла чрезъ *грудобрюшную преграду* въ

тагенціальному направленію, образовавъ въ послѣдней щель длиною въ 8 см., въ которую проскользнули поперечная ободочная кишка и отчасти сальникъ. На рану грудобрюшной преграды наложены узловатыя швы, что, однако, вслѣдствіе глубокой локализациі раны, сопряжено съ большими затрудненіями. Зашитыя мѣста прикрыты тампонами, и на брюшную стѣнку положенъ двухэтажный шовъ. Агент. повязка.

Послѣ операціи назначены физ. р. пов. соли и камфора

18 I. Темп. 37,7—38,4. Пульсъ 96—130, слабый, неправильный. Самочувствіе удовлетворительное. Ord.: физ. раств. пов. соли, камфора.

19 I. Въ 3¼ час. утра, черезъ 34 часа послѣ раненія наступила смерть въ колясѣ.

При суд. мед. вскрытіи 20 I 06 уставлено *Vulnus sclopetarium pulmonis sinistri perforans.*

Сл. № 4.

№ 8767. Трофимъ В., 23 г., город., 16 XII—16 XII 06.

Vulnus sclopetarium thoracis perforans. (Vulnus pulmonis, diaphragmatis et lienis.) Vulnus sclopetarium abdominis perforans. (Vulnus flexurae sigmoideae. Haemorrhagia retroperitonialis.) Laparotomia. Exitus letalis.

Anamnesis. Въ 4 часа утра раненъ двумя выстрѣлами изъ револьвера (Browning?) въ грудь и въ животъ; черезъ 3 часа доставленъ въ каретѣ общ. скорой мед. помощи въ больницу.

Status praes. Мужчина средняго роста, правильнаго и крѣпкаго тѣлосложенія, хорошаго питанія. Сильный коллапсъ. Сознаніе полное. Темп. норм. Пульсъ очень слабый, становится все хуже. Дыханіе затрудненное.

По передней лѣвой подмышечной линіи въ 8. межреберномъ промежуткѣ расположена огнестрѣльная рана безъ выходнаго отверстія. На 2 поперечныхъ пальца вправо отъ пупка замѣчена другая огнестрѣльная рана съ выходнымъ отверстіемъ въ правой поясничной области.

Напряженіе брюшныхъ стѣнокъ средней степени; выстукиваніе живота даетъ повсюду притупленіе.

Чревосъщеніе произведено д-ромъ Пинкеромъ прибл. черезъ 3½ часа послѣ раненія.

Операція сдѣлана подъ спинно-мозговымъ обезболиваніемъ стоуваиномъ Billon'a (0,04 гр.). Передъ вачаломъ операціи пульсъ сталъ все хуже. Сдѣланъ разрѣзъ по средней линіи, послѣ чего сейчасъ наступила смерть. При осмотрѣ брюшной полости замѣчено прободеніе на *flexura sigmoidea* и *забрюшинный кровоподтекъ*; тонкія клѣтки не повреждены. Кромѣ того пулей, проникшей изъ лѣвой плевральной полости черезъ *грудобрюшную преграду* разможжена задняя часть *селезенки*, и повреждены ея главнѣйшія сосуды; на вскрыій установлено поврежденіе *лѣваго легкаго*.

16 XII. Смерть послѣдовала прибл. черезъ 3½ часа послѣ раненія вслѣдствіе внутренняго истеченія кровью.

Сл. № 5.

№ 9250. Адольфъ Ск., 26 л., кр., торговецъ, 24 XI 07—16 II 08.

Vulnera sclopetaria thoracis et abdominis perforantia. (Vulnus pericardii, diaphragmatis et ventriculi. Vulnus pulmonis dextri.) Resectio costae. Laparotomia transpleuralis. Sanatio.

Anamnesis. Въ 6 час. веч. подвергся на улицѣ нападенію и былъ раненъ нѣсколькими выстрѣлами изъ револьвера въ грудь и въ животъ. Черезъ 1½ час. доставленъ въ больницу на извозчикѣ. Рвоты не было.

Status praes. Мужчина средняго роста, правильнаго и крѣпкаго тѣлосложенія. Наружные покровы блѣдны. Сознаніе полное. Темп. норм.; пульсъ правильный, ускоренный, слабый. Болѣзненныхъ явленій со стороны сердца не обнаружено.

Въ лѣвомъ 4 и 5 межреберныхъ промежуткахъ, немного кнаружи отъ сосковой линіи, расположены двѣ огнестрѣльныхъ кровотокающихъ раны, отстоящія другъ отъ друга на 3 стм. Сзади по лѣвой лопаточной линіи на высотѣ 11 ребра прощупывается подъ кожей одна пуля, а другая на высотѣ 9 ребра по правой лопаточной линіи.

Животъ немного втянутъ, весьма чувствителенъ; брюшныя стѣнки напряжены какъ доска.

На высотѣ праваго 3 ребра по лѣвой сосковой линіи замѣчена огнестрѣльная рана безъ выходнаго отверстія. Въ легкихъ притупленія не обнаружено.

Операция произведена д-ромъ Пинкеромъ черезъ 2 часа послѣ раненія.

За 20 мин. до операции, въ виду того, что повреждены обѣ плевральныя полости, введены подкожно морфія 0,02 гр., и операция сдѣлана безъ наркоза. Произведена резекція лѣваго 6 ребра на протяженіе 12 стм., подъ правый бокъ при этомъ подложена круглая, продоговатая подушка. Рана широко зияетъ; плевральная полость крови не содержитъ и лѣвое легкое, повидимому, не повреждено. На *околосердечной сумки* обнаружены два маленькихъ отверстія, на близкомъ другъ отъ друга разстояніи; раны не кровоточатъ и на нихъ наложены шовъ. *Грудно-брюшная преграда* прибита насквозь въ двухъ мѣстахъ, отстоящихъ другъ отъ друга на 2½ стм.; сдѣланъ разрѣзъ груднобрюшной преграды въ радіальномъ направленіи, черезъ который вытянута кнаружи предлежащая часть желудка. На *facies diaphragmatica желудка* замѣчены двѣ маленькихъ раны на разстояніи 2½ стм. На нихъ наложены двухэтажный шовъ, и мѣста прободенія прикрыты тампонами. На отверстія въ груднобрюшной преградѣ до мѣста тампона брюшной полости наложены швы. Рана лѣвой плевральной полости на мѣстѣ резекціи ребра заткнута ватными подушками. Асепт. повязка.

Во время операции больной почти совсѣмъ не жаловался на боль. Послѣ операции пульсъ еле прощупывался. *Opd.*: камфора, физ. р. пов. соли, морфіи.

25 XI. Темп. 37,9—38,0. Пульсъ 136, средняго наполненія. Ночью больной немного спалъ. Боли стали меньше, дыханіе груднобрюшное, газы отходятъ.

26 XI. Темп. 37,3—38,3. Пульсъ 104—124. Сут. кол. мочи 1100 куб. стм. Самочувствіе немного лучше. Газы отходятъ.

27 XI. Темп. 37,7—38,9. Пульсъ 108—112. Жалуется на сильную жажду. *Opd.*: физ. раств. пов. соли. Стулъ вызванъ клизмой.

28 XI. Темп. 39,2—39,7. Пульсъ 110—140. Сильная одышка. Назначена ингаляція.

29 XI. Темп. 38,9—39,9. Пульсъ 124—132. Перевязка: тампоны удалены; рана брюшной полости со всѣхъ сторонъ ограничена. Околосердечная сумка имѣетъ хорошей видъ, въ плевральной полости небольшое количество мутной, серозной жидкости. Притупленія въ правой половинѣ грудной кѣтки не обнаружено.

30 XI. Темп. 37,8—38,0. Пульсъ 100—120.

1 XII. Темп. 38,3—39,4. Пульсъ 104—124. Перевязка: дренажъ плевральной полости. Стулъ вызванъ клизмой.

4 XII. Темп. 38,6—38,0. Пульсъ 104—112.

6 XII. Темп. 38,5—38,6. Пульсъ 116—120. Повязка ежедневно мѣняется, рана стала очищаться. Сут. кол. мочи 1000 куб. стм.

8 XII. Темп. 38,7—38,3. Пульсъ 110—104. Болѣзненныхъ явленій въ легкихъ не обнаружено, ингаляція отмѣнена.

10 XII. Темп. 38,7—38,3. Пульсъ 110—114. Перевязка: на спинѣ изъ-подъ кожи удалены двѣ пули съ оболочками.

18 XII. Темп. 39,0—38,0. Пульсъ 120—112. Перевязка: въ ранѣ обнаружена задержка гноя, который удаленъ. Больному разрѣшено вставать.

Въ дальнейшемъ теченіи болѣзни темп. скоро достигла нормы, пульсъ поправился. 31 XII удалена на спинѣ изъ-подъ кожи еще третья пуля. Начиная съ 11 I 08 темп. опять стала повышаться, пульсъ при этомъ 100, хорошаго наполненія, и самочувствіе удовлетворительное. Рана плевральной полости доходила до 1 ребра; выдѣленія изъ нея не обильны. 24 I. Темп. стала опять нормальной, пульсъ хорошей, больному предписаны гимнастическія упражненія, послѣ чего лѣвое легкое стало замѣтно расширяться. Передъ выпиской полость раны еще довольно обширна, выдѣленія изъ нея незначительны. Стулъ за послѣднее время произвольный, самочувствіе хорошее.

16 II. Выписался черезъ 84 дня послѣ раненія для амбул. лѣченія.

№ по порядку	Возрастъ	Роль ору- жия и растояние	Раненые органы	Операция	Через сколько времени послѣ раненія	Ослож- ненія	Исходъ	Через сколько времени послѣ раненія
1	49, м.	револьверъ	диафрагма, лѣв. легкое, лѣв. почка	—	—	—	смерть всл. остраго мало- кровія	1 д.
2	25, м.	револьверъ въ упоръ	диафрагма, haemathoгах. лѣвая почка	внѣбрюшное выслу- щение почки	16 д.	кровотече- ніе изъ мочевыхъ органовъ	выздоровл.	34 д.
3	27, м.	револьверъ	диафрагма, лѣвое легкое, flexura sigmoidea (2 про- боденія), забрюшинный кровоподтекъ	чрев., швы flexurae sig- moideae и диафрагмы, тампонада	4 ч.	—	смерть всл. остраго ма- локровія	34 ч.
4	23, м.	револьверъ (Browning)	диафрагма, селезенка, лѣв. легкое, flexura sig- moidea (1 пробод.), за- брюш. кровоподтекъ	чревосѣченіе (смерть во время операции)	3 1/2 ч.	—	"	3 1/2 ч.
5	26, м.	револьверъ въ упоръ	диафрагма (2 пробод.), желудокъ (2 пробод.), околосердечная сумка (2 пробод.), прав. легкое	чрезплевральное чрев., швы перикарда и же- лудка, тампонада черезъ рану диафрагмы, резек- ція ребра	2 ч.	—	выздоровл.	84 д.

Сюда относятся 5 случаевъ. Раны нанесены исклю-
чительно выстрѣломъ изъ револьвера, которыя во всѣхъ
случаяхъ за исключеніемъ одного (№ 1) — безъ выходного
отверстія. Послѣдній (№ 1) раненъ въ гор. Двинскѣ во время
погрома и доставленъ по желѣзной дорогѣ въ Рижскую Город-
скую больницу черезъ 21 часъ послѣ раненія. Одинъ изъ
раненыхъ (№ 5) подвергся на улицѣ нападенію, другой же
(№ 2) доставленъ въ больницу въ нетрезвомъ видѣ послѣ
покушенія на самоубійство. Въ одномъ случаѣ (№ 4)
городовой раненъ во время ѣзды верхомъ.

Раненые при поступленіи въ больницу находились въ
крайне тяжеломъ состояніи. У всѣхъ были рѣзко выра-
женные признаки остраго малокровія. Температура была
нормальной, а пульсъ частый и весьма слабый, такъ что
въ случаѣ № 1 еле прощупывался.

Относительно органовъ грудной полости указано два
раза (№№ 1, 2) на притупленіе въ лѣвой нижней части
грудной клѣтки. Въ первомъ случаѣ отмѣчены также
мокрота съ кровью и рвота. Одинъ (№ 4) жаловался на
отдышку.

Брюшныя стѣнки были во всѣхъ случаяхъ чувстви-
тельны и весьма сильно напряжены. Вздутіе живота от-
мѣчено одинъ разъ (№ 1), а втянутымъ оказался животъ
также одинъ разъ (№ 5). Притупленіе въ области раненія
обнаружено два раза (№№ 2, 4).

Интересно, что во всѣхъ случаяхъ этой категоріи раны
локализованы около лѣваго нижняго края грудной клѣтки.

Операция произведена во всѣхъ случаяхъ, за исклю-
ченіемъ перваго, гдѣ черезъ сутки послѣ раненія отъ
остраго малокровія наступила смерть и при вскрытіи уста-
новлено огнестрѣльное пераненіе диафрагмы, лѣваго легкаго
и лѣвой почки. Такой же скоростижный исходъ отмѣ-
ченъ въ случаяхъ №№ 3 и 4, гдѣ произведено чревосѣченіе.
Въ первомъ (№ 3) имѣлось поврежденіе диафрагмы дли-
ною въ 8 см., въ которое проскользнули поперечная ободочная
кишка и часть сальника; на раны наложены узловатые
шелковые швы. Въ этомъ случаѣ отмѣчено кромѣ того
поврежденіе flexurae sigmoideae съ забрюшиннымъ крово-
подтекомъ. Смерть послѣдовала черезъ 34 часа послѣ ра-
ненія отъ остраго малокровія. При вскрытіи установлено

кромѣ того пораненіе лѣваго легкаго. Въ другомъ же случаѣ (№ 4) произведено чревосѣченіе подѣ спинномозговымъ обезболиваніемъ стованномъ Billon'a. Однако немедленно по вскрытіи брюшной полости наступила смерть отъ внутренняго истеченія кровью. Поврежденными оказались діафрагма, селезенка, лѣвое легкое и flexura sigmoidea съ забрюшиннымъ кровоподтекомъ. Случай этотъ служитъ подтвержденіемъ того, что больные, потерявшіе много крови, плохо переносятъ спинномозговое обезболиваніе.

Весьма интересны два случая (№№ 2 и 5), въ которыхъ послѣдовало выздоровленіе. Въ первомъ (№ 2) пуля проникла черезъ лѣвую нижнюю часть грудной клѣтки въ брюшную полость, и мѣстоположеніе ея Рентгеновскими лучами установлено влѣво отъ второго поясничнаго позвонка. При поступленіи въ больницу отмѣчены сравнительно хорошей пульсъ, блѣдность наружныхъ покрововъ и притупленіе въ лѣвой нижней части грудной клѣтки. Въ лѣвой боковой части живота обнаружено также незначительное притупленіе; чувствительность брюшныхъ стѣнокъ была мало выражена. Моча прозрачна, бѣлка не содержала. Отъ хирургическаго вмѣчательства больной рѣшительно отказывался. Въ дальнѣйшемъ теченіи болѣзни температура стала повышаться. Появился метеоризмъ, напряженіе и чувствительность брюшныхъ стѣнокъ все усиливались. Стулъ былъ произвольнымъ, и метеоризмъ потомъ сталъ уменьшаться. Больнымъ овладѣло сильное безпокойство, и обнаружены признаки бѣлой горячки. Въ дальнѣйшемъ теченіи больной сталъ поправляться, и температура упала до нормы. Но вдругъ на 12. день послѣ раненія появилось весьма сильное кровотеченіе изъ мочевыхъ путей. Вслѣдствіе крайне тяжелаго состоянія больного произведено подѣ мѣстнымъ обезболѣваніемъ эйкаиномъ вылушеніе лѣвой почки. Въ окружности послѣдней обнаружены кровяные свертки и гной съ мочевымъ запахомъ. Вслѣдствіе крѣпкихъ сращеній вылушеніе удалось только съ трудомъ. Въ почечной лоханкѣ установлено отверстіе, пропускающее палець, и слѣды свѣжаго кровотеченія. Произведена перевязка почечныхъ сосудовъ и мочеточника. Мѣсто, гдѣ находилась почка, затампонировано. Вылушенная почка оказалась нормальной величины, вся лоханка отсутствовала.

однако при разрѣзѣ почки никакихъ болѣзненныхъ измѣненій не обнаружено. Дальнѣйшее теченіе болѣзни довольно гладкое, въ первые дни послѣ операціи произведено промываніе мочевого пузыря борнымъ растворомъ. Суточное количество мочи черезъ 24 часа равнялось 500 куб. см., а черезъ трое сутокъ — 1000 куб. см., при чемъ моча стала прозрачной. Больной выписался черезъ 22 дня послѣ операціи. Впослѣдствіи установлено, что состояніе его здоровья было вполне хорошимъ. — Подобный случай, гдѣ кровотеченіе вслѣдствіе огнестрѣльнаго поврежденія почки наступило черезъ извѣстный промежутокъ времени послѣ раненія, описанъ также Борнгауптомъ¹⁾. Вѣроятно же всего, что при этомъ явленіи имѣютъ значеніе тѣ же обстоятельства, какъ при образованіи аневризмъ послѣ раненій сосудовъ.

Въ другомъ же случаѣ (№ 5) съ благополучимъ исходомъ обнаружены въ области лѣваго соска двѣ небольшихъ кровоточащихъ огнестрѣльныхъ раны; пули прощупывались на спинѣ подѣ кожей. Послѣ подкожнаго выскиванія 2 стгр. морфія произведена резекція лѣваго 6. ребра на протяженіи 12. см. Лѣвая плевральная полость крови не содержала. На околосердечной сумкѣ обнаружены два маленькихъ отверстія, на которыя наложены швы. Грудобрюшная преграда прострѣлена насквозь въ двухъ мѣстахъ; оба отверстія соединены наръзомъ, черезъ который вытянута кнаружи предлежащая часть желудка. На послѣдней отмѣчены двѣ маленькихъ раны, на которыя наложены двухэтажный шовъ. Произведена тампонада черезъ грудобрюшную преграду; на послѣдней до мѣста тампоновъ наложено нѣсколько швовъ. Рана лѣвой плевральной полости заткнута ватными подушками. Въ первые дни послѣ операціи больной жаловался на сильную одышку; температура повышалась до 39,9°, пульсъ падалъ. На шестой день послѣ операціи удалены тампоны изъ раны брюшной полости, околосердечная сумка имѣла хорошей видъ, и въ лѣвой плевральной полости обнаружено небольшое количество мутной серозной жидкости. На четвертой недѣлѣ послѣ операціи температура достигла нормы, и больной сталъ поправляться. Выписанъ черезъ 84 дня послѣ раненія. Черезъ

¹⁾ L. Bornhaupt, Ueber die Bauchschüsse im russisch-japanischen Kriege 1904/05. Archiv für klin. Chirurgie. 1907. Bd. 84, pg. 694.

полгода при осмотрѣ установлено, что состояніе его здоровья удовлетворительное. Подобный случай описанъ также Seydel'емъ¹⁾.

Итакъ, во всѣхъ вышеприведенныхъ случаяхъ отмѣнены поврежденія діафрагмы и легкаго, которыя сопровождались два раза (№№ 1, 2) пораненіемъ почки и два раза (№№ 3, 4) пораненіемъ flexurae sigmoideae; въ послѣднемъ случаѣ (№ 4) имѣлось кромѣ того огнестрѣльное поврежденіе селезенки. Въ одномъ случаѣ (№ 5) кромѣ діафрагмы и легкихъ повреждены также околосердечная сумка и желудокъ. На раны діафрагмы два раза (№№ 3, 5) наложены швы, въ послѣднемъ случаѣ кромѣ того произведена черезъ діафрагму тампонада брюшной полости. Два раза (№№ 2, 5) послѣдовало выздоровленіе, а въ трехъ остальныхъ случаяхъ наступила смерть вслѣдствіе остраго малокровія. У раненыхъ этой категоріи весьма сильно выражены *болѣзненные признаки* и со стороны *грудной полости*, и со стороны *брюшной полости*, картина болѣзни была крайне тяжелая. Въ указанныхъ случаяхъ безусловно показанъ тотъ или другой способъ *оперативнаго вмѣшательства*.

Относительно поврежденій грудобрюшной преграды имѣемъ мы обстоятельныя работы Lenormant'a²⁾, Н. А. Синакевича³⁾, Suter'a⁴⁾ и Jselin'a⁵⁾. Послѣдній авторъ ссылается на опыты Repetto на собакахъ, показывающіе, что колоторѣзанныя раны діафрагмы заживаютъ лишь въ томъ случаѣ, если направленіе раны параллельно волокнамъ грудобрюшной преграды. При поврежденіи правой половины діафрагмы возможно сращеніе съ печенью. Еще легче закрываются посредствомъ склеекъ съ окружающими органами огнестрѣльныя раны діафрагмы. Большинство авторовъ считаютъ при раненіяхъ грудобрюшной преграды, въ особенности при колотыхъ, которыя легко осложняются внутренними ущемленіями, оперативное вмѣшательство показаннымъ. Въ 73 случаяхъ, приведенныхъ Suter'омъ изъ литературы, почти всѣ операторы расширяли и удлиняли на-

¹⁾ Schussverletzung des Unterleibes, des Zwerchfelles, des Herzbeutels und der Lunge. Deutsche milit. Zeitschr. 1898.

²⁾ Revue de chirurgie. 1903 № 5.

³⁾ Русскій хирургич. архивъ. 1906, стр. 233.

⁴⁾ Beiträge zur klinisch. Chirurg. 1905. Bd. 46, pg. 341.

⁵⁾ Deutsche Zeitschr. für Chirurg. 1907. Bd. 88, pg. 150.

ружную рану. При чревосѣченіи результаты бываютъ хуже, и этотъ способъ оперативнаго лѣченія примѣняется обыкновенно въ случаяхъ, осложненныхъ одновременнымъ поврежденіемъ брюжныхъ органовъ. По Suter'у послѣднее обстоятельство вліяетъ, именно, неблагоприятно на исходъ. Н. Н. Петровъ¹⁾ предлагаетъ тампонаду марлей изъ брюшной полости кнаружи, если діафрагма поранена въ такомъ мѣстѣ, гдѣ она еще не отошла отъ грудной клѣтки; листки плевры послѣ этого срастаются. Въ виду этого, что поврежденія діафрагмы, въ особенности огнестрѣльныя, весьма часто сопровождаются пораненіями внутреннихъ брюжныхъ органовъ, то нормальнымъ способомъ долженъ считаться *разрѣзъ по краю реберъ* и, въ случаѣ надобности, изсѣченіе реберъ для наложенія швовъ на грудобрюшную преграду.

Заключение.

Имѣя передъ собою раненаго въ животъ, насъ интересуютъ прежде всего два вопроса: 1) проникающая ли въ данномъ случаѣ рана живота? 2) если проникающая, то повреждены ли внутренніе органы и какіе именно?

На первый вопросъ при колоторѣзанныхъ раненіяхъ живота обыкновенно легко отвѣтить. Если разрѣзъ брюшной стѣнки не очень короткій, то, раздвигая края брюшной раны, легко убѣдиться, повреждена ли брюшина или нѣтъ. Половина всѣхъ нашихъ проникающихъ ножевыхъ раненій живота сопровождалось также выпаденіемъ сальника. Послѣднее обстоятельство подтверждено наблюденіями и другихъ авторовъ. Кромѣ того Н. А. Богоразъ²⁾ совѣтъ правильно указываетъ, что слѣдуетъ принимать во вниманіе также длину и ширину ранившаго орудія и направленіе раневого канала. Положеніе же больного въ моментъ раненія довольно трудно установить, особое значеніе можетъ оно имѣть только при огнестрѣльныхъ раненіяхъ. Послѣднія уже по своему характеру обыкновенно бываютъ проникающими, къ каковому заключенію приходитъ также В. И. Фроловъ³⁾. Лишь

¹⁾ Русскій Врачъ. 1906 № 48 и 49, стр. 1501.

²⁾ Русскій хирургическій архивъ. 1908 кн. 1, стр. 41.

³⁾ Военно-медицинскій журналъ. 1906 февр.-мартъ.

въ случаяхъ, гдѣ снарядъ задѣлъ брюшныя стѣнки въ тангенціальномъ направленіи, можетъ возникать сомнѣніе. Тогда слѣдуетъ нарѣзомъ по ходу пулевого канала убѣдиться задѣла ли пуля брюшину. Нарѣзъ брюшной стѣнки слѣдуетъ также произвести иногда при узкихъ колотыхъ раненіяхъ брюшной полости.

Гораздо труднѣе отвѣтить на другой вопросъ, повреждены ли внутренніе органы и какіе именно? Большинство авторовъ отказываются прямо разрѣшить этотъ вопросъ и считаютъ чревосѣченіе показаннымъ при всякомъ проникающемъ раненіи живота. Однако при разборѣ нашего обширнаго клиническаго матеріала мы пришли къ заключенію, которое до извѣстной степени даетъ намъ право судить о поврежденіи того или другого органа или группы органовъ. Прежде всего слѣдуетъ имѣть въ виду локализацию брюшной раны. Какъ мы видѣли, поврежденія печени расположены почти исключительно около праваго подреберья, раненія же полостныхъ органовъ какъ разъ напротивъ, а именно въ лѣвой и въ нижней части живота. При проникающихъ раненіяхъ безъ поврежденія внутреннихъ органовъ и въ большинствѣ случаевъ пораненій паренхиматозныхъ органовъ брюшной полости общее состояніе, самочувствіе и пульсъ бываютъ хорошими. Въ случаяхъ же поврежденія полостныхъ органовъ раненые часто производятъ впечатлѣніе тяжелыхъ больныхъ, и у нихъ нерѣдко появляется рвота, въ особенности при пораненіяхъ желудка. Пульсъ немедленно послѣ раненія нерѣдко бываетъ еще довольно полнымъ, но потомъ, смотря по тяжести раненія, скоро становится частымъ и слабымъ, въ особенности при комбинированныхъ пораненіяхъ паренхиматозныхъ и полостныхъ органовъ брюшной полости. Сознаніе во всѣхъ случаяхъ было полное, и температура нормальной. Повышеніе температуры отмѣчено лишь въ немногихъ случаяхъ, осложнившихся другими заболѣваніями, и у раненыхъ, поступившихъ въ больницу по истеченіи нѣкотораго времени послѣ раненія съ явленіями начинающаго перитонита.

Весьма важнымъ симптомомъ, указывающимъ на поврежденіе внутреннихъ органовъ — есть боль въ животѣ, которая вслѣдъ за раненіемъ иногда отсутствуетъ, но скоро появляется въ области брюшной раны и распространяется

потомъ по всему животу. Кромѣ произвольныхъ болей появляется также болѣзненность живота при ощупываніи. Болѣзненность иногда вначалѣ бываетъ локализованной и лишь впоследствии распространяется по всему животу. Обыкновенно болѣзненность не бываетъ очень рѣзко выражена, и больные переносятъ довольно хорошо легкое дотрогиваніе до брюшныхъ стѣнокъ. Однако самый важный признакъ пораненія брюшныхъ органовъ есть напряженіе брюшныхъ стѣнокъ. На значеніе этого симптома впервые указывали Trendelenburg и Hartmann; послѣдній при появленіи этого признака считаетъ чревосѣченіе показаннымъ. Вслѣдствіе раздраженія брюшины, обусловленнаго или поврежденіемъ ея, или излившимся въ брюшную полость кровью и содержимымъ кишекъ, тотчасъ вызывается рефлекторное сокращеніе мышечнаго аппарата брюшныхъ стѣнокъ. Вначалѣ появляется активное сокращеніе, такъ что животъ слегка впалый, и брюшныя стѣнки часто напряжены, какъ доска. Лишь въ наркозѣ брюшныя стѣнки постепенно расслабляются. Slѣдуетъ однако указать, что напряженіе брюшныхъ стѣнокъ появляется также при сквозныхъ раненіяхъ грудной клѣтки, въ особенности если есть признаки haemathorax'a. Hildebrand¹⁾ объясняетъ это явленіе раздраженіемъ межреберныхъ нервовъ, распространяющихся также на брюшную область.

Напряженіе же живота, въ особенности при поврежденіяхъ полостныхъ органовъ, скоро смѣняется его вздутіемъ, задержкой газовъ и испражнений, т. е. мышечный аппаратъ переходитъ въ пассивное состояніе пареза. Если вмѣстѣ съ тѣмъ отмѣчается хоть незначительное повышеніе температуры, то слѣдуетъ это считать явленіемъ начинающагося перитонита; тогда дыханіе становится затрудненнымъ, ребернаго типа, а боль живота — невыносимой. Притупленіе въ области живота наблюдается рѣдко, оно вызывается изліяніемъ крови въ свободную брюшную полость. Выступиваніемъ однако трудно это установить, такъ какъ количество излившейся крови сравнительно небольшое. Притупленіе въ правой половинѣ живота указываетъ на поврежденіе печени, а въ лѣвой — на пораненіе селезенки; конечно, сильное кровотеченіе можетъ быть также вызвано

¹⁾ Berliner klinisch. Wochenschr. 1907 № 18.

поврежденіемъ брыжеечныхъ сосудовъ. Если же поранены мочевые органы, то обыкновенно наблюдается кровавистая моча.

Изъ вышеприведеннаго явствуетъ, что мы до нѣкоторой степени въ состояніи судить о поврежденіи того или другого органа или группы органовъ. На основаніи этого мы можемъ вывести нѣкоторыя практическія правила, въ какихъ, именно, случаяхъ показано чревосѣченіе. Чревосѣченіе слѣдуетъ произвести при всѣхъ проникающихъ колотыхъ и огнестрѣльныхъ поврежденіяхъ брюшной полости, если при рѣзко выраженномъ малокровіи пульсъ около 100, а брюшныя стѣнки болѣзненны и сильно напряжены. слѣдуетъ же отмѣтить, что, хотя при сквозныхъ раненіяхъ грудной клѣтки брюшныя стѣнки могутъ быть напряжены, однако отсутствуютъ болѣзненность при ощупываніи и произвольная боль въ животѣ. Выжидательнаго способа лѣченія можно придерживаться лишь при колотыхъ раненіяхъ, расположенныхъ въ правомъ или въ лѣвомъ подреберьѣ, если брюшныя стѣнки мало чувствительны и не напряжены, а пульсъ полный, и общее состояніе силъ хорошее. При появленіи угрожающихъ признаковъ слѣдуетъ и въ этихъ случаяхъ производить чревосѣченіе. Проникающія огнестрѣльныя поврежденія сопровождаются, какъ мы видѣли при разборѣ нашихъ случаевъ и изъ опытовъ стрѣльбы, почти всегда пораненіемъ того или другого внутренняго органа, такъ что здѣсь чревосѣченіе должно считаться за правило.

Конечно, чревосѣченіе должно быть произведено при подходящей обстановкѣ, по возможности въ хорошо обставленной больницѣ и съ опытными помощниками, вѣдь иногда приходится дѣлать самыя сложныя кишечныя операціи. Передъ чревосѣченіемъ раненаго обтираютъ на столѣ щетками съ мыломъ самымъ тщательнымъ образомъ, брѣютъ туловище и верхнюю часть бедеръ. Затѣмъ обтираютъ тѣло кусками ваты, намоченными бензиномъ и спиртомъ. Понятно, въ теченіи всей этой процедуры брюшныя раны слѣдуетъ защищать отъ загрязненія. Однимъ словомъ, больного готовятъ по возможности также тщательно, какъ передъ всякимъ другимъ чревосѣченіемъ. Этотъ вопросъ разсматривали мы подробнѣе гла-

внымъ образомъ потому, что нѣкоторые авторы предлагаютъ болѣе упрощенный способъ приготовленія. Такъ какъ раненые нерѣдко были доставлены въ больницу въ нетрезвомъ видѣ, съ наполненнымъ желудкомъ, то производилось передъ операціей промываніе послѣдняго. Приготовленный такимъ образомъ привозится въ операціонную комнату, помѣщается на операціонный столъ во всю длину его на спинѣ, и поле операціи очищается еще разъ ватой, намоченной спиртомъ. Операція производится обыкновенно подъ хлороформомъ, при чемъ въ нѣкоторыхъ случаяхъ по предложенію Kummel'я предварительно подкожно впрыснута Morph. muriat. 0,01 и Scopolamin. 0,005. Спинальномое обезболиваніе стоваиномъ Billon'a произведено лишь въ немногихъ случаяхъ, при чемъ обыкновенно послѣ этого замѣчался довольно сильный колющій.

Чревосѣченіе произведено у 87 раненыхъ, при чемъ у троихъ по два раза. Поводомъ къ вторичному чревосѣченію послужило два раза начинающійся общій перитонитъ, а разъ — заворотъ кишекъ; въ послѣднемъ случаѣ операція сдѣлана по истеченіи довольно продолжительнаго времени. Кромѣ того у двухъ больныхъ произведено внѣбрюшинное вылушеніе почки косымъ поясничнымъ разрѣзомъ по E. v. Bergmann'у, а у одного больного сдѣлано высокое сѣченіе мочевого пузыря. Значитъ, изъ 135 случаевъ проникающихъ колотыхъ и огнестрѣльныхъ поврежденій брюшной полости подвергнуты сложнымъ брюшнымъ операціямъ 90 больныхъ, т. е. $\frac{2}{3}$ всего числа.

При чревосѣченіи въ большинствѣ случаевъ сдѣланъ вертикальный разрѣзъ по бѣлой линіи. Этотъ разрѣзъ даетъ лучшій доступъ ко всѣмъ частямъ брюшной полости и примѣнимъ, если нѣтъ указаній на поврежденіе опредѣленныхъ органовъ. Поперечный разрѣзъ произведенъ въ 26 случаяхъ: въ правой половинѣ живота 6 разъ, въ лѣвой 10 разъ, а черезъ обѣ половины также 10 разъ. Поперечный разрѣзъ примѣнимъ главнымъ образомъ при поврежденіи боковыхъ частей живота. При поперечномъ разрѣзѣ брюшныхъ стѣнокъ требуется гораздо больше времени, чѣмъ при продольномъ, что составляетъ однако немаловажное неудобство. Въ двухъ случаяхъ поврежденій печени сдѣланъ разрѣзъ по Kehr'у. Одинъ разъ произведено транс-

плеиральное чревосъчненіе съ резекціей реберъ. Кромѣ того въ пяти случаяхъ удлинены колоторѣзанныя брюшныя раны, при чемъ три раза сдѣланъ косою разрѣзъ, а два раза — разрѣзъ параллельно наружному краю лѣвой прямой мышцы.

По вскрытіи брюшной полости прежде всего удаляется накопившаяся, отчасти уже свернувшаяся кровь. Кровотеченія въ этотъ моментъ обыкновенно не замѣчается, и лишь по удаленіи кровяныхъ свертковъ оно возобновляется. Наложениемъ лигатуръ и тампонадой кровотеченіе обыкновенно легко останавливается, такъ какъ случаи съ поврежденіемъ значительныхъ кровеносныхъ сосудовъ погибаютъ очень скоро, не попадая даже на операционный столъ. Если же поврежденъ кишечникъ, то по вскрытіи брюшной полости нерѣдко слышенъ каловой запахъ, хотя изліяніе кала въ послѣднюю отмѣчено довольно рѣдко. Затѣмъ отыскивались поврежденія кишечника, и на отверстія желудка, кишки и мочевого пузыря обыкновенно были наложены непрерывные шелковые швы въ два этажа. Резекція кишки произведена лишь въ тѣхъ случаяхъ, гдѣ кишечная петля оказалась разорванной, или гдѣ установлены многочисленныя прободенія съ поврежденіемъ брыжейки. При резекціи кишки можно пользоваться пугвкой Murphy. Слѣдуетъ указать, что при отысканіи раненій кишки нужно имѣть въ виду направленіе сваряда или остраго орудія, такъ какъ въ нѣкоторыхъ случаяхъ можно ограничиваться осмотромъ лишь части брюшной полости. Раны печени или тампонируются, или на нихъ накладываются узловатые швы шелкомъ или катгутомъ. При пораненіи селезенки или почекъ слѣдуетъ въ слѣдствіе размозженія и поврежденія кровеносныхъ сосудовъ очень часто удалять часть или весь органъ. Вылуценіе одной почки переносится больными очень хорошо, и уже на третій день послѣ операціи суточное количество мочи обыкновенно достигаетъ нормы; въ первые дни послѣ вылуценія почки производится растворомъ борной кислоты промываніе мочевого пузыря, чтобы удалить накопившуюся кровь.

На брюшную рану при чревосъчненіи накладывались шелковые узловатые швы въ два этажа, а при поперечномъ разрѣзѣ мышечный слой брюшныхъ стѣнокъ иногда зашивался катгутомъ.

Теперь возникаетъ вопросъ, отъ чего зависитъ благополучный исходъ операціи? Большинство авторовъ придаетъ особое значеніе тому обстоятельству, чтобы чревосъчненіе было произведено по возможности скорѣе послѣ раненія. До извѣстной степени это правильно. У нашихъ 87 больныхъ, подвергнутыхъ чревосъчненію, послѣдовало выздоровленіе 42 раза, т. е. процентъ выздоровленія 48,3%. Если Brehm,¹⁾ опубликовавшій до меня клинической матеріалъ Рижской Городской больницы, получаетъ большій процентъ выздоровленія, то это объясняется тѣмъ обстоятельствомъ, что въ то время наносились преимущественно колоторѣзанныя раненія, которыя имѣютъ лучший прогнозъ. Наши данныя соотвѣтствуютъ указаніямъ Nagentorn'a²⁾, собравшаго 89 оперированныхъ случаевъ огнестрѣльныхъ проникающихъ поврежденій брюшной полости и получившаго 49,4% выздоровленія. Изъ нашихъ 87 случаевъ чревосъчненія оперированы въ первые три часа послѣ раненія 33 больныхъ, изъ которыхъ выздоровѣло 48,5%; операція произведена отъ 3—12 часовъ послѣ раненія въ 47 случаяхъ, изъ нихъ выздоровѣло 44,7%, а по истеченіи 12 часовъ оперировано 7 случаевъ, изъ которыхъ выздоровѣло 5, т. е. процентъ выздоровленія 71,4%. Прежде всего бросаются въ глаза послѣднія данныя, но слѣдуетъ указать, что сюда относятся случаи, гдѣ первичныя явленія остраго малокровія и шока уже исчезли, и въ теченіи болѣзни появились осложненія не бурнаго характера, наприм. фистулы въ брюшной ранѣ. Главнымъ образомъ поражаетъ насъ незначительная разница смертности между оперированными въ первые три часа и отъ 3—12 часовъ послѣ раненія. Конечно, ложно было бы заключеніе, что время, когда приступаютъ къ чревосъчненію, безразлично, и что съ операціей не слѣдуетъ торопиться. Не слѣдуетъ упускать изъ виду, что чѣмъ тяжелѣе поврежденіе, тѣмъ скорѣе и раненый доставляется въ больницу. Однимъ словомъ, въ первые часы послѣ раненія оперируются самые тяжелые случаи. Однако на благополучный исходъ операціи должны вліять еще другія обстоятельства.

1) Archiv für klinische Chirurgie. 1904 Bd. 73 pg. 234.

2) Deutsche Zeitschrift für Chirurgie. 1908 Bd. 92.

Извѣстное вліяніе на исходъ операціи конечно имѣеть также продолжительность наркоза.

Особаго вниманія заслуживаетъ вопросъ о техникѣ чревосѣченія: слѣдуетъ ли производить промываніе брюшной полости, тампонаду ея, или то и другое, или же зашить брюшную полость наглухо, не производя промыванія? Эти вопросы относительно проникающихъ раненій брюшной полости еще совсѣмъ не разработаны.

Въ нашихъ случаяхъ при чревосѣченіи 11 разъ произведено промываніе брюшной полости обезпложеннымъ физиологическимъ растворомъ поваренной соли, изъ нихъ выздоровѣло 36,4%. Затампонирована брюшная полость въ 42 случаяхъ, изъ которыхъ выздоровѣло 57,1%¹⁾, а промываніе и тампонада сдѣланы 24 раза съ процентомъ выздоровленія 41,7%. Въ остальныхъ 10 случаяхъ нѣтъ определенныхъ указаній, должно быть брюшная полость зашита наглухо безъ ея промыванія, изъ нихъ выздоровѣло 40%. На основаніи этихъ данныхъ мы приходимъ къ заключенію, что наилучшіе результаты достигаются при тампонадѣ брюшной полости, между тѣмъ какъ промываніе отзывается неблагоприятно на теченіе и исходъ болѣзни. Интересно также сообщеніе Tricomi²⁾ о 49 случаяхъ поврежденій печени, изъ которыхъ послѣ шиванія ранъ печени умерло 30%, а послѣ тампонады лишь 19%, при этомъ тампонада производилась только при очень глубокихъ ранахъ, т. е. въ болѣе тяжелыхъ случаяхъ.

На самомъ дѣлѣ, чего мы достигаемъ промываніемъ брюшной полости? Не говоря уже о томъ, что промываніе вызываетъ весьма сильное раздраженіе брюшины и кишокъ, послѣднія становятся гиперэмичными, а явленія шока усиливаются, и пульсъ быстро падаетъ, мы только отчасти въ состояніи удалить вылившееся содержимое полостныхъ органовъ изъ брюшной полости. Не слѣдуетъ упускать изъ виду, что промываніемъ заносятся инфекціозныя вещества

1) Сюда относятся также весьма тяжелые случаи и по отдѣльнымъ главамъ они распредѣляются слѣдующимъ образомъ: гл. I №№ 17, 19; гл. II №№ 6, 8, 10, 13, 15, 16, 23; гл. III №№ 5, 8, 9, 18, 20, 23, 40, 44; гл. IV № 3; гл. V №№ 6, 12; гл. VII а №№ 3, 7; гл. VII б № 4; гл. VII в № 5.

2) Рефер. Врачъ 1900 № 10, стр. 303.

въ самые затаенные уголки брюшной полости. Особое значеніе это имѣеть, если чревосѣченіе произведено въ первые часы послѣ раненія, когда загрязненіе брюшной полости иногда локализовано лишь въ пораженной области. Конечно, удаливъ изъ брюшной полости марлей или ватными подушками, смоченными подогрѣтымъ физиологическимъ растворомъ поваренной соли, накопившіяся кровь и содержимое полостныхъ органовъ, мы можемъ или даже должны по возможности выдвинуть черезъ край брюшной раны зашитыя кишечныя петли и обмывать ихъ. Впрочемъ по опытамъ Ziegler'a¹⁾ присутствіе небольшого количества кала въ брюшной полости не имѣеть особаго значенія. Производя кроликамъ чревосѣченіе, этотъ авторъ сдѣлалъ на кишкахъ надрѣзы длиною въ 1/2 стм. и зашилъ брюшную полость, не закрывая кишечной раны. Кролики выздоравливали. По истеченіи нѣсколькихъ недѣль оказалось, что у убитыхъ животныхъ кишечныя раны зарубцевались, а въ окружности ихъ образовался ограниченный со всѣхъ сторонъ гнойникъ, въ которомъ найдено *bacterium coli*.

Какое же значеніе имѣеть тампонада брюшной полости? Ясно, что мы не имѣемъ возможности тампонировать всѣ загрязненныя мѣста брюшной полости, и что *всасывающее* значеніе марлевыхъ тампоновъ отступаетъ на задній планъ. Тампонада играетъ прежде всего роль вентиля брюшной стѣнки. Мы наблюдаемъ нерѣдко послѣ чревосѣченія, если брюшная полость тампонирована, что первая повязка пропитывается весьма скоро, а слѣдующую можно мѣнять уже черезъ нѣсколько дней. Значить, въ первыя сутки выдѣляется, благодаря внутрибрюшному давленію, содержимое брюшной полости, а потомъ отдѣленія становятся незначительными. Въ другихъ же случаяхъ приходится часто мѣнять поверхностные слои повязки, между тѣмъ какъ при удаленіи тампоновъ, произведенномъ иногда только на второй недѣлѣ послѣ чревосѣченія, послѣдніе оказываются въ серединѣ мало пропитанными.

Возможно, что исходъ при оперативномъ лѣченіи поврежденій брюшныхъ органовъ будетъ болѣе благоприятнымъ, если, *не* произведя промыванія брюшной полости,

1) По К. Seydel'ю, Руководство по военно-полевой хирургіи. Русск. перев. СПб. 1905.

будутъ ее дренировать. Этотъ способъ чревосѣченія, какъ видно изъ многочисленныхъ публикацій, примѣняется за послѣднее время съ успѣхомъ при оперативномъ лѣченіи общаго гнойнаго перитонита. Съ полнымъ правомъ примѣнимъ къ брюшной полости, наполненной кровью или жидкимъ содержимымъ полостныхъ органовъ, законъ Паскаля о передачѣ давленія, а именно: если на какую нибудь часть жидкости производится давленіе, то это давленіе передается съ одинакою силою во всѣ стороны. Поэтому длина дренажной трубки при чревосѣченіяхъ не должно имѣть особаго значенія, лишь бы не было сращеній въ брюшной полости. Внутрибрюшнымъ давленіемъ объясняется также и то явленіе, что при вскрытіи не вполне ограниченнаго гнойника въ брюшной полости, исходъ обыкновенно бываетъ благоприятнымъ; гной при этомъ выдѣляется кнаружи, и опасность развитія общаго перитонита исчезаетъ. Врачъ, вмѣстѣ съ тѣмъ, при оперативномъ лѣченіи поврежденій брюшныхъ органовъ долженъ избѣгать всего того, что можетъ парализовать кишечную дѣятельность. Оставляемъ за собою право поднять здѣсь вопросы впоследствии по-дробнѣе разработать¹⁾.

¹⁾ Весьма кстати указать на новѣйшее сообщеніе Champreaux по интересующему насъ вопросу. Общество французскихъ военныхъ врачей разсматривало способы лѣченія огнестрѣльныхъ раненій брюшной полости и пришло къ заключенію, что въ военное время чревосѣченіе имѣетъ гибельныя послѣдствія для раненыхъ; оно показано лишь въ случаяхъ внутрибрюшнаго кровотеченія. Однако въ Марокко раненыхъ въ животъ отчасти пользовали по способу, впервые предложенному Miquel, а именно: подъ мѣстнымъ обезболиваніемъ дѣлается разрѣзъ брюшной стѣнки и вставляется дренажная трубка, чтобы изъ брюшной полости выдѣлялись кишечное содержимое и секреты. Кишечныя фистулы, появляющіяся иногда впоследствии, заживали обыкновенно произвольно. 17 раненыхъ съ однимъ до восьми кишечными прободеніями, пользовавшихся по указанному способу, всѣ выздоровѣли. (Ref. по Zentralblatt für Chirurgie. 1900 № 33, pg. 1166.)

А. Проникающія поврежденія одной брюшной полости	О р у д и е						Неоперированные		Оперированные		
	ножь	пштыль	револьверъ	солдатск. ружье	охотнич. ружье	варья	И т о г о	выздоровленіе	смерть	выздоровленіе	смерть
I. безъ пораненія внутреннихъ органовъ	15 (1)	1	2 (2)	1	—	—	19 (3)	16 (3)	—	2	1
II. съ пораненіемъ паренхиматозныхъ органовъ живота	8 (1)	1	11 (1)	1 (1)	2	—	23 (3)	3 (1)	4 (2)	12	4
III. съ пораненіемъ полостныхъ органовъ брюшной полости	12 (1)	—	28 (3)	7	2	1	50 (4)	1	2	20 (2)	27 (2)
IV. съ пораненіемъ сальника, брыжейки и большихъ сосудовъ живота	2 (1)	—	1	1	—	1	5 (1)	—	2	2 (1)	1
V. комбинированныя поврежденія паренхиматозныхъ и полостныхъ органовъ	2 (1)	—	8 (1)	2	—	—	12 (2)	—	1	3	8 (2)
VI. поврежденія безъ опредѣленія раненныхъ органовъ (умирающе)	—	—	5	2	—	—	7	—	7	—	—
Б. Проникающія поврежденія грудной и брюшной полостей (диафрагмы)											
VII а. съ пораненіемъ одной диафрагмы	6	—	1	1	—	—	8	5	1	2	—
VII б. съ пораненіемъ брюшныхъ органовъ	2	—	3	1	—	—	6	1	1	2	2
VII в. съ пораненіемъ грудныхъ и брюшныхъ орг.	—	—	5	—	—	—	5	—	1	2	2
Итого	47 (5)	2	64 (7)	16 (1)	4	2	135 (13)	26 (4)	19 (2)	45 (3)	45 (4)

(Числа въ скобкахъ означаютъ лицъ женскаго пола).

Предсказаніе зависитъ также отъ того, какого рода раненіе, или какіе органы повреждены. Въ рядомъ приведенной таблицѣ сопоставлены данныя при разныхъ поврежденіяхъ, которыя разсматривались уже въ предыдущихъ главахъ. Сравнивая эти данныя мы приходимъ къ заключенію, что проникающія поврежденія брюшной полости безъ пораненія внутреннихъ органовъ имѣютъ наилучшій прогнозъ, и больные выздоравливаютъ въ громадномъ большинствѣ случаевъ безъ оперативнаго вмѣшательства. Если же повреждены внутренніе органы, то показанъ оперативный способъ лѣченія, который даетъ лучшіе результаты, 75% выздоровленія, при пораненіи паренхиматозныхъ органовъ брюшной полости. Несравненно хуже бываетъ исходъ уже при поврежденіяхъ полостныхъ органовъ съ процентомъ выздоровленія 42,5%, а изъ комбинированныхъ поврежденій паренхиматозныхъ и полостныхъ органовъ брюшной полости выздоровѣло только 27,3%. При поврежденіяхъ діафрагмы съ пораненіемъ грудныхъ или брюшныхъ органовъ оперативный способъ лѣченія далъ ровно 50% выздоровленія. Въ итогъ мы получаемъ, что изъ неоперированныхъ выздоровѣло 26 и умерло 19, а изъ подвергнутыхъ операциіи выздоровѣло 45 и умерло также 45. Эти данныя какъ будто говорятъ въ пользу выжидательнаго способа лѣченія. Однако не слѣдуетъ упускать изъ виду, что къ первымъ отнесены также самые легкіе случаи, а именно — просто проникающія поврежденія брюшной полости и пораненія діафрагмы безъ поврежденія внутреннихъ органовъ. Обѣ эти группы раненій имѣютъ и безъ оперативнаго вмѣшательства довольно хорошій прогнозъ. Если же имѣтъ въ виду только случаи съ поврежденіемъ брюшныхъ органовъ, то изъ неоперированныхъ выздоровѣло только 21,7%, а изъ подвергнутыхъ операциіи 48,2%. Значитъ во всѣхъ случаяхъ, гдѣ *повреждены внутренніе брюшные органы, оперативный способъ лѣченія долженъ считаться за правило.*

Изъ брюшныхъ органовъ оказались поврежденными чаще всего тонкія кишки — 39 разъ и толстыя кишки — 35 разъ, желудокъ раненъ 21 разъ, а мочевой пузырь 5 разъ. Паренхиматозные органы были повреждены: печень — 29 разъ, почки — 13 разъ, селезенка — 6 разъ, поджелудочная железа — 2 раза и яичникъ — 1 разъ. Раненіе

діафрагмы отмѣчено въ 19 случаяхъ, сальника — въ 7, а брыжейки съ забрюшиннымъ кровоподтекомъ — въ 31 случаѣ. Большіе сосуды живота ранены 2 раза. Кромѣ того установлено раненіе легкихъ 5 разъ и околосоердечной сумки 1 разъ.

Относительно рода орудія слѣдуетъ отмѣтить, что ножевыя раны нанесены въ 47 случаяхъ. Раненія штыкомъ отмѣчены 2 раза. Чаще всего встрѣчались револьверныя поврежденія, а именно въ 64 случаяхъ. Приблизительно въ половинѣ всѣхъ револьверныхъ раненій снарядъ застрялъ въ тѣлѣ больного. При огнестрѣльныхъ поврежденіяхъ изъ солдатскаго ружья, которыхъ было 16, нерѣдко наблюдались явленія разрывнаго дѣйствія снаряда на близкомъ разстояніи. Раненія изъ охотничьяго ружья отмѣчены 4 раза, отдѣльныя дробинки иногда причиняютъ опасныя поврежденія, въ одномъ случаѣ, на примѣръ, наблюдалось сильное кровотеченіе селезенки. Въ двухъ случаяхъ причинено смертельное поврежденіе вслѣдствіе взрыва бомбы и ракеты.

Колото-рѣзанныя проникающія поврежденія брюшной полости расположены преимущественно въ верхней части живота у нижняго края грудной клѣтки и въ половинѣ всѣхъ случаевъ сопровождалось выпаденіемъ сальника. У $\frac{1}{3}$ больныхъ съ колото-рѣзанными раненіями не установлено поврежденія внутреннихъ органовъ. На каждый случай колото-рѣзанаго поврежденія приходится по 0,9 раненій отдѣльныхъ внутреннихъ органовъ, значитъ обыкновенно при нихъ не бываетъ множественныхъ раненій. Изъ всѣхъ 49 случаевъ колото-рѣзанныхъ проникающихъ поврежденій брюшной полости выздоровѣло 81,6%, при этомъ время пребыванія въ больницѣ у послѣднихъ при выжидательномъ лѣченіи было въ среднемъ 22 дня, а при оперативномъ 31,6 дней.

При огнестрѣльныхъ же проникающихъ поврежденіяхъ брюшной полости нельзя установить извѣстной локализациіи брюшной раны. Разъ исключается тангенціальная огнестрѣльная рана живота, то почти навѣрное можно сказать, что повреждены и внутренніе органы; въ этомъ отношеніи не составляютъ также исключенія и револьверныя выстрѣлы безъ выходнаго отверстія. При огнестрѣльныхъ раненіяхъ брюшной полости весьма часто наблю-

дается повреждение брыжейки, нередко с кровоподтеками. На каждый случай повреждения брюшной полости приходится по 2,1 раненій отдѣльныхъ внутреннихъ органовъ, значитъ, эти раненія бываютъ множественными, что наблюдается равнымъ образомъ и при выстрѣлахъ безъ выходного отверстія. Огнестрѣльныхъ проникающихъ поврежденій брюшной полости было всего 86 случаевъ, изъ нихъ выздоровѣло только 36%. У послѣднихъ время пребывания въ больницѣ равнялось при выжидательномъ лѣченіи въ среднемъ 23,6 дней, а при оперативномъ — 56,1 дней.

Крупный интересъ представляетъ также вопросъ о причинѣ смерти. При колото-рѣзанныхъ поврежденіяхъ брюшной полости на первичныя явленія шока и остраго малокровія, какъ на причину смерти указано лишь въ одномъ оперированномъ случаѣ, а на гнойный перитонитъ — въ восьми случаяхъ, изъ которыхъ 6 подвергнуты операциі. Значитъ, при колото-рѣзанныхъ проникающихъ поврежденіяхъ брюшной полости причиной смерти чаще всего служатъ вторичныя явленія гнойнаго перитонита. Изъ огнестрѣльныхъ же поврежденій при выжидательномъ способѣ лѣченія умерло 12 отъ остраго малокровія, 4 отъ гнойнаго перитонита, а 1 отъ гнилочровія; а при оперативномъ вмѣшательствѣ причиной смерти отмѣчено 25 разъ острое малокровіе, 9 разъ гнойный перитонитъ, 2 раза гнилочровіе, 1 разъ воспаленіе легкихъ и 1 разъ гнойный плевритъ. Значитъ, при огнестрѣльныхъ проникающихъ поврежденіяхъ брюшной полости громадное большинство погибаетъ отъ первичныхъ явленій шока и остраго малокровія; способъ лѣченія при этомъ не играетъ никакой роли. Смерть наступила при остромъ малокровіи въ первыя сутки послѣ раненія у 26 больныхъ, на вторыя сутки — у 8 больныхъ, а дальше жили лишь четверо. Отъ гнойнаго перитонита погибли при выжидательномъ лѣченіи 5 раненыхъ — въ среднемъ черезъ 5,8 дней, а при оперативномъ лѣченіи 9 раненыхъ въ среднемъ черезъ 12,3 дней.

Разсмотримъ еще вопросъ о томъ, чѣмъ отличаются проникающія раненія брюшной полости мирнаго времени отъ таковыхъ же на полѣ битвы? Хирурги мирнаго времени высказываются въ большинствѣ случаевъ довольно опредѣленно въ пользу оперативнаго метода лѣченія, между

тѣмъ какъ военные хирурги, въ особенности японскіе (Haga), обыкновенно предпочитаютъ консервативный способъ лѣченія, а къ операциі прибѣгаютъ только въ крайнихъ случаяхъ. Относящаяся сюда литература разобрана довольно обстоятельно в. Hippel'емъ.¹⁾

Нужно имѣть въ виду, что огнестрѣльныя раненія на войнѣ наносятся обыкновенно на большомъ разстояніи, а въ мирное время — въ упоръ, или на разстояніи въ нѣсколько шаговъ. Конечно, во время боя въ случаяхъ проникающихъ огнестрѣльныхъ раненій живота съ благопріятнымъ исходомъ кромѣ отдаленнаго разстоянія выстрѣла допустима еще слѣдующая возможность: пуля солдатскаго ружья на близкомъ разстояніи можетъ пронизать одно или нѣсколько человѣческихъ тѣлъ и, будучи такимъ образомъ въ своемъ дѣйствіи значительно ослаблена, причинять сравнительно маловажныя поврежденія органовъ брюшной полости. Если поврежденіе нанесено на близкомъ разстояніи выстрѣломъ изъ солдатскаго ружья, то чаще всего являются обширныя рваныя раны. Укажу лишь на два такихъ случая (гл. III №№ 41 и 42) изъ нашей казуистики. Въ первомъ изъ нихъ въ брюшной стѣнкѣ наблюдались обширныя рваныя раны, такъ что выпадали кишечныя петли, а во второмъ петля тонкихъ кишекъ оказалась всецѣло разорванной. А что дѣйствіе револьверной пули на близкомъ разстояніи также можетъ быть весьма губительнымъ, убѣдились мы, разбирая огнестрѣльныя поврежденія печени, гдѣ иногда образовался каналъ глубиною въ нѣсколько сантиметровъ; да и при револьверныхъ раненіяхъ кишекъ отдѣльныя отверстія обыкновенно пропускали палецъ.

Родъ огнестрѣльнаго оружія, въ особенности систему револьвера, которымъ нанесено раненіе, не всегда удалось установить. А между тѣмъ начальная скорость пули отдѣльныхъ огнестрѣльныхъ оружіи сильно разнится. У 3-хъ линейнаго ружья русской арміи она равна 610—620 метрамъ, у пистолета Маузера 425 метрамъ, а у армейскаго револьвера и у сходныхъ съ нимъ системъ — приблизительно 200 метрамъ. Данныя эти приведены по Seydel'ю.²⁾

¹⁾ Ueber die Laparotomie im Kriege. Archiv für klin. Chirurgie 1902., Bd. 68. pg. 715.

²⁾ Руководство по военно-полевой хирургіи. Русскій переводъ. СПб. 1905.

Опытамы v. Bruns'a¹⁾ установлено, что дѣйствіе пули Маузеровскаго пистолета на разстояніи 10—200 мтр. равняется таковому солдатскаго ружья на разстояніи 1000—2000 мтр. Изъ этихъ указаній видно, что есть нѣкоторая зависимость между начальной скоростью пули и ея убойностью.

Однако, какъ же быть съ выстрѣлами, гдѣ пуля найдена или въ брюшной полости, или, пройдя послѣднюю, застряла подъ кожей? Очевидно, что въ этихъ случаяхъ пробивная сила, вмѣстѣ съ тѣмъ и начальная скорость пули — небольшія. Да и въ отдѣльныхъ случаяхъ найденныя пули и по діаметру и по строенію имѣли мало общаго между собою. А между тѣмъ выстрѣлы безъ выходнаго отверстія при проникающихъ раненіяхъ брюшной полости наблюдались чуть ли не у половины всѣхъ нашихъ огнестрѣльныхъ поврежденій. Нельзя также утверждать, что раненія такими выстрѣлами носили легкой характеръ, такъ какъ около $\frac{1}{3}$ изъ нихъ умерло.

Поэтому разрушительное дѣйствіе пули нельзя объяснить одной ея пробивной силой, зависящей отъ начальной скорости, разстоянія и равнымъ образомъ отъ калибра, формы и вѣса пули. Мы всецѣло присоединяемся къ заявленію Р. Р. Вредена,²⁾ что чѣмъ меньше разстояніе и чѣмъ богаче поражаемая область жидкостью, тѣмъ разрушительнѣе дѣйствіе этой пули. Намъ кажется, что это обстоятельство имѣетъ еще большее значеніе при проникающихъ раненіяхъ мирнаго времени. На основаніи нашего матеріала мы убѣдились, что раненіе брюшной полости нерѣдко было нанесено въ питейномъ заведеніи нетрезвому человѣку, у котораго при чревосѣченіи изъ ранъ желудка и кишекъ иногда выдѣлялось содержимое разной консистенціи. Да и промежутки времени между отдѣльными приѣмами пищи въ мирное время обыкновенно меньше, чѣмъ на войнѣ, гдѣ, въ особенности во время сраженія, нерѣдко приходится голодать. Помнится намъ еще хорошо офицеръ съ сквозной раной брюшной полости, наблюдаемый нами въ русско-японскую войну въ Харбинѣ. Онъ заявлялъ, что въ день

¹⁾ Ueber die Wirkung und kriegschirurgische Bedeutung der Selbstladepistole (System Mauser). Beiträge zur klin. Chirurgie, 1897. Bd. 19, pg. 429.

²⁾ Очеркъ огнестрѣльныхъ пораненій, причиняемыхъ японской малокалиберной оболочечной пулей. Русскій Врачъ 1905, № 24, стр. 771.

раненія не принималъ пищи, а послѣ раненія ѣдилъ еще нѣсколько верстъ, сидя на пушкѣ. У этого больного черезъ дней шесть послѣ раненія не было кромѣ небольшихъ входнаго и выходнаго отверстій рѣшительно никакихъ признаковъ, указывающихъ на поврежденіе внутреннихъ органовъ. Что голоданіе до раненія брюшной полости благоприятно вліяетъ на исходъ болѣзни, отмѣчено также Софотеровымъ;¹⁾ этотъ же авторъ указываетъ, что имъ прослѣжено 10 случаевъ сквознаго раненія живота оболочечной (японской) пулей безъ всякихъ дальнѣйшихъ послѣдствій. Кромѣ того на основаніи Рентгеновскихъ снимковъ мы знаемъ, что пищевыя массы оставляютъ черезъ 4 или 5 часовъ послѣ ѣды не только желудокъ, но и тонкія кишки. А между тѣмъ при огнестрѣльныхъ раненіяхъ брюшной полости поврежденія тонкихъ кишекъ, благодаря ихъ мѣстоположенію, бывають не только самими частыми, но на нихъ наблюдаются также почти всегда многочисленныя отверстія.

Весьма важно и то обстоятельство, что раненые, въ разсматриваемыхъ нами случаяхъ, доставлялись въ больницу обыкновенно уже въ первые часы послѣ раненія, при томъ въ особой, для этой цѣли приспособленной каретѣ. Однако на войнѣ раненые попадали въ болѣе или менѣе подходящую обстановку нерѣдко черезъ нѣсколько дней,²⁾ подвергаясь адской тряскѣ на двуколкахъ и въ товарныхъ вагонахъ. А вѣдь всякій знаетъ, какое значеніе для раненыхъ въ животъ имѣютъ хорошій транспортъ и покой.

Изъ нашихъ 86 случаевъ огнестрѣльныхъ проникающихъ раненій брюшной полости умерло уже въ первыя и вторыя сутки 41 больной, т. е. 47,7%, при этомъ смертность была сравнительно больше у неоперированныхъ, чѣмъ при оперативномъ вмѣшателствѣ. Если при цѣлесообразной помощи и при подходящей обстановкѣ мирнаго времени ознаменовался у столь многихъ неблагоприятный исходъ уже черезъ двое сутокъ, то можно себѣ представить каково

¹⁾ Случай огнестрѣльнаго несквознаго раненія желудка. Хирургія 1908 VI.

²⁾ По П. Ф. Колчину въ русско-японскую войну раненые съ проникающими поврежденіями живота попадали въ Харбинъ, гдѣ находилось большинство госпиталей, обыкновенно на 3-ей недѣлѣ послѣ раненія. (Хирургія 1907.)

положеніе раненыхъ на полѣ брани. Во время китайско-японской войны по Нага¹⁾ умерло на полѣ битвы 41⁰/₀, половина которыхъ погибла главнымъ образомъ отъ внутренняго истеченія кровью вслѣдствіе раненій брюшной полости. По Вредену²⁾ раны живота на разстояніи до 200 шаговъ являются безусловно смертельными, и начиная лишь съ разстоянія въ 400 шаговъ разрывного дѣйствія пули не наблюдается; пуля пронизываетъ какъ паренхиматозные, такъ и полостные органы живота въ видѣ быстро замыкающихся щелей. Слипчивое воспаление, развиваясь при соблюденіи полного покоя, уже черезъ нѣсколько часовъ ограничиваетъ пораженную область отъ остальной брюшной полости. Но такой счастливый исходъ бываетъ лишь у немногихъ раненыхъ. Большинство же, если не ложилось на полѣ битвы, гибнетъ въ послѣдующіе дни, какъ при оперативномъ вмѣшательствѣ, такъ и безъ него.

На основаніи всего вышесказаннаго, мы полагаемъ возможнымъ сдѣлать слѣдующіе выводы:

1. Въ мирное время, при подходящей обстановкѣ чревосѣченіе должно считаться за правило при всѣхъ проникающихъ огнестрѣльныхъ поврежденіяхъ брюшной полости и при проникающихъ колото-рѣзанныхъ раненіяхъ, расположенныхъ *ниже* пупка.

2. При проникающихъ колото-рѣзанныхъ раненіяхъ брюшной полости, расположенныхъ въ верхней части живота, съ выпаденіемъ сальника или безъ него, можно придерживаться выжидательнаго способа лѣченія, разъ брюшныя стѣнки не чувствительны и мало или даже вовсе не напряжены, и если при этомъ пульсъ и самочувствіе хороши.

3. Показаніемъ къ чревосѣченію служатъ напряжение и болѣзненность брюшныхъ стѣнокъ при учащенномъ пульсѣ и жалобахъ на произвольную боль въ животѣ, и если при этомъ наружныя покровы блѣдны, или больной производитъ впечатлѣніе тяжело страдающаго.

¹⁾ По Bircher'y, Die Bedeutung der Schusswunden in kriegschirurgischer und taktischer Beziehung. Frauenfeld. 1908.

²⁾ 1. с.

4. При огнестрѣльныхъ раненіяхъ на органахъ брюшной полости нерѣдко замѣчаются обширныя рваныя раны, вызванныя разрывнымъ дѣйствіемъ снаряда.

5. Разрывное дѣйствіе тѣмъ губительнѣе, чѣмъ больше начальная скорость снаряда, чѣмъ меньше разстояніе и чѣмъ богаче пораженный органъ жидкостью.

6. Изсѣченіе кишки показано, если она всецѣло разорвана или, если при многочисленныхъ прободеніяхъ кишекъ повреждена брыжейка.

7. Чревосѣченіе по поводу колотыхъ и огнестрѣльныхъ поврежденій брюшныхъ органовъ даетъ лучшіе результаты при тампонадѣ брюшной полости безъ промыванія послѣдней.

8. Среднее число раненыхъ органовъ на каждое проникающее поврежденіе брюшной полости при колотыхъ раненіяхъ меньше 1, а при огнестрѣльныхъ больше 2; исключенія не составляютъ также выстрѣлы безъ выходнаго отверстія.

9. При поврежденіяхъ кишекъ число прободеній больше при огнестрѣльныхъ раненіяхъ, чѣмъ при колотыхъ.

10. Предсказаніе лучше при колотыхъ раненіяхъ, чѣмъ при огнестрѣльныхъ.

11. Лучшій исходъ имѣютъ проникающія раненія брюшной полости безъ поврежденія внутреннихъ органовъ.

12. При поврежденіяхъ паренхиматозныхъ органовъ брюшной полости предсказаніе лучше, чѣмъ при полостныхъ раненіяхъ; при комбинированныхъ поврежденіяхъ тѣхъ и другихъ исходъ еще хуже.

13. Поврежденія грудобрюшной преграды безъ пораненія другихъ органовъ излѣчиваются часто безъ оперативнаго вмѣшательства, однако при одновременномъ пораненіи брюшныхъ органовъ показано чревосѣченіе.

14. Въ мирное время кончается смертью безразлично отъ способа лѣченія почти половина всѣхъ проникающихъ огнестрѣльныхъ поврежденій брюшной полости въ теченіи первыхъ двухъ сутокъ послѣ раненія отъ остраго малокровія и шока. При проникающихъ же колото-рѣзанныхъ

раненіяхъ живота причиной смерти бываетъ чаще всего гнойный перитонитъ, развившійся обыкновенно въ теченіи нѣсколькихъ дней послѣ раненія.

Въ заключеніи сей работы считаю пріятнымъ долгомъ принести искреннюю благодарность глубокоуважаемому профессору Императорскаго Юрьевскаго Университета Михаилу Ивановичу Ростовцеву за его просвѣщенное содѣйствіе и руководство при составленіи сего труда.

Положенія.

1. Разногласіе въ воззрѣніяхъ хирурговъ военныхъ и мирнаго времени на оперативное вмѣшательство при огнестрѣльныхъ проникающихъ раненіяхъ брюшной полости зависитъ главнымъ образомъ отъ слѣдующихъ обстоятельствъ: къ первымъ часто попадаютъ лишь раненые на отдаленномъ разстояніи и по истеченіи нѣкотораго промежутка времени послѣ раненія съ явленіями слипчиваго-ограниченнаго воспаления брюшной полости, а въ мирное время напротивъ раненія наносятся чаще всего на близкомъ разстояніи людямъ съ наполненнымъ кишечникомъ, и обыкновенно уже въ первые часы послѣ раненія доставляются въ больницу раненые съ явленіями остраго малокровія и шока, даже въ самомъ тяжеломъ состояніи.

2. Промываніемъ брюшной полости при чревосѣченіи по поводу проникающихъ раненій живота значительно усиливается шокъ, а загрязненія брюшной полости удаляются только отчасти, и кромѣ того инфекціозныя вещества заносятся въ самые затаенные уголки брюшной полости; это обстоятельство имѣетъ особое значеніе, если чревосѣченіе производится въ первые часы послѣ раненія, когда загрязненіе брюшной полости болѣе или менѣе локализовано лишь въ пораженной области.

3. За русско-японскую войну главный недостатокъ транспорта раненыхъ состоялъ въ маломъ количествѣ приспособленныхъ для этой цѣли санитарныхъ поѣздовъ, такъ что громадное большинство раненыхъ и больныхъ перевозилось въ обыкновенныхъ товарныхъ вагонахъ.

4. Желтое тѣло (*corpus luteum*) соединительнотканнаго происхожденія и развивается изъ *theca folliculi*.

5. Во время беременности у млекопитающихъ наблюдается временная остановка въ развитіи фолликуловъ ячника, и приливъ крови направляется въ *corpus luteum vegetum*, которое достигаетъ значительныхъ размѣровъ, но не имѣетъ ни внутренней секреціи, ни вліянія на беременность.

6. Послѣ обильнаго приема жидкости замѣчается обыкновенно черезъ полчаса значительное повышеніе мочеотдѣленія, достигающаго опять нормы въ теченіи слѣдующаго полчаса.

7. Недостатокъ спинномозгового обезболиванія состоитъ главнымъ образомъ въ томъ, что приходится *сразу* выпрыскивать все количество обезболивающаго вещества, и что дѣйствию послѣдняго нельзя по желанію прекратить.

Curriculum vitae.

Иванъ Ивановичъ Янковскій родился 25. января 1876 г. въ Ковенской губерніи. Среднее образованіе получилъ въ Митавской и въ Рижской Городской гимназіяхъ, гдѣ окончилъ курсъ въ 1897 г. Въ томъ же году поступилъ на медицинскій факультетъ Императорскаго Университета Св. Владиміра въ Кіевѣ. Съ 1899 г. продолжалъ медицинское образованіе въ Берлинскомъ университетѣ, гдѣ въ 1902 г. cum laude выдержалъ tentamen medicum и examen rigorosum и былъ удостоенъ послѣ защиты диссертациі званія доктора медицины Берлинскаго Университета. Въ томъ же году при Императорскомъ Московскомъ Университетѣ сдалъ государственный экзаменъ со званіемъ лѣкаря и уѣзднаго врача.

Въ 1902/3 г. занимался акушерствомъ и женскими болѣзнями въ Госпитальной клиникѣ Военно-медицинской Академіи проф. А. И. Лебедева въ С. Петербургѣ, исполняя обязанности ординатора, а около года работалъ по внутреннимъ болѣзнямъ студентомъ и врачомъ въ Берлинской Университетской клиникѣ проф. Senator'a. Въ то же время занимался въ патолого-анатомическомъ институтѣ проф. Orth'a и работалъ подъ руководствомъ проф. W. Nagel'a надъ происхожденіемъ желтаго тѣла (corpus luteum) млекопитающихъ. Въ 1904 г. при Императорскомъ Юрьевскомъ Университетѣ сдалъ экзамены на званіе доктора медицины. Въ концѣ того же года отправился на Дальній Востокъ, гдѣ около года работалъ по хирургіи въ Офицерскомъ Лазаретѣ Либавскаго Отряда Краснаго Креста въ гор. Харбинѣ. Съ 1. января 1906 г. состоитъ врачомъ-ассистентомъ въ хирургическомъ отдѣленіи Рижской Городской больницы.

Изъ печатныхъ трудовъ имѣетъ слѣдующіе:

1. Ueber Pseudoleukaemie und Anaemia splenica. Inaugural-Dissertation. Berlin. 1902.
2. Beitrag zur Entstehung des Corpus luteum der Säugetiere. Archiv für mikroskopische Anatomie 1904., Bd. 64.

3. Perforative Peritonitis bei einem Ulcus simplex des Jejunum. Deutsche medicin. Wochenschrift 1908 № 52.
4. Ueber traumatische Hüftgelenkverrenkungen. St.-Petersburger medicin. Wochenschrift 1909 № 9.
5. Strangulationsileus infolge von multipler Adhäsionsbildung nach Appendicitis. Deutsche medicin. Wochenschrift 1909 № 38.
6. Ueber die Nieren- und Ureterenfunktion bei einem Fall von Ectopia vesicae urinariae. Zeitschrift für klinische Medizin. 1909. Bd. 69.
7. Peritonitis nach Dünndarmperforation durch Kirscherne. Deutsche medicin. Wochenschrift (im Druck).
8. Настоящую работу подъ заглавіемъ: „Къ вопросу о колото-рѣзанныхъ и огнестрѣльныхъ проникающихъ поврежденіяхъ брюшной полости“ представляетъ въ качествѣ диссертациі для соисканія степени доктора медицины.

Указатель литературы.

- Adler.** De la laparot. explor. d'urgence pour les traum. de l'abdom. Thèse de Paris 1892. **Albanese.** Blessures à l'arme blanche. Ref. Virchow-Hirschs Jahresberichte 1881 II. **Александровъ, А. А.** Къ казуистикѣ раненій печени. Русск. Врачъ 1907 № 3. **Альбовъ, Н.** Демонстрація больного съ огнестрѣльной раню живота. Отч. годичн. засѣд. общ. Калужскихъ врачей за 1899 г. Калуга 1900. **André, E.** Coup de feu de la région thorac. infer. par revolver d'ordonnance. Archiv de méd. et de pharm. mil. 1905 t. 46. **Andrews, E.** The operative treatment of wounds of the diaphragm. Surg., gyn. and obst. IV. 2. **Andrews, O. W. and F. Cock.** Remarkable case of wounds of the abdomen with prolapse of the large intestine; recovery. Brit. med. journ. 1906 IX. **Apostoloseu, Virg.** Penetr. Wunde der epigastr. Gegend mit Durchschneidung der grossen Mesenterica interna. Spitalul. 1904. Ref. in Schmidts Jahrbücher № 286. **Auvray.** Etude expér. sur la résection du foie. Revue de chir. 1897 № 4. **Auvray.** Bull. et mém. de la société de chirurgie t. 27. **Bardenheuer-Sonnenschein.** Zur Kasuistik der Leberschüsse. Festschrift zur Eröffnung der Kölner Akademie. Ref. nach W. Hagen. Beitr. z. klin. Chir. 1906. Bd. 51. **Bauer, F.** Hygiea 1900 X. Ref. Врачъ 1900 № 43. **Becker, A.** Isolierte Schussverletzung des Pancreas, durch Operation geheilt. Beitr. z. klin. Chir. Bd. 44. **Bejan, J.** Durchdringende Wunde des Bauches mit Vorfall eines Teiles des Epiploon und des Darmes. Spitalul. 1904. Bd. 24. **Beiträge zur Kriegsheilkunde aus der Hilfsthätigkeit der deutschen Vereine vom Rothen Kreuz während des Russ.-Japan. Krieges 1904—1905.** Leipzig 1908. **Бенисовичъ.** Случай проникающей раны живота съ пораненіемъ желудка Хирург. Вѣстн. 1887. янв. **Березнеговскій, Н.** Поврежденія и хирургическія заболѣванія селезенки 1909. **Berger, E.** Die Verletzungen der Milz und ihre chirurg. Behandlung. Arch. f. klin. Chir. 1902. Bd. 68. **Bergmann, E. v.** Ueber Schussverletzungen im Frieden. v. Leutholds Gedenkschrift. Bd. II. Ref. Zentralbl. f. Chir. 1906 № 21. **Bestelmeyer, R.** Ueber Schussverletzungen. Beitr. z. klin. Chir. 1907. Bd. 55. **Bircher.** Neue Untersuchungen über die Wirkungen der Handfeuerwaffen. Aarau. 1896. **Bircher, Eugen.** Die Bedeutung der Schusswunden in kriegschirurgischer und taktischer Beziehung. Frauenfeld 1908. **Богоразъ, Н. А.** Травматическія поврежденія брюшной полости. Русск. хир. архивъ 1908. № 1. **Borchardt.** Schussverletzung des Pancreas. Berl. klin. Wochenschr. 1904. №№ 3, 4. **Bornhaupt, L.** Ueber Bauchschüsse im russisch-japanischen Kriege 1904—1905. Arch. f. klin. Chir. 1907. Bd. 84. **Borzéky, Karl.** Ueber Verletzungen des Zwerchfells, des Magens und der Bauchspeicheldrüse. Beitr. z. klin. Chir. 1906. Bd. 48. **Borzéky, Karl.** Ueber offene Leberverletzungen. Beitr. z. klin. Chir. 1906, Bd. 48. **Bramann, v.** Die Behandlung der Schussverletzungen des Abdomens. Deutsche Gesellsch.

f. Chir. 1893. **Braun, W.** Ueber penetrierende Verletzungen des Magen-Darmtractus. Berl. klin. Wochenschr. 1908 № 2. **Brehm, O.** Resultate bei den penetrierenden Bauchverletzungen des Friedens. Arch. f. klin. Chir. 1904. Bd. 73. **Brentano.** Erfahrungen über Bauchschusswunden. Deutsche med. Wochenschr. 1906 № 14. **Bruns.** Ueber die kriegschirurg. Bedeutung der neuen Feuerwaffen. Arch. f. klin. Chir. 1892. Bd. 44. **Bruns.** Münch. med. Wochenschr. 1900 № 15. **Büdinge.** Ueber Stichverletzungen des Bauches. Arch. f. klin. Chir. 1898. Bd. 56. **Burckhardt.** Beiträge zur Behandlung der Leberverletzungen. Zentralbl. f. Chir. 1887 № 5. **Варнекъ, Л. Н.** Случай огнестрѣльнаго раненія беременной матки и утробнаго плода. Русск. Врачъ 1906 № 21. **Васильевъ.** Случай гнестрѣльной раны желудка. Хирург. вѣстникъ 1892. **Веберъ, Ф. К.** Два случая раненія желудочно-кишечнаго тракта. Лѣтопись русск. хир. 1898 кн. 4. **Веберъ, Ф. К.** Обь огнестрѣльныхъ поврежденіяхъ новѣйшими снарядами на основаніи наблюденій, произведенныхъ въ послѣдней англо-трансвальской войнѣ. Лѣтоп. русск. хирургіи 1901 т. 6. **Веревундовъ, П. А.** Рѣдкій случай раненія грудной кѣтки и живота. Врачебн. газета 1908 № 19. Реф. Zentralbl. f. Chir. 1908 № 36. **Вергеймъ, А.** Medycyna 1900 X. Реф. Врачъ 1900 № 50. **Водолагинъ.** Къ казуистикѣ ранъ желудка. Практич. врачъ 1904. № 34. **Вредень, Р. Р.** Очеркъ огнестрѣльныхъ пораненій, причиняемыхъ японской малокалиберной оболочечной пулей. Русск. Врачъ 1905. № 24. **Вредень, Р. Р.** О проникающихъ ранахъ брюшной полости и ихъ лѣченіи на войнѣ. Военно-медиц. журн. 1905 III, IV. **Гагенторнъ, А. А.** Къ вопросу объ огнестрѣльныхъ поврежденіяхъ мочевого пузыря. Русск. хир. архивъ 1907. **Герценбергъ, Р. Л.** Огнестрѣльные поврежденія въ декабрь 1905 г. по давнымъ Старо-Екатерининской больницы. Русск. Врачъ 1907 № 49. **Герценъ.** Случай раненія желудка и печени. Врачебн. газ. 1904 № 21. **Гликманъ, Г. С.** Къ казуистикѣ провивающихъ ранъ живота. Практич. врачъ 1905 № 4. **Голяховскій, С.** Раны печени. Врачъ 1899 № 33. **Грековъ.** Къ казуистикѣ колото-рѣзанныхъ ранъ печени. Врачъ 1904 № 44. **Charcot.** Coups de feu pénétrants de l'abdomen. Revue de chirurg. 1889. **Ciechowski.** Ein Fall von Stichwunde der Milz. Ref. Zentralbl. f. Chir. 1907 № 44. **Cochois.** Plaie pénétrante de l'abdomen par coup de couteau. Arch. de méd. et pharm. mil. 1905 t. 45 V. **Cormac, Mac.** Ueber den Bauchschnitt bei der Behandlung von intraperitonealen Verletzungen. Sammlung klin. Vorträge 1886—1890 № 316. **Cormac, Mac.** The Lancet. 1900 V. Переводъ Пѣвничаго въ Военно-медиц. журн. 1900 VIII. **Cosma.** Perforirende Wunde des Bauches. Revist. de chir. 1904 VIII. Ref. Schmidts Jahrb. № 285. **Coste.** Plaie pénétrante de l'abdomen avec blessure de la rate; laparotomie; guérison. Arch. de méd. et pharm. mil. 1905 t. 45. **Couteaud.** Plaies de la vésicule biliaire. Revue de chir. 1907 t. 27 № 9. **Crone.** Fall von Bauchverletzung mit Darmvorfall. Deutsche militärärztl. Zeitschr. 1908 № 10. **Crucèau, E.** De la conduite à tenir par le médecin en cas de plaie thoracique ou abdominale. Thèse de Paris 1908. **Dencks, G.** Zur Diagnose und Behandlung der Leberverletzungen. Deutsch. Zeitschr. f. Chir. 1906. Bd. 82. **Деревенко, В. Н.** Случай самопроизвольнаго излѣченія огнестрѣльной раны кишки съ

выхожденіемъ и осумкованіемъ кишечнаго содержимаго и образованіемъ воспалительныхъ тяжей. Русск. хир. архивъ 1907. **Doebbelin.** Zweifache Schussverletzung durch S-Geschosse. Brust-Leberschuss und Beckenschuss. Deutsch. militärärztl. Zeitschr. 1907. Bd. 35 XI. **Dréznigé, D. de.** Plaie pénétrante de l'abdomen par coup de revolver. Arch. de méd. et de pharm. mil. 1905 t. 44 XI. **Dutilleul, G., et Leroy.** Plaie pénétrante de poitrine; perforation du diaphragme, de la rate et de l'estomac. Echo méd. du Nord. 1907 XI. **Edler, L.** Die traumatischen Verletzungen der parenchym. Unterleibsorgane. Arch. f. klin. Chir. 1887. Bd. 34. **Eichel, Theo.** Zwei Stichverletzungen des Zwerchfells. Deutsch. med. Wochenschr. 1906 № 39. **Eilert.** Ueber die Behandlung der perforierenden Wunden auf dem Verbandplatze. Deutsche militärärztl. Zeitschr. 1889. **Erfahrungen** aus dem spanisch-amerikanischen Kriege über die Wirkung der kleinkalibrigen Gewehrgeschosse. Boston med. and surg. journal 1899. Ref. nach Seydel. **Estor.** Plaie pénétrante de l'abdomen par balle de revolver de huit millimètres, plaie de l'estomac et du colon descendant; laparatomie; guérison. Bull. et mém. de la soc. de chir. de Paris 1906 t. 32 № 15. **Жолковъ.** Къ казуистикѣ огнестрѣльныхъ раненій желудка. Врачебн. газ. 1904 №№ 7, 8. **Заблудовскій, А. М.** Къ вопросу о поврежденіяхъ печени. Хирургія 1907. **Замуравкинъ.** Краткій обзоръ огнестрѣльныхъ раненій по даннымъ Харбинскаго 2-го своднаго госпиталя. Отчетъ Харб. военно-санит. общ. Реф. Русск. Врачъ 1905 № 33. **Fischer, H.** Kriegschirurgische Rück- und Ausblicke vom asiatischen Kriegsschauplatze Berlin 1909. **Зыковъ.** Поврежденія и заболѣванія брюшины. Русск. Хирургія 1903. **Flammer, M.** Beiträge zur Milzchirurgie. Beitr. z. klin. Chir. 1906. Bd. 50. **Flockemann, Ringel und Wieting.** Kriegserfahrungen aus der zweiten deutschen Ambulanz. Sammlung klin. Vorträge. Neue Folge 1901 № 295/296. **Forgue et Jeanbran.** Revue de chir. 1903 IX—XII. Реф. Русск. Врачъ 1904 № 18. **Forgue et Jeanbran.** Des plaies de l'estomac par armes à feu. Paris 1904. **Franz.** Erfahrungen aus dem südwestafrikanischen Feldzuge. Deutsche militärärztl. Zeitschr. 1908 № 12. **Frisch.** Zur Pathologie der Schussverletzungen des Magens. Arch. f. klin. Chir. 1905. Bd. 73. **Garré.** On resection of the liver. Surg., gyn., and obst. 1907 V № 3. **Gebele.** Ueber penetr. Bauchstich- und Schusswunden. Münch. med. Wochenschr. 1903 № 33. **Geissler.** Ueber die Behandlung der Bauchschusswunden. Berlin 1895. **Giudice.** Intervento chirurgico in un caso di ferita intraperitoneale della vesica per colpo di arma da fuoco. Congr. sanit. Morgagni 1908 III № 18. Ref. Zentralbl. f. Chir. 1908 № 25. **Gobiet, J.** Ueber Schussverletzungen des Pankreas. Wien. klin. Wochenschr. 1907 № 4. **Graf, Paul.** Ein Beitrag zur Casuistik der Milzverletzungen und deren Therapie. Münch. med. Wochenschr. 1905. Bd. 52. **Graf und Hildebrandt.** Die Verwundungen durch die modernen Kriegsfeuerwaffen, ihre Prognose und Therapie im Felde. Berlin 1907. Bd. II. **Habart.** Die Geschosswirkung der 8 mm Handfeuerwaffen an Mannschaften und Pferden. Wien 1892. **Habart.** Das Kleinkaliber und die Behandlung der Schusswunden im Felde. Wien 1894. **Haga.** Kriegschirurgische Erfahrungen aus dem japanisch-chinesischen Kriege 1894/95. Arch. f. klin. Chir. 1897. Bd. 55. **Haga.** Einiges aus den eigenen Erfahrungen im japanisch-russi-

schen Kriege 1904/1905. Deutsche militärärztl. Zeitschr. 1908 № 10. **Hagen, W.** Ueber die Bauchverletzungen des Friedens. Beitr. z. klin. Chir. 1906, Bd. 51. **Hagentorn, A.** Ueber die Bauchschüsse im Frieden und ihre Behandlung. Deutsche Zeitschr. f. Chir. 1908. Bd. 92. **Halter, J.** Die Schussverletzungen im Frieden. Deutsche Zeitschr. f. Chir. 1906. Bd. 81. **Handbuch** der praktischen Chirurgie. Stuttgart 1907. **Hartleib.** Stichverletzung des Bauches. Münch. med. Wochenschr. 1908 № 8. **Heimann.** Zur Kasuistik der Bauchschusswunden. Münch. med. Wochenschr. 1898. **Hildebrand, O.** Thoraxschüsse und Bauchdeckenspannung. Berl. klin. Wochenschr. 1907 № 18. **Hildebrandt.** Ueber die Bauchverletzungen durch Kleinkalibergeschosse und ihre Behandlung im Felde. Arch. f. klin. Chir. 1902. **Hildebrandt.** Die Verwundungen durch die modernen Kriegsfewerwaffen, ihre Prognose und Therapie im Felde. Berlin 1905. **Hildebrandt.** Die Behandlung der penetrierenden Bauchschüsse im Felde. Berl. klin. Wochenschr. 1907 № 5. **Hippel, v.** Ueber die Laparatomie im Kriege. Arch. f. klin. Chir. 1902. Bd. 68. **Hofmann, A.** Ueber die Friedensschussverletzungen. Beitr. z. klin. Chir. 1907. Bd. 53. **Hoorn.** Kriegschirurgische Erfahrungen aus dem russisch-japanischen Kriege nebst einem Anhang über Verwundetensabschub bei den Russen und Japanern. Wien 1907. **Hoxie, G. H.** Bericht über offene Wunden des Abdomens. Beitr. z. klin. Chir. 1901. Bd. 31. **Jähningen, G.** Ueber Verletzungen des Magens durch Geschosse. Inaug.-Dissert. Berlin 1905. **Jacomot, A.** Gazette des hopitaux. 1899. Ref. Врачъ 1900 № 12. **Игнатовъ, А. А.** О лечении огнестрѣльных ранъ живота. Военно-медиц. журн. 1895. **Imbert, L.** Revue de chir. t. 27. II. Ref. Zentralbl. f. Chir. 1908 № 26. **Iselin, H.** Von den Zwerchfellverletzungen und ihren Folgen den Zwerchfellhernien. Deutsche Zeitschr. f. Chir. 1907. Bd. 88. **Кабдуковъ, А. О.** Къ казуистикѣ огнестрѣльных раненій почекъ. Медиц. обзоръ 1906. т. 65. **Кадыанъ, А. А.** Поврежденія и хирургическія заболѣванія кишекъ и брыжейки. 1903. **Кадыанъ, А. А.** Нѣсколько наблюденій надъ раненіями холоднымъ и огнестрѣльнымъ оружіемъ. Русск. Врачъ 1905 № 34. **Капланскій, Г. М.** Къ казуистикѣ ранъ брюшной полости съ выпаденіемъ содержимаго. Врачебн. газета 1905 № 47. **Klemm, P.** Zur Pathologie und Therapie der Schussverletzungen des Magens und Darms. Volkmanns Vorträge 1896 № 39. **Klett.** Schussverletzung der Leber durch Platzpatrone. Deutsche militärärztl. Zeitschr. 1906. Bd. 35. **Kocher.** Zur Lehre von den Schusswunden durch Kleinkalibergeschosse. Bibl. medica 1895. **Köhler, R.** Die modernen Kriegswaffen. Berlin 1900, II. Teil. Ref. nach Seydel. **Koenig, Fritz.** Ueber gleichzeitige Verletzung von Brust- und Bauchhöhle. Berl. klin. Wochenschr. 1900 № 2. **Koerte.** Die chirurgischen Krankheiten und Verletzungen des Pankreas. Deutsche Chirurgie. Stuttgart 1898 Lief. 45. **Koerte.** Die Kriegschirurg. Bedeutung und Behandlung der Bauchschüsse. Berl. klin. Wochenschr. 1890 № 4. **Колчинъ, П. О.** О раненіяхъ въ русско-японскую войну по матеріалу 1-го барака 9-го своднаго Харбинскаго госпиталя. Хирургія 1907. **Короповскій, П.** Случай чревосѣченія по поводу колотыхъ ранъ толстыхъ кишекъ. Больничн. газ. Боткина 1898 № 33. **Korsch-Velde.** Kriegschirurgische Erfahrungen aus dem griechisch-türkischen Kriege. Deutsche militär ärztl. Zeitschr. 1898. **Кошко, С. С.** Къ казуистикѣ

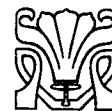проникающихъ кижальныхъ ранъ живота. Военно-медиц. журн. 1902. **Kroner, M.** Erfahrungen über Friedensschussverletzungen. Arch. f. klin. Chir. 1905, Bd. 75. **Крюковъ, М. М.** Къ вопросу объ оперативномъ леченіи травматическихъ поврежденій селезенки. Петерб. диссертация 1901. **Kuanaris, J.** Stichverletzung der Bauchwand mit Darmprolaps. Medizin. Klinik. 1907 III. **Küttner.** Kriegschirurgische Erfahrungen aus dem südafrikanischen Kriege. Beitr. z. klin. Chir. 1900. Bd. 28. **Küttner.** Stichverletzung des Pankreas. Beitr. z. klin. Chir. 1907. Bd. 32. **Küttner.** Schwerste Schussverletzung der Bauchorgane und der Milz. Zentralbl. f. Chir. 1907 № 31. **Labougle.** Lésion de l'abdomen par coup de feu; hématomémesis. hématurie. Arch. de méd. et de pharm. mil. 1907 X. **Lauenstein.** Ueber einen Fall von Milznaht. Zentralbl. f. Chir. 1896 № 2. **Lejars.** Plaie du foie. Bull. et mém. de la soc. chir. de Paris. t. 29. **Lenormant.** Du traitement opératoire des plaies du diaphragme. Revue de chir. 1903 № 5. **Lexer.** Ueber Bauchverletzungen. Berl. klin. Wochenschr. 1901 №№ 47, 48. **Lieblein.** Ueber Milzextirpation. Prager med. Wochenschr. 1907 № 10. **Londoner Brief** (Cormac. Treves). Deutsche med. Wochenschr. 1900 № 29. **Lühe.** Zur Behandlung durchbohrender Bauchwunden. Deutsche militärärztl. Zeitschr. 1892. **Madelung.** Einige Grundsätze der Behandlung von Verletzungen des Bauches. Deutsche med. Wochenschr. 1896 № 41. **Madelung.** Penetrierende Bauchwunden. Encykl. der gesamt. Chir. von Kocher und Quervain. Leipzig, 1901. **Makins, G. H.** Surgical experiences in South Africa 1890—1900. London 1901. **Максимовъ, В. В.** Случай ножевой раны живота съ громаднымъ выпаденіемъ кишекъ. Русск. Врачъ 1904 № 7. **Mannaberg.** Zur Casuistik der vielfachen Schussverletzungen des Dünndarms. Beitr. z. klin. Chir. 1898 Bd. 20. **Марковитинъ, А. П.** Къ вопросу о леченіи проникающихъ ранъ брюшной полости въ военно-полевой хирургіи. Военно-медиц. журн. 1901. **Martin, Otto.** Beiträge zur Frage der Splenektomie. Dissertation, Giessen 1905. **Мартыновъ.** Хирургія печени. Русск. хирургія 1902 IV. **Matignon.** Enseignements médicaux de la guerre russo-japonaise. Paris 1907. **Matthiolius.** Sanitätsbericht über die Tätigkeit der Expeditionen der deutschen Vereine vom roten Kreuz. 1899—1900. Ref. nach Seydel. **Mayer, L.** Die Wunden der Leber und der Gallenblase. München 1872. **Менчинскій, А. Т.** Проникающія раны живота съ выпаденіемъ внутренностей. Русск. Врачъ 1904 № 32. **Меньшиковъ, А. Н.** Къ казуистикѣ травматическихъ поврежденій кишечника. Русск. хир. архивъ 1904 кн. 5. **Milkó.** Ueber Frühdiagnose der Bauchverletzungen. Budapesti Orvosi Ujság 1907 № 3. Ref. Zentralbl. f. Chir. 1907 № 44. **Moretti.** Contributo alla casuistica delle ferite toraco-diaframmatiche. La clinica chirurgica 1906 № 10. Ref. по Финкельштейну. Русск. хир. арх. 1908 кн. 1. **Морковитинъ.** Къ вопросу о леченіи огнестрѣльныхъ пораненій брюшной полости въ походѣ. Военно-медиц. журн. 1901. **Neumann, A.** Zur Behandlung der Leberverletzungen. Zentralbl. f. Chir. 1908. № 2. **Ninni.** Il primo intervento operatorio nelle ferite del pancreas. Arto med. 1901. 24. **Ninni.** Alte 50 laparot. per ferite penetranti. Giorn. intern. d. scienze med. 1903 t. 25. Ref. Русск. хир. арх. 1908 кн. 1. **Noetzel, W.** Ueber Milzextirpation wegen Milz-

verletzung. Beitr. z. klin. Chir. 1906 Bd. 48. **Noetzel, W.** Ueber die Operation der Leberverletzungen. Beitr. z. klin. Chir. 1906 Bd. 48. **Nussbaum.** Die Verletzungen des Unterleibs. Deutsche Chirurgie. Stuttgart 1880 Lief. 44. **Oettingen, W. v.** Die Schussverletzungen des Bauches im russisch-japanischen Kriege 1904—1905. Arch. f. klin. Chir. 1906. Bd. 80. **Oettingen, W. v.** Studien auf dem Gebiete des Kriegssanitätswesens im russisch-japan. Kriege 1904/5. Berlin 1907. **Otis, G. A.**, The medical and surgical history of the war of the rebellion. Washington 1876. **Опель, В. А.**, По поводу несложненных огнестрѣльныхъ ранъ желудка. Русск. Врачъ 1904 № 35. **Partenheimer.** Ueber Schussverletzungen der Milz. Dissertation, Strassburg. **Payr, E.** Beitrag zur Kenntnis der Nierenschüsse. Deutsche Zeitschr. f. Chir. 1898. Bd. 47. **Payr, E. und Martin, A.** Experiment. und klinische Beiträge zur Lebernaht und Leberresection; Magnesiumplattennaht. Arch. f. klin. Chir. 1905. Bd. 77. **Petersen, W.** Zur Behandlung der Bauchschüsse. Münch. med. Wochenschr. 1901 № 15. **Петровъ, Н. Н.**, Къ вопросу о раненіяхъ селезенки. Русск. Врачъ 1906 № 48 и 49. **Пироговъ.** Начала общей военно-полевой хирургии. Дрезденъ 1866. **Plenz, P. G.** Schussverletzungen im Frieden. Jnaug.-Dissertation, Kiel 1905. **Poenu-Caplescu, C.** Beiträge zum Studium der Chirurgie der thoraco-abdominalen Wunden. Revista de chir. 1906 II. Ref. Zentralbl. f. Chir. 1906 № 22. **Poppert.** Ein Fall von fünf Darmresectionen wegen Schussverletzung. Deutsch. Gesellsch. f. Chir. 1898 II. **Poppi, A.** Contributo alla diagnosi delle ferite penetranti nell'abdome con lesione intestinale. Reform. med. 1905 № 21. **Потѣнко, В.** Колото-рѣзанная проникающая рана брюшной полости и тонкой кишки. Хирургія 1899 № 4. **Потѣнко, В.** Краткій обзоръ хирургической дѣятельности Мукденскаго Госпиталя. Хирургія, т. 19. **Правдолюбовъ.** Къ казуистикѣ ранъ грудобрюшной преграды. Хирургія 1908 № 36. **Праксинъ, И. А.** Къ лѣченію проникающихъ ранъ брюшной полости чрезосѣченіемъ. Русск. хир. архивъ 1902. **Пранишниковъ.** Случай рѣзанной раны желудка. Хирург. Лѣтопись 1895 V. **Пуссепъ, Л. М.** Огнестрѣльные японскіе снаряды и пули въ минувшую русско-японскую войну съ хирургической точки зрѣнія. Русск. Врачъ 1907 № 3. **Quénu.** Revue de chir. 1900 V. Раны прямой кишки. Реф. Врачъ 1900 № 27. **Равичъ-Щербо, А.** Раненія живота огнестрѣльнымъ оружіемъ. Военно-медиц. журн. 1899 № 4. **Raschofsky.** Kriegswaffen und Feldsanitätsdienst. Wien 1907. **Reclus-Nogues.** Traitement des perforations traumatiques de l'estomac et de l'intestin. Revue de chir. 1890. **Reichard.** Ein Fall von penetrierenden Schussverletzungen des Abdomens. Münch. med. Wochenschr. 1907 № 14. **Рейнъ, Ф. А.** Поврежденія и заболѣванія брюшныхъ стѣнокъ. Русская Хирургія 1904. **Reynolds.** Bullet wound piercing lung, diaphragm and the spleen. Annals of Surgery 1907 № 2. **Robinson.** Gunshot wound in the Philippino-American war. Annals of Surgery 1901. **Розановъ, В. Н.** О хирургическомъ вмѣшательствѣ при раненіяхъ печени. Русск. хир. архивъ 1902. **Rommeler, G.** Ueber Schussverletzungen der Leber. Dissert., Berlin 1906. **Ростовцевъ, М. Н.** Къ вопросу объ огнестрѣльныхъ ранахъ желудка и ихъ лѣченіе. Лѣтоп. русск. хир. 1897 кн. 3. **Rossi.** Contributo alla cura delle ferite diafrag-

matiche. La clinica chirurgica 1905 №№ 4, 5. **Sanitätsbericht** über die deutschen Heere im Kriege gegen Frankreich 1870—71. Berlin 1884—90. **Sanitätsbericht** über die kgl. preussische Armee. Berlin 1907. **Sava-riand.** La Semaine médic. 1905. **Свенцицкій, В. А.** Огнестрѣльныя раны живота. Хирургія 1899. т. 6. **Свѣженновъ.** Огнестрѣльн. раненія брюшной полости. Больн. газ. Воткина 1895 № 27. **Свѣнцицкій.** Объ огнестрѣльныхъ раненіяхъ живота. Хирургія 1900 № 36. **Schaefer.** Die offenen Milzwunden und die transpleurale Laparotomie. Beitr. z. klin. Chir. 1902. Bd. 36. **Schjerning.** Arch. f. klin. Chir. 1901. Bd. 64. **Schlatter.** Zwei Fälle von durch Naht geheilten Stichverletzungen des Zwerchfelles. Münch. med. Wochenschr. 1901 № 34. **Schlick.** Meine kriegschirurg. Erfahrungen während der chinesischen Wirren im Juni bis Oktober 1900. Deutsche milit. Zeitschr. 1901. **Schmidt.** Stich- und Schusswunden der Leber. Annalen des städt. allg. Krankenhauses. München 1896. **Schmieden.** Fall von schwerer Bauchschussverletzung. Niederrheinische Gesellsch. für Natur- und Heilkunde. Bonn. Ref. nach Hagen. **Schröter.** Einiges über Schussverletzungen des Magens. Arch. f. klin. Chir. 1896. Bd. 51. **Schröter, P.** Ein kasuistischer Beitrag zu den Schussverletzungen des Magen-Darmtraktes und den Perforationen chronischer Magengeschwüre. Deutsche Zeitschr. f. Chir. 1908. Bd. 94. **Senn.** Military surgery in Grace and Turkey 1897. **Senn.** Die Behandlung der Schusswunden des Magen-Darmkanals. Sammlung klin. Vorträge 1892 № 59. **Severeanu.** Perforirende Abdominalwunde durch Feuerwaffe. Societ. de chir. 1905. Ref. nach Schmidts Jahrb. № 288. **Seydel.** Schussverletzung des Unterleibes, des Zwerchfelles, des Herzbeutels und der Lunge. Heilung. Deutsche milit. Zeitschr. 1898. **Seydel, Karl.** Руководство къ военно-полевой хирургии. Русск. переводъ подъ редакціей Таубера СПб. 1905. **Sick.** Ueber Schusswunden im Buren-Kriege. Deutsch. Zeitschr. f. Chir. 1900. Bd. 57. **Siegel.** Zur Diagnose und Therapie der penetrierenden Bauchverletzungen. Beitr. z. klin. Chir. 1898. Bd. 21. **Синакевичъ, Н. А.** Къ вопросу о хирургическомъ лѣченіи ранъ диафрагмы. Русск. хир. архивъ 1906. **Славскій, К. Г.** Къ вопросу объ огнестрѣльныхъ раненіяхъ желудка и поджелудочной железы съ описаніемъ случая, кончившагося выздоровленіемъ. Русск. Врачъ 1904 № 31. **Sourdat.** Des perforations multiples de l'intestin dans les plaies de l'abdomen par armes à feu. Revue de chir. XXVIII-ann. № 12. **Софотеровъ, С.** Случай огнестрѣльнаго несквозного раненія желудка. Хирургія 1908 июль. **Спизарный, И. К.** Поврежденія и хирургическія заболѣванія почекъ и мочеточниковъ. Русск. хирургія 1905. **Stappenbeck.** Bericht über die in der Breslauer chirurgischen Klinik behandelten Schussverletzungen. Mitteilungen aus den Grenzgeb. 1907 III. **Steinthal.** Ueber Bauchverletzungen. Mediz. Korrespondenzbl. d. Würtember. ärztl. Landesvereinigung 1908. Ref. Zentralbl. f. Chir. 1908 № 17. **Стержеминскій, Г. И.** Огнестрѣльное раненіе мочевого пузыря. Военно-медиц. журн. 1904 т. 1. **Stern, R.** Ueber traumatische Erkrankungen der Magenschleimhaut. Deutsch. med. Wochenschr. 1899 № 38. **Stern.** Isolierte Pancreasverletzung. Vierteljahrsh. f. gerichtl. Medizin. Bd. 18. **Strauss.** Die Erkrankungen und Verletzungen der Bauchspeicheldrüse in der Armee

von 1894—1904. Deutsch. milit. Zeitschr. 1908 № 8. **Suter, F. A.** Ueber die operative Behandlung der Zwerchfellwunden. Beitr. z. klin. Chir. 1905. Bd. 46. **Tantscher, K.** Zur Behandlung der perforierenden Bauchwunden. Sammlung klin. Vorträge 1901 № 319. **Тауберъ.** Огнестрѣльные поврежденія при современномъ вооруженіи армій. Русск. хирургія 1903. **Тварьяновичъ, И. К.** Случай проникающей кинжалной раны живота съ пораненіемъ тонкихъ кишекъ. Военно-медиц. журн. 1904 т. 2. **Теребинскій, Н. Н.** Два случая раненій печени и грудобрюшной преграды. Хирургія 1906. **Terrier et Auvray.** Les traum. du foie et des voies bil. Revue de chir. 1896 № 10, 1897 № 1. **Тиле, В. А.** Итоги свѣдѣній о характерѣ огнестрѣльныхъ ранъ, наносимыхъ малокалиберными панцирными пулями. Русск. хир. архивъ 1902. **Тиле, В. А.** Лѣченіе огнестрѣльныхъ раненій въ послѣднія войны и нѣкоторые основные принципы современной военно-медицинской полевой хирургіи. Русск. хир. архивъ 1902. **Тиле, В. А.** Критическій обзоръ ученія о механическомъ дѣйствиі современныхъ пуль на ткани животнаго тѣла. СПб. диссерт. 1904. **Tillmanns.** Experiment. und anatom. Untersuchungen über Wunden der Leber. Virchows Arch. Bd. 78. **Токаренко, В.** Два случая пропикающихъ ранъ живота, осложненныхъ пораненіемъ кишекъ. Проток. 163 засѣд. русск. хир. общ. Пирогова 1899. Реф. Лѣтоп. русск. хир. 1900 т. 5. **Топорковъ.** Случай рѣзанной раны живота. Медиц. сборн. Варш. уѣздн. военн. госпиталя 1899. Реф. лѣтоп. русск. хир. 1900 т. 5. **Trendelenburg.** Ueber Milzexstirpation etc. Deutsch. med. Wochenschr. 1899 №№ 40, 41. **Treves.** The wounded in the present war. Brit. med. journ. 1900 12 V. **Tricomi.** Il Policlinico. 1899 15 X. Реф. Врачъ 1900 № 10. **Vielle.** Plaie pénétrante de l'abdomen. Hernie viscérale. Réduction; guérison. Arch. de méd. et de pharm. mil. 1907 II. **Voss.** Zur Casuistik der Unterleibsverletzungen. St. Petersburg. med. Wochenschr. 1889 №№ 11, 12. **Weisbach, H.** Ueber Schussverletzungen des Magens. Dissert., Berlin 1905. Ueber die Wirkung und kriegschirurg. Bedeutung der modernen Handfeuerwaffen. Berlin 1894. **Würth von Würthenan.** Die modernen Principien in der Behandlung der penetrirenden Bauchwunden. Beitr. z. klin. Chir. 1902. Bd. 34. **Финкельштейнъ, Б. К.** Къ казуистикѣ колоторѣзанныхъ ранъ желудка и кишекъ. Практ. Врачъ 1903 № 21. **Финкельштейнъ, Б. К.** Къ вопросу объ оперативномъ лѣченіи огнестрѣльныхъ раненій брюшной полости. Русск. Врачъ 1903 № 39. **Финкельштейнъ, Б. К.** Къ казуистикѣ сочетанныхъ огнестрѣльныхъ раненій кишекъ и мочевого пузыря. Практ. Врачъ 1906 № 51. **Финкельштейнъ, Б. К.** Къ хирургіи селезенки. Русск. хир. архивъ 1908 кн. 3. **Фроловъ, В. И.** Къ вопросу о распознаваніи и терапіи проникающихъ ранъ брюшной полости въ мирное время. Военно-медиц. журн. 1906 I—III. **Холннъ, Н. К.** Къ характеристикѣ пулевыхъ ранъ въ текущую войну. Русск. Врачъ 1905 № 5. **Цейдлеръ, Г. Ф.** Поврежденія и заболѣванія желудка. Русск. хирургія 1902. **Цейдлеръ, Г. Ф.** Изсѣченіе тонкой кишки по поводу огнестрѣльнаго раненія 9 января т. г. Русск. Врачъ 1905 № 38. **Ziegler.** Zur Behandlung perforirend. Stich- und Schussbauchwunden. Münch. med. Wochenschr. 1898 № 10. **Zielinski.** Przegląd lekarski 1899.

Случай огнестрѣльной раны правой почки. Реф. Врачъ 1900 № 3. **Zoege von Manteuffel.** Zur Diagnose und Behandlung perfor. Verletzungen des Abdomens. Petersb. med. Wochenschr. 1892. **Zoege von Manteuffel.** Ueber die ärztliche Thätigkeit auf dem Schlachtfelde und in den vorderen Linien. Arch. f. klin. Chir. 1906. Bd. 80. **Шпанбокъ, А. С.** Огнестрѣльная рана живота съ поврежденіемъ кишечника. Выздоровленіе безъ чревосѣченія. Военно-медиц. журн. 1896 V. **Шумкинъ, Н.** Чревосѣченіе при огнестрѣльной ранѣ желудка. Военно-медиц. журн. 1896 IX.



Оглавление

	Стр.
Введение	3
I. Повреждения одной брюшной полости безъ пораненія внутреннихъ органовъ	6
II. Повреждения одной брюшной полости съ пораненіемъ паренхиматозныхъ органовъ	26
III. Повреждения одной брюшной полости съ пораненіемъ полостныхъ органовъ	58
IV. Повреждения одной брюшной полости съ пораненіемъ сальника, брыжейки и большихъ сосудовъ живота	142
V. Повреждения одной брюшной полости съ комбинируемыми пораненіями паренхиматозныхъ и полостныхъ органовъ	151
VI. Повреждения одной брюшной полости безъ опредѣленія раненыхъ органовъ	175
VII а. Повреждения грудной и брюшной полостей съ пораненіемъ одной діафрагмы	181
VII б. Повреждения грудной и брюшной полостей съ пораненіемъ органовъ послѣдней	191
VII в. Повреждения грудной и брюшной полостей съ пораненіемъ ихъ органовъ	203
Заключеніе	215
Положенія	235
Curriculum vitae	237
Указатель литературы	239
