

98415^a

Das Eisen in der Linse.

(Aus der Universitäts-Augenlinik des Prof. Fuchs in Wien.)

Inaugural-Dissertation

zur Erlangung des Grades eines

Doctors der Medicin

verfasst und mit Bewilligung

Einer Hochverordneten medicinischen Facultät der Kaiserl.
Universität zu Dorpat

zur öffentlichen Vertheidigung bestimmt

von

Johann Ausin,

Arzt zu Erwalken in Kurland.

Ordentliche Opponenten:

Prof. Dr. D. Barfurth. — Prof. Dr. R. Kobert. — Prof. Dr. R. Thoma.

Dorpat.

Druck von H. Laakmann's Buch- und Steindruckerei.

1891.

DORPAT

Seiner Durchlaucht

dem Fürsten Nicolai v. Lieven

zu Fockenhof in Kurland

als Zeichen

grösster Ehrerbietung und tiefempfundenen Dankes.

Gedruckt mit Genehmigung der medicinischen Facultät
Referent: Professor Dr. E. Rachmann

Dorpat, den 15. November 1891.
Nr 611.

Decan: Dragendorff.

11/10/91

Indem ich vorliegende Arbeit der Oeffentlichkeit übergebe, danke ich allen meinen hochverehrten academischen Lehrern für die mir zu Theil gewordene wissenschaftliche Ausbildung.

Insbesondere bitte ich Herrn Dr. Ernst Fuchs, Professor der Universitäts-Augenlinik zu Wien für die wissenschaftliche Anregung und liebenswürdige Unterstützung bei Abfassung vorliegender Arbeit meinen tiefempfundenen Dank entgegennehmen zu wollen.

Desgleichen ist es für mich eine angenehme Pflicht, Herrn Dr. Ernst Ludwig, Professor der medicinischen Chemie zu Wien, für die Rathschläge, mit denen er mir bei Bearbeitung des mikrochemischen Theiles dieser Schrift in überaus liebenswürdiger Weise zur Seite stand, meinen wärmsten Dank auszusprechen.

I.

Einleitung.

Es liegt in der Natur des uns beschäftigenden Themas, welches nur ein sehr eng umschriebenes Gebiet aus dem Kapitel der Verletzungen des Auges umfasst, dass dasselbe bis jetzt erst wenige Bearbeitungen gefunden hat, und liegt es ebenso nahe, dass diese ersten Bearbeiter zunächst mehr den practischen Bedürfnissen zu dienen versuchen, ohne auf die genaueren Details dieses Stoffes einzugehen.

Als Erster beschäftigt sich A. v. Graefe¹⁾ mit dieser Frage, indem er auf eine hellbraune, ins Orange spielende Verfärbung des Linsensystems hinweist, welche von gelösten oder molecular diffundirten Salzen herrühren soll und sich nach seiner Erfahrung dann zeigte, wenn ein metallischer Fremdkörper in oder an der Linse sass. Er erwähnt ferner in seiner Arbeit, dass in der Regel die ins Orange spielende Verfärbung zum Theil in einzelne Flecke sich auflösen lässt, welche auf eine Pigmentirung der intracapsulären Zellen zu beziehen sind, zum Theil aber mehr diffus im Linsenkörper selbst existirt. Von diesem Falle existirt wohl ein Sectionsbefund von Dr. Schweigger,

1) A. v. Graefe, *Cataracta traumatica u. chronische Chorioiditis*, *Archiv für Ophthalmologie* 1860. VI. 1. pag. 134 und 141.

wir können aber von seiner histologischen Beschreibung wenig Gebrauch machen, weil hier zugleich eine eitrige Irido-Chorioiditis vorgelegen hat und die dabei bestehenden und von dem Autor beschriebenen Veränderungen mehr auf die letztere zu beziehen sind.

Die umfangreichste Arbeit auf diesem Gebiete ist die von Samelsohn.¹⁾ Es ist freilich auch bei ihm die Erforschung der Umwandlung des Eisens und die Verbreitung desselben in der Linse weniger Selbstzweck, als vielmehr nur ein Mittel zur Bestimmung der Saftwege in der Linse. Er hat drei Fälle von Linsenverletzungen durch Eisensplitter beobachtet und beschrieben, wobei er, kurz gefasst, Folgendes feststellt: Sitzt ein Eisensplitter in der Linse, so tritt nach einer gewissen Zeit an der hinteren Fläche der vorderen Linsenkapsel, mit dem Rande der erweiterten Pupille zusammenfallend, ein Kranz rostbrauner Punkte auf, die regelmässig angeordnet je einem Interstitium zwischen zwei benachbarten Trübungssectoren der Linsencorticalis entsprechen. Äquatorialwärts von diesem Kranze hat Samelsohn keine braunen Punkte constatiren können. Ferner fand er, dass sich ausser diesem peripheren Ringe um den kleinen in der Linse sitzenden Eisensplitter ein zweiter brauner Ring, bestehend aus feinsten Rostpartikelchen, bildete. Von diesem Ringe strahlen dreieckige, gleichfalls aus einzelnen Rostpartikelchen bestehende Radian aus, deren Basen in diesem centralen Ringe liegen, deren Spitzen gegen den braunen Aussenring streben. Die Spitzen

1) Dr. J. Samelsohn in Köln. Zur Flüssigkeitsströmung in der Linse. Klin. Monatsblätter für Augenheilkunde von Dr. W. Zehender, 1881. pag. 265.

der Radian rücken allmählig äquatorialwärts vor, bis sie den Aussenring erreichen. Beim Vorrücken peripherwärts nehmen die Radian an ihrer Basis ab, wobei der centrale Ring sich erweitert. Gleichzeitig mit diesen Vorgängen verfärbt sich die Kapselnarbe (am vordern Kapselpole) braun und steht ebenfalls mit dem centralen Ringe durch zahlreiche Rostpartikelchen in Verbindung; ausserdem gehen zahlreiche braune Ausläufer von der Kapselnarbe zu dem peripheren Ringe hin. Indem für alle diese Pigmentirungen das Material von dem Eisensplitter bezogen wird, löst sich derselbe allmählig völlig in Rostpartikelchen auf, und indem diese Partikelchen immer mehr äquatorialwärts streben, häufen sie sich schliesslich in dem braunen Aussenringe auf.

Bei der mikroskopischen Untersuchung der entfernten Linse fand Samelsohn eine verhältnissmässig grosse Zahl intacter Linsenfasern, zwischen denen hier und dort braune, amorphe Massen eingelagert waren, jedoch so spärlich, dass der grösste Theil des mikroskopisch beobachteten Pigments verloren gegangen sein musste. Nirgends war der Rost in Zellen oder Fasern eingeschlossen, von Kapsel epithelien fand er keine Spur.

Hinsichtlich der Genese des braunen Aussenringes ist Samelsohn der Ansicht, dass in dieser dem grossen Iriskreise entsprechenden Region, wo auch die Zonulafasern endigen sollen, sich in der vorderen Linsenkapsel Poren befinden, durch welche die Nährflüssigkeit die Linse verlasse. Diese Poren seien gross genug, um flüssige Bestandtheile der Lymphe passiren zu lassen, nicht aber geformte. Durch letztere werden dieselben verstopft, wodurch

eine Anhäufung von Rostpartikelchen in dieser Gegend zu Stande komme und in Folge dessen durch gestörte Ernährung eine Cataract sich ausbilde. Für die Existenz solcher Poren tritt auch *Morano*¹⁾ ein, während *O. Becker*²⁾ trotz genauester Durchmusterung unzähliger, mikroskopischer Schnitte nichts aufzufinden vermochte, was für die Existenz derselben in der vorderen Linsenkapsel spräche.

Aus dieser Form der Verbreitung der Rostpartikelchen zieht *Samelsohn* Schlüsse auf den Verlauf des Flüssigkeitsstromes in der Linse. Indem er annimmt, dass das Eisen in Form eines Oxyds sich ausbreitet, solches bei der Unlöslichkeit desselben aber nur auf dem Wege der mechanischen Verschleppung auf der Lymphbahn möglich, so schliesst er, dass die durch das Eisen bewirkten Pigmentirungen, insbesondere auch die radienförmige Verbindung zwischen Innen- und Aussenring die Bahnen des Flüssigkeitsstromes bezeichnen. Dagegen tritt freilich *Leber*³⁾ auf und behauptet, dass das Eisen zunächst gelöst in Form von doppeltkohlensaurem Salze auf dem Wege der Diffusion sich weiter verbreite, worauf es dann durch weitere Oxydation als Eisenoxydhydrat gefällt und festgehalten werde.

1) *Morano*, Intorno agli stomi dell' enditelio della capsula del cristallino. Atti dell' associaz. Ottalm. ital. Riunione di Napoli, Settembre 1879, pag. 61. Referirt in²⁾

2) *Otto Becker* unter Mitwirkung von *Dr. J. R. Da Gama Pinto* und *Dr. H. Schäfer*, Zur Anatomie der gesunden und kranken Linse, Wiesbaden 1883. S. 91.

3) Die Entstehung der Entzündung und die Wirkung der entzündungserregenden Schädlichkeiten, nach vorzugsweise am Auge angestellten Untersuchungen von *Prof. Dr. Theodor Leber*. Leipzig, Verlag von *Wilhelm Engelmann* 1891.

Samelsohn fasst die Resultate seiner Beobachtung, wie folgt, zusammen: »so scheint der von hinten nach vorn gerichtete grosse Flüssigkeitsstrom in dem *Canalis Petiti* sich zu stauen und von hier aus in den Linsenäquator einzutreten (*Ulrich*). Er durchsetzt nunmehr centripetal die ganze Linse, um sich am vorderen Pole derselben zu sammeln und von hier aus centrifugal nach der Ansatzgegend der Zonulafasern zu strömen, woselbst er die Linse verlässt und in die hintere Kammer tritt.»

Noch wäre hinzuzufügen, dass nach *Samelsohn's* Ansicht der vielfach erwähnte Aussenring nur dann auftrete, wenn der Fremdkörper in der Linse sitze, während beim Sitz desselben im hinteren Augenraum nur eine diffuse Färbung oder unregelmässig angeordnete, braune Flecke in der Linse auftreten. Dem widerspricht ein von *E. Landmann*¹⁾ beobachteter Fall, der den charakteristischen Kranz von rostbraunen Flecken in der Peripherie der vorderen Corticalis aufwies, obgleich ein wohlconstatirter Fremdkörper, ein Eisensplitter im Glaskörper sass. *E. Landmann* beschreibt dann noch einen Fall, wo ein Stahlsplitter in der Linse sass und braune Flecke an der Oberfläche der Linse auftraten, ohne aber weiter auf die Ausbreitung des Eisens einzugehen, indem er sowohl, als auch sein Lehrer *Leber*²⁾ und dessen andere Schüler,

1) *E. Landmann* in Göttingen. Ueber die Wirkung aseptisch in das Auge eingedrungener Fremdkörper. *Graefes Archiv* XXVIII, 2. S. 188, Fall 51 und Fall 79.

2) *Th. Leber*, Notiz über die Wirkung metall. Fremdkörper im Innern des Auges. *Graefes Archiv* XXVIII, 2. S. 237—238. 1882.

2) *Th. Leber*, Beobachtungen über die Wirkung ins Auge eingedrungener Metallsplitter. *Graefes Arch.* XXX, 1. S. 243—258. 1884.

wie E. Franke ¹⁾, mehr die klinische Seite dieser Frage klarzulegen und zu erforschen suchen, ob das Eisen als indifferenten Körper im Auge wirkt oder Entzündung hervorruft, wobei sie sich für die erstere Wirkung des Eisens entscheiden.

An dieser Stelle muss ich noch auf einen principiellen Unterschied in der A. v. Graefe'schen und Samelson'schen Deutung der Pigmentirungen in der Linse hinweisen. Während v. Graefe einen Theil dieser Pigmentirung auf eine diffuse Verfärbung der Linse bezieht und den Sitz der fleckförmigen Pigmentirungen in die intracapsulären Zellen verlegt, will Samelson gar keine Kapsel-epithelien gefunden haben, sondern schreibt die Pigmentirung der Anhäufung der Rostpartikelchen zu.

Wie wir aus dem Angeführten ersehen, ist dieses Thema bis jetzt fast nur von der klinischen Seite behandelt. Soweit die genannten Autoren sich aufs histologische oder mikrochemische Gebiet begeben, zeigt sich sowohl in den widerspruchsvollen als auch grossentheils durch wenig beweiskräftige Belege gestützten Behauptungen, dass es sich hier mehr um Vermuthungen, als um Ansichten, die auf Grundlage strenger Forschungen entstanden sind, handelt. Da Herr Prof. E. Fuchs die Güte hatte, mir aus seiner Klinik zwei Krankengeschichten (Fall 6 u. 7) zur Verfügung zu stellen und mir ausserdem in liebenswürdigster Weise für die Zeit meines Aufenthaltes in Wien Zutritt in seine Klinik gewährte, woselbst ich das seltene Glück hatte, im Laufe von 10 Monaten 5 diesbezügliche Fälle (Fall 1—5) zu

1) { Graefes Archiv XXX. 1. 1884. S. 211.
 { Berliner klin. Wochenschrift 1884, Nr. 5.

beobachten, so habe ich auf Anregung und unter gütigster Unterstützung des Herrn Prof. Fuchs während dieser Zeit mich der Erforschung dieses Gebiets gewidmet und insbesondere zu constatiren gesucht, 1) welche chemischen Veränderungen das Eisen in der Linse erfährt, 2) in welcher Weise sich dieses veränderte Eisen in der Linse ausbreitet, 3) welche Veränderungen hierbei in der Iris vorsich gehen und 4) wie die Fälle klinisch verlaufen. Um gewisse Punkte in diesen Fragen erklären zu können habe, ich ausser Benutzung des schon erwähnten Materials, noch an 5 Kaninchen Experimente angestellt.

II.

Die Krankengeschichten.

1) Fassler Leiser, 29 Jahre alt, Klempner aus Tlute in Galizien, aufgenommen den 29. Jänner, entlassen den 14. Februar 1891. Patient hat bis vor 3 Jahren angeblich mit dem rechten Auge ebenso wie mit dem linken gesehen; von da an ist das Sehvermögen rechts allmählich schlechter geworden. Augenschmerzen und entzündete Augen hat Patient nie gehabt. Vor 3 Jahren ist die rechte Pupille nach seiner Angabe grösser geworden als die linke, ist aber schwarz gewesen; erst vor einem Jahre ist der Stern grau geworden. Als Ursache glaubt er ziemlich sicher angeben zu können, dass bei der Reparatur einer Dachrinne ein Stück vom Material abgesprungen wäre und ihm das rechte Auge verletzt hätte.

Diagnose: Cataracta complicata oc. dextr.
Status pr. L. A. normal.

R. A. Cornea durchsichtig. Die Pupille lässt sich durch Atropin gut erweitern. Das Irisgewebe grünbräunlich verfärbt, (links hellblau), die Irisstructur anscheinend nicht von der Norm abweichend. Die Linse im Centrum diffus grau getrübt, jedoch ist dem grauen Reflexe ein röthlicher Schimmer beigemengt. Die oberflächlichen Linsenschichten

weisen dagegen nur einzelne graue Striche und Punkte auf. An der inneren Fläche der vorderen Linsenkapsel befinden sich hart am Pupillenrande mehrere ziegelrothe bis rostfarbene erscheinende Punkte, welche in regelmässigen Abständen einen Kreis bilden (Fig. 6). Bei Loupenvergrösserung lässt sich constatiren, dass die Punkte durch dünne, braune Streifen mit einander in Verbindung stehen. Anscheinend in der vorderen Corticalis gelegen, etwas nach innen vom Centrum der Pupille, sieht man eine aus lauter feinsten, lichtbraunen Pünktchen zusammengesetzte Figur, welche die Form eines unterbrochenen Ringes hat. (Fig. 7). Vom Augenhintergrunde nichts wahrnehmbar. Lichtsinn und Projection gut. T = l. Beweglichkeit normal. Vis R-Handbewegungen in 1 M. Vis. L. = $\frac{6}{6}$.

Den 31. Januar wird von Herrn Prof. Fuchs die Cataractextraction mit breiter Iridectomy nach oben ausgeführt. Es gelingt mit der Försterschen Pincette die vordere Linsenkapsel in toto herauszuholen, worauf die Linse leicht entbunden wird. Das excidirte Irisstück, die Linsenkapsel und die Linse werden mir zur Untersuchung überlassen.

Der Heilungsverlauf nach dieser Operation gestaltete sich vollkommen normal. Als Patient die Klinik verliess, constatirte man nebst dem gewöhnlichen Befunde eines staaroperirten Auges auch noch mehrere membranöse Glaskörpertrübungen, welche wohl noch als Folge der ursprünglichen Verletzung anzusehen waren. Diese Trübungen erklären auch die etwas mangelhafte Sehschärfe, nämlich mit $+ 10,0$ D. sph. $\ominus + 4,5$ D. Cyl. $(-)$ = $\frac{6}{24}$.

2) Joseph Mazal, 24 a. n., Schmiedegeselle aus Sokol in Mähren, aufgenommen den 3. Juni, entlassen den 16. Juni 1891. Vor 5 Jahren sprang Patient bei der Arbeit ein Eisensplitter ins linke Auge. In Folge der Verletzung traten Schmerzen und Röthung des Auges auf. Nach einer dreiwöchentlichen, ärztlichen Behandlung liessen jedoch die entzündlichen Erscheinungen und Schmerzen am Auge nach, so dass Patient seine Arbeit wiederum verrichten konnte. Im November 1890 entdeckte Patient zufällig, indem er durch andere Personen aufmerksam gemacht wurde, dass der Stern am linken Auge grau war und er mit diesem Auge Alles im Nebel sah. Seit 2 Monaten hat sich das Sehvermögen bedeutend verschlechtert.

Diagnose: Cataracta traumatica. Siderosis.

St. pr. L. A. Cornea klar. Die vordere Kammer etwas seichter als rechts. Die Pupille reagirt prompt sowohl auf Lichteinfall als auch auf Accomodation und Convergenz, ebenso prompt erweitert sie sich auf Atropin. Iris gelbbraun gefärbt (rechts gelblichgrau), ihr Gewebe normal. Die Linse an der Oberfläche seidenglänzend, gelbgrau gefärbt und in toto getrübt; die Trübung jedoch ist keine gleichmässige. Entsprechend der mittleren Pupillenweite zeigt sich eine saturirte, fast kreisrunde, scharf begrenzte, flächenhafte Trübung, auf welcher unregelmässig verlaufende, graue Striche zu sehen sind. An der peripheren Grenze der saturirten Trübung befindet sich rings um letztere an der inneren Kapseloberfläche eine Reihe von gelbbraunen Flecken, welche mit lichtbraunen Streifen mit einander in Verbindung stehen. (Fig. 8). Bei seitlicher Beleuchtung sieht man

durch Loupenvergrösserung, dass sowohl die Flecke, als auch die Striche aus feinen, gelbbraunen Pünktchen zusammengesetzt sind. Peripherwärts von den braunen Flecken lassen sich fast bis zum Aequator sehr kleine, ähnlich beschaffene Pünktchen verfolgen. T. normal. Projection und Lichtempfindung gut. Handbewegung in 1 M. V. R = $\frac{6}{6}$.

Den 4. Juni führt Herr Prof. Fuchs die sclerale Lappenextraction mit der Iridectomie aus. Es gelingt dem Operateur den verdickten Theil der Kapsel in einem Stücke sammt den an ihrer Peripherie befindlichen Pigmentflecken herauszubringen. Die Linse, welche von sehr weicher Consistenz ist, wird fast unversehrt extrahirt. Auch von diesem Falle untersuchte ich mikroskopisch das excidirte Irisstück, die Linse und die vordere Kapsel. — Krankheitsverlauf war normal. V. L. mit + 12,0 D. sph. = $\frac{6}{12}$.

Bei den nun folgenden Fällen begnügte ich mich mit den Krankengeschichten, weil keine Präparate zu erhalten waren.

3) Johann Ott, 21 a. n., Schlossergeselle aus Steyer, aufgenommen den 17. Juni, entlassen den 8. Juli 1891. Vor $1\frac{3}{4}$ Jahren wurde sein linkes Auge durch einen Stahlsplitter verletzt. Nach der Verletzung traten Röthung und Entzündung des Auges auf, die nach einer 14-tägigen, ärztlichen Behandlung wiederum nachliessen. Seither bemerkte er eine zunehmende Trübung in der Pupille.

Diagnose: Cataracta traumatica. Siderosis.

St. pr. Aeussere Theile normal. Bulbus im Allgemeinen blass ausser einer leichten ciliaren Injection. Cornea klar. Kammer normal tief. Pupille

etwas weiter als rechts, zeigt eine kleine Ausbuchtung nach Innen (Fig. 1 *b*), reagirt nur mit den

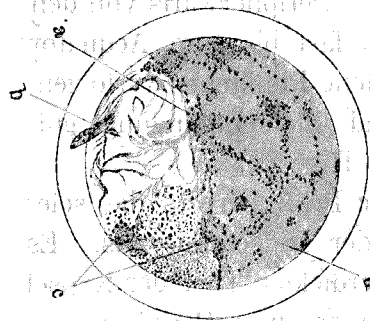


Fig. 1.

Die erweiterte Pupille von Fall 3, gezeichnet bei Loupenvergrößerung.

a. Eine braunpigmentirte Stelle, welche dem Sitze des Fremdkörpers entspricht. *b.* Einbruchspforte des Fremdkörpers, woselbst die Iris eine Einkerbung zeigt und mit der Vorderkapsel verwachsen ist. *c.* Die den Kranz bildenden braunen Tupfen.

äusseren Theilen ganz schwach. Iris röthlich-braun verfärbt, schlottert, weil sie nicht mehr auf der geschrumpften Linse aufruht. Der Kapselsack enthält in der äusseren Hälfte noch ziemlich viele Cataractmassen (*d*), in der inneren dagegen eine spinnwebartige Trübung und im unteren Theile gelbrosa gefärbte und röthliche Pünktchen und Fleckchen. Mit der Loupe sieht man solche überall an der hinteren Fläche der vorderen Kapsel. Am inneren Pupillenrande, der an der Stelle der Ausbuchtung mit der Kapsel fixirt ist, eine Unterbrechung durch eine graue Gewebsmasse (Kapselnarbe), die etwa $\frac{1}{2}$ Mm. weit zipfelförmig in die Iris hineinreicht und mit der Kapsel zusammenhängt (*b*). Nach Erweiterung der Pupille sieht man, dass die Cataract ausser den genannten noch mehrere grosse rothe Tupfen (*c*) hat, welche in regelmässigen Abständen einen Kreis bilden, und dass weiter aequatorialwärts ein grösserer Kreis, bestehend aus sehr kleinen, braunen Punkten, zu constatiren ist (*d*). $1\frac{1}{2}$ Mm. nach aussen vom Cen-

trum der Pupille und etwas nach oben befindet sich innerhalb der getrübten Linsenmassen ein stark glänzender, metallischer Körper. Entsprechend diesem Fremdkörper sitzt an der vorderen Linsenkapsel eine tupfenförmige, braune Pigmentirung (*a*), die durch braune Punkte mit den schon erwähnten Tupfen in Verbindung steht. Projection fehlt nach innen. Lichtsinn normal. V. R. z. Finger in 20 Ctm. V. L. = $\frac{6}{6}$.

Am 18. Juni wurde die einfache, periphere lineare Extraction von Herrn Prof. Fuchs gemacht. Die Kapsel war dermassen glatt und fest, dass man sie mit der Förster'schen Pincette nicht fassen konnte. Man nahm von einer weiteren Anwendung der Förster'schen Pincette Abstand und versuchte nun mit dem scharfen Haken die Kapsel zu fassen. Auch damit gelang es nicht ein Stück der Kapsel herauszubringen, sondern sie nur einzureissen, worauf die breiigen Cataractmassen in die vordere Kammer vordrangen. Nach Entfernung der Cataractmassen aus dem Auge durch Ausstreifen versuchte man noch den zurückgebliebenen Metallsplitter mit dem Hirschberg'schen Electromagnet herauszubringen, was aber nicht gelang. — Trotz des Zurückbleibens des Metallsplitters war der Heilungsverlauf vollständig reizlos, nur bestand eine etwas dichtere Cataracta secundaria, welche den 2. Juli discindirt wurde. Es wurde eine schöne, freie Lücke geschaffen, doch war das erzielte Sehvermögen sehr mangelhaft (z. Finger in 10 Ctm.), weil der Glaskörper von flottirenden Trübungen durchsetzt war.

4) Conrad Göttlinger, 35 a. n., Schlosser aus Gross-Ulitzdorf in Mähren, wären im Jänner 1889

(vor 1 1/2 Jahren) mehrere Eisensplitter ins rechte Auge geflogen. Die Verletzung soll sehr starke Röthung des Auges mit Schmerzen und Lichtscheu hervorgerufen haben. Am Tage der Verletzung hat Patient die Poliklinik zu Wien, und als ihm die Schmerzen nicht nachliessen, die Fuchs'sche Augenklinik aufgesucht, wo ihm mehrere Eisensplitter aus dem Auge entfernt worden sind. Nach einer 6 wöchentlichen, ambulatorischen Behandlung, die aus Verband, lauwarmen Umschlägen und Einträufeln von Medicamenten bestanden haben soll, hat Patient wiederum seine Arbeit verrichten können. Das Sehvermögen hat er seit der Zeit nicht wiederbekommen. Den 7. Juni 1891 suchte Patient die Universitätsklinik des Herrn Prof. Fuchs zu Wien wiederum auf.

Diagnose: Cataracta traumatica. Siderosis.

St. pr. R. A. Bulbus bläss. Die Hornhaut zeigt im oberen, inneren Quadranten eine horizontale, lineare Trübung; im Uebrigen ist sie durchsichtig und von normaler Wölbung. Die vordere Kammer normal tief. Die Pupille reagirt sehr prompt. Iris bräunlich verfärbt, ihr Gewebe scheinbar normal. Die Linse in toto getrübt, bietet folgendes Bild dar: Im Centrum der Pupille sieht man einen kleinen, braunen, scharf begrenzten Ring (Fig. 2. a), welcher an der hinteren Fläche der vorderen Kapsel zu liegen scheint. Um den kleinen Ring befindet sich ein grösserer von lichterem Farbennüance (b), allmählig in die Peripherie sich verlierend und scheinbar in der Corticalis gelegen. Bei erweiterter Pupille und Loupenvergrößerung sieht man, dass der Kreis sich in einzelne braune

Pünktchen auflöst; von diesem Kreise strahlen dreieckige Radien von gleicher Zusammensetzung aus (c), deren Basen in dem Kreise liegen und die Spitzen

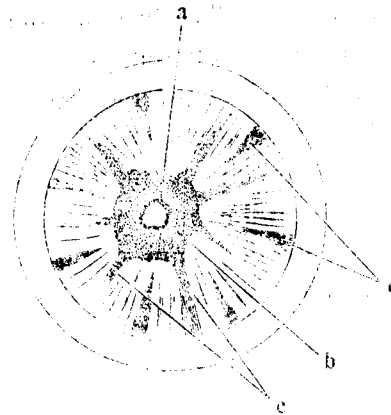


Fig. 2.

Die erweiterte Pupille von Fall 4 bei Loupenvergrößerung gezeichnet.

a. Ein kleiner brauner Kreis.
b. Ein grösserer brauner Kreis von lichterem Farbennüance als der vorige, mit radienartigen Ausläufern (c). d. Trübungssectoren.

gegen den Aequator gerichtet sind. Die Radien scheinen in den Spalten der dehiscirten Corticalis zwischen zwei benachbarten Trübungssectoren (d) zu liegen. Die Linse ist im Uebrigen grau verfärbt und an ihrer Oberfläche seidenglänzend. T. normal. R. A. amaurotisch. V. L. mit $-1,0$ D. Cyl. () = $\frac{6}{6}$. Patient entzog sich der Beobachtung.

5) Joseph Julina, 25. a. n., Schlosser aus Wien, hat das rechte Auge vor 3 Monaten verletzt. Die darauf auftretenden Schmerzen im Auge und die Lichtscheu hat Patient durch zweitägige Behandlung, welche aus kalten Umschlägen bestand, beseitigt. Nach der Verletzung sieht Patient Alles im Nebel. Seit 3 Wochen hat das Sehvermögen beträchtlich abgenommen.

Diagnose: Cataracta traumatica.

St. praes. am 25. August. In der Hornhaut befindet sich im unteren, äusseren Quadranten eine

lineare, die ganze Hornhaut durchsetzende Narbe, welche 2—3 Mm. misst und vom Hornhautcentrum etwas schräg nach aussen und unten verläuft. Die vordere Kammer ist normal tief. Die Iris bietet nichts Besonderes. In der Linse selbst liegt an der hinteren Kapsel etwas nach unten aussen von der optischen Achse ein metallglänzender Fremdkörper, der ein kleines, dünnes Plättchen darstellt und zum Theil gelb verfärbt ist. Entsprechend dem Sitze des Fremdkörpers befindet sich an der inneren Fläche der vorderen Kapsel eine kreisförmige braune Pigmentirung (Fig. 3 *a*). Von letzterer lassen sich theils

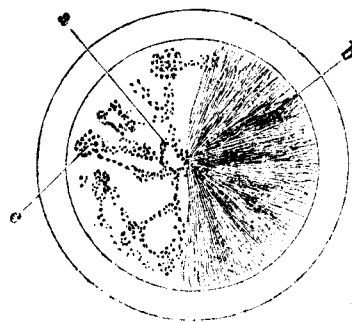


Fig. 3

Stellt die Pupille von Fall 5 dar, die bei Atropinerweiterung und Loupenvergrößerung gezeichnet ist.

a. Die dem Fremdkörper entsprechende, braunpigmentirte Stelle.
c. Ein brauner Punkt, welcher einen Bestandtheil des Halbkreises bildet. *b.* Der cataractöse Theil der Linse (nasalwärts).

discret stehende, theils in Reihen angeordnete, braune Punkte bis zur Peripherie der äusseren Pupillenhälfte verfolgen, woselbst die braunen Punkte sich zu grösseren Flecken angeordnet haben und dieselben einen mit dem Pupillenrand concentrischen Halbkreis bilden. Im Uebrigen ist die Linse in der inneren Hälfte der Pupille vollständig durchsichtig. Der Fundus durch diesen Theil der Pupille mit dem Augenspiegel deutlich sichtbar, bietet nichts Abnormes. In der inneren Hälfte dagegen ist die Linse

undurchsichtig, grau getrübt und an der Oberfläche seidenglänzend (*b*). T = I. V. R mit + 2,5 D. sph
 $\ominus + 5,0$ D. Cyl. (\perp) = $\frac{6}{18}$ V. L = $\frac{6}{6}$.

Den 6. September. Die Linse hat an Durchsichtigkeit verloren, sodass Patient Finger auf 3 Meter Entfernung zählt. Dehiscenz der Corticalis. Vordere Kammer seicht. Fundus nicht mehr zu sehen.

Den 20. September zählt Patient Finger in einer Entfernung von 1 Meter. Am Boden der vorderen Kammer sieht man bläuliche Präcipitate, eine Erscheinung, wie man sie bei quellenden Cataracten mit geborstener Kapsel beobachtet. In der vorderen Kapsel lässt sich aber trotz der genauesten Untersuchung kein Riss constatiren. Projection und Lichtempfindung gut, T. normal.

Den 27. September derselbe Befund wie am 20. desselben Monats. Einige wenige braune Punkte sind auch in der inneren Hälfte der Pupille zu constatiren.

10. October derselbe Befund.

6) Libak Martin, 28 a. n., Schmiedegeselle aus Florisdorf, aufgenommen den 5. März und entlassen den 21. März 1888. Patient giebt an, erst seit 6 Wochen zu bemerken, dass er mit dem rechten Auge schlechter sieht. Bei seiner Beschäftigung sollen ihm öfter Eisensplitter in dieses Auge geflogen sein und zwar das letzte Mal kurz bevor er das Schlechtersehen wahrnahm. Das Auge war nach der Verletzung nicht entzündet, sondern er hatte 2 Tage hindurch ein unangenehmes Druckgefühl im Auge, ging deshalb zu einem Arzte, der aber keinen Fremdkörper constatiren konnte.

Diagnose: Cataracta moll. oc. dextr.

St. pr. R. Conjunctiva normal. Keine Einbruchspforte in der Hornhaut zu sehen. Vordere Kammer etwas seichter als links, Pupille lässt sich durch Atropin gut erweitern. Auf der Linsenkapsel, $\frac{1}{2}$ Mm. vom erweiterten Pupillenrande entfernt, gelbröthliche bis braunrothe Flecke, an deren Rand die Linsentrübung etwas weisser zu sein scheint. Ausserdem beobachtet man einen ganz feinen, zum Theil nur aus einzelnen Punkten bestehenden, ebenfalls dem Pupillenrand concentrischen Strich. Die äussere Seite der Linse ist noch nicht ganz trübe; die Linse zeigt an ihrer Oberfläche Seidenglanz und deutliche Sectoren. T. etwas herabgesetzt. V. R. Finger wurden gezählt in 1 M. Entfernung. V. L. = $\frac{6}{6}$.

Den 8. März wird von Herrn Prof. Fuchs die periphere einfache Linearextraction gemacht. Die Linse enthielt einen kleinen Splitter. Normaler Krankheitsverlauf. Bei der Entlassung eine feine Cataracta secundaria vorhanden. V. mit + 8,0 D. sph. = $\frac{6}{36}$ (?); mit + 14 D. sph. = Sn 0,5.

Den folgenden Fall hat Herr Prof. Fuchs in seinem Lehrbuche schon kurz erwähnt. Ich gebe hier nur ausführlicher die Krankheitsgeschichte wieder.

7) Carl Forstinger, 16 a. n., Maschinenschlosser aus Inzensdorf, flog ein Eisensplitter ins Auge; nach der Verletzung war das Auge durch einige Tage geröthet. Er kam in die Klinik, wo ihm Atropin eingeträufelt und das Auge verbunden wurde. Die Röthung verschwand bald und das Schen kam wieder, wenn auch grade nicht in dem früheren Masse. Seit 4 Monaten sieht er wieder nicht.

St. pr. Das Auge ist blass. In der Hornhaut sieht man etwas unter dem Centrum eine ganz feine, lineare, vertikalstehende Narbe von etwa 1 Mm. Höhe. Die Iris ist grünlich verfärbt, sonst aber ihre Gewebe, wie es scheint, normal, auch zieht sie sich auf Atropin prompt zurück. Die Pupille von ihrem gewöhnlichen, schwarzen Saum eingefasst, welche nur nach unten und aussen fehlt, eine Stelle, wo der Pupillenrand eine Einkerbung zeigt. Diese Einkerbung betrifft die Pupillenzone der Iris und reicht bis an den kleinen Kreis heran (bei erweiterter Pupille). Die Iris ist nirgends mit der Linse verwachsen. Die Linse ist getrübt und von einem Stich ins Gelblichgrüne. Die Trübung ist nicht überall gleich stark. Eine unregelmässige, sternförmige Trübung nach aussen und unten, feingelb punktirt, hängt unmittelbar unter der Kapsel und entspricht offenbar der ehemaligen Zerreissung der Linsensubstanz durch den Fremdkörper. Besonders auffallend aber ist eine Reihe von rothbraunen bis zinnoberrothen Flecken und Streifen, welche fast ringsum, entsprechend dem Rande der erweiterten Pupille (resp. ein kleinwenig central davon), liegen. Dieselben setzen sich aus feinsten Pünktchen zusammen; ausserdem sind noch zartere Anflüge mit kleinen Pünktchen, welche nur gelblich aussehen, auf der vorderen Kapsel nahe dem Centrum vorhanden. T. normal. Projection und Lichtempfindung gut.

Nach obiger Casuistik muss ich mich hinsichtlich der klinischen Symptome, die das Eisen in der Linse hervorruft, vollkommen Leber und seinen Schülern anschliessen, indem in keinem Falle schwerere entzündliche Erscheinungen auftraten, im Falle 2 und 3 die Patienten sogar überhaupt nicht ahnten, dass ihr Auge einen Fremdkörper beherbergte und den Arzt nur wegen Abnahme des Sehvermögens aufsuchten.

Hinsichtlich der anatomischen Veränderungen in der Linse habe ich einen Kranz brauner Punkte, entsprechend dem Rande der erweiterten Pupille gefunden, mit Ausnahme des Falles 4, in welchem Falle aber das Ausbleiben der Pigmentirungen eine genügende Erklärung in den durch die starke Dehiscenz der Corticalis veränderten Circulationsverhältnissen der Lymphe findet. Uebrigens existirt auch in diesem Falle eine Andeutung der Pigmentirungen in den peripherwärts strebenden Radien. Im Gegensatz zu Samelsohn habe ich auch aequatorialwärts von dem braunen Kranze feine, braune Pünktchen constatiren können. Eine Verfärbung des polaren Theiles der vorderen Kapsel habe ich im Sinne Samelsohns nicht beobachtet, wohl aber fand sich in allen Fällen ohne Ausnahme, genau dem Sitze des Fremdkörpers entsprechend, wenn ein solcher constatirt werden konnte, eine braune Pigmentirung der vorderen Kapsel, ganz gleichgültig, ob der Fremdkörper im Centrum der Pupille oder mehr aequatorialwärts sass. Eine so regelmässige Gruppierung und ein so geordnetes Vorrücken der Pigmentirung, wie sie Samelsohn beschreibt, habe ich in keinem Falle finden können. Im Falle 5 sehen wir im

Widerspruch zur Samelsohn'schen Ansicht über die Entstehung der Cataract letztere auf derjenigen Hälfte der Linse, wo keine Pigmentirungen vorhanden sind, während der pigmentirte Theil nicht cataractös ist.

Ueber den zeitlichen Verlauf der Cataract lässt sich nur sagen, dass derselbe jedenfalls meist ein sehr chronischer ist, indem z. B. im Falle 2 die Cataract erst 4 Jahre nach der Verletzung aufgetreten war.

Mit Ausnahme des Falles 5 finden wir überall da, wo die braune Verfärbung in der Linse auftritt, eine ebensolche und zwar diffuse Pigmentirung der Iris, ganz besonders intensiv in den Fällen, wo eine ausgiebige Kapselverletzung stattgefunden hatte und die Cataract geschrumpft war (Fall 3). Aber auch da, wo keine Kapselverletzung zu constatiren war, fand sich diese Verfärbung, wenn auch nicht so ausgesprochen.

Zur Ergänzung der klinischen Beobachtungen habe ich an Kaninchen eine Reihe von Experimenten angestellt, deren Beschreibung ich gleich folgen lasse.

III.

Die Experimente.

Vor der speciellen Beschreibung der einzelnen Experimente will ich behufs Vermeidung von Wiederholungen allgemeingültige Bemerkungen vorausschicken. — Das Kaninchen benutzte ich als Versuchsthier bei meinen Experimenten, die darin bestanden, dass durch Glühen schwarz gemachte, 2—3 Mm. lange Nähnadelspitzen in die Kaninchenlinsen in der gleichzubeschreibenden Weise eingeführt wurden. Ich will hierbei bemerken, dass vor dieser Operation sowohl die Instrumente, als auch die Nähnadelspitze in 3%-ige Carbolsäure gebracht wurden. Nachdem dann die Cornea des Kaninchens cocainisirt und das Operationsfeld mit einer Sublimatlösung 1:4000 desinficirt worden war, wurde mit der Lanze ein Stich in die Hornhaut gemacht. Durch diese Wunde wurde das betreffende Eisenstück mittelst der Förster'schen Irispincette in die Linse eingestochen und in derselben gelassen. Darauf wurde das betreffende Auge geschlossen, indem die Lidspalte vernäht wurde. Am 3. Tage nach der Operation wurden die Nähte entfernt und das Auge offen gelassen.

Experiment I.

Den 25. Mai wird einem Kaninchen nach der beschriebenen Methode in beide Augen je eine

schwarze Nähnadelspitze eingestochen. Bei diesem Falle wollte ich mich überzeugen, ob eine chemische Veränderung und Weiterverbreitung des Eisens auch bei todtten Linsen, die in physiol. Kochsalzlösung oder in der Härtingsflüssigkeit liegen, vor sich geht. Ich habe daher schon am 3. Tage nach der Operation, als die Hornhautnarbe verheilt war, die Bulbi enucleirt und die Linse von dem einem der beiden Bulbi in physiologischer Kochsalzlösung 12 Tage lang aufbewahrt, dann die Linse zerzupft und die Eisenreaction an den Zupfpräparaten angestellt. Die andere Linse wurde in der pag. 32 beschriebenen Weise gehärtet, geschnitten und die Schnitte untersucht. Es sei hier gleich bemerkt, dass in beiden Linsen keine Eisenreaction erhalten wurde.

Experiment II.

Am 3. Mai wird in der üblichen Weise vom Centrum der Pupille aus nasalwärts und nach unten eine Nähnadelspitze in die Linse eingeführt. Am 5. Tage constatirt man eine Anlagerung von kleinen, braunen Flecken um die eingeführte Nadelspitze. Am 25. Mai hat sich die Kapselnarbe braun gefärbt und weiter temporalwärts davon eine stecknadelkopfgrosse, braune Stelle an der hinteren Vorderkapseloberfläche gebildet. Der betreffende Bulbus wird am selben Tage enucleirt und untersucht.

Experiment III.

Den 24. Februar. Es wird eine 3 Mm. lange Nähnadelspitze im temporalen, oberen Quadranten der Pupille schräg nach unten, hinten und nase-

wärts in die linke Kaninchen-Linse eingeführt. In die Linse des rechten Auges wird an demselben Tage Hammerschlag hineingebracht. Am linken Auge bemerkt man am 5. oder 6. Tage an der Nadelspitze kleine, braune, punktförmige Fleckchen, die meist an dem nach vorne gerichteten Ende der Nadel sitzen. Im Mai bemerkt man rings um die Nadel und in der Kapselnarbe braunes Pigment. Gleichzeitig macht sich eine Differenz in der Lichtbrechung zwischen dem Linsenkerne und der Corticalis bemerkbar. Im Juli und August nimmt die Pigmentirung der Kapselnarbe sowohl an Intensität, als auch an Ausdehnung zu. Zu gleicher Zeit sind oberhalb der Kapselnarbe braune Punkte zu sehen, welche im vorderen, peripheren Theil der Corticalis sitzen und fast bis zum Aequator sich ausdehnen. Aehnliche braune Fleckchen beobachtet man auf der Strecke zwischen dem der Kapsel zugekehrten Ende der Nadelspitze und der Kapselnarbe. Am rechten Auge ist nichts anderes zu constatiren, als dass die Linse cataractös wird. Den 11. August werden beide Bulbi enucleirt.

Experiment IV.

Den 3. Mai wird in beide Linsen eines Kaninchens nach der beschriebenen Weise präparirte Nadelspitzen vom Centrum der Pupille aus eingeführt. Am 5. Tage sind dieselben Erscheinungen an der Nadelspitze zu beobachten, wie sie bei den vorigen Fällen auftraten, nämlich die braunen Punkte um dieselbe. Im Juli beobachtet man schon eine deutliche, braune Verfärbung der Kapselnarbe, die an Intensität und Ausdehnung immer mehr zunimmt.

Anfang August verlaufen an der centralen, braunen Pigmentirung zwei unter einem spitzen Winkel nach dem Aequator ausstrahlende, braune Pigmentstreifen. Gleichzeitig sieht man im oberen Pupillentheil braune, bis zum Aequator reichende Punkte. Die bis jetzt geschilderten Erscheinungen beobachtete man am linken Auge, während am rechten am 6. Tage nach der Einführung der Nadel eine starke pericorneale Injection und starke Hyperaemie der Iris auftrat. Vordere Kammer ist sehr seicht, Pupille eng, reagirt nicht auf Licht. T. erhöht. Am 14. August wurden beide Bulbi enucleirt. Der Inhalt des rechten Bulbus ist eitrig zerfallen.

IV.

Die Ergebnisse der histologischen Untersuchung.

Bevor ich zu der histologischen Beschreibung der Linsen und Irides übergehe, will ich, um Wiederholungen zu vermeiden, über die Härtungs- und Einbettungsmethode eine kurze Bemerkung machen.

Die Härtung wurde in der üblichen Weise vorgenommen, indem die Präparate 3 Wochen lang successive in Alcohol von verschiedener Concentration (45 0/0, 75 0/0 und 96 0/0) gebracht wurden. Vor der Einbettung in Celloidin, das ich ausschliesslich als Einbettungsmasse benutzte, wurden die Präparate je 2 Tage lang zuerst in absolutem Alcohol und dann in einer Mischung von absolutem Alcohol und Aether zu gleichen Theilen gehärtet. Diese Härtungsmethode habe ich bei der Iris und Linsencapsel angewandt. Anders musste ich jedoch mit der Härtung der Linse verfahren, um einerseits zu starke Schrumpfung derselben zu verhindern und andererseits zu erreichen, dass sie nicht spröde wird und sich leicht schneiden lässt. Die Behandlung der Linse geschah zunächst auch ähnlich, wie die der Linsenkapsel und Iris, indem dieselbe ebenfalls in Alcohol von verschiedener Concentration gebracht wurde. Die weitere Behandlung aber ging mit dem Unterschiede vor sich, dass die Linse nur je 12 Stunden mit den er-

wähnten weiteren Härtungsflüssigkeiten (absol. Alcohol, Alcohol absolut. und Aether anna und verdünnt. Celloidin) behandelt wird. Nachdem die Einbettungsmasse, das Celloidin, genügend hart geworden war, durchschnitt ich die eingebettete Linse und bewahrte sie in 65 0/0 Alcohol auf. Die so behandelten Linsen liessen sich sehr gut schneiden.

Bei der Anordnung des histologisch zu untersuchenden Materials gehe ich von dem Gesichtspunkte aus, dass ich zuerst diejenigen Linsen, in denen der Eisensplitter eine kürzere Zeit gelegen hatte, und dann Linsen mit älteren Verletzungen untersuchte. Aus dem angeführten Grunde werde ich der Beschreibung der Kaninchenlinsen die derjenigen Präparate folgen lassen, welche ich durch Operationen bei Fall 1 und 2 gewonnen habe.

Exp. I ist schon oben beschrieben worden.

Exp. II. Die Linse wird zunächst in toto betrachtet. Man sieht ausser der braunen Verfärbung der Kapselnarbe temporalwärts davon eine stecknadelkopfgrosse, blassgelblich verfärbte Stelle, ein Bild, das man schon bei lebendem Kaninchen beobachtet hatte. Es wird nun die Linse in der Meridionalebene geschnitten, und die Schnitte theils mit Hämatoxylin und Eosin gefärbt, theils ungefärbt in Glycerin mikroskopisch betrachtet. Am meisten fallen dabei die Veränderungen an den Kapselepithelien auf. Dieselben bestehen darin, dass die Epithelien in der Aequatorialgegend gewuchert sind. Die Wucherung charakterisirt sich sowohl dadurch, dass das Epithel von der Kapsel abgehoben ist durch Zellen, welche zwischen beide sich drängen (lith. Tafel Fig. 1. A. d.), als aber auch dadurch, dass die

Epithelreihe an einer Stelle unterbrochen wird, die beiden Enden sich übereinander schieben und dadurch eine Strecke lang zwei Epithelreihen bilden (lith. Tafel Fig. 1 *B*). In anderen Schnitten wiederum beobachtet man drei Epithelreihen, die eine hügelartige Auflagerung auf der hinteren Kapsel­fläche bilden (lith. Tafel Fig. 1 *A. d.*). Weiter, mehr dem vorderen Linsenpole zu, sitzt die Kapsel­narbe, die alle Charaktere der schon von Schirmer¹⁾ beschriebenen darbietet (Fig. 4), nur dass in meinem

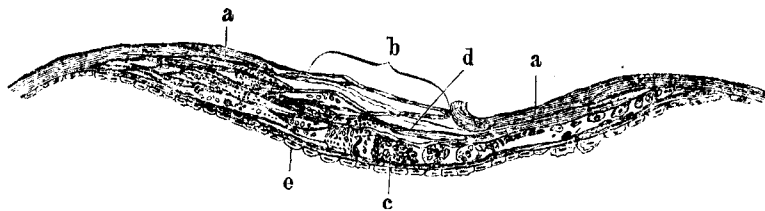


Fig. 4

Ein Stück der vorderen Kapsel von einer Kaninchenlinse (Exp. II).

a. Vordere Kapsel. *b.* Kapsel­narbe, bestehend aus glashütigen Membranen (*d*) mit dazwischenliegenden braunen Schollen und ebenso pigmentirten zellenartigen Gebilden (*c*). *e.* Kapsel­epithelien.

Fälle die in der Narbe liegenden Zellen die später zu beschreibenden Veränderungen eingegangen sind. In der Gegend des vorderen Poles sind die Kapsel­epithelien abgestreift und befinden sich in der anliegenden Corticalis. In manchen Schnitten findet man jenseits der des Epithels entblössten vorderen Kapsel bis zum Aequator ein einreihiges, in seiner

1) Dr. Otto Schirmer, 2. Assistenzarzt an der Universitäts-Augenklinik zu Göttingen. Histologische und histochemische Untersuchungen über Kapsel­narbe und Kapsel­cataract nebst Bemerkungen über das physiologische Wachstum und die Structur der vorderen Linsen­kapsel. A. v. Graefes Archiv XXXV. 1. 1889 pag. 220.

Configuration normales Kapsel­epithel. Was aber die histologischen Veränderungen der letzterwähnten Epithelien anlangt, so unterscheiden sich die letzteren von den normalen dadurch, dass sie feinkörnig getrübt sind und nach dem Färben mit Hämatoxylin einen geschrumpften, stäbchenförmigen Kern zeigen, der in einem ovalen Hohlraume sich befindet (Fig. 5, *d*). Alle übrigen, auch die abgefallenen, in

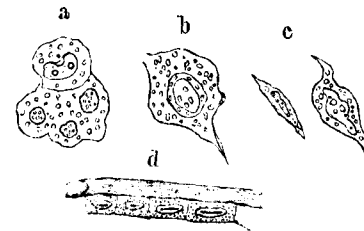


Fig. 5

a. b. c. stellen Zellen dar, die in der verdickten vorderen Kapsel einer Kaninchenlinse (Exp. III) vorkommen. *d.* Mit Eisen nicht imprägnirte Kapsel­epithelien von Exp. II.

der vorderen Corticalis befindlichen Epithelien sind ebenfalls feinkörnig getrübt; jedoch weisen die feinkörnigen Massen eine braune Pigmentirung auf, von der zunächst der Kern verschont bleibt und deren Intensität im Protoplasma vom Kopf- zum Fuss­theil der Epithel­zelle abnimmt (lith. Tafel Fig. 1. *A. b₁ b₂ c*) Wenn aber die Zelle ihre Form beibehält und von Pigment überladen wird, so imprägnirt letzteres auch den Kern, so dass dann weder die Differenz der Farbenintensität im Protoplasma, noch der Kern von dem Protoplasma zu unterscheiden ist (lith. Tafel Fig. 1 *A. d.* und *B. b.*) Weiter beobachtet man, dass die sonst ovalen Kerne der braun pigmentirten Epithelien in der Nähe des durch die Zellwucherung entstandenen Hügels und die Kerne der den Hügel selbst bildenden Zellen eine kugelige, zum Protoplasma relativ grosse Form angenommen haben

(lith. Tafel Fig. 1 *A b₁ b₂*). Aehnliche Bilder beobachtet man in der Kapselnarbe; auch hier findet man an dem Fusstheil der hügeligen Kapselverdickung, welche durch glashäutige Membranen und dazwischenliegende Zellen gebildet wird, die grossen, runden, ausserdem aber spindelförmigen, braunpigmentirten Zellen mit grossen, runden Kernen. Sowohl die ovalen, als auch die kugeligen Kerne färben sich sehr schön mit den üblichen Kernfärbungsmitteln. An manchen, zwischen den glashäutigen Membranen liegenden, braunpigmentirten Zellen sind zwar die Conturen mit dem Inhalte, wenn auch undeutlich, zu erkennen (Fig. 4 *c.*), andere aber sind so dicht zusammengedrängt, dass man die Grenzen der einzelnen Zellen nicht mehr unterscheiden kann, sondern man nur braunpigmentirte Zellkerne sieht, zwischen denen feine, ebenfalls braun pigmentirte, krümmelige Massen sich befinden. Ausser den Veränderungen an den Epithelien bemerkt man geronnene Flüssigkeit zwischen den Epithelien und der vorderen Corticalis. Letztere ist im peripheren Theile cataractös verändert, in welchem einige Wedl'sche bläschenartige Zellen, Morgagnische Kugeln und die schon erwähnten abgefallenen Epithelien braun pigmentirt sind. Was endlich den Stichkanal anlangt, so findet man an dem nach vorne gelegenen Theil die zerfallenen Linsenfasern eine Strecke weit mehr diffus braun gefärbt.

Exp. III. Bezüglich der Veränderungen in dieser Linse lässt sich im Allgemeinen dasselbe sagen, was beim vorigen Fall erörtert wurde. Jedoch beobachtet man hier Bilder, die schwer zu deuten wären,

wenn man die Veränderungen an der vorigen Linse nicht studirt hätte. Man sieht zwar hier zwischen den glashäutigen Membranen der Kapselnarbe und den Kapselverdickungen grosse Zellen (Fig. 5 *a. b. c.*), in welchen ein eingeschnürter oder mehrere verschieden grosse Kerne sich befinden (lith. Tafel Fig. 2 *e, f, g.*), meistens aber stösst man hier auf Gebilde, die keineswegs ohne Weiteres als Epithelien gedeutet werden können. Es sind das grössere, braune Schollen, die in Reihen angeordnet und von kleineren, ähnlich gefärbten, runden Massen umgeben sind (lith. Tafel Fig. 2 *d.*). Der Form nach sind die Schollen meist rund, mit theils homogenem, theils feinkörnigem Inhalte; die Conturen sind scharf. An manchen Stellen wiederum befinden sich scheibenartig angeordnete, runde Partikelchen, die der Form nach Zellen sehr ähnlich aussehen. Während überall an der hinteren Fläche der vorderen Kapsel stark pigmentirte, in ihrer Configuration normale Epithelien mit meist pigmentlosen Kernen liegen, sieht man in der Nähe der Kapselnarbe und der sonstigen Kapselverdickung die beim vorigen Falle erwähnten, kugeligen, grossen Epithelzellen. An der hintersten glashäutigen Membran sind die Epithelien zwar kubisch, aber grösser als die normalen und dabei leicht pigmentirt. Die Kerne werden von allen Epithelien, die man noch als Zellen erkennen kann, mit den Kernfärbungsmitteln deutlich tingirt. In der Gegend des Aequators findet man eine Kapselverdickung, die aus einer Auflagerung von glashäutigen Membranen mit dazwischenliegenden braunen Schollen besteht. Die weiteren histologischen Veränderungen

bestehen darin, dass die Corticalis cataractös ist. An der Grenze zwischen dem unveränderten Linsenkerne und der cataractösen vorderen Corticalis einerseits und an dem vorderen peripheren Theil der Corticalis andererseits befinden sich braune Schollen. Neben diesen theils runden, theils maulbeerartigen, pigmentirten Schollen liegen ähnliche, nicht pigmentirte, welche als Wedl'sche Zellen oder Morgagnische Kugeln aufzufassen sind. Auch in dieser Linse beobachtet man zwischen der vorderen Corticalis und der Linsenkapsel geronnene Flüssigkeit. Die Umgebung des Stichkanals ist ebenfalls an dem nach vorne gelegenen Theile stärker braun pigmentirt. Im Allgemeinen lässt sich sagen, dass die am lebenden Kaninchen beobachteten, saturirten, circumscribten Trübungen theils den braun pigmentirten Wedl'schen Zellen und Morgagnischen Kugeln, theils Epithelwucherungen an der vorderen Kapsel entsprechen.

Exp. IV. Die Linse bietet ähnliche Verhältnisse, wie die schon beschriebenen dar.

Fall I.

a. Linsenkapsel. Das 6 Mm. lange und 4 Mm. breite Kapselstück wird in Glycerin als ein Flächenpräparat betrachtet. Auf demselben beobachtet man den schon in der Krankengeschichte beschriebenen Kranz (Fig. 6), welcher mikroskopisch aus Gruppen von braunen Schollen besteht und im grössten Durchmesser 5 Mm., im kleinsten 4 Mm. misst. Während die Kapsel vom Centrum bis zur äussersten Grenze des erwähnten Kreises verdickt ist, eine

streifige Auflagerung zeigt, liegen ausserhalb des Kreises ganz normale Epithelien, die hier und da

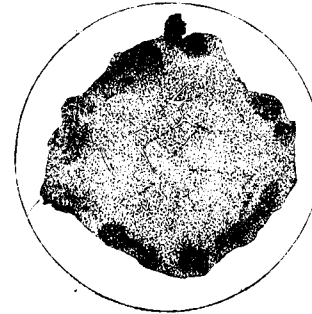


Fig. 6.

Ein Stück der vorderen Kapsel von Fall I, nach einer Photographie auf Holz geschnitten.

durch bindegewebsartige, von dem braunen Ringe äquatorialwärts ausstrahlende Stränge unterbrochen werden. Zwischen den streifigen, strangartigen Kapselauflagerungen und an den äquatorialwärts gelegenen, runden Kapselverdickungen befinden sich auch die schon erwähnten braunen Schollen. Was nun die Grösse der einzelnen, den Kranz bildenden Gruppen betrifft, so betragen die einzelnen Längsdurchmesser in circulärer Richtung 0,45—1,0 Mm. und die Durchmesser in radiärer Richtung 0,337—0,562 Mm.; ihre Abstände von einander sind ziemlich von derselben Grösse. Wenn nun eine solche Gruppe ins Gesichtsfeld eingestellt wird, so schätzt man daselbst 5—6000 braune Schollen, während ihre Zahl nach dem Centrum des Kreises zu, welchen die Gruppen bilden, beträchtlich abnimmt. Daselbst befinden sich nur 5—10 solcher Schollen von ähnlicher Form und Beschaffenheit, aber geringerer Farbenintensität. Bezüglich der Grösse und Beschaffenheit der einzelnen Schollen verweise ich auf das bei Fall 2 Gesagte.

b. Die Linse. Die Linse in toto betrachtet hat namentlich in ihrem centralen Theile eine braune,

ins Gelbliche spielende Farbe, die auch sonst bei Linsen mit hartem Kerne zu beobachten ist. An der Oberfläche der vorderen Corticalis befindet sich ein unterbrochener Kreis (Fig. 7 a) von braunen

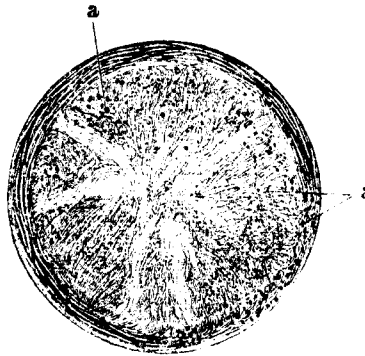


Fig. 7.

Die extrahierte Linse von Fall I.

Schollen, der etwas kleiner ist, als der schon an der vorderen Kapsel beschriebene. Die Zahl der Schollen aber ist im Vergleich mit der auf der Linsenkapsel sich befindenden verschwindend klein.

Bei der mikroskopischen Betrachtung der horizontal durch die Linse gelegten Schnitte bietet nur die vordere Corticalis, und zwar in ihrem periphersten Theile, für die vorliegende Arbeit wichtige Veränderungen. Nur in der letzteren Region befinden sich die braunen Schollen, die in den meisten Schnitten 2—3, in sehr wenigen dagegen circa 20 an der Zahl sind. Neben den pigmentirten Schollen sieht man auch farblose von derselben Grösse und Beschaffenheit (Wedl'sche Zellen). Sonst ist die Linse cataractös verändert, die Fasern sind feinkörnig getrübt, stark auseinander gedrängt und im centralen Theile der Linse zerfallen.

Fall II.

a. Die Linsenkapsel. Auch diese Linsenkapsel habe ich zuerst in toto als Flächenpräparat in Glycerin mikroskopisch betrachtet. Die Verhältnisse bieten ähnliche Veränderungen dar, wie sie beim vorigen Falle beschrieben wurden. Die Grösse des auch hier existirenden, aus braunen Schollen bestehenden Kranzes (Fig. 8) weist keine wesentlichen

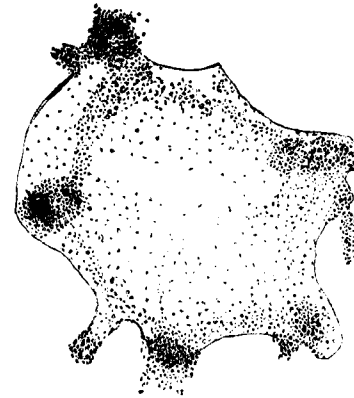


Fig. 8.

Ein Stück der vorderen Kapsel von Fall 2, gezeichnet bei schwacher mikroskopischer Vergrößerung.

Differenzen auf; es beträgt nämlich der grösste Durchmesser 4 Mm. und der kleinste 3 Mm. Ebenso wie die vorige ist auch diese Kapsel, soweit die braune Pigmentirung reicht, verdickt. Der Farbe, Grösse, Begrenzung und Beschaffenheit nach entsprechen die Gruppen einerseits und die einzelnen Schollen andererseits vollständig den in der vorigen Kapsel beobachteten Bildern.

Nachdem so ein allgemeines Bild von den Verhältnissen der Kapsel gewonnen war, wurde letztere in 50%igem Alcohol gehärtet und die so gehärtete Kapsel in 2 Hälften getheilt, wobei die eine Hälfte mit Hämatoxylin gefärbt und als Flächenpräparat

in Glycerin aufbewahrt wurde. Um die Beschaffenheit der Kapsel und die topographische Lage der braunen Schollen in der Dicke der Kapsel zu verfolgen, wurde die 2. Kapselhälfte nach der in der Einleitung beschriebenen Weise weiter gehärtet, eingebettet und senkrechte Schnitte durch dieselbe gelegt. An dem gefärbten Flächenpräparate konnte man die durch die allgemeine Betrachtung constatirten Verhältnisse schön weiter verfolgen. Ausserhalb des schon erwähnten braunen Kranzes befinden sich im Allgemeinen normale Epithelien. Nur hier und da verlaufen äquatorialwärts von dem braunen Kranze aus Stränge streifiger Natur (Kapselauflagerungen), die in eine runde, braune Schollen (ca. 0,363—0,525 Mm. im Durchmesser gross) enthaltende Kapselverdickung endigen. Die einzelnen Gruppen des braunen Kranzes haben sich dermassen mit Hämatoxylin gefärbt, dass man weder die einzelnen Schollen, noch irgend welche Zellen in den Gruppen von einander unterscheiden kann. In der Umgebung dieser runden, stark gefärbten Gebilde jedoch sieht man eine aus einem Geflecht streifiger Stränge bestehende Zone, die theils spindelförmige, theils Zellen von unregelmässiger Form einschliesst. Nach dem Centrum des Kreises zu wird das Geflecht immer zellenärmer und giebt dieselben Verhältnisse, wie bei der Kapsel von Fall 1 wieder, während äquatorialwärts von der erwähnten Zone eine kleine Strecke weit Zellen mit feinkörnig zerfallenem, braun pigmentirtem Protoplasma folgen, an welche noch mehr äquatorialwärts vollständig normale Epithelien sich anschliessen. Während an vielen Zellen die Kerne

intensiv violett und das Zellprotoplasma weniger stark mit Hämatoxylin sich gefärbt haben, sieht man an anderen Zellen eine schmutzig blaue, ins Gelbliche spielende Farbe. Letztere Farbe scheinen die stärker braun pigmentirten Zellen angenommen zu haben. An manchen Zellen sind noch die Grenzen des Protoplasmas, das eine feinkörnige Beschaffenheit zeigt, zu unterscheiden, an anderen wiederum sieht man dicht an einander liegende Kerne, zwischen denen feine, krümmelige Massen sich befinden. Inzwischen stösst man auf runde Gebilde von durchscheinender, homogener Beschaffenheit und scharfer Begrenzung, welche letztere aus einem deutlichen, dunklen Saume besteht.

Was nun die Verhältnisse in den durch die zweite Kapselhälfte gelegten Schnitten anlangt, so sieht man ausser der homogenen Kapselmembran eine streifige Auflagerung an der inneren Fläche derselben. In der Kapselverdickung finden sich die schon vielfach erwähnten, braunen Schollen. — Bevor ich zur Beschreibung der in den Gruppen gelegenen Schollen übergehe, will ich zuerst einige Bemerkungen über die Anordnung der mehr gegen das Centrum des Kreises hin sich befindenden Schollen folgen lassen. Während einige grössere, braune Schollen daselbst an der inneren Fläche der Kapsel selbst in Reihen angeordnet liegen, welche an manchen Stellen von krümmeligen Massen umgeben sind (Fig. 10), beobachtet man andere, theils zerstreut stehend, theils in Gruppen angeordnet, in der streifigen Kapselauflagerung. Jedoch lässt sich als Regel aufstellen, dass in der Nähe der Kapsel selbst immer mehr solche Schollen sich finden, als in dem mehr nach

innen gelegenen Theile der streifigen Kapselverdickung.
Die Dicke der Vorderkapsel sammt der Auflagerung

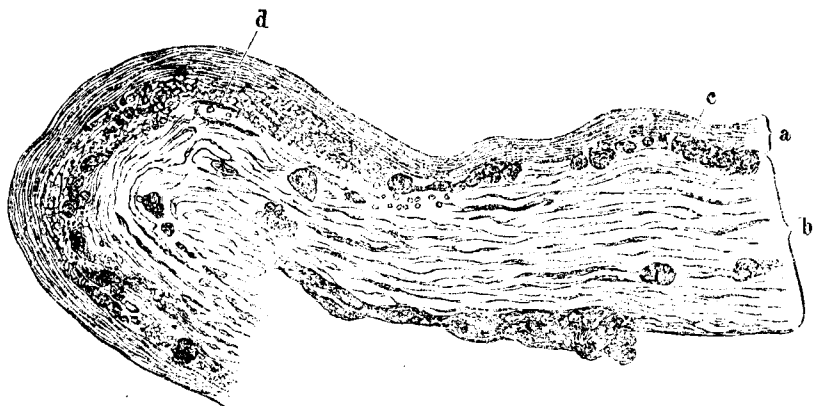


Fig. 10.

Ein Stück der vorderen Linsenkapsel sammt der Verdickung von Fall 2.

a. Kapsel. *b.* Kapselauflagerung. *c.* In Reihen an der inneren Fläche der Vorderkapsel angeordnete braune Schollen. *d.* krümmelige braune Massen mit darin sich befindenden grösseren Schollen.

nimmt vom Centrum (ca. 0,056 Mm.) nach der Peripherie allmähig zu, bis sie in der Gegend, wo die Gruppen von braunen Schollen sitzen, ihre grösste Dimension (ca. 0,125 Mm.) erreicht hat. (Fig. 9).

Man sieht nun in den senkrecht durch eine Gruppe von Schollen gelegten Schnitten, dass die Gruppen ca. 0,056 Mm. entfernt von der Kapsel in der streifigen Auflagerung derselben liegen. Bei der genaueren Betrachtung beobachtet man, dass die grösseren Schollen in den Gruppen in langen, spindelförmigen Reihen angeordnet sind, die durch ihre intensivere Farbennuance von der Umgebung abstechen (Fig. 9). Letztere besteht aus schwächer braun pigmentirten, krümmeligen Massen, zwischen denen Streifen der Kapselauflagerung sich erkennen

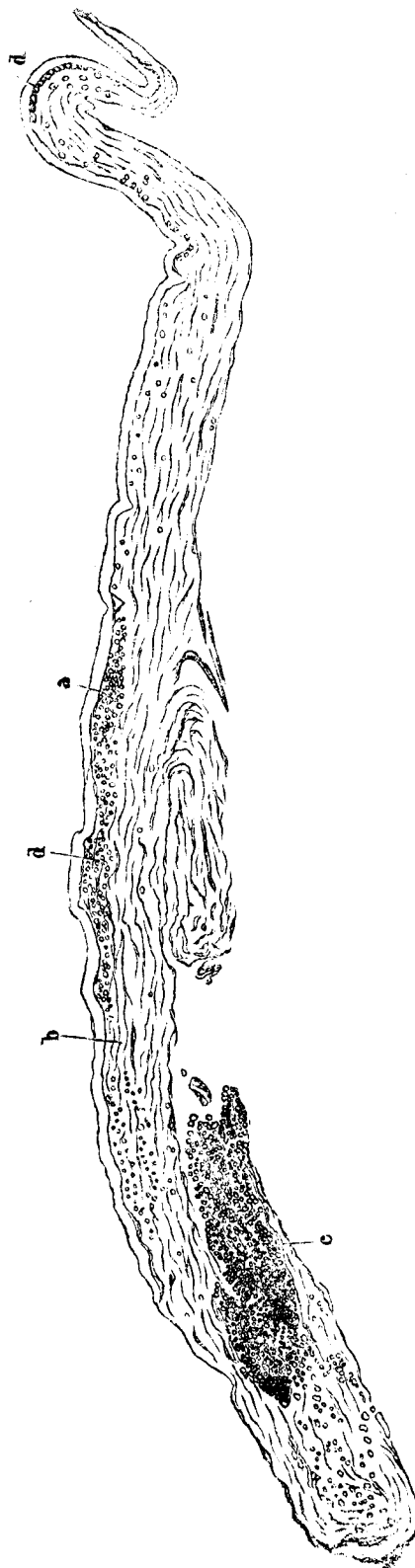


Fig. 9.

Ein senkrecht durch die vordere Kapsel von Fall 2 gelegter Schnitt. (Glycerinpräparat).

a. Kapsel. *b.* Kapselauflagerung. *c.* Schnitt durch eine braune Scholle, Bestandteil des Kranzes. *d.* Gruppen von braunen Schollen an der hinteren Fläche der Kapsel (im Centrum des Kranzes).

lassen (lith. Tafel Fig. 3). Die Masse der grössten Schollen betragen 0,0065 Mm., ausnahmsweise findet man aber auch Schollen, die 0,023 Mm. lang und 0,008 Mm. breit sind. Die einzelnen Gruppen sind ca. 0,275 Mm. lang und 0,062 Mm. breit. Den Massen entsprechende Verschiedenheiten finden wir auch in der Beschaffenheit und den Farbennuancen der Schollen. Letztere sind meist scharf begrenzt, von runder Form und fein granulirter oder homogener Beschaffenheit (lith. Tafel Fig. 3). Ausserdem stösst man auf Schollen, die maulbeerartig sind (*c*), ferner auf Gruppen von Schollen, die dicht über einander liegen und drusenartige Gebilde darstellen (lith. Fig. 3 *d*). Endlich bilden kleine, runde Schollen scheibenartige Gebilde, die an runde Zellen erinnern. Bezüglich der Farbe beobachtet man die verschiedenartigsten Nuancen, von Hellgelb bis Rothbraun. Zum Schlusse sei noch erwähnt, dass die Linsenkapsel zunächst mit verschiedenen Färbungsmitteln, alsdann mit Säuren und Alcalien behandelt wurde; ich habe mich aber von der Existenz der Poren in der vorderen Kapsel nicht überzeugen können.

b. Die Linse. Die Linse von diesem Falle besteht aus meist breiigen Massen und ist von grünlicher Farbe. In Folge der sehr weichen Consistenz schrumpfte die Linse durch die Härtung sehr stark. Bei der histologischen Untersuchung findet man nichts Characteristisches. Das Interessante, was sie bietet, werde ich bei der mikrochemischen Untersuchung erwähnen.

c. Die Iris. Die Irides von Fall 1 und 2 bieten histologisch keine Abweichung von dem normalen Baue. Auch an den Kaninchenirides fand ich keine histologischen Veränderungen.

V.

Die mikrochemische Untersuchung.

Virchow¹⁾ hat zuerst den Versuch gemacht, pathologische Pigmente durch verschiedene Reagentien zu behandeln, und die durch letztere hervorgerufenen Veränderungen mikroskopisch verfolgt. Seitdem aber Perls²⁾ auf die Eigenschaft der eisenhaltigen Pigmente hinwies, dass dieselben mit Ferrocyankalium und Salzsäure, resp. Salpetersäure eine Blaufärbung (Berlinerblaureaction) geben, ist ein Fortschritt auf diesem Gebiete zu verzeichnen, und nach dieser Methode haben nun verschiedene Forscher die normal und pathologisch im menschlichen Körper vorkommenden Pigmente auf Eisen geprüft. Diese Forscher begnügten sich aber dabei nur mit dem Nachweise des Eisens und kümmerten sich nicht darum, ob das Eisen chemisch mit einem anderen Körper verbunden ist oder nicht. Wenn also Quinke³⁾ von Siderosis, Neumann⁴⁾ von Hä-

1) Virchow, die pathol. Pigmente, Virchows Archiv Bd. I. 1847.

2) Virchows Archiv Bd. 39. 1867.

3) Quinke, Festschrift dem Andenken Alb. von Haller. S. 55.

4) Prof. E. Neumann in Königsberg, Beiträge zur Kenntniss der pathologischen Pigmente, Virchow's Archiv Bd. CXI. Folge XI. Bd. I. S. 25, 1888.

mosiderin, Vossius¹⁾ von eisenhaltigem Pigment u. s. w. sprechen, so bezeichnen sie durch diese verschiedenen Benennungen nicht etwa verschiedene Erscheinungsformen des Eisens, sondern sie sagen damit einfach, dass das Pigment eisenhaltig ist und schaffen durch die bunte Nomenclatur nur Verwirrung, worauf auch schon J. Abel²⁾ hingewiesen hat.

Bevor ich daran gehe, die Resultate meiner eigenen Untersuchungen vorzuführen, muss ich kurz auf die wichtigsten Ergebnisse der Perls'schen Forschung auf diesem Gebiete, die gleichsam das Fundament für meine mikrochemischen Untersuchungen bilden, eingehen. Diesem Autor fiel bei seinen Untersuchungen auf, dass das bei der Zerstörung des Berlinerblau durch Alkalien (in Ferrocyanium und Eisenoxyd) gebildete Eisenoxyd dem Pigmente anhaftete und immer wieder durch Ferrocyanium und Salzsäure Berlinerblau bildete. Ferner fand er, dass, falls das Berlinerblau, welches sonst von der Oxalsäure zu blauer Tinte aufgelöst wird, aus dem in den Geweben vorkommenden Eisenoxyd gebildet wird, es sich in Oxalsäure nicht löst. Daraus zog Perls den Schluss, dass in dem blauen Niederschlage Eiweiss vorhanden sei, welches das gebildete Berlinerblau fixirt und es aus letzterem Grunde nicht in Lösung gehen lasse. Zur weiteren Stütze

1) Dr. A. Vossius, Privatdocent und Assistenzarzt der königl. Universitäts-Augenklinik in Königsberg, Mikrochemische Untersuchungen der melanot. Tumoren des Auges. Graefes Archiv XXVI, 1, pag. 161. 1885.

2) Dr. John J. Abel. Bemerkungen über die thierischen Melanine und das Hämosiderin. Virchow's Archiv Bd. 130, Folge XI, Bd. X. S. 204. 1890.

dieser Annahme zeigte Perls¹⁾ in seiner zweiten Arbeit, dass durch Zusatz von Ferrocyanium, Eisenchlorid und Salzsäure zu einer alkalischen Eiweisslösung der entstehende Niederschlag um so weniger in Oxalsäure löslich ist, je reichlicher in demselben die relative Eiweissmenge ist. Nachdem dann aus jener Eiweisslösung das Eiweiss durch Eisenchlorid und Salzsäure gefällt und dieser Niederschlag durch Ferrocyanium blau gefärbt worden war, nahm Oxalsäure das Berlinerblau garnicht aus demselben auf. Aehnliche Versuche stellte auch J. Abel²⁾ an und fand auch Resultate, die den Beweis liefern, dass das Eisen eine Verwandtschaft zum Eiweiss hat und von letzterem fixirt wird. Einen wichtigen Hinweis, den ich bei Perls nicht fand, macht Vossius,³⁾ indem er zeigt, dass die Eisenreaction bei den in Müller'scher Flüssigkeit gehärteten Schnitten erst dann eintritt, wenn man letztere 24—48 Stunden in Ferrocyaniumlösung liegen und dann Salzsäure einwirken lässt.

Nachdem ich mich überzeugt hatte, dass die Salzsäure, welche in 2%-iger Concentration benutzt wurde, eisenfrei war und eine 2%-ige, reine Ferrocyaniumlösung hergestellt worden war, schritt ich zu meinen Untersuchungen, wobei ich gleich bemerken will, dass die Präparate ausschliesslich mit Glasnadeln angefasst wurden. Bei meinen Untersuchungen kam ich zu der Ueberzeugung, dass auch bei den in Alcohol gehärteten Präparaten das Ferrocyanium 24 Stunden lang einwirken muss, um durch späteren

1) Dr. Perls, Privatdocent und Prosector am pathol. Institute zu Königsberg. Nachweis von Eisenoxyd in gewissen Pigmenten. Journal für pract. Medicin. 1868. 105. Bd. XXXVI.

2) cf. pag. 48.²⁾ 3) cf. pag. 48.¹⁾

Zusatz von Salzsäure in kurzer Zeit die Berlinerbläureaction zu geben. Die dieser Methode vorgeworfenen Uebelstände, dass das Berlinerblau in das angrenzende Gewebe diffundire, beseitigte ich dadurch, dass ich die Schnitte nach genügend eingetretener Reaction, die ich unter dem Mikroskope verfolgte, in 96 %-igen, resp. absoluten Alcohol brachte. Durch die rasche Härtung des Schnittes wurde das Berlinerblau fixirt.

A. Nachweis des Eisens in den braunen Gebilden.

a. Die Linsen.

Nach der Perls'schen Methode werden deutlich blau gefärbt alle schon erwähnten, braunpigmentirten Stellen und zwar in Kaninchenlinsen der vordere Theil des Stichcanals und die braunpigmentirten Epithelien, während die Blaufärbung der braunen Schollen in allen Linsen auftritt. Ausserdem aber tritt in allen Linsen in einer circa 0,006 Mm. breiten Zone des peripheren Theiles der vorderen Corticalis eine grünliche, diffuse Verfärbung auf, die bei beiden Menschenlinsen fast bis zum Aequator reicht, bei den Kaninchenlinsen bis an und über den Aequator hinaus sich verfolgen lässt. Sonst habe ich an keiner anderen Stelle eine diffuse oder circumscribte, grün oder blau gefärbte Stelle trotz der wiederholt angestellten Eisenreactionen und der genauesten Durchmusterung der Schnitte finden können. Wenn nun Leber¹⁾ von einer diffusen Blaufärbung nach angestellter Berlinerbläureaction an frischen Linsen spricht,

1) cf. pag. 10. *)

so dürften seine Befunde den meinigen nicht widersprechen. Genanntem Autor kam es darauf an, das Eisen als solches nachzuweisen, ohne Rücksicht auf die topographische Vertheilung desselben. Ich möchte hierbei den Umstand erwähnen, dass das Berlinerblau, namentlich in frischen Präparaten, sehr rasch in die Umgebung diffundirt. Aber auch an gehärteten Schnitten, die nach genügend eingetretener Reaction in Glycerin eingeschlossen wurden, habe ich mich von der Diffusionsfähigkeit des Berlinerblau überzeugen können. Während die Blaufärbung anfangs nur an bestimmten Stellen zu constatiren war, konnte man sich nach 24 Stunden überzeugen, dass der ganze Schnitt sammt dem Celloidin blau gefärbt war.

b. Die Iris.

Bevor ich die Eisenreaction an den Irides, welche hier in Betracht kommen, anstellte, überzeugte ich mich an 10 normalen Menschenirides, dass das braune Iripigment nach den von mir beschriebenen Methoden keine Eisenreaction gab.

In den Irides von Fall 1 und 2 tritt nach der Perls'schen Methode eine deutliche Eisenreaction ein, und zwar ist die Blaufärbung am intensivsten in den Zellen des adenoiden Gewebes der vorderen Grenzschicht und einem dünnen Irissaume vor der Pigmentschicht, ferner in dem Sphincter pupillae. Das Irisstroma wird mit Ausnahme der Gefäße wenig oder fast garnicht blau gefärbt. An den Gefäßen wiederum sind die die Adventitia umgebenden Zellen einerseits, die Tunica media und intima andererseits stärker

blau gefärbt, als die Adventitia selbst. Also auch hier, ebenso wie bei den Linsen, bekommen wir den Eindruck, als ob ganz besonders das Zellprotoplasma die Tendenz hätte, das Eisen an sich zu ziehen. Als weiterer Beweis dafür lässt sich auch das Resultat der mikrochemischen Untersuchungen an den Kaninchenirides anführen, indem an letzteren, welche bindegewebsartig sind, nirgends mit Ausnahme des Sphincter eine Blaufärbung auftritt.

Der Vollständigkeit halber sei noch erwähnt, dass auch die Quinke'sche Methode, nach welcher durch Einwirkung von Schwefelammonium aus den Eisensalzen grünliches oder gräulich schwarzes Schwefeleisen sich bildet, mir positive Resultate gab. Zum Nachweise von Eisenoxydul liess ich auf die Schnitte frisch gelöstes Ferricyankalium einwirken, welches bekanntlich mit Eisenoxydulsalzen sogleich einen schön blauen Niederschlag (Tarnbull's Blau) giebt, während es die Eisenoxydsalze nur dunkler färbt. Es trat keine Eisenoxydul-, sondern eine Eisenoxydreaction ein.

B. Nachweis der übrigen Bestandtheile der braunen Gebilde.

Wenn wir nun die weiteren chemischen Bestandtheile der braunen Gebilde betrachten, so drängen sich uns folgende Fragen auf:

1) Bildet das Eisenoxyd als solches die braunen Gebilde?

2) Ist in den braunen Gebilden auch Eiweiss vorhanden? Falls solches vorhanden,

a) ist es mit dem Eisenoxyd mechanisch vermengt?

b) ist es mit dem Eisenoxyd chemisch verbunden?

Um diese Fragen beantworten zu können, behandelte ich die Präparate mit Reagentien, die das Eisenoxyd sonst lösen. Die Schnitte wurden zu dem Behufe mehrere Tage lang mit 10 %iger Rhodankaliumlösung behandelt und inzwischen tüchtig in Wasser abgespült. Allein die braunpigmentirten Gebilde blieben unverändert. Auch verdünnte und concentrirte Salzsäure brachte keine Veränderung in den braunen Gebilden hervor. Da führte mich der Umstand, dass die braunen Schollen durch das Millonsche Reagens, wenn sie in demselben (Millonschem Reag. und Glycerin) mehrere Wochen lang gelegen hatten, roth gefärbt wurden, zu der Vermuthung, dass ausser dem Eisenoxyd in denselben Gebilden noch Eiweiss vorhanden sein müsste. In dieser Vermuthung wurde ich noch dadurch bestärkt, dass das Berlinerblau sich sehr langsam bildete (in 5 Minuten) und von Oxalsäure nicht gelöst wurde. Da nun das Eisenoxyd trotz aller Bemühungen durch keine Chemikalien gelöst werden konnte, blieb mir nur noch der Weg übrig, das Eisenoxyd in eine andere chemische Verbindung überzuführen und dann letztere auf irgend eine Art zu entfernen. Ich schlug nun das Verfahren ein, welches schon Perls angedeutet hat. Letzteres besteht darin, dass man durch Einwirkenlassen von Alcalien das gebildete Berlinerblau in Ferrocyankalium und Eisenoxyd zerlegt und das so freigemachte Eisenoxyd durch Abspülen mit lauwarmem Wasser entfernt. Es handelt sich hierbei darum, das zu diesem

Zwecke am meisten geeignete Alkali und die richtige Concentration desselben zu finden. Von dem Gesichtspunkte ausgehend, dass man ein Alkali wählen muss, welches wenig oder garnicht das Gewebe angreift, habe ich mich, trotzdem die Wirkung der Natronlauge derart ist, dass sie in 2^o/_o-iger Lösung das Berlinerblau schon in 2 Minuten, in 1^o/_o-iger in 5—10 Min. zerstört, doch für das Ammoniak (Ammon. liq. pur. Ph. Austr.) entschieden. Letzteres musste man allerdings 15—30 Minuten bis zur völligen Zerstörung des Berlinerblau einwirken lassen, hatte aber doch den Vorzug, dass es das Gewebe fast garnicht angriff, während dieses durch die erstgenannten Chemikalien stark in Mitleidenschaft gezogen wurde.

Um das Eisen aus den braunen Gebilden zu entfernen, wurde folgendermassen zu Werke gegangen: Zunächst wurden die Schnitte 24 Stunden lang in einer 2^o/_o Ferrocyankaliumlösung liegen gelassen, alsdann in 2^o/_o-ige Salzsäure gebracht, wobei die Berlinerblau-Reaction das erste Mal nach ca. 5 Minuten eintrat. Nun wurden die Schnitte behufs Zerstörung des Berlinerblau auf 15—30 Min. in Ammoniak (Ammon. liq. pur. Ph. Austr.) gebracht. Als man darauf nach tüchtiger Abspülung in lauwarmem Wasser 1^o/_o-ige Salzsäure auf die Schnitte einwirken liess, trat eine sofortige Blaufärbung auf. Diese Erscheinung, dass die Berlinerblaureaction nur durch Einwirken von Salzsäure eintritt, findet ihre Erklärung darin, dass ein Theil der Zersetzungsproducte des Berlinerblau (Eisenoxyd und Ammoniumeisencyanür) durch Abspülen der Schnitte nicht entfernt werden kann, weil er von dem Eiweisse fixirt wird. Diese Procedur (Ammoniakbehandlung, Abspülen der Schnitte in Wasser und

Einwirkenlassen von Salzsäure auf dieselben) wurde 5—8 mal wiederholt, bis die braunen Schollen durch Salzsäure allein ohne Ferrocyankalium nicht mehr blau wurden. Hiermit war die erste Tour beendet. Schon nach dieser Behandlung konnte man sich überzeugen, dass einige von den Schollen blasser geworden waren. Um jedoch alle braunpigmentirten Stellen soweit zu verändern, dass sie farblos wurden und keine Eisenreaction mehr gaben, musste die beschriebene Tour 50—60 mal wiederholt werden. Während bei der ersten Tour die Schnitte 24 Stunden in Ferrocyankalium liegen mussten, um mit Salzsäure die Berlinerblaureaction zu geben, waren bei den weiteren Touren für die Einwirkung des Ferrocyankalium, um die Reaction zu erhalten, nur 6—8 Stunden erforderlich. — Als die Schollen keine Eisenreaction mehr gaben, konnte man sich überzeugen, dass sie alle blass geworden waren, ihre Form, Beschaffenheit und Grösse aber nicht verändert hatten. Durch die Doppelfärbung mit Hämatoxylin, resp. basischem Fuchsin und Eosin, färbten sich alle grösseren Schollen in der Kapsel mit Hämatoxylin oder Fuchsin, die (kleineren) krümmlichen Massen und die Schollen in der Linse mit Eosin. Am schönsten trat diese Färbung ein, wenn man die Schnitte vorher 2—3 Tage lang in Alcohol (75^o/_o) liegen liess. Während man früher in der Kaninchenlinse nur Haufen von braunen Schollen sehen konnte, trugen jetzt einige Gebilde alle Zeichen einer Zelle an sich. Es unterliegt wohl keinem Zweifel, dass das Eisenoxyd nicht als solches die braunen Schollen bildet, weil letztere nach Entfernung des Eisens wohl ihre Farbe, nicht aber ihre

Form änderten. Ferner ergibt sich aus dem Gesagten, dass das Eisenoxyd mit dem Eiweiss nicht mechanisch gemengt, sondern chemisch gebunden ist. Für Letzteres spricht die Unlöslichkeit des braunen Pigments (Eisenoxyds) in Salzsäure und Rhodankalium, ferner die Thatsache, dass die Berlinerblau-reaction schwer (in 5 Min.) eintritt und das Berlinerblau in Oxalsäure nicht löslich ist.

VI.

E p i c r i s e.

Was zunächst die Veränderung des Eisens und die Form betrifft, in welcher es in der Linse circulirt und gefesselt wird, bin ich zu anderen Schlüssen gelangt als meine Vorgänger. Gegen Leber muss ich anführen, dass 5—6 Tage nach der Verletzung bereits der Eisensplitter eine gelbe Farbe annimmt, und letztere durch kohlen-saures Eisensalz nicht bedingt sein kann, welches nicht diese Farbe besitzt. Die S a m e l s o h n'sche Ansicht, dass Eisenoxyd die uns interessirende Form sei, kann ich in Bezug auf die Form des noch nicht deponirten und sich erst vom betreffenden Splitter zum definitiven Depot weiterverbreitenden Eisens nicht widerlegen, da ich in den Linsenfasern oder in den Flüssigkeitsräumen zwischen den Linsenfasern Eisen in keiner Form habe entdecken können. Doch neige ich zu der Vermuthung, dass das Eisen, sobald es zu circuliren beginnt, gleich dieselbe Form (leicht lösliches Eisenoxydalbuminat) annimmt, in der es sich auch deponirt findet (schwer lösliches Eisenoxydalbuminat). Nur wird das Eisenoxyd von dem circulirenden Eiweisse in so geringer Form aufgenommen, dass es nach den gewöhnlichen Methoden nicht nachgewiesen werden kann. Was nun die Depots und die Form, in welcher dort das Eisenoxyd festgehalten wird, ebenso die Veränderun-

gen, welche es dort hervorruft, anbetrifft, bin ich zu ganz bestimmten Resultaten gekommen.

Hier kommen zunächst die Kapselepithelien in Betracht. Sie werden zuerst braun verfärbt (pag. 35), dann nehmen sie Kugelform an und proliferieren zu gleicher Zeit (lith. Taf. Fig. 1), wodurch Raumbeschränkung und in Folge dessen feinkörniger Zerfall des Protoplasmas eintritt (pag. 42 und lith. Taf. Fig. 2). Die Kerne bleiben erhalten, werden aneinandergedrückt und bilden dann braune Schollen (lith. Taf. Fig. 2 d.); gleichzeitig kommt eine Kapselverdickung zu Stande. Dass diese Schollen wirklich Kerne verlorn gegangener Epithelien sind, beweist man dadurch, dass, wenn man sie eine Zeit lang mit den oben genannten Reagentien behandelt, sodass sie keine Eisenreaction mehr geben, dieselben wohl die braune Farbe verlieren und farblos werden, aber ihre Form beibehalten und sich mit den üblichen Kernfärbungsmitteln färben lassen. Die braune Pigmentirung in der Linse selbst beruht darauf, dass das Eisenoxyd die Wedl'schen Zellen (^{1a} und ^{1b}) und die Morgagnischen Kugeln imprägnirt, wobei dieselben, wie selbstverständlich, nur ihre Farbe, nicht aber ihre Form ändern. Was nun die Intensität der Verfärbung in verschiedenen Theilen des Linsensystems betrifft, wie auch den Umstand, dass einzelne Partien fleck-

1a) O. Becker, zur Anatomie der gesunden und kranken Linse. pag. 70.

1b) Otto Becker, Pathol. und Therapie des Linsensystems. Graefe-Sämisch's Handbuch der Ophthalmologie Bd. V.

förmig verfärbt sind, andere diffus, so muss ich dieses nach meinen Erfahrungen nur als verschiedene Stadien desselben Processes auffassen, indem am Anfang die diffuse Färbung in der Kapsel vorherrscht, später durch die Wucherung und den Zerfall der Kapselepithelien intensiver und fleckförmig wird. • Ich kann somit nicht A. v. Graefe beistimmen, wenn er meint, dass die diffuse Verfärbung nur im Linsenkörper vorkomme. Wohl aber muss ich nach dem eben Ausgeführten seine Ansicht, dass die braunen Flecke auf Pigmentirung der Kapselepithelien beruhen, bestätigen.

An einer bestimmten Stelle in der Aequatorialgegend der Kaninchenlinsen zeigen die Epithelien, wie Schirmer¹⁾ für Kapselcataracte aus anderen Ursachen nachgewiesen hat, eine ganz besondere Neigung zur Proliferation. Diese Gegend dürfte wohl beim Menschen derjenigen entsprechen, wo die grösste Anhäufung des Pigments (Eisenoxyds) in den wuchernden Epithelien stattfindet und so den oft genannten braunen Kranz bildet.

Um nun auch einmal auf die Form des deponirten Eisens zurückzukommen, so habe ich, wie oben (pag. 57) ausgeführt, gefunden, dass dasselbe als Eisenoxydalbuminat abgelagert wird und zwar, wie auch schon den Chemikern bekannt ist, als leichtlösliche Verbindung, wenn die Eisenmenge im Verhältniss zum Eiweiss eine geringe ist, als schwer- resp. unlösliche Verbindung, wenn das Verhältniss ein un-

1) Dr. Otto Schirmer, histologische und histochemische Untersuchung über Kapselnarbe und Kapselcataract nebst Bemerkungen über das physiol. Wachsth. der vorderen Linsenkapsel. Graefes Archiv Bd. 35 Abth. I. 1889.

gekehrtes ist. Die Aufspeicherung grösserer Massen von Eisenoxyd in den Zellen kommt um so eher zu Stande, als das Zelleiweiss begierig das Eisen an sich zieht und eine schwer lösliche Verbindung bildet.

Wenn somit Samelsohn keine Kapselepithelien, sondern nur amorphe Massen gefunden hat, so hat er freilich das wirkliche Bild gesehen, es aber falsch gedeutet, indem die amorphen Massen eben keine Rostpartikelchen, sondern mit Eisenoxyd pigmentirte Zellkerne sind.

Was nun die Wege anlangt, die das oxydirte Eisen in der Linse nimmt, so wäre hier die Lymphbahn, aber auch die Diffusion möglich, indem das Eisenoxyd als Albuminatverbindung löslich und daher auch diffusionsfähig ist. Doch musste, falls wir letzteren Weg annehmen wollten, die Verbreitung eine nach allen Seiten hin gleichmässige sein; wir finden aber, dass dieselbe eine streng localisirte ist und sich z. B. dadurch characterisirt, dass zunächst im vorderen Theil des Stichcanals (Kaninchenlinsen) und an der vorderen Kapsel, entsprechend dem Sitze des Fremdkörpers, eine Pigmentirung auftritt. Ferner finden wir, dass in der Umgebung des Deutschmann'schen Flüssigkeitsraumes die Pigmentirung am allerintensivsten, beim Menschen ausschliesslich nur in dieser Region auftritt, und zwar sogar so prägnant, dass zum Beispiel bei Kaninchen an den Epithelien der diesem Raum zugewandte Theil (Kopftheil) intensiver gefärbt ist. Ebenso wird auf der anderen Seite des Raumes eine schmale Zone der Corticalis nach angestellter Eisenreaction grünlich verfärbt, während sonst der ganze Linsenkörper keine Eisenreaction giebt.

Von dem Deutschmann'schen¹⁾ Flüssigkeitsraume gelangt die Nährflüssigkeit durch Diffusion durch die vordere Kapsel in die hintere, resp. vordere Kammer, von da in die Iris. Es wäre nun wohl möglich, dass auch das Eisen diesen Weg einschlägt, doch konnte ich solches nicht nachweisen und muss auch die Möglichkeit in Erwägung ziehen, dass das Eisen durch die Kapselnarbe in die hintere Kammer und die Iris gelangt.

1) Graefe's Archiv XXV, 2. p. 212.

Erklärung der lithographirten Tafel.

Fig. 1

stellt die Verhältnisse der Kapselepithelien aus den verschiedenen Regionen der vorderen Linsenkapsel nach angestellter Berlinerblaureaction dar.

A. *a.* Linsenkapsel. *b₁*. Eine hügelartige Anhäufung der proliferirten Epithelien. *d.* Die Epithelien, welche durchweg mit Eisen imprägnirt sind, sind durch die zwischen erstere und die Kapsel sich drängenden Zellen, abgehoben. *c.* Normale Epithelien, am Kopftheil stärker als am Fusstheil mit Eisen imprägnirt. *b₁ b₂*. Die Epithelien haben eine grosse Form angenommen.

B. *a.* Linsenkapsel. *b.* Die Epithelien sind durchweg mit Eisen beladen; eine kurze Strecke weit sind sie in 2 Reihen angeordnet.

Fig. 2.

Ein Schnitt durch die Kapselnarbe einer Kaninchenlinse (Exp. III.)

a. Die alte Kapsel. *b.* Die glashätigen Membranen, Bestandtheile der Kapselnarbe. *c.* Epithelien, die grösser als die normalen und braun pigmentirt sind. *e.* Braunpigmentirte Zellen mit einem Kerne; sie liegen zwischen den glashätigen Membranen. *g.* Eine braunpigmentirte Zelle mit mehreren Kernen. *d.* Zusammengepresste, braunpigmentirte Zellen, von denen einige noch die Zellform repräsentiren, andere nur die Kerne mit dazwischen liegenden krümmeligen Massen erkennen lassen. *d.* Braunpigmentirte Schollen.

Fig. 3

stellt einen Theil von Fig. 9 pag. 45 bei starker Vergrösserung vor.

a. Linsenkapsel. *b.* Kapselauflagerung. *e.* Die Gruppe von braunen Schollen. *d.* Die Schollen stellen drusenartige Gebilde dar. *c.* Maulbeerartige Schollen.

Fig. 2.

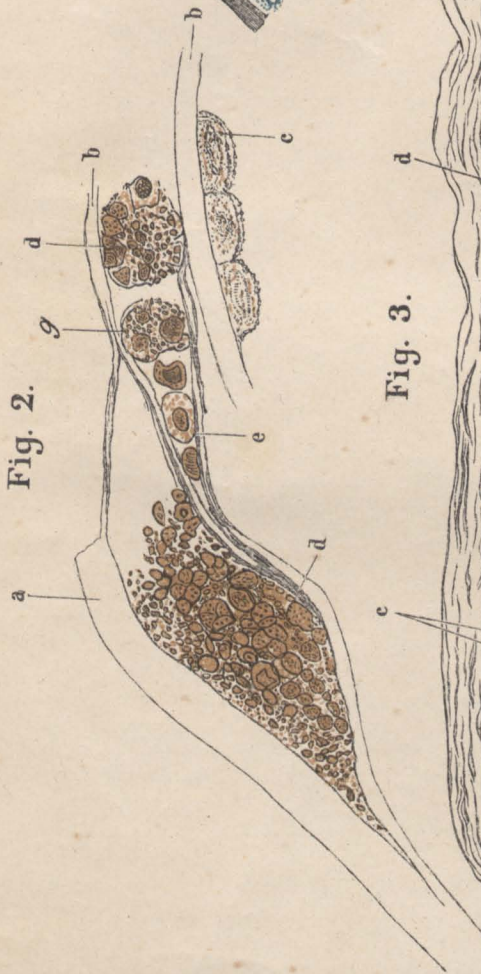


Fig. 1.

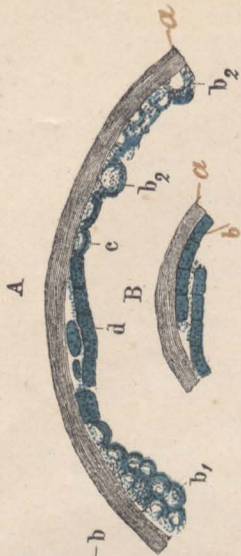


Fig. 3.

