

— — — — —

|

|


|

|

|


103602<sup>a</sup>

Ein Beitrag  
zur Kenntnis der  
**Lingua geographica.**




Inaugural-Dissertation  
zur Erlangung des Grades  
eines  
**Doctors der Medicin**  
verfasst und mit Bewilligung  
Einer Hochverordneten Medicinischen Facultät der Kaiserlichen Universität  
zu Dorpat  
zur öffentlichen Vertheidigung bestimmt  
von  
**Otto Spehlmann.**

Ordentliche Opponenten:  
Prof. Dr. V. Schmidt. — Prof. Dr. K. Dehlo. — Prof. Dr. H. Unverricht.



Dorpat.  
Schnakenburg's Buchdruckerei.  
1892.



Gedruckt mit Genehmigung der medicinischen Facultät.

Referent: Prof. Dr. H. Unverricht.

Dorpat, den 28. März 1892.

No. 241.

Decan: **Dragendorff.**

D112019

MEINEN ELTERN

UND

MEINER BRAUT.



Allen meinen Lehrern an der hiesigen Hochschule spreche ich meinen Dank aus für die mir zu Theil gewordene medicinische Ausbildung.

Insbesondere danke ich Herrn Prof. Dr. H. Unverricht für die freundliche Ueberlassung des Materials zur vorliegenden Arbeit, sowie für die liebenswürdige Unterstützung während derselben.

---



Durch die von Herrn Prof. Unverricht recht reichhaltig in Jena gesammelten und mir freundlichst zur Verfügung gestellten Beobachtungen über die *Lingua geographica* war ich in die Lage versetzt, dieser interessanten Zungenaffection näher zu treten, die interessant ist nicht allein wegen ihres verhältnismässig seltenen Vorkommens, sondern auch in diagnostischer Hinsicht einige Wichtigkeit dadurch erlangt, dass sie oft mit ähnlichen krankhaften Zuständen der Zunge namentlich syphilitischen verwechselt werden und deshalb leicht zu therapeutischen Misgriffen führen kann. Vervollständigen kann ich unsere Kenntnisse über diese Erkrankung durch eine histiologische Untersuchung, die ich an 4 Zungen gemacht habe und die mir ebenfalls von Herrn Prof. Unverricht überlassen wurden.

Man versteht unter *Lingua geographica* eine Erkrankung, die hauptsächlich auf der Zungenoberfläche localisirt ist, nur ausnahmsweise auf die untere Fläche derselben übergreifen kann und unter dem Bilde von *circumscripten*, meist kreisförmigen, oberflächlichen *Epitheldesquamationen* auftritt; diese unter dem Niveau der übrigen Zungenschleimhaut liegenden, roth aussehenden *Desquamationen* sind theils von einem wall-

artigen weissen Saum umrandet (was am häufigsten vorzukommen pflegt), theils heben sie sich durch scharfe, gleichsam buchtige, aber nicht erhabene Grenzen von der gesunden Zungenschleimhaut ab. Characteristisch für diese Desquamationen ist ferner das Unbeständige ihrer Grösse und Form, so dass sie ein stetig wechselndes Bild hervorrufen und durch Confluenz der einzelnen Flecken der Zungenoberfläche das Aussehen einer geographischen Karte verleihen können.

Bevor ich jedoch die Einzelheiten dieses Zungenleidens genau schildere, sehe ich mich veranlasst, das bis jetzt darüber Geschriebene eingehender zu berücksichtigen, was mir um so nothwendiger erscheint, als man in der einschlägigen deutschen Literatur meist nur kurze casuistische Publicationen darüber vorfindet, die etwas reichhaltigere französische und englische dagegen unter einer mehr weniger einheitlichen Nomenclatur bisweilen ganz differente Krankheitsbilder bringen. Dieser Umstand veranlasst mich auch, zuweilen auf Publicationen über Zungenerkrankungen näher einzugehen, die offenbar nur den Process der Desquamation mit der *Lingua geographica* gemeinsam haben, die aber von der Mehrzahl der über dieses Thema arbeitenden Autoren ausdrücklich citirt werden.

So werden unter den älteren Autoren die Beobachtungen von Rayer<sup>1)</sup> als zur *Lingua geographica* gehörig mehrfach citirt, der eine mit Hitze im Munde und anderen unangenehmen Gefühlen einhergehende Schleimhautaffection des Mundes unter dem Namen

---

1) Rayer, *Traité des maladies de la peau*. T. II, pag. 167. Paris 1831.

„Pityriasis“ beschreibt, die ihren hauptsächlichlichen Sitz an der Basis der Zunge habe und durch eine chronische Entzündung mit Desquamation des Epithels characterisirt wäre, woraus rothe Flecken resultirten. In einem Fall war fast die ganze Mundschleimhaut mit einem grauweissen Ueberzuge bedeckt. Sonstige gleichzeitige Störungen waren im Organismus nicht nachweisbar.

Da hier mehrere, der *Lingua geographica* eigenthümliche Symptome fehlen, so wird man diese Pityriasis Rayer's schwerlich in den Rahmen des oben skizzirten Krankheitsbildes unterbringen können.

Erst zwei Decennien später veröffentlicht Möller<sup>1)</sup> zum ersten Mal in der deutschen Literatur 6 Beobachtungen einer ähnlichen Zungenerkrankung, die er als chronische Excoriation bezeichnet und als unregelmässige, meist scharf umschriebene, hochrothe Flecken beschreibt, auf denen das Epithel sichtlich abgestossen oder sehr verdünnt und die Papillen angeschwollen und hyperämisch erscheinen. Diese Flecken secerniren kein Secret und zeigen keine Tendenz sich zu vergrössern. Localisirt sind sie hauptsächlich an den Rändern und der Spitze der Zunge; aber auch auf der unteren Zungenfläche, sowie an der inneren der Lippen liessen sich gleichzeitig ähnliche Flecken beobachten. Begleitet waren diese Excoriationen von einem lästigen Brennen, das den Genuss der Speisen verleidete und sogar die Articulationsbewegungen der Zunge schmerzhaft empfinden liess, ein Symptom, das noch nie bei

1) Möller. Klinische Bemerkungen über einige weniger bekannte Krankheiten der Zunge. Deutsche Klinik, pag. 273. Berlin 1851.

der *Lingua geographica* beobachtet worden ist. 5 von den Patientinnen litten nachweislich an *Taenia* resp. *Botryocephalus*; Dyspepsie und Anämie waren die Begleiterscheinungen.

Obgleich in der Literatur grade auf Möller häufig Bezug genommen wird als den ersten, der die *Lingua geographica* signalisirt habe, so bietet doch seine Beschreibung so viele Abweichungen von derselben, dass sie sich viel bequemer einer andern Art von Zungenaffection einreihen lässt.

Auf die Unterschiede zwischen den Beobachtungen von Möller und dem Krankheitsbilde der *Lingua geographica* macht uns kurze Zeit darauf Betz<sup>1)</sup> aufmerksam, der die letztere Affection an 5 Kindern von 4 Wochen bis 8 Jahren beschrieben hat. Er fand das Leiden nur auf dem Zungenrücken und sah die runden oder eiförmigen rothen Flecken mit ihrem scharf abgegrenzten, manchmal etwas erhabenen Rande sich vergrößern. Der Krankheitsprocess dauerte 3—6—8 Tage und begann dann von neuem sein Spiel. Empfindlichkeit der erkrankten Stellen, sowie sonstige Beschwerden waren nicht vorhanden. Betz erblickt in dieser Affection eine *Desquamation der Papillae filiformes*, woher dieselben noch niedriger erschienen, als die *Papillae fungiformes*. Da der Process seiner Meinung nach mit einer Hyperämie der fadenförmigen Zungenwärtchen ohne jede Ulceration einhergeht, so will er die Krankheit statt „chronische Excoriationen“ lieber *Pityriasis linguae* nennen.

1) Betz, Ueber chronische Excoriationen auf der Zunge der Kinder. *Journal für Kinderkrankheiten*. Bd. XX, pag. 190. Erlangen 1853.

Eine von der *Lingua geographica* etwas abweichende Art und Weise der Entstehung der Flecken schildert Santlus<sup>1)</sup>, die er bei einem 2-jährigen Kinde über 4 Monate lang zu beobachten Gelegenheit hatte. Der desquamative Process war bereits 2 Wochen nach der Geburt aufgetreten. Die Zungenoberfläche bedeckte sich im Verlaufe von 4—10 Tagen mit einem weissen Belage, der allmählig membranartig wurde und darauf seichte Einrisse erhielt; es erfolgte alsbald ein fetzenartiges Abstossen der Membran, wodurch inselartig ineinandergreifende Defecte entstanden und die Zunge ein landkartenartiges Aussehen gewann. Nach einigen Tagen war die ganze Zunge rein und hochroth, worauf sich derselbe Typus im Krankheitsprocesse beobachten liess. Die Schleimhaut des Mundes war dabei verdichteter als gewöhnlich und in der Mundhöhle eine vermehrte Speichelflüssigkeit. — Nachdem Santlus diese Erkrankung von der Stomatitis membranacea und dem Soor differencirt, belegt er dieselbe mit dem Namen „Zungenhyperphlyse, Zungenfratt“ und erblickt darin eigentlich keinen Krankheitsprocess, sondern blos eine seltene histiologische Erscheinung, die in der Theorie der Mauserung ihre Erklärung finden soll.

Ganz ähnliche Beobachtungen wie Möller macht auch Henoch<sup>2)</sup>, über die er in einer kurzen Notiz berichtet.

---

1) Santlus, Zur Lehre von der Zungenhäutung (Zungenfratt). *Journal für Kinderkrankheiten*. Bd. XXIII, pag. 161. Erlangen 1854.

2) Henoch, Supplementband zu Canstatt's specieller Pathologie und Therapie, pag. 496. Erlangen 1854.

Dass die *Lingua geographica* mit einer differenten Zungenaffection unter einem Gesichtspunkte abgehandelt wird, findet man bei Bergeron<sup>1)</sup>, der in einer mündlichen Discussion mehrfache Beobachtungen namentlich an Kindern erwähnt, bei denen scheinbar ohne jegliche Ursache die Zungenschleimhaut in einer eigenthümlichen Weise erkrankte und das Aussehen einer geographischen Karte gewann. Das Zustandekommen dieser Zeichnungen führt er auf zwei sehr verschiedene Alterationen der Zungenoberfläche zurück. In einigen Fällen war die Schleimhaut stellenweise wie entblösst von ihrem Epithel und hob sich durch ihre rothe Farbe von den umgebenden gesunden Partien, durch bizarre Contouren begrenzt, ab. In anderen Fällen verdickte sich das Zungenepithel, die einzelnen Schichten überlagerten sich zu unregelmässigen hohen Vorsprüngen. — Ich behalte es mir vor, auf diese zweite Alteration der Zungenoberfläche in einem späteren Kapitel zurückzukommen.

Genauer und mit den späteren Autoren mehr übereinstimmend findet man das Krankheitsbild der *Lingua geographica* durch Gubler<sup>2)</sup> präcisirt, der unter dem Namen „Etat lichénoïde“ weissliche linsengrosse Flecken beschreibt, bei deren Vergrösserung sich das Centrum von der Exsudatmasse entblösst, woraus dann ein rother Fleck mit einem gelbweissen, leicht erhabenen Rande resultirt. Durch Confluenz der einzelnen Flecken ent-

---

1) Bergeron, Rapport verbal sur la séméiotique des maladies de l'enfance. Société médicale des hôpitaux de Paris. L'Union médicale. T. XXII, pag. 462. Paris 1864.

2) Gubler: Dictionnaire encyclopédique des sciences médicales. T. X, Art. „Bouche“, pag. 234. Paris 1869.

stehen unregelmässige Figuren. — Gubler nimmt eine hereditäre Disposition für diese Zungenerkrankung an und hat gleichzeitig Dyspepsie und constitutionelle Schwäche bei den betreffenden Patienten beobachtet. Die Anwesenheit eines specifischen Parasiten ist seiner Meinung nach nicht ausgeschlossen.

Mit Berücksichtigung der vorhergehenden Literatur macht Bridou<sup>1)</sup> diese Zungenerkrankung in seiner Dissertation zum Gegenstande einer genaueren Betrachtung, indem er die Einheitlichkeit des klinischen Bildes auf Grundlage von 5 eigenen Beobachtungen zu fixiren und von ähnlichen Erkrankungen der Zungenschleimhaut zu differenciren sucht. Er schildert die Erkrankung folgendermassen: Aus einer leichten Epithelverdickung auf der Zungenspitze entstanden durch Desquamation kleine runde, lebhaft rothe, mit vergrösserten Papillen bedeckte Flecken, die von einem weissen Saum (feston) halbmondförmig umgeben waren; dieser Saum zeigte einen serpiginösen Charakter. Das Epithel hatte die Tendenz sich zu restituiren, um bald von einer neuen Erkrankung afficirt zu werden. — Die Erkrankung begann meist in den ersten Lebensmonaten bei anämischen, oft an gastrischen Störungen laborirenden Kindern und der Beginn derselben liess sich kein mal auf die Dentition zurückführen. Der Verlauf der Erkrankung war ein exquisit chronischer. Nur in einem Falle beobachtete Bridou eine allgemeine Hypertrophie der Zungenpapillen. In der Aetiologie stimmt er ganz mit Gubler überein. — Die microscopische Unter-

---

1) Bridou, Sur une affection innommée de la muqueuse linguale. Thèse de Paris, 1872.

suchung eines Abschabsels ergab nichts Characteristisches. — Für diese Erkrankung, die Bridou mit der von Bergeron und Gubler beschriebenen identificirt, proponirt er den Namen „Etat tigré“. Er verwahrt sich dabei ausdrücklich gegen Verwechslungen dieser Erkrankung mit der Pityriasis linguae (Rayer), dem Lichen, der Psoriasis, den syphilitischen und den Raucherplaques der Zunge.

Ohne genauere Mittheilung über Entstehung, Verlauf und Aussehen erwähnt Bohn<sup>1)</sup> landkartenähnliche Figuren auf der Zunge, die durch wenig gefärbte, mit einer weissen Borte eingefasste Erosionen entstehen.

Unter besonderer Kenntnissnahme des Artikels von Gubler beschreibt Vanlair<sup>2)</sup> in einer umfangreichen Abhandlung die *Lingua geographica* unter dem Namen „Lichénoïde lingual“. Seine Beobachtungen gehören verschiedenen Lebensaltern an. Bei einer 70jährigen Frau entwickelte sich der Krankheitsprocess in analoger Weise, wie ihn Santlus beschreibt: nach einer diffusen Wucherung des Epithels der Zungenoberfläche, wodurch letztere weisslich verfärbt wurde, begann vor den *Papillae circumvallatae* ein desquamativer Process; es bildeten sich rundliche rothe Flecken umsäumt von einem opaken, 1—2 mm. breiten, aus einer homogenen, compacten, sehr adhärennten Substanz bestehenden Wulst. Die Oberfläche der Flecken war beraubt der *Papillae filiformes*, die *Papillae fungiformes*

1) Bohn, Die zusammenhängenden Epithelablösungen der Zunge. Gerhardt's Handbuch der Kinderkrankheiten. IV. Bd. 2. Abth. pag. 27. Tübingen 1880.

2) Vanlair, Du lichénoïde lingual. *Revue mensuelle de médecine et de chirurgie*, pag. 51. Paris 1880.

erschieden ihm dagegen deutlich hypertrophirt und sogar numerisch vermehrt, welche Erscheinung er durch das Hervortreten einer kleineren Art von Papillae fungiformes erklärt. — Die lebhaft rothe Farbe der Flecken war an der Peripherie deutlicher ausgesprochen als in der Mitte. Vanlair beobachtete ein Wandern der Flecken über die ganze Zungenoberfläche, aber auch die untere Fläche wurde in einem Falle nicht verschont, wobei die Flecken einen violetten Farbenton mit einem lebhaft rothen, statt weissen Randsaum aufwiesen. — Die microscopische Untersuchung eines Abschabsels vom weissen Randwulst ergab zahlreiche, meist in Zerfall begriffene Epithelien; ausserdem erblickte man aber um einen axial gelegenen cylindrisch abgeplatteten Körper lappenartig angeordnet, Haufen von sehr kleinen, runden, granulirten Körperchen. An den Rändern dieser Lappen ragten gleichmässig dünne Fäden hervor. Die kleinen Körperchen hält Vanlair für Sporen und die Fäden für den Thallus vom *Leptothrix buccalis*, während er den axialen Körper für eine vegetabilische Faser erklärt, der in der That aber als Reste eines fadenförmigen Epithelfortsatzes der Papillae filiformes aufzufassen ist. — Da man den *Leptothrix* in dieser Anordnung ebenso gut an ganz normalen Zungen beobachten kann, so kann man natürlich diesem Befunde Vanlair's keine Bedeutung für die *Lingua geographica* beilegen.

Ueber das Wesen der Erkrankung äussert sich Vanlair dahin, dass hauptsächlich die Papillae filiformes durch eine subacute Entzündung ihres bindegewebigen Theiles betroffen werden, woraus eine allgemeine Hypertrophie dieser Papillen mit Epitheldesqua-

mation resultire; diese Hypertrophie führe aber bald zu einer complete oder incompleten Atrophie der Papillen in Folge einer Compression des Parenchyms derselben. Da die Papillae fungiformes nur in ihrer corticalen Schicht von diesem Process betroffen werden, so wären hier die Erscheinungen der Hypertrophie mit consecutiver Atrophie viel weniger ausgesprochen. Die *Lingua geographica* betrachtet also Vanlair als eine subacute Papillitis von einer gyroiden Form, einem mehr weniger serpiginösem Verlauf und einer atrophischen Tendenz, wobei vorzugsweise die typischen Papillae filiformes betroffen werden. Er giebt seiner Ansicht durch die Benennung „Staminopapillitis atrophicans“ Ausdruck.

Noch in demselben Jahre erschienen zwei andere Veröffentlichungen über die *Lingua geographica* von Caspary<sup>1)</sup> und von Barker<sup>2)</sup>. Ersterer schildert übereinstimmend mit Gubler, Bridou und Vanlair, ohne diese übrigens zu kennen, die Fleckenbildung auf der Zungenoberfläche. — Eine microscopische Untersuchung des gelblichen Saumes ergab Epithelien, Pilzmassen und Papillenkuppen. — Bemerkt wurden diese Plaques, die er in ähnlicher Beschaffenheit auch auf der unteren Zungenfläche beobachtet hat, im Anschluss an eine gastrische Störung, oder eine acute Infectiouskrankheit; aber auch ohne jegliche Ursache

1) Caspary, Ueber flüchtige, gutartige Plaques der Zungenschleimhaut. Vierteljahresschrift für Dermatologie und Syphilis. pag. 183. Wien 1880.

2) Barker, On peculiar, circular, wandering rash on the tongue. Transactions of the Pathological Society of London. Vol. XXXI. pag. 363. London 1880.

traten sie bei sonst völlig intacter Gesundheit der betreffenden Patienten auf.

Ganz ohne Kenntnis der einschlägigen Literatur beschreibt Barker 2 Fälle von Zungenerkrankung, die er *Circulus* s. *Annulus migrans* oder einfach *Prurigo linguae* nennen will.

Das klinische Bild ist das der *Lingua geographica*. — In einem Fall war das Leiden vom starken Jucken und *Salivation* begleitet. Der Process konnte sich auf die untere Zungenfläche ausbreiten. Schwächliche Kinder waren zu dieser *Affection* disponirt. — Die microscopische Untersuchung mehrfacher Abschabssel des dunkelgelben Randes der Flecken ergab in einem Falle einen mit dem *Trichophyton tonsurans* identischen Pilz, sonst nur gewöhnliche Epithelzellen und Speichelkörperchen. — Barker ist zu der Annahme geneigt, die *Lingua geographica* als Reflexerscheinung einer Nervenreizung zu betrachten.

Die erste microscopische Untersuchung der Schleimhaut der *Lingua geographica* hat Parrot<sup>1)</sup> im Verein mit Martin ausgeführt. An senkrecht zur Oberfläche angelegten Schnitten sah er das Epithel verdickt und geschwollen, die Zellen des Hornlagers waren an Volumen vergrössert, ebenso wie die des Malpighischen Körpers, der der Sitz einer activen Proliferation war. In den Papillen und den darunter liegenden Theilen des *Derma* fand sich eine grosse Zahl lymphoider Körperchen in der Umgebung der Gefässe, zerstreut oder in Gruppen. Das *Derma* betrachtet Parrot als den

---

1) Parrot, *La Syphilis desquamative de la langue*. *Le Progres Médical*. pag. 191. 1881.

ursprünglichen und hauptsächlichlichen Sitz der Erkrankung, die oberflächlichen Erscheinungen als secundäre.

Unter 31 mit der *Lingua geographica* behafteten Kindern zeigten 28 deutliche Spuren einer hereditären Syphilis. Der typische Character und Verlauf dieser Zungenaffection müsse sich nach Parrot's Meinung auf eine einheitliche, offenbar spezifische Ursache zurückführen lassen; da die Zungenflecken ausserdem in ihrem excentrischen Weiterschreiten eine gewisse Analogie mit den syphilitischen Hautplaques darböten, so betrachtet er die *Lingua geographica* als syphilitischer Natur, für welche Ansicht er dann auch seine microscopischen Befunde verwerthen möchte. — Auf einen späteren Einwand Vanlair's<sup>1)</sup> gegen diese Annahme giebt Parrot zu, dass die Syphilis nur einen prädisponirenden Einfluss auf diese Zungenerkrankung habe.

Es liegt kein Grund vor, die Beobachtungen Parrot's den syphilitischen Schleimhauterkrankungen zuzählen, da er das typische Bild der *Lingua geographica* entwirft.

Nur mit der Arbeit von Caspary bekannt beschreibt Unna<sup>2)</sup> 12 sorgfältig beobachtete Fälle einer Zungenerkrankung unter dem Namen „kreisfleckige Exfoliation der Zunge (*Exfoliatio areata linguae*).“ In der Schilderung des Krankheitsprocesses constatirt Unna einige Abweichungen von Caspary: er will nie ein Wandern

1) Vanlair et Parrot, *Le Lichénoïde lingual est-il syphilitique?* *Le Progres Médical*. pag. 470. 1881.

2) Unna, Ueber kreisfleckige Exfoliation der Hohlhand und der Zunge (*Exfoliatio areata palmar manus und Exfoliatio areata linguae*). *Vierteljahresschrift f. Dermatologie u. Syphilis* pag. 295. Wien 1881.

der Flecken über den Zungenrücken, sondern nur eine sprungweise Ausbreitung derselben beobachtet haben. Er unterscheidet drei Intensitätsgrade der Erkrankung: 1) relativ kleine, meist discret stehende, seichte Exfoliationen des Epithels, welcher Zustand sehr wohl einer Therapie zugänglich wäre; 2) eine Affection der Zunge in ihrer ganzen Ausdehnung; wodurch complicirte Bilder entstünden; 3) eine tiefergreifende Epithelabschuppung, wodurch nicht allein eine Fehldung, sondern auch eine Terrassirung der Zungenoberfläche zu Stande komme. Allen diesen 3 Typen kommt der der *Lingua geographica* charakteristische Randsaum zu, der nach Unna nur dann eine deutliche Prominenz aufweise, wenn die übrige Zungenschleimhaut frei vom Belage wäre.

Unna hat seine Erfahrungen über die *Lingua geographica* fast ausschliesslich an Frauen gesammelt und weiss uns noch die interessante Thatsache mitzutheilen, dass häufig eine Exacerbation des Zungenübels dem Eintritt der Menses unmittelbar vorausging, wobei in keinem Falle erhebliche *molimina menstrualia* bestanden. — Als ätiologische Momente betrachtet Unna die Anämie und die Dentition und formulirt seine Ansicht über die *Lingua geographica* dahin, dass sie eine auf die Zunge beschränkte, gutartige, in umschriebenen kreisförmigen, zu landkartenartigen Zeichnungen zusammenfliessenden Herden auftretende, durch nervöse Reize unterhaltene, aus acuten Schüben zusammengesetzte, jedoch im Ganzen höchst chronisch verlaufende, fast schmerzlose Epithelerkrankung der Zunge wäre, die ihren Sitz ganz oberflächlich innerhalb der Hornschicht habe und die Schleimhaut selbst nie in Mitleidenschaft ziehe.

Interessant ist ferner die Mittheilung Unna's, dass er eine ganz analoge kreisfleckige Exfoliation dreimal auf der Hohlhand beobachtet habe (*Exfoliatio areata palmae manus*); die äussersten Hornschichtlagen waren wie mit einem Locheisen ausgeschlagen, der Grund etwas röther gefärbt, der Rand theils glatt, theils gefranzt und streckenweise unterminirt. Ein Wandern der Flecken konnte wegen der Kürze der Beobachtungszeit nicht verzeichnet werden.

Eine systematische Abhandlung über die *Lingua geographica* liefert uns Gautier<sup>1)</sup>, der auf Grund eigener Beobachtungen und der bereits publicirten Casuistik 3 Haupttypen in der Erscheinungsform der *Lingua geographica* zu unterscheiden sucht: 1) die scharfrandige (*forme à découpures nettes*) oder die geographische Form, die keinen wesentlich verdickten Randsaum aufweist und nur eine unmerkliche Grössenzunahme zeigt; 2) die festonnirte Form (*forme festonnée*), mit verdicktem gewundenen Randsaum, wechselt schnell die Grösse und den Ort; 3) die lichenoide Form, die im Anfangsstadium eine membranartige Verdickung des Zungenepithels aufweist, langsam wandert und beim Kauen oder Berühren Schmerzen verursacht.

Zur letzten Form rechnet Gautier die Beobachtungen Möllers, wozu ihn nur das Symptom der Schmerzempfindung verleitet. Dass Santlus und Vanlair eine membranartige Verdickung des Epithels beschrieben haben, berechtigt noch nicht zur Aufstellung einer besonderen Form der *Lingua geographica*, da das

1) Gautier, De la desquamation épithéliale de la langue. *Revue médicale de la Suisse Romande*. pag. 589. 1881.

sonstige klinische Bild keine Abweichungen von den gewöhnlichen Beobachtungen aufweist, der ganze Process nur etwas stürmischer zu verlaufen scheint. Auch zwischen der ersten und zweiten Form sind die Unterschiede zu geringfügig, um daraus zwei verschiedene Typen aufzustellen. Diese Unterschiede können sogar auf einer und derselben Zunge vorkommen, worauf uns schon Hack<sup>1)</sup> in einer casuistischen Mittheilung aufmerksam macht. Er berichtet über kreisrunde, seichte Exfoliationen, die sich nur durch Niveaudifferenz, nicht durch eine andersgefärbte Randbegrenzung vom übrigen grauen Belag abhoben, andererseits aber auch über Flecken auf derselben Zunge, die von einem gelbfarbigen prominenten Rande eingeschlossen waren. Die ersteren blieben mehr stabil, während die letzteren die Tendenz zeigten, sich auszubereiten, aber continuirlich, nicht sprungweise (Unna). Anämie war meist eine Begleiterscheinung dieser Excoriationen. — Die Neigung zu Desquamationsprocessen auf der Zunge konnte Hack in 2 Familien durch 3 Generationen hindurch verfolgen.

Ohne wesentlich neues zur Kenntnis der *Lingua geographica* beizutragen, hat Lemonnier<sup>2)</sup> derselben unter dem Namen „*Glossite exfoliatrice marginée*“ eine grössere Abhandlung gewidmet. Er wiederholt das klinische Bild der *Lingua geographica* und berichtet über das Anfangsstadium der Fleckenbildung, dass er

1) Hack, Ueber oberflächliche Excoriationen an der Zunge. Monatshefte für praktische Dermatologie. Bd. I, pag. 33. Hamburg und Leipzig 1882.

2) Lemonnier, De la glossite extoliatrice marginée. Thèse. Châteauroux 1883.

einmal vermittelst der Loupe kleine rothe Punkte umgeben von einem gelben Ringe gesehen habe, aus denen dann die typischen Plaques sich entwickelten. Einmal constatirte er das Ueberschreiten der Mittellinie und zweimal ein Ergriffensein der unteren Zungenfläche. Uebereinstimmend mit Unna konnte auch Lemonnier bei einer Frau eine Verschlimmerung des Zungenzustandes während der Menstruation beobachten. — Da er keine einheitliche Aetiologie für die *Lingua geographica* findet, so enthält er sich aller Theorien über Wesen und Natur der Erkrankung und will sie nur als streng differencirt von allen anderen Zungenerkrankungen hinstellen.

Gleich Gubler, Bridou und Barker schildert auch Fox <sup>1)</sup> die *Lingua geographica*, die er in zehn Fällen zu beobachten Gelegenheit gehabt hat. Mehrfache microscopische Untersuchungen von Abschabseln haben nichts Wesentliches ergeben.

Zur *Lingua geographica* muss man ferner die 3 Beobachtungen von Molènes<sup>2)</sup> zählen. Die Plaques waren hier sehr flüchtiger Natur, da sie direct im Anschluss an eine Crise gastrique auftraten und mit deren Nachlassen verschwanden. Einmal bestand eine leichte Salivation. — Complicirt war die *Lingua geographica* mit Arthritis, Migräne, Hyperhidrosis, Neigung zur Fettsucht und einmal mit einer leichten Mitralinsuffizienz.

---

1) Colcott Fox, On the circinate eruption of the tongue, called „Etat lichénoïde“ by Gubler, and „La Syphilis desquamative de la langue“ by Parrot. *Lancet*. pag. 842. London 1884.

2) de Molènes, Trois cas de desquamation en aires de la langue. *La France médicale*, T. II, pag. 1738. Paris 1885.

Ziemlich kurze und deshalb schwerer zu beurtheilende Angaben macht Kinnier<sup>1)</sup> über Fleckenbildung auf der Zunge bei Kindern. Die von ihm 2mal beobachteten Flecken wandern vom Zungenrande zur Mittellinie, wo sie sich vereinigen. — Das Aussehen dieser Flecken widerspricht nicht dem Bilde der *Lingua geographica*.

Ueber ein reichhaltiges Beobachtungsmaterial von 44 Fällen verfügt Guinon<sup>2)</sup>, die er in 3 Gruppen unterzubringen sucht, wovon man nicht alle als *Lingua geographica* ansprechen kann. Die zwei ersten Gruppen entsprechen vollkommen den von Gautier aufgestellten Typen, nur das Guinon die „*Glossite exfoliatrice marginée*“ und die „*Desquamation à découpures nettes*“ auseinander zu halten sucht, indem er der ersteren einen weissen prominenten Rand und eine ausgesprochene Tendenz zum Wandern unter Vermeidung der Mittellinie zuschreibt, während die zweite Form sich durch steile, buchtige, unregelmässige Ränder, durch ihre mehr stabile Natur und eine langsamere Restitution des Epithels auszeichnet. — Dass diese etwas modificirten Erscheinungsformen einer und derselben Krankheit noch keine principiellen Verschiedenheiten bedingen, haben wir bereits gesehen. — Interessant ist die Untersuchung Guinon's an Schnitten der

1) Kinnier, Circinate eruption of the tongue, called „*Glossite extoliatrice marginée*“ (Lemonnier), „*Etat lichénoïde*“ (Gubler), „*La syphilis desquamative de la langue*“ (Parrot). *Journal of Cutaneous and Genito-Urinary Diseases*. Vol. V, pag. 56. New-York 1887.

2) Guinon, De la desquamation épithéliale de la langue chez les enfants. *Revue mensuelle des maladies de l'enfance*, pag. 385. 1887.

Lingua geographica; er fand, dass das Epithel nirgends ganz fehlte, selbst auf den Papillen war noch eine dünne Lage vorhanden, während interpapillär das Epithel beinahe ganz intact war, wodurch die Zungenoberfläche ihr glattes Aussehen erhalten habe. Das Derma war durchaus normal und die Gefässe nicht erweitert. Nur in einem Falle sah er starke Infiltration des Derma; das Kind war aber an Zungendiphtheritis gestorben, wobei man noch Epithelzellen in starker Proliferation fand.

Zweimal versuchte Guinon mit den Abschabseln von der Lingua geographica auf gesunde Zungen zu impfen, doch ohne Erfolg. — Heredität und Schwäche der Kinder spielen seiner Meinung nach in der Aetiology der Lingua geographica keine Rolle.

Der 3. Typus der von Guinon beschriebenen Desquamation kann nicht zur Lingua geographica gerechnet werden, weil hier die Flecken ohne scharfe und vorspringende Ränder sich präsentiren, das Epithel sich allmählig zum Centrum hin verdünnt und ein Wandern der Flecken nicht angegeben wird.

Eine typische Regelmässigkeit in der Entwicklung und dem Verschwinden der Flecken der geographischen Zunge beobachtete 2 Jahre lang Hartzell<sup>1)</sup>. 10—14 Tage dauerte die einmalige Eruption, um bald bei einer gastrischen Störung wieder zu erscheinen, was der Patient schliesslich mit grosser Wahrscheinlichkeit voraussagen konnte. Hartzell betont, dass

---

1) Hartzell, Transient benign plaques of the tongue (Caspar); exfoliatio areata linguae (Unna). Medical News., pag. 502. Philadelphia 1887.

die Mittellinie der Zunge von den Flecken nie überschritten wurde.

Auch in der italienischen Literatur findet man einen Beitrag zur Casuistik der *Lingua geographica*, indem Mibelli<sup>1)</sup> 7 eigene Beobachtungen mittheilt. Der eine Fall ist deshalb von Interesse, als sich hier wiederum die von Gautier und Guinon als besondere Formen aufgestellten Fleckenbildungen auf einer und derselben Zunge vorfinden, was bereits Hack gesehen und beschrieben hat. Auch Mibelli fand, dass die scharfrandigen Flecken langsamer wanderten, während die weiss und erhaben umsäumten in ca. 10 Tagen die ganze Länge der Zunge durchwandert hatten.

Es erübrigt noch, einer kurzen Notiz Besnier's<sup>2)</sup> zu erwähnen, der unter dem Namen „des kreisförmigen Zungeneczems“ offenbar die *Lingua geographica* verstanden wissen will. Er nennt diese Erkrankung Eczem, weil er eine gewisse Relation des Lungenübels mit dem sehr oft complicirenden Kopfeczem herausgefunden hat. Er behauptet ausserdem, die sublingualen Venen bei dieser Affection immer vorspringender als normal gefunden zu haben.

In seinem Lehrbuche über Zungenkrankheiten, in dem wir die umfassendste Darstellung aller Zungenaffectionen besitzen, schenkt Butlin<sup>3)</sup> auch dem Krank-

---

1) Mibelli, Sulla esfoliazione areata della lingua. Giornale italiano delle malattie veneree e della pelle, pag. 383. Milano 1888.

2) Besnier, Eczéma en aires de la langue (glossite exfoliatrice marginée). Annales de Dermatologie et de Syphiligraphie. pag. 320. 1889.

3) Butlin, Maladies de la langue. Traduit par Dr. Aigre. pag. 156. Paris 1889.

heitsbilde der Lingua geographica eine eingehende Berücksichtigung. Seine Schilderung dieser Krankheit schliesst sich am engsten an die von Gubler und Bridou an; bezüglich der Aetiologie verfielt er die nervöse Entstehungsweise des Uebels.

Dieser etwas ausführlichen historischen Abschweifung möchte ich gleich das von Herrn Prof. Unverricht beobachtete Krankenmaterial folgen lassen.

**Beobachtung I.** Elise Trognitz, geb. 29./X. 81.

Anamnese. Eltern stets gesund gewesen; keine Lues, keine Aborte.

Das Kind wurde  $\frac{1}{2}$  Jahr mit der Brust gestillt, dann mit Kuhmilch gross gezogen.

Mit 1 Jahr den ersten Zahn; dann auch laufen gelernt. — Verdauungsstörung nie bestanden. 1884 überstand das Mädchen die Masern; 1885 Tussis convulsiva; 1886 herpetischen Gesichtsausschlag; 1887 Typhus abdominalis. Seit Anfang Juni 1887 Mattigkeit, Appetitlosigkeit, Kopfschmerz und Fieber.

Flecken auf der Zunge des Kindes will die Mutter vorher nie beobachtet haben; sie glaubt in ihrer Kindheit auch dergleichen gehabt zu haben.

Status d. 6./VII. 87 Leichter Grad von Rhachitis (leicht gebogene Unterextremitäten). Milz nicht fühlbar; Leber vergrößert. Mässige Bronchitis; Leib mässig aufgetrieben, nicht schmerzhaft. Temperatur 39,5.

Die Zunge zeigt einen dicken Belag. Rechts vor den Papillae circumvallatae befindet sich ein rother, glatter, die Mittellinie etwas überschreitender Fleck, dessen wellige Contouren von der übrigen Zungenschleimhaut nach vorn durch einen schmalen, etwas prominenten weisslichen Saum sich abheben; nach hinten geht der rothe Fleck allmählig und ohne scharfe Grenzen in die normale Zungenschleimhaut über. Die Papillae fungiformes scheinen auf der normalen Zungenschleimhaut und namentlich auf dem Fleck selbst prominenter zu sein. — Unterfläche der Zunge normal.

7./VII. 87. Der Fleck hat mehr die Mittellinie überschritten. Am linken Zungenrande hat sich in gleicher Höhe ein kleiner, nach vorn spitz zulaufender Fleck gebildet, dessen Fläche und Grenzen dasselbe Aussehen, wie beim ersten, darbieten.

Am nächsten Tage macht sich in der Längsaxe des ersten Flecks ein schmaler Streifen bemerkbar, der sich durch Abblasung mehr der gesunden nähert, welcher Zustand am folgenden Tage noch ausgesprochener ist. — Der Fleck links hat sich unterdess vergrößert und ist an den Zungenrand gerückt, woselbst sich seine Grenzen verlieren.

10./VII. 87. Der Fleck rechts ist durch einen Längsstreifen normaler Zungenschleimhaut in zwei nach vorn und seitlich scharf begrenzte Flecken zerfallen, von denen der eine auf der Mittellinie liegt. Der Fleck links etwas abgeblasst mit undeutlichen Grenzlinien.

12./VII. 87. Der rechte und mittlere Fleck abgeblasst, undeutlich, ohne scharfe Grenzen; der linke mehr zur Mittellinie gerückt.

14./VII. 87. Der mittlere Fleck verschwunden; der rechte zum Zungenrande gerückt mit medianer scharfer Begrenzung.

15./VII. 87. Der rechte Fleck zeigt nach hinten einen deutlich erhabenen weissen Randsaum.

Im Laufe dieser Beobachtungszeit sind die Flecken mehr nach vorn gerückt.

21. u. 24./VII. 87. Die Zungenoberfläche hat ein normales Aussehen.

23./X. Geringes Venensausen; Hals-, Nacken- und Leisten- drüsen etwas vergrößert; Mandeln etwas geschwollen. Rhagaden am rechten Mundwinkel; Nase breit.

Die Zungenoberfläche bietet ein normales Aussehen; nur auf den hinteren Partien sind ein paar Stellen, wo die Papillae filiformes kürzer und daher röthlicher erscheinen, wie die übrigen Partien; sie gehen ohne scharfe Grenze in die Umgebung über. Auf der Unterfläche der Zunge keine krankhafte Veränderung.

**Beob. II.** Louis Trognitz, 4 Jahre alt, Bruder von Elise (cf. Beob. I).

Ein halbes Jahr gestillt, dann mit der Flasche ernährt. Erster Zahn nach dem ersten Jahre unter Beschwerden; zu gleicher Zeit zu laufen begonnen.

Schon mit  $\frac{1}{2}$  Jahre Lungenentzündung. Typhus gleichzeitig mit der Schwester durchgemacht. Während der Typhuserkrankung wird ärztlicherseits Lingua geographica constatirt. Die Zunge war stets dick belegt, während die erkrankten Partien roth und vollkommen glatt sich darstellten.

Geringe Andeutung von Rosenkranz, geringe Verkrümmung der Unterextremitäten, leichte Auftreibung der Epiphysen; Schwellung der Cervical- und Halsdrüsen, geringere der Leistendrüsen, geringe Schwellung der Mandeln.

Auf der Zungenoberfläche mehrere discret stehende, runde, rothe Flecken, die sich durch einen bogenförmigen, etwas prominenten, weisslichen Wulst scharf von der Umgebung absetzen, während die Flecken auf der dem Wulst gegenüberliegenden Seite oft unmerklich in die normale Zungenschleimhaut übergehen. Gestalt und Aussehen der Flecken variabel von einem Tage zum andern; Localisation derselben auch auf der Mittellinie der Zunge. — Einmal konnte die Entstehung eines Flecks aus einer leichten weisslichen Epithelverdickung durch centrale Desquamation beobachtet werden.

**Beob. III.** Rudolf Trognitz, 9 Jahre alt, Bruder von Elise (cf. Beob. I).

Pat. überstand vor 4 Jahren den Keuchhusten, vor 3 Jahren die Masern. Seit 1 Jahre wurden einigamal eigenthümliche Schwächeanfälle des Jungen beobachtet (wahrscheinlich in Folge seiner Blutarmuth).

Geringes Struma, geringe Anschwellung der Cervical- und Inguinaldrüsen. Geringes Venensausen. Rhagaden an beiden Mundwinkeln.

Auf der Zunge eine analoge Fleckenbildung, wie in Beob. II, nur dass hier einzelne Flecken confluiren, die von einem wellenförmigen erhabenen weisslichen Saum begrenzt werden. — Nach 2 wöchentlicher Beobachtung verschwinden die Flecken, während sie in Beob. II während einer Beobachtung von mehreren Monaten persistiren. — Unterfläche der Zunge frei.

**Beob. IV.** Magdalene Blüthner, 1 Jahr alt.

Eltern bis zur Geburt des Kinds stets gesund gewesen. Die Mutter starb drei Wochen nach ihrer Entbindung an Puerperalfieber (Zwillingsgeburt).

Das erste halbe Jahr wird das Kind mit der Flasche ernährt; als sich Darmcatarrhe einstellen, wird die Milch ausgesetzt; statt dessen präparirtes Hafermehl mit Milch. Die Diarrhoen lassen nach 14 Tagen nach. Vereinzelte Carbunkel treten auf, werden geschnitten.

Mit dem ersten Halbjahr den ersten Zahn, am Ende des ersten Jahres 6 Zähne.

Schon in den ersten Lebensmonaten war der Wärterin die eigenthümlich fleckige Zunge aufgefallen. Von den übrigen 5 älteren Geschwistern soll keins diese Zungenaffection gehabt haben.

Blasses, sonst aber wohlgenährtes Kind von kräftigem Knochenbau, gut entwickelter Muskulatur, mässig starkem Fettpolster.

Fontanelle noch nicht ganz geschlossen. Leichte Unterschenkelverkrümmung. Lungen und Herz gesund; Verdauungstractus in Ordnung. — Die Kleine beginnt ihre ersten Stehversuche, spricht vereinzelte Worte.

Auf der Zunge vereinzelt, zum Theil von einem gelblichen Saum scharf umrandete rothe Flecken, die ihren Sitz zu beiden Seiten der Mittellinie haben. Die übrige Zungenoberfläche von normalem Aussehen, ohne merklichen Belag.

**Beob. V.** Catherine Blüthner (Zwillingsschwester; cf. Beob. IV.)

Anamnese und Status wie in Beob. IV.

Die Flecken auf der Zunge sind mehr glänzend und roth, der sie umgebende Saum grauweisslich.

**Beob. VI.** Carl Wittich, 3 Jahre alt. — Eltern gesund.

Im ersten Lebensjahre hatte Pat. einen nässenden Ausschlag am Kopf. Mit 18 Wochen Brechdurchfall. Die Dentition begann nach dem ersten Lebensjahre. Häufige Bronchitiden. — Seit mehr als einem Jahr ist der Mutter aufgefallen, dass die Zunge fleckig ist. Ob die Flecken die Gestalt verändert haben, weiss sie nicht anzugeben.

Kind anämisch, schwächlich. Geringes Fieber, mässige Bronchitis; keine Symptome von Scrophulose. Geringe Auftreibung der Epiphysen.

Auf der Zunge vor den Papillae circumvallatae symmetrisch an den beiden Zungenrändern rothe grauweisslich, deutlich erhabene umrandete Flecken, die ohne scharfe Grenzen am Zungenrande sich verlieren. Papillae fungiformes auf der ganzen Zungenfläche deutlich prominirend. Mässiger Belag der Zunge. — In den nächsten Tagen wandern die Flecken unter gleichzeitiger Vergrösserung nach vorn und zur Mittellinie hin, die zum Theil überschritten wird. Nach einigen Tagen erfolgt Zerfall der Flecken in einzelne kleinere, ebenso gestaltete; bald darauf Schwund derselben kurz vor der Zungenspitze, während gleichseitig neue kleine Flecken am hinteren Zungenrande auftreten.

**Beob. VII.** Else Blumentritt, 11 Monate alt.

Der Vater Phthisiker; Mutter, bisher immer gesund, ist eine schlanke, magere, blasse Frau.

Das Kind soll bis auf häufige Catarrhe der Bronchien immer gesund gewesen sein; Verdauungsstörungen sind nur selten vorgekommen.

Bis jetzt noch kein Zahn. Hinterkopf etwas weich; geringe Auftreibung der Epiphysen; seitliche (rhachitische) Einknickungen am Thorax; Andeutung von Rosenkranz; bei den Athembewegungen besteht ausgesprochenes Flankenschlagen.

Die beiden Seiten der Zungenoberfläche bilden glatte, rothe Flächen, die durch einen scharfen, nicht erhabenen und nicht besonders verfärbten Rand gegen den ca. 1 cm. breiten, in der Mitte gelegenen Streifen normaler Zungenschleimhaut absetzen. Dieser Streifen zeigt deutlich prominente Papillae fungiformes und einen starken Belag.

Nach einigen Tagen war nur am rechten Zungenrande ein mit einem prominenten weisslichen Saume umgebener Fleck sichtbar, während die linke Zungenhälfte ein normales Aussehen darbot. — Sechs Tage nach diesem letzten Befunde bietet die Zunge dasselbe Aussehen wie anfangs, worauf die Flecken in mehrere kleine, scharfumrandete zerfallen und allmählig verblassen, so dass eine Woche später auf der Zunge ausser einer kleinen Stelle am

linken vorderen Zungenrande nichts Abnormes nachweisbar ist. Es besteht kein Belag. — Nach 5 Monaten ist wieder fast die ganze linke Zungenhälfte von einem scharfumrandeten Fleck eingenommen.

**Beob. VIII.** Sophie Schiffer, 5 Jahre alt. — Eltern gesund.

Das Mädchen hat in den ersten Lebensjahren eine starke Verkrümmung der Beine gehabt; häufig Husten. — Vor einem Jahr acute Bronchitis, bei welcher Gelegenheit der Arzt die *Lingua geographica* entdeckte. — Die 7 übrigen Geschwister gesund, keine Zungenaffection.

Kräftig entwickeltes Kind. Leichte Schwellung der Nacken- und Leistendrüsen; leichte Einziehung der seitlichen Thoraxpartien. Innere Organe gesund.

Alle 14 Tage erscheinen auf der Zungenoberfläche rothe, zum Theil mit einem erhabenen gelblichen Saum umrandete Flecken, die 4–5 Tage bestehen bleiben und dann verschwinden. Die Affection kommt bei gastrischen Zuständen deutlicher zum Vorschein.

**Beob. IX.** Clara Schnuke, 18 Monate alt. — Eltern gesund.

Das Kind, mit Kuhmilch ernährt, ist immer schwächlich gewesen, die Zunge stets belegt (Flecken sind der Mutter nicht aufgefallen).

Das Kind kann noch nicht sitzen. Fontanellen offen; rachitischer Rosenkranz; Röhrenknochen gerade, aber Epiphysenenden stark aufgetrieben. — Auf der Brust starkes Rasseln bei Vesicularathmen. Vereinzelte diarrhoische Stühle.

Auf der Zunge vereinzelt glänzende, glatte, rothe Flecken, die von einem grauweisslichen Wall umgeben werden.

**Beob. X.** Willy Gretscher, 1 1/4 Jahre alt. — Eltern gesund.

Das Kind früher vielfache Magen-Darmcatarrhe gehabt; seit 3 Monaten auffallende Blässe.

Hochgradige Blässe der Haut und aller Schleimhäute. Rachitis mittleren Grades; geringe Polyadenitis; Milztumor; starkes Venen-

sansen. Geringe Vermehrung der weissen Blutkörperchen, die rothen blass, vielfach difformirt, ungleich gross.

Auf der Zunge derselbe Zustand wie in Beob. IX.

**Beob. XI.** Marie Hager, 10 Monate alt. — Eltern gesund.

Das Kind 14 Tage lang von der Mutter gestillt, dann mit Kuhmilch und Zwieback ernährt. — Schon in den ersten Monaten fiel es der Mutter auf, dass die Zunge des Kindes häufig belegt sei, was sie auf die Milch zurückführte.

Bis zum Durchbruch des ersten Zahnes vor 6 Wochen ist das Kind nie krank gewesen. Der Zahn brach durch unter Verdauungsstörungen (Diarrhoen). Nach dem ersten Zahn trat gleich der zweite ein. Seit 4 Wochen hat das Kind Keuchhusten mit „Krämpfen.“

Körperbau und Muskulatur des Kindes kräftig. Fontanelle noch nicht geschlossen. Rosenkranz mässigen Grades; Epiphysen leicht aufgetrieben. Lymphdrüsen im Nacken und in der Leistenbeuge etwas vergrössert. Keuchhusten mit leichtem Bronchialcatarrh. Verdauung normal.

Auf der Zunge himbeerrothe, feucht glänzende, zackig contourirte, von einem hohen, weissgelblichen Saume umgebene Flecken, die ihre Form und Localisation im Laufe der nächsten Tage wesentlich ändern.

**Beob. XII.** Max Reblitz, 4 Jahre alt. — Eltern gesund.

Das Kind wurde 1½ Jahre an der Brust gestillt. Mit 2 Jahren Diphtherie mit Lähmung aller Extremitäten und des Gaumensegels; Genesung nach 3 Monaten. Seit der Diphtherie schwächlich, häufige Diarrhoen.

Ein blasses, schwächliches Kind. Geringes Venensausen; Nacken-, Hals- und Inguinaldrüsen etwas geschwollen. Thorax gut gebaut. Geringe Auftreibung der Kuorpelgrenzen der Rippen, ebenso an den Epiphysen der Vorderarme.

Zunge wenig belegt. Vor den Papillae circumvallatae einzelne rothe, nur wenig unter dem Niveau der übrigen Zungenschleimhaut liegende Flecken mit scharfen, aber nicht erhabenen Grenzen.

**Beob. XIII.** Marie Remde, 3 Jahre alt. — Eltern gesund.

Im ersten und zweiten Lebensjahre Rhachitis; lernt mit 2 Jahren laufen und bekommt erst dann den ersten Zahn. Oeftere Ausschläge im Gesicht.

Das Kind ist gut genährt. — Die Zunge mässig belegt. Auf der Zungenoberfläche grosse, kreissegmentartige Flecken, die sich am hinteren Zungentheil berühren. Einige kleinere, unregelmässig begrenzte, ähnliche Flecken auf dem vorderen Theile der Zunge, die theils verschwommen in die Umgebung übergehen, theils durch scharfe verdickte, leistenähnliche weisse Linien sich von der etwas belegten Zunge absetzen. Nach einer Woche nichts mehr von Flecken auf der Zunge.

**Beob. XIV.** Carl Göring, 1½ Jahre alt. — Eltern gesund.

Das Kind ist stets gesund gewesen; erster Zahn mit ¾ Jahren. — Die Mutter giebt mit Bestimmtheit an, schon vor dem Ausbruch des ersten Zahnes Flecken auf der Zunge des Kindes beobachtet zu haben.

Andeutung von Rosenkranz; mässig aufgetriebene Epiphysen; Fontanelle offen.

Auf der Zungenoberfläche starker Belag mit einzelnen rothen, wulstartig umsäumten Flecken. — Eine nach 7 und 8 Monaten vorgenommene Inspection der Zunge ergiebt nichts Abnormes auf derselben. Nach Angabe der Mutter aber treten die Flecken noch ab und zu auf.

Eine 3-jährige Schwester Wilhelmine zeigt ebenfalls Lingua geographica, während 4 andere Geschwister frei von der Affection sind.

**Beob. XV.** Marie Fiedler, 3¼ Jahre alt.

Der Vater war vor der Verheirathung luetisch inficirt; die Mutter dreimal abortirt, worauf sich der Vater einer Mercurialbehandlung unterzieht. Es wird ein gesundes Kind, die Pat., geboren.

Im dritten Jahre soll Pat. an der Unterlippe einen nassen, harten Ausschlag acquirirt haben, an dessen Stelle eine Narbe

sichtbar ist. Die Submaxillar- und Inguinaldrüsen sind geschwollen gewesen, gleichzeitig Plaques auf der Wangenschleimhaut und auf der Zunge „Papeln“. Nach einem Monate auch bei der jüngeren Schwester ähnliche Gebilde auf der Zunge und Lymphdrüsenanschwellungen. Nach Mercurialbehandlung schwinden alle Erscheinungen. — Nach 5 Monaten trafen bei beiden Schwestern auf der Zunge etwas vor der Spitze auf der Mittellinie rothe, zackige Flecken mit einem erhabenen, leistenförmigen Rande auf, die mehrere Wochen ohne erhebliche Formveränderung persistiren.

**Beob. XVI.** Martha Hartung, 2½ Jahre alt. — Eltern gesund.

Das Kind hat starke phlyctänuläre Augenentzündung; Eczem auf der behaarten Kopfhaut, am Kinn, an den Nasenlöchern; Rhinitis; Gesicht gedunsen; Nase breit und aufgetrieben. Hochgradige Schwellung der Drüsen am Halse und im Nacken. Die Milz etwas vergrößert; keine Bronchitis. Diarrhoen.

Auf der Zunge zwei grosse, leistenförmig umrandete Flecken, die sich im Laufe der nächsten Tage verkleinern, indem sie eine mehr circuläre Form annehmen, während an der Zungenspitze zwei andere, ganz kleine Flecken von ähnlicher Beschaffenheit auftreten.

**Beob. XVII.** Walter Wieprecht, ¼ Jahre alt.

Das Kind ist immer schwächlich gewesen; ab und zu Durchfälle und Erbrechen. Lungenbefund: Bronchitis acuta.

Auf der Zunge 3 rothe Flecken, die zur Zungenmitte hin mit einem leistenförmigen Rand scharf von der übrigen Schleimhaut absetzen, zum Zungenrande hin allmählig verschwinden. Der eine Fleck nimmt die Zungenspitze ein und persistirt noch nach 3 Wochen, während die beiden anderen verschwunden sind. — Exitus letalis.

Sectionsbefund: Festhaftende diphtheritische Belege des Larynx, der Bronchien und der Trachea; broncho-pneumonische Hepatisation beider Unterlappen der Lungen.

**Beob. XVIII.** Meta Ziege, 9 Jahre alt. — Eltern gesund; dsgl. die Geschwister.

Im ersten Lebensjahre 7 Anfälle von Starrkrämpfen; später Scharlach und Diphtherie durchgemacht; vor einem Jahre von Polyarthritiden befallen, die 7 Wochen dauerte.

Bei einer acut fieberhaften Erkrankung wird *Insufficiencia valv. mitr.* und *Meningitis*, sowie ausgesprochene *Lingua geographica* diagnosticirt. — *Exitus letalis*.

Pathol.-anat. Diagnose: *Endocarditis ulcerosa*; *Embolia cerebri*.

**Beob. XIX.** Toni Bockewitz, 2½ Jahre alt.

Pat. schon im ersten Jahre wegen wiederholter Bronchitiden und *Rhachitis* behandelt. Appetit immer ziemlich normal gewesen. — Seit mindestens 1½ Jahren merkt die Mutter röthliche Flecken auf der Zunge, die ihre Gestalt ändern: „manchmal ist die Zunge feuerroth, wie entzündet, dann wird sie wieder weiss und fleckig.“

Pat. bietet den Typus eines hochgradig rhachitischen Kindes, das noch nicht laufen gelernt hat. Auf der Zunge verbreitete *Bronchitis acuta* mit Temperatursteigerung. Leichte Infiltrationserscheinungen im rechten Unterlappen.

Die Zunge zeigt das Bild der *Lingua geographica*. — *Exitus letalis*.

**Beob. XX.** Wilhelm Gebauer, 2 Jahre alt.

Eltern, sowie zwei Geschwister leben und sind gesund.

Pat. wurde nach Angabe der Mutter 6 Wochen zu früh geboren. Das Fruchtwasser soll schon 14 Tage zuvor abgegangen gewesen sein. Schon bei der Geburt fiel es den Eltern auf, dass das Kind beim Schreien blau wurde. Ferner zeigte das Kind linksseitigen *pes calcaneus et planus*.

Das Kind ist leicht rhachitisch (geringe Epiphysenaufreibung, *pectus carinatum*, etwas grosser Kopf; Endphalangen der Finger und Zehen sind verdickt). — Die Halbmonde der Nagelfalze, sowie die Lippen cyanotisch; die äussere Haut livid neben ausgesprochener Blässe. Beim Schreien wird die Cyanose ausserordentlich hochgradig. — Die Auscultation des Herzens ergiebt ein starkes systolisches Geräusch in der Richtung vom Sternalansatz des rechten fünften Rippenknorpels bis links vom *manubrium sterni*. — *Vitium cordis congenitalis* (*Stenosis valv. pulmonalis*). Im Urin kein Eiweiss.

Auf der Zunge mehrere confluirende rothe Flecken, die umsäumt werden von einem erhabenen, weisslichen, wellenförmigen Saume. — Zungenbelag mässigen Grades.

**Beob. XXI.** Antonie Kluge, 14 Jahre alt.

Der Vater acquirirte ein Herzleiden; die Mutter und 3 Geschwister sind gesund.

Das Mädchen will keine Kinderkrankheiten gehabt haben. — Nach einem Sturze vom Wagen stellten sich Kopfschmerzen mit choreatischen Bewegungen im rechten Arm und theilweise auch im rechten Bein ein. Schmerzen im Halse und im Munde will sie nie gehabt haben.

Das Mädchen sieht anämisch aus; es besteht rechtseitige Chorea.

Am harten Gaumen befindet sich ein röthlicher Fleck, dessen buchtige Contouren mit einer feinen weissen Linie sich gegen die normale Schleimhaut abheben. — Nach 3 Tagen setzt sich der Fleck nicht mehr scharf gegen die Umgebung ab, sondern geht gleichmässig in die mehr weissliche Schleimhaut des harten Gaumens über und verschwindet nach einiger Zeit ganz, ohne irgendwelche sichtbaren Spuren hinterlassen zu haben. — Die Zungenschleimhaut ist normal.

Hier möchte ich noch zwei eigene Beobachtungen anschliessen.

**Beob. XXII.** P. B. 27 Jahre alt. — Eltern und zwei Geschwister gesund, zeigen keine Zungenaffection.

Pat. ist in der Kindheit schwächlich gewesen, litt an asthmatischen Anfällen. — Vor 2 Jahren ist bei einer gastrischen Störung mit Fieber dem Arzte die stark belegte Zunge aufgefallen; Pat. glaubt, dass schon damals Fleckenbildungen auf der Zunge vorhanden waren.

Pat. hat einen kräftigen Bau und ein gesundes Aussehen; keinerlei Organstörungen nachweisbar. Bei physischen Anstrengungen die Aa. temporales stark hervortretend, geschlängelt. Mehrere Zähne cariös.

Auf der Zungenoberfläche hat die mittlere Partie einen starken Belag, der an den Rändern durch mehrere rothe, unter dem allgemeinen Niveau liegende Flecken unterbrochen wird. Diese Flecken verlieren sich zum Rande hin allmähig, zur Mittellinie der Zunge werden sie von einem scharfen, wenig prominenten, meist bogenförmigen Saume umgeben. Der Fleckengrund ist glatt, feucht glänzend, mit deutlich prominenten Papillae fungiformes besetzt. Die Flecken treten nach einem reichlicheren Alcoholgenuss deutlicher hervor, nehmen an Grösse und Zahl zu, während sie sonst fast ganz verschwinden können, wobei auch die übrige Zungenschleimhaut ihren starken Belag verliert. Bei einer täglich vorgenommenen Inspection zeigen die Flecken eine periphere Ausbreitung. Ein Typus in der Entstehung, Ausbreitung und dem Verschwinden der Flecken lässt sich nicht constatiren. — Die Unterfläche der Zunge, sowie die Wangenschleimhaut während der mehrere Monate dauernden Beobachtung nie afficirt gewesen.

**Beob. XXIII.** Berke Riff, 41 Jahre alt.

Der Vater soll an einer Lähmung der unteren Extremitäten, die Mutter an einer Lungenkrankheit gestorben sein. Zwei Kinder des Pat. sollen gesund sein.

Im Alter von 7 Jahren hat Pat. die Pocken durchgemacht und eine Fleckenbildung auf der Zunge bemerkt. Im 13. Lebensjahre ist er von einer Schwäche in den Beinen befallen gewesen, die 5 Monate dauerte. Eine syphilitische Infection wird vom Pat. in Abrede gestellt. — Vor 1½ Jahren Beginn eines Nervenleidens.

Pat. ist gut genährt; er leidet an multipler Hirn- und Rückenmarkssclerose.

Die linke hintere Zungenhälfte ist der Sitz eines grösseren Flecks, der sich etwas über die Mittellinie nach rechts ausdehnt, woselbst er durch eine scharfe, sonst aber nicht markirte Linie von der unveränderten Zungenschleimhaut sich absetzt, während er nach hinten und am linken Zungenrande allmähig ohne scharfe Grenzen sich verliert. Nach vorn ist der Fleck von bogenförmigen, 1–2 mm. breiten, deutlich erhabenen Rändern umsäumt. Aehnliche Bögen finden sich mehr weniger concentrisch angeordnet auf dem Fleck selbst (Fig. I). Der unter dem Niveau der

Fig. I.

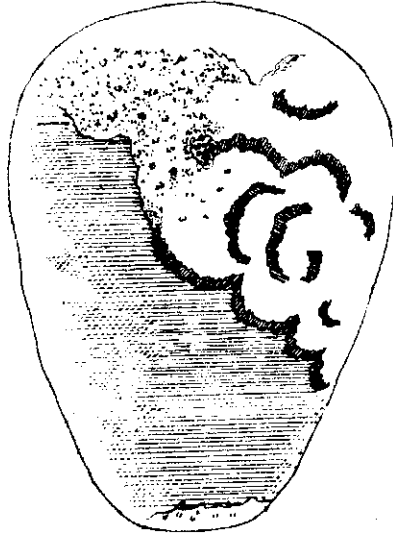
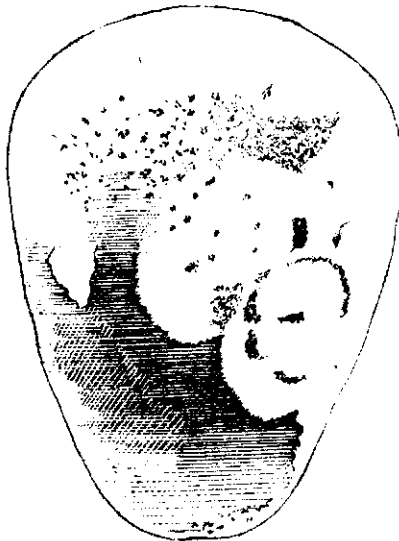


Fig. II.



übrigen Zungenschleimhaut liegende, roth glänzende, glatte Fleck ist bedeckt mit einzelnen deutlich prominenten Papillae fungiformes. — Die übrige Zungenschleimhaut hat einen mäsigen Belag. Die mediane Furche fast garnicht angedeutet. Unterfläche der Zunge frei von jeder Affection; Wangenschleimhaut blass.

Am nächsten Tage ist die Configuration der desquamirten Stelle nur wenig verändert; die auf dem Fleck selbst befindlichen bogenförmigen Leisten zum Theil geschwunden, zum Theil dislocirt. Der Zungenbelag hat etwas zugenommen.

Am dritten Beobachtungstage ist der Fleck mehr nach vorn und rechts gerückt. In der vorderen Randbegrenzung macht sich ein wesentlicher Unterschied von den vorhergehenden Tagen bemerkbar: es giebt nicht mehr einen besonderen prominenten Saum, sondern der stark zugenommene Zungenbelag fällt in einer feingezackten Linie steil zum Fleck ab (Fig. II). Die leistenförmigen Bögen auf dem Fleck selbst sind zum Theil in Schwund begriffen. Zwischen den Papillae fungiformis

auf dem Fleck sieht man discret stehende, feine, weisse Pünktchen (fadenförmige Epithelfortsätze der Pap. filiformes).

Der folgende Tag bietet ausser einem fast vollständigen Schwunde der prominenten Bögen auf dem Fleck selbst keine Veränderungen des Zustandes.

Am fünften Beobachtungstage ist die Desquamation links vorn vorgeschritten; die Desquamation rechts hat den Zungenrand erreicht. Die Unterfläche der Zunge bietet beiderseits an den Rändern bei sonst scheinbar unveränderter Schleimhaut einen prominenten Bogen von gleichem Aussehen, wie auf der Zungenoberfläche. Am nächsten Tage sind diese Bögen bereits geschwunden, während solche mehrfach auf dem Fleck der Zungenoberfläche aufgetreten sind. Begrenzung des Flecks sowie Zungenbelag undeutlicher geworden.

In den folgenden Tagen tritt ein rundlicher Fleck mit prominenten Rändern am rechten vorderen Zungenrande auf, der bald verschwindet. — Der oben beschriebene grosse Fleck blasst stellenweise ab, an welchen Stellen dann neue Desquamationen mit mehr oder weniger erhabenen Rändern auftreten.

Alle diese 22 beobachteten Patienten hatten von Seiten ihrer Zungenaffection keinerlei Beschwerden, weder spontane Schmerzen, noch Beschwerden beim Genuss von Speise und Trank.

### Symptomatologie.

Aus den eben angeführten Beobachtungen ergibt sich, dass die *Lingua geographica* ihren Sitz auf dem *dorsum linguae* hat. Eine Ausnahme hiervon macht nur Beob. XXIII, bei welcher auch ein vorübergehendes Befallensein der unteren Zungenfläche constatirt werden konnte und die insofern mit den Beobachtungen von Vanlair, Caspary, Barker und Lemonnier übereinstimmt. Ganz isolirt steht die Angabe von Unna,

dass die Hohlhand von ähnlichen Erkrankungen heimgesucht sein kann; er beschreibt seichte, scharfrandige Exfoliationen, die er dreimal auf der Hohlhand gesehen habe und als eine der *Lingua geographica* analoge Bildung der äusseren Hautdecken auffassen will. In einem Falle hat Unverricht am harten Gaumen eine der *Lingua geographica* ähnliche Veränderung beobachtet (cf. Beob. XXI); die Affection war aber nach kurzer Zeit verschwunden, sodass auch hier die Zugehörigkeit zu dem von uns beschriebenen Krankheitsbilde fraglich bleibt.

Selten ist das Anfangsstadium der Fleckenbildung der Beobachtung zugänglich gewesen, und darüber giebt uns nur Beob. II näheren Aufschluss: aus einer kleinen circumscribten, weisslichen und etwas erhabenen Epithelverdickung entstand im Verlaufe von 24 Stunden durch centrale Desquamation ein rother Fleck, der von einem kreisförmigen, etwas prominenten, weisslichen Saume umgeben war. Dass dem Stadium der circumscribten Desquamation ein solches der localen Epithelverdickung vorausgeht, wird bestätigt durch die Angaben von Gubler, Bridou, Gautier, Guinon und Hartzell. Diese rein locale Epithelverdickung kann ausnahmsweise eine diffusere Ausbreitung gewinnen und die ganze Zungenoberfläche gleichsam membranartig überziehen, wie es Beob. XIX zeigt und auch von Santlus und Vanlair geschildet worden ist. Die Fleckenbildung scheint in diesen Fällen auch extensiver vor sich zu gehen, da die ganze Zunge in einigen Tagen „feuerroth“ ausgesehen habe.

Betrachten wir die gewöhnliche Bildung des einzelnen Flecks aus einer ursprünglich circumscribten

Epithelverdickung, so lässt sich in kurzer Zeit eine periphere Vergrößerung der desquamirten Stelle wahrnehmen; zu gleicher Zeit ändert auch der kreisförmige Randwulst seine Form und grenzt meist nur von einer Seite in Bogenform den Fleck von der übrigen Schleimhaut ab, während die diesem Bogen entgegengesetzte Seite gewöhnlich nicht so scharf markirt sich in die Umgebung verliert. — der Fleck selbst fällt uns durch seine rothe, feuchtglänzende Farbe und seine unter dem Niveau der übrigen Zungenschleimhaut liegende glatte Oberfläche auf, was umsomehr in die Augen fällt, als die übrige Zungenschleimhaut bei dieser Affection durch einen mehr weniger starken Belag sich auszeichnet. Auf dieser glatten Oberfläche des Flecks scheinen die fadenförmigen Epithelfortsätze der Papillae filiformes verschwunden zu sein, während die zerstreut liegenden fungiformen Papillen als rothglänzende stecknadelkopfgrosse Prominenzien sich umso deutlicher abheben. Aber auch auf der übrigen Zungenschleimhaut können letztere mehr sichtbar werden, wie es in Beob. I der Fall ist und was Vanlair zur Annahme von einer Hypertrophie derselben verleitet hat. Zuweilen ist die rothe Farbe des Flecks nicht ganz gleichmässig, sondern das Centrum erscheint abgeblässer, als die Randpartien.

Durch die periphere Vergrößerung confluiren manchmal mehrere Flecken, wodurch die runde Form derselben verloren geht und unregelmässige, ausgebuchete oder zackige Figuren entstehen, die nicht mehr von einem bogenförmigen Randwulst begrenzt werden, sondern von einer wellenförmigen Leiste. Durch das Ineinanderschieben der einzelnen Kreise können diese Leisten zuweilen eine concentrische Anordnung

erhalten. -- Diese leistenförmige Grenze besteht aus einer sehr adhären, scheinbar homogenen Masse und ist für die *Lingua geographica* gradezu pathognomonisch, braucht aber in einzelnen Fällen nicht so deutlich aufzutreten, sondern wird durch einen feingezackten, steil aufsteigenden Rand ersetzt, der sich durch nichts von der gesunden Zungenschleimhaut markiert, wie wir es in Beob. VII, XII und XXIII gesehen haben. Beob. VII ist noch deshalb von besonderem Interesse, weil zu gleicher Zeit auf der Zungenoberfläche sich Flecken mit der typischen Begrenzung fanden, was schon Hack und Mibelli gesehen haben. Es geht aus diesen Beobachtungen hervor, dass es nicht berechtigt ist, auf die Verschiedenheit der Ränder allein hin verschiedene Typen von Krankheitsbildern aufzustellen, wie es Gautier gethan hat, wozu umso weniger Berechtigung vorliegt, als ich in der Lage war, bei einem und demselben Fleck den Schwund des prominenten Saumes und die Bildung eines zum Fleck steil abfallenden, feingezackten Randes verfolgen zu können (cf. Beob. XXIII. Fig. I und II).

Im Wandern der Flecken lässt sich keine Gesetzmässigkeit finden; das Wandern erfolgt meist von hinten nach vorn, etwas seltener von der Zungenspitze nach hinten, da hier die Fleckenbildung auch seltener ihren Anfang nimmt. Auf Grund der von mir mitgetheilten Beobachtungen kann ich mit Sicherheit die Ansicht vertreten, dass die Flecken sehr wohl die Mittellinie überschreiten. Wie wir später sehen werden, hat man auf das Beschränktbleiben der Affection auf einer Zungenhälfte die nervöse Entstehung derselben begründen wollen; das wäre also nach unseren Beobachtungen durch-

aus unzulässig. Wenn Guinon behauptet das Ueberschreiten der Mittellinie nie gesehen zu haben, so liegt die Erklärung vielleicht darin, dass die von ihm beobachteten Zungen eine stark ausgesprochene mediane Furche besaßen. — Das Wandern geschieht in der Weise, dass der bogenförmige Randwulst sich allmählig vorschiebt, während die diesem Bogen entgegengesetzte Seite des Flecks allmählig abblasst und dem Aussehen der normalen Zungenschleimhaut sich zu nähern sucht.

Ueber den Zeitraum des Wanderns lassen sich keine bestimmten Angaben machen: der einzelne Fleck kann Wochen und Monate unter Veränderung seiner Peripherie und Localisation persistiren, um allmählig seinen charakteristischen Randsaum einzubüßen und der normalen Zungenschleimhaut gleich zu werden, oder er kann in wenigen Tagen ebenso plötzlich verschwinden, wie er zum Vorschein kam, wodurch die Zunge zuweilen ganz, meist aber nur zeitweilig von dieser Affection befreit werden kann, wie es in Beob. III, XIII und XIV gesehen wurde. Das gänzliche Verschwinden der Flecken ist meist von kurzer Dauer, da eine abermalige Fleckenbildung von neuem ihr Spiel beginnen kann. In solchen Fällen lässt sich zuweilen ein cyclischer Verlauf in der Fleckenbildung wahrnehmen, wie es aus Beob. VIII ersichtlich ist: es traten hier alle 14 Tage Flecken auf, um 4—5 Tage zu bestehen und dann zu verschwinden. Hartzell hat etwas Aenliches beobachtet.

Die Lingua geographica verursacht in der Regel und namentlich im Kindesalter keine subjectiven Beschwerden, weshalb sie auch meist ein zufälliger Befund auf der Zunge ist. Nur ausnahmsweise sind die affi-

cirten Stellen empfindlicher gegen pikante und gesalzene Speisen, sowie auf tactile Reize. Diese Empfindlichkeit steigert sich zuweilen zu spontanen Schmerzen (Vanlair) oder zu einem starken Jucken (Barker), womit dann gewöhnlich eine leichtere oder stärkere Salivation verknüpft ist. Eine Verdickung der übrigen Mundschleimhaut erwähnt Santlus.

### **Anatomische Veränderungen.**

Die recht häufig unternommenen microscopischen Untersuchungen von oberflächlichen Abschabseln der *Lingua geographica*, namentlich des weisslichen Saumes derselben haben nichts ergeben, was nicht auch auf der normalen Zungenoberfläche sich vorfinden liesse, (grosse, gequollene und kleine in Zerfall begriffene Epithelien; die gewöhnlichen Pilze der Mundhöhle).

Vanlair spricht die Ansicht aus, dass die *Papillae filiformes* bei der *Lingua geographica* eine Hypertrophie mit consecutiver Atrophie erleiden. Es ist aber aus seiner Arbeit nicht ersichtlich, dass er diese seine Behauptung auf Grundlage einer histologischen Untersuchung aufgestellt hat.

Microscopische Untersuchungen an Schnitten der *Lingua geographica* haben Parrot und Guinon gemacht, die zum Theil zu widersprechenden Befunden gelangt sind. Parrot verlegt die Erkrankung in die Papillarkörper und das darunter befindliche Bindegewebe und constatirt in der Umgebung der dort befindlichen Gefässe eine starke Ansammlung lymphoider Zellen, während er die Verdickung und Schwellung

des Epithels als eine secundäre Erscheinung auffasst. Guinon dagegen findet im bindegewebigen Theil der Zungenschleimhaut durchaus keine pathologischen Veränderungen; an der Oberfläche aber eine Desquamation des Epithels, weshalb er den ganzen Krankheitsprocess als einen oberflächlichen, die tieferen Schichten verschonenden betrachtet.

Zur histologischen Untersuchung der *Lingua geographica* standen mir 4 Zungen zur Verfügung, die den Sectionen von Martha Hartung, Walter Wieprecht, Meta Ziege und Toni Bockewitz entstammen (cf. Beob. XVI, XVII, XVIII und XIX). — Macroscopisch sah man an den Zungen von Meta Ziege und Toni Bockewitz circumscripte, deutlich unter dem Niveau der Umgebung liegende und von letzterer scharf begrenzte Desquamationen, die eine glatte, nur von vereinzelt Papillae fungiformes unterbrochene Fläche darboten. Die Zungen von Martha Hartung und Walter Wieprecht wiesen nur vereinzelt, wenig vertiefte, etwas gelblich verfärbte Stellen auf.

Die zerstückelten Zungen waren theils in Müller'scher Flüssigkeit, theils in Alcohol gehärtet, wurden nach den üblichen Methoden in Celloidin eingebettet und die senkrecht zur Oberfläche angelegten Schnitte theils in Alauncarmin, theils in Hämatoxylin gefärbt. An diesen Schnitten machte ich folgende Befunde:

An den Stellen, die macroscopisch der Epitheldesquamation entsprachen, fehlte die Hornschicht ganz. Bedeckt werden diese Stellen, an denen sich noch ein lebhafter Process der Desquamation bemerkbar macht, von einem oberflächlichen Exsudat, das aus coagulirtem Eiweiss, zahlreichen kleinen lymphoiden Zellen

und abgestossenen, zum Theil in Zerfall begriffenen Epithelzellen besteht (cf. Tafel: a). Die darunter befindlichen polygonalen Epithelzellen sind stark gequollen, mit Alauncarmin nicht färbbar und getrübt; dazwischen liegen einzelne lymphoide Körperchen. Diese Veränderungen reichen bis an die tieferen Epithelschichten, sodass vom stratum Malpighii höchstens 3—4 unterste Zellreihen unverändert erhalten sind.

An der Peripherie des Epitheldefectes, dort wo macroscopisch sehr häufig die wallförmige Erhebung zu sehen ist, sind die fadenförmigen Epithelfortsätze der Papillae filiformes unförmlich vergrössert, besonders in ihrem Breitendurchmesser, sodass sie sich gegenseitig berühren und gleichsam mit einander verbacken sind (cf. Tafel: b). An der Basis derselben machen sich kleine circumscripte Infiltrationsherde bemerkbar. Die zwischen den Papillae filiformes liegenden fungiformen Papillen sind auf Kosten ihres Breitendurchmessers beträchtlich verlängert, gleichsam comprimirt von den seitlich angelagerten, in der eben beschriebenen Weise veränderten fadenförmigen Epithelfortsätzen der Papillae filiformes. In der intacten epithelialen Bekleidung, sowie im Papillarkörper der fungiformen Papillen finden sich vereinzelte lymphoide Zellen. Der Papillarkörper der Papillae filiformes ist etwas infiltrirt; in der Umgebung der Capillaren derselben sowie der Bindegewebschicht finden sich Anhäufungen von lymphoiden Zellen (cf. Tafel: e). In einzelnen Papillen finden sich erweiterte Capillaren vollgepfropft mit rothen Blutkörperchen.

Diese eben beschriebenen Veränderungen glaube ich als für die *Lingua geographica* charakteristisch an-

sprechen zu dürfen, da sie in allen den Präparaten anzutreffen waren, die den desquamirten Stellen der Zungen entnommen wurden. Entsprechend dem macroscopischen Verhalten war der microscopische Befund am ausgesprochensten in den Zungen von Meta Ziege und Toni Bockewitz, während die Zunge von Martha Hartung die kleinzellige Infiltration des Papillarkörpers und der Epithelschicht in viel geringerem Grade zeigte; die zum Theil noch indacte Hornschicht wies hier eine lebhaft Desquamation der trübe geschwellten und in Zerfall begriffenen Epithelien auf. Offenbar hatte der Process hier entsprechend den geringfügigeren microscopischen Veränderungen nicht sein Höhestadium erreicht.

Wenn man diese von mir geschilderten für die *Lingua geographica* charakteristischen anatomischen Veränderungen mit den Untersuchungen von Parrot vergleicht, so ergiebt sich der wesentliche Unterschied, dass Parrot die Hauptveränderungen in die tieferen Schichten der Schleimhaut verlegt, woselbst er eine starke Infiltration constatirt, während er im Epithel nur eine Schwellung und Verdickung gefunden hat. Nach meinen Befunden ist eine umgekehrte Anordnung in der Intensität der pathologischen Veränderungen zu constatiren, die am stärksten ausgeprägt sind in den obersten Epithelschichten und in einer Infiltration mit Exsudatbildung bestehen. Nach der Tiefe der Schleimhaut zu nimmt die Infiltration allmähig an Stärke ab, ist aber noch bis in die bindegewebige Grundlage der Zungenschleimhaut zu verfolgen, woselbst Guinon gar keine Veränderungen gefunden haben will, die nach seinen Angaben

sich bloß auf die obersten Schichten des Epithels beschränken und in einer Desquamation bestehen. Es liegt die Vermuthung nahe, dass Guinon seine Beobachtungen an einer Zunge angestellt hat, auf der die Fleckbildung in ihrem Anfangs- oder Endstadium anzutreffen war.

Hier muss ich noch einen von dem eben geschilderten etwas abweichenden Befund verzeichnen, der sich auf der Zunge von Walter Wieprecht fand und als zu einem anderen Krankheitsprocesse, nicht zur *Lingua geographica* gehörig aufzufassen sein wird. Die polygonalen Zellen waren hier nicht gequollen, sondern vollständig abgeplattet durch die zahlreiche Anwesenheit kleiner lymphoider Zellen, sodass man das Bild einer starken Infiltration mit schmalen dazwischen liegenden Epithelstreifen gewann. Die unteren Zellreihen des *stratum Malpighii* waren unverändert und enthielten nur vereinzelte lymphoide Körperchen, die auch im Papillarkörper und dem darunter befindlichen Bindegewebe in geringer Zahl anzutreffen waren. Die Hornschicht war stellenweise in geringer Ausdehnung ganz geschwunden, entsprechend den Stellen der stärksten Infiltration. — Das Kind litt an der Diphtheritis und es ist deshalb sehr naheliegend anzunehmen, dass diese diphtheritische Erkrankung auch sehr lebhaft die Zunge in Mitleidenschaft gezogen und den dort vorhandenen Process wesentlich modificirt hat. Immerhin sind auch hier einige Andeutungen des Befundes der *Lingua geographica* zu finden.

### Diagnose.

Die *Lingua geographica* ist eine durch die oberflächliche *circumscripte*, namentlich die fadenförmigen Epithelfortsätze der *Papillae filiformes* betreffende *Desquamation*, durch den mehr oder weniger prominenten, weisslichen, kreis- oder bogenförmigen Randsaum und durch die periphere oder *serpiginöse* Ausbreitungsweise wohlcharacterisirte Krankheit, die in ihren Einzelercheinungen oft flüchtig, schnell vorübergehend, in ihrem Gesamtverlauf aber *exquisit chronisch* ist.

Das klinische Bild der *Lingua geographica* ist so ausgeprägt, dass es schwerlich zu diagnostischen Irrthümern führen kann. Am meisten Aehnlichkeit mit derselben dürfte das *erythematös-erosive Syphilid* der Zunge zeigen, das im *secundären Stadium* der *Lues* sich als rundliche, durch die rothe Farbe von der normalen Zungenschleimhaut scharf abstechende Flecken uns präsentirt und durch *Desquamation* des Epithels eine *Niveaudifferenz* aufweisen kann. Diese Flecken unterscheiden sich aber von der *Lingua geographica* durch das Fehlen des weissgelblichen Saumes, hauptsächlich aber dadurch, dass sie kein peripheres Wachsthum und keine Flüchtigkeit zeigen und auf *mercurielle* Behandlung prompt reagiren. Schliesslich muss als *differentialdiagnostisches* Merkmal noch der Umstand angeführt werden, dass das *Schleimhautsyphilid* nicht auf die Zunge beschränkt zu sein braucht, sondern eben so gut auch die übrige Mundschleimhaut ergreifen kann. — Hierher könnte die *Pityriasis linguae* von *Rayer* gerechnet werden. Unzweifelhaft als ein *Zungensyphilid* ist die von *Lemonnier* als *Lingua*

*geographica* citirte Beobachtung Alibert's<sup>1)</sup> aufzufassen, der circuläre, oberflächliche Epitheldesquamationen der Zunge als Begleiterscheinung der secundären Syphilis beschreibt.

Auch die luetischen *Plaques opalines* könnten Anlass zur Verwechslung mit der *Lingua geographica* geben, wenn sie durch oberflächliche Erosionen in röthliche Flecken umgewandelt werden, in welchem Falle sie aber leicht bluten und ulceriren.

Ein klinisch ganz anderes Bild als die *Lingua geographica* bietet uns die *Psoriasis* oder *Leukoplakia linguae* (auch *Ichthyosis*, *Keratosis* und *Tylosis* genannt), welche gewöhnlich auf der Zungen-, Wangen- und Lippenschleimhaut gleichzeitig vorkommt. Der einzelne Fleck präsentirt sich hier als *circumscripte* bläuliche, graue bis silberweisse harte Epithelverdickung, die sich scharf, zuweilen mit einer rothen Linie gegen die gesunde Umgebung absetzt. Diese Erkrankung kommt im Gegensatz zur *Lingua geographica* nie im Kindesalter vor und kann leicht eine carcinomatöse Umwandlung erfahren (*Nedopil*<sup>2)</sup>), was man bei der *Lingua geographica* noch nie beobachtet hat.

Die von Bergeron gemeinsam mit der *Lingua geographica* abgehandelte Alteration der Zungenschleimhaut, die in einer Verdickung und Ueberlagerung des Zungenepithels bestehen soll, wodurch unregelmässige,

1) Alibert, *Desquamation épithéliale de la langue*. *Gazette des hôpitaux*, pag. 806, 1873.

2) Nedopil, Ueber die *Psoriasis* der Zungen- und Mundschleimhaut und deren Verhältnis zum Carcinom. *Langenbeck's Archiv für klinische Chirurgie*, Bd. XX, pag. 324. Berlin 1877.

erhaltene Figuren sich bildeten, gehört offenbar zur eben beschriebenen Leukoplakia linguae.

Interessant ist die Mittheilung von Schwimmer<sup>1)</sup>, dass im Anfangsstadium der Leukoplakia sich scharf umschriebene hyperämische Flecken bilden, analog dem exsudativen Erythem der allgemeinen Hautdecken. Allmählig nehmen diese Flecken eine weisse Verfärbung an, sie können aber ausnahmsweise als Vorstadium der Leukoplakia viele Jahre sich unverändert erhalten. — Es ist möglich, dass die Beobachtungen von Möller zu diesem erythematösen Stadium der Leukoplakia gehören. Schwieriger ist die Frage nach der Hingehörigkeit der von Fairlie Clarke<sup>2)</sup> unter dem Namen „Exfoliation“ beschriebenen und mit der Psoriasis identifizirten Zungenerkrankung; er beschreibt, indem er die Aphtha figurata von Andrew Clark<sup>3)</sup> als dieselbe Erkrankung citirt, unregelmässige, weisse, leicht erhabene, rothumrandete Flecken, die in weissrandige Erosionen mit nachfolgender Narbenbildung übergehen können. Der Process soll unter Wandern der einzelnen Flecken acut oder chronisch verlaufen können.

Zur Abstossung der oberflächlichen Schicht des Zungenepithels führt auch die catarrhalische Stomatitis; es bilden sich aber dabei keine regelmässigen, scharfumrandeten Figuren, wie bei der Lingua geographica. Ausserdem ist bei dieser Stomatitis die

1) Schwimmer, die idiopathischen Schleimhautplaques der Mundhöhle. Leukoplakia buccalis. — Vierteljahresschrift für Dermatologie und Syphilis, pag. 511, 1877 und pag. 53, 1878.

2) Fairlie Clarke, Exfoliation of the Tongue. Monatshefte für praktische Dermatologie, pag. 195. Hamburg und Leipzig 1882.

3) Andrew Clark, Aphtha figurata. The Medical Times and Gazette, Vol. I, pag. 34. London 1864.

gesamte Mundschleimhaut betroffen und es besteht gleichzeitig Salivation, Hitze und Schmerz. — Dasselbe lässt sich von der exanthematischen Stomatitis behaupten, die als Theilerscheinung der acuten infectiösen Exantheme (Masern, Scharlach, Pocken) auftritt.

Nicht auf die Zunge allein beschränkt ist ebenfalls die Stomatitis aphthosa, die ein von der *Lingua geographica* ganz verschiedenes Bild giebt, indem sich hier weisse oder gelbe linsengrosse, etwas erhabene Flecken mit einem dunkelrothen Saume bilden.

Da die *Lingua geographica* nie mit einer Ulceration einhergeht, so kann sie auch nicht mit der ulcerösen Stomatitis, sowie mit Zungengeschwüren in Folge einer mechanischen Läsion verwechselt werden.

Der Soor endlich bietet durch Aussehen, Verbreitung und Verlauf ein Bild, das so verschieden von der *Lingua geographica* ist, dass hier wohl keine differentialdiagnostischen Schwierigkeiten entstehen könnten.

#### Aetiologie.

Wenn man von den beiden letzten Beobachtungen absieht, so gehören alle mit der *Lingua geographica* behafteten Patienten dem Kindesalter an, wovon 5 noch nicht das erste Lebensjahr überschritten haben; zwischen dem 1. und 4. Lebensjahre stehen 11 Patienten, während die übrigen 4 sich auf das 5.—9. Lebensjahr vertheilen. Diese Beobachtungen würden also mit den Angaben von Parrot, Gautier und Guinon übereinstimmen; die 44 Beobachtungen des letzteren gehören alle dem Kindesalter an, wovon die überwiegende Mehrzahl auch auf das 1.—4. Lebensjahr entfällt.

Die Angabe des Lebensalters coincidirt jedoch nur selten mit dem Beginn des Leidens, da dasselbe bereits längere Zeit bestanden haben kann, bis es als ein zufälliger Befund der ärztlichen Inspection verzeichnet wird. Bei einer genaueren Beobachtung kann man zuweilen den Beginn der *Lingua geographica* in die ersten Monate nach der Geburt verlegen (cf. Beob. IV. und V).

Als ein ausgesprochen chronisches Leiden kann die *Lingua geographica* Jahrzehnte lang bestehen bleiben, wie es Beob. XXIII zeigt, in welcher der Patient mit Sicherheit angiebt, seine Zungenaffection bereits 34 Jahre lang zu haben. — Der Beginn der *Lingua geographica* kann aber nicht immer auf das Kindesalter zurückgeführt werden, sondern entsteht in jedem Alter, wie es Vanlair bei einer 70jährigen Dame beobachten konnte.

Ueberraschend ist eine gewisse Einheitlichkeit in den die *Lingua geographica* complicirenden Krankheiten; unter den 20 beobachteten Kindern sind 13 mehr oder weniger hochgradig an Rhachitis erkrankt, und wenn man dazu noch die vereinzelt Fälle von Erkrankungen an Blutarmuth, Diarrhoen, Lues, Scrophulose und Dyspepsie hinzuzählt, so ergibt sich, dass alle diese mit der *Lingua geographica* behafteten Kinder mehr weniger in ihrem Gesundheitszustande alterirt waren. Wir finden also hier eine Bestätigung der früher aufgestellten Behauptung, dass die constitutionelle oder acquirirte Schwäche in der Aetiologie der *Lingua geographica* eine bedeutende Rolle spiele. Diese Behauptung wird noch mehr durch den Umstand begründet, dass man eine Exacerbation des Zungenübels direct im Anschluss an eine acute Functionsstörung eines Organs

beobachten konnte. In diesem Sinne werden wir auch von der Dentition und der Lues in der Aetiologie der *Lingua geographica* sprechen können und in ihnen wichtige prädisponirende Momente für diese Affection erblicken, nicht aber die *Lingua geographica* als eine specifischluetische Erkrankung auffassen, wie es Parrot gethan hat.

Interessant ist die Frage nach der hereditären Disposition für die *Lingua geographica*, die schon von Gubler und Bridou behauptet, von Anderen aber in Abrede gestellt wurde. Als Thatsache kann man hier betrachten, dass die *Lingua geographica* zuweilen bei mehreren Gliedern der Familie, namentlich Geschwistern angetroffen wird (cf. Beob. I, II, III, IV, V und XIV). In Beob. I will die Mutter in ihrer Jugend ein ähnliches Leiden gehabt haben. Hack vermochte die Neigung zu Desquamationsprocessen auf der Zunge in einer Familie durch 3 Generationen verfolgen.

Bezüglich der beiden Geschlechter kann man aussagen, dass das weibliche von der *Lingua geographica* bevorzugt wird, da nach den hier angeführten Beobachtungen auf 12 Mädchen nur 8 Knaben kommen, ein Verhältniss, das mit den Angaben von Guinon ziemlich übereinstimmt, der die Zahlen 28:16 angiebt.

Ueber die Häufigkeit des Vorkommens macht Unna die Angabe, dass man die *Lingua geographica* in  $1\frac{1}{2}$ —2% aller weiblichen Personen reifen Alters antreffen könne.

Es lässt sich bis jetzt nichts über das Wesen der Erkrankung aussagen. Da man eine gewisse Symmetrie in der Fleckenbildung auf den beiden Zungenhälften zu erblicken glaubte und die Mittellinie der Zunge

nicht überschritten werden sollte, so dachte man, wie es Butlin gethan hat, an eine nervöse Natur der Affection. Die Voraussetzungen für diese Annahme sind aber genügend durch andere Beobachtungen widerlegt worden, so dass man keine Anhaltspunkte hat, das Wesen der *Lingua geographica* auf eine Nervenerkrankung zurückzuführen. Ebenso entbehrt bis jetzt jeder Begründung die Vermuthung, dass die *Lingua geographica* parasitärer Natur wäre, was schon von Gubler geglaubt wurde; die periphere Vergrößerung oder die serpiginöse Art des Wanderns der Flecken bietet auch eine gewisse Analogie mit einigen parasitären Erkrankungen der allgemeinen Hautdecken. Diese Vermuthung hat jedoch keine Bestätigung gefunden, da mehrfach vorgenommene microscopische Untersuchungen von Abschabseln der *Lingua geographica* nur die gewöhnlichen Mundparasiten ergaben. Impfversuche auf normale Zungen hatten ebenfalls ein negatives Resultat (Guinon). In den von mir angefertigten Schnitten vermochte auch ich keine Microorganismen nachzuweisen.

#### **Prognose.**

Die *Lingua geographica* gehört zu den gutartigen Erkrankungen, die Jahrzehnte lang bestehen kann, ohne dem Patienten die geringsten Beschwerden zu verursachen. Bei der Flüchtigkeit der einzelnen Flecken kann die Zunge zeitweilig ein normales Aussehen gewinnen, ohne dass die Affection damit für immer zu Ende wäre, da sehr bald neue Desquamationen auftreten und in der früheren Stärke die Zungenschleimhaut in Mit-

leidenschaft ziehen können. Es ist deshalb fraglich, ob die Affection in Beob. III und XIII nicht wiederkehrt; auch Beob. XIV bietet der ärztlichen Inspection das Bild einer völligen Genesung, trotzdem das Leiden nach Angabe der Mutter noch zeitweilig wiederkehrt. In vielen Fällen scheint die *Lingua geographica* spontan auszuheilen, wenigstens muss man das aus dem Umstande schliessen, weil die Beobachtungen im Kindesalter häufiger sind, als die im späteren Alter.

Dass die *Lingua geographica* im höheren Alter eine carcinomatöse Degeneration, ähnlich der *Leukoplakia lingualis* erfahren kann, ist bis jetzt noch nicht beobachtet worden. Aus dem pathologisch-anatomischen Befund dergleichen Folgerungen zu machen, liegt auch keine Berechtigung vor, da hier der Process ein mehr oberflächlicher, die Structur des Papillarkörpers nicht alterirender ist, während bei der *Leukoplakia* die papilläre Structur der Schleimhaut auf weitere Strecken und dauernd durch starke Infiltrationsprocesse zerstört ist (Schwimmer).

### **Therapie.**

Die *Lingua geographica* hat bis jetzt einer Behandlung hartnäckig getrotzt; es ist nicht gelungen durch medicamentöse Behandlung das Leiden zu beseitigen, und wenn wir von einer blossen Besserung desselben hören, so kann es ebenso gut auf Täuschung beruhen, da der Krankheitsprocess auch spontan ein Nachlassen oder gar, wie wir es gesehen haben, ein zeitweiliges Verschwinden seiner Symptome zeigen kann.

Bei der localen Behandlung hat man sich Lösungen von Borax, Alaun, Tannin oder Soda zum Ausspülen des Mundes bedient; Jodtinctur und Borvaselin sind direct auf die Zungenschleimhaut applicirt worden. Empfohlen werden noch Aetzungen mit Kali- oder Silbernitrat (Gautier, Vanlair), ohne dass man mit diesen Mitteln nennenswerthe Erfolge zu verzeichnen gehabt hätte. Unna hat Schwefel in der Form von schwefliger Säure oder Schwefelblumen angewandt und will damit in leichteren Fällen befriedigende Resultate erzielt haben, was Hack von demselben Mittel nicht behaupten konnte.

Die häufige Relation der Lingua geographica mit gewissen Organerkrankungen (Verdauungsstörung, Blutarmuth) brachte auf den Gedanken, durch eine Allgemeinbehandlung den Zustand der Zunge günstig zu beeinflussen; daher die Regelung der Diät, Verabfolgung von Arsen etc., wodurch zwar der Allgemeinzustand der betreffenden Patienten gebessert, die Zungenaffection aber nur unwesentlich beeinflusst werden konnte.

## Resumé.

- 1) Die *Lingua geographica* ist eine selbstständige, von allen anderen Zungenaffectionen wohl differenzirbare, gutartige Erkrankung, deren klinisches Bild durch eine circumscrippte, von einem mehr weniger prominenten Rande umsäumte Epitheldesquamation, durch das Wandern und Verschwinden der einzelnen Flecken und durch einen chronischen Verlauf der Gesamtaffection characterisirt wäre.
  - 2) Die anatomischen Veränderungen bei der *Lingua geographica* bestehen in Anhäufung lymphoider Körperchen in der bindegewebigen Grundlage der Schleimhaut sowie im Papillarkörper und namentlich im Epithel und in der Bildung eines Exsudates in den oberflächlichen Schichten des stratum Malpighii, während die Hornschicht abgestossen wird.
  - 3) Die *Lingua geographica* tritt meist als Begleiterscheinung einer Organerkrankung mit consecutiver Ernährungsstörung des Organismus auf.
  - 4) Die Therapie der *Lingua geographica* ist bis jetzt erfolglos gewesen.
-

# Thesen.

---

1. Die Einschränkung des Gesichtsfeldes ist in manchen Fällen bei Epilepsie ein nicht zu unterschätzendes diagnostisches Merkmal.
  2. Die Erfolge der Suggestiv-Therapie bei der Epilepsie beruhen auf Verwechslungen mit Hysterie.
  3. Bei der Cholera nostras ist die Zufuhr grosser Mengen Wassers indicirt.
  4. Immunität gegen Infectionskrankheiten beruht auf einer Modification des Nährbodens im thierischen Organismus.
  5. Die beste Behandlung der Comedonen ist die mit verdünnten Säurelösungen.
  6. Es müssten leicht zugängliche Sanatorien für Lungenschwindsüchtige errichtet werden.
-

### **Erklärung der Tafel.**

Schnitt durch eine desquamirte Stelle der Lingua geographica. Zeiss Obj. A, Oc. 4. a = Exsudat und Infiltration; b = fadenförmige Epithelfortsätze der Pap. filif., entsprechend dem Randwulst der Flecken; c) = Anhäufung lymphoider Zellen.

---



b.

a.

c.

