

(Aus der Universitäts-Nervenklinik in Tartu. Direktor: Prof. L. Puusepp.)

Über das Vorkommen von Eisen in Hirntumoren.¹⁾

(Mit 2 Abb.)

Von

Kuno Kõrge.

Nachdem Guizetti im Jahre 1915 gezeigt hatte, dass manche Gehirnregionen eine intensive Eisenreaktion geben, wurden in dieser Richtung zahlreiche weitere Untersuchungen angestellt. Es wurde sowohl normales, als auch pathologisches Material untersucht und besonderes Interesse wurde der Eisenreaktion bei progressiver Paralyse entgegengebracht. Unter diesen Arbeiten verdienen die von Spatz besonders hervorgehoben zu werden. Spatz unterwarf die Befunde früherer Untersuchungen einer genauen Kontrolle und stellte den qualitativen Eisengehalt der verschiedenen Gehirnzentren fest. Mit dem quantitativen Eisengehalt des Gehirnes beschäftigten sich Stein und Wuth, die zeigen konnten, dass der absolute Eisengehalt eines Gehirnzentrums der Stärke der histochemischen Reaktion proportional ist.

Neben den Untersuchungen über die Eisenreaktion im Gehirn bei progressiver Paralyse, intrazerebralen Hämorrhagien und manchen chronischen Prozessen wurden die verschiedenen Hirntumoren auf ihren Eisengehalt weit weniger untersucht.

In der vorliegenden Arbeit wurden 10 verschiedene Hirntumoren in dieser Richtung untersucht. Diese waren: 1 Meningiom, 3 Akustikusneurinome, 2 protoplasmatische Astrozytome, 2 multiforme Glioblastome und ein Hämangioblastom.

Das Material wurde kurze Zeit in absolutem Alkohol fixiert, da sich die Formalinfixation für diesen Zweck als unbrauchbar erwies, worauf auch Spatz u. a. Autoren hingewiesen hatten. Die zu untersuchenden Objekte wurden durch Isobutylalkohol geführt

1) Vorliegende Abhandlung stellt die Zusammenfassung einer längeren Untersuchung dar, welche, als Preisarbeit, von der medizinischen Fakultät der Universität Tartu den ersten Preis erhielt.

und in Paraffin eingebettet. Die histochemische Eisenreaktion wurde mittels der Berlinerblau- (Perl) und der Turnbullblau-Methode durchgeführt. Zur Kernfärbung diente Carmalaun, während Lithionkarmin dazu nicht geeignet ist.

Die Perlsche Eisenreaktion wurde etwas modifiziert angewandt, indem die Reaktionsdauer bei manchen Schnitten bis auf 16—20 Stunden gesteigert wurde. Um ein spontanes Ausfallen von Berlinerblau zu verhindern, wurden die Schnitte nach 3—5 Stunden gespült und in eine neue Lösung von 2% Ferrocyankalium und 1% HCl aa gebracht. Durch diese lang andauernde Reaktion konnte man in Geweben mit schwachem Eisengehalt eine ziemlich deutliche Blaufärbung erzielen. Ausserdem wäre es möglich, dass verschiedene organische Eisenverbindungen, welche in solchem Zustand keine histochemische Eisenreaktion geben, durch langandauerndes Einwirken einer schwachen Säure aus ihrer Verbindung gelöst und so sichtbar gemacht werden könnten.

Die makroskopische Eisenreaktion wurde mit konzentr. Schwefelammoniumlösung durchgeführt.

Als Kontrollmaterial für die Zuverlässigkeit der Untersuchungsmethoden dienten Präparate aus 8 normalen Gehirnen.

Eisenreaktion der Tumoren.

Wie in allen Geweben, so haben wir auch hier Eisenablagerungen von zweierlei Herkunft zu unterscheiden. Erstens können sie hämatogener Natur sein, durch direkte Blutergüsse in das Gewebe entstanden; zweitens haben wir es nach Spatz, mit dem sog. Funktionseisen zu tun.

Im ersten Fall sind es Eisenpigmente, Hämosiderin, welche von den Zellen gespeichert und in normalem Gewebe auch abtransportiert werden. Im Funktionseisen haben wir eine an farblose Protoplasmatröpfchen gebundene Eisenverbindung vor uns, die mehreren Autoren nach eine wichtige Rolle im Stoffwechsel zu spielen hat, also als vitale Speicherungsform anzusehen ist.

Von den untersuchten 10 Tumoren zeigten eine makroskopische Eisenreaktion — 5.

Die Resultate zusammenfassend, erhalten wir die untenstehende Tabelle:

Tumor	Makrosko- reaktion	Mikrosk. Eisenreaktion	
		Hämosi- derin	Funktions- eisen
1. Meningiom	+	—	—
2. Akusticusneurinom	Nicht vor- genommen	+	+
3. „	„	+	—
4. „	—	+	—
5. Protoplasmatisches Astrozytom	+	—	—
6. „	Nicht vor- genommen	—	—
7. Glioblastoma multiforme	+	+	+?
8. „	+	+	—
9. „	+	—	—
10. Haemangioblastoma	Nicht vor- genommen	+	+

In allen Fällen war es nicht möglich, eine makroskopische Reaktion durchzuführen, so z. B. bei spärlichem Operationsmaterial, in welchen Fällen man sich mit der mikroskopischen Reaktion begnügen musste.

Wie wir aus der obenstehenden Tabelle ersehen können, finden wir in manchen Fällen eine makroskopische Eisenreaktion ohne Ablagerungen in den Zellen, in einem Falle fanden wir dagegen bei fehlender makroskopischer Reaktion Eisenpigmentablagerungen.

Im ersten Falle handelt es sich wohl um eine diffuse Reaktion, die im Mikrotomschnitte nicht gesehen werden kann. Wie S p a t z beobachtet hat, könnte die diffuse Reaktion die Vorstufe zur granulären Speicherungsform darstellen. So finden wir auch im normalen Gehirn Teile, welche wohl eine makroskopische Reaktion geben, dagegen aber keine mikroskopischen Speicherungsformen aufweisen (Zentren der II. und III. Gruppe nach S p a t z). Der andere Fall zeigt uns, dass eine mikroskopische Eisenablagerung noch nicht genügt, um eine makroskopische Reaktion zu geben.

Wenn wir weiter zu den mikroskopischen Eisenablagerungen übergehen, finden wir diese in sehr verschiedenen Formen. Wie schon erwähnt, müssen wir in erster Linie hämatogenes Eisen von dem sog. Funktionseisen unterscheiden. Neben diesen beiden Eisenformen trat in dem untersuchten Material noch eine dritte Art auf, welche weiter unten ihre Besprechung finden wird.

1. Pigmenteisen.

Dieses trat in Gebieten des Tumorgewebes auf, wo Blutergüsse vorhanden waren, besonders in der Nachbarschaft von Gefäßen. Das Eisen war hier an Pigmentkörner von gelb-brauner Eigenfarbe gebunden, welche durch Einwirkung von Säuren das Eisen abgaben.

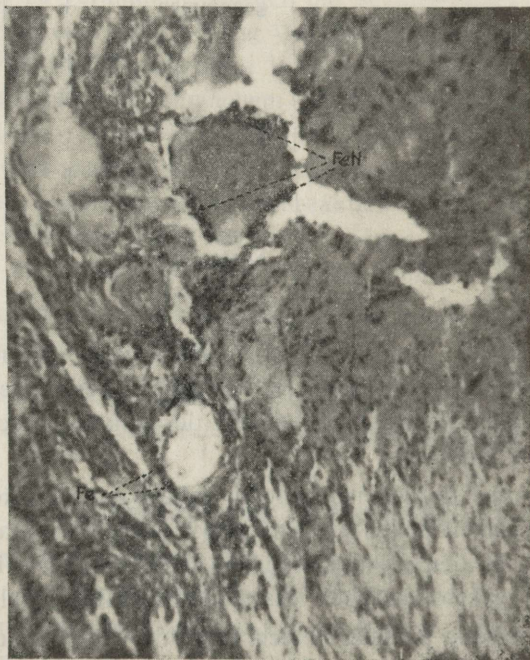

Abb. 1. Glioblastoma multiforme. Berlinerblau-Carmalaunfärbung.
 Fe — Speicherung von haematogenem Pigmenteisen in einer Gefäßwandzelle.
 FeN — Eisenablagerung an der Peripherie eines nekrotischen Herdes.

Die Ablagerung des Eisenpigmentes in den Tumorzellen zeigte etwa dasselbe Bild, welches schon mehrere Autoren bei Blutergüssen in normales Gehirngewebe beschrieben haben. Die eisenhaltigen Pigmentkörner liegen ohne Ausnahme im Zellkörper, in runden Zellformen etwa nur an einem Rande des Kernes oder diesen ganz umfassend, in spindelförmigen Zellen an beiden Enden des Kernes. Pigmenteisen kam, wie wir aus der Tabelle ersehen können, in 6 Tumoren vor. In den übrigen 4 Geschwülsten waren aber auch keine Blutergüsse zu finden.

Die Form dieser Eisenspeicherung stand mit der Menge des durch Blutzerfall freigewordenen Eisens im Zusammenhang. Bei niedrigem Blutzerfall, ebenso auch in frischen hämorrhagischen Herden finden wir eisenhaltige Pigmentk \ddot{o} rner von feinerem Kaliber. Diese liegen zum Teil auch im interzellul \ddot{a} ren Raum. In der Zelle sind die K \ddot{o} rner von einander gut abgrenzbar und wenn man

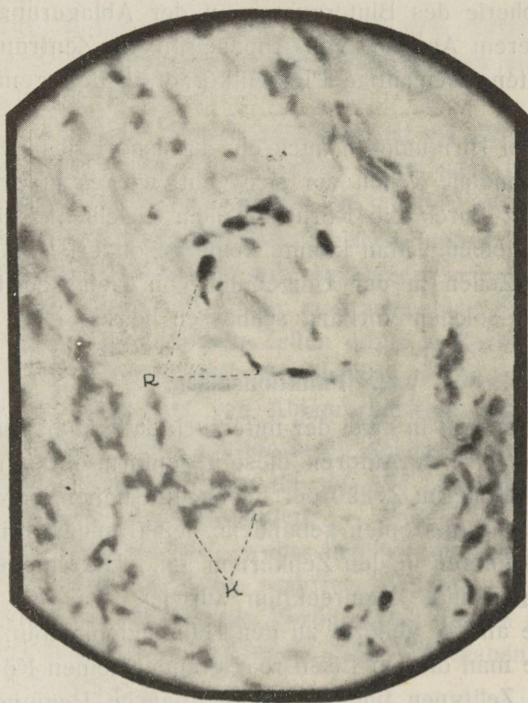


Abb. 2. Glioblastoma multiforme. Berlinerblau-Carmalaunf \ddot{a} rbung.

R — Pigmenteisenablagerung im Protoplasma spindelf \ddot{o} rziger Tumorzellen.
K — Kerne eisenfreier Tumorzellen.

ihren Zusammenhang mit dem Blutergusse nicht beachtet, ebenso kein Pr \ddot{a} parat mit Kernf \ddot{a} rbung allein untersucht, so k \ddot{o} nnte man sie mit protoplasmatischen Funktionseisentr \ddot{o} pfchen verwechseln. Mit dem Anstieg der Eisenspeicherung verschwinden die feineren Pigmenteisenk \ddot{o} rner sowohl aus den Zellk \ddot{o} rpern wie auch aus dem interzellul \ddot{a} rem Raum. Gleichzeitig erscheinen in den Zellen K \ddot{o} rner von gr \ddot{o} sserem Kaliber, welche sich bei noch h \ddot{o} herem Eisen- gehalt zusammenballen und als grosser Tropfen am Rande des Kernes liegen, diesen oft halb bedeckend.

In den Tumoren, welche Pigmenteisen zeigten, hatten alle Zellarten an der Speicherung teilgenommen. Immerhin konnte man aber einen gewissen Unterschied in der Intensität der Speicherung beobachten, also bei gewissen Zelltypen eine höhere resp. niedrigere Affinität für Eisen. So nahmen die Zellen ektodermaler Herkunft eines Akustikusneurinoms (nach Verocay u. Korbsch) an der Peripherie des Blutergusses an der Ablagerung nicht teil. Erst bei höherem Angebot von Abbaueisen, im Zentrum des Blutergusses, traten eisenhaltige Pigmentkörner in den genannten Zellen auf.

Ob in den Hirntumoren auch ein Transport des gespeicherten Eisens durch mobile Zellen vor sich geht, wie es in der normalen Gehirns substanz durch die Körnchenzellen geschieht, soll hier unbeantwortet bleiben. Man konnte keine besondere Anhäufung von eisenhaltigen Zellen in der Umgebung von Gefässen beobachten, was auf einen solchen Vorgang schliessen liesse.

2. Funktionseisen.

Diese Form trat in zwei der untersuchten Tumoren auf. Wenn Spatz, Metz u. a. Autoren diese Eisenform im normalen Gehirn in erster Linie im Zellkörper beobachtet haben, so trat das an farblose Protoplasmatropfen gebundene, feingranuläre Eisen bei unseren zwei Tumoren in den Zellkernen auf. Die eine Geschwulst, welche die genannte Eisenreaktion aufwies, war ein Akustikusneurinom, die andere gehörte zu den Hämangioblastom. In beiden Fällen konnte man die auf Eisen reagierenden feinen Körner in den Kernen aller Zelltypen finden, obwohl manche Regionen des Gewebes eine stärkere Reaktion aufwiesen als andere.

In der Nähe von Hämorrhagien, also dort, wo Pigmenteisenablagerungen auftraten, war die als „Funktionseisen“ benannte Eisenspeicherung nicht zu finden. Gerade dieser letztgenannte Umstand lässt auf den Zusammenhang der genannten Eisenspeicherung mit der vitalen Funktion der Tumorzellen schliessen. Wo diese gestört ist oder Aufgaben anderen Charakters zu erfüllen hat, wie im Falle eines Blutergusses, da verschwinden die eisenhaltigen Körner mit dem Aufhören der bisherigen Funktion.

3. Diffuse Eisenablagerung in Nukleolen.

Als dritte Form der Eisenspeicherung traten in den Kernen eines Glioblastoma multiforme Nukleolen mit diffuser Eisenreak-

tion auf. Diese eisenhaltigen Nukleolen lagen im Bereich eines hämorrhagischen Herdes, in welchem auch reichliche Eisenpigment-speicherung vorhanden war. In den die letztgenannte Eisenablag-erung aufweisenden Zellen waren die Nukleolen nicht zu finden, sie kamen nur in Zellen vor, welche noch nicht Eisenpigmente ge-speichert hatten. Im unveränderten Tumorgewebe waren sie nicht zu finden.

Die Eisenreaktion war diffus, gegen den rotgefärbten Kern gut abgrenzbar. In manchen Kernen konnte man auch zwei der genannten Gebilde finden.

Es tritt uns nun die Frage entgegen: ist die diffuse Eisenabla-gerung in den Nukleolen hämatogener Natur oder hängt sie, wie die vorige Gruppe, mit der Funktion des Tumors zusammen?

Da wir das hämatogene Eisen bisher immer in Form von Eisenpigmenten in den Zellkörpern abgelagert gefunden haben, so ist es auch in diesem Falle nicht wahrscheinlich, dass das Eisen derselben Herkunft in manchen Zellen diffus in Kernelementen ge-speichert wurde, welche nach den bisherigen Untersuchungen nie direkt an der Speicherung von Abbauprodukten teil nehmen.

Den Charakter als Funktionseisen schliesst die Lokalisation der eisenhaltigen Nukleolen aus, da sie, wie erwähnt, nur im Be-reiche des Blutergusses vorkommen.

Wir haben es hier also wahrscheinlich mit einer durch die Hämorrhagie hervorgerufenen reaktiven Funktionsänderung der Tumorzellen zu tun. Ob sie als Vorbereitung für die nachfolgende Eisenpigmentspeicherung dient oder andere Aufgaben zu erfüllen hat, bleibe hier unerörtert.

Zum Schlusse dieser Untersuchung wollen wir noch einmal die Eigenschaften des sog. Funktionseisens in den Tumorzellen be-trachten.

In der Mehrzahl der in dieser Arbeit untersuchten Tumoren fehlte feingranuläres Eisen in den Zellen, mit Ausnahme der 2 Ge-schwülste, welche die genannte Eisenspeicherung in den Kernen aufwiesen. Nun ist beobachtet worden, dass verschiedene Tumo-ren, besonders diejenigen maligner Art, relativ eisenarm sind. Z o n d e k und B a n d m a n n zeigten, dass der Eisengehalt des Flexner-Jobling'schen Rattenkarzinoms und des Jensenschen Rat-tensarkoms sehr niedrig lag. Die gleichen Befunde machten sie auch in menschlichen Tumoren.

Auch im jugendlichen, intensiv wachsenden Organismus fin-

den wir sehr wenig Eisen in den Zellen. Mit dem Alter steigt die Menge des Eisens. Nun konnten die obengenannten Autoren zeigen, dass während einer neuen experimentell hervorgerufenen starken Wachstumsperiode der Eisengehalt des Körpers wieder absank, sich also auch in diesem Punkte dem jugendlichen Zustande näherte.

Auf Grund dieser Beobachtungen stellt sich nun die Frage: ist der Anstieg des Eisengehaltes in den Zellen als ein Zeichen verminderten Wachstums anzusehen und die Eisenarmut der malignen Geschwülste mit ihrer bösartigen, schnellen Entwicklung in Verbindung zu bringen?

Wenn wir zu unserem leider beschränkten Material die oben beschriebenen Beobachtungen hinzuziehen, so könnte man letzteres für möglich halten. Dabei ist Eisenarmut aber nicht spezifisch für die maligne Geschwulst, denn auch gutartige Tumoren, wie das Meningiom, enthielten kein histochemisch nachweisbares Eisen. In dieser Hinsicht käme noch der Gewebstypus in Frage, aus welchem die betreffende Geschwulst hervorgegangen ist. Da die Hirnhäute wie auch der Nervus acusticus sehr eisenarm sind, so ist es möglich, dass auch die Tumoren dieser Herkunft ohne Eisen bleiben, wenn sie keine besondere Affinität zur Eisenspeicherung besitzen. Die Gliome dagegen entwickeln sich in eisenreichem Hirngewebe, besitzen daher eine viel grössere Möglichkeit zur Aufnahme von Eisen. Wenn sie dessen ungeachtet kein Eisen aufweisen, so ist das durch ihre funktionelle Eigenart bedingt.

Nach Otto W a r b u r g hat das im normalen Gewebe vorhandene Funktionseisen die Aufgabe eines Atmungsfermentes zu erfüllen. Der in den Tumoren vor sich gehende Atmungsprozess ist aber nach den bisherigen Untersuchungsergebnissen anderer Natur. Ob das Funktionseisen in den Tumoren nun auch ein Atmungsferment ist, müssen weitere biochemische Forschungen aufklären.

Zum Schlusse meiner Arbeit habe ich die Ehre, dem Direktor der Universitäts-Nervenlinik, Herrn Professor P u u s e p p meinen besten Dank für das Ermöglichen der Durchführung dieser Untersuchung auszusprechen.

Literatur.

- Lehoczky, T. — Archiv für Psychiatrie u. Neurologie. Bd. 85, 1929.
- Merrit, H., Moore, M., Salomon, H. C. — The American Journal of Syphilis. Vol XVII, Nr. 3, 1933.
- Marinesco, G., Draganesco, St. — Revue neurologique 2, 1923.
- Metz, A. — Ztschr. für die ges. Neurologie u. Psychiatrie. Bd. 100, 1926.
- Müller, M. — Ztschr. für die ges. Neurologie und Psychiatrie. Bd. 77, 1922.
- Ostertag, B. — Münchener med. Wochenschrift, Nr. 42, 1924.
- Peter, C. — Münchener med. Wochenschrift, Nr. 1, 1924.
- Pick, A. — Ztschr. für die ges. Neurol. und Psychiatrie. Bd. 81, 1923.
- Schwalbe, E. — Zentralblatt für allgem. Pathologie und path. Anatomie. 12, 1901.
- Spatz, H. — Ztschr. für die ges. Neurologie und Psychiatrie. Bd. 77, 1922, Bd. 78, 1922, Zentralblatt für allgem. Pathologie und pathol. Anatomie. Nr. 12, 1923.
- Stein, F. — Ztschr. für die ges. Neurologie u. Psychiatrie. Bd. 85, 1923.
- Wuth, O. — Ztschr. für die ges. Neurologie und Psychiatrie. Bd. 84, 1923.
- Zalka, E., Lehoczky, T. — Archiv für Psychiatrie und Nervenkrankheiten. Bd. 85, 1928.
- Zondek, Bandmann. — Deutsche med. Wochenschr. Nr. 59, 1933.

ESTICA

A-16208