Проф. Л. М. Пуссепъ.
Директоръ Нервно-Хирургической клиники имени Н. И. Пирогова при Психоневрологическомъ Институтѣ.

ОСНОВЫ ХИРУРГИЧЕСКОЙ НЕВРОПАТОЛОГИИ.

Въ 4 частяхъ

Часть первая.

Периферическая нервная система.

Съ 220 рис. въ текстѣ и 3 цвѣтн. табл.

ПЕТРОГРАДЪ.
ИЗДАТЕЛЬСТВО „ПРАКТИЧЕСКАЯ МЕДИЦИНА" (В. С. ЭТТИНГЕРЪ).
Ѳ. В. ЭТТИНГЕРЪ.
БОЛЬШОЙ САМПСОНЬЕВСКІЙ ПРОСП., 61.
1917.

Тип. изд. «Практическая Медицина» (О. В. Эттингеръ), Б. Сампсоньевскій пр., 61.

Оглавленіе.

Стр.

Предисловіе 1

I. Периферическая нервная система.

ОБЩАЯ ЧАСТЬ.

1. Главнѣйшія анатомо-физіологическія данныя 3
Общая хирургическая патологія периферической нервной системы . . . 8
Функціональныя соотношенія мышцъ и нервовъ 13
Процессы перерожденія и возстановленія нервныхъ стволовъ 30
Локализація нервныхъ проводниковъ въ толщѣ нервнаго ствола . . . 49
Топографическая и хирургическая анатомія нервныхъ стволовъ; главнѣйшіе способы отыскиванія отдѣльныхъ нервовъ 58
Нервы головы. Периферическія вѣтви тройничнаго нерва 58
Нижняя вѣтвь тройничнаго нерва (ramus maxillaris inferior) 58
Операціи на n. maxillaris inferior и его вѣтвяхъ 60
Вторая вѣтвь тройничнаго нерва. Верхнечелюстный нервъ 67
Операціи на n. maxillaris superior и его вѣтвяхъ 68
Первая вѣтвь тройничнаго нерва 74
Личной нервъ 75
N. accessorius Willisii 79
Затылочный нервъ. N. occipitalis 82
Заднія вѣтви первыхъ паръ шейнаго сплетенія 79
Поверхностныя вѣтви шейнаго сплетенія 82
Плечевое сплетеніе 83
Подмышечный нервъ. N. axillaris 85
Срединный нервъ. N. medianus 86
Локтевой нервъ. N. ulnaris 91
Лучевой нервъ. N. radialis 94
Внутренній кожно-плечевой нервъ. N. cutaneus brachii internus 97
Кожно-мышечный нервъ. N. musculo-cutaneus 98
Нервы ладонной поверхности пальцевъ 99
Грудные нервы 99
Межреберные нервы. N. intercostales 99
Поясничное сплетеніе. Plexus lumbalis 100
Наружный кожный бедренный нервъ. N. femoralis cutaneus externus . . 103
Бедренный нервъ. N. cruralis 104
N. saphenus internus 105
N. obturatorius. Запирательный нервъ 106
Крестцовое сплетеніе. Plexus sacralis 107
N. Ischiadicus. Сѣдалищный нервъ 107
Малоберцовый нервъ. N. peroneus 110
Глубокая вѣтвь малоберцоваго нерва. N. peroneus profundus 110
N. peroneus superficialis 110
Кожная вѣтвь малоберцоваго нерва 110
Большеберцовый нервъ. N. tibialis 110
N. saphenus externus 111
Пальцевые нервы тыла стопы 112
Пальцевые нервы подошвы стопы 112

Частная хирургическая невропатологія.

1. Травматическія заболѣванія нервныхъ стволовъ 113
Оперативное вмѣшательство при полномъ поперечномъ поврежденіи нервнаго ствола 128

Стр.

Нервный шовъ 128
Оперативная техника 128
Нервная пластика 131
1) Шовъ на разстояніи 131
2) Тубулизація нерва 132
3) Аутопластика нервныхъ стволовъ 132
4) Нервный анастомозъ 133
5) Пересадка нервныхъ стволовъ 135
Показанія къ операціи и результаты оперативнаго вмѣшательства 137
Оперативное вмѣшательство при частичномъ поврежденіи нервныхъ стволовъ. 143
Растяженіе и разрывъ нервныхъ стволовъ 149
Сдавленіе нервныхъ стволовъ 152
Вывихи нервныхъ стволовъ 156
Ушибы нервныхъ стволовъ 157
Родовой параличъ 161
Травматическія невромы 164
2. Невральгіи 168
Мѣстная анэстезія нервныхъ стволовъ 177
Отдѣльныя формы невральгій 179
1. Невральгія тройничнаго нерва 179
Леченіе невральгіи тройничнаго нерва впрыскиваніями 181
Впрыскиваніе спирта при невральгіяхъ тройничнаго нерва . . . 181
Послѣдовательныя явленія послѣ впрыскиванія 190
Послѣдствія впрыскиванія 192
Показанія къ примѣненію этого способа 193
2. Невральгія въ области плечевого сплетенія 194
3. Межреберная невральгія 195
4. Затылочная невральгія 197
5. Невральгіи въ области поясничнаго сплетенія 198
А) Сѣдалищная невральгія 198
Б) Meralgia paraesthetiea 204
Леченіе табетическихъ кризовъ операціями на периферической нервной системѣ 205
Воспаленіе нервныхъ стволовъ (Neuritis) 207
Невриты плечевого сплетенія при шейныхъ ребрахъ 213
Опухоли нервныхъ стволовъ 216
I) Истинная неврома (Neuroma verum gangliocellulare) 217
II) Ложныя невромы (Neuromata spuria) 217
1) Ограниченныя невромы 218
Симптоматологія 221
2) Множественныя невромы 221
А. Neuroma plexiforme (Rankenneuroma) 221
Б. Множественныя неврофибромы 223
В. Травматическія и ампутаціонныя невромы 228
Страданіе суставовъ при поврежденіи и воспаленіи нервныхъ стволовъ. 228
Верхняя конечность. Плечевой суставъ. Локтевой суставъ. Запястье. Пястно-запястный суставъ. Суставы пальцевъ. 229
Нижняя конечность. Тазобедренный суставъ. Колѣнный суставъ. Голеностопный суставъ. Суставы стопы и пальцевъ 229
Операція на нервахъ при спинномозговыхъ и головномозговыхъ параличахъ и контрактурахъ. 230
А. Оперативное леченіе спинномозгового дѣтскаго паралича 231
Оперативные способы 532
Б. Операціи на нервныхъ стволахъ при спастическихъ параличахъ 237
В. Хирургическое леченіе паралича личного нерва 239
Г. Ограниченныя мышечныя судороги 240
Судороги лицевого нерва—tic. facial. 241
Кривошея. Torticollis 242
Д. Causalgia 244

Предисловіе.

Въ настоящее время область хирургическаго леченія значительно расширилась, и нѣтъ органа, куда не проникалъ бы ножъ хирурга; такое широкое примѣненіе хирургіи требуетъ отъ врача-хирурга настолько обширныхъ знаній, что уже является невозможнымъ одному человѣку охватить всю массу самыхъ разнородныхъ діагностическихъ, патологическихъ и анатомическихъ тонкостей. Мало-по-малу цѣлые отдѣлы хирургіи или выдѣляются въ отдѣльныя спеціальности, напр. хирургія мочеполовыхъ органовъ, или же входятъ, какъ добавочный методъ леченія, въ тѣ или другія отрасли медицины (напр. гинекологія, ларингологія, отологія и др.) и въ этомъ отношеніи невропатологія переживаетъ переходный стадій и нѣтъ сомнѣнія, что хирургическій методъ леченія пораженій нервной системы не только теоретически будетъ знакомъ невропатологу, но и потребуетъ отъ него практическаго примѣненія оперативнаго метода леченія въ своей спеціальности. Это послужитъ не только залогомъ прогресса хирургіи нервной системы, но и будетъ способствовать дальнѣйшему развитію невропатологіи, такъ какъ откроетъ новые горизонты въ этой области медицины.

Совмѣщеніе невропатологическихъ и хирургическихъ знаній дастъ возможность выработать болѣе точную діагностику заболѣваній нервной системы, а патологія и клиника пораженій нервной системы найдетъ себѣ болѣе ясное объясненіе при провѣркѣ нашихъ знаній во время операцій на нервной системѣ. Съ каждымъ днемъ кругъ болѣзней нервной системы, при которыхъ показуется хирургическій методъ леченія, все расширяется, и невропатологи, считаясь съ фактами и результатами, все болѣе и болѣе довѣряютъ этому методу леченія. Только владѣя въ совершенствѣ хирургической техникой и зная основательно невропатологію, можно избѣгнуть той массы ошибокъ, которыя въ противномъ случаѣ неизбѣжны. Многіе выдающіеся невропатологи давно уже сознали необходимость такого совмѣщенія, и академикъ В. М. Бехтеревъ еще въ 1897 году въ своей рѣчи сказалъ: «Если нынѣшніе врачи-невропатологи еще обращаются за помощью къ хирургамъ, то будущее поколѣніе уже навѣрно не будетъ нуждаться въ этомъ. Взявшись за ножъ, оно само будетъ выполнять то, что принадлежитъ ему по праву». Настоящій трудъ имѣетъ цѣлью систематически изложить не только тѣ хирургическіе пріемы, какіе выработаны въ настоящее время при операціяхъ на

нервной системѣ, но и изложить тѣ процессы, какіе совершаются въ нервной системѣ послѣ нарушенія ея цѣлости, а также и попытаться выработать хирургическую діагностику нервной системы и установить показанія и противопоказанія къ тому или другому оперативному вмѣшательству. Большое вниманіе также будетъ удѣлено тѣмъ особымъ діагностическимъ пріемамъ, какіе необходимы врачу, желающему работать въ этой области.

Всѣ эти вопросы, конечно, не укладываются въ то названіе, какое въ настоящее время широко примѣняется врачами-спеціалистами, а именно «хирургія нервной системы», и болѣе подходящимъ будетъ названіе «хирургическая невропатологія», какъ такое понятіе, которое охватываетъ всѣ отдѣлы невропатологіи, имѣющей въ данномъ случаѣ особый спеціальный характеръ.

Первая попытка такого большого руководства по новой программѣ и съ особымъ совершенно характеромъ матеріала, и изложеніемъ отдѣльныхъ хирургическихъ методовъ, какъ результатъ 15-лѣтней работы въ этой области, конечно, не можетъ быть безупречной и поэтому я заранѣе прошу читателей о строгой критикѣ, что дастъ мнѣ возможность исправить ошибки, но и о снисходительной оцѣнкѣ того труда, какой потраченъ на систематизацію наблюденій и работъ, такъ или иначе имѣющихъ отношеніе къ разсматриваемому вопросу.

Настоящій трудъ «Основы хирургической невропатологіи» обязанъ своимъ появленіемъ въ печати покойному издателю «Практической Медицины» Ѳедору Васильевичу Эттингеру, который, охотно и не щадя средствъ, пошелъ навстрѣчу потребности издать первое руководство по этой отрасли медицины не только въ Россіи, но и заграницей. Преждевременная смерть помѣшала ему увидѣть это руководство уже въ печати, но я считаю своимъ долгомъ принести ему искреннюю благодарность за его содѣйствіе въ трудномъ дѣлѣ изданія такого руководства.

Считаю своимъ долгомъ также принести благодарность всѣмъ моимъ сотрудникамъ по тяжелой и отвѣтственной работѣ въ новой области медицины, несшимъ незамѣтный, но тяжелый и необходимый трудъ, помогая мнѣ въ работѣ. Пусть это руководство послужитъ имъ знакомъ моей искренней признательности и благодарности.

Л. Пуссепъ.

Петроградъ.
13 октября 1916 г.

I.

Периферическая нервная система.

ОБЩАЯ ЧАСТЬ.

La chirurgie des nerfs est une chirurgie indispensable, qui n'est pas décevante,—loin de là—mais qui est difficile, et qui, entre les mains de chirurgiens inexperimentés ou téméraires, en l'absence d'indications formelles posées après un examen neurologique trés minutieux, deviendrait facillement une chirurgie désastreuse.

(Déjérine et Mouzon).

1. Главнѣйшія анатомо-физіологическія данныя.

Строеніе нервныхъ стволовъ. Нервные стволы состоятъ изъ отдѣльныхъ нервныхъ пучковъ, соединенныхъ между собою соединительной тканью; нервные пучки состоятъ изъ группы отдѣльныхъ нервныхъ волоконъ. Соединеніе отдѣльныхъ волоконъ между собою, для образованія пучковъ, равно какъ и пучковъ, входящихъ въ составъ нервныхъ стволовъ, происходитъ при помощи соединительной ткани, носящей названіе въ зависимости отъ своего мѣстоположенія: періневрій (perineurium), эндоневрій (endoneurium) и эпіневрій (epineurium). Периневріемъ называется оболочка, облегающая каждый нервный пучокъ съ периферіи. Эндоневріемъ называютъ отростки периневрія, проникающіе внутрь нервнаго пучка. Эпіневрій окружаетъ группу отдѣльныхъ нервныхъ пучковъ, образуя одинъ общій нервный стволъ. По своему строенію периневрій и эндоневрій напоминаютъ строеніе паутинной оболочки спинного мозга и являются продолженіемъ этой послѣдней. Эпіневрій въ свою очередь является непосредственнымъ продолженіемъ наружныхъ слоевъ периневрія. Всѣ эти оболочки нервовъ состоятъ изъ трехъ слоевъ, расположенныхъ концентрически: изъ внутренняго слоя волокнистой соединительной ткани и наружныхъ слоевъ эндотеліальныхъ клѣтокъ (рис. 1). Строеніе эпіневрія отличается отъ строенія эндо- и периневрія бо́льшимъ развитіемъ и содержаніемъ жировыхъ клѣтокъ.

Оболочки нервовъ служатъ не только какъ вещество, спаивающее отдѣльныя нервныя волокна и пучки, но еще служатъ тѣми путями, по которымъ совершается лимфатическій токъ жидкости и устанавливается сообщеніе съ лимфатическими пространствами головного и спинного мозга.

Впрыскиваніемъ красящихъ веществъ въ подъоболочечное пространство спинного мозга можно доказать проникновеніе красящаго вещества въ периферическіе нервные стволы и, наоборотъ, послѣ впрыскиванія этихъ веществъ въ периферическіе нервы удается обнаружить проникновеніе красящихъ веществъ въ субъарахноидальное пространство центральной нервной системы (Рахмановъ).

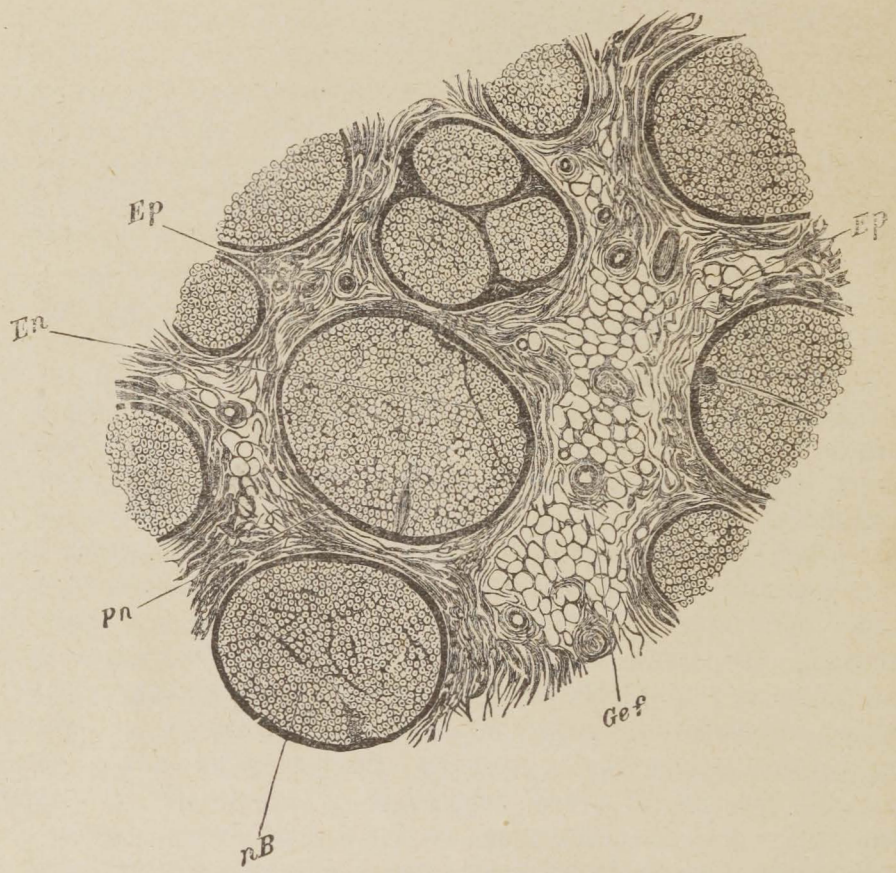

Рис. 1. Поперечный разрѣзъ сѣдалищнаго нерва человѣка. *nB*—нервныи пучокъ, внутри поперечно срѣзанныя волокна, *Pn*—периневрій, *En*—ендоневрій, *Ep*—эпиневрій, *Gef*—кровеносный сосудъ. (Flatau).

Кровеносные сосуды нервныхъ стволовъ располагаются также въ этихъ оболочкахъ и проникаютъ вглубь нервнаго ствола по оболочкамъ нервовъ.

Нервныя волокна по своему строенію различаются двухъ видовъ: мякотныя и безмякотныя (Ремаковскія). Первыя волокна образуютъ собою стволы всѣхъ черепныхъ и спинномозговыхъ нервовъ, а вторыя входятъ въ составъ симпатическихъ нервовъ и обонятельныхъ нитей.

Мякотныя волокна состоятъ изъ осевого цилиндра, мякотной оболочки (мозговой оболочки) и Шванновской оболочки (рис. 2).

Осевой цилиндръ лежитъ въ центрѣ нервнаго волокна и окруженъ, какъ футляромъ, мякотной оболочкой. Онъ состоитъ изъ тончайшихъ волоконецъ, связанныхъ между собою тончайшимъ веществомъ (Axoplasma Schiefferdecker'a). Эти волоконца (фибрилли) являются продолженіемъ той гангліозной клѣтки, отъ которой отходитъ данный осевой цилиндръ, какъ осевоцилиндрическій отростокъ.

Мякотная оболочка, окружающая осевой цилиндръ, состоитъ изъ однороднаго сильно преломляющаго свѣтъ вещества—міэлина. На мѣстахъ разрыва волокна эта оболочка выступаетъ въ видѣ полужидкихъ капель. Поверхъ мякотной оболочки располагается, въ видѣ трубки, Шванновская оболочка, состоящая изъ прозрачной пленки, лишенной всякой видимой структуры. На равныхъ разстояніяхъ другъ отъ друга располагаются особые перехваты, извѣстные подъ именемъ «перетяжекъ Ranvier» и служащіе, повидимому, для проникновенія питательныхъ продуктовъ въ полость нервнаго волокна. По своему строенію эта оболочка ближе всего подходитъ къ соединительной ткани.

Въ Шванновской оболочкѣ расположены особыя клѣтки (рис. 2), состоящія изъ мелкозернистой протоплазмы и ядра и носящія названіе ядеръ Шванновской оболочки. Эти клѣтки располагаются по длинѣ волокна, въ промежуткахъ между перетяжками Ranvier и играютъ большую роль при возстановленіи нервнаго волокна, почему носятъ еще названіе Neuroblastae.

Описанныя Lantermann'омъ особыя зарубки въ мякотной оболочкѣ нервнаго волокна, повидимому, нужно разсматривать какъ случайныя искусственныя образованія, зависящія отъ обработки.

Безмякотныя или Ремаковскія волокна лишены мякотной оболочки и состоятъ изъ осевого цилиндра, Шванновской оболочки и клѣтокъ этой послѣдней (рис. 3).

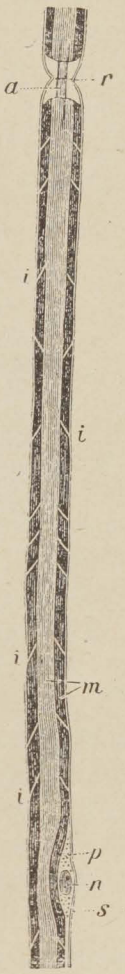

Рис. 2. Мякотное волокно. *a*—осевой цилиндръ, *s* — Schwann'овская оболочка, *n*—ядро оболочки, *p* — мелкозернистая протоплазма Шв. клѣтки, *r* —перехватъ Ranvier, *m* — мякотная оболочка, *i* — Lantermann'овскія зарубки. (Schwalbe).

Проводимость нервовъ. Главнѣйшей функціей периферическихъ нервовъ служитъ проведеніе раздраженій. Для правильнаго отправленія функцій необходима непрерывность нервнаго волокна, главнымъ образомъ осевого цилиндра.

Полное нарушеніе цѣлости волокна—перерѣзка или размозженіе волокна прекращаетъ проводимость и даже ближайшее присоединеніе двухъ отрѣзковъ волокна другъ къ другу не возстановляетъ нарушенной проводимости, что отличаетъ нервную проводимость отъ электрической. Постепенное и осторожное сдавленіе нерва прекращаетъ проводимость, но послѣ прекращенія сдавленія, если не нарушена цѣлость нерва, проводимость возстановляется. Всякое нервное волокно способно проводить нервное возбужденіе въ томъ и другомъ направленіи, однако нормально проводимость происходитъ въ каждомъ нервѣ только въ одномъ направленіи, въ зависимости отъ мѣста рожденія физіологическаго раздраженія. Волокна, получающія раздраженіе съ периферіи, проводятъ отъ периферіи къ центру и носятъ названіе центростремительныхъ (чувствительные нервы), получающіе раздраженіе на ихъ центральномъ концѣ—центробѣжными (двигательные, секреторные, тормозящіе и трофическіе нервы). Эффектъ нервнаго возбужденія зависитъ отъ строенія того концевого прибора, въ который передается возбужденіе, а отъ этого зависитъ специфичность нерва.

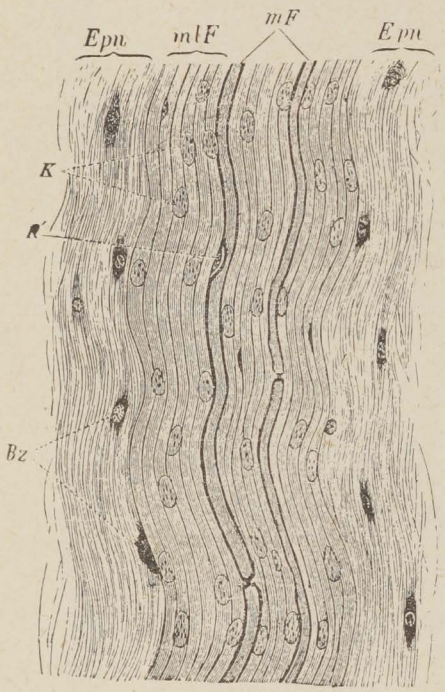

Рис. 3. Безмякотныя волокна изъ n. sympathici. *mlF*—безмякотныя волокна Remak'a, *mF*—мякотныя волокна, *Epn*—эпиневрій, *K*—ядра безмякотныхъ волоконъ, *K'*—ядра мякотныхъ волоконъ, *Bz* – соединительнотканныя клѣтки. (Schieferdecker).

Нервныя волокна нормально изолированы другъ отъ друга, почему нервное раздраженіе одного волокна не передается непосредственно на сосѣднее волокно. Молекулярное сотрясеніе даже въ очень слабой степени уже достаточно, чтобы вызвать къ дѣятельности возбудимость нервнаго волокна. Возбужденіе нерва передается затѣмъ далѣе въ силу способности нерва проводить возбужденіе. Искусственные раздражители раздѣляются на химическіе, механическіе, термическіе и электрическіе.

Отношеніе нервовъ къ электрическому току. Электрическій токъ служитъ возбудителемъ нерва только въ моментъ своего замыканія и размыканія, причемъ нормально возбужденіе возникаетъ при замыканіи тока на отрицательномъ полюсѣ (катодѣ), а при размыканіи на положительномъ (анодѣ). Прохожденіе постояннаго тока по нерву сопро-

вождается измѣненіями его раздражительности: повышеніемъ ея у отрицательнаго полюса и пониженіемъ у положительнаго. Для полученія возбуждающаго дѣйствія на нервы токъ долженъ имѣть нѣкоторую продолжительность (около 0,0015 сек.). Въ этомъ отношеніи нервы отличаются отъ мышцъ, гдѣ продолжительность тока болѣе значительна. Каждое новое возбужденіе нерва понижаетъ его возбудимость въ теченіе небольшой доли секунды, такъ какъ возбужденіе оставляетъ въ немъ послѣ себя очень короткую рефракторную фазу, т. е. фазу паденія раздражительности нерва вслѣдъ за предыдущимъ раздраженіемъ (Marey, Hermann, Введенскій).

Раздражительность нерва на всемъ его протяженіи совершенно одинакова, но, если дѣйствовать на нервъ наркотическими веществами, то мышечное сокращеніе къ электрическому возбужденію въ нисходящей части нерва рѣзко повышается, между тѣмъ какъ возбудимость нерва въ наркотизированномъ участкѣ понижается. Проведеніе возбужденія въ нервъ совершается постепенной передачей его отъ молекулы къ молекулѣ и, по всей вѣроятности, эта передача совершается вслѣдствіе разницы электрическаго потенціала сосѣднихъ частичекъ нерва, возникающей благодаря химическимъ процессамъ въ нервной ткани. Возникновеніе такой разницы потенціаловъ станетъ понятнымъ, если принять во вниманіе строеніе нервнаго волокна изъ неврофибриллъ и жидкаго связывающаго вещества.

Обмѣнъ веществъ въ нервныхъ волокнахъ у человѣка зависитъ отъ притока крови. Прекращеніе притока крови вызываетъ прекращеніе возбужденія нерва (Tait). Искусственно при помощи теплой влажной камеры (Botazzi) или при постепенномъ медленномъ охлажденіи (Alcock) удается нѣкоторое время продолжить жизнедѣятельность волокна.

Послѣдніе опыты съ сшиваніемъ разнородныхъ нервовъ доказали, что нервный процессъ въ различныхъ по своей функціи и даже строенію волокнахъ одинъ и тотъ же. Langley сшивалъ периферическій отрѣзокъ шейнаго симпатическаго нерва съ центральнымъ отрѣзкомъ шейной части блуждающаго нерва и получалъ, при его раздраженіи, расширеніе зрачка. Съ другой стороны Grützner доказалъ, что къ химическимъ и термическимъ раздраженіямъ двигательные и чувствительные нервы относятся различно. Однако оба эти мнѣнія, при всемъ кажущемся своемъ противорѣчіи, могутъ быть согласованы, если принять, что отношеніе различныхъ нервовъ къ силѣ и продолжительности того или другого раздражителя различно, но проводимость возбужденія, по своей сущности и главнымъ путямъ распространенія, совершенно идентична для нервныхъ волоконъ даже различныхъ по своей функціи нервовъ.

Общая хирургическая патологія периферической нервной системы.

При заболѣваніи периферическихъ нерновъ наблюдается цѣлый рядъ разстройствъ въ сферѣ проводимости ихъ. Въ виду того, что большинство нервныхъ стволовъ состоитъ изъ центробѣжныхъ и центростремительныхъ волоконъ, заболѣваніе нерва выражается въ разстройствѣ двигательной и чувствительной функціи его. Въ зависимости отъ того, въ какомъ направленіи разстраивается данная функція нерва, наблюдается или полное исчезаніе этой функціи, или ея ослабленіе, или, наоборотъ, повышеніе ея.

Пораженіе чувствительности. При заболѣваніи чувствительныхъ волоконъ наблюдается анэстезія (потеря чувствительности), или гипэстезія (пониженіе чувствительности), или гиперэстезія (повышеніе чувствительности), или различнаго рода дизэстезіи (разстройства одного рода чувствительности при сохранности другихъ).

Подъ именемъ анэстезіи понимается такое патологическое состояніе, когда раздраженія, передаваемыя по чувствительному пути съ периферіи тѣла, или совершенно не достигаютъ нашего сознанія, или достигаютъ не въ полной мѣрѣ. Такъ какъ по нервнымъ волокнамъ проходятъ различные виды чувствительности, то для потери или ослабленія каждаго изъ видовъ ея существуетъ особое обозначеніе: потеря болевого чувства носитъ названіе analgesia, потеря тактильнаго чувства—анэстезія въ собственномъ смыслѣ, ослабленіе чувства давленія—baranaesthesia, температурнаго чувства—thermanaesthesia, потеря мышечнаго чувства—batyanaesthesia и потеря стереогностическаго чувства—astereognosis.

Въ цѣляхъ діагностическихъ, для опредѣленія характера пораженія нервной системы и локализаціи его, недостаточно опредѣленія вида или степени измѣненія чувствительности, но необходимо еще установленіе предѣловъ ея распредѣленія по поверхности тѣла. Такое опредѣленіе предѣловъ разстройства чувствительности имѣетъ большое значеніе потому, что пораженію каждаго отдѣла нервной системы соотвѣтствуетъ своя особая строго опредѣленная область поверхности тѣла. Это обстоятельство даетъ возможность опредѣлить въ свою очередь, по характеру анэстезіи и по ея распредѣленію, не только характеръ страданія, но и мѣсто пораженія нервной системы.

На основаніи какъ экспериментальныхъ, такъ и патологическихъ клиническихъ данныхъ въ настоящее время болѣе или менѣе точно опредѣлены предѣлы распространенія областей кожи, соотвѣтственно опредѣленнымъ нервнымъ стволамъ, что и представлено въ видѣ особыхъ схемъ периферической чувствительности (рис. 4, 5 и 6). По этимъ схемамъ можно точно опредѣлить, зная распространеніе пораженія чув-

ствительности, пораженный нервный стволъ. При множественномъ пораженіи нервныхъ стволовъ, когда болѣзненный процессъ, начавшись съ периферическихъ частей нервныхъ волоконъ, постепенно распространяется къ центру, анэстезія обыкновенно обнаруживается на всѣхъ четырехъ конечностяхъ, но на туловище не заходитъ, причемъ нечув-

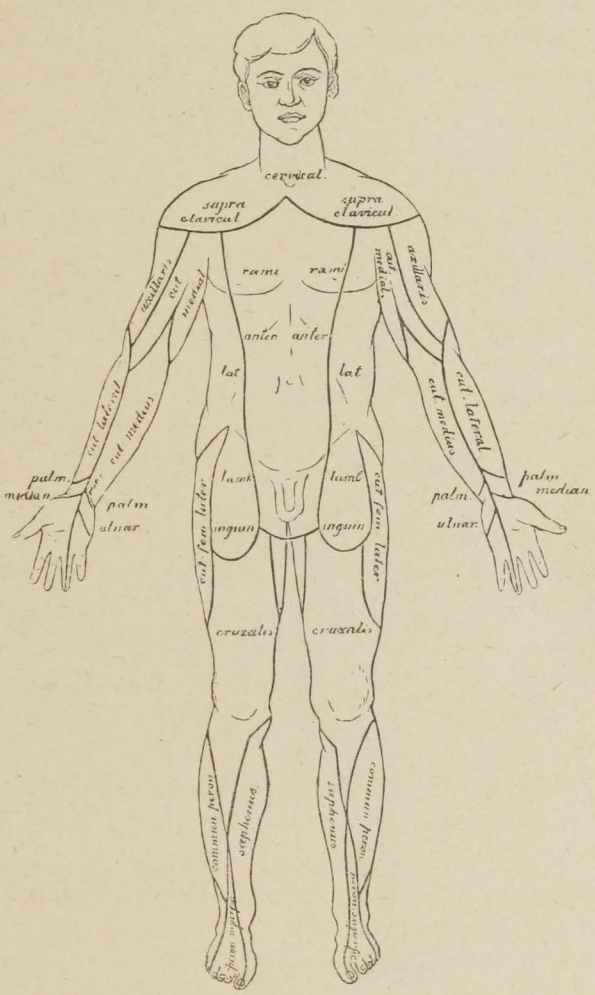

Рис. 4. Схема распредѣленія кожной чувствительности.

ствительность болѣе рѣзко выражена на периферіи, а по мѣрѣ приближенія къ туловищу она ослабѣваетъ.

Чувствительность къ боли также слѣдуетъ такому же распредѣленію, какъ и чувствительность къ прикосновенію, но распредѣленіе температурной анэстезіи не всегда совпадаетъ съ вышеприведенными видами нарушенія чувствительности и часто распространяется не такъ далеко. Чувствительность къ давленію чаще не затрогивается и очень рѣдко бываетъ повышена.

Въ болѣе рѣдкихъ случаяхъ наблюдается атипичное распредѣленіе чувствительности въ зависимости отъ анатомическихъ аномалій.

Повышеніе чувствительности—гиперэстезія, появляется вслѣдствіе повышенной возбудимости чувствительнаго пути, благодаря чему всѣ раздраженія, передаваемыя по этому пути, воспринимаются съ большей

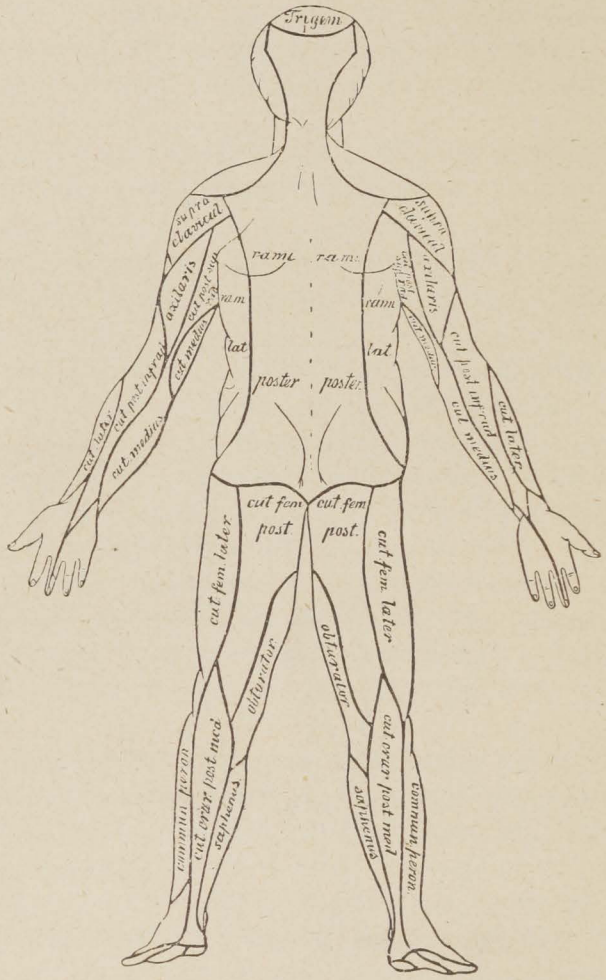

Рис. 5. Схема распредѣленія кожной чувствительности.

силой, чѣмъ нормально. Чаще приходится наблюдать hyperalgesia—повышеніе болевого чувства. При этой формѣ повышенія чувствительности самыя незначительныя раздраженія, даже тактильныя, воспринимаются съ особой остротой и вызываютъ рѣзкія болевыя ощущенія. Область распространенія ея по поверхности тѣла также до нѣкоторой степени служитъ показателемъ пораженія опредѣленнаго нервнаго ствола и поэтому также имѣетъ діагностическое значеніе.

Изъ другихъ разстройствъ чувствительности очень часто при пораженіи периферической нервной системы встрѣчается парэстезія— особаго рода субъективныя ощущенія въ сферѣ общей чувствительности самаго разнообразнаго свойства. (Ощущеніе ползанія мурашекъ, онѣмѣніе конечностей, ощущеніе холода или жара и т. п.). При пораженіи периферической нервной системы это разстройство чаще всего указываетъ на сдавленіе нервнаго ствола или воспаленіе его.

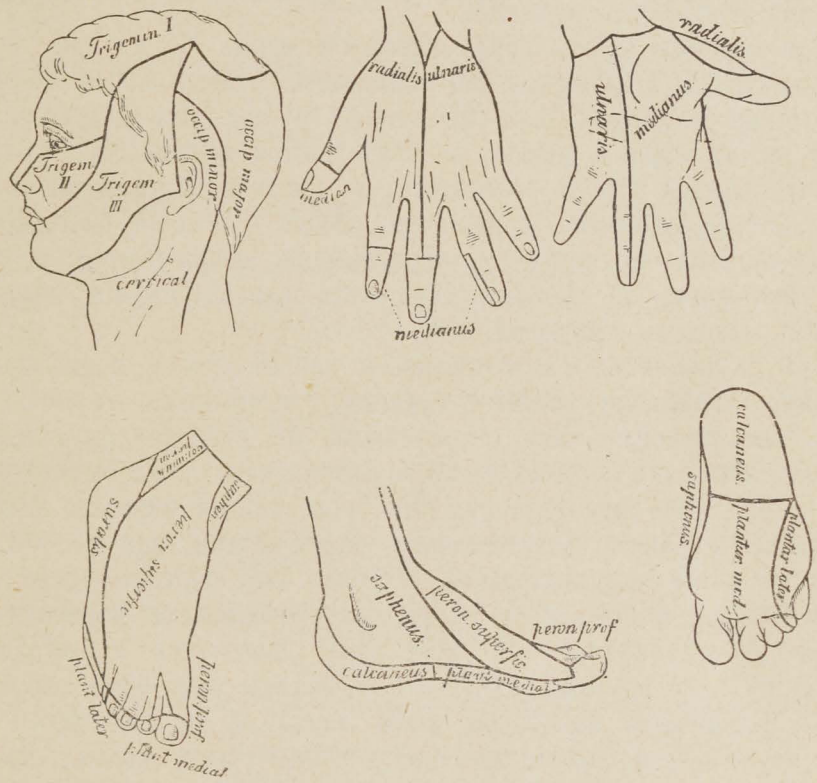

Рис. 6. Схема распредѣленія кожной чувствительности.

Пораженіе двигательныхъ нервовъ. Двигательныя разстройства обусловлены пораженіемъ двигательныхъ (центробѣжныхъ) волоконъ или двигательныхъ путей спинного и головного мозга. Конечно, характеръ пораженія первыхъ и вторыхъ совершенно различенъ: въ то время, какъ при пораженіи первыхъ наблюдается отсутствіе или рѣзкое пониженіе рефлексовъ, при пораженіи вторыхъ рефлексы не только не исчезаютъ, но даже рѣзко повышаются. Кромѣ того наблюдается еще цѣлый рядъ особыхъ характерныхъ для пораженія даннаго участка нервной системы признаковъ.

Двигательныя разстройства при пораженіи периферическихъ нервныхъ стволовъ выражаются въ видѣ параличей или контрактуръ.

Контрактуры наблюдаются очень рѣдко и обусловливаются ненормальнымъ постояннымъ раздраженіемъ нервнаго ствола, напр. при неполномъ поврежденіи нерва, при рубцевыхъ стягиваніяхъ его. Эти контрактуры обычно съ устраненіемъ раздражающей причины исчезаютъ, и очень рѣдко переходятъ въ хроническую форму въ случаяхъ рубцевыхъ стягиваній пораженнаго нервнаго ствола. Иногда контрактурѣ предшествуютъ клоническія ограниченныя судороги, принимающія даже характеръ настоящаго дрожанія.

При полномъ поперечномъ пораженіи нерва, т. е. при перерывѣ проводимости двигательнаго нерва наблюдается полный вялый параличъ соотвѣтственной мышцы или мышечной группы. На-ощупь парализованная мышца вяла и дрябла, не сокращается произвольно и благодаря тому, что каждой мышцѣ соотвѣтствуетъ противодѣйствующая ей мышца (антагонистъ), конечность принимаетъ особое положеніе, благодаря тому, что антагонисты, не встрѣчая сопротивленія, сокращаются и удерживаютъ конечность въ особомъ типичномъ для пораженія нѣкоторыхъ нервныхъ стволовъ положеніи.

При различныхъ травматическихъ поврежденіяхъ нервныхъ стволовъ такое пораженіе соотвѣтствующихъ мышечныхъ группъ наблюдается, какъ правило. При оперативномъ же удаленіи опухолей нервныхъ стволовъ (nevroma) часто послѣ полнаго даже удаленія опухоли, т. е. послѣ грубаго нарушенія проводимости нервнаго ствола, не наблюдается никакихъ двигательныхъ разстройствъ, или же они наблюдаются въ самой незначительной степени. Это обстоятельство можетъ быть объяснено медленностью нарушенія проводимости нервнаго ствола при проростаніи опухоли, благодаря чему образуется новый обходной нервный путь по другимъ сосѣднимъ стволамъ или, еще вѣрнѣе, что неврома развивается изъ одной части нерва, а другая часть совершенно нормальна и беретъ на себя функцію всего нерва. Въ очень рѣдкихъ случаяхъ наблюдается и при полной травматической перерѣзкѣ нервнаго ствола также неполный параличъ (Verneuil, Horteloup и др.). Это обстоятельство объясняется существованіемъ въ такихъ случаяхъ аномальныхъ анастомозовъ между сосѣдними нервами или особыхъ бифуркацій (Verchère), благодаря чему проводимость при перерѣзкѣ одного изъ развѣтвленій ствола не нарушается.

Въ тѣхъ случаяхъ, когда проводимость нервнаго ствола нарушена частично, наблюдается только ослабленіе мышцы—парезъ (paresis). Для правильнаго распознаванія пораженія того или другого нерва необходимо изученіе соотношенія мышцъ и нервныхъ стволовъ, что представлено въ приведенной таблицѣ и схемахъ распредѣленія двигательныхъ нервовъ.

Таблица I. Функціональныя соотношенія мышцъ и нервовъ.

Названіе мышцы.	Функція мышцы.	Нервный стволъ, черезъ который идутъ осевые цилиндры.
M. rectus capitis posticus major.	Поднимаетъ голову вверхъ, запрокидывая назадъ.	Ramus posterior n. cervicalis I.
M. rectus capitis posticus minor.	Поднимаетъ голову вверхъ.	Ramus posterior n. cervicalis I.
M. rectus capitis posticus lateralis.	Наклоняетъ голову набокъ.	Ramus posterior n. cervicalis I.
M. obliquus capitis superior.	Поднимаетъ голову.	Ramus posterior n. cervicalis I.
M. obliquus capitis inferior.	Вращаетъ голову.	Ramus posterior n. cervicalis I.
	Мышцы надплечья.	
M. deltoideus.	Поднимаетъ руку до горизонтальной плоскости кпереди, кнаружи и кзади.	N. axillaris.
M. supraspinatus.	Поднимаетъ руку и поворачиваетъ ее кнаружи.	N. suprascapularis.
M. infraspinatus.	Поворачиваетъ руку кнаружи и тянетъ ее внизъ.	N. suprascapularis.
M. teres minor.	Поворачиваетъ руку кнаружи и тянетъ ее внизъ.	N. auxillaris.
M. teres major.	Поворачиваетъ руку къ груди и поворачиваетъ ее кнутри.	N. subscapullaris medius.
	Мышцы шеи.	
M. scalenus ant., med. et post.	При фиксированной шеѣ поднимаютъ 1-е и 2-е ребро; при фиксированныхъ ребрахъ сгибаютъ шею и наклоняютъ голову внизъ.	N. n. cervicales III, IV.
M. rectus capitis anticus major.	Наклоняетъ голову внизъ (киваніе).	N. n. cervicales I, II, III, IV.
M. rectus capitis anticus minor.	Наклоняетъ голову внизъ (киваніе).	N. cervicalis I.
M. rectus capitis lateralis.	Наклоняетъ голову набокъ.	N. cervicalis I.
M. longus colli.	Сгибаетъ и вращаетъ шею.	N. n. cervicales II, III, IV.
M. splenius capitis et colli.	Отклоняетъ голову назадъ и вращаетъ ее вмѣстѣ съ шеей кнаружи.	Ramus posterior n. cervicalis II.

Названіе мышцы.	Функція мышцы.	Нервный стволъ, черезъ который идутъ осевые цилиндры.
M. biventer cervicis.	Отклоняетъ голову назадъ.	Rami mediales nerv. post. cervicalium.
M. complexus major.	Отклоняетъ голову назадъ.	Ramus posterior n. cervicalis II.
M. complexus minor.	Отклоняетъ голову назадъ и вращаетъ ее.	Rami mediales nerv. post. cervicalium.
M. spinalis cervicis.	Разгибаетъ шею.	Rami mediales nerv. post. cervicalium.
M. semispinalis cervicis.	Вращаетъ голову.	Ramus posterior n. cervicalis IV.
M. subscapularis.	Поворачиваетъ руку кнутри.	N. subscapularis superior.
M. latissimus dorsi.	Оттягиваетъ руку кзади.	N. subscapularis inferior.
M. m. rhomhoideus major et minor.	Поднимаетъ лопатку кверху и кнутри, приближая ея нижній уголъ къ средней линіи туловища.	N. dorsalis scapulae.
M. levator scapulae.	Поднимаетъ верхній внутренній уголъ лопатки.	N. dorsalis scapulae.
M. pectoralis major.	Приводитъ руку къ груди.	N. thoracicus anterior major.
M. pectoralis minor.	Оттягиваетъ лопатку книзу.	N. thoracicus anterior minor.
M. serratus anticus major.	Прижимаетъ лопатку къ грудной клѣткѣ; вращаетъ лопатку, оттягивая нижній ея уголъ кнаружи и поднимая acromion кверху.	N. thoracicus longus.
M. subclavius.	Поддерживаетъ ключицу.	N. subclavius.
	Мышцы плеча.	
M. biceps brachii.	Сгибаетъ предплечье, вращаетъ его кнаружи (супинируетъ).	N. musculo-cutaneus.
M. coraco-brachialis.	Тянетъ руку кнутри и впередъ.	N. musculo-cutaneus.
M. brachialis internus.	Сгибаетъ предплечье.	N. musculo-cutaneus.
M. triceps brachii.	Разгибаетъ предплечье.	N. radialis.
	Мышцы предплечья.	
M. anconeus quartus.	Разгибаетъ предплечье.	N. radialis.
M. supinator longus.	Сгибаетъ предплечье и отчасти вращаетъ его кнаружи (супинируетъ).	N. radialis.

Названіе мышцы.	Функція мышцы.	Нервный стволъ, черезъ который идутъ осевые цилиндры.
M. supinator brevis.	Вращаетъ предплечье кнаружи (супинаторъ).	N. radialis.
M. extensor carpi radialis longus.	Разгибаетъ кисть и приводитъ ее въ сторону луча.	N. radialis.
. extensor carpi radialis brevis.	Разгибаетъ кисть.	N. radialis.
M. extensor carpi ulnaris.	Разгибаетъ кисть и отводитъ ее въ сторону локтевой кости.	N. radialis.
M. extensor digitorum communis.	Разгибаетъ первыя фаланги пальцевъ, отдаляя ихъ отъ средняго пальца.	N. radialis.
M. extensor digiti minimi.	Разгибаетъ первую фалангу мизинца.	N. radialis.
M. abductor pollicis longus.	Отводитъ первую пястную кость кнаружи.	N. radialis.
M. extensor pollicis longus.	Разгибаетъ обѣ фаланги большого пальца и оттягиваетъ весь палецъ кзади.	N. radialis.
M. extensor pollicis brevis.	Разгибаетъ первую фалангу большого пальца; отводитъ первую пястную кость кнаружи.	N. radialis.
M. indicator.	Разгибаетъ первую фалангу указательнаго пальца и приближаетъ его къ среднему пальцу.	N. radialis.
M. pronator teres.	Вращаетъ предплечье кнутри (пронируетъ).	N. medianus.
M. flexor carpi radailis.	Сгибаетъ кисть руки и слегка вращаетъ ее кнутри (пронируетъ).	N. medianus.
M. palmaris longus.	Сгибаетъ кисть руки.	N. medianus.
M. flexor carpi ulnaris.	Сгибаетъ кисть и слегка вращаетъ ее кнаружи (супинируетъ).	N. ulnaris.
M. flexor digitorum sublimis.	Сгибаетъ вторыя фаланги пальцевъ руки.	N. medianus.
M. flexor digitorum profundus.	Сгибаетъ третьи фаланги пальцевъ руки.	N. medianus.
M. flexor pollicis longus.	Сгибаетъ вторую фалангу большого пальца.	N. medianus.
M. pronator quadratus.	Вращаетъ предплечье кнутри (пронируетъ).	N. medianus.

Названіе мышцы.	Функція мышцы.	Нервный стволъ, черезъ который идутъ осевые цилиндры.
	Мышцы кисти руки.	
M. abductor pollicis brevis.	Разгибаетъ вторую фалангу большого пальца, поворачивая послѣдній ладонной поверхностью кнутри.	N. mediauus.
M. opponens pollicis.	Поворачиваетъ большой палецъ ладонной поверхностью къ ладонной поверхности 2-й пястной кости.	N. medianus.
M. flexor pollicis brevis.	Поворачиваетъ большой палецъ ладонной поверхностью къ ладонной поверхности другихъ пальцевъ, наклоняя въ сторону локтя первую фалангу.	N. medianus.
M. abductor pollicis.	Дѣйствуя совмѣстно съ m. flexor pollicis brevis, разгибаетъ вторую фалангу большого пальца и вращаетъ первую пястную кость вокругъ продольной ея оси изнутри кнаружи.	N. medianus.
M. palmaris brevis.	Собираетъ въ складку кожу hypothenar'a.	N. ulnaris.
M. flexor brevis digiti minimi.	Сгибаетъ мизинецъ.	N. ulnaris.
M. opponens digiti minimi.	Противополагаетъ мизинецъ большому пальцу.	N. nlnaris.
M. m. interossei interni.	Приводятъ второй, четвертый и пятый палецъ къ среднему; разгибаютъ вторую и третью фаланги.	N. ulnaris.
M. m. interossei externi.	Отводятъ второй, четвертый и пятый пальцы отъ средняго; разгибаютъ вторую и третью фаланги, сгибая первую.	N. ulnaris.
	Мышцы поверхности туловища.	
M. serratus posticus superior.	Поднимаетъ 2—5 ребра.	N. n. intercostales I—IV.
M. serratus posticus inferior.	Тянетъ книзу 8—12 ребра.	N. n. intercostales IX—XI.
M. erector trunci, m. sarcolumbalis. m. longissimus dorsi.	При одностороннемъ дѣйствіи наклоняетъ нижнюю часть позвоночника кзади и кнаружи; при двустороннемъ дѣйствіи выпрямляетъ спину.	Rami posteriores n. n. intercostalium.

Названіе мышцы.	Функція мышцы.	Нервный стволъ, черезъ который идутъ осевые цилиндры.
M. m. levatores costarum.	Поднимаетъ ребра.	N. n. intercostales.
M. spinalis dorsi.	Разгибаетъ грудную часть позвоночника.	Rami mediales n. n. post intercostalium.
M. semispinalis dorsi.	Вращаетъ позвоночникъ.	Rami posteriores n. n. intercostalium.
M. multipidus spinae.	Вращаетъ позвоночникъ.	Rami posteriores n. n. intercostalium.
M. m. intertransversarii.	Наклоняетъ туловище вбокъ.	Rami posteriores n. n. intercostalium.
M. quadratus lumborum.	Наклоняетъ нижнюю часть позвоночника вбокъ.	Rami posteriores n. n. intercostalium.
M. m. intercostales.	Фиксируетъ ребра.	N. n. intercostales.
Мышцы передней поверхности туловища.		
M. rectus abdominis.	Сгибаетъ туловище кпереди.	N. n. intercostales.
M. obliquus abdominis externus.	При двустороннемъ дѣйствіи сгибаетъ туловище кпереди; при одностороннемъ — кпереди и вбокъ.	N. n. intercostales.
M. obliquus abdominis internus.	Поворачиваетъ туловище вбокъ.	N. n. intercostales.
M. transversus abdominis.	Сокращаетъ стѣнки живота, дѣйствуетъ какъ брюшной прессъ.	N. n. intercostales.
M. m. intercostales.	Фиксируетъ ребра.	N. intercostales.
Diaphragma.	Расширяетъ основаніе грудной клѣтки, поднимая кверху ребра.	N. phrenicus.
Мышцы бедра.		
M. gluteus magnus.	Разгибаетъ бедро и вращаетъ его кнаружи; фиксируетъ тазъ.	N. gluteus inferior.
M. gluteus medius.	Вращаетъ бедро кнутри и отводитъ его кнаружи; фиксируетъ тазъ.	N. gluteus superior.
M. gluteus minimus.	Отводитъ бедро и вращаетъ его кнутри; фиксируетъ тазъ.	N. gluteus superior.
M. tensor fasciae latae.	Натягиваетъ fasciam latam; сгибаетъ бедро и поворачиваетъ его кнутри.	N. gluteus superior.
M. pyriformis.	Вращаетъ ногу кнаружи.	N. sacralis II.
M. obturator internus.	Вращаетъ ногу кнаружи.	N. ischiadicus.

Названіе мышцы	Функція мышцы.	Нервный стволъ, черезъ который идутъ осевые цилиндры.
M. quadratus femoris.	Вращаетъ ногу кнаружи.	N. ischiadicus.
M. m. gemelli.	Вращаетъ ногу кнаружи.	N. ischiadicus.
M. obturator externus.	Вращаетъ ногу кнаружи.	N. obturatorius.
M. psoas major.	Сгибаетъ бедро; поворачиваетъ его кнаружи.	N. cruralis.
M. iliacus internus.	Сгибаетъ бедро; поворачиваетъ его кнаружи.	N. cruralis.
M sartorius.	Приводитъ нижнюю конечность; сгибаетъ бедро и голень; поворачиваетъ голень кнаружи.	N. cruralis.
M. quadriceps femoris.	Разгибаетъ голень.	N. cruralis.
M. gracilis.	Приводитъ конечность; при согнутомъ колѣнѣ поворачиваетъ голень кнутри.	N. obturatorius.
M. adductor longus.	Приводитъ бедро.	N. obturatorius.
M. adductor brevis.	Приводитъ бедро.	N. obturatorius.
M. adductor magnus.	Приводитъ бедро.	N. obturatorius.
M. pectineus.	Приводитъ бедро и поворачиваетъ его кнаружи.	N. cruralis.
M. biceps femoris.	Сгибаетъ голень.	N. ischiadicus.
M. semitendinosus.	Сгибаетъ голень.	N. ischiadicus.
M semimembranosus.	Сгибаетъ голень; фиксируетъ тазъ.	N. ischiadicus.
	Мышцы голени.	
M. tibialis anticus.	Производитъ тыльное сгибаніе стопы; приподнимаетъ внутренній ея край.	N. peroneus.
M. extensor hallucis longus.	Разгибаетъ первую фалангу большого пальца ноги.	N. peroneus.
M. extensor digitorum communis longus.	Разгибаетъ первыя фаланги пальцевъ; производитъ тыльное сгибаніе стопы.	N. peroneus.
M. peroneus longus.	Отводитъ стопу кнаружи, приподнимая ея наружный край.	N. peroneus
M. peroneus brevis.	Отводитъ стопу кнаружи; приподнимаетъ вверхъ ея наружный край.	N. peroneus.

Названіе мышцы.	Функція мышцы.	Нервный стволъ, черезъ который идутъ осевые цилиндры.
M. gastrocnemius.	Производитъ подошвенное разгибаніе стопы.	N. tibialis.
M. soleus.	Производитъ подошвенное разгибаніе стопы.	N. tibialis.
M. plantaris.	Производитъ подошвенное разгибаніе стопы.	N. tibialis
M. popliteus.	Сгибаетъ голень и вращаетъ ее кнутри.	N. tibialis.
M. tibialis posticus.	Приводитъ стопу кнутри, приподнимая вверхъ внутренній ея край.	N. tibialis.
M flexor digitorum communis longus.	Сгибаетъ послѣднюю и отчасти вторую фалангу пальцевъ.	N. tibialis.
M. flexor hallucis longus.	Сгибаетъ вторую фалангу большого пальца.	N. tibialis.
	Мышцы стопы.	
M. extensor digitorum communis brevis.	Разгибаетъ первыя фаланги пальцевъ ноги.	N. peroneus.
M abductor hallucis et m. flexor hallucis brevis (caput externum).	Сгибаютъ первую фалангу большого пальца и разгибаютъ вторую; отводятъ большой палецъ отъ остальныхъ пальцевъ ноги.	N. plantaris medialis.
M. abductor hallucis et m. flexor hallucis brevis (caput internum).	Сгибаютъ первую фалангу большого пальца и разгибаютъ вторую; приводятъ большой палецъ къ остальнымъ пальцамъ ноги.	N. plantaris medialis.
M. abductor digiti minimi et m. flexor brevis digiti minimi.	Сгибаютъ первую фалангу мизинца и разгибаютъ его вторую и третью фаланги; отводятъ мизинецъ отъ остальныхъ пальцевъ ноги.	N. plantaris lateralis
M. flexor digitorum communis brevis.	Сгибаетъ вторую и третью фаланги пальцевъ ноги.	N. tibialis.
M m. interossei externi.	Сгибаютъ первую фалангу пальцевъ и разгибаютъ вторую и третью; отводятъ пальцы.	N. plantaris lateralis.
M m interossei interni.	Сгибаютъ первую фалангу пальцевъ и разгибаютъ вторую и третью; приводятъ пальцы.	N. plantaris lateralis.
M. m. lumbricales.	Сгибаютъ первую фалангу пальцевъ и разгибаютъ вторую и третью.	N plantaris medialis.
M. caro quadratus Sylvii.	Антагонистъ m. flexoris digitorum communis longi.	N. tibialis.

Атрофія мышцъ. Мышечная атрофія характеризуетъ полное нарушеніе проводимости нервнаго ствола, благодаря тому, что мышечныя волокна не получаютъ трофическихъ импульсовъ отъ гангліозныхъ клѣтокъ передняхъ роговъ спиннаго мозга. Анатомически мышечная атрофія характеризуется перерожденіемъ и исчезаніемъ мышечной протоплазмы (myoplasma) и разростаніемъ протоплазмы межуточнаго вещества (sarcoplasma) съ увеличеніемъ количества ядеръ. Микроскопически атрофированныя мышцы болѣе блѣдной окраски съ желтоватымъ оттѣнкомъ и съ прослойками жировой ткани.

Поперечникъ большинства волоконъ рѣзко уменьшается и наряду съ атрофированными волокнами нерѣдко встрѣчаются и гипертрофированныя (рис. 7) Въ пораженныхъ волокнахъ сократительное вещество принимаетъ ясно-зернистый видъ и даже распадается на отдѣльныя глыбки, отчего волокно принимаетъ четкообразную форму. Чѣмъ больше времени протекло съ момента поврежденія нервнаго ствола, тѣмъ рѣзче выражены измѣненія въ мышечномъ веществѣ отдѣльныхъ волоконъ и тѣмъ большее количество волоконъ поражено деструктивнымъ процессомъ.



Рис. 7. M. gastrocnemius кролика при перерѣзкѣ сѣдалищнаго нерва, спустя 60 дней послѣ перерѣзки. *a* — атрофированныя мышечныя волокна, *b* — соединительная ткань, *c* — крупныя мышечныя волокна съ ядрами внутри. (Коржиловъ).

Какъ результатъ истинной пролиферации всегда наблюдается при этомъ большое количество мышечныхъ ядеръ, располагающихся вдоль волокна или отдѣльными небольшими кучками. На поперечныхъ срѣзахъ атрофированныя волокна имѣютъ не многоугольную форму, а круглую и между ними замѣтно рѣзкое увеличеніе межуточной соединительной ткани и богатое развитіе жировыхъ клѣтокъ. Кровеносные сосуды представляются утолщенными.

Клинически атрофіи мышцъ характеризуются тѣмъ, что онѣ локализуются всегда въ тѣхъ мышечныхъ группахъ, которыя физіологически и анатомически связаны съ пораженнымъ нервнымъ стволомъ. Нормальная конфигурація мышцъ исчезаетъ. Иногда конфигурація мышцъ маскируется болѣе рѣзкимъ развитіемъ жировой подкладки. Сухожильные

рефлексы доступные для изслѣдованія, представляются пониженными или совершенно угасшими.

Въ особенности характерно отношеніе парализованныхъ мышцъ и нервовъ къ электрическому току. Изслѣдованіе электрическимъ токомъ даетъ возможность рѣшить вопросъ о характерѣ пораженія мышцъ и поставить прогнозъ о дальнѣйшемъ теченіи заболѣванія нервнаго ствола. Электрическое изслѣдованіе мышцъ было впервые предложено и разработано въ 1872 г. Duchenne'омъ и съ этого времени, благодаря цѣлому ряду работъ по этому вопросу, пріобрѣло очень большое значеніе въ клиникѣ нервныхъ болѣзней.

Въ теченіе первыхъ 4 или 5 дней послѣ поврежденія нерва не наступаетъ никакихъ измѣненій въ электрической реакціи мышцъ, но спустя это время начинаетъ появляться пониженіе возбудимости мышцъ на фарадическій и гальваническій токъ. Понемногу возбудимость мышцы на фарадическій токъ прогрессивно падаетъ и спустя 12—16 дней послѣ раненія нерва возбудимость мышцы исчезаетъ. Возбудимость же мышцы къ гальваническому току на 10—15 день послѣ раненія нерва значительно повышается и даже превышаетъ возбудимость нормальной мышцы, но въ это же время появляется измѣненіе реакціи мышцы на гальваническій токъ.

При примѣненіи очень слабаго тока (одинъ милліамперъ) нормально получается сокращеніе мышцы при раздраженіи нерва или мышцы только отрицательнымъ полюсомъ (катодомъ) и при замыканіи тока (К. З. С.). Но размыканіе тока при раздраженіи нерва или мышцы положительнымъ полюсомъ не даетъ сокращенія мышцы.

При токѣ средней силы (5 миллиамперъ) замыканіе тока при раздраженіи нерва или мышцы отрицательнымъ (катодомъ) К. З. С. или положительнымъ (анодомъ) А. З. С. полюсомъ даетъ сокращеніе, но размыканіе того и другого полюса сокращенія уже не даетъ.

При болѣе значительныхъ токахъ (около 20 милліамперъ) получается при замыканіи тока катодомъ уже не одиночное, а тетаническое сокращеніе мышцы (К. З. Т.). При раздраженіи анодомъ получается сокращеніе мышцы какъ при замыканіи тока, такъ и при размыканіи его, причемъ сокращеніе при размыканіи анодомъ бываетъ рѣзче, чѣмъ при замыканіи анодомъ. Располагая въ послѣдовательномъ порядкѣ реакцію мышцы на токи различной силы, мы получимъ слѣдующую постепенность реакціи на различные токи:

Слабый токъ К. З. С.

Средній токъ К. З. С., А. З. С.

Сильный токъ К. З. Т., А. З. С., А. Р. С.

Причемъ нормально мышца реагируетъ на раздраженіе гальваническимъ токомъ очень быстро и носитъ характеръ молніевиднаго сокращенія.

Кромѣ того нужно еще имѣть въ виду, что нормально каждый нервъ и каждая мышца реагируетъ на токъ опредѣленной силы.

Stintzing, на основаніи своихъ изслѣдованій, вывелъ особыя предѣльныя цифры для каждаго нерва и мышцы, которыя и располагаются въ приведенныхъ таблицахъ.

Таблица II. Фарадическая возбудимость нервовъ.

Нервы.	Нижняя граница.	Верхняя граница.	Средняя величина.
N. accessorius	145	130	137,5
N. musculo cutaneus	145	125	135
R. mentalis	140	125	132,5
N. ulnaris I	140	120	130
R. frontalis	137	120	128,5
R. zygomaticus	135	115	125
N. medianus	135	110	122,5
N. facialis	132	110	121
N. ulnaris II	130	107	118,5
N. peroneus	127	103	115
N. cruralis	1·0	103	111,5
N. tibialis	120	95	107,5
N. radialis	120	90	105

Таблица III. Гальваническая возбудимость нервовъ.

Нервы.	Нижняя граница.	Средняя величина.	Верхняя граница.	Разница.
N. facialis	0,8	1,75	2,8	1,3
R. frontalis	0,6	1,45	2·5	0,7
R. zygomaticus	—	1,4	2·5	
R. mentalis	—	0,95	—	—
N. accessorius	—	2,27	0,6	0,15
N. musculo cutaneus	—	0,17	0,35	0,19
N. medianus	0,27	0,9	2,0	0,6
N. ulnaris I	—	0,55	1,3!	0,6
N. ulnaris II.	—	1,6	—	0,7
N. radialis	0,7	1,8	3,0	1,1
N. cruralis	0,3	1,05	2,6!	0·6
N. peroneus	—	1,1	2,7!	0,5
N. tibialis	—	1,45	—	1,1
N. auxillaris	—	2.8	—	0,7
N. thoracicus	—	1,75	—	1,3

Таблица IV. Фарадическая возбудимость мышцъ.

Мышцы.	Разстояніе спиралей въ m. m.
M. cucullaris	116
M. deltoideus	123—160
M. pectoralis major	117
M. pectoralis minor	133—107
M. serratus anticus major	115—170
M. supinator longus	109—106
M. extensor digitorum communis	115—95
M. extensor carpi radialis	112

Мышцы.	Разстояніе спиралей въ m. m.
M. extensor pollicis brevis	118—107
M. pronator teres	115
M. flexor digitorum sublimis	138—116
M. ulnaris internus	133— 96
M. abductor digiti minimi	115—110
M. rectus femoris	123— 95
M. vastus internus	115—113
M. tibialis anticus	123—103

Таблица V. Гальваническая возбуждаемость мышцъ.

Мышцы.	Сила тока въ миллиамперахъ.
M. cucullaris	1,6
M. deltoideus	1,2—2,0
M. pectoralis major	0,4
M. pectoralis minor	0,1—2,5
M. serratus anticus major	1,0—8,5!
M. supinator longus	1,1—1,7
M. extensor digitorum communis	0,6—3,0
M. extensor carpi radialis	0,8
M. extensor pollicis brevis	1,5—3,5
M. pronator teres	2,5—2,8
M. flexor digitorum sublimis	0,3—1,5
M. ulnaris internus	0,9—2,9
M. abductor digiti minimi	2,5
M. rectus femoris	1,6—6,0
M. vastus internus	0,3—1,3
M. tibialis anticus	1,8—5,0

Реакція перерожденія. Для опредѣленія характера атрофіи мышцъ недостаточно только одного осмотра и изслѣдованія рефлекторной сферы, а необходимо кромѣ того изслѣдованіе и реакціи нервовъ и мышцъ на токи. Реакція мышцъ на токи при пораженіи нервовъ во всѣхъ случаяхъ является очень важнымъ методомъ клиническаго изслѣдованія. Съ одной стороны при нерѣзкихъ измѣненіяхъ мышцъ, когда даже никакихъ видимыхъ измѣненій въ мышцахъ не обнаружено, удается опредѣлить пониженіе электрической возбудимости пораженнаго нерва и соотвѣтственной мышцы. При атрофіи же мышцы необходимо рѣшить вопросъ, какого характера атрофія.

При простой атрофіи реакція нерва и мышцы на электрическій токъ нормальна и только возбудимость нѣсколько понижается; при дегенеративной атрофіи реакція нерва и мышцы на токъ рѣзко измѣняется и получается особая послѣдовательность сокращенія мышцы, носящая названіе реакціи перерожденія.

Подъ реакціей перерожденія понимаютъ особое измѣненіе возбудимости нерва и мышцы на электрическое раздраженіе.

Реакція перерожденія можетъ быть полная или неполная: если раздраженіе нерва, какъ фарадическимъ, такъ и гальваническимъ токомъ не даетъ сокращенія мышцы, а раздраженіе мышцы фарадическимъ токомъ не даетъ сокращенія, а при раздраженіи мышцы гальваническимъ токомъ получается замыканіе катодомъ равнымъ или слабѣе замыканія анодомъ (КЗС = АЗС), то это характеризуетъ полную реакцію перерожденія. Само сокращеніе мышцы носитъ вялый червеобразный характеръ.

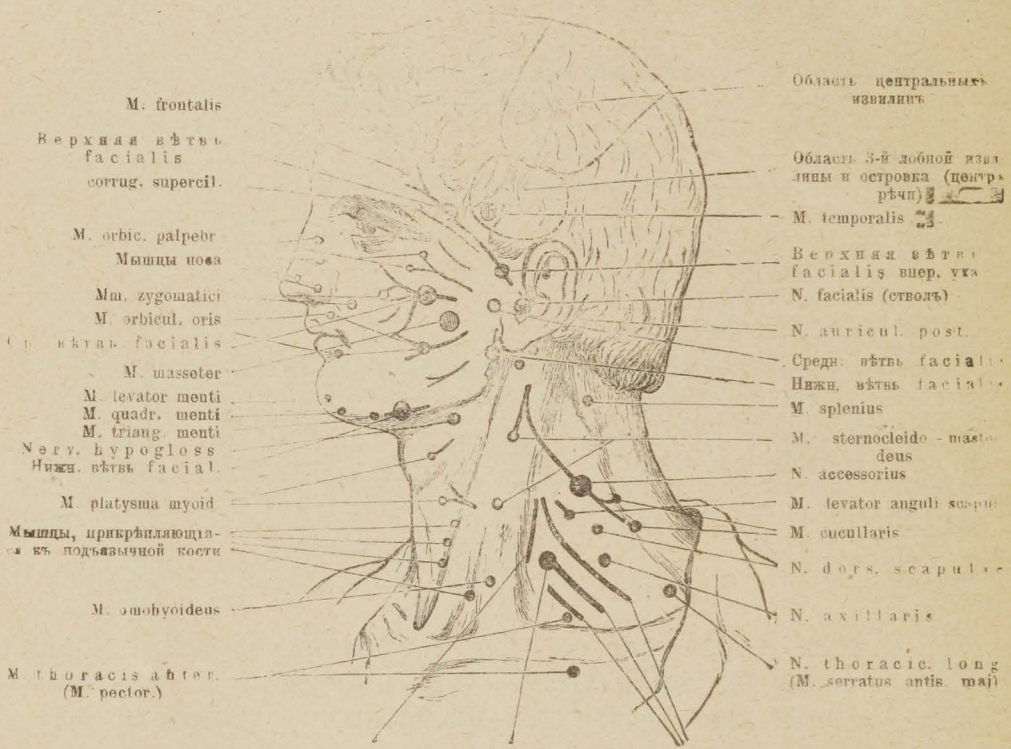

Рис. 8.

Частичной реакціей перерожденія называется простое пониженіе возбудимости нерва на оба вида тока, а мышцы на фарадическій токъ, между тѣмъ какъ раздраженіе мышцы гальваническимъ токомъ даетъ извращеніе реакціи (КЗС = АЗС), какъ и при полной реакціи перерожденія. Характеръ сокращенія мышцы также вялый червеобразный.

Такое отношеніе перерожденныхъ мышцъ къ току зависитъ отъ измѣненія ея элементовъ. Исчезновеніе фарадической возбудимости объясняется перерожденіемъ нервныхъ межмышечныхъ волоконъ. Увеличеніе и извращеніе электрической реакціи объясняется исчезаніемъ мышечнаго

вещества (myoplasma) и разростаніемъ межуточнаго вещества (sarcoplasma).

Сосудодвигательныя, секреторныя и трофическія разстройства при пораженіи периферическихъ нервовъ зависятъ, по всей

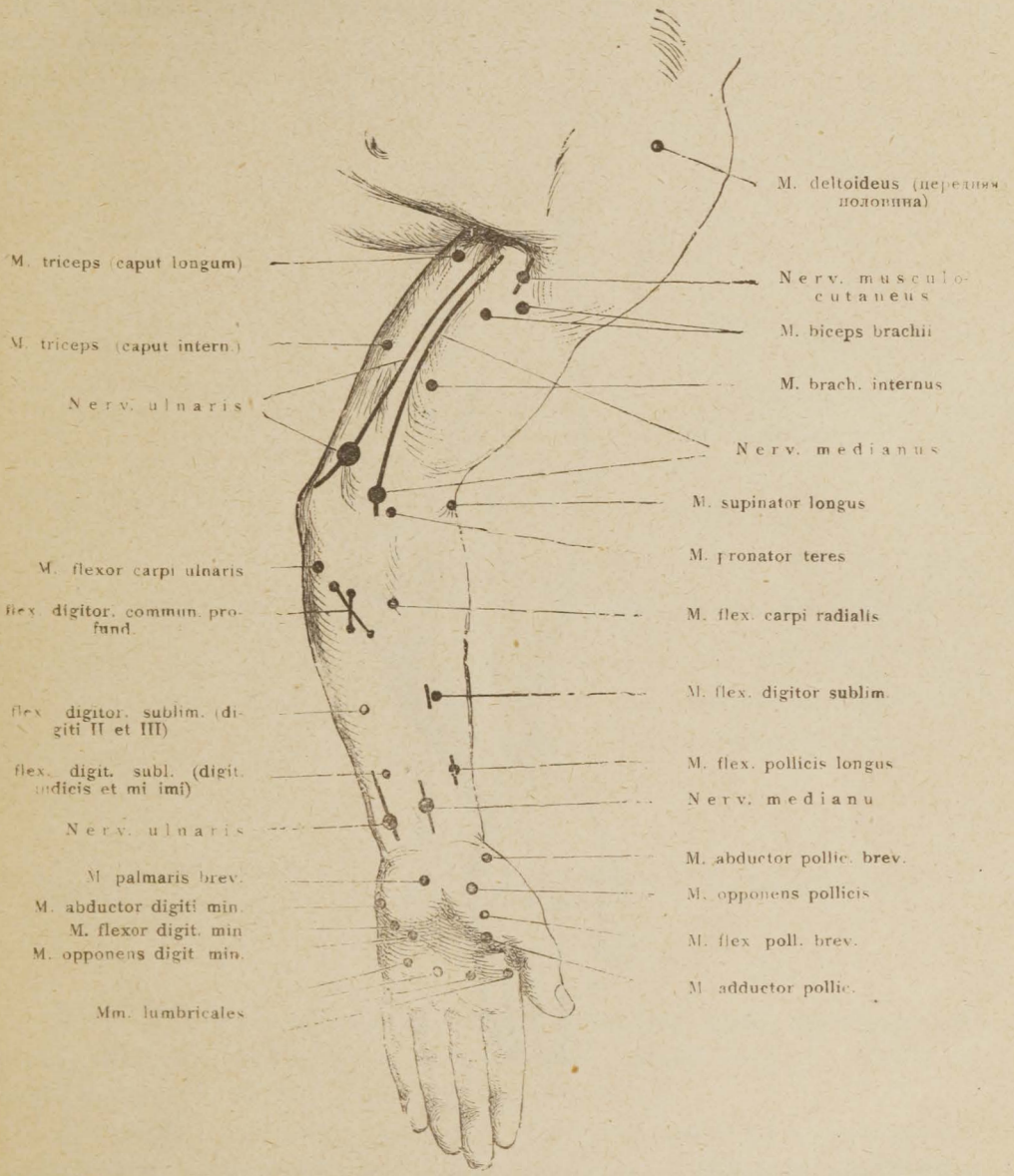

Рис. 9.

вѣроятности, отъ поврежденія волоконъ симпатической нервной системы, которыя входятъ въ составъ нервныхъ стволовъ.

Сосудодвигательныя разстройства состоятъ въ расширеніи сосудовъ участка кожи, иннервируемаго пораженнымъ нервомъ. Благо-

даря разстройству сосудодвигательной функціи наступаетъ расширеніе сосудовъ, застой крови въ кожныхъ покровахъ, отчего наблюдается синеватая окраска кожи, причемъ въ зависимости отъ положенія конечности можно легко получить настолько сильный застой, напр. при опусканіи руки, что кожа принимаетъ рѣзко синюшную окраску, и на-

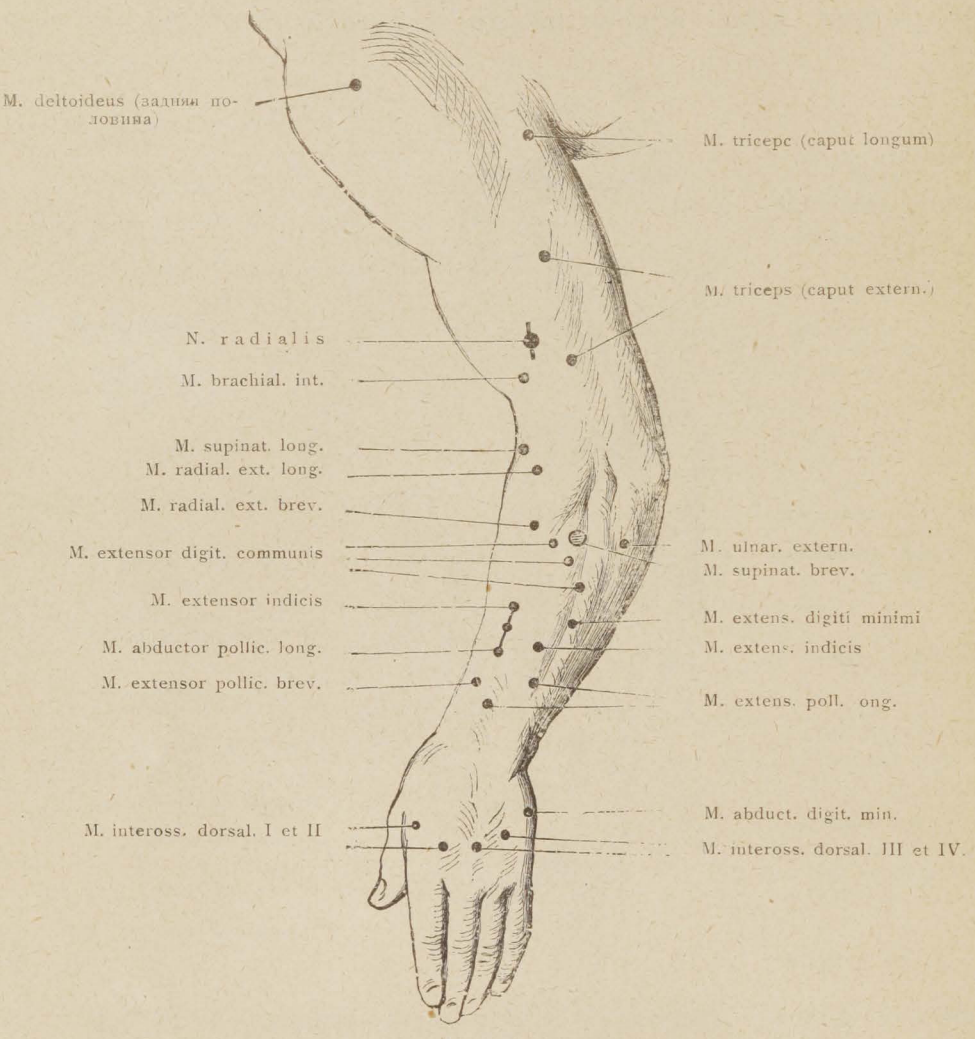

Рис. 10.

оборотъ, при поднятіи руки кожа значительно блѣднѣетъ. При этомъ кожная температура на пораженныхъ участкахъ понижается на 2°—3° (Hutchinson) и даже 9°—8° (Ruhden).

Секреторныя разстройства состоятъ въ пониженіи нормальной секреторной функціи кожныхъ железъ, почему кожа дѣлается слишкомъ суха; рѣже наблюдается обильное отдѣленіе пота.

Трофическія разстройства при пораженіи периферическихъ нервовъ наблюдаются очень часто и въ нѣкоторыхъ случаяхъ достигаютъ значительныхъ степеней (Nicaise, Blum, Arnozan).

На кожѣ наблюдаются трофическія разстройства въ видѣ красныхъ пятенъ, иногда пузырей, напоминающихъ ожоги. Въ нѣкоторыхъ случаяхъ кожа пріобрѣтаетъ гладкій блестящій видъ (glossy skin). Волоса сѣдѣютъ, ломаются и выпадаютъ, ногти утолщаются, на нихъ появляются продольныя полосы: они часто загибаются и дѣлаются ломкими.

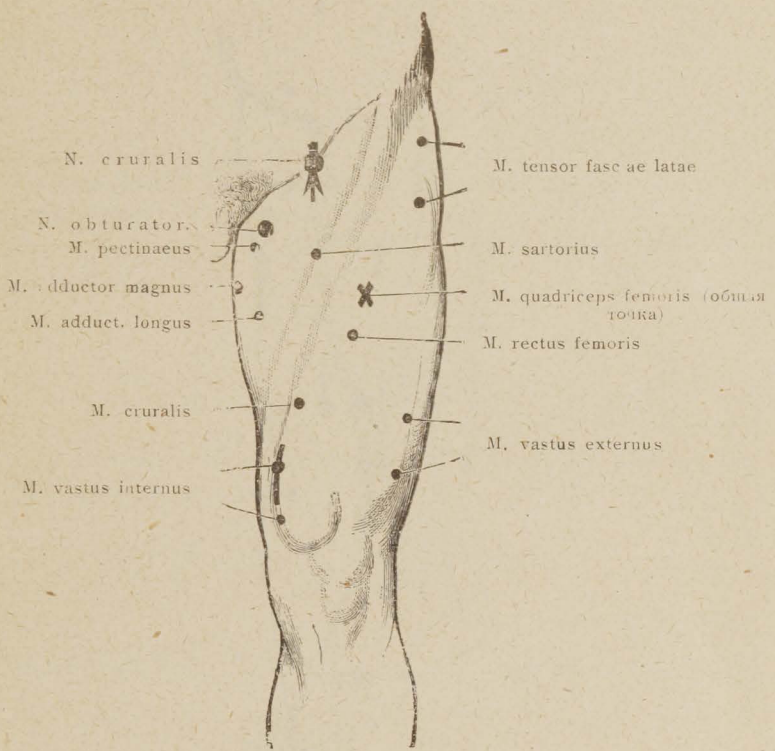

Рис. 11.

Weir-Mitchell наблюдалъ случаи пораженія кожи, напоминающіе экзему. Нерѣдко наблюдается опоясывающій лишай (herpes zoster), располагающійся по ходу пораженнаго ствола.

Во многихъ случаяхъ пораженіе покрововъ принимаетъ язвенный характеръ. Эти язвы чаще поверхностнаго характера, атоничны, блѣдны. Но въ нѣкоторыхъ случаяхъ язвенный процессъ углубляется и изъязвленіе принимаетъ даже видъ прободающей язвы.

Очень часто язвы появляются какъ результатъ пролежней или ожоговъ, вслѣдствіе нарушенія питанія кожи и потери чувствительности.

Въ болѣе рѣдкихъ случаяхъ изъязвленія на пальцахъ рукъ и ногъ настолько прогрессируютъ и углубляются, что переходятъ на ногтевыя фаланги и тогда заболѣваніе напоминаетъ болѣзнь Morvan'a.

Въ подкожной клѣтчаткѣ наблюдается отекъ, часто распространяющійся на всю область, иннервируемую пораженнымъ нервомъ, или рѣже этотъ отекъ распространяется отдѣльными небольшими участками, напоминая большей или меньшей величины узлы.

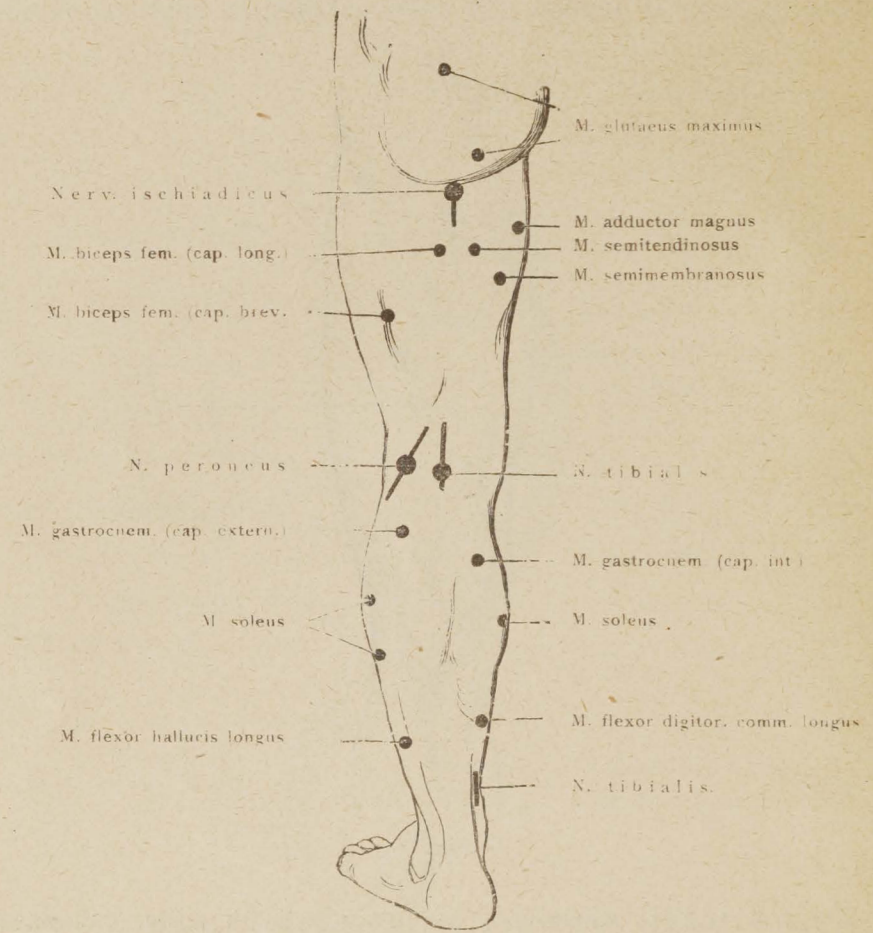

Рис. 12.

Иногда этотъ ограниченный отекъ напоминаетъ флегмону благодаря мѣстному покраснѣнію кожи.

При нарушеніи цѣлости нервнаго ствола и при невритахъ наблюдаются страданія суставовъ въ видѣ артропатій.

При нарушеніи проводимости крупныхъ нервныхъ стволовъ наблюдается измѣненіе въ костяхъ. Mantegazza, Fischer и Schiff послѣ экспериментальной перерѣзки нервныхъ стволовъ находили значи-

тельное измѣненіе костей: кости дѣлались хрупкими и теряли въ вѣсѣ. Drummond нашелъ, что перерѣзка нерва ухудшала сростаніе костнаго перелома. Это наблюденіе было подтверждено Bouglé.

Костная атрофія послѣ перерѣзки нервовъ наблюдалась также и въ клиникѣ (Разумовскій).

При пораженіи периферическихъ нервовъ всегда наблюдается ослабленіе или даже полная потеря рефлексовъ, такъ какъ рефлекторная дуга прерывается. Измѣненіе со стороны рефлексовъ очень

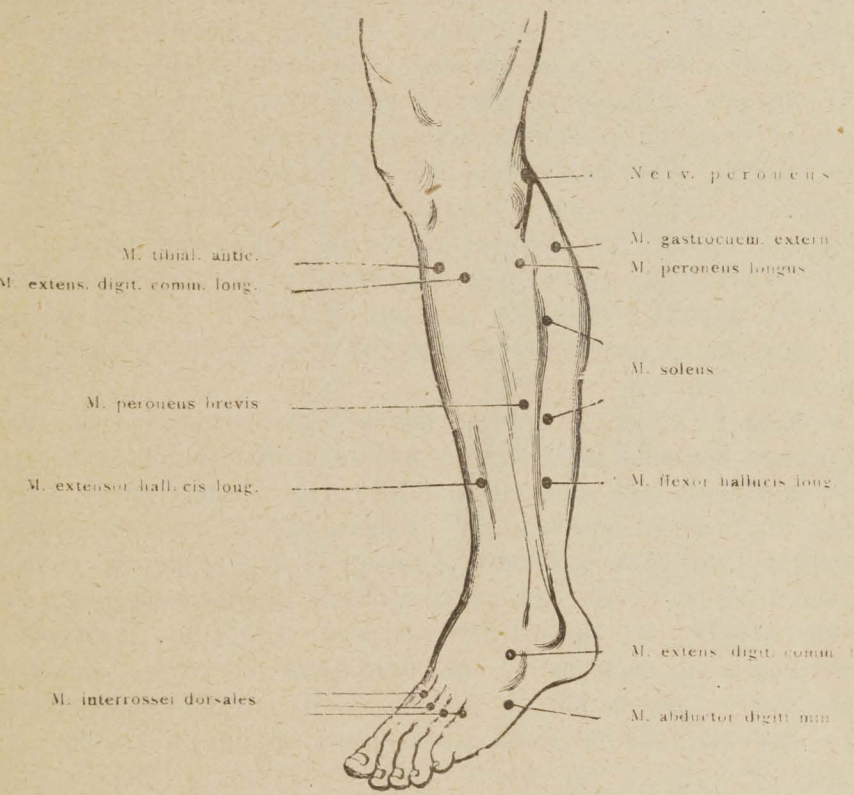

Рис. 13.

характерно для периферическихъ пораженій и изслѣдованіе рефлекторной сферы значительно помогаетъ при опредѣленіи пораженія нервнаго ствола.

Степень ослабленія рефлексовъ можетъ быть весьма различной: въ одномъ случаѣ мы наблюдаемъ лишь незначительное пониженіе рефлексовъ, въ другомъ, наоборотъ, полное ихъ исчезаніе.

Въ очень рѣдкихъ случаяхъ при невритахъ наблюдается повышеніе рефлексовъ. Такое повышеніе рефлексовъ можетъ зависѣть отъ раздраженія чувствительныхъ нервныхъ волоконъ воспалительнымъ процессомъ. Въ другихъ случаяхъ можно предположить, что воспалительный

процессъ распространился на клѣточные элементы двигательнаго невpона и обусловилъ ихъ раздраженіе.

Процессы перерожденія и возстановленія нервныхъ стволовъ.

Не только функція, но и существованіе каждаго нервнаго волокна двигательнаго или чувствительнаго обусловливается его анатомической цѣлостью и связью съ гангліозной клѣткой, осево-цилиндрическимъ отросткомъ которой оно состоитъ. Если же эта связь нарушается и извѣстный участокъ волокна оказывается отдѣленнымъ отъ своей клѣтки, то въ немъ (какъ правило) развиваются особыя дегенеративныя измѣненія, обусловливающія въ нѣкоторыхъ случаяхъ гибель волокна. Эти измѣненія носятъ названіе вторичнаго перерожденія, такъ какъ они наступаютъ не первично (самостоятельно), а вторично послѣ нарушенія цѣлости волокна, т. е. разобщенія его съ клѣткой. Въ виду того, что этотъ процессъ подробно былъ изслѣдованъ и описанъ Waller'омъ, то это измѣненіе называется Waller'овскимъ перерожденіемъ.

При Waller'овскомъ перерожденіи наблюдаются характерныя измѣненія въ мякотной обкладкѣ, осевомъ цилиндрѣ и ядрахъ Шванновской оболочки. Совершенно нетронутой при этомъ остается только Шванновская оболочка.

Къ началу вторыхъ сутокъ послѣ поврежденія волокна наблюдаются первые признаки перерожденія мякотной оболочки, на четвертый же день эти измѣненія уже начинаютъ выступать довольно ясно, а на шестой день выступаютъ яснѣе всего. Сперва обнаруживается измѣненіе правильности контуровъ мякотной оболочки и нарушеніе ея непрерывности: наблюдаются болѣе или менѣе глубокіе надрывы оболочки, иногда настолько глубокіе, что происходитъ полный перерывъ мякотной оболочки и мякоть ея распадается на отдѣльные сегменты. Затѣмъ съ каждымъ днемъ распадъ мякоти все болѣе и болѣе увеличивается и наконецъ вся мякотная оболочка распадается на мелкія глыбки. Такое измѣненіе наблюдается къ концу третьей недѣли. Одновременно съ видимымъ распадомъ мякотной оболочки наблюдается и измѣненіе химическаго состава мякоти, такъ какъ глыбки окрашиваются осміевой кислотой не въ черный цвѣтъ, а въ бурый (рис. 14).

Послѣ распада мякотной оболочки перерожденная мякоть начинаетъ разсасываться и Шванновская оболочка запустѣваетъ совершенно, причемъ удаленіе мякоти изъ волоконъ происходитъ при помощи особыхъ форменныхъ элементовъ—міэлофаговъ (Даркшевичъ). Эти форменные элементы образуются за счетъ эндотелія сосудовъ и форменныхъ элементовъ соединительной ткани.

Почти одновременно съ появленіемъ первыхъ признаковъ распада мякотной оболочки наблюдаются и измѣненія осевого цилиндра, характерныя для Waller'овскаго перерожденія (рис. 15).

Осевой цилиндръ измѣняетъ свой внѣшній видъ—онъ становится крапчатымъ, ноздреватымъ, что находится въ зависимости отъ распада его фибриллей на мелкія зерна. Нѣсколько позднѣе замѣчается распадъ всего цилиндра по длинѣ на отдѣльныя частички, превращаю-

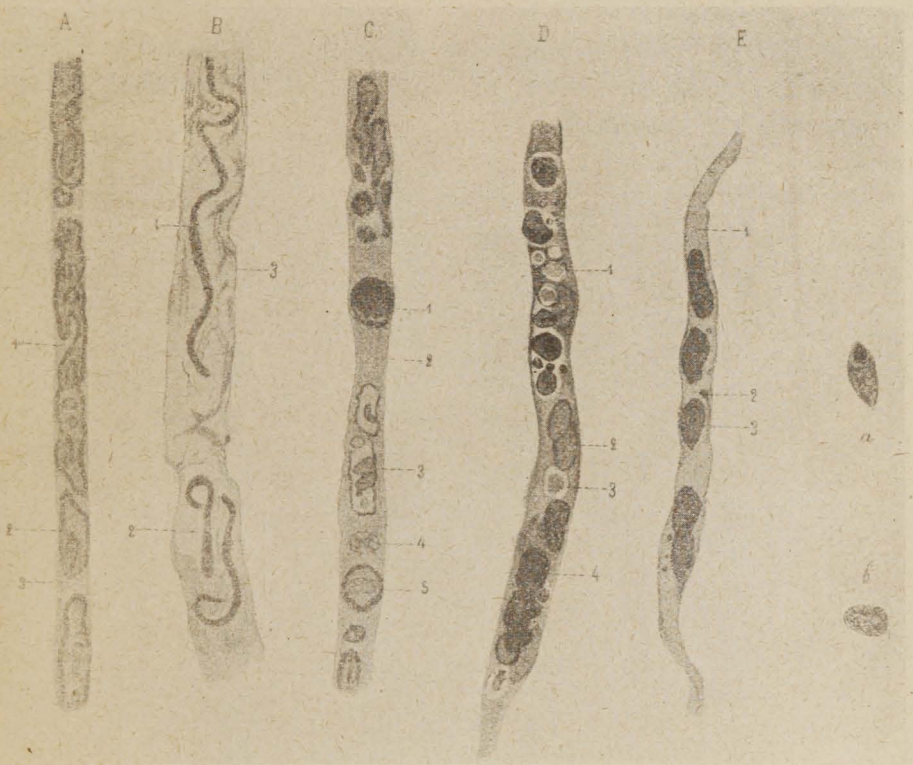

Рис. 14. Wallerовское перерожденіе нервныхъ волоконъ сѣдалищнаго нерва свинки. A.—6 дней послѣ перерѣзки: 1—зазубрина по краю мякотной оболочки, 2—отдѣльный сегментъ распавшейся мякоти, 3—пустая Шванновская оболочка. B.—То же обраб. Müller'овской жидкостью и окраска Ehrlich-Biondi: 1—осевой цилиндръ въ стадіи зернистаго распада, 2—обрывокъ осевого цилиндра, 3—мякотная обкладка. C.—18 дней послѣ перерѣзки, обраб. осміемъ: 1—капля міэлина, 2—пустая Шванновская оболочка, 3—большая глыбка распавшейся мякоти, 4—капля міэлина, окрашенная въ бурый цвѣтъ, 5—капля рѣзко измѣненнаго міэлина. D.—40 дней послѣ перерѣзки: 1—3—капли міэлина, окрашенныя въ бурый цвѣтъ, 2—форменный элементъ внутри Шванновской оболочки, 4—капля міэлина, окрашеннаго въ черный цвѣтъ. E.—40 дней послѣ перерѣзки, обраб осміемъ и neutralroth: 1—3 запустѣвшая Шванновская оболочка, 2—капля міэлина, 3—форменный элементъ внутри Шванновской оболочки. a—форменный элементъ, лежащій свободно и несущій въ себѣ крупную каплю міэлина; в—то же, но съ тремя каплями міэлина (по Даркшевичу).

щіяся въ безформенную мелкозернистую массу, которая, расплываясь все болѣе и болѣе, въ концѣ-концовъ становится совершенно незамѣтной и разсасывается также форменными элементами (рис. 16 и 17). Ядра Шванновской оболочки, наоборотъ, проявляютъ усиленную жизнедѣятельность и образуютъ новые форменные элементы. Эти новые фор-

менные элементы не отличаются отъ тѣхъ элементовъ, которые попадаютъ въ волокно извнѣ.

Однако при Waller'овскомъ перерожденіи наблюдаются измѣненія не только со стороны волокна, но въ этомъ процессѣ принимаютъ участіе и концевыя двигательныя пластинки, которыя также распадаются въ извѣстной постепенности. Прежде всего начинаютъ распадаться концевыя развѣтвленія осевого цилиндра, позднѣе начинаетъ появляться перерожденіе мякоти въ тѣхъ вѣтвяхъ волокна, которыми оно подходитъ къ мышцѣ.



Рис. 15. Вторичная атрофія периферическихъ нервныхъ волоконъ. Окраска по Marchi. *a*– капля измѣненнаго мэлина (Даркшевичъ).

Одновременно съ перерожденіемъ мякоти наступаютъ измѣненія въ ядрахъ зернистой основы двигательной пластинки, они утрачиваютъ ядрышки и принимаютъ неправильную форму. Затѣмъ эти ядра основы также исчезаютъ. Зернистая же основа двигательной пластинки остается во все время вышеописанныхъ измѣненій въ волокнахъ и ядрахъ концевого аппарата безъ измѣненій.

Въ центральномъ отрѣзкѣ нерва, волокна котораго остаются въ соединеніи съ клѣточными элементами, по мнѣнію Waller'a, не наступаетъ никакихъ измѣненій. Однако другіе авторы на основаніи своихъ

наблюденій устанавливаютъ, что въ центральномъ отрѣзкѣ волокна также наблюдаются измѣненія, которыя и названы ретроградным перерожденіемъ или «вторичной атрофіей».

Мякотная оболочка нервнаго волокна наполняется небольшими черными зернышками (капельками), которыя встрѣчаются и въ нормальномъ состояніи, но при вторичной атрофіи количество этихъ зернышекъ рѣзко увеличивается (окраска по Marchi). Постепенно мякоть также обнару-

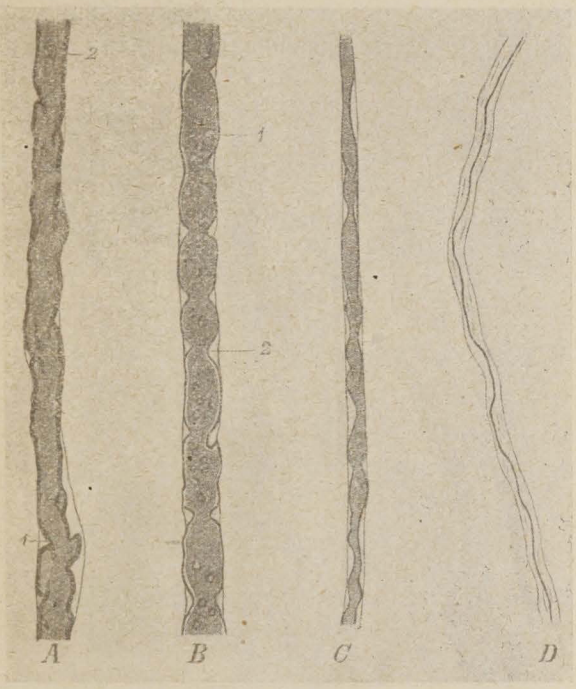

Рис. 16. Вторичная атрофія периферическихъ нервныхъ волоконъ. А.—Волокно послѣ обработки осміемъ. 1—глубокая зазубрина въ мякотной оболочкѣ, 2—капля измѣненнаго міэлина. В.—тоже—1—капля измѣненнаго міэлина, 2—изъѣдина въ мякотной оболочкѣ. С.—неправильность наружнаго контура мякотной оболочки, рѣзкое уменьшеніе поперечника волокна. Д—волокно послѣ окраски анилиновой синькой, виденъ осевой цилиндръ, крайне истонченный и съ извилистымъ ходомъ. (Даркшевичъ).

живаетъ перетяжки, которыя проникаютъ до осевого цилиндра. Мякоть понемногу разсасывается и мякотная оболочка истончается, пока, наконецъ, совершенно не исчезнетъ.

Въ осевомъ цилиндрѣ центральнаго отрѣзка наблюдается только атрофія его, онъ истончается и иногда исчезаетъ совершенно, явленій перерожденія обычно не обнаруживаетъ. Ядра Шванновской оболочки остаются въ началѣ атрофіи безъ измѣненія; позднѣе же они увеличиваются въ числѣ и располагаются по длинѣ волокна.

Эти измѣненія центральнаго конца нервнаго волокна совершенно не напоминаютъ тѣхъ глубокихъ измѣненій, какія наблюдаются въ пери-

ферическомъ его отрѣзкѣ. Наблюденія послѣдняго времени установили, что эти измѣненія наблюдаются только въ томъ случаѣ, когда произведено вырываніе нервнаго ствола (Nissl) и, повидимому, такое грубое нарушеніе цѣлости нерва производитъ разрушающее вліяніе и на клѣточные элементы, въ которыхъ благодаря этому развивается патологическій процессъ, обусловливающій въ свою очередь дегенеративный процессъ въ соотвѣтственномъ волокнѣ. Другими словами, и эти измѣненія центральнаго отрѣзка волокна необходимо разсматривать, какъ Waller'овское перерожденіе, только менѣе интенсивное, такъ какъ при этомъ не наблюдается полнаго разобщенія волокна съ клѣткой.



Рис. 17. Физіологическая дегенерація периферическихъ нервныхъ волоконъ. Окраска по Marchi. *c*—капля измѣненнаго міэлина. (Даркшевичъ).

Конечно такая точка зрѣнія имѣетъ большое практическое значеніе, въ особенности въ случаяхъ хирургическаго вмѣшательства для установленія какъ показанія къ оперативному вмѣшательству (нервный шовъ), такъ и въ смыслѣ предсказанія возстановленія проводимости. Если периферическій отрѣзокъ перерожденъ при грубомъ разрушеніи нервнаго ствола, то оперативное вмѣшательство или совершенно не достигнетъ цѣли—проводимость нерва не возстановится, или эта проводимость будетъ только частичная. Изученіе процесса возстановленія нервныхъ волоконъ съ этой точки зрѣнія имѣетъ очень большое практическое значеніе.

Возрожденіе (regeneratio) нервныхъ волоконъ. Центральный отрѣзокъ нервнаго ствола обычно утолщенъ и закругленъ, имѣя видъ культи (центральная культя по Ranvier или неврома возрожденія по Vanlair'y). Это утолщеніе можетъ быть различной величины въ зависимости отъ величины нервнаго ствола, блѣдно-розоваго цвѣта въ свѣжихъ случаяхъ и сѣроватаго въ старыхъ (рис. 18).



Рис. 18. Полная перерѣзка n. mediani: 1—сухожиліе m. palmaris l., 2—центральный конецъ нерва съ невромой, 3—периферическій конецъ. (По Tillaux).

Концевая часть центральнаго отрѣзка утолщается насчетъ утолщенія осевыхъ цилиндровъ и пролиферації невробластовъ. Обыкновенно это утолщеніе срастается съ ближайшими тканями и иногда настолько плотно, что отдѣляется съ большимъ трудомъ.

Периферическій отрѣзокъ нервнаго ствола, наоборотъ, истонченъ, блѣденъ и только въ рѣдкихъ случаяхъ немного утолщенъ.

Промежуточный рубецъ между двумя отрѣзками нервнаго ствола очень часто совершенно отсутствуетъ, такъ какъ отрѣзки нерва въ большинствѣ случаевъ отклоняются въ сторону. Въ тѣхъ же слу-

чаяхъ, когда отрѣзки расположены недалеко другъ отъ друга и по одной прямой линіи, то образуется очень тонкая рубцовая перемычка. Въ нѣкоторыхъ случаяхъ при переломѣ костей костная мозоль служитъ настолько большимъ препятствіемъ, что отрѣзки нервнаго ствола отклоняются на значительное разстояніе въ сторону. Интересенъ случай, наблюдавшійся мною, огнестрѣльнаго перелома плечевой кости и раненія лучевого нерва, гдѣ отрѣзки лучевого нерва разошлись далеко въ сторону, но ихъ отростки имѣютъ тенденцію обойти костную мозоль и ростутъ другъ другу навстрѣчу (см. главу о травматическихъ поврежденіяхъ нервныхъ стволовъ).

Клиническія наблюденія не оставляютъ никакого сомнѣнія, что периферическій нервный стволъ, даже подвергшійся полному перерожде-

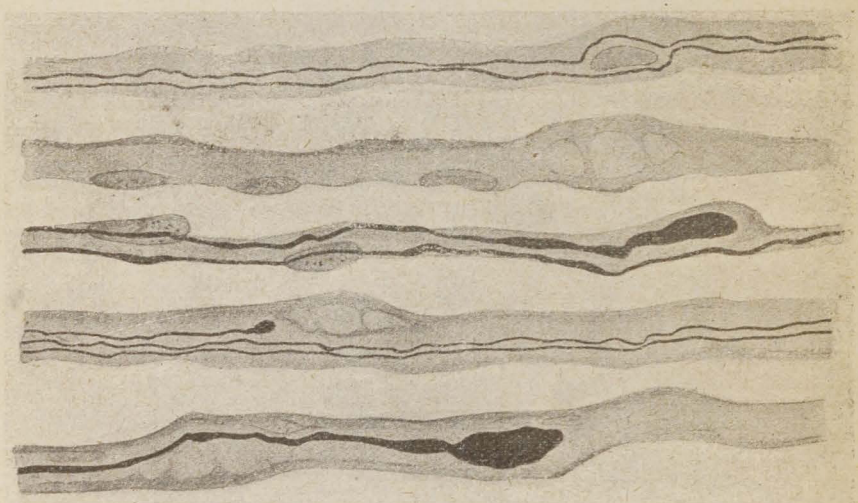

Рис. 19. Проростающіе осевые цилиндры. Утолщенія концовъ осевыхъ цилиндровъ. (По Ramon y Cajal'ю.

нію въ зависимости отъ какого-либо поврежденія, можетъ при нѣкоторыхъ условіяхъ снова возродиться настолько, что возстанавливается его двигательная и чувствительная функція.

Микроскопическія изслѣдованія вполнѣ подтверждаютъ клиническія наблюденія, однако до сихъ поръ еще нѣтъ полнаго согласія во взглядахъ различныхъ изслѣдователей на вопросъ, къ чему сводится регенеративный процессъ при возрожденіи периферическаго нервнаго волокна. Существуютъ двѣ теоріи возрожденія нервнаго волокна, имѣющія каждая за себя достаточное количество вполнѣ доказательныхъ фактовъ.

Существенной частью нервнаго волокна является осевой цилиндръ, поэтому вопросъ о регенераціи нервнаго волокна сводится къ вопросу о возрожденіи осевого цилиндра. Обѣ теоріи существенно различаются другъ отъ друга взглядомъ на первичную регенерацію осевого цилиндра.

По одной теоріи главную роль въ регенераціи волокна играетъ проростаніе центральнаго отрѣзка осевого цилиндра, а по другой—периферическаго отрѣзка его.

Теорія проростанія центральнаго волокна. Waller въ 1852 г., затѣмъ Bruch въ 1855 г. установили, на основаніи своихъ патолого-анатомическихъ изслѣдованій, проростаніе центральнаго отрѣзка осевого цилиндра. Послѣ перерѣзки нервнаго ствола уже спустя 15 дней ясно замѣтно утолщеніе концовъ осевыхъ цилиндровъ центральнаго отрѣзка нервнаго ствола. Утолщенія эти являются вздутіями, которыя образуются всегда на периферическомъ концѣ всякаго поврежденнаго осевого цилиндра (рис. 19). Отъ этихъ вздутій отходятъ вновь образованные осевые цилиндры, которые разнятся отъ цилиндровъ центральнаго отрѣзка своимъ болѣе тонкимъ поперечникомъ. Эти цилиндры идутъ къ периферіи въ Шванновской оболочкѣ, лишенной уже мякоти и стараго осевого цилиндра, причемъ отъ одного стараго осевого цилиндра отходитъ нѣсколько такихъ новыхъ цилиндровъ и всѣ они имѣютъ стремленіе проростать къ периферіи, что можно легко доказать изслѣдованіемъ препаратовъ, взятыхъ въ разные сроки. Vanlair, изслѣдуя скорость проростанія осевыхъ цилиндровъ, нашелъ, что n. facialis у кролика возстанавливается по прошествіи 8 мѣсяцевъ послѣ перерѣзки, n. vagus и n. ischiadicus у собаки возстанавливается спустя 11 мѣсяцевъ. При изсѣченіи же участковъ нервнаго ствола возстановленіе происходитъ медленнѣе. При изсѣченіи участка n. ischiadici у собаки длиною въ 1 стм.—черезъ 13 мѣсяцевъ, въ 2 стм.—черезъ 20 мѣсяцевъ, въ $2^1/_2$ стм.—черезъ $28^1/_2$ мѣсяцевъ.

Vanlair считаетъ, что проростаніе осевого цилиндра по старымъ Шванновскимъ оболочкамъ происходитъ со скоростью на 1 млм. въ день, при изсѣченіи же участка нерва по 0,25 млм. въ день. Возрождающіеся цилиндры проростаютъ къ периферіи по старымъ Шванновскимъ оболочкамъ, но иногда такое проростаніе ихъ происходитъ по фибриллямъ периневрія и эндоневрія.

При сохранности и непрерывности Шванновскихъ оболочекъ цилиндры проростаютъ всегда по оболочкѣ, при нарушеніи же ихъ цѣлости (при изсѣченіи куска нервнаго ствола) осевые цилиндры проростаютъ по ходу фибриллей, окружающихъ нервныя волокна (рис. 20 и 21).

Мякотная оболочка возстанавливается одновременно съ проростаніемъ цилиндровъ за ихъ счетъ.

Шванновская оболочка возрождается за счетъ пролиферированныхъ соединительныхъ клѣтокъ.

Въ тѣхъ случаяхъ, когда проростающій цилиндръ центральнаго отрѣзка встрѣчаетъ непреодолимое препятствіе (удаленіе большого куска нерва, костная мозоль, загибаніе концовъ и т. п.) для соединенія съ периферическимъ отрѣзкомъ волокна, наступаетъ постепенная вторичная

атрофія его, обусловливающая рано или поздно полную гибель всего неврона.

Практически имѣетъ очень большое значеніе вопросъ о времени начала такой дегенераціи возрождающихся волоконъ. Даркшевичъ указываетъ на 6 недѣль для кролика. Для человѣка этотъ срокъ долженъ быть увеличенъ до 3—4 мѣсяцевъ. До сихъ поръ не представляется возможнымъ установить этотъ срокъ съ точностью.

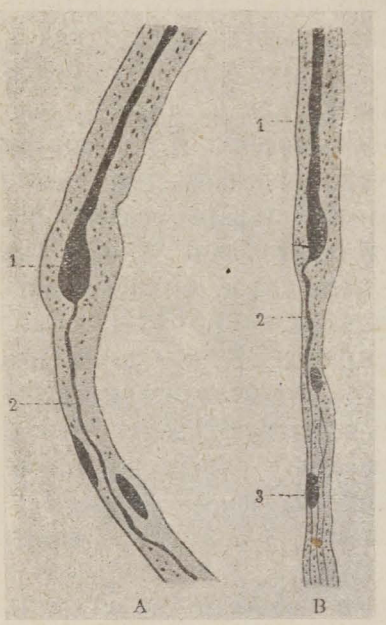

Рис. 20. Прорастаніе центральныхъ осевыхъ цилиндровъ и соединеніе ихъ съ периферическими. A—старый осевой цилиндръ соединенъ съ вновь образованнымъ, болѣе тонкимъ. B—старый осевой цилиндръ встрѣчаетсся съ серіей новыхъ. 1—старый осевой цилиндръ, 2—вновь образованный осевой цилиндръ, 3—ядро оболочки (По Howell и Huber'y).

Эта теорія центральнаго возрожденія нерва раздѣляется многими авторами (Ranvier, Vanlair, Howell и Huber, Stroebe, Даркшевичъ и др.).

Forsmann установилъ, что возрождающіеся цилиндры центральнаго отрѣзка притягиваются периферическими отрѣзками волоконъ. Это явленіе Forsmann объясняетъ особыми химіотактическими свойствами клѣтокъ Шванновской оболочки или вѣрнѣе клѣтокъ, происшедшихъ изъ этихъ послѣднихъ (apotrophiques. Marinesco). Такимъ образомъ то, что объяснялъ Ranvier чисто механически, въ настоящее время объясняется особыми свойствами периферическаго отрѣзка нерва. Это свойство въ настоящее время признается большимъ числомъ авторовъ.

Теорія первичнаго возрожденія периферическаго отрѣзка волокна (аутогенная регенерація).

Schiff въ 1854 г. впервые высказалъ предположеніе, что периферическій отрѣзокъ волокна можетъ возродиться самостоятельно изъ неокончательно перерожденныхъ осевыхъ цилиндровъ. Vulpian и Phillipeaux подтвердили его наблюденіе. Büngner однако своими изслѣдованіями въ 1891 г. выяснилъ, что возрожденіе совершается насчетъ пролиферированныхъ клѣтокъ Шванновской оболочки, превращающихся постепенно въ веретенообразныя клѣтки съ длинными тонкими отростками на противоположныхъ концахъ. Располагаясь цѣпью по длинѣ нервнаго ствола, эти клѣтки спаиваются своими отростками между собою. Изъ этой цѣпи клѣтокъ формируется новый осевой цилиндръ. Цѣлый рядъ послѣдователей этой теоріи (Galleotti и Levi, Ziegler, Kennedy, Stewart) еще болѣе освѣтилъ этотъ вопросъ, но въ особенности эта

теорія многимъ обязана Bethe, который окончательно установилъ независимость возрожденія нерва отъ центральнаго отрѣзка.

Durante въ своей исчерпывающей работѣ о возрожденіи нервныхъ волоконъ далъ подробное и точное описаніе всего процесса. Клѣтки Шванновской оболочки, какъ во время процесса дегенераціи осевыхъ цилиндровъ, такъ и послѣ ихъ полнаго перерожденія, начинаютъ увеличиваться въ объемѣ и количество ядеръ умножается. Въ однѣхъ частяхъ нервнаго волокна это увеличеніе количества ядеръ не сопровождается дѣленіемъ клѣточной протоплазмы и тогда клѣтки Шванновской оболочки представляются въ видѣ удлиненныхъ образованій съ большимъ количествомъ ядеръ (regression plasmodiale Durante); въ другихъ частяхъ дѣленіе ядеръ сопровождается дѣленіемъ протоплазмы и образованіемъ

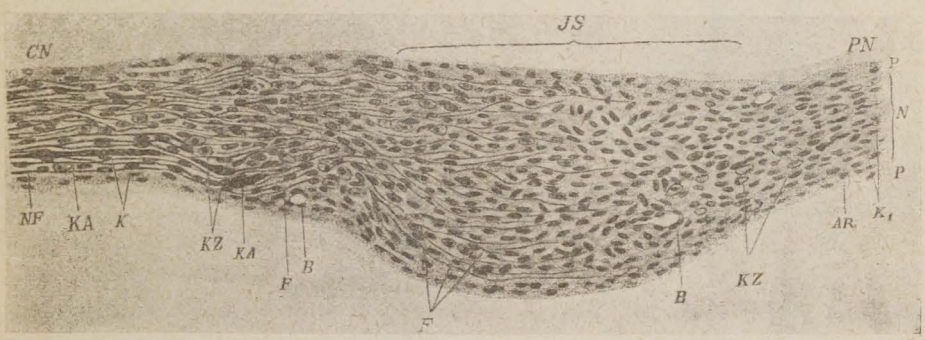

Рис. 21. Регенерація нервныхъ волоконъ послѣ ихъ перерѣзки у кролика. 15 дней спустя, продольный разрѣзъ. *N*—нервный стволъ, *p*—периневрій, *CN*—центральный конецъ нерва, *PN*—периферическій конецъ нерва, *JS*—мѣсто перерѣзки, *F*—новые осевые цилиндры, ростущіе изъ центральнаго конца, *NF*—нормальные осевые цилиндры, *KA*—концевыя вздутія, перерѣзанныхъ цилиндровъ центральнаго отдѣла нервнаго ствола, *AR*—остатки перерожденнаго цилиндра периферическаго отдѣла нервнаго ствола, *K*—ядра Шванновской оболочки, центральнаго отрѣка, *K*—пролиферированныя ядра Шванновской оболочки, въ периферическомъ отрѣзкѣ нерва, *KZ*—фагоциты, *B*—кровеносный сосудъ. (По Stroebe и Даркшевичу).

веретенообразныхъ клѣтокъ (рис. 22 и 23). Эти клѣтки образуютъ, соединяясь своими концами, также протоплазматическія многоядерныя ленты. Первыя образованія встрѣчаются преимущественно въ центральномъ концѣ отрѣзка, а вторыя въ периферическомъ. Протоплазматическія ленты образуются или внутри перерожденной Шванновской оболочки, или снаружи ихъ, проростая въ соединительной ткани. По изслѣдованіямъ Howell и Huber эти ленты, несмотря на отсутствіе дифференцировки, все же могутъ передавать нервное раздраженіе.

Внутри протоплазматическихъ лентъ вскорѣ дифференцируется одинъ или нѣсколько осевыхъ цилиндровъ, которые на своемъ центральномъ концѣ приходятъ въ соприкосновеніе съ концами сохранившихся осевыхъ цилиндровъ (рис. 24). Мякотная оболочка образуется уже послѣ возстановленія осевыхъ цилиндровъ.



Рис. 22. Образованіе протоплазматическихъ лентъ. А—протоплазматическая лента состоящая изъ ядеръ, В—обозначаются перетяжки Ranvier, 1—протоплазматическая лента осевого цилиндра, 2—ядро протоплазматической ленты. (По Howell и Huber'y).



Рис. 24. Дифференцировка волоконъ въ протоплазматическихъ лентахъ. 1—ядро, 2—протоплазматическая лента, 3—волокна, окрашенныя по Stroebe (сафранинъ и метилъвіолетъ). (По Ballance и Stewart'y).

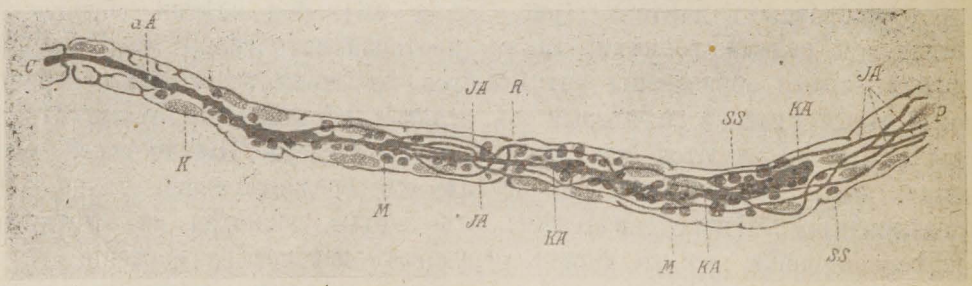

Рис. 23. Регенерація нервнаго волокна послѣ его поврежденія (26 дней). *C*—центральная, *P*—периферическая часть волокна. *R*—перехватъ Ranvier, *SS*—старая Шванновская оболочка, *M*—капля міэлина, *K*—пролиферація ядеръ Шванновской оболочки, *A*—старый осевой цилиндръ, *K'*—колбообразное вздутіе перерѣзаннаго осевого цилиндра, *JA*—четыре новыхъ цилиндра, отдѣляющіеся отъ стараго осевого цилиндра кверху отъ его концевого утолщенія (По Stroebe).

Эта теорія возстановленія нервныхъ волоконъ, конечно, подрываетъ въ корнѣ теорію невроновъ и доказываетъ, что клѣтки Шванновской

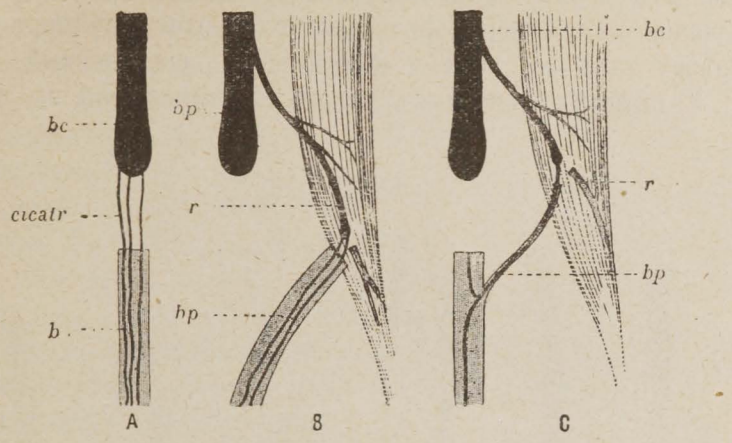

Рис. 25 Схема невротизаціи периферическаго отрѣзка. А—невротизація черезъ промежуточный рубецъ, В—невротизація черезъ мышечныя волокна, куда вросъ периферическій отрѣзокъ, С—невротизація периферическаго отрѣзка черезъ мышечныя волокна, отросткомъ центральнаго конца нерва; *cicatr.*—рубецъ, *bc*—центральный отрѣзокъ, *bp*—периферическій отрѣзокъ, *b*—проростающія волокна центральнаго отростка, *r*—отростокъ центральнаго отрѣзка.

оболочки несомнѣнно нервной природы и что къ нервнымъ волокнамъ приложима теорія сегментарнаго или цѣпочечнаго типа нервныхъ проводниковъ

Для доказательства такого сегментарнаго возстановленія проводниковъ Bethe произвелъ цѣлый рядъ опытовъ на собакахъ и кроликахъ. Изъ сѣдалищнаго нерва Bethe изсѣкалъ кусокъ нервнаго ствола и затѣмъ для полной изоляціи периферическаго отрѣзка онъ окружалъ его мышечной массой. Такимъ путемъ достигалось полное разъединеніе обоихъ отрѣзковъ нерва. Несмотря на это, Bethe констатировалъ въ периферическомъ отрѣзкѣ молодыхъ животныхъ всѣ явленія возрожденія нервнаго волокна и спустя 2—6 мѣсяцевъ наблюдалъ полное возрожденіе нервныхъ волоконъ, даже покрытыхъ уже мякотной оболочкой.

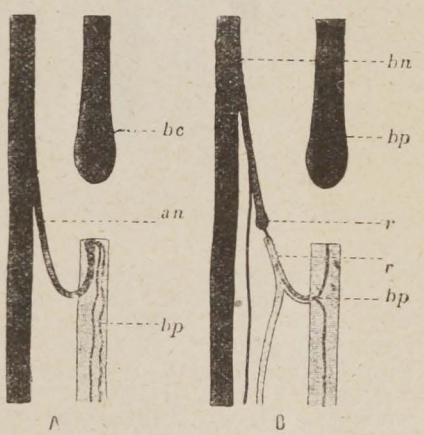

Рис. 26. Схема невротизаціи периферическаго отрѣзка нерва при помощи сосѣдняго нерва. А—невротизація периферическаго отрѣзка при помощи содержащихся въ немъ волоконъ по сосѣднему нерву, В—невротизація при помощи сосѣдняго нерва, благодаря анастомозу съ послѣднимъ. *bc*—центральный отрѣзокъ, *bp*—периферическій отрѣзокъ, *an*—анастомозъ, *bn*—сосѣдній цѣлый нервъ, *rr*¹—отростки периферическаго нерва и сосѣдняго цѣлаго.

Въ этомъ отрѣзкѣ возстанавливалась проводимость и мышечная атрофія значительно уменьшалась. Если же онъ перерѣзалъ снова этотъ вновь образовавшійся нервъ, то центральная его часть не перерождалась, а перерождалась только периферическая, т. е. этотъ отрѣзокъ реагировалъ на перерѣзку такъ же, какъ и цѣлый нервъ, соединенный съ нервной клѣткой. У старыхъ животныхъ такого возстановленія не наблюдалось.

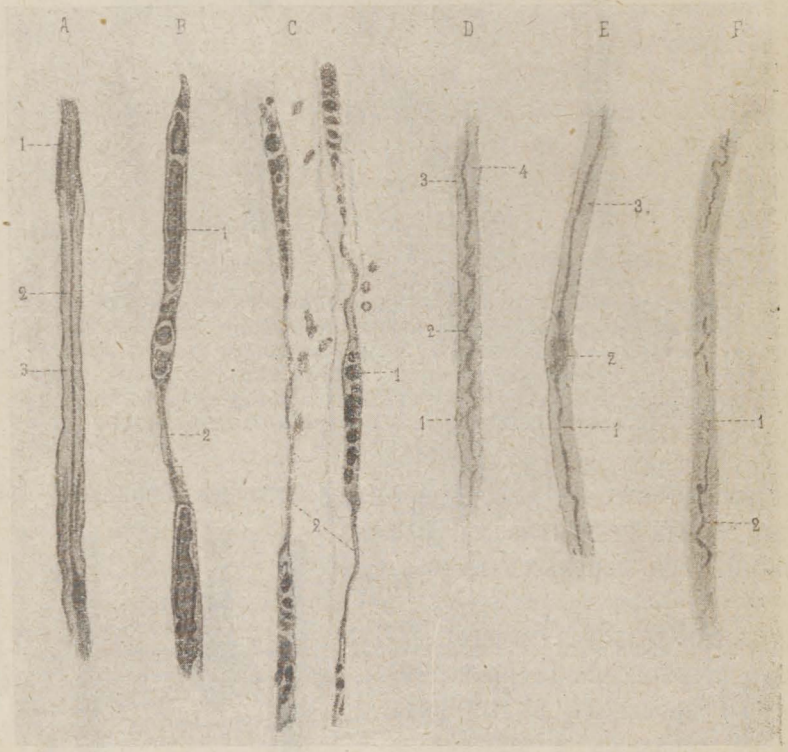

Рис. 27. Воспаленіе периферическаго нервнаго ствола. A—Neuritis sarcomatosa. Волокна изъ препарата, окрашеннаго осміемъ. 1—нормальная мякотная оболочка, 2—осевой цилиндръ, 3—мякотная оболочка, патологически измѣненная. B—тоже. 1—глыбка распавшагося міэлина, 2—пустая Шванновская оболочка. C—тоже. 1—капля распавшагося міэлина, 2—пустая Шванновская оболочка. D—Neuritis post nephritidem n. cruralis. 1—ядро Шванновской оболочки, 2—извитость осевого цилиндра, 3—Шванновская оболочка, 4—мякотная оболочка. E—тоже. 1—утонченіе осевого цилиндра, 2—вздутіе осевого цилиндра, 3—мякотная оболочка. F—тоже. 1—мякотная оболочка, 2—обрывокъ осевого цилиндра. (По Даркшевичу).

Однако Fischer и Münzer доказали своими изслѣдованіями, что волокна центральнаго отрѣзка могутъ проникать къ периферическому отрѣзку такими путями, о которыхъ никогда и не предполагали, и микроскопически можно открыть проникновеніе осевыхъ цилиндровъ центральнаго отрѣзка черезъ мышцы или даже вдоль мышечныхъ волоконъ и поэтому опыты Bethe, по ихъ мнѣнію, недоказательны (рис. 25 и 26).

Lugaro наблюдалъ въ своихъ случаяхъ прорастаніе осевыхъ цилиндровъ центральнаго отрѣзка на очень большое пространство и соединеніе его съ осевыми цилиндрами периферическаго отрѣзка, въ особенности въ тѣхъ случаяхъ, когда посредствующей средой является мышечная ткань. Для этой цѣли необходимо только, чтобы нервный отрѣзокъ соприкасался съ поврежденными мышечными волокнами, тогда мышечныя волокна служатъ хорошими посредниками невротизаціи. Такимъ образомъ Bethe, прокладывая мышечную ткань между отрѣзками нервнаго ствола, не образовывалъ этимъ препятствія для прорастанія осевыхъ цилиндровъ, а, наоборотъ, способствовалъ этому прорастанію, возбуждая невротропизмъ. Изслѣдованія Cajal'я, который систематически увеличивалъ сопротивленіе по ходу нервныхъ осевыхъ цилиндровъ, показали, съ какой энергіей прорастаютъ эти послѣдніе къ периферическому отрѣзку благодаря невротропизму. Langley и Anderson, получивъ возстановленіе периферическаго отрѣзка сѣдалищнаго нерва, перерѣзали бедренный и запирательный нервы и тотчасъ же проводимость исчезала въ отрѣзкѣ сѣдалищнаго нерва, т. е. возстановленіе отрѣзка сѣдалищнаго нерва произошло за счетъ прорастанія осевыхъ цилиндровъ сосѣднихъ нервовъ. Если же при перерѣзкѣ нерва щадить сосѣднія мышцы, то возстановленія не наблюдается (Mott, Halliburton и Edmonds), такъ какъ неповрежденныя мышечныя волокна препятствуютъ невротизаціи.



Рис. 28. Neuritis parenchymatosa post nephritidem. A—нервное волокно въ стадіи микрохимическаго измѣненія мякотной обкладки: 1—мякотная обкладка нормальнаго химическаго состава, 2—нормальный осевой цилиндръ, 3—осевой цилиндръ, измѣненный патологически, 4—химически измѣненная мякоть, 5—перехватъ Ranvier. B—нервное волокно въ стадіи распада мякоти. 1—слоистая глыбка. 2—осевой цилиндръ. (Даркшевичъ).

Наконецъ послѣдніе опыты Lugaro, повидимому, окончательно опровергли самостоятельное возстановленіе периферическаго отрѣзка нервнаго ствола. Произведя резекцію сѣдалищнаго нерва у молодыхъ собакъ, Lugaro резецировалъ задніе и передніе корешки спинного мозга, соотвѣтствующіе нижней конечности или даже изсѣкалъ соотвѣтствующій участокъ спинного мозга и во всѣхъ этихъ случаяхъ возстановленія нервнаго ствола не получалъ. Въ периферическомъ отрѣзкѣ онъ находилъ только безмякотныя волокна, повидимому, симпатическаго нерва.

Эти изслѣдованія Lugaro окончательно убѣждаютъ насъ въ томъ, что для полнаго возстановленія нервнаго волокна необходима его связь съ клѣткой спинного мозга, т. е. необходима цѣлость неврона.

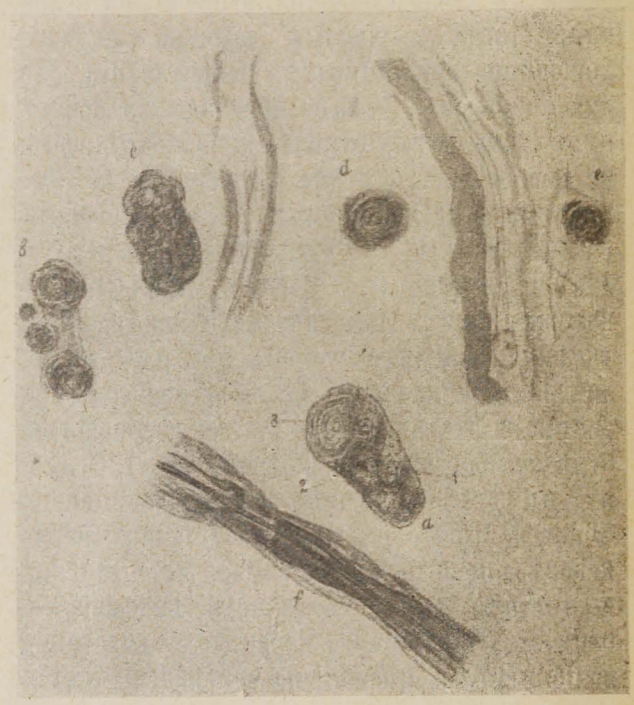

Рис. 29. Neuritis parenchymatosa post nephritidem. *a*—форменный элементъ яйцевидной формы, 1—протоплазма, 2—ядро, 3—слоистый шаръ міэлина. *b*—то же удлиненнаго вида, содержащій 3 слоистыхъ шара міэлина, *c*—то же, наполненный слоистыми шарами. *d* и *e*—крупные элементы, заполненные міэлиномъ, *f*—нервное волокно. (Даркшевичъ).



Рис. 30. Свинцовое воспаленіе нервнаго волокна. A—осевой цилиндръ, B—ядро и капли міэлина, распол. подъ Шванновской оболочкой, CD—нормальные сегменты волокна. *s*—Шванновская обол. (По Gombault).

Перерожденіе и возрожденіе волоконъ при воспаленіи нервныхъ стволовъ. При воспаленіи нервныхъ стволовъ не только нервныя волокна, но и окружающая ихъ соединительная ткань испытываютъ цѣлый рядъ характерныхъ измѣненій.

Воспалительный процессъ обусловливаетъ измѣненія въ мякотной обкладкѣ и въ осевомъ цилиндрѣ нервнаго волокна, причемъ въ зависимости отъ интенсивности и

продолжительности воспалительнаго процесса картина измѣненій представляетъ нѣкоторыя особенности.

Въ начальной своей стадіи воспалительный процессъ вызываетъ только микрохимическія измѣненія міэлина мякотной обкладки. Измѣненіе мякотной оболочки опредѣляется ея отношеніемъ къ окраскѣ осміе-

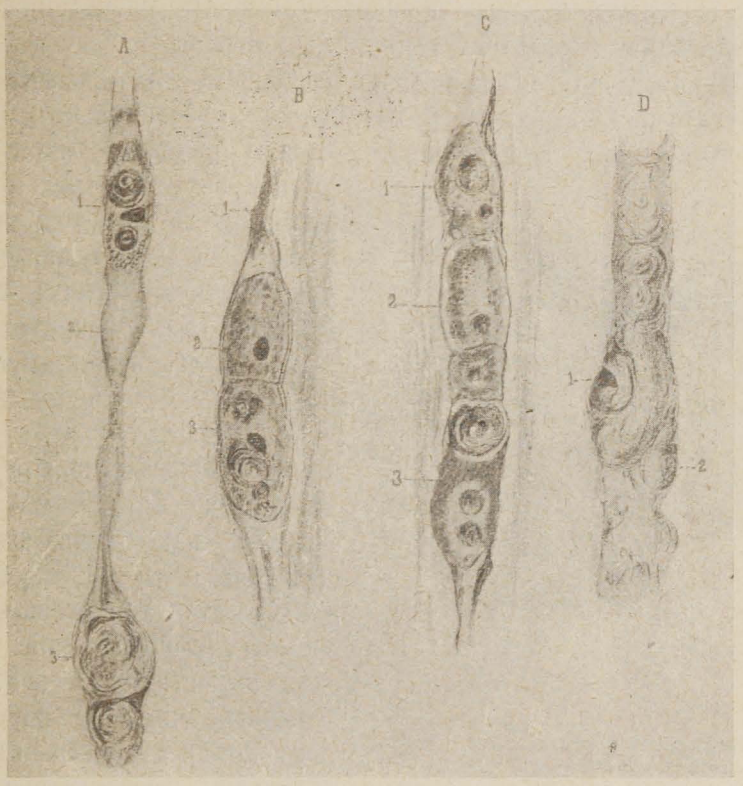

Рис. 31. Neuritis parenchymatosa post nephritidem. A—нервное волокно въ конечной стадіи распада. 1—форменный элементъ, залегающій въ Шванновской оболочкѣ и несущій въ себѣ два слоистыхъ шара міэлина, 2—пустая Шванновская оболочка, 2—капля міэлина съ обрывкомъ осевого цилиндра, заключенная въ форменномъ элементѣ, находящемся внутри Шванновской оболочки. B—то же. 1—пустая Шванновская оболочка, 2—форменный элементъ внутри Шванновской оболочки и 3—форменный элементъ лежащій внутри Шванновской оболочки и заключающій въ себѣ два слоистыхъ шара міэлина. C—то же. 1—форменный элементъ съ однимъ слоистымъ шаромъ міэлина, 2—форменный элементъ внутри Шванновской оболочки, 3—форменный элементъ, охватывающій м элиновый шаръ, заключенный внутри Шванновской оболочки. D—нервное волокно въ начальной стадіи распада 1 и 2—форменные элементы, плотно приставшіе къ мякотной обкладкѣ. (Даркшевичъ).

вой кислотой: оболочка или слабо воспринимаетъ окраску, или совершенно перестаетъ краситься. Это измѣненіе можетъ наблюдаться или на болѣе, или менѣе большемъ участкѣ волокна, или на всемъ его протяженіи, причемъ участокъ волокна внѣ воспалительнаго процесса можетъ сохранить совершенно нормальную окраску (рис. 27). Иногда по-

раженные участки чередуются съ нормальными на протяженіи одного и того же волокна.

При дальнѣйшемъ наростаніи воспалительнаго процесса появляется распадъ мякотной оболочки нервнаго волокна, сперва на отдѣльные куски, а затѣмъ эти послѣдніе распадаются на мелкія зернышки (рис. 29). Мякотная оболочка на извѣстномъ протяженіи распадается на мелкія зернышки міэлина, причемъ всегда это распаденіе ограничивается участками, соотвѣтствующими перетяжкамъ.

Распавшійся міэлинъ оболочки разсасывается особыми форменными элементами (міэлофагами). Шванновская оболочка въ такомъ случаѣ прилегаетъ непосредственно къ осевому цилиндру, лишенному мякотной оболочки (рис. 30). Во все время этого процесса осевой цилиндръ не обнаруживаетъ никакихъ патологическихъ измѣненій.



Рис. 32. Neuritis n. ulnaris. Поперечный срѣзъ. 1—старый периневрій, 2—вновь разросшійся периневрій. (По Oppenheim'y).

Если же воспалительный процессъ продолжаетъ прогрессировать, то и осевой цилиндръ подвергается цѣлому ряду структурныхъ измѣненій, иногда заканчивающихся полной его гибелью. Такъ же, какъ и при измѣненіяхъ мякотной оболочки, первымъ признакомъ страданія осевого цилиндра является его отношеніе къ красящимъ веществамъ. Осевой цилиндръ, нормально окрашивавшійся въ равномѣрно опредѣленный цвѣтъ, послѣ появленія воспалительнаго процесса начинаетъ окрашиваться той же краской въ другой цвѣтъ и окраска распредѣляется неравномѣрно. Внѣшній видъ такого осевого цилиндра также рѣзко измѣняется: появляется его извитость и рѣзкое истонченіе или утолщеніе его. При болѣе рѣзкихъ степеняхъ воспалительнаго процесса наступаетъ и нарушеніе его непрерывности: онъ начинаетъ распадаться на отдѣльные большей или меньшей величины кусочки.

Эти кусочки, распадаясь еще болѣе на мелкіе кусочки, мало-помалу разсасываются форменными элементами и Шванновская оболочка совершенно запустѣваетъ, такъ какъ мякотная оболочка обязательно распадается при распадѣ осевого цилиндра (рис. 31).

Въ окружающей нервныя волокна соединительной ткани воспалительный процессъ вызываетъ также рѣзкія измѣненія. Въ эпиневріи наблюдается разростаніе волокнистой ткани и склерозъ проходящихъ

въ этой области сосудовъ. Иногда разростаніе волокнистой ткани достигаетъ большихъ предѣловъ и въ этомъ случаѣ нервный стволъ представляется рѣзко утолщеннымъ. Во многихъ случаяхъ наблюдается при этомъ и разростаніе жировой ткани. Вся ткань эпиневрія становится богатой ядрами (рис. 32).

Периневрій рѣзко утолщается за счетъ вновь образованнаго соединительнотканнаго слоя, стѣнки сосудовъ рѣзко утолщаются. Эндоневрій также разростается и ткань его становится крайне богатой ядрами. На поперечномъ разрѣзѣ такого воспаленнаго нервнаго ствола ясно видно

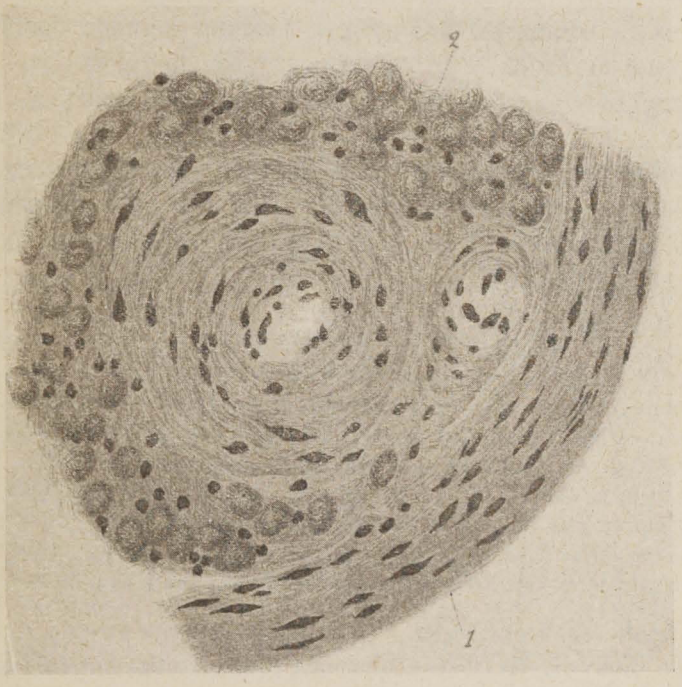

Рис. 33. Neuritis n. ulnaris. Поперечный срѣзъ. 1—периневрій съ увеличеннымъ числомъ ядеръ, 2—разросшійся эндоневрій (по Oppenheim'y).

большее по сравненію съ нормальнымъ отстояніе отдѣльныхъ нервныхъ волоконъ другъ отъ друга, благодаря гиперпластическому развитію межуточной ткани, количество сосудовъ значительно увеличено, стѣнки ихъ рѣзко утолщены, а просвѣтъ съуженъ (рис. 33).

При остро протекающемъ воспаленіи нервнаго ствола наблюдаются рѣзкія разстройства кровеобращенія въ соединительной ткани нервнаго ствола, причемъ даже наблюдаются по сосѣдству съ кровеносными сосудами большей или меньшей величины кровеизліянія.

При хроническомъ же воспаленіи нервнаго ствола главнымъ образомъ наблюдается разростаніе соединительной ткани какъ въ межуточной ткани нервнаго ствола, такъ и въ стѣнкахъ сосудовъ.

Воспалительный процессъ развивается въ нервномъ стволѣ далеко не равномѣрно во всѣхъ его частяхъ: въ однихъ случаяхъ воспаленіе болѣе интенсивно развивается въ нервныхъ волокнахъ—случаи паренхиматознаго или дегенеративнаго воспаленія нервныхъ стволовъ (Neuritis parenchymatosa s. degenerativa), въ другихъ случаяхъ главнымъ образомъ поражается воспалительнымъ процессомъ межуточная соединительная ткань—интерстиціальное воспаленіе нервныхъ стволовъ (neuritis interstitialis).

Въ тѣхъ случаяхъ, когда причина, вызвавшая воспаленіе, продолжаетъ дѣйствовать, воспаленіе нервнаго волокна ведетъ къ гибели его. Если послѣ окончательной гибели волокна причина воспаленія исчезаетъ, то волокно снова можетъ возродиться, причемъ это возрожденіе послѣ воспаленія совершается по тому же типу, какъ и послѣ перерѣзки нерва.

Въ случаѣ продолжительнаго и интенсивнаго воспалительнаго процесса погибаетъ весь периферическій невронъ съ соотвѣтствующимъ клѣточнымъ элементомъ, и въ этомъ случаѣ возрожденіе нервнаго волокна уже не наступаетъ.

Главнѣйшая литература.

I. Анатомія и физіологія периферической нервной системы.

Hermann, Allgem. Nervenphysiol. Hand. der Phys. 1880.

Cremer, Allg. Physiol. der Nerven. Nagels Hand. der Phys. 1909.

Bethe, Allg. Anat. und Physiol. des Nervensyst. 1903.

Boruttau и Mann, Hand. der gesamt. med. Anwend. der Elektrizität 1909. и Boruttau, Hand. der Neurol. Lewandowsky. 1910 г., т. I, 328.

Даркшевичъ, Л. О. Курсъ нервныхъ болѣзней. Казань. 1907.

Фредерикъ и Нюэль, Основы физіологіи человѣка. 1899.

II. Дегенерація и регенерація нервовъ.

Waller, Nouvelle methode anatomique pour investigation du système nerveux. C. R. de l'Acad. des sciences 1852.

Ranvier, De la degenerescence des nerfs après leur section. Acad. des sc. 1871 и 1872. Leçons sur histologie du syst. nerv. 1873.

Durante, Regeneration autogène chez l'homme et la theorie du neurone. Congrès des alienist. et neurol. Brux. 1903.

Его-же, Des degenerations rétrogrades. Soc. anat. 1894.

Его-же, Le neurone et ses impossibilités, conception caténaire du tube nerveux, agent actif de la transmission nerveuse. Rev. Neurol. 1903.

Perroncito, Sulla questione della regenerazione autogene della fibra nervose. Bul. de la Societa med.-chir. di Pavia. 1905.

Cajal, Mecanisme de la regenerescence des nerfs et critiques de la theorie de l'autoregeneration des nerfs. C. R. de la Soc. de biol. Paris. 1905.

Marinesco, Recherches sur la regenerescence autogène. Revue neurol. 1905.

Онъ-же, Etudes sur le mecanisme de la regener. des fibres nerveuses des nerfs periph. Journ. f. Phys. u. Neurol. 1906.

Marinesco et Monea, Précocité des phenomènes de degenerescence des nerfs après leur section. C. R. de la Soc. de biol. 1906, 10 нояб.

Mönckeberg u. Bethe, Die Degen. der markhalt. Nervenf. Archiv. f. mikr. Anat. LIV. 1899.
Büngner, Ueber die Degenerat. und Regener. Vorgänge im Nerven nach Verletzung. Zieglers Beiträge 1891, т. X.
Bethe, Neue Versuche über die Regener. der Nervenf. Phlug. Arch. 1907, т. IX.
Онъ-же, Der heutige Standpunkt der Neuronlehre. Deut. med. Woch. 1904, № 33.
Муравьевъ, Тончайшія измѣненія въ периф. отрѣзкахъ нерва. Neurol. cent. 1900.
Münzer, Zeit. f. Heilk. 1906, т. XXVII.
Kohnstamm, Ueber Retrograde Degenerat. Schm. Jahrb. 1899.
Lugaro, Sul neurotropismo e sul trapianti del nervi. Revista di path. nervosa et ment. 1909, т. XI.
Nissl, Die Neuronlehre u. ihre Anhänger. 1903.
Vanlair, Sur la regener. des nerfs periph. Arch. de phys. 1882.
Ballance et Stewart, The Heeling of Nerves. Lond. 1901.
Лапинскій, Ueber Degen. u. Regener. periph. Nerv. Virch. Archiv 1905, т. CLXXXI. (Литература).
Harrison, Experim. in transplant. Limbs and their. bearing upon the problems of the devel. of nerv. Journ. of exp. Zool. 1907.
Симптоматологія. Richelot, France médicale 1881. XXVIII.
Hedon, Internat. Monatsschr. f. Anat. und Phys. 1889, т. II.
Zander, Berl. kl. Woch. 1890, № 8. Verchere Union. med. 1888. Февр.
Lejars, Bull. de la Soc. Anat. 1890. Nicaise. Gazette méd. de Paris 1873, 458.
Arnozan, Des lesions trophiques consecut. aux. maladies du syst. nerv. Thèse. 1880.
Разумовскій, Къ вопросу объ атрофическихъ процессахъ въ костяхъ послѣ перерѣзки нервовъ. Пет. 1884. Дис.
Cuneo, Maladies des nerfs. 1911. Paris.
Kramer, Nervenverletzungen. Hand. der Neurol. Lewandows. 1911, т. II. (Собрана литература до 1910 г.).
Wertheim-Salomonson, Neuritis et Polineuritis. Тамъ же (собрана литература).
Пуссепъ, Хирургическое леченіе травматическихъ поврежденій нервной системы. Обозрѣніе псих. и нерв. 1916 г., №№ 1, 2, 3 и 4.

Локализація нервныхъ проводниковъ въ толщѣ нервнаго ствола.

Нервный стволъ представляетъ изъ себя рыхло-спаянное собраніе отдѣльныхъ пучковъ и волоконъ, причемъ каждый пучокъ и волокно соотвѣтствуетъ или мышечному волокну, или концевому чувствительному аппарату. Для правильнаго установленія протяженности пораженія нервнаго ствола по его поперечнику и для уясненія тѣхъ хирургическихъ мѣропріятій, какія показаны въ томъ или другомъ случаѣ, необходима, по возможности, точная локализація отдѣльныхъ мышечныхъ или чувствительныхъ проводниковъ въ толщѣ нервнаго ствола, т. е. необходимо установить порядокъ, въ какомъ располагаются волокна въ толщѣ нерва. Только при точномъ знаніи такой локализаціи возможны тѣ пластическія операціи на нервахъ, какія примѣняются при спинномозговомъ

дѣтскомъ параличѣ, а также пересадка нервовъ при травматическихъ поврежденіяхъ нервовъ.

Однако до послѣдняго времени такая локализація нервныхъ волоконъ не была изслѣдована, такъ какъ представляла большія трудности и даже нѣкоторыми авторами (Bruandet) совершенно исключалась возможность установленія таковой, такъ какъ они предполагали, что нервныя волокна распредѣляются въ нервныхъ стволахъ безъ всякой системы диффузно такъ, что волокна различнаго характера смѣшаны.

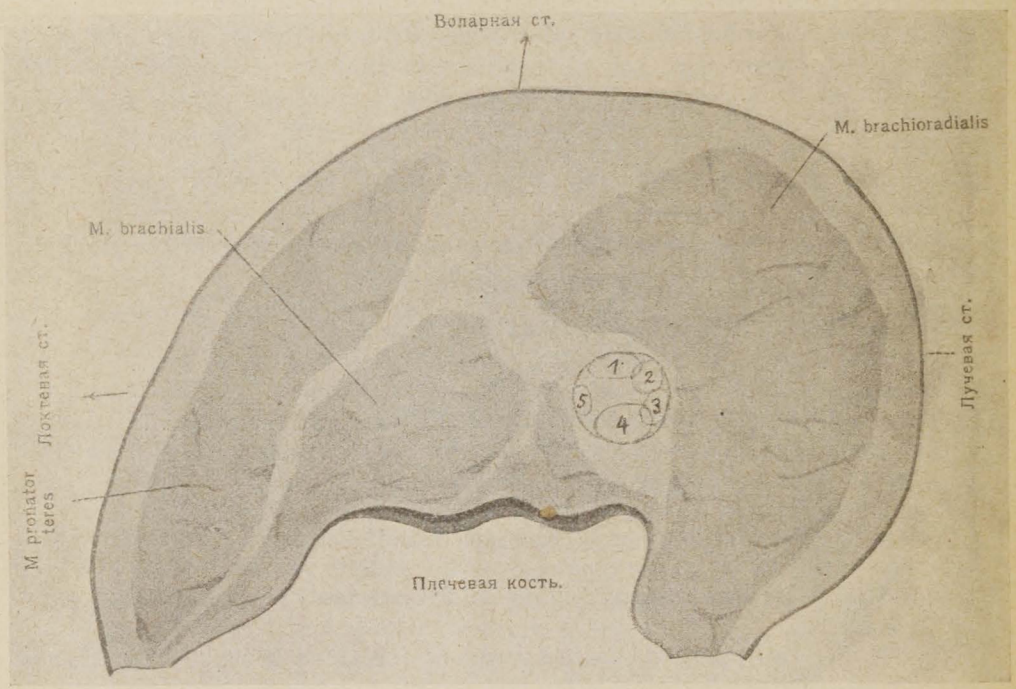

Рис. 34. Поперечное сѣченіе черезъ локтевой сгибъ. N. radialis представленъ въ увеличенномъ масштабѣ. 1—волокна ramus superficialis, 2—волокна для m brachioradialis, 3—волокна m.m. extensores carpi, 4—волокна rami profundi, 5—волокна для m. supinator longus.

Выясненію топографіи проводниковъ нервнаго ствола посвящаетъ свою работу Stoffel. Онъ произвелъ на трупахъ цѣлый рядъ расщепленій различныхъ нервныхъ стволовъ, начиная отъ мышечныхъ вѣтвей до центральнаго конца нервнаго ствола, и убѣдился, что нервный стволъ не представляетъ изъ себя одного цѣлаго, а состоитъ изъ рыхло соединенныхъ волоконъ, мѣстами связанныхъ анастомозами. Такимъ путемъ Stoffel'ю удалось выяснить распредѣленіе большинства наиболѣе крупныхъ мышечныхъ вѣтвей въ толщѣ нервнаго ствола.

N. radialis состоитъ изъ двухъ большихъ пучковъ волоконъ; одинъ, занимающій почти третью часть поперечнаго разрѣза нервнаго ствола, содержитъ двигательныя волокна для трехъ головокъ трехглавой мышцы

и m. anconeus и расположенъ на локтевой сторонѣ нерва. Другая часть содержитъ волокна для мышцъ предплечья и располагается на лучевой сторонѣ нерва.

Въ первой группѣ волоконъ удается выдѣлить отдѣльныя группы волоконъ, иннервирующія каждую изъ головокъ трехглавой мышцы, и располагающіяся въ области подмышечной впадины на локтевой, ладонно-локтевой и тыльно-локтевой сторонѣ лучевого нерва. Въ области локтевого сгиба уже локтевая часть нерва несетъ только волокна для m. supinator.

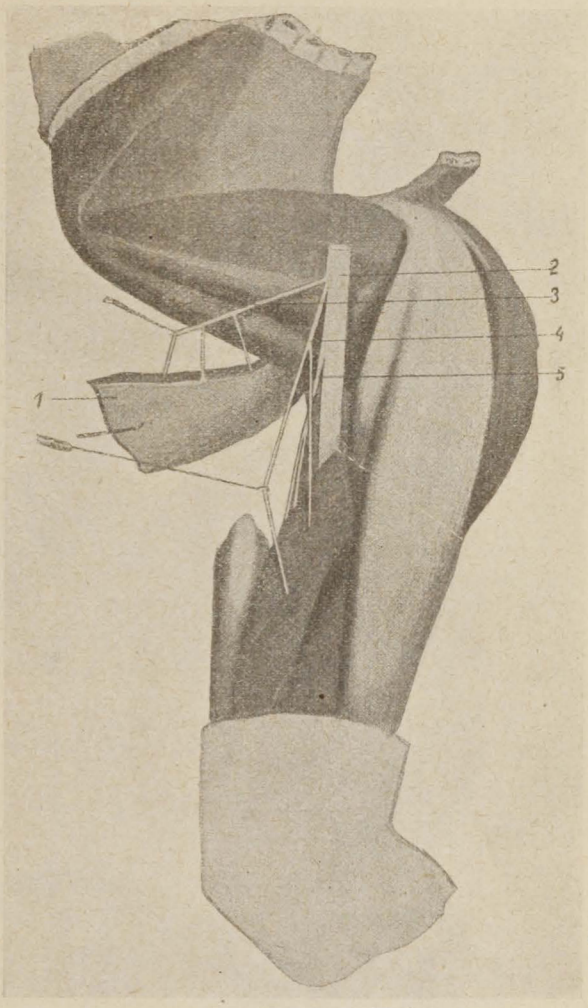

Рис. 35. Лучевой нервъ въ подмышечной впадинѣ и на шеѣ, топографія нервныхъ проводниковъ для трехглавой мышцы плеча. 1—наружная головка, 2—лучевой нервъ, 3—нервъ для длинной головки, 4—вѣтвь для внутренней головки, 5—вѣтвь для наружной и четвертой головки.

Вторая группа волоконъ располагается на лучевой сторонѣ нерва и въ области локтевого сгиба, расположеніе отдѣльныхъ мышечныхъ вѣтвей представлено на рисункѣ 34.

При спиральномъ ходѣ лучевого нерва вокругъ плечевой кости расположеніе волоконъ мѣняется; rami superficiales проходитъ въ его переднемъ отдѣлѣ, волокна rami profundi—въ тыльной и наружной частяхъ.

Вѣтвь для m. brachio-radialis соединяется съ вѣтвью поверхностной въ одинъ стволъ и вѣтви для разгибателей кисти точно также присоединяются къ этому общему стволу.

Въ подмышечной впадинѣ отдѣльные проводники располагаются (рис. 35) такимъ образомъ, ramus superficialis и пучокъ для m. brachio-radialis и extensores carpi radiales располагаются на тыльной сторонѣ, а волокна rami profundi и для m. supinator—на ладонно-локтевой сторонѣ. На поперечномъ срѣзѣ нерва въ этой области проводники располагаются

въ слѣдующемъ порядкѣ: проводники для разгибателей лежатъ въ лок-

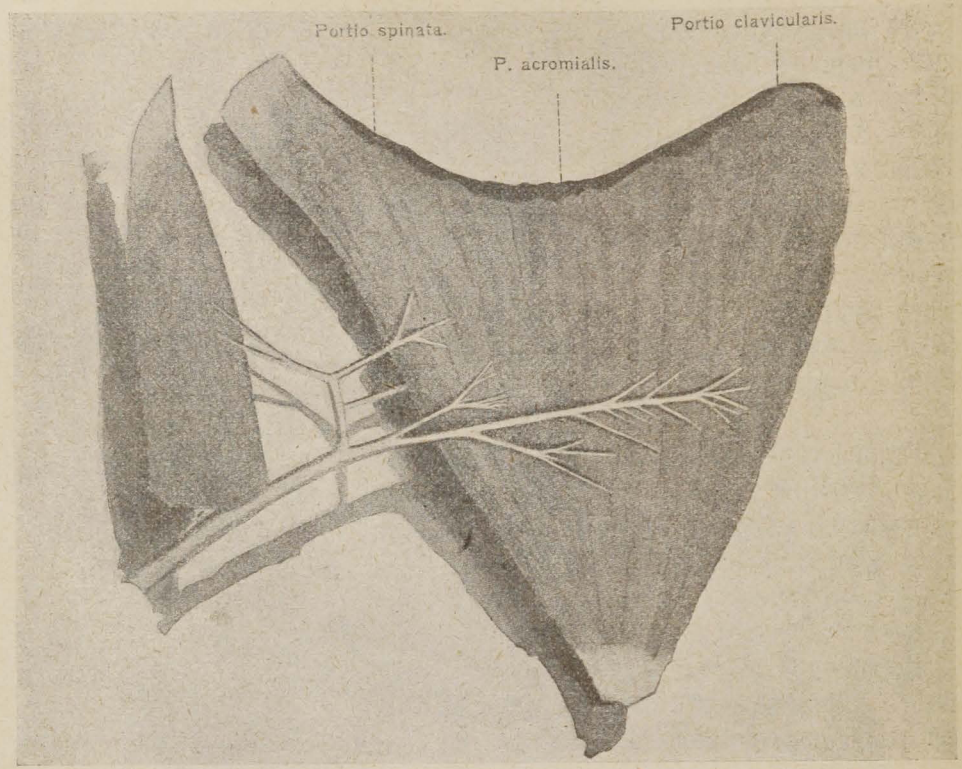

Рис. 36. Развѣтвленіе n. axillaris. M.m deltoideus, teres minor и нервы расположены въ одной плоскости.

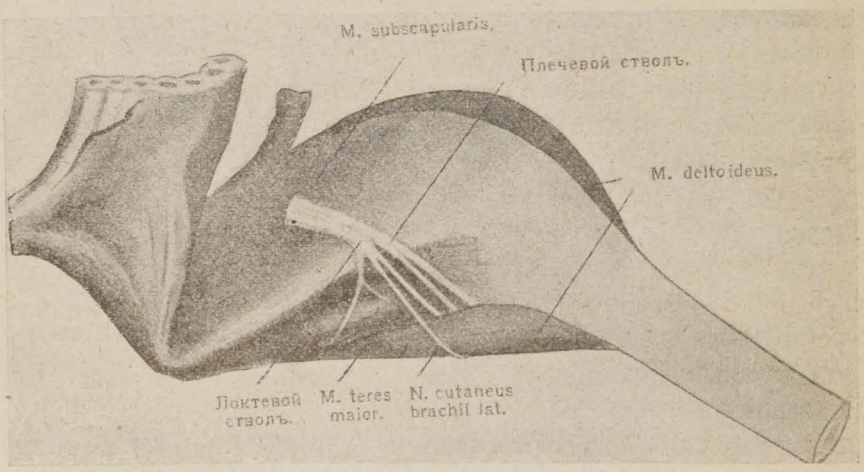

Рис. 37. Ходъ n. axillaris въ подмышечной впадинѣ и раздѣленіе его на вѣтви.

тевой, тыльной и ладонно локтевой части, проводники для ramus superficialis, m. brachio-radialis и extensoris carpi—въ тыльной и тыльно-

лучевой части нервнаго ствола, для ramus profundus и m. superior на ладонной и ладонно-локтевой части нервнаго ствола.

Эти данныя даютъ возможность производить болѣе тонкую пересадку нервовъ и съ этой точки зрѣнія поучителенъ описанный Vulpius'омъ случай пересадки нервной вѣтви длинной головки трехглавой мышцы въ подкрыльцовый нервъ при параличѣ m. deltoidei. Получилось возстановленіе движенія въ парализованной мышцѣ.

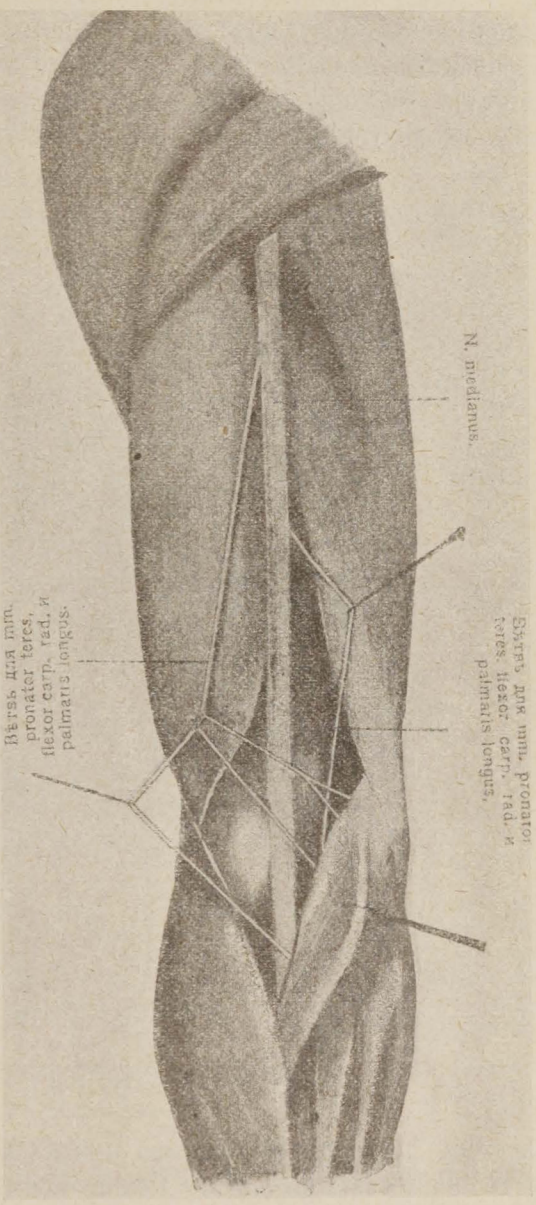

Рис. 38. Расположеніе вѣтвей n. mediani.

Въ локтевомъ сгибѣ чаще приходится имѣть дѣло съ пересадкой срединнаго нерва въ лучевой и въ этомъ случаѣ пересадка должна производиться въ локтевую, тыльную и тыльно-лучевую области нерва, но не ладонную. Пересадка срединнаго нерва въ тыльную поверхность лучевого нерва требуетъ перекручиванія его на полъ-оборота.

N. axillaris. Stoffel раздѣлилъ m. axillaris у края m. subscapularis на 2 главные ствола: болѣе объемистый, лежащій по направленію къ плечу (плечевой стволъ), и меньшій, направляющійся къ m. subscapularis и teres minor (локтевая вѣтвь) (рис. 36 и 37). Первый стволъ (плечевой) является главнымъ стволомъ и иннервируетъ portio acromialis и clavicularis, другая же вѣтвь (локтевая) принимаетъ участіе только небольшой своей частью въ иннервацiи дельтовидной мышцы. Эти данныя даютъ намъ возможность болѣе точно производить пересадку мышечныхъ вѣтвей и при параличѣ дельтовидной мышцы пересадка должна быть произведена въ главный стволъ, а не въ локтевую вѣтвь n. axillaris.

N. medianus. Вѣтви n. mediani для поверхностныхъ мышцъ, отходящихъ отъ внутренняго мыщелка плечевой кости (m. m. pronator teres, flexor carpi radialis, palmaris longus), отходятъ отъ главнаго ствола, немного выше локтевого сгиба, однимъ стволомъ, располагающимся на ладонной поверхности ствола срединнаго нерва (рис. 38 и 39). Для m. flexor digitorum sublimis Stoffel нашелъ два пучка волоконъ, расположенныхъ на локтевой сторонѣ нерва. На тыльной поверхности нерва рас-

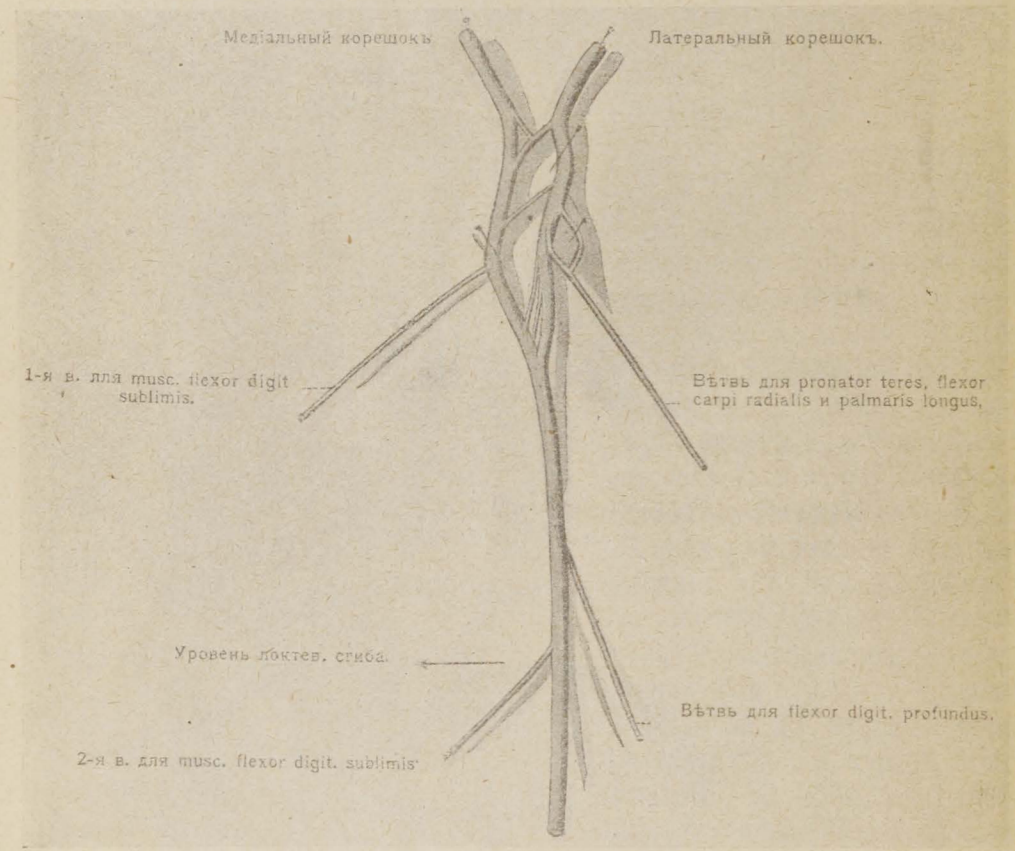

Рис. 39. Стволъ n. mediani и внутреннія вѣтви его.

положенъ довольно объемистый пучокъ волоконъ, иннервирующихъ m. m. flexor digitorum profundus, flexor pollicis longus и pronator quadratus.

На лучевой поверхности нервнаго ствола и въ его центрѣ расположены волокна для кожной чувствительности и мелкихъ мышцъ кисти (рис. 40).

N. ulnaris. На тыльно-локтевой сторонѣ локтевого нерва въ области локтевого сгиба располагается нервный пучокъ для m. flexor digitorum profundus; выше на плечѣ онъ переходитъ больше кнаружи,

располагаясь на тыльно-лучевой поверхности локтевого нерва. На предплечьи на локтевой сторонѣ нерва располагается чувствительная вѣтвь—ramus dorsalis manus, а на тыльной—болѣе объемистая вѣтвь ramus profundus для мышцъ, составляющихъ возвышеніе m. m. interossei и lumbricales III и IV, m. adductor pollicis и глубокой головки m. flexor pollicis brevis.

Въ переднемъ отдѣлѣ нерва расположены чувствительныя волокна—rami superficiales.

На поперечномъ срѣзѣ нервнаго ствола располагаются нервные пучки въ слѣдующемъ порядкѣ: на передней и внутренней поверхности

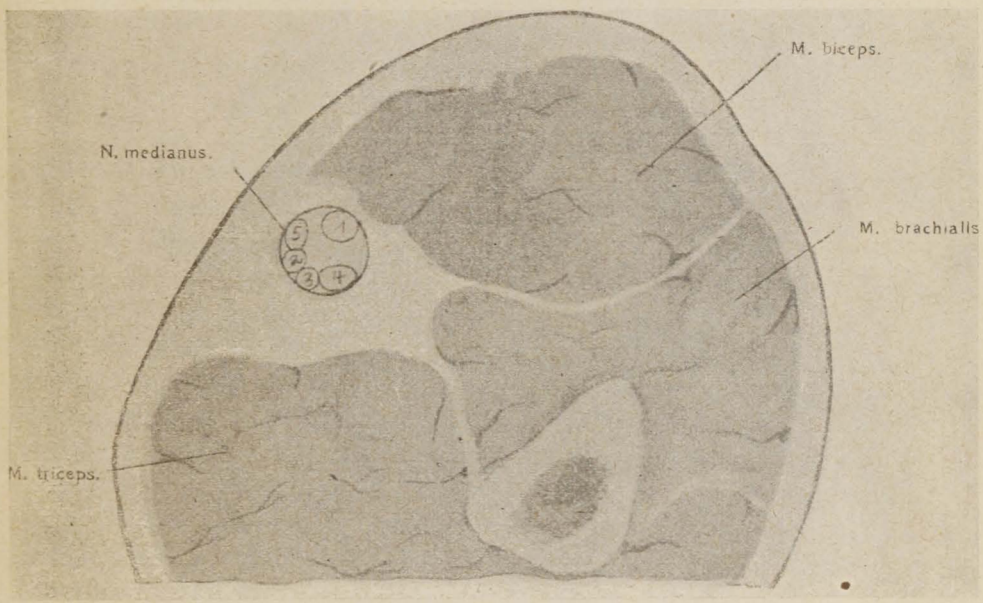

Рис. 40. Поперечное сѣченіе плеча у средины. N. medianus представленъ въ большомъ масштабѣ. 1—волокна для m.m. palmaris longus, flexor carpi radialis и pronator teres, 2—волокна для flexor digitorum sublimis, 3—волокна для m. flexor digitorum sublimis, 4—волокна для flexor digitorum profundus, 5—волокна для мышцъ возвышенія большого пальца.

нерва—чувствительныя волокна, на тыльной и тыльно-наружной волокна для m. m. flexor carpi ulnaris, flexor digitorum profundus и мелкихъ мышцъ кости.

N. femoralis. Stoffel дѣлитъ бедренный нервъ на 3 части: 1) наружную, расщепляющуюся на 4 вѣтви, оканчивающихся въ m. sartorius; 2) среднюю, содержащую одну вѣтвь для m. rectus femoris и другую, въ свою очередь распадающуюся на 3 вѣточки: наружную для m. vastus lateralis, среднюю тоже для vastus lateralis и vastus intermedius и внутреннюю исключительно для m. vastus medial.; 3) внутреннюю вѣтвь, иннервирующую vastus intermedius и vastus medialis, и

4) болѣе внутри располагается стволъ n. saphени и вѣтви для m. pectineus (рис. 41).

N. ischiadicus. Сѣдалищный нервъ въ верхней своей части раздѣленъ на два ствола почти равной величины, которые соотвѣт-

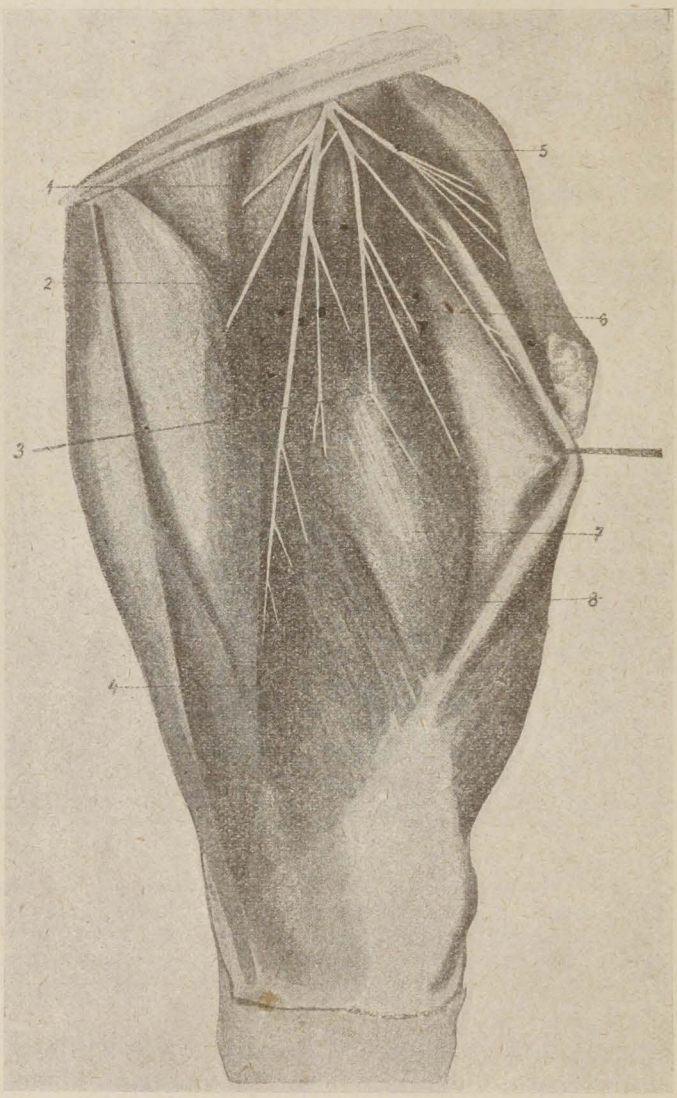

Рис. 41. N. femoralis и его вѣтви. 1—вѣтвь для m. pectineus, 2—N. saphenus, 3—вѣтвь для m. vastus intermedius, 4—вѣтвь для m. vastus medialis, 5—вѣтвь для m. sartorius, 6— вѣтвь для m. vastus lateralis, 7—M. vastus intermedius, 8—вѣтвь для m. rectus femoris.

ствуютъ n. tibialis—внутренній стволъ и n. peroneus communis—наружный стволъ, раздѣляющійся на peroneus profundus—внутренній стволъ и peroneus superficialis—наружный. На поперечномъ срѣзѣ peronei profundi—

въ средней трети бедра, нервные пучки располагаются въ слѣдующемъ порядкѣ: въ наружной трети расположены пучки для m. extensor digitorum brevis, m. extensor digitorum longus, а также чувствительные пучки для n. n. digitales dorsales, и въ средней трети—для m. tibialis anticus и m. extensor digitorum longus и внутренній пучокъ для большей части m. tibialis anticus (рис. 42).

На поперечномъ срѣзѣ n. peronei superficialis въ этой же области можно изолировать два пучка: одинъ—наружный, гдѣ проходятъ двигательныя волокна для обоихъ n. n. peronei, и другой—внутренній, содержащій чувствительныя волокна для голени и стопы.

N. tibialis дѣлится выше подколѣнной ямки на двѣ вѣтви: наружную, содержащую двигательныя вѣтви для caput laterale m. gastrocnemii и для soleus, и внутреннюю для внутренняго брюшка m. gastrocnemii. Въ средней и передней части этого нервнаго ствола располагаются волокна для m. tibialis posticus, flexor digitorum и flexor hallucis longus.

Pierre Marie, A. Gosset и Henry Meige, Dejerine подтвердили изслѣдованія Stoffel'я о локализаціи двигательныхъ проводниковъ въ нервномъ стволѣ при помощи раздраженія электрическимъ токомъ отдѣльныхъ участковъ нервнаго ствола. Они изслѣдовали нервные стволы во время операціи слабымъ фарадическимъ токомъ.

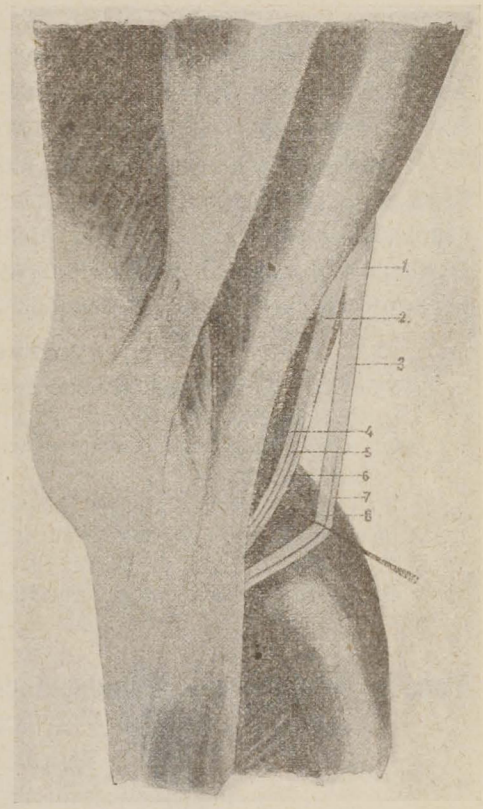

Рис. 42. N. ischiadicus и его вѣтви. 1—n. ischiadicus, 2—n. peroneus profundus, 3—n. peroneus superficialis, 4—волокна для m. tibialis anticus, 5—волокна для m. tibialis anticus и extensor digit. longus, 6 волокна для m. extensor hallucis longus, extensor digit. brevis и nervi digitales dorsales, 7—двигательныя волокна для обоихъ m. peronei, 8—чувствительныя волокна.

Эти новѣйшія изслѣдованія на большомъ числѣ раненыхъ не только дали возможность подтвердить изслѣдованія Stoffel'я, но и указали на возможность раздражать отдѣльныя части нервнаго ствола и такимъ образомъ во время операціи на нервахъ устанавливать съ большой точностью тѣ участки нерва, какіе поражены, и этимъ могутъ быть достигнуты лучшіе оперативные результаты при накладываніи нервныхъ швовъ при частичномъ поврежденіи нервнаго ствола, такъ какъ является

возможность болѣе ясно оріентироваться въ распространенности поврежденія по поперечному сѣченію нерва. Въ нѣкоторыхъ случаяхъ мнѣ удавалось получать раздраженіе отдѣльныхъ двигательныхъ проводниковъ нерва при помощи осторожнаго сдавленія пучковъ пинцетомъ, такое механическое раздраженіе можетъ до нѣкоторой степени замѣнить электрическое раздраженіе, а въ тѣхъ случаяхъ, когда нѣтъ возможности совершенно изолировать участокъ нерва, что является необходимымъ условіемъ для избѣжанія ошибокъ при электрическомъ раздраженіи, такое механическое раздраженіе является даже предпочтительнѣе.

Такимъ образомъ, какъ анатомическое изслѣдованіе (Stoffel), такъ и клиническое (Pierre Marie и др.) убѣждаютъ насъ въ существованіи особой локализаціи проводниковъ въ толщѣ нервнаго ствола и эти новыя важныя данныя послужатъ расширенію показаній къ хирургическому вмѣшательству при пораженіяхъ периферической нервной системы.

Литература.

Stoffel, Neue Gesichtspunkte auf Gebiete der Nerventransplant. Zeit. f. orthoped. Chir. Bd. 25, стр. 505.

Онъ-же, Eine Neue Operation zur Beseitigung der spastischen Lähm. Münch. med. Woch., № 47.

Vulpius, Леченіе дѣтскаго спинномозгового паралича. 1913 г. Казань.

Pierre Marie, A. Gosset и Henry Meige, Revue Neurolog. 1915 г., № 23—24. Acad. de Médic. 1915 г., 28 декабря.

Dejerine et Mouzon, Société de Neurologie 1915 г., 3 іюня.

Топографическая и хирургическая анатомія нервныхъ стволовъ; главнѣйшіе способы отыскиванія отдѣльныхъ нервовъ.

Нервы головы.

Периферическія вѣтви тройничнаго нерва.

Нижняя вѣтвь тройничнаго нерва (ramus maxillaris inferior).

Нижняя вѣтвь тройничнаго нерва образуется изъ двухъ корешковъ: чувствительнаго—третьей вѣтви Гассерова узла, выходящей изъ передненаружной части узла, и двигательной—малаго корешка тройничнаго нерва. Соединеніе этихъ двухъ вѣтвей происходитъ немного впереди отъ овальнаго отверстія. Въ полости черепа эта вѣтвь тройничнаго нерва направляется впередъ, внизъ и кнаружи отъ Гассерова узла и выходитъ наружу черезъ овальное отверстіе. Тотчасъ же у мѣста выхода изъ овальнаго отверстія она дѣлится на 2 ствола, которые въ свою очередь дѣлятся на отдѣльныя болѣе мелкія вѣтви. Книзу отъ овальнаго отверстія эта вѣтвь тройничнаго нерва располагается на боковой поверхности глотки снаружи отъ Евстахіевой трубы. Овальное отверстіе расположено въ центрѣ пространства, ограниченнаго спереди задней частью основанія крыловиднаго отростка и сзади остистымъ выступомъ крыловидной кости. Далѣе книзу нервъ располагается перпендикулярно къ скуловой дугѣ. Нервъ покрытъ 3

мышцами. Съ поверхности въ глубину эти мышцы расположены въ слѣдующемъ порядкѣ: жевательная мышца, прикрѣпляющаяся къ нижнему краю скуловой дуги, височная мышца, прикрѣпляющаяся къ proc. coronoideus нижней челюсти, и наружная крыловидная мышца (рис. 43).

Хирургически важны 4 вѣтви этого нерва: n. mandibularis, n. lingualis, n. buccinatorius и n. auriculo-temporalis.

N. mandibularis наиболѣе объемистая вѣтвь нижняго челюстнаго нерва спускается книзу и кнаружи между наружной и внутренней крыловидными мышцами, входитъ во внутреннее отверстіе нижнечелюстнаго канала. Въ этомъ послѣднемъ она отдаетъ вѣточки къ зубамъ, затѣмъ

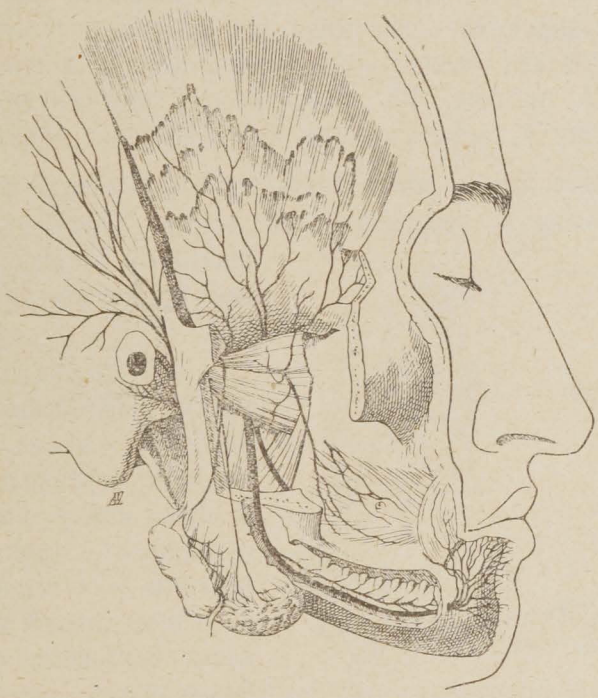

Рис. 43. Нижняя вѣтвь тройничнаго нерва и ея развѣтвленія.

выходитъ изъ канала черезъ наружное отверстіе его и развѣтвляется въ кожѣ подбородка (n. mentalis). Рядомъ съ нервомъ по всему его пути лежитъ артерія.

Для опредѣленія мѣстоположенія нерва имѣютъ значеніе слѣдующіе признаки: кнутри отъ внутренняго отверстія нижнечелюстнаго канала располагается proc. spinosus Spyx'a, могущій служить указателемъ при отысканіи нерва; внутреннее отверстіе находится на срединѣ между переднимъ и заднимъ краемъ восходящей части нижнечелюстной кости и между нижнимъ ея краемъ и основаніемъ вырѣзки крыловиднаго отростка челюсти. Foramen mentale паходится на срединѣ между верхнимъ и нижнимъ краемъ челюстной кости вблизи отъ луночки второго малаго коренного зуба.

Nervus lingualis, направляясь по тому же направленію, располагается впереди отъ предыдущаго нерва и затѣмъ переходитъ на переднюю поверхность внутренней крыловидной мышцы, перекрещиваясь съ ея переднимъ краемъ, располагается подъ слизистой дна ротовой полости въ складкѣ, образуемой слизистой десенъ и языка.

Nervus buccinatorius проходитъ между двумя головками наружной крыловидной мышцы, перекрещиваясь съ наружной поверхностью этой мышцы и прилегая къ proc. coronoideus. На уровнѣ передняго края височной мышцы онъ дѣлится на цѣлый рядъ вѣточекъ, оканчивающихся въ мышцѣ, въ кожѣ и въ слизистой щеки.

Nervus auriculo-temporalis выходитъ двумя корнями изъ задней части 3-й вѣтви тройничнаго нерва, направляется кзади и кнаружи. Оба корня соединяются, охватывая art. meningea media. Далѣе нервъ направляется позади шейки proc. condyloideus и кпереди отъ наружнаго слухового прохода. На этомъ уровнѣ онъ круто поворачиваетъ вертикально кверху, слѣдуя позади art. temporalis superficialis.

Операціи на n. maxillaris inferior и его вѣтвяхъ.

Линіи кожныхъ разрѣзовъ для всѣхъ способовъ обнаженія n. maxillaris inferior и его вѣтвей представлены схематично на рис. 44.

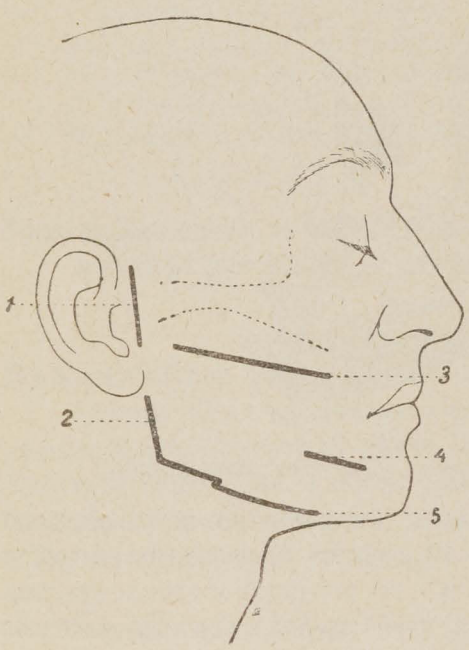

Рис. 44. Схема направленія кожныхъ разрѣзовъ при обнаженіи вѣтвей n. maxillaris inferior. 1—n. amiculo temporalis, 2—способъ Chalot, 3—способъ Zuckerkandl'я, 4—n. mentalis, 5—n. Zingualis по способу Luschka.

Nervus auriculo-temporalis. Для обнаженія этого нерва наиболѣе удобенъ разрѣзъ, проходящій вертикально длиною въ 3 стм. между ушной мочкой и суставнымъ отросткомъ нижней челюсти, т. е. чтобы средина разрѣза приходилась на уровнѣ основанія скулового отростка височной кости.

Послѣ разрѣза кожи и подкожной клѣтчатки необходимо прежде всего найти артерію (легко найти по пульсаціи ея), позади которой въ фиброзной ткани расположенъ нервъ (рис. 44).

Nervus buccinatorius. Заслуживаютъ вниманія два способа отыскиванія этого нерва:

1) болѣе простой способъ способъ Zuckerkandl'я—черезъ Holl'я черезъ ротовую полость и 2 кожу щеки.

1. Способъ Holl'я. Больному запрокидываютъ голову, раскрываютъ расширителемъ ротъ по возможности шире, пальцемъ отыскиваютъ передній край proc. coronoideus нижней челюсти. По краю этого отростка проводится разрѣзъ длиною въ 3 стм., не доходя на 1 стм. до горизонтальной части нижней челюсти (рис. 45). Разрѣзавъ слизистую и фиброзную перепонку, тупымъ путемъ при помощи пинцета и желобоватаго зонда, обнажаютъ передній край и внутреннюю поверхность proc. coronoideus, пока въ разрѣзѣ не покажется блестящее сухожиліе височной мышцы. Въ окружающей широкой ткани на внутренней поверхности отростка

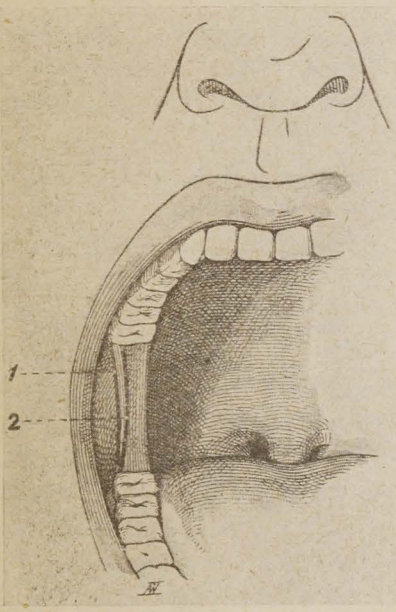

Рис. 45. Мѣсто разрѣза слизистой для обнаженія: 1—n. buccinatorius, 2—n. lingualis.

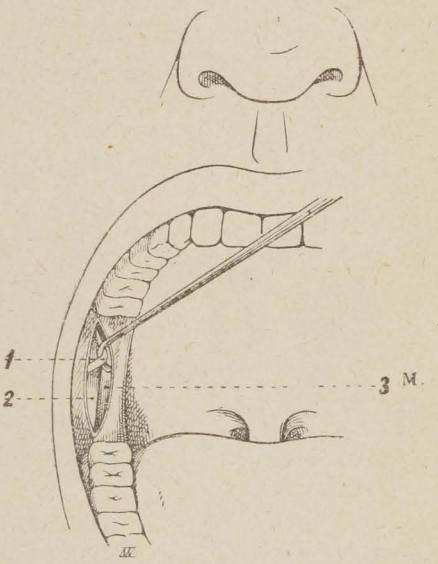

Рис. 46. Обнаженіе n. buccalis по способу Holl'я. 1— n. buccalis. 2—proc. coronoideus и сухожиліе височной мышцы, 3—брюшко внутренней крыловидной мышцы.

располагается нервъ. Онъ пересѣкаетъ восходящую вѣтвь нижней челюсти на $1^1/_2$ стм. надъ горизонтальной ея вѣтвью. Рядомъ съ нервомъ лежитъ артерія. Нужно имѣть въ виду, что вблизи проходитъ n. lingualis, лежащій ниже искомаго нерва: N. buccinatorius расположенъ позади верхняго коренного зуба, а n. lingualis позади нижняго коренного и первый нервъ, обогнувъ сухожиліе височной мышцы, направляется кнаружи (рис. 46).

2. Способъ Zuckerkandl'я. Разрѣзъ кожи длиною въ 5 стм., начинаясь на палецъ отступя отъ козелка ушной раковины, направляется впередъ почти параллельно скуловой дугѣ. Послѣ разрѣза кожи и подкожной клѣтчатки необходимо отыскать Stenon'овъ протокъ и вѣточки личного нерва и все это оттянуть книзу, затѣмъ, отыскавъ пе-

редній край жевательной мышцы, вскрываютъ апоневрозъ и обнажаютъ и удаляютъ gl. Bichat. Послѣ этого обнажается передній край височной мышцы и proc. coronoideus, который ограничиваетъ съ одной стороны углубленіе, образуемое внутренней крыловидной мышцей, и кнутри m. buccinator. Въ глубинѣ на внутренней поверхности proc. coronoideus ближе къ его основанію обнаруживается n. buccinatorius (рис. 47 и 48).

N. alveolaris inferior, s. n. mandibularis. Для обнаженія этого нерва было предложено очень много способовъ, но мы приводимъ только два, какъ наиболѣе простыхъ и вполнѣ удобныхъ для различ-

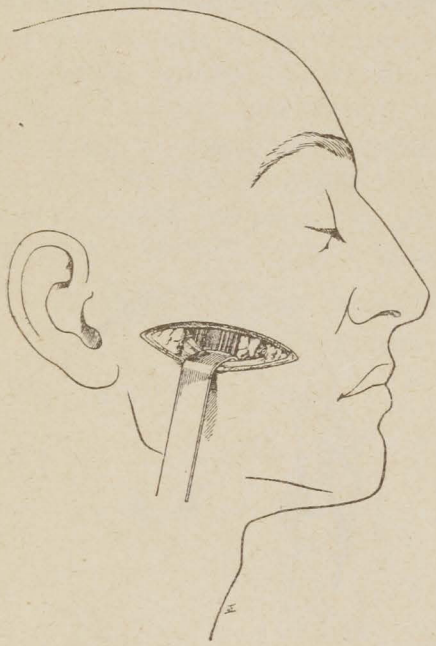

Рис. 47. Обнаженіе n. buccinatorius по способу Zuckerkandl'я. Послѣ опущенія тупымъ крючкомъ Stenon'ова протока и вѣточекъ n. facialis, обнажается передній край m. masseteris.

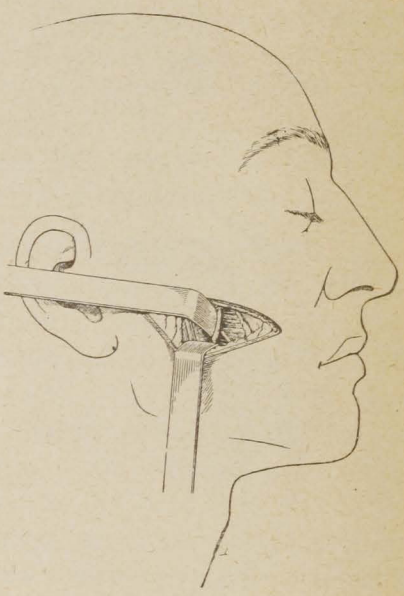

Рис. 48. Второй этапъ операціи Zuckerkandl'я. По удаленіи gl. Bichat обнажается впереди proc. coronoideus тонкій нервный стволъ n. buccinatorius.

ныхъ случаевъ резекціи этого нерва. Одинъ способъ отысканія его при его входѣ въ нижнечелюстный каналъ и другой послѣ его выхода изъ канала. Способы, имѣющіе цѣлью обнаженіе его въ самомъ каналѣ, не имѣютъ значенія, такъ какъ, если невральгія обнаруживается въ части его, заключающейся въ каналѣ, то самое раціональное, конечно, произвести резекцію выше, т. е. до входа его въ каналъ.

Для отысканія нерва до его входа въ каналъ можетъ служить видоизмѣненный мною способъ Chalot. Полукружный кожный разрѣзъ проводится по краю угла челюсти, начиная на 2 стм. выше угла и кончая на 1 стм. кпереди отъ передняго края прикрѣпленія жеватель-

ной мышцы. Околоушная железа оттягивается кзади и книзу. Артерія и вена могутъ быть легко оттянуты впередъ. Затѣмъ, отступая на 1 стм. отъ края челюсти, надрѣзается надкостница и распаторомъ отдѣляется на разстояніи 2 стм. вмѣстѣ съ прикрѣпленіемъ жевательной мышцы. Фрезомъ дѣлается отверстіе въ восходящей вѣтви нижней челюсти на 2 стм. выше нижняго края горизонтальной ея вѣтви и затѣмъ щипцами это отверстіе увеличивается кверху до 2—3 стм. въ длину и 2 стм. въ ширину. Въ это отверстіе виденъ нервъ. Тупымъ крючкомъ нервъ можетъ быть вытянутъ въ это отверстіе и изсѣченъ кусокъ въ 2—4 стм. (рис. 49).

Въ тѣхъ случаяхъ, когда необходимо нервъ выдернуть изъ канала, производятъ надрѣзъ его у мѣста выхода его изъ канала (см. ниже) и затѣмъ периферическій отрѣзокъ захватывается щипцами и, постепенно наматывая его на ножки пинцета, удается его извлечь изъ канала.

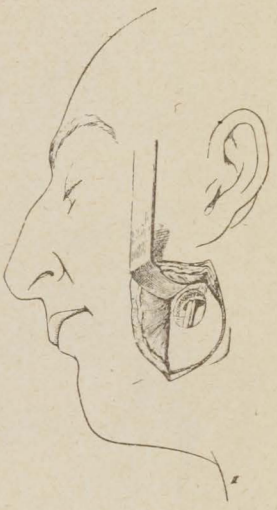

Рис. 49. Способъ обнаженія n. mandibularis по Chalot.

Резекція нерва послѣ выхода его изъ канала (n. mentalis). Кожный разрѣзъ производится на серединѣ между верхнимъ и нижнимъ краемъ горизонтальной вѣтви нижней челюсти длиною въ 3 стм., т. е. чтобы средина разрѣза приходилась на уровнѣ второго малаго коренного зуба. Разрѣзавъ кожу, подкожную клѣтчатку и мышечныя волокна, обнажаютъ отверстіе и выходящій изъ него нервъ, который захватываютъ пинцетомъ и вырываютъ.

N. lingualis доступенъ какъ со стороны ротовой полости, такъ и со стороны кожи. При первомъ способѣ приходится оперировать въ полости рта, которую вообще не представляется возможности привести въ асептическій видъ, но зато доступъ къ нерву гораздо легче. Въ случаяхъ невральгіи языка этотъ способъ наиболѣе удобенъ.

Простѣйшій способъ операціи предложилъ Chipault. При запрокинутой головѣ и открытомъ ртѣ производится разрѣзъ слизистой рта на протяженіи 3 стм. на наружной поверхности выпячиванія передняго края внутренней крыловидной мышцы въ нижней ея части. Послѣ разрѣза слизистой оболочки обнажается передній край мышцы, на наружной поверхности которой тотчасъ же подъ слизистой расположенъ n. lingualis, направляющійся косо внизъ и впередъ, прилегая къ нижней части мышцы у мѣста ея прикрѣпленія къ нижней челюсти (рис. 50).

Въ тѣхъ случаяхъ, когда необходимо подойти къ нерву со стороны кожныхъ покрововъ, предпочтительнѣе по своей простотѣ способъ

Luschka. Кожный разрѣзъ проводится по краю нижней челюсти длиною въ 5 стм., начинаясь на 2 поперечныхъ пальца кпереди отъ угла нижней челюсти. Разрѣзаютъ кожу, подкожную клѣтчатку и апоневрозъ. Подчелюстная железа отклоняется кнутри и книзу, обнажается m. mylo-hyoideus, задній край котораго оттягивается кпереди и въ глубинѣ надъ мышцей обнаруживается подъязычная железа, у задняго края которой виденъ n. lingualis. Нервъ приподнимается крючкомъ и затѣмъ на доступномъ уровнѣ его производится показанная, въ зависимости отъ случая, операція (рис. 51).

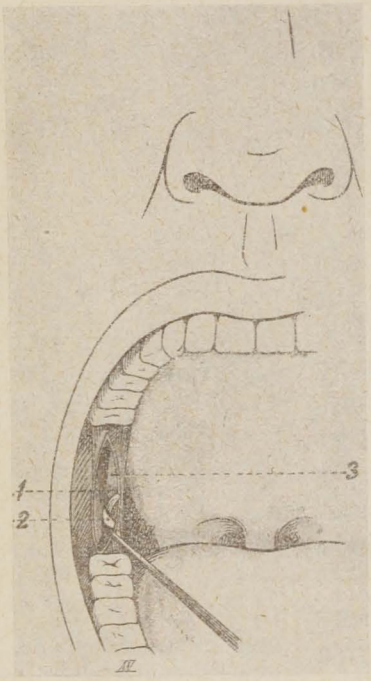

Рис. 50. Обнаженіе n. lingualis по способу Chipault. 1—n. lingualis, 2—proc. coronoideus и сухожиліе височной мышцы, 3—брюшко внутренней крыловидной мышцы.

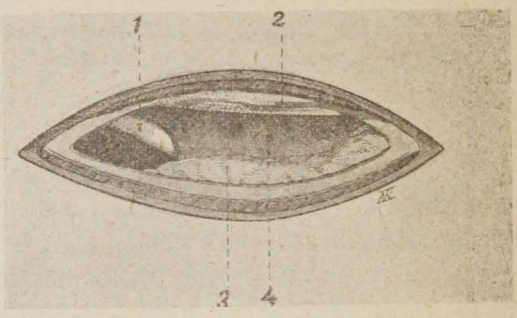

Рис. 51. Способъ Luschka для отыскиванія n. lingualis черезъ наружные покровы. 1 — n. lingualis, 2 — нижній край нижней челюсти, 3—подчелюстная железа, 4—m. mylo-hyoideus.

Третья вѣтвь тройничнаго нерва можетъ быть резецирована у мѣста выхода его изъ овальнаго отверстія внѣ полости черепа.

Наиболѣе простыми и удобными способами слѣдуетъ признать способы Salzer'a и Krönlein'a (см. схему кожныхъ разрѣзовъ на рис. 52).

Способъ Krönlein'a. Дугообразный кожный разрѣзъ Krönlein проводитъ, начиная у наружнаго края глазницы, спускаясь книзу почти вертикально до уровня линіи, соединяющей крыло носа съ ушной мочкой, затѣмъ поворачивая кзади на 1 стм. впереди уха до уровня верхняго козелка ушной раковины. Кожа отсепаровывается и затѣмъ разсѣкается по верхнему краю скуловой дуги височный апоневрозъ. Подъ скуловую дугу подводятъ пилочку Gigli или цѣпочечную пилу сперва въ передней ея части, по возможности ближе къ скуловой кости, и перепиливаютъ въ этомъ мѣстѣ скуловую дугу, а затѣмъ такимъ же образомъ перепиливаютъ и заднюю ея часть, проведя пилу немного

кпереди отъ челюстнаго сустава (рис. 53). Отрѣзокъ скуловой дуги вмѣстѣ съ прикрѣпляющейся къ ней жевательной мышцей откидываютъ книзу, при этомъ обнажается прикрѣпленіе височной мышцы къ вѣнечному отростку нижней челюсти (рис. 54). Отдѣливъ тупымъ путемъ этотъ отростокъ отъ окружающей его жировой клѣтчатки, косо книзу впередъ перепиливаютъ отростокъ у его основанія, и отклоняютъ его вмѣстѣ съ прикрѣпляющимся къ нему сухожиліемъ височной мышцы кверху, благодаря чему обнажается наружный край основанія черепа (рис. 55)

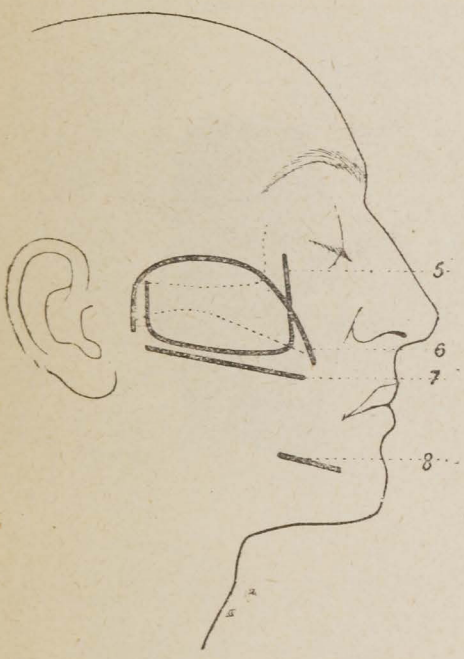

Рис. 52. Схема кожныхъ разрѣзовъ. 5—способъ Krönlein'a, 6—способъ Salzer'a, 7—способъ Zuckerkandl'я, 8—разрѣзъ для обнаженія n. mentalis.

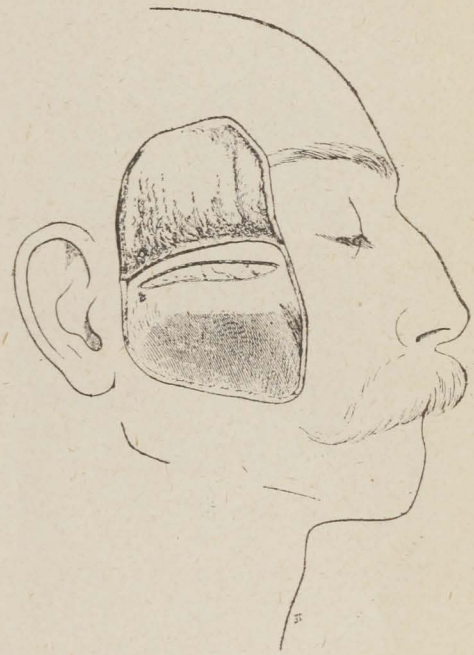

Рис. 53. Способъ Krönlein'a. Образованіе кожнаго лоскута.

Между двумя лигатурами разсѣкается стволъ внутренней челюстной артеріи. Распаторомъ отдѣляется наружная крыловидная мышца отъ височной кости и оттягивается книзу, венозное кроветеченіе, наблюдающееся всегда при этомъ отдѣленіи, очень скоро останавливается. Продолжая продвигаться между мышцей и костью, доходятъ, позади основанія крыловиднаго отростка, къ овальному отверстію, изъ котораго выходитъ стволъ третьей вѣтви тройничнаго нерва, тотчасъ же раздѣляющійся на свои вѣтви.

Этимъ же способомъ можно найти и вторую вѣтвь тройничнаго нерва, проникая по задней части верхней челюсти въ глубину въ крыловидно-челюстную ямку.

Послѣ резекціи нерва отдѣленныя части укладываются на мѣсто, на вѣнечный отростокъ и скуловую дугу накладываются надкостничные швы. Затѣмъ накладываются кожные швы и вводятся въ глубину тампоны, чтобы предохранить отъ образованія гематомы.

Способъ Salzer'a. Дугообразный разрѣзъ начинается отъ нижняго угла скуловой кости, поднимается на одинъ поперечный палецъ выше скуловой дуги и кончается на одинъ поперечный палецъ впереди отъ

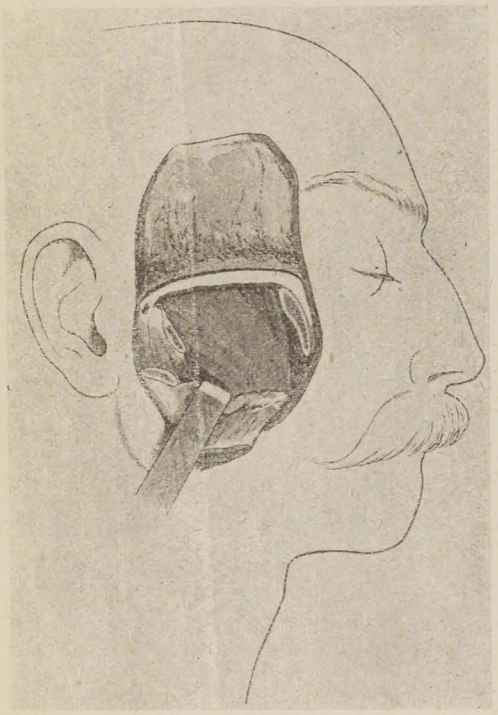

Рис. 54. Способъ Krönlein'a. Образованный кожно-мышечный лоскутъ оттянутъ книзу и обнажается m. temporalis и pr. coronoideus.

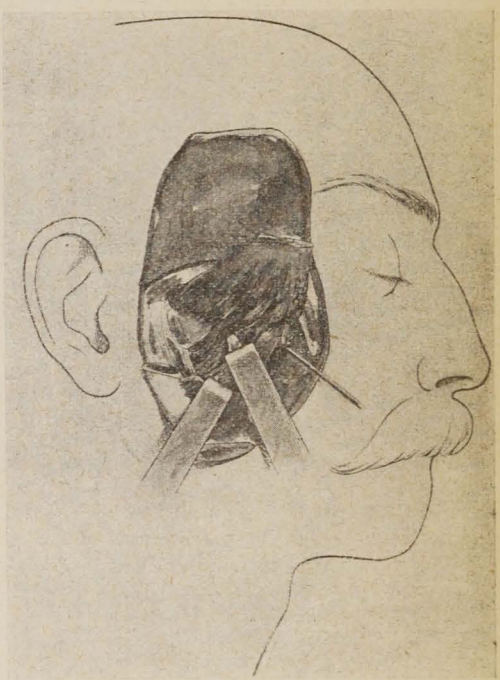

Рис. 55. Способъ Krönlein'a. Резецированная височная мышца приподнята, наружная крыловидная мышца оттянута книзу Въ глубинѣ виденъ нервъ. Пройдя немного впередъ,можно обнаружить и вторую вѣтвь тройничн. нерва (на крючкѣ).

козелка. Разрѣзъ проникаетъ до кости (рис. 56). Скуловая дуга разсѣкается спереди и сзади, какъ и при способѣ Krönlein'a. Кожно-мышечно-костный лоскутъ послѣ этого откидывается книзу (рис. 57).

Распаторомъ отдѣляются мышцы, прикрѣпляющіяся къ черепу въ fossa spheno-temporalis, послѣ чего въ глубинѣ обнаруживается нижнечелюстный нервъ, лежащій между остью основной кости и заднимъ краемъ наружнаго крыла крыловиднаго отростка. Эти два отростка помогаютъ при ориентировкѣ. Для увеличенія операціоннаго поля необходимо открыть больному ротъ, благодаря чему отклонится книзу вѣнечный

отростокъ нижней челюсти. Тупымъ крючкомъ нервъ извлекаютъ впередъ, чтобы не поранить малой менингеальной артеріи, располагающейся сзади отъ нерва. Нервъ вырывается и наружныя вѣтви его изсѣкаются насколько возможно больше. Костные осколки укрѣпляются при помощи надкостничныхъ швовъ. Шовъ накладывается также на височную мышцу.



Рис. 56. Обнаженіе ствола третьей вѣтви тройничнаго нерва у овальнаго отверстія. Разсѣченіе пилой Gigli скуловой дуги. (Способъ Salzer'a).



Рис. 57. Способъ Salzer'a. Костно-мышечный лоскутъ откинутъ книзу. Въ глубинѣ виденъ нервный стволъ между заднимъ краемъ крыловиднаго отростка и spina sphenoidalis.

Вторая вѣтвь тройничнаго нерва.

Верхнечелюстный нервъ.

Анатомическія данныя. Верхній челюстный нервъ выходитъ изъ передне-нижняго края Гассерова узла и направляется прямо впередъ къ круглому отверстію, располагаясь сперва въ стѣнкѣ пещеристаго синуса, а затѣмъ только прилегая къ ней. Выйдя изъ круглаго отверстія, верхнечелюстный нервъ располагается къ крыловидно-челюстной ямкѣ, направляясь къ подглазничному каналу снутри кнаружи.

Ganglion spheno-palatinum (s. Meckeli) тѣсно спаянъ съ внутренней нижней частью нерва. Конечная часть внутренней челюстной артеріи проходитъ подъ нервомъ и образуетъ небольшое искривленіе, тѣсно прилегающее въ нѣкоторыхъ случаяхъ къ нервному стволу. Войдя въ каналъ, нервъ измѣняетъ свое направленіе, направляясь кнутри. Въ зад-

ней части канала нервъ отдѣленъ отъ глазного яблока только надкостницей, а въ передней его части тонкой костной пластинкой, которая кпереди постепенно утолщается. Книзу нервъ отдѣленъ отъ Гайморовой полости тонкой костной пластинкой. Въ каналѣ нервъ лежитъ вмѣстѣ съ подглазничной артеріей. По выходѣ изъ канала онъ носитъ названіе подглазничнаго нерва и покрытъ мышцами лица. Отверстіе, черезъ которое выходитъ нервъ, располагается на полъ-сантиметра книзу отъ нижняго края глазницы и на границѣ одной трети нижняго края глазницы съ ея другими двумя третями. Въ очень рѣдкихъ случаяхъ обнаруживается не одно, а два или даже три подглазничныхъ отверстія (рис. 58).

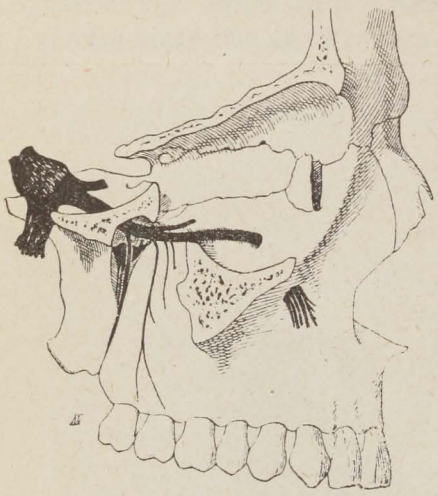

Рис. 58. Вторая вѣтвь тройничнаго нерва и ея вѣтви.

При невральгіяхъ этой вѣтви резекція ея производится или въ крыловидно-челюстной ямкѣ, или болѣе периферически у подглазничнаго отверстія. Показаніемъ для резекціи этой вѣтви въ крыловидно-челюстной ямкѣ служитъ распространеніе болей и на верхній зубной нервъ.

Операціи на n. maxillaris superior и его вѣтвяхъ.

Подглазничный нервъ доступенъ для оперативнаго вмѣшательства въ подглазничномъ каналѣ или у своего выхода изъ подглазничнаго отверстія (рис. 59).

Доступъ къ нерву въ подглазничномъ каналѣ болѣе всего удобенъ снаружи при помощи разрѣза, на 2—3 миллиметра отступя книзу отъ края глазницы. Разрѣзъ кожи и всѣхъ мягкихъ частей до кости проводится отъ наружнаго угла глаза до его внутренняго угла. Затѣмъ распаторомъ отдѣляется надкостница нижней стѣнки глазницы насколько возможно глубже: послѣ оттягиванія кверху содержимаго глазницы, обнаруживается сѣроватая полоска болѣе тонкаго костнаго вещества, черезъ которое просвѣчиваетъ нервъ. Въ случаѣ же, когда верхняя стѣнка канала слишкомъ толста, можно найти каналъ, идя дальше въ глубину, гдѣ находятъ отростокъ, ограничивающій снутри и сверху входное отверстіе канала. Каналъ вскрываютъ концомъ ножа, расширяютъ его щипцами и крючкомъ извлекаютъ нервъ (рис. 60) съ артеріей, послѣ чего, отдѣливъ нервъ отъ идущей съ нимъ артеріи, вырываютъ его, причемъ въ нѣкоторыхъ случаяхъ полезно вырвать не только централь-

ный конецъ, но и периферическій, для того, чтобы окончательно исключить возможность возстановленія нерва.

Для резекціи нерва у мѣста выхода его изъ подглазничнаго канала пользуются косымъ разрѣзомъ до мышцъ величиною въ 3 стм. (рис. 60), причемъ полезно предварительно нащупать подглазничное отверстіе. Растянувъ разрѣзъ расширителями, въ глубинѣ обнаруживаютъ или самый нервный стволъ послѣ осторожнаго надрѣзыванія мышечныхъ волоконъ, или его вѣтви, по которымъ удастся дойти до нервнаго ствола. Тупымъ крючкомъ нервъ и его вѣтви извлекаются и осторожнымъ наматываніемъ на пинцетъ вырывается по возможности большая часть нерва, расположенная въ каналѣ.

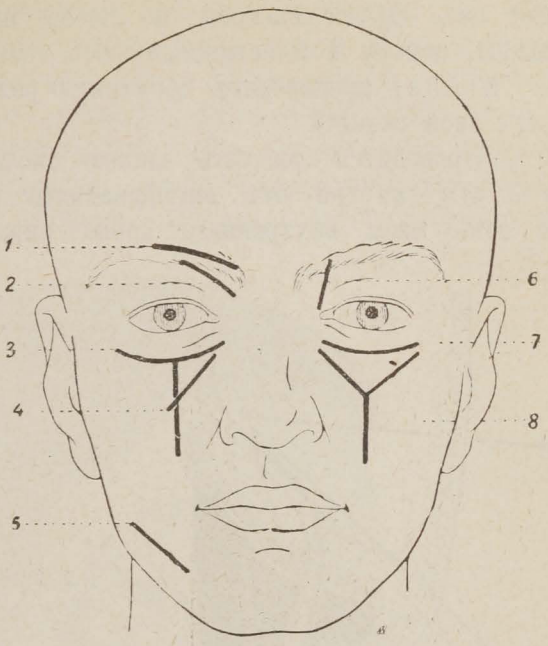

Рис. 59. Направленіе кожныхъ разрѣзовъ при операціяхъ на нервахъ лица. 1—при резекціи n. supra orbitalis, 2—при n. nasalis ext., 3—способъ Bruns'a, 4—n. infraorbitalis при выходѣ изъ канала, 5—n. mentalis, 6—n. nasalis inter., 7—n. infraorbitalis въ каналѣ, 8—способъ Cornachon'a.

Операціи на стволѣ верхнечелюстнаго нерва. Верхнечелюстный нервъ доступенъ для оперативнаго вмѣшательства въ крыловидно-челюстной ямкѣ четырьмя путями: черезъ верхнюю челюсть, черезъ Гайморову полость, черезъ скуловую область и черезъ задне-челюстную область (рис. 61). Въ виду того, что всѣ пути имѣютъ своею цѣлью резекцію верхнечелюстнаго нерва, необходимо избрать наиболѣе удобный путь, который бы представлялъ наименѣе трудностей для своего выполненія и наименѣе безобразилъ бы лицо.

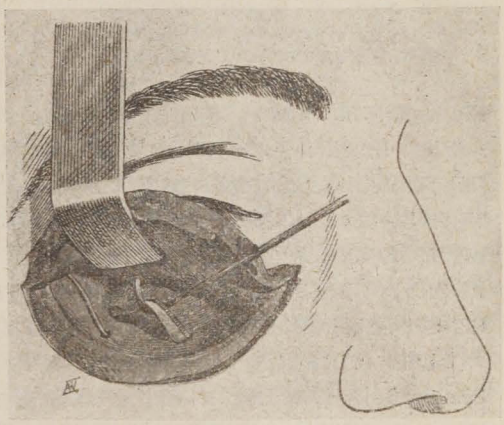

Рис. 60. Обнаженіе подглазничнаго нерва въ каналѣ. Нервъ и сосуды приподняты на крючкѣ.

Изъ всѣхъ предложенныхъ способовъ наиболѣе удобенъ путь

черезъ скуловую область, предложенный Jonnesco Juvara, также удобенъ путь черезъ верхнюю челюстную область, предложенный Kocher'омъ. Другіе способы, по моему мнѣнію, менѣе удобны и болѣе сложны, почему я и останавливаюсь только на этихъ двухъ способахъ.

Kocher производитъ временную резекцію скуловой кости и Highmore'овой полости.

«Проводится разрѣзъ длиною около 6 стм. (рис. 62), начиная на 1 стм. кнутри отъ ощупываемаго нижнеглазничнаго отверстія и 1/2 стм. ниже внутренняго конца нижнеглазничнаго края, нѣсколько

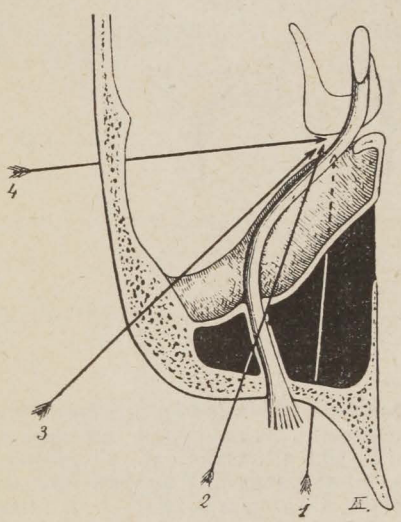

Рис. 61. Схема различныхъ способовъ оперативнаго вмѣшательства при нарушеніи верхняго челюстнаго нерва въ f. pterygomaxillaris. 1—оперативный путь черезъ sinus, 2—черезъ верхнюю челюсть, 3—черезъ скуловую дугу, 4—черезъ заднечелюстную ямку.

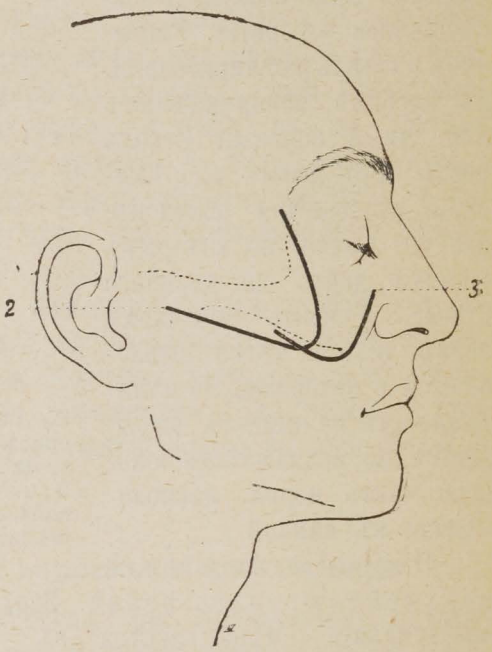

Рис. 62. Направленіе кожныхъ разрѣзовъ. 2—при способѣ Jonnesco-Juvara, 3—при способѣ Kocher'a.

косо внизъ, преимущественно въ горизонтальномъ направленіи кнаружи надъ нижней частью тѣла скуловой кости до скуловой дуги. Во внутреннемъ концѣ разрѣза встрѣчается art. angularis, которую оттягиваютъ или перевязываютъ, ductus Stenonianus остается книзу. На внутреннемъ концѣ разрѣзъ идетъ между нижними волокнами круговой мышцы глаза и надъ началомъ мышцы, поднимающей верхнюю губу, первая мышца отодвигается вмѣстѣ съ надкостницей до глазницы, послѣдняя отдѣляется поднадкостнично до тѣхъ поръ, пока не обнажится n. infraorbitalis на мѣстѣ выхожденія его изъ одноименнаго канала, такъ что его можно захватить на артеріальный крючокъ.

Наружная часть разрѣза идетъ выше мѣста прикрѣпленія скуловыхъ мышцъ, которыя отдѣляются книзу. Передняя часть прикрѣп-

ленія жевательной мышцы отдѣляется на нижней и внутренней поверхности скуловой кости.

Тѣло скуловой кости обнажается помощью элеватора по косой линіи снутри и снаружи, чтобы можно было пройти здѣсь долотомъ. Верхнечелюстный отростокъ скуловой кости обнажается на передней поверхности до нижнеглазничнаго отверстія, на верхней поверхности до fissura orbitalis inferior и отсѣкается долотомъ такимъ образомъ, что вмѣстѣ съ тѣмъ удаляется и верхняя стѣнка нижнеглазничнаго канала, между тѣмъ какъ сзади линія отсѣченія долотомъ идетъ вдоль его на-

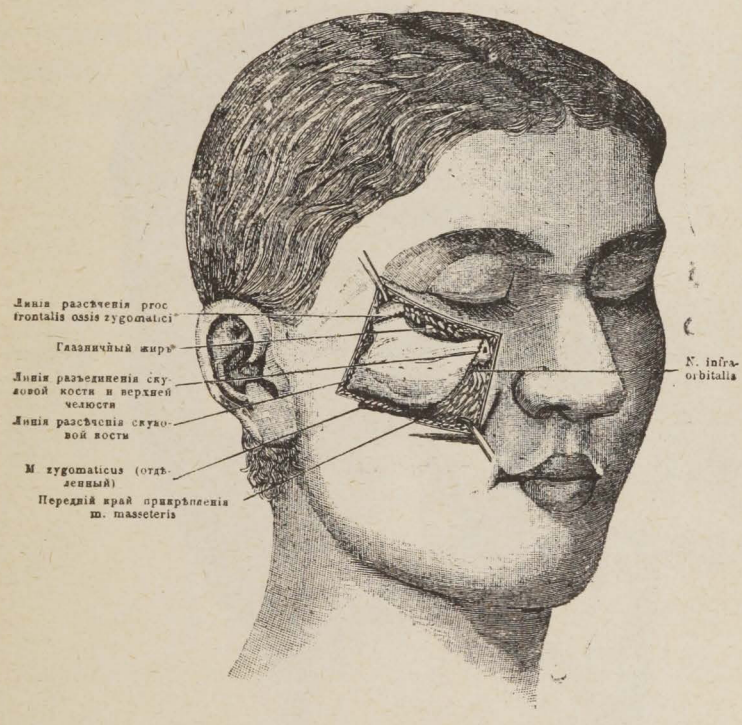

Рис. 63. Резекція скуловой кости при обнаженіи n. supramaxillaris по способу Kocher'a.

ружнаго края. На передней поверхности линія отсѣченія долотомъ идетъ косо надъ n. infraorbitalis кнаружи до передняго прикрѣпленія жевательной мышцы и черезъ наружную стѣнку пещеры вверхъ, пока не встрѣтится сзади съ линіей отсѣченія долотомъ на днѣ глазницы. Такимъ образомъ наружная часть глазничнаго дна и наружно-верхняя стѣнка пещеры вмѣстѣ съ заднимъ угломъ послѣдней остаются въ связи со скуловой костью и удаляются вмѣстѣ съ нею (рис. 63).

Чтобы достигнуть этого, оттягиваютъ кверху верхній край раны, обнажаютъ мѣсто соединенія лобной кости со скуловой и разсѣкаютъ долотомъ по направленію къ задней части fissurae orbitalis inferioris такимъ образомъ, что вмѣстѣ съ тѣмъ удаляется и верхній край ея,

именно crista zygomatica и orbitalis основной кости. Скуловая кость вывихивается изъ раны крѣпкимъ острымъ крючкомъ кверху и кнаружи, глазничная жировая клѣтчатка тупымъ крючкомъ осторожно приподнимается кверху и теперь можно безъ всякаго затрудненія прослѣдить натянутый n. infraorbitalis надъ зіяющей Гайморовой полостью до foramen rotundum и подвести маленькій крючокъ позади вертикально спускающагося внизъ n. sphenopalatini подъ главный стволъ и тѣмъ или другимъ способомъ разъединить послѣдній или по Thiersch'у вырвать

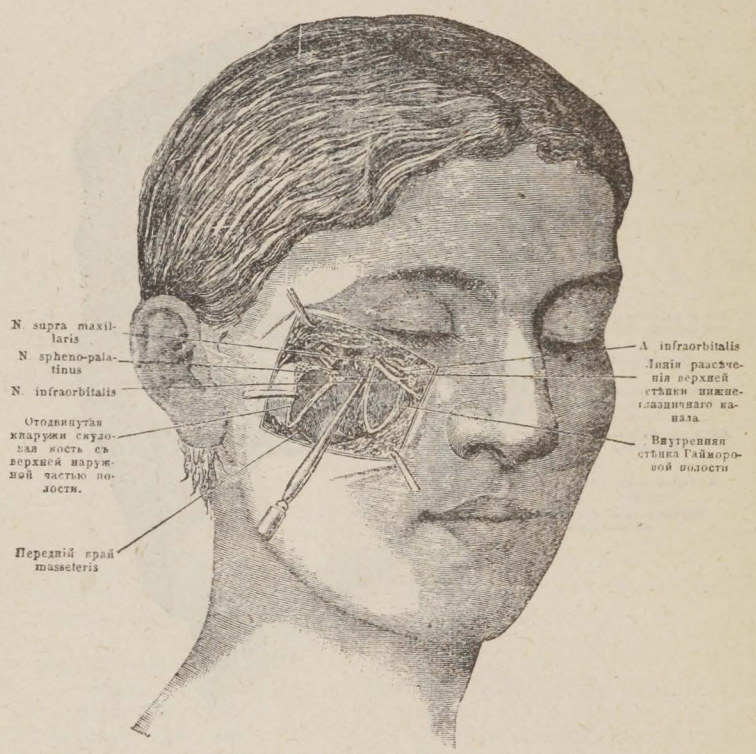

Рис. 64. Обнаженіе n. supramaxillaris послѣ удаленія скуловой кости. (Kocher).

(рис. 64). Art. infraorbitalis лежитъ возлѣ одноименнаго нерва и ее можно пощадить или перевязать. По окончаніи операціи скуловая кость возвращается на свое мѣсто, костные швы для фиксаціи не требуются, только края кожной раны соединяются швами. Рубецъ никоимъ образомъ не обезображиваетъ лица».

Способъ Jonnesco-Juvara заслуживаетъ также вниманія, какъ удобный для достиженія верхнечелюстнаго нерва.

Разрѣзъ начинается у наружнаго края брови, спускается книзу по основанію глазничнаго отростка лобной кости вертикально книзу на 2—3 миллиметра кнаружи отъ края глазницы по наружной поверхности

скуловой кости. Въ этой части разрѣзъ проводится до кости. Далѣе разрѣзъ огибаетъ бугорокъ скуловой кости, поднимается кверху по нижнему краю скуловой кости и заканчивается на одинъ палецъ спереди отъ наружнаго слухового прохода. Въ этой части разрѣзаютъ только кожу и подкожную клѣтчатку, щадя прикрѣпленіе большой скуловой мышцы. Затѣмъ отсепаровываютъ лоскутъ соотвѣтственно разрѣзу и оттягиваютъ его кверху (рис. 65). Затѣмъ по верхнему краю скуловой дуги и глазничнаго отростка отсѣкаютъ височный апоневрозъ и при помощи пальца отдѣляютъ его отъ мышцы и приподнимаютъ.

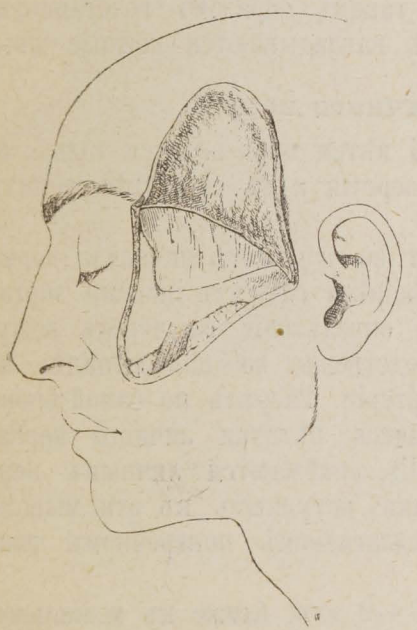

Рис. 65. Способъ Jonnesco-Juvara. Кожный лоскутъ.

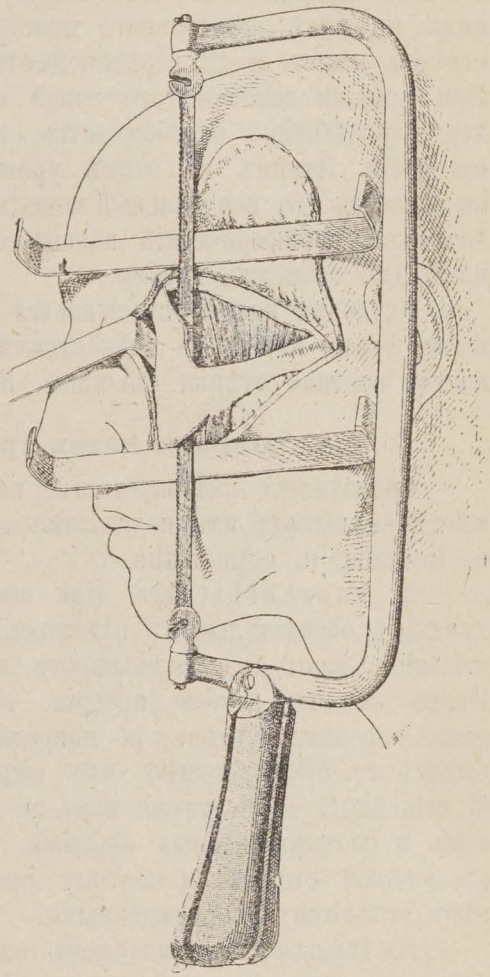

Рис. 66. Способъ Jonnesco-Juvara. Резекція скуловой кости.

Такимъ образомъ обнажается височная мышца. По ней проводятъ подъ скуловой дугой, держась ближе къ кости, въ передней ея трети, пинцетъ Пеана, при помощи котораго проводятъ ленту дуговой пилы Farabeuf'a (рис. 66). Этой пилой распиливаютъ снутри кнаружи и сзади напередъ скуловую кость, предохраняя мягкія части двумя расширителями Farabeuf'a. Острыми щипцами скуловая дуга разсѣкается въ задней своей части и вмѣстѣ съ жевательной мышцей

откидывается книзу. Височная мышца отдѣляется отъ глазницы и оттягивается кзади. Пальцемъ ощупываютъ наружную стѣнку глазницы и находятъ продолговатое углубленіе—переднюю часть fossae spheno-palatinae. Всѣ мягкія части отдѣляются отъ глазницы и оттягиваются кнутри. Острыми щипцами разсѣкается часть наружной стѣнки глазницы, находящаяся кпереди отъ этой ямки. Такимъ образомъ увеличивается эта ямка въ видѣ треугольнаго пространства, вершина котораго соотвѣтствуетъ мѣсту входа верхнечелюстнаго нерва въ подглазничный каналъ. При помощи желобоватаго зонда и пинцета захваченный на крючокъ нервъ постепенно освобождается, пока не удастся дойти до круглаго отверстія. Затѣмъ на этомъ уровнѣ онъ захватывается пинцетомъ и вырывается его центральный конецъ, а затѣмъ высвобождается насколько возможно периферическій конецъ его и вытягивается, и резецируется насколько возможно глубже.

Скуловая кость укладывается на мѣсто и укрѣпляется двумя костными швами или 6—8 надкостничными, такимъ образомъ возстанавливается костная стѣнка глазницы. Затѣмъ накладываются кожные швы.

Первая вѣтвь тройничнаго нерва.

Оперативное вмѣшательство на этой вѣтви производится только на мѣстѣ ея выхода изъ подглазничнаго отверстія и на ея развѣтвленіяхъ n. frontalis, n. ethmoidalis.

N. supraorbitalis. При операціи на верхнеглазничномъ нервѣ лучшимъ обознательнымъ пунктомъ для разрѣза служитъ incisura supraorbitalis, благодаря возможности яснаго опредѣленія ея черезъ кожу. Нервъ лежитъ глубже артеріи, непосредственно на надкостницѣ; не легко перерѣзать нервъ, не повредивъ артеріи. Разрѣзъ по самой брови имѣетъ то преимущество, что имъ щадятся вѣточки личного нерва. M. orbicularis oculi, также какъ m. frontalis, снабжаются личнымъ нервомъ и соотвѣтственныя нервныя вѣточки вступаютъ въ эти мышцы съ боковой стороны и поэтому при предлагаемомъ поперечномъ разрѣзѣ остаются неповрежденными.

N. frontalis расположенъ на $1^1/_2$—2 стм. ближе къ медіальной линіи въ вертикальномъ направленіи надъ внутреннимъ угломъ глаза, гораздо тоньше верхнеглазничнаго нерва и лежитъ поверхностнѣе въ волокнахъ m. orbicularis, восходя довольно вертикально. Для его обнаженія пользуются внутренней половиной разрѣза по глазной брови.

N. ethmoidalis проходитъ въ верхне-внутренней области полости глазницы, проникаетъ въ полость черепа, которую опять оставляетъ черезъ рѣшетчатую кость, и развѣтвляется въ носовой перегородкѣ и своими конечными вѣточками снабжаетъ кончикъ носа. Его можно очень хорошо видѣть и обойти аневризматической иглой приблизительно на 2 стм. кзади отъ внутренняго конца верхне-глазничнаго края. Удлиняютъ нѣсколько

разрѣзъ черезъ бровь надъ корнемъ носа (приходится перевязать вѣточки art. и venae angularis), разсѣкаютъ надкостницу и медленно отдѣляютъ ее въ верхне-внутреннемъ углу глазницы кзади, пока не обнаружится пучокъ, идущій черезъ foramen ethmoidale anterius Art. ethmoidalis (изъ art. nasofrontalis) при этомъ разрывается и кроветеченіе останавливается путемъ тампонады.

Личной нервъ.

Анатомическія данныя. Хирургическая часть личного нерва начинается у foramen stylo-mastoideum, черезъ которое нервъ выходитъ



Рис. 67. N. facialis и n. accessorius Willisii. 1—art. corotis, 2—v. jugularis, 3—n. facialis, 4—m. stylohyoideus, 5—m. biventer, 6—proc. trans. vert. I, 7—m. angularis scapulae, 8—n. accessor. Willis., 9—m. sterno-cleido-mastoideus.

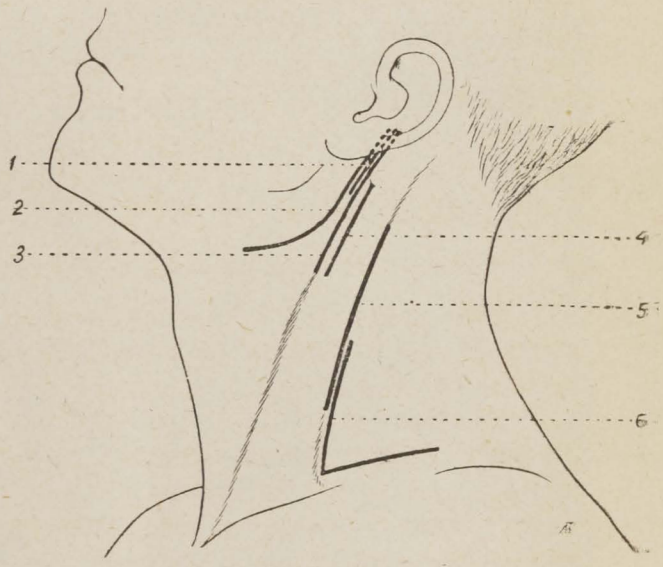

Рис. 68. Линіи кожныхъ разрѣзовъ при операціи на шеи. 1—кожный разрѣзъ при обнаженіи n. facialis, 2—n. facialis и n. hypoglossi, 3—n. facialis и n. access Willisii, 4—n. accessorii Willisii, 5—поверхностная часть шейнаго сплетенія, 6—плечевое сплетеніе.

наружу и кончается у задняго края восходящей вѣтви нижней челюсти, позади которой онъ раздѣляется на 2 вѣтви. На уровнѣ своего выхода изъ черепа этотъ нервъ располагается очень глубоко. Выйдя изъ отверстія, онъ направляется книзу, кнаружи и немного впередъ, огибая снаружи proc. styloideum; далѣе онъ направляется почти горизонтально впередъ, огибая art. auricularis posterior и проникаетъ въ околоушную железу, перекрещиваясь въ ея глубинѣ почти перпендикулярно съ наружной сонной артеріей и наружной яремной веной, которыя расположены болѣе глубоко. Личной нервъ располагается на уровнѣ ушной мочки или точнѣе на 2 стм. ниже нижняго края скуловой дуги (рис. 67).

Оперативная техника. Повернувъ голову больного въ проти-

воположную сторону и отогнувъ кпереди ушную раковину, проводятъ косой разрѣзъ, начиная его въ углубленіи, образуемомъ ушной раковиной и сосцевиднымъ отросткомъ и кончая его на переднемъ краѣ сосцевиднаго отростка на 1 стм. книзу отъ его вершины (рис. 68). Ушная раковина оттягивается впередъ, разсѣкаются фиброзныя перемычки, покрывающія сосцевидный отростокъ, передняя поверхность этого послѣдняго и передній край грудино-ключично-сосковой мышцы обнажается и желобоватымъ зондомъ отдѣляется околоушная железа и оттягивается кпереди. На глубинѣ около 1 стм. на уровнѣ соединенія ниж-

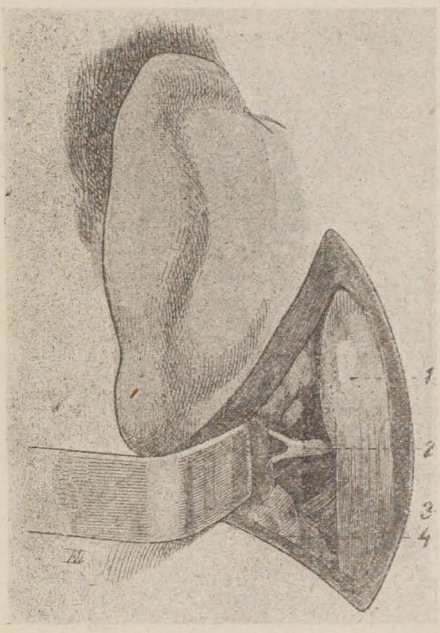

Рис. 69. Обнаженіе n. facialis. 1—proc. mastoideus, 2—n. facialis, 3—m. sterno-cleido-mastoideus, 4 — gl. parotis.



Рис. 70. Обнаженіе n. facialis и n. hypoglossi для образованія анастомоза при параличѣ n. facialis. 1—n. facialis, 2—m. sterno-cleido-mastoideus, 3—m. biventer, 4—околоушная железа, 5—n. hypoglossus.

ней и средней трети сосцевиднаго отростка обнажается нервный стволъ въ видѣ бѣлаго шнурка. Отдѣливъ его отъ сосудовъ, захватываютъ на крючокъ и освобождаютъ его насколько возможно больше въ обѣ стороны (рис. 69).

Сшиваніе подъязычнаго нерва съ личнымъ требуетъ продолженія вышеописаннаго разрѣза по переднему краю грудино-ключично-сосковой мышцы до уровня линіи, проходящей черезъ нижній край нижней челюсти. На этомъ уровнѣ разрѣзъ загибается горизонтально впередъ, находясь на высотѣ подъязычной кости и заканчиваясь въ подчелюстной области.

Послѣ обнаженія личного нерва въ верхнемъ углу раны, непосредственно подъ подъязычной костью, въ нижнемъ углу раны, находятъ подъязычный нервъ, послѣ надрѣза влагалища грудино-ключично-сосковой мышцы и оттягиванія его брюшка кзади и вскрытія внутренней пластинки влагалища этой мышцы. Большой рогъ подъязычной кости можетъ служить этапомъ при операціи, такъ какъ подъязычный нервъ лежитъ между этимъ рогомъ и заднимъ брюшкомъ двубрюшной мышцы (рис. 70).

Подъязычный нервъ обнажается кпереди и у угла, образуемаго имъ съ подъязычной костью, разсѣкается. Затѣмъ центральный его конецъ отклоняется кверху и кзади надъ двубрюшной мышцей и сшивается съ периферическимъ концомъ личного нерва.

N. accessorius Willisii.

Анатомическія данныя. N. accessorius Willisii или n. spinalis выходитъ изъ черепа черезъ заднее рваное отверстіе и дѣлится на 2 вѣтви, одна болѣе глубокая, соединяется съ блуждающимъ нервомъ, а другая наружная направляется книзу, кнаружи и немного кзади и служитъ для иннервациіи трапеціевидной и грудино-ключично-сосковой мышцъ. Этотъ нервъ проходитъ спереди отъ внутренней яремной вены, перпендикулярно пересѣкаясь съ затылочной артеріей, и располагаясь между передней поверхностью поперечнаго отростка, атланта и заднимъ краемъ двубрюшной мышцы. Далѣе онъ проходитъ сзади околоушной железы къ грудино-ключично-сосковой мышцѣ, которую и прободаетъ ниже вершины сосцевиднаго отростка на 5 стм. на уровнѣ линіи, проходящей черезъ верхній край щитовиднаго хряща. Въ верхней части надключичной ямки онъ покрытъ кожей и шейнымъ поверхностнымъ апоневрозомъ и оканчивается въ трапеціевидной мышцѣ. Хирургическая часть нерва расположена между поперечнымъ отросткомъ атланта и грудино-ключично-сосковой мышцей.

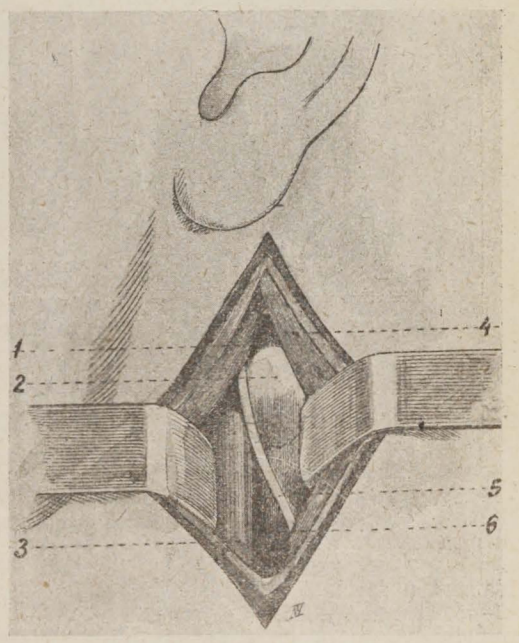

Рис. 71. Обнаженіе n. accessorii Willisii. 1—m. biventer, 2—поперечный отростокъ атланта, 3—v. jugularis interna, 4—n. sterno-cleido-m .stoideus, 5—n. accessorius Willisii. 6—m. angularis scapulae.

Оперативная техника. Голова больного повернута въ противоположную сторону.

Кожный разрѣзъ проводится отъ верхушки сосцевиднаго отростка на 5 стм. книзу, вдоль передняго края грудино-ключично-сосковой мышцы.

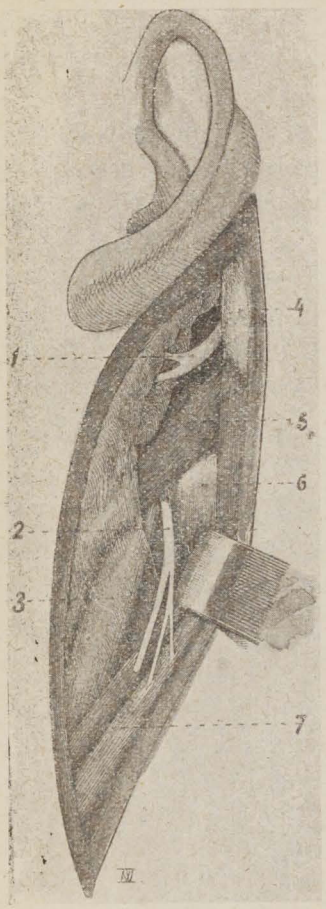

Рис. 72. Обнаженіе n. facialis и n. accessor. Willisii для образованія анастомоза ихъ при параличѣ n. facialis. 1—n. facialis, 2—n. acces. Willisii, 3 — vena jugularis interna, 4—proc. mastoideus, 5—m. biventer, 6— поперечный отростокъ атланта, 7—m. sterno cleido-mastoideus.



Рис. 73. Одновременное сокращеніе мышцъ лица и шеи при подниманіи руки или поворотахъ головы, послѣ анастомоза n. facialis и n. accessorii Willisii.

Во время разрѣза подкожной клѣтчатки нужно остерегаться поранить ушную вѣточку шейнаго сплетенія и наружную яремную вену. Влагалище грудино-ключично сосковой мышцы вскрывается на нѣсколько миллиметровъ отступя, кзади отъ края ея. Затѣмъ эта мышца оттягивается кзади и подъ нею на 1 стм. книзу отъ верхушки сосцевиднаго отростка пальцемъ ощупываютъ поперечный отростокъ атланта, имѣющій важное значеніе, какъ распознавательный пунктъ для опредѣленія мѣстонахожденія нерва.

Поперечный отростокъ освобождается отъ покрывающаго его апоневроза и тогда спереди отъ него обнаруживается заднее брюшко двубрюшной мышцы. Оттянувъ немного брюшко этой мышцы кпереди, можно ясно увидѣть располагающійся между брюшкомъ мышцы (спереди) и

поперечнымъ отросткомъ (сзади) n. accessorius Willisii. Въ глубинѣ раны видна внутренняя яремная вена и затылочная артерія, располагающаяся подъ брюшкомъ двубрюшной мышцы (рис. 71).

Для образованія анастомоза на facialis съ n. accessorio Willisii кожный разрѣзъ необходимо продолжить (см. рис. 68, 3) и обнажить n. facialis и accessorius Willisii (рис. 72). Затѣмъ производится разрѣзъ послѣдняго и центральный его конецъ загибается кверху. Послѣ разсѣченія периферическій отрѣзокъ n. facialis сшивается съ центральнымъ отрѣзкомъ n. accessorii Willisii.

Затылочный нервъ. N. occipitalis.

Анатомическія данныя. Задняя вѣтвь 2-го шейнаго нерва, большой затылочный нервъ (n. occipitalis major Arnoldi) огибаетъ ниж-



Рис. 74. Распредѣленіе нервовъ на затылкѣ. 1—m. trapezius, 2—m. complexus major, 3—m. splenius capitis, 4—art. vertebralis, 5—вѣточка перваго шейнаго спинного нерва, 6—m. obliquus major, 7—n. occipitalis major, 8—n. occipitalis minor, 9—ramus mastoideus (plexus cervicalis superficialis).

ній край большой косой мышцы и направляется кверху и немного кнутри, располагаясь между глубокими мышцами затылка и поверхностнымъ мышечнымъ слоемъ. Онъ прободаетъ m. semispinalis на $1^1/_2$ стм. отъ средней линіи и располагается между нею и трапеціевидной мышцей, а затѣмъ на высотѣ 2—5 стм. подъ l. obliqua superior онъ прободаетъ трапеціевидную мышцу и развѣтвляется въ кожѣ затылка (рис. 74).

Оперативная техника. Больной лежитъ на боку съ сильно согнутой головой. Кожный разрѣзъ величиною въ 3—4 стм. начинается на $1^1/_2$ стм. ниже уровня наружнаго затылочнаго выступа черепа и спускается параллельно средней линіи, отступая отъ нея на $1^1/_2$ стм. (рис. 75).

Одновременно разсѣкается подкожная клѣтчатка и трапеціевидная мышца: тупыми крючками раздвигается рана и тогда обнаруживается на мышечномъ слоѣ стволъ затылочнаго нерва, въ видѣ бѣлаго утолщеннаго шнурка (рис. 76). Желобоватымъ зондомъ нервъ очищается отъ окружающей его фиброзной ткани и приподнимается тупымъ крючкомъ. Для резекціи его необходимо на возможно большемъ пространствѣ открыть центральный конецъ его, что очень легко удается, если постепенно отсепаровывать его все глубже.

Въ случаяхъ затылочной невральгіи недостаточно резецировать одинъ затылочный нервъ, а необходимо еще перерѣзать малый затылочный нервъ — вѣтвь третьей шейной пары, а также вѣтвь ушную и сосцевидную поверхностнаго шейнаго сплетенія.

Малый затылочный

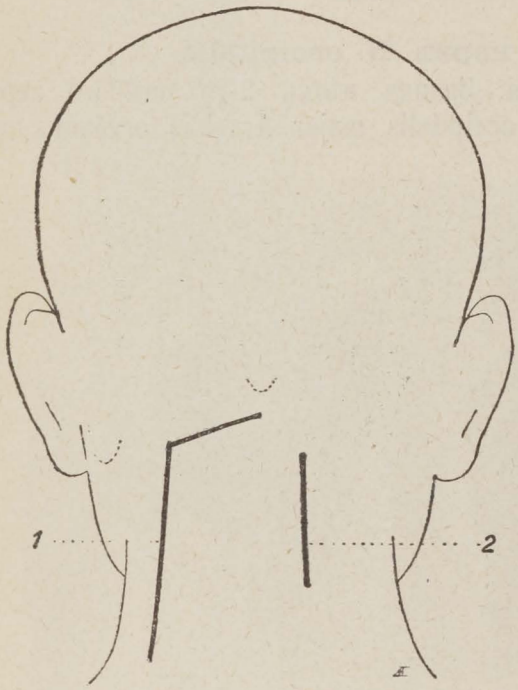

Рис. 75. Схематическое изображеніе направленія кожныхъ разрѣзовъ при обнаженіи затылочныхъ нервовъ. 1—n. occipitalis и вѣтви plexus cervicalis superficialis, 2—n. occipitalis major.



Рис. 76. Обнаженіе затылочнаго нерва. 1—n. occipitalis major, 2—m. trapezius, 3—m. complexus major.

нервъ располагается въ томъ же слоѣ, что и большой затылочный нервъ, но ближе къ средней линіи и гораздо тоньше послѣдняго.

Ушная и сосцевидная вѣтви шейнаго сплетенія располагаются поверхностно позади задняго края грудино-ключично-сосковой мышцы на уровнѣ щитовиднаго хряща.

Оперативная техника. Кожный разрѣзъ начинается отъ средней линіи на 1 стм. ниже наружнаго затылочнаго бугра, направляясь къ вершинѣ сосцевиднаго отростка, не доходя на 2 стм. до которой разрѣзъ направляется книзу по заднему краю грудино-ключично-сосковой мышцы, длиною въ этомъ направленіи около 7 стм. до уровня

щитовиднаго хряща (рис. 75,1). Кожный лоскутъ отсепаровывается и откидывается кнутри.

Отступя на $1^1/_2$ стм. отъ средней линіи, разрѣзаютъ трапеціевидную мышцу на протяженіи 4—5 стм. Этимъ разрѣзомъ находятъ большой затылочный нервъ. Нѣсколько ниже и кнутри находятъ малый затылочный нервъ.

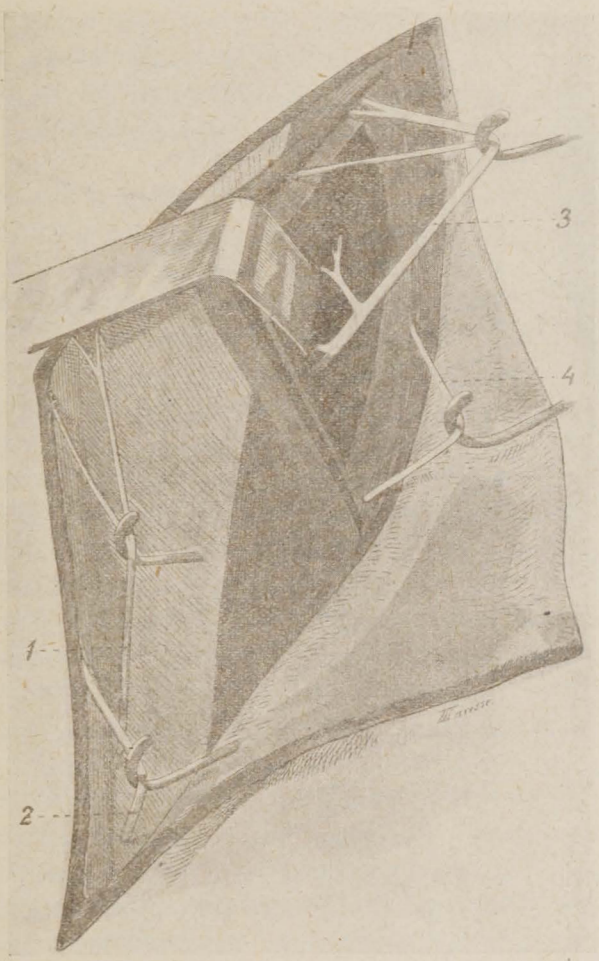

Рис. 77. Обнаженіе ушной и сосцевидной вѣтвей шейнаго поверхностнаго сплетенія. 1—сосцевидная вѣтвь, 2—ушная вѣтвь, 3—n. occipitalis major, 4—n. occipitalis minor.

Большой затылочный нервъ отдѣляется вплоть до большой косой мышцы и на этомъ уровнѣ резецируется. При этомъ иногда наблюдается большое кроветеченіе, которое останавливается тампонадой. Малый затылочный нервъ также слѣдуетъ обнажить по возможности глубже и резецировать.

Позади задняго края грудино-ключично-сосковой мышцы, въ ниж-

немъ углу раны, находятъ поверхностно лежащими сосцевидную и ушную вѣточки шейнаго сплетенія, которыя также резецируются по возможности глубже (рис. 77).

Заднія вѣтви первыхъ паръ шейнаго сплетенія.

Въ нѣкоторыхъ случаяхъ, въ особенности при torticollis spasmodica, необходимо резецировать и нервы, идущіе къ другимъ мышцамъ шеи, кромѣ n. accessorium Willisii.



Рис. 78. Обнаженіе поверхностныхъ вѣтвей шейнаго сплетенія. 1—сосцевидная вѣтвь, 2—ушная вѣтвь, 3—поверхностная поперечная вѣтвь, 4—m. sterno-cleido-mastoideus. 5—подключичная вѣтвь, 6—v. jugularis externa.

Анатомическія данныя: Первая задняя шейная вѣтвь выходитъ наружу въ центрѣ треугольника, образуемаго большой прямой и двумя косыми мышцами головы.

На этомъ уровнѣ этотъ нервъ отдаетъ вѣточки къ заднимъ большой и малой прямымъ и къ малой и къ большой косымъ мышцамъ головы. Тутъ же отходитъ вѣточка для анастомоза со 2-й вѣтвью.

Вторая задняя шейная вѣтвь, образующая большой затылочный нервъ, даетъ въ глубинѣ вѣточки къ мышцамъ m. semispinalis и m. splenius.

Третья задняя шейная вѣтвь, образующая малый затылочный нервъ, даетъ вѣточки къ тѣмъ же мышцамъ. Всѣ эти вѣтви лежатъ глубоко подъ мышцами (m. trapezius, m. splenius и m. semispinalis).

Предложенный Krause разрѣзъ даетъ возможность обнажить и эти нервы и резецировать ихъ. Черезъ этотъ же разрѣзъ можно одновременно резецировать и n. accessorius Willisii, оттянувъ для этого грудино-ключично-сосковую мышцу кпереди.

Поверхностныя вѣтви шейнаго сплетенія.

Поверхностныхъ вѣтвей шейнаго сплетенія всего 4: сосцевидная, ушная, поперечная и надключичная. Послѣдняя въ свою очередь дѣлится на надакроміальную, надключичную и надгрудинную вѣточки. Эти вѣтви берутъ начало изъ 2, 3 и 4 шейныхъ нервовъ и изъ анастомостическихъ петель, соединяющихся между собою.

Въ глубинѣ всѣ эти вѣтви располагаются подъ грудино-ключично-сосковой мышцей, затѣмъ выходятъ на поверхность, прободая поверхностный апоневрозъ шеи на уровнѣ задняго края грудино-ключично сосковой мышцы.

Сосцевидная и ушная вѣточки направляются кверху, поперечная шейная впередъ и надключичная книзу.

Техника операціи. Кожный разрѣзъ проводится по заднему краю грудино-ключично-сосковой мышцы, параллельно ему, начинаясь на уровнѣ горизонтальной линіи, идущей отъ нижняго края нижней челюсти и кончаясь на уровнѣ линіи, проведенной отъ нижняго края перстневиднаго хряща.

При разрѣзѣ кожи надо быть очень осторожнымъ, такъ какъ можно перерѣзать эти нервы, не замѣтивъ ихъ. Послѣ разрѣза кожи осторожно надрѣзаютъ platysma myoides и подъ нею на поверхностномъ апоневрозѣ находятъ нервы. Найдя одинъ нервъ, легко отыскать и другіе.

Въ нижнемъ углу раны при отысканіи поперечной вѣточки необходимо быть особенно осторожнымъ, чтобы не поранить яремную вену (рис. 78).

Плечевое сплетеніе.

Анатомическія данныя. Плечевое сплетеніе образуется четырьмя послѣдними шейными и первымъ грудным спинномозговыми нервами. Верхній нервъ плечевого сплетенія образуется изъ 5 и 6 шейныхъ спинномозговыхъ нервовъ, средній—изъ 7 шейнаго и нижній изъ 8 шейнаго и 1 грудного спинномозгового нерва. Каждый изъ этихъ стволовъ раздѣляется на 2 вѣтви: переднюю и заднюю; 3 заднихъ вѣтви соединяются вмѣстѣ и образуютъ стволъ, изъ котораго образуются лучевой и подмышечный нервы. Два верхнихъ переднихъ нерва, соединяясь, образуютъ стволъ, откуда выходятъ мышечно-кожный нервъ и наружная вѣтвь срединнаго нерва. Изъ нижняго переднаго нерва образуются внутренній кожный плечевой нервъ, локтевой нервъ и внутренняя вѣтвь срединнаго нерва.

Плечевое сплетеніе образуетъ треугольникъ: основаніе соотвѣтствуетъ линіи позвоночника, верхушка—отверстію, ограниченному спереди ключицей, снутри первымъ ребромъ, сзади лопаткой. Черезъ это отверстіе сообщается надключичная область съ подмышечной и соотвѣтствуетъ приблизительно срединѣ ключицы. Въ надключичной области ближе къ позвоночнику нервы располагаются глубоко въ пространствѣ между поперечными отростками и проходящими здѣсь мышцами. Въ той части, гдѣ эти нервы проходятъ между mm. scaleni, они лежатъ болѣе доступно и располагаются въ треугольникѣ, образуемомъ спереди m. scaleno anteriore, сзади m. scaleno medio, снизу первымъ ребромъ. Наконецъ болѣе кнаружи плечевое сплетеніе проходитъ позади средней части ключицы подъ среднимъ шейнымъ апоневрозомъ, въ толщѣ котораго лежитъ m. omo-hyoideus и жировая клѣтчатка. Въ этой послѣдней проходитъ шейная поперечная поверхностная артерія, пересѣкающая поперечно плечевое сплетеніе. Эта область наиболѣе доступна для операціи.

Оперативная техника. Для операціи на плечевомъ сплетеніи необходимо больного уложить, повернувъ голову въ противоположную сторону и немного приподнявъ плечи, чтобы ясно обозначалась надключичная ямка.

Для обнаженія плечевого сплетенія можно пользоваться или линейнымъ разрѣзомъ, или лоскутнымъ, причемъ второй способъ удобнѣе, такъ какъ открывается болѣе широкій доступъ къ нервамъ, при операціи въ надключичной ямкѣ. Въ тѣхъ же случаяхъ, когда необходимо раскрыть нервы по всему ихъ протяженію до подмышечной впадины, лучше пользоваться способомъ, примѣненнымъ мною съ большимъ успѣхомъ.

При операціи въ надключичной ямкѣ проводится кожный разрѣзъ по заднему краю грудино-ключично-сосковой мышцы, параллельно ему длиною 6—7 стм., не доходя на 1 стм. до верхняго края ключицы. Другой разрѣзъ проходитъ подъ угломъ къ первому вдоль края ключицы, отступая отъ нея на 1 стм. кверху, на протяженіи двухъ переднихъ третей ключицы. Кожный лоскутъ послѣ отсепаровки оттягивается кнаружи (рис. 79).

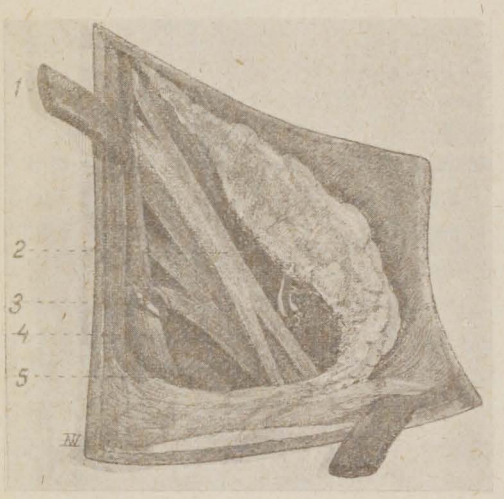

Рис. 79. Обнаженіе плечевого сплетенія. 1—m. omo-hyoideus, 2—plexus brachialis, 3—art. cervicalis transversa, 4—m. scalenus anterior, 5—art. subclavia.

Желобоватымъ зондомъ раскрывается поверхностный и средній апоневрозъ шеи; помогаютъ при этомъ ножемъ только въ верхнемъ и нижнемъ углу раны. M. omo-hyoideus разсѣкается и оба его отрѣзка оттягиваются въ стороны.

Послѣ вскрытія апоневроза легко удается достичь нервовъ плечевого сплетенія. Для болѣе легкой оріентировки въ случаѣ большого развитія жировой клѣтчатки можно сперва найти m. scalenus anticus и тотчасъ же позади него располагаются нервы. Поперечная поверхностная шейная артерія перерѣзается послѣ перевязки.

Въ случаѣ необходимости открыть плечевое сплетеніе ближе къ позвоночнику разсѣкается часть сухожилія грудино-ключично-сосковой мышцы, прикрѣпляющаяся къ ключицѣ.

Въ этомъ случаѣ значительно увеличивается операціонное поле и удается при нѣкоторомъ терпѣніи тупымъ путемъ добраться до мѣста выхода нервовъ изъ позвоночныхъ отверстій.

Въ тѣхъ случаяхъ, когда нанесена большая травма и когда необходимо обнажить на большомъ пространствѣ плечевое сплетеніе, я примѣ-

няю линейный разрѣзъ кожи и подкожной клѣтчатки, идущій отъ задняго края грудино-ключично-сосковой мышцы на уровнѣ поперечнаго отростка 6 шейнаго позвонка косо, кнаружи, книзу черезъ средину ключицы, отступая на поперечный палецъ кнаружи отъ ея средины и заканчивая разрѣзъ у угла, образуемаго дельтовидной и грудной мышцей.

Затѣмъ осторожно отдѣляю кольцеобразно надкостницу на ключицѣ и временно резецирую кость. Оба отрѣзка ключицы раздвигаю въ стороны и тупымъ путемъ проникаю въ глубину, разрывая желобоватымъ зондомъ наружный и средній листки шейнаго апоневроза.

Поперечная поверхностная шейная артерія и вѣточки art. acromialis перевязываются. Дельтовидная мышца оттягивается въ сторону, а грудныя мышцы книзу. Проникая затѣмъ въ жировую ткань, окружающую нервы и сосуды, легко удается обнаружить нервы плечевого сплетенія на всемъ протяженіи отъ позвоночника до подмышечной впадины. На отрѣзки ключицы накладывается костный шовъ и на надкостницу 3—4 тонкихъ шва.

Подмышечный нервъ. N. axillaris.

Анатомическія данныя. N. axillaris s. circumflexus направляется послѣ своего образованія изъ задняго второго ствола плечевого сплетенія книзу и кнаружи, проходитъ подъ подмышечнымъ краемъ лопатки,



Рис. 80. Топографія n. axillaris въ задней части подмышечной ямки и плеча. 1—m. infraspinatus, 2—m. deltoideus, 3—n. axillaris, 4—m. caput extern. tricipitis, 5—длинная головка m. tricipitis, 6—m. teres major.

недалеко отъ cavitas glenoidalis ея, окружаетъ хирургическую шейку плечевой кости и располагается на задней поверхности плеча, подъ дельтовидной мышцей, въ которой онъ развѣтвляется. Нервъ сопровождаютъ артерія и вена того же названія (рис. 80).

Техника операціи. Больному придаютъ полубоковое положеніе на животѣ; рука отведена отъ туловища на 45°.

Разрѣзъ длиною 8—10 стм. въ направленіи линіи, проходящей отъ средины лопаточнаго отростка до мѣста прикрѣпленія дельтовидной мышцы къ плечевой кости.

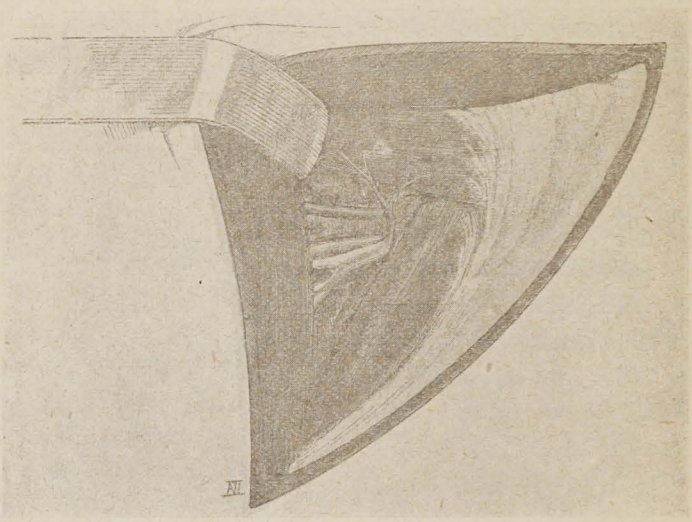

Рис. 81. Обнаженіе n. axillaris, m. deltoideus оттянутъ кнаружи.

Разрѣзавъ кожу и апоневрозъ, оттягиваютъ кнаружи задній край дельтовидной мышцы, въ средней части разрѣза послѣ удаленія сильно развитой здѣсь жировой клѣтчатки, обнаруживается сосудисто-нервный пучокъ, въ которомъ и лежитъ n. axillaris (рис. 81).

Срединный нервъ. N. medianus.

Анатомическія данныя. N. medianus, срединный нервъ, начинаясь двумя корнями изъ плечевого сплетенія, проходитъ въ подмышечной ямкѣ впереди и снаружи плечевой артеріи, спускаясь внизъ по внутренней поверхности плечевой кости, сопровождая плечевую артерію. На уровнѣ нижней трети плеча нервъ переходитъ спереди артеріи на ея внутреннюю поверхность и въ локтевой складкѣ онъ уже лежитъ кнутри отъ артеріи. Въ верхней трети предплечья срединный нервъ углубляется между двумя пучками сухожилія круглаго пронатора, затѣмъ располагается подъ поверхностнымъ сгибателемъ пальцевъ, и подъ нимъ проходитъ до средней линіи предплечья. Въ нижней трети предплечья, гдѣ сгибатель пальцевъ переходитъ въ сухожилія, срединный

нервъ располагается поверхностно подъ двумя листками апоневроза, въ промежуткѣ между большой и малой ладонными мышцами. (Соотношеніе нервовъ къ мышцамъ и сосудамъ см. на поперечныхъ срѣзахъ рис. 82, 83 и 84).

Оперативная техника. Срединный нервъ можно обнажить: 1) въ подмышечной впадинѣ, 2) въ средней трети плеча, 3) въ локтевой складкѣ, 4) въ верхней трети предплечья и 5) на уровнѣ запястья (рис. 85).

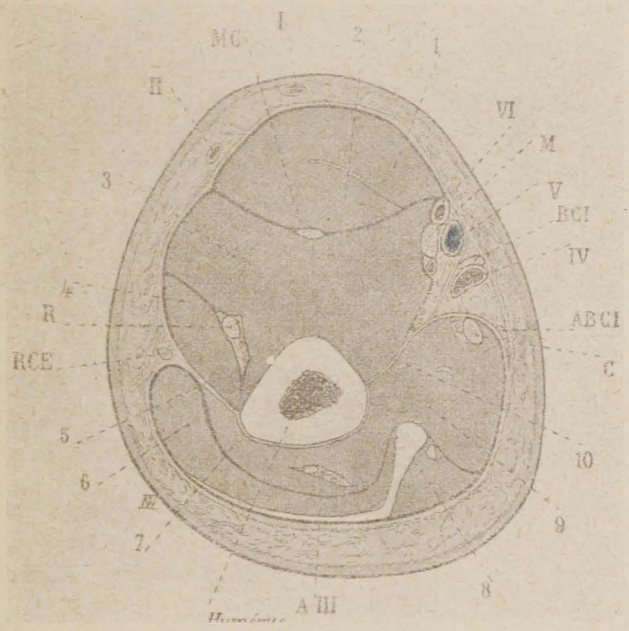

Рис. 82. Поперечный разрѣзъ плеча въ средней трети его (по Fredet). I и II—v. cephalicae, III-A—сосуды и нервы трехглавой мышцы, IV—v. basilicae, V—v. brachialis, VI—art. brachialis, M—n. medianus, R—n. radialis, RCE—n. radialis cutaneus externus, C—n. ulnaris, ABCI—n. ramus brach. cutaneus internus, BCI—n. brach. cutaneus internus, 1 и 2—m. biceps, 3—m coraco-brachialis, 4—m. supinator longus, 5—lig. intermusculare externum, 6, 7, 8 и 9—triceps, 10—lig. intermusculare internum.

1) Обнаженіе срединнаго нерва въ подмышечной впадинѣ. Верхняя конечность отводится подъ тупымъ угломъ. По краю выступа большой грудной мышцы проводятъ разрѣзъ, начинающійся у вершины подмышечной впадины и кончающійся у угла, образуемаго большой грудной мышцей съ внутренней поверхностью плеча. Разрѣзавъ кожу и подкожную клѣтчатку, надрѣзаютъ влагалище клюво-плечевой мышцы, располагающейся непосредственно подъ большой грудной мышцей. Оттянувъ мышцу кверху, вскрываютъ апоневрозъ и обнаруживаютъ сосудисто-нервный пучокъ. Первый нервный стволъ, который обнажится впереди другихъ нервовъ послѣ вскрытія тупымъ путемъ влагалища этого пучка, и будетъ срединный нервъ (рис. 86).

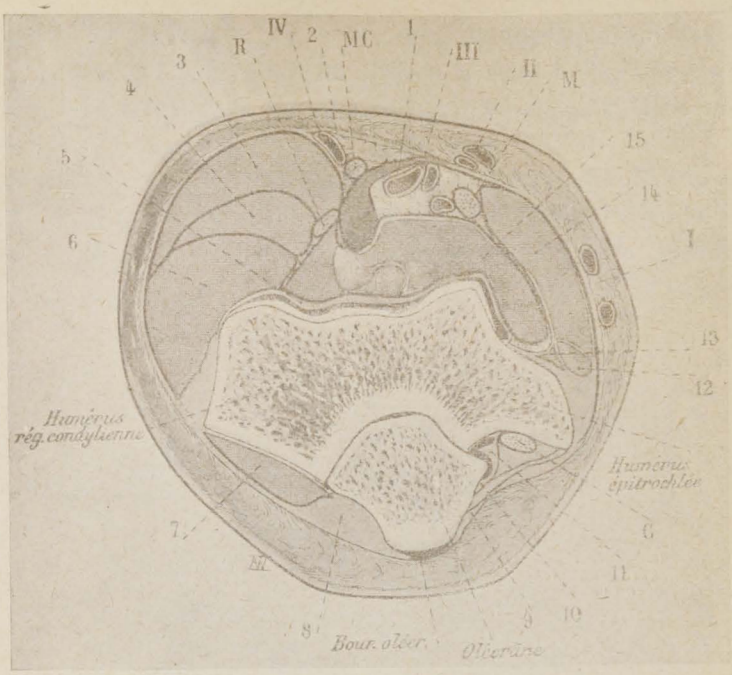

Рис. 83. Поперечный разрѣзъ области локтевого сустава. 1—локтевыя вены, II—v. basilicae, III—art. brachialis, IV—v. mediana cephalica, M—n. medianus, MC—n. musculo-cutaneus, R—n. radialis, C—n ulnaris, 1—m. biceps, 2—сухожилiе bicipitis, 3—m. supinator longus, 4 и 6—ext. digitorum, 5—суставная сумка, 7—m. anconeus, 8 и 9—сухожилiе m. tricipitis, 10 и 11—суставная сумка, 12—m. palmaris, 13—m. flexor digitorum sublimis, 14—m. pronator teres, 15—m. brachialis internus. (По Fredet).

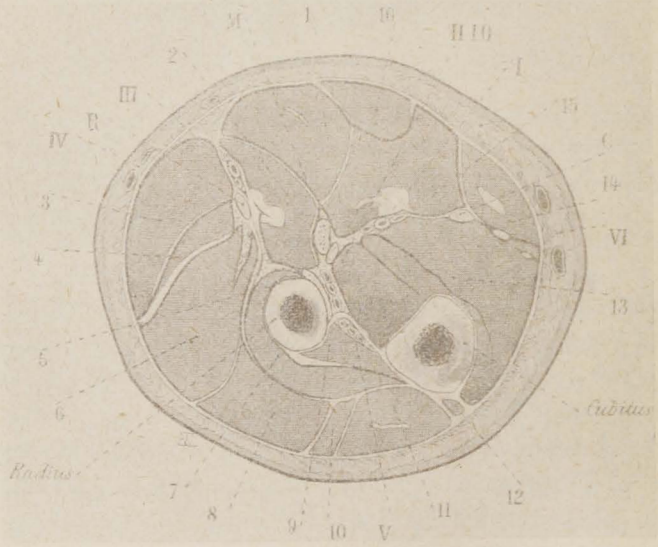

Рис. 84. Поперечный разрѣзъ на уровнѣ верхней трети предплечья. I—art. ulnaris. II—art. interossea, III—art. radialis. IV—vv. radiales, V—art. interossea posterior, VI—vv. ulnares, M—n. medianus, R—n. radialis, C—n. ulnaris, 1—m. palmaris, 2—m. pronator teres, 3—m. supinator longus, 4, 5 и 6—m. flexor digit., 7 и 9—m. supinatoris brevis, 8—exten. dig. com., 10—ext. dig. V, 11—m. ext. carpi ulnaris, 12—m. anconeus, 13—m. flex. digit. subl., 14—flex. ulnaris, 15—m. flex. digit. sublimis, 16—m. palmaris minor. (По Fredet).

2) Обнаженіе срединнаго нерва въ средней трети плеча. По линіи, соединяющей верхушку подмышечной впадины съ срединой локтевой складки, проводится въ средней трети плеча разрѣзъ кожи и

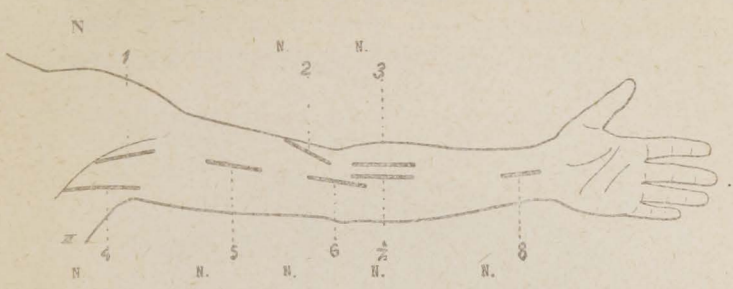

Рис. 85 а. Схематическое изображеніе направленія кожныхъ разрѣзовъ при обнаженіи нервовъ верхней конечности на передней поверхности. 1—n. medianus, 2—n. radialis, 3—n. radialis, 4—n. radialis въ подмышечной ямкѣ, 5, 6, 7, 8—n. medianus на различныхъ уровняхъ.

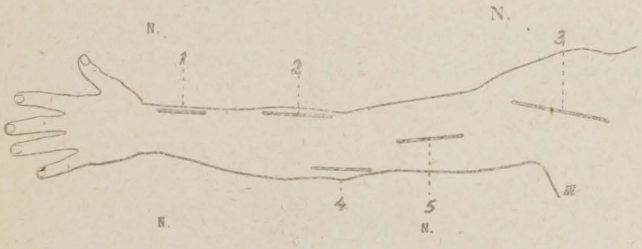

Рис. 85 б. Тоже на задней поверхности верхней конечности. 1—n. radialis, 2—задняя вѣтвь n. radialis, 3—n. axillaris, 4—n. ulnaris, 5—n. radialis.

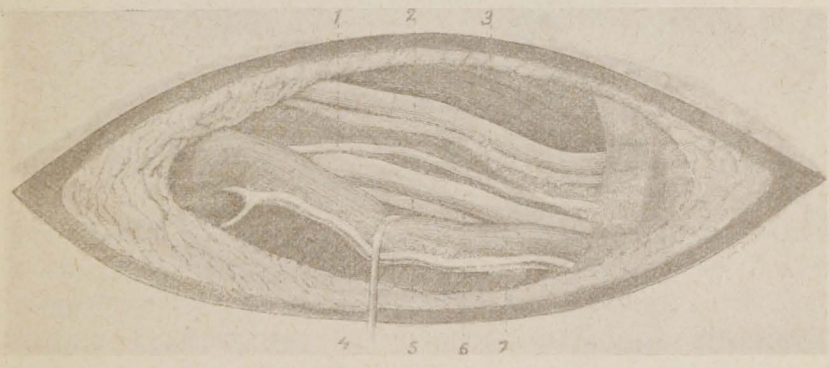

Рис. 86. Обнаженіе n. mediani въ подмышечной ямкѣ. 1—n. cutaneus brachialis internus, 2—n. medianus, 3—art. axillaris, 4—добавочная вѣтвь n. cutanei brachialis interni, 5—n. radialis, 6—n. ulnaris, 7—v. axillaris.

подкожной клѣтчатки, длиною въ 5 стм. Затѣмъ надрѣзается апоневрозъ, покрывающій двуглавую мышцу, и мышца оттягивается тупымъ крючкомъ кнаружи. Подъ двуглавой мышцей расположенъ второй ли-

стокъ апоневроза, который вскрывается и подъ нимъ находятъ срединный нервъ (рис. 87).

3) Обнаженіе срединнаго нерва въ локтевой складкѣ. Посрединѣ локтевой складки перпендикулярно къ ней проводится вертикальный разрѣзъ длиною 5—6 стм. Разрѣзаютъ кожу, подкожную клѣтчатку и разсѣкаютъ между лигатурами встрѣчающіяся здѣсь кожныя

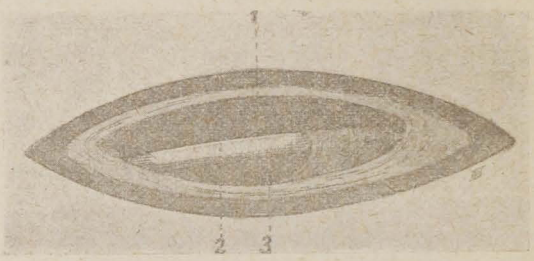

Рис. 87. Обнаженіе n. mediani въ средней трети плеча. 1—m. biceps, 2—n. medianus, 3—art. brachialis.

вены. По желобоватому зонду разсѣкаютъ апоневрозъ и тотчасъ же подъ нимъ обнажаются сосуды, кнутри отъ которыхъ на 1 стм. лежитъ срединный нервъ (рис. 88).



Рис. 88. Обнаженіе n. mediani въ локтевой складкѣ. 1—art. brachialis, 2—апоневрозъ m. bicipitis, 3—n. medianus.

4) Обнаженіе срединнаго нерва въ верхней трети предплечья. Разрѣзъ кожи и подкожной клѣтчатки, длиною 6—8 стм., начинаясь отъ средины локтевой складки, проводится посрединѣ передней поверхности предплечья. Апоневрозъ, покрывающій круглый пронаторъ и большую ладонную мышцу, разсѣкается; большая ладонная мышца оттягивается кнутри и въ переднемъ углу раны глубоко находится срединный нервъ, отдающій отъ себя вѣточки къ поверхностному сгибателю пальцевъ. Отсюда въ случаѣ необходимости можно прослѣдить нервъ и ниже (рис 89).

5) Обнаженіе срединнаго нерва на запястьи. Вертикальный разрѣзъ кожи и подкожной клѣтчатки длиною въ 3—4 стм. проводится

отступя на нѣсколько миллиметровъ кнутри отъ легко прощупываемаго сухожилія большой ладонной мышцы. Разсѣкается сперва апоневрозъ надъ сухожиліемъ большой ладонной мышцы, а затѣмъ другой болѣе толстый апоневрозъ разсѣкается, нѣсколько отступя кнутри отъ сухо-



Рис. 89. Обнаженіе n. mediani въ верхней трети предплечья. 1—art. brachialis, 2—n. medianus, 3—m. teres, 4—m. palmaris longus.

жилія большой ладонной мышцы. Подъ нимъ находятъ срединный нервъ, располагающійся въ той же плоскости, что и сухожилія поверхностнаго сгибателя пальцевъ (рис. 90).

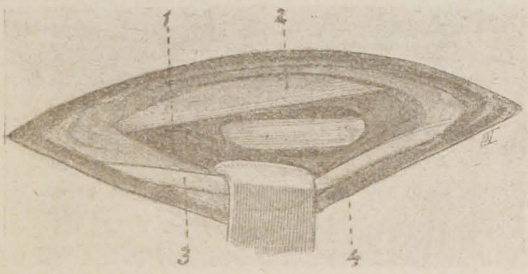

Рис. 90. Обнаженіе n. mediani на запястьи. 1—flexor digitorum sublimis, 2—сухожиліе m. palmaris m., 3—сухожиліе m. palmaris longus, 4—n. medianus.

Локтевой нервъ. N. ulnaris.

Анатомическія данныя. Локтевой нервъ отходитъ отъ нижнихъ вѣтвей плечевого сплетенія. Въ подмышечной впадинѣ онъ располагается кнутри и кзади отъ подмышечной артеріи. Далѣе онъ проходитъ по внутренней поверхности плеча, во влагалищѣ внутренняго брюшка трех-

главой мышцы тотчасъ же позади межмышечной внутренней перегородки, которая отдѣляетъ его спереди отъ срединнаго нерва и плечевой артеріи.

На уровнѣ локтевого сгиба локтевой нервъ проходитъ позади proc. epitrochlearis въ особой костной выемкѣ, благодаря сухожильнымъ растяженіямъ внутренняго брюшка трехглавой мышцы и передней локтевой мышцы, превращающейся въ каналъ. Проходя между сухожильными прикрѣпленіями къ olecranon и proc. coronoideus передней локтевой



Рис. 91. Обнаженіе локтевого нерва. 1 и 2—musculo-cutaneus, 3 и 4—n.n. digitales, 5—n. cutaneus brachialis internus, 7, 8, и 9—n. ulnaris, 5 и 10—n.n. collaterales.

мышцы, онъ по внутренней поверхности локтевого сустава выходитъ впередъ и располагается между глубокимъ сгибателемъ пальцевъ и мышцами, прикрѣпляющимися къ epitrochleon. Въ области локтя онъ лежитъ далеко отъ локтевыхъ сосудовъ, но въ средней трети предплечья лок-

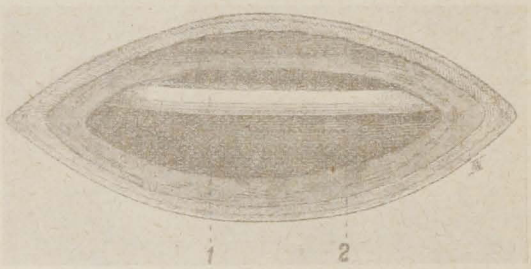

Рис. 92. Обнаженіе n. ulnaris въ средней трети плеча. 1—n. ulnaris, 2—m. triceps.

тевой нервъ снова приближается къ нимъ и до кисти онъ лежитъ рядомъ съ ними. Сосуды расположены кнаружи и кзади отъ сухожилія локтевого сгибателя.

Оперативная техника. Локтевой нервъ можетъ быть обнаженъ: 1) въ подмышечной ямкѣ, 2) на уровнѣ средней трети плеча, 3) позади proc. epitrochlearis, 4) въ верхней трети предплечья и, наконецъ, 5) въ области запястья (рис. 91).

1. Обнаженіе локтевого нерва въ подмышечной впадинѣ. Разрѣзъ проводится такъ же, какъ и при обнаженіи срединнаго нерва.

По обнаженіи сосудисто-нервнаго пучка локтевой нервъ обнаруживается кнутри и кзади отъ артеріи.

2. Обнаженіе локтевого нерва въ средней трети плеча. Кожный разрѣзъ проводится длиною въ 5—6 стм. по линіи, соединяющей верхушку впадины съ proc. epitrochlearis. Эта линія располагается позади той линіи, которая указываетъ расположеніе плечевой артеріи.



Рис. 93. Обнаженіе n. ulnaris позади proc. epitrochlearis.

Послѣ разсѣченія апоневроза надъ внутреннимъ брюшкомъ трехглавой мышцы находятъ межмышечную перегородку (lig. intermusculare) и тотчасъ же позади него среди мышечныхъ волоконъ находятъ локтевой нервъ (рис. 92).

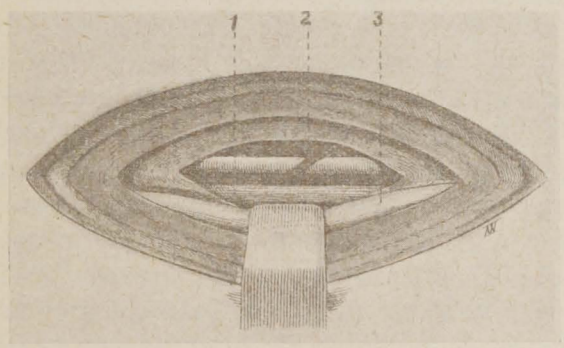

Рис. 94. Обнаженіе n. ulnaris въ нижней трети предплечья. 1—n. ulnaris, 2—art. ulnaris, 3—сухожиліе flexor. carpi ulnaris.

3. Обнаженіе локтевого нерва позади proc. epitrochlearis. Вертикальный разрѣзъ 3—4 стм. на задне-внутренней поверхности локтя, на срединѣ пространства, отдѣляющаго olecranon отъ epitrochleon'a. Пальцемъ нащупываютъ выемку въ кости, разсѣкаютъ фиброзно-мышечные пучки, покрывающіе эту выемку снаружи и тогда обнаруживается подъ этой фиброзной покрышкой локтевой нервъ (рис. 93).

4. Обнаженіе локтевого нерва въ верхней трети предплечья. Разрѣзъ до апоневроза проводится въ направленіи линіи,

соединяющей proc. epitrochlearis и наружную поверхность гороховидной косточки, длиною около 7—8 стм. Подъ апоневрозомъ просвѣчиваетъ желтоватая полоска—это мѣсто раздѣленія передней локтевой мышцы отъ поверхностнаго сгибателя пальцевъ. Немного спереди отъ этой полоски разсѣкаютъ апоневрозъ. При помощи желобоватаго зонда поверхностный сгибатель пальцевъ отдѣляется отъ передней локтевой мышцы и между ними легко обнаруживается нервъ.

5. Обнаженіе локтевого нерва въ нижней трети предплечья. По той же линіи проводятъ разрѣзъ въ 3—4 стм. длиною, на нѣсколько миллиметровъ отступя кнаружи отъ сухожилія передней локтевой мышцы. Послѣ разсѣченія поверхностнаго апоневроза надъ сухожиліемъ локтевой мышцы это послѣднее оттягивается кнаружи и подъ вторымъ апоневрозомъ обнаруживается локтевой сосудисто-нервный пучокъ, желобоватымъ зондомъ нервъ отдѣляется отъ сосудовъ (рис. 94).

Лучевой нервъ. N. radialis.

Анатомическія данныя. Лучевой нервъ беретъ начало изъ заднихъ вѣтвей плечевого сплетенія и направляется книзу, кнаружи и кзади впереди подлопаточной и большой спинной мышцы. Книзу отъ сухожилія большой спинной мышцы онъ проходитъ на заднюю поверхность плеча, располагаясь сперва впереди длиннаго брюшка трехглавой мышцы, а затѣмъ впереди наружнаго брюшка той же мышцы. Апоневрозъ этой послѣдней прижимаетъ его къ задней поверхности плечевой кости, образуя съ соотвѣтственнымъ углубленіемъ въ кости canalis humero-muscularis. На границѣ средней и нижней трети плеча лучевой нервъ располагается въ углубленіи, образующемся снутри передней плечевой мышцей и двуглавой, снаружи длиннымъ супинаторомъ и группой лучевыхъ мышцъ. На всемъ своемъ пути его сопровождаетъ art. collateralis externa. На уровнѣ локтя лучевой нервъ дѣлится на двѣ вѣтви—переднюю чувствительную и заднюю двигательную.

Передняя вѣтвь продолжается книзу, проходя подъ длиннымъ супинаторомъ кпереди отъ короткаго супинатора, круглаго пронатора и подъ лучевой головкой поверхностнаго сгибателя пальцевъ рядомъ съ лучевой артеріей. Нервъ и артерія заключены въ апоневротическое ложе.

Задняя вѣтвь проходитъ назадъ въ глубину короткаго супинатора и обходитъ подъ этой мышцей шейку лучевой кости, располагаясь затѣмъ на задней поверхности предплечья между глубокимъ и поверхностнымъ слоемъ мышцъ. Затѣмъ этотъ нервъ развѣтвляется на много вѣточекъ, подходящихъ къ мышцамъ задней поверхности предплечья.

Въ нижней трети предплечья передняя вѣтвь нерва оставляетъ артерію и переходитъ кзади подъ сухожиліемъ длиннаго супинатора, прободаетъ поверхностный апоневрозъ и располагается на наружной поверхности (см. рис. 82, 83 и 84).

Здѣсь лучевой нервъ раздѣляется на свои конечныя вѣтви.

Оперативная техника. Обнаженіе лучевого нерва можетъ имѣть мѣсто: 1) въ подмышечной ямкѣ, 2) въ средней, 3) нижней трети плеча, 4) верхней и 5) нижней трети предплечья, 6) задней вѣтви въ верхней трети предплечья (см. рис. 85 а, б).

1. Обнаженіе лучевого нерва въ подмышечной впадинѣ. Плечо отведено отъ туловища до прямого угла и конечности придано положеніе супинаціи. Разрѣзъ длиною въ 8 стм. проводится отъ вершины подмышечной ямки по линіи, соединяющей вершину ямки съ epitrochleon, непосредственно впереди выступа, образующаго заднюю стѣнку ямки, продолжаясь на плечо. Послѣ разрѣза апоневроза, вверху надъ большой спинной мышцей, въ нижней части разрѣза надъ длинной

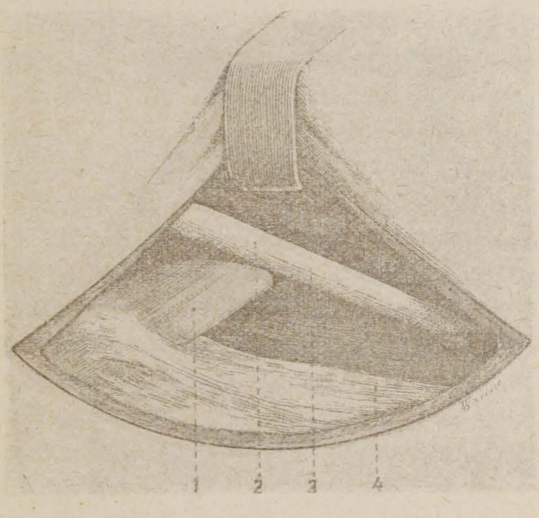

Рис. 95. Обнаженіе n. radialis въ подмышечной впадинѣ. 1—m. latissimus dorsi, 2—n. radialis, 3—нервнососудистый пучекъ, 4—длинная головка трехглавой мышцы.

головкой трехглавой мышцы, легко обнаруживается нервно-сосудистый пучокъ. Разрѣзавъ надъ нимъ апоневрозъ и раздѣливъ тупымъ путемъ части пучка, обнаруживаютъ стволъ лучевого нерва, проникающій изъ подмышечной впадины подъ длинную головку трехглавой мышцы. Въ этомъ мѣстѣ лучевой нервъ располагается позади остальныхъ нервовъ и отдаетъ вѣточку къ трехглавой мышцѣ (рис. 95).

2. Обнаженіе лучевого нерва въ средней трети плеча. Вертикальный разрѣзъ кожи и подкожной клѣтчатки длиною въ 6 стм. проводится сзади по средней линіи плеча, такимъ образомъ, чтобы средина разрѣза соотвѣтствовала срединѣ плеча. Затѣмъ разрѣзается поверхностная часть трехглавой мышцы, а далѣе мышца расщепляется тупымъ путемъ до глубокаго апоневроза, который также тупымъ путемъ при помощи желобоватаго зонда разрывается и тотчасъ же подъ нимъ

обнаруживается косо идущій, прилегающій къ кости лучевой нервъ, сопровождаемый art. collateralis externa (рис. 96).

3. Обнаженіе лучевого нерва въ нижней трети плеча. Разрѣзъ кожи и подкожной клѣтчатки проводится косо, книзу и кнутри, начинаясь на три пальца надъ epicodylus и кончаясь книзу въ локтевой склалкѣ на одинъ поперечный палецъ отступя кнутри.

Затѣмъ вскрывается влагалище длиннаго супинатора, и въ бороздкѣ, образуемой этой мышцей снаружи и внутренней плечевой кнутри, обна-

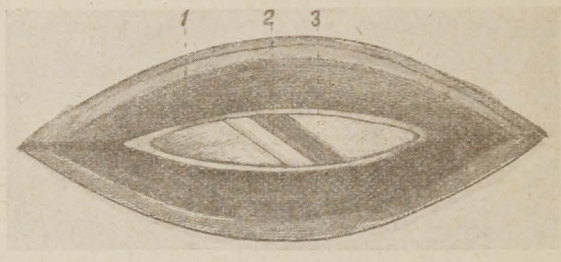

Рис. 96. Обнаженіе n. radialis въ средней трети плеча. 1—разрѣзъ m. tricipitis, 2—n. radialis, 3—art. collateral. ext.

руживается лучевой нервъ, лежащій болѣе глубоко въ верхнемъ углу раны и болѣе поверхностно въ нижнемъ ея углу.

4. Обнаженіе передней вѣтви лучевого нерва въ верхней трети предплечья. Вертикальнымъ разрѣзомъ, длиною 5—6 стм., начиная на уровнѣ локтевой складки, на одинъ палецъ кнаружи отъ

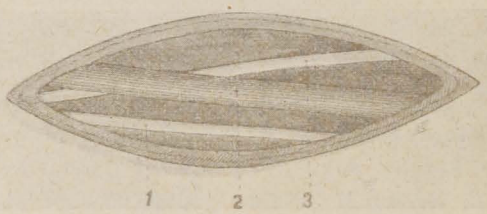

Рис. 97. Обнаженіе n. radialis въ нижней трети предплечья. 1—n. radialis, 2—v. radialis, 3—n. radialis super.

средней линіи предплечья разсѣкается кожа и подкожная клѣтчатка. По внутреннему краю длиннаго супинатора разсѣкается апоневрозъ, эта мышца оттягивается кнаружи и подъ нею обнаруживается нервно-сосудистый пучокъ, прикрытый тонкимъ апоневротическимъ листкомъ. Разорвавъ желобоватымъ зондомъ апоневрозъ, обнажаютъ лучевой нервъ, лежащій кнаружи отъ артеріи.

5. Обнаженіе передней вѣтви лучевого нерва въ нижней трети предплечья. Вертикальнымъ разрѣзомъ, длиною 5 стм., проходящимъ по наружной поверхности предплечья и заканчивающимся на

К. Линдебергъ

proc. styloideus radii, разсѣкается кожа и подкожная клѣтчатка. Затѣмъ, тупымъ путемъ, разрывая подкожную клѣтчатку, удается обнаружить обѣ вѣтви лучевого нерва, одну идущую кпереди, а другую кзади отъ линіи разрѣза (рис. 97).

6. Обнаженіе задней вѣтви лучевого нерва въ верхней трети предплечья. Эту вѣтвь можно обнажить въ двухъ мѣстахъ, въ зависимости отъ нарушенія функціи отходящихъ отъ нея вѣточекъ. Если поражена супинація конечности, то поврежденіе этой вѣтви произошло надъ нервомъ, иннервирующимъ короткій супинаторъ, и доступъ къ ней наиболѣе удобенъ при помощи того же разрѣза, что и для передней вѣтви. Лучевой нервъ обнаруживается на глубокой поверхности длиннаго супинатора и затѣмъ по ходу его, идя книзу, легко можно найти заднюю вѣтвь его. Для обнаженія же задней вѣтви лучевого нерва въ болѣе глубокихъ частяхъ пользуются продольнымъ разрѣзомъ длиною 4 стм. по наружной поверхности предплечья, начинаясь вверху на головкѣ лучевой кости. Разрѣзавъ кожу, подкожную клѣтчатку и апоневрозъ лучевого сгибателя, разсѣкаютъ мышцу въ глубину до глубокаго сухожильнаго растяженія короткаго супинатора. Волокна этого растяженія также осторожно расщепляются и среди нихъ находятъ заднюю вѣтвь лучевого нерва.

Внутренній кожно-плечевой нервъ. N. cutaneus brachii internus

Анатомическія данныя. N. cutaneus brachii internus начинается надъ локтевымъ нервомъ изъ тѣхъ же стволовъ плечевого сплетенія, изъ которыхъ образуется внутренній корешокъ срединнаго нерва. Въ подмышечной впадинѣ этотъ нервъ располагается позади подмышечной артеріи, подходитъ къ v. basilica и съ нею онъ сперва располагается подъ апоневрозомъ плеча, а затѣмъ прободаетъ его, выходитъ подъ кожу и развѣтвляется въ ней, располагаясь все время впереди venae basilicae.

Оперативная техника. При проведеніи разрѣза для обнаженія этого нерва слѣдуетъ руководствоваться направленіемъ venae basilicae и во всѣхъ случаяхъ, гдѣ она видна черезъ кожу, легко ориентироваться. Въ тѣхъ же случаяхъ, когда эта вена не видна, необходимо кожный разрѣзъ проводить косо, книзу и кзади на внутренней поверхности плеча въ верхней его трети, начиная его подъ и кзади отъ сухожилія большой грудной мышцы. Этотъ разрѣзъ, благодаря своему косому направленію пересѣкаетъ подъ угломъ нервъ и вену, между тѣмъ какъ продольный разрѣзъ легко можетъ быть проведенъ въ сторонѣ отъ нерва и обнажить его не удастся. Послѣ разрѣза кожи осторожно разсѣкаютъ подкожную клѣтчатку до апоневроза и находятъ просвѣчивающую подъ апоневрозомъ вену. Желобоватымъ зондомъ расщепляютъ апоневрозъ, изолируютъ вену и рядомъ съ нею находятъ внутренній кожно-плечевой нервъ.

Кожно-мышечный нервъ. N. musculo-cutaneus.

Анатомическія данныя. Кожно-мышечный нервъ отходитъ отъ наружной вѣтви срединнаго нерва и направляется книзу и кнаружи, проникая въ толщу клювовидно плечевой мышцы. Послѣ прободенія мышцы онъ выходитъ изъ ея массы и располагается между двуглавой спереди и внутренней плечевой сзади. На 4 пальца выше локтевой складки онъ выходитъ изъ глубины подъ наружный край двуглавой мышцы и съ этого момента онъ начинаетъ развѣтвляться въ кожѣ.

Оперативная техника. Кожно-мышечный нервъ наиболѣе доступенъ для своего обнаженія въ верхней и нижней третяхъ плеча.

1. Обнаженіе кожно-мышечнаго нерва въ верхней трети плеча. Разрѣзъ въ 5 стм., начинаясь непосредственно подъ нижнимъ краемъ сухожилія большой грудной мышцы, немного отступя отъ средней линіи передней поверхности плеча. По слѣ разсѣченія надъ двуглавой мышцей апоневроза отклоняютъ мышцу кнаружи и проникаютъ въ промежутокъ между клювовидной мышцей и двуглавой, въ глубинѣ котораго обнаруживаютъ кожно-мышечный нервъ (рис. 98).

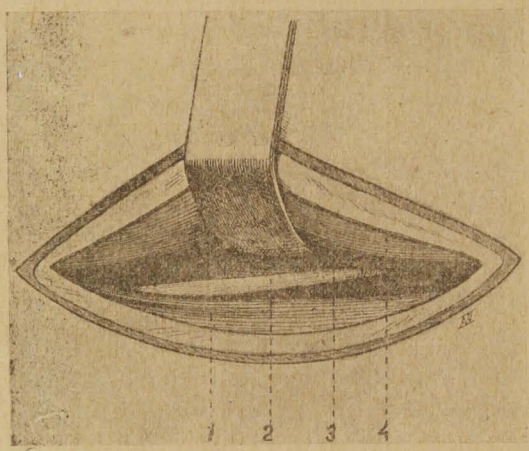

Рис. 98. Обнаженіе n. musculo-cutanei въ верхней трети плеча. 1—m. triceps. 2—n. musculo-cutaneus, 3—m. coraco-brachialis, 4—m. biceps.

2. Обнаженіе нерва въ нижней трети плеча. Разрѣзъ кожи въ 5 стм. длиною, начинаясь немного ниже границы средней и нижней трети плеча, на наружной поверхности плеча, заканчивается на срединѣ локтевой складки. Надъ двуглавой мышцей разсѣкаютъ апоневрозъ, оттягиваютъ двуглавую мышцу кнутри и подъ нею обнаруживаютъ кожно-мышечный нервъ.

Нервы ладонной поверхности пальцевъ.

Анатомическія данныя. Нервы для большого пальца, указательнаго, средняго и наружной половины безымяннаго отходятъ отъ срединнаго нерва, а внутренняя его половина и мизинецъ иннервируются вѣтвями локтевого нерва. Нервы располагаются на передне боковыхъ поверхностяхъ пальцевъ. На большомъ пальцѣ наружный нервъ располагается по средней линіи пальца, а внутренній соотвѣтственно кожной складкѣ, соединяющей большой палецъ съ указательнымъ.

Оперативная техника. Наружный нервъ большого пальца обнажается продольнымъ разрѣзомъ кожи и подкожной клѣтчатки въ 5 стм. длиною по средней линіи ладонной поверхности пальца (рис. 91).

Внутренній нервъ большого пальца обнажается разрѣзомъ кожи и подкожной клѣтчатки въ 3 стм. длиною по передне-внутренней поверхности большого пальца. Средина разрѣза должна соотвѣтствовать сгибательной пальцевой складкѣ, причемъ палецъ долженъ быть сильно отведенъ. Нервы другихъ пальцевъ обнажаются также разрѣзомъ на передне-бсковой поверхности пальца. Разрѣзъ кожи и подкожной клѣтчатки длиною въ 3 стм. проводятъ такимъ образомъ, чтобы средина разрѣза находилась на ладонно-пальцевой складкѣ (рис. 91). Всѣ эти нервы лежатъ въ подкожной жировой клѣтчаткѣ, гдѣ они и могутъ быть легко отысканы и изолированы.

Грудные нервы.

Изъ 12-ти грудныхъ или спинныхъ нервовъ (nervi thoracici seu dorsales) первый выходитъ черезъ межпозвоночное отверстіе между 1 и 2 грудными позвонками, а двѣнадцатый между послѣднимъ грудымъ и первымъ поясничными позвонками. Тотчасъ по выходѣ они раздѣляются на болѣе толстыя—переднія и тонкія—заднія вѣтви. Заднія вѣтви распадаются на внутреннюю и наружную вѣточки, которыя снабжаютъ мышцы и кожу спины. Переднія вѣтви идутъ по соотвѣтствующему межреберному пространству, подъ названіемъ nervi intercostales, изъ которыхъ каждый даетъ nervus cutaneus pectoralis lateralis.

Шесть верхнихъ кожныхъ грудныхъ боковыхъ нервовъ раздѣляются на переднія и заднія вѣтви: первые снабжаютъ кожу грудныхъ железъ и самыя железы, послѣдніе кожу спины. Послѣ отдачи этихъ вѣтвей межреберные нервы идутъ впередъ, снабжаютъ межреберныя мышцы, направляются по краю грудины, прободаютъ большую грудную мышцу и подъ названіемъ переднихъ кожно-грудныхъ нервовъ теряются въ кожѣ передней поверхности груди.

Переднія вѣтви 6 нижнихъ кожно-грудныхъ нервовъ идутъ къ передней брюшной стѣнкѣ, заднія—къ кожѣ спины.

Межреберные нервы. N. intercostales.

Изъ приведенныхъ нервовъ практическое значеніе имѣютъ только межреберные нервы, такъ какъ въ случаяхъ межреберныхъ невральгій производится резекція ихъ.

Межреберные нервы располагаются по нижнему краю ребра подъ соотвѣтственными сосудами (веной и артеріей) въ подреберной бороздкѣ. Нервы расположены между внутренними и наружными межреберными

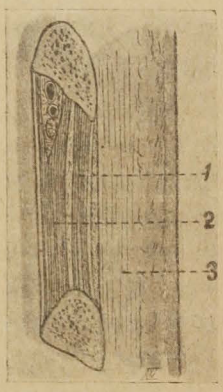

Рис. 99. Топографія межребернаго нерва. 1—m. intercostalis ext., 2—m. intercostalis internus, 3—m. superficialis.

мышцами. Послѣ надрѣза наружныхъ межреберныхъ мышцъ встрѣчается еще тонкій мышечный слой, отщепившійся отъ внутреннихъ межреберныхъ мышцъ (рис. 99).

Оперативная техника. Больной укладывается на противоположный бокъ. На спинѣ въ задней части ребра производится до надкостницы разрѣзъ длиною 8 стм. параллельно нижнему краю ребра, отступя отъ него на 3—5 млм., начинаясь на 4 пальца отступя отъ средней линіи. Затѣмъ немного отсепарируется отъ надкостницы поверхностный слой мышцъ и разсѣкается слой наружныхъ межреберныхъ мышцъ. Эти мышцы легко распознаются по направленію ихъ волоконъ книзу и кнаружи. Тотчасъ же подъ мышечнымъ слоемъ обнаруживается клѣтчатка, въ которой и располагается нервъ ниже сосудовъ. Въ тѣхъ случаяхъ, когда надъ сосудисто нервнымъ пучкомъ располагается еще слой мышцъ, слѣдуетъ расщепить его желобоватымъ зондомъ.

Поясничное сплетеніе. Plexus lumbalis.

Поясничное сплетеніе образуется изъ 5-ти поясничныхъ нервовъ, n. lumbales, первый выходитъ изъ межпозвоночнаго отверстія между 1 и 2 поясничными позвонками, послѣдній между 5 поясничнымъ позвонкомъ и крестцовою костью. Болѣе тонкія ихъ заднія вѣтви идутъ къ мышцамъ позвоночнаго столба и къ кожѣ поясничной и сѣдалищной областей. Значительно болѣе толстыя переднія вѣтви образуютъ поясничное сплетеніе, изъ котораго выходятъ слѣдующія вѣтви:

1) N. ileo-hypogastricus, смѣшанный нервъ отъ I поясничнаго нерва снабжаетъ mm. transversus abdominis и obliquus internus. Надъ гребешкомъ подвздошной кости онъ раздѣляется на двѣ конечныя вѣтви: ramus iliacus идетъ къ кожѣ сѣдалищной области и ramus hypogastricus—къ кожѣ надчревной области.

2) N. ileo-inguinalis, чувствительный, точно также отъ I поясничнаго нерва, надъ Пупартовой связкой прободаетъ m. transversus abdominis, проникаетъ въ паховой каналъ и оканчивается въ кожѣ лобковой области (n. scrotales у мужчинъ или n.n. labiales у женщинъ).

3) N. genito cruralis, смѣшанный, изъ 2 поясничнаго нерва, раздѣляется на n. spermaticus internus (N. pudendus ext.), идетъ къ сѣменному канатику и снабжаетъ m. cremaster и tunica dartos и n. lumbo-inguinalis къ кожѣ бедра.

4) Nervus cutaneus femoris anterior externus изъ 2 и 3 поясничныхъ нервовъ проходитъ подъ верхнею остью подвздошной кости, прободаетъ fasciam latam и развѣтвляется по наружной сторонѣ бедра и колѣна.

5) Nervus obturatorius происходитъ изъ 2, 3, 4 поясничныхъ нервовъ, выходитъ черезъ canalis obturatorius, снабжаетъ m. obturator extern. и раздѣляется на переднюю и заднюю вѣтви. Задняя вѣтвь идетъ

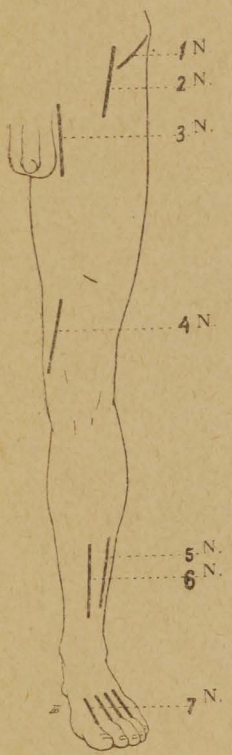

Рис. 100. Направленіе кожныхъ разрѣзовъ на передней поверхности нижней конечности для обнаженія нервовъ ея. 1—femoro-cutaneus, 2—n. cruralis, 3—n. obturatorius, 4—n. saphenus internus, 5—n. musculo-cutaneus, 6—n. tibialis anterior, 7—n.n. collat. dorsales.

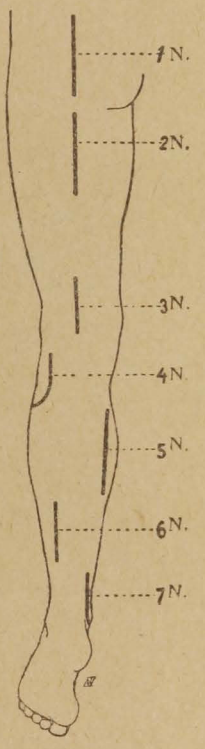

Рис. 101. Тоже на задней поверхности нижней конечности. 1, 2, 3—n. ischiadicus, 4—n. peroneus, 5 и 7—n. tibialis posterior, 6—saphenus externus..

къ m. obturator ext. и m. adductor magnus, а передняя къ m. gracilis, m. adductor longus et brevis, затѣмъ прободаетъ fasciam latam и развѣтвляется по внутренней поверхности бедра до колѣна.

6) N. cruralis (femoralis) изъ 1, 2 и 3 поясничныхъ нервовъ, самый толстый нервъ изъ поясничнаго сплетенія. Между m. psoas и m. iliacus internus черезъ lacuna muscularis онъ идетъ къ бедру и раздѣляется здѣсь на слѣдующія кожныя и мышечныя вѣтви:

а) N. cutaneus femoris medius прободаетъ m. sartorius и идетъ къ срединѣ передней поверхности бедра.

б) N. cutaneus femoris internus прободаетъ fasciam latam въ срединѣ бедра, соединяется съ переднею вѣтвью n. obturatorii и идетъ къ внутренней поверхности бедра.

с) N. saphenus major идетъ вмѣстѣ съ art. cruralis до мѣста прободенія послѣдней сухожилія adductoris, затѣмъ направляется между m. vastus internus и m. adductor magnus къ внутренней сторонѣ колѣн-

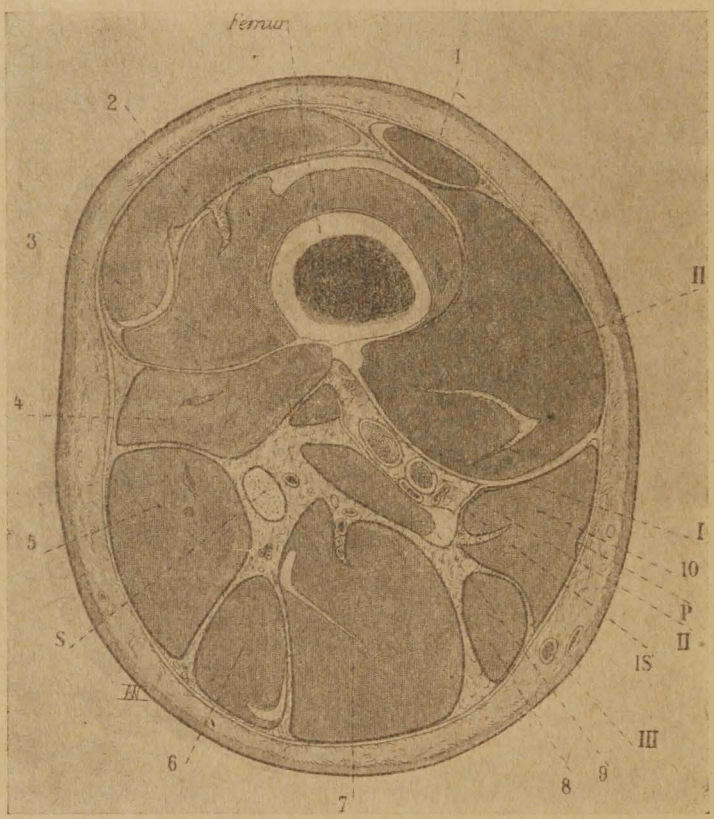

Рис. 102. Поперечный разрѣзъ въ средней трети бедра. I—v. femoralis, II—art. femoralis, III—v. saphena intern., S—n. ischiadicus, IS—n. saphenus internus, P—n. perforans, 1—m. rectus anterior, 2—m. vastus externus, 3—n. cruralis, 4—короткая головка m. bicipitis, 5—длинная головка его, 6—m. semitendinosus, 7—m. semimembranosus, 8—m. rectus internus, 9—сухожилie m. adductoris magni, 10—m. sartorius, 11—m. vastus internus. (По Fredet).

наго сочлененія. Позади сухожилія m. sartorii онъ прободаетъ fasciam latam и въ сопровожденіи v. saphenae internae идетъ къ стопѣ. Онъ даетъ n. cutaneus surae internus къ внутренней сторонѣ икры. Онъ затѣмъ спускается по внутреннему краю стопы, гдѣ снабжаетъ кожу и анастомозируетъ съ n. cutaneus pedis dorsalis internus.

Мышечныя вѣтви n. cruralis иннервируютъ мышцы на передней периферіи бедра (кромѣ приводящихъ мышцъ и m. gracilis).

Изъ нервовъ поясничнаго сплетенія практическое значеніе съ хирургической стороны имѣютъ слѣдующіе нервы: кожный бедренный нервъ, бедренный нервъ и его вѣтви, запирательный нервъ. (Направленіе кожныхъ разрѣзовъ, для обнаженія упомянутыхъ нервовъ, представлено схематически на рис. 100 и 101).

Топографія отдѣльныхъ нервовъ представлена на рис. 102, 103 и 104.

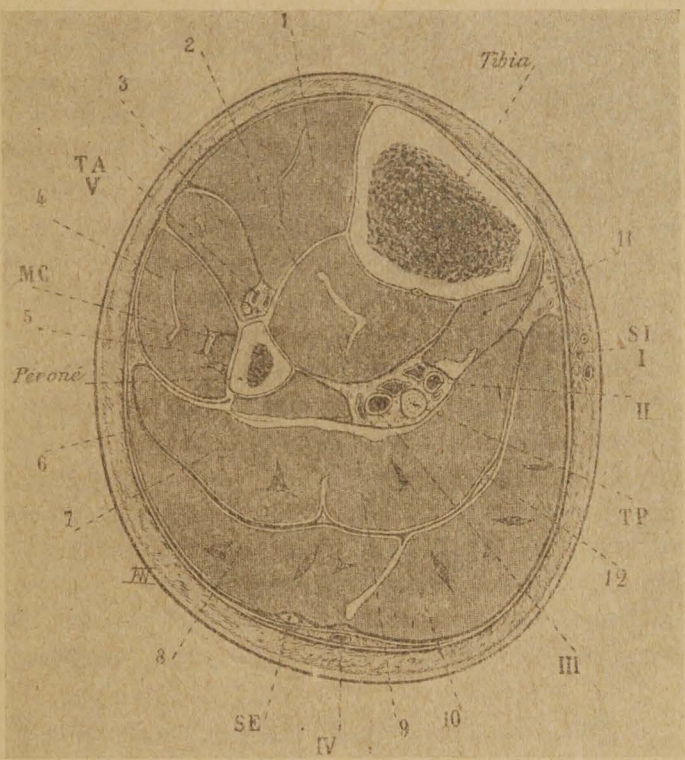

Рис. 103. Поперечный разрѣзъ на уровнѣ верхней трети голени. I—saphena interna, II—art. tibialis posterior, III—art. peronea, IV—v. saphena ext., V—art. tibialis anter., TA—n. tibialis anterior, MC—n. musculo-cutaneus, SE—n. saphenus externus, SI—n. saphenus internus, 1—m. tibialis anter., 2—membrana interossea, 3—m. extensor dig. com., 4—m. peroneus longus, 5—m. peroneus brevis, 6—aponeurosis cruris, 7—m. soleus, 8 и 10—m. gastrocnemius, 9—m. tibialis posterior, 11—m. popliteus, 12—n. plantaris. (По Fredet).

Наружный кожный бедренный нервъ. N. femoralis cutaneus externus.

Анатомическія данныя. Наружный кожный бедренный нервъ, выходя изъ второй пары поясничнаго сплетенія, косо прободаетъ m. psoas снутри кнаружи и идетъ на поверхности m. iliaci, прикрытый апоневрозомъ, затѣмъ, выйдя изъ таза подъ Пупартовой связкой немного кнутри отъ наружной верхней ости тазовой кости, проходитъ между

листками бедренной фасціи, прободаетъ ее, выходитъ подъ кожу и раздѣляется на двѣ вѣтви: одна вѣтвь развѣтвляется въ кожѣ ягодицы, а другая по наружно-передней поверхности бедра до колѣна.

Оперативная техника. Разрѣзъ кожи длиною въ 3 стм. проводится параллельно Пупартовой связкѣ на одинъ стм. книзу отъ нея, на-

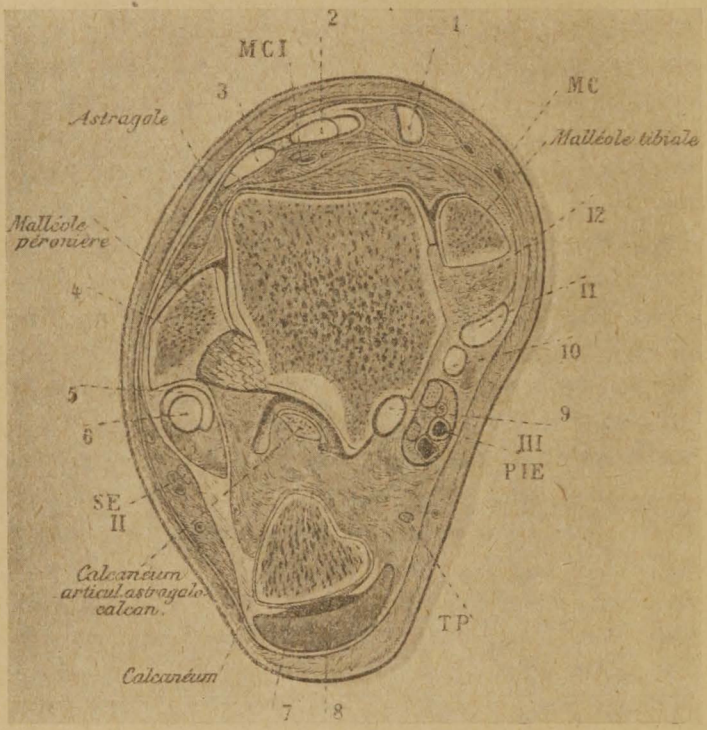

Рис. 104. Поперечный разрѣзъ на уровнѣ лодыжекъ. I—art. pedis, II—v. saphena ext., III—art. tibialis post,, MC—n. musculo-cutaneus, SE—n. saphenus ext., TP—вѣтвь n. tibialis poster., PIE—n. tibialis poster., 1—m. tibialis ant., 2—extens. dig. I, 3—ext. digit. com., 4 и 12—lig. peroneo astrogal. post., 5—m. peroneus brevis, 6—m. peroneus longus, 7—bursa retro-calcan., 8—Ахиллово сухожилie, 9—flex. dig. I, 10—flex. digit. com., 11—m. tibialis post. (По Fredet).

чинаясь на уровнѣ соотвѣтственно передне-верхней ости подвздошной кости. Осторожно разсѣкая подкожную клѣтчатку слой за слоемъ, находятъ въ этой области кожный нервный стволъ, развѣтвляющійся на 5—6 вѣточекъ.

Бедренный нервъ. N. cruralis.

Анатомическія данныя. Бедренный нервъ беретъ начало изъ 2, 3 и 4-й пары поясничныхъ нервовъ тремя корешками, соединяющимися въ толщѣ m. psoas, затѣмъ появляется у наружнаго края этой мышцы между нимъ и m. iliacus и выходитъ изъ таза во влагалищѣ упомянутыхъ мышцъ кнутри отъ него, прилегая къ lig. ileo-pectineo, которое отдѣляетъ его отъ бедренныхъ сосудовъ. На уровнѣ бедренной дуги

бедренный нервъ дѣлится на свои конечныя вѣтви: внутреннюю и наружную кожныя вѣтви, вѣтвь къ четырехглавой мышцѣ и n. saphenus internus.

Оперативная техника. Косой разрѣзъ книзу и кнутри, начинается немного надъ Пупартовой связкой, длиною въ 6 стм., верхняя часть котораго находится на соединеніи 2 внутреннихъ третей. Разрѣ-

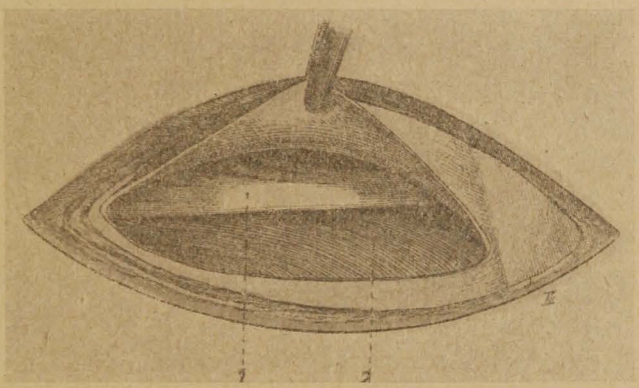

Рис. 105. Обнаженіе бедреннаго нерва. 1—n. cruralis, 2—m. psoas.

завъ кожу и подкожную клѣтчатку, обнажаютъ Пупартову связку и непосредственно подъ нею надрѣзаютъ влагалище m. psoas. Оттянувъ внутренній край разрѣзаннаго апоневроза, легко находятъ нервъ подъ нимъ на внутренней поверхности (рис. 105).

N. saphenus internus.

Анатомическія данныя. N. saphenus internus, исключительно кожная вѣтвь бедреннаго нерва, направляется книзу, располагаясь во

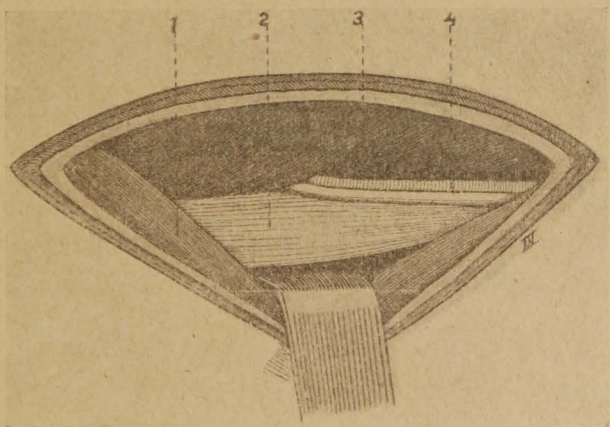

Рис. 106. Обнаженіе n. saphenus internus. 1—m. sartorius, 2—m. adductor magnus, 4—m. vastus internus, 5—n. saphenus и art. anastom.

влагалищѣ сосудисто-нервнаго пучка. Въ нижней трети бедра онъ оставляетъ этотъ пучокъ, выходя изъ канала Hunter'a, проникаетъ подъ

кожу и спускается на внутреннюю поверхность голени. Въ мѣстѣ выхода этого нерва изъ Hunter'овскаго канала онъ болѣе всего доступенъ хирургическому вмѣшательству.

Оперативная техника. Нижняя конечность разгибается въ тазобедренномъ суставѣ, отводится и поворачивается кнаружи. Разрѣзъ длиною въ 6—8 стм. проводится снизу вверхъ по линіи, соединяющей средину Пупартовой связки съ внутреннимъ мыщелкомъ бедренной кости, начинаясь на три поперечныхъ пальца выше мыщелка. Надъ портняжной мышцей надрѣзаютъ апоневрозъ, особождаютъ мышцу и отклоняютъ ее кзади. Заднюю стѣнку влагалища портняжной мышцы разрѣзаютъ и обнажаютъ сухожиліе большой приводящей мышцы. Между нимъ и внутреннимъ брюшкомъ четырехглавой мышцы находятъ n. saphenus internus въ сопровожденіи сосудовъ (рис. 106).

N. obturatorius. Запирательный нервъ.

Анатомическія данныя. N. obturatorius образуется изъ 3 нервовъ поясничнаго сплетенія, спускается почти вертикально книзу, пересѣкая подъ угломъ art. sacro-iliaca, и затѣмъ направляется косо книзу

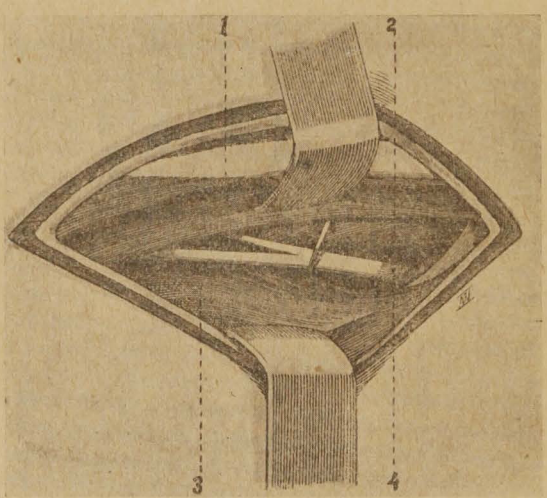

Рис. 107. Обнаженіе n. obturatorii. 1—m. adductor medius, 2—m. adductor minor, 3—m. pectineus, 4—n. obturatorius.

впередъ и кнаружи къ подлобковому каналу. Выйдя изъ этого послѣдняго, онъ отдаетъ вѣтви къ m. obturator externus, rectus internus, adductor medius, major и minor. На этомъ уровнѣ нервъ расположенъ глубоко подъ и кнутри отъ m. pectineo и кнаружи отъ мышцъ, прикрѣпляющихся къ сѣдалищно-лобковой вѣтви сѣдалищной кости.

Оперативная техника. Нижней конечности придается отведенное положеніе, согнувъ бедро и повернувъ его кнаружи, прощупываютъ сухожиліе средней приводящей мышцы и проводятъ разрѣзъ по волокну этого сухожилія отъ мѣста прикрѣпленія его книзу длиною около 8 стм.

Надъ сухожиліемъ разсѣкаютъ апоневрозъ и, оттянувъ внутреннюю часть разсѣченнаго апоневроза, желобоватымъ зондомъ освобождаютъ среднюю приводящую мышцу и отклоняютъ ее кнутри. Проникая далѣе вглубь и кверху, разрывая зондомъ апоневрозъ, находятъ n. obturatorius кнутри и подъ m. pectineus. Для большей оріентировки иногда бываетъ необходимымъ пальцемъ ощупать лобковую кость и подлобковый каналъ (рис. 107).

Крестцовое сплетеніе. Plexus sacralis.

Изъ нервовъ этого сплетенія практическое значеніе имѣетъ сѣдалищный нервъ и его вѣтви.

N. Ischiadicus. Сѣдалищный нервъ.

Анатомическія данныя. N. ischiadicus беретъ начало изъ пяти корешковъ, входящихъ въ составъ крестцоваго сплетенія. Недалеко отъ своего начала онъ выходитъ изъ полости таза черезъ большое сѣдалищное отверстіе тотчасъ же подъ пирамидальной мышцей и вертикально спускается внизъ, располагаясь подъ большой сѣдалищной мышцей, на срединѣ линіи, соединяющей сѣдалищный бугоръ съ большимъ вертеломъ позади m. m. gemelli и quadratus femoris. На голени онъ проходитъ по средней линіи между мышцами задней поверхности бедра. Въ верхней его трети сѣдалищный нервъ перекрещивается съ длинной головкой двуглавой мышцы, проходя подъ нею, въ средней и нижней трети онъ располагается между двуглавой мышцей и полуперепончатой. На уровнѣ подкожной ямки нервъ раздѣляется на двѣ вѣтви: наружную и внутреннюю.

Наружная вѣтвь сѣдалищнаго нерва (малоберцовый нервъ n. peronеus) направляется внизъ и кнаружи и располагается въ промежуткѣ между двуглавой мышцей и наружной головкой икроножной мышцы, затѣмъ спирально огибаетъ головку и шейку малоберцовой кости и у мѣста прикрѣпленія длинной малоберцовой мышцы раздѣляется на двѣ вѣтви: глубокій малоберцовый и поверхностный малоберцовый нервъ. Малоберцовый глубокій нервъ направляется кнутри, прободаетъ общій разгибатель пальцевъ и располагается въ промежуткѣ между этой послѣдней мышцей и передней большеберцовой, направляясь вертикально книзу по межкостной связкѣ. Въ средней трети голени нервъ располагается между общимъ разгибателемъ пальцевъ ноги снаружи и передней большеберцовой мышцей кнутри. Въ нижней трети голени нервъ проходитъ подъ m. extensor proprius, пересѣкая его подъ угломъ. На этомъ уровнѣ нервъ располагается болѣе поверхностно. На всемъ протяженіи нервъ сопровождается передней большеберцовой артеріей, располагающейся въ верхней трети голени кнутри отъ него, въ средней трети кзади и въ нижней трети кнаружи. Поверхностный малоберцовый нервъ (кожный) спускается книзу въ толщѣ длинной малоберцовой мышцы, въ средней трети голени нервъ располагается подъ апоневрозомъ въ про-

межуткѣ между длинной малоберцовой мышцей и общимъ сгибателемъ пальцевъ, затѣмъ онъ прободаетъ апоневрозъ и выходитъ подъ кожу.

Внутренняя вѣтвь сѣдалищнаго нерва (большеберцовый нервъ n. tibialis) находится на срединѣ подколѣнной ямки подъ поверхностнымъ апоневрозомъ и окруженъ жировой клѣтчаткой. Здѣсь онъ отдаетъ вѣточку n. saphenus externus. Спереди и кнутри отъ нея находится вена и артерія. Спускаясь далѣе вертикально книзу по средней линіи голени, эта вѣтвь располагается между мышечной массой икроножныхъ мышцъ сзади, общимъ сгибателемъ пальцевъ и задней большеберцовой мышцей спереди и носитъ уже названіе большеберцоваго нерва (n. tibialis). Кнутри отъ нерва проходитъ задняя большеберцовая артерія, которая его сопровождаетъ и книзу. Въ нижней трети голени большеберцовый нервъ располагается позади внутренняго мыщелка во влагалищѣ сгибателя большого пальца. Еще ниже въ incisura calcanei нервъ раздѣляется на двѣ конечныя вѣтви: n. plantaris internus и externus.

N. saphenus externus отходитъ отъ внутренней вѣтви сѣдалищнаго нерва въ подколѣнной впадинѣ и вертикально спускается внизъ, располагаясь въ бороздѣ, отдѣляющей оба большеберцовыхъ нерва. Далѣе онъ прободаетъ апоневрозъ и выходитъ подъ кожу на нижней трети голени, располагаясь у наружнаго края Ахиллова сухожилія. Онъ анастомозируетъ съ подкожной вѣтвью малоберцоваго нерва.

Оперативная техника. Сѣдалищный нервъ можетъ быть обнаженъ въ трехъ мѣстахъ: въ своемъ выходѣ изъ таза, въ средней трети бедра и въ его нижней трети. Во всѣхъ трехъ случаяхъ разрѣзъ проводится вертикально по линіи, соединяющей средину разстоянія между сѣдалищнымъ бугромъ и большимъ вертеломъ со срединой подколѣнной складки (см. рис. 100 и 101).

1) Обнаженіе сѣдалищнаго нерва у его выхода изъ таза. Вертикальный разрѣзъ длиною въ 10 стм. проводится по указанной линіи (см. рис 101), начинаясь на уровнѣ горизонтальной линіи, выходящей изъ верхняго края большого вертела, разсѣкается кожа, подкожная клѣтчатка, поверхностный апоневрозъ, мышечная масса большой ягодичной мышцы и глубокій апоневрозъ. Подъ этимъ послѣднимъ обнаруживается обильное количество жировой клѣтчатки, въ которой и располагается нервъ. Проф. Гагенъ-Торнъ совѣтуетъ перерѣзать большую ягодичную мышцу, образуя мышечно-кожный лоскутъ, благодаря чему доступъ къ нерву болѣе удобенъ.

2) Обнаженіе нерва на уровнѣ средней трети бедра. Вертикальный разрѣзъ въ 10 стм. по той же линіи начинается на уровнѣ ягодичной складки. Разрѣзавъ кожу, подкожную клѣтчатку и поверхностный апоневрозъ, обнажаютъ большую ягодичную мышцу въ верхнемъ углу раны и ниже его двуглавую мышцу. Эту послѣднюю мышцу оттягиваютъ кнутри и подъ нею, рыхло прикрѣпляясь къ ея задней поверхности, находится сѣдалищный нервъ (рис. 108).

3) Обнаженіе сѣдалищнаго нерва въ подколѣнной ямкѣ. Проводится вертикальный разрѣзъ кожи по той же линіи, начинаясь на 6 стм. выше подколѣнной складки и заканчиваясь на этой послѣдней.

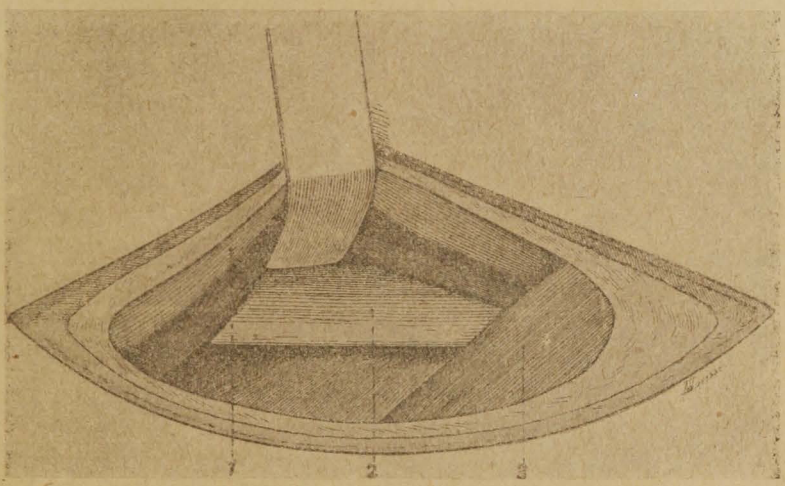

Рис. 108. Обнаженіе сѣдалищнаго нерва въ верхней трети бедра. 1—m. biceps, 2—n. ischiadicus, 3—m. glutaeus magnus.

Разсѣкаютъ кожу, подкожную клѣтчатку и апоневрозъ. Подъ апоневрозомъ обнаруживается обильная жировая клѣтчатка. Въ этой послѣдней

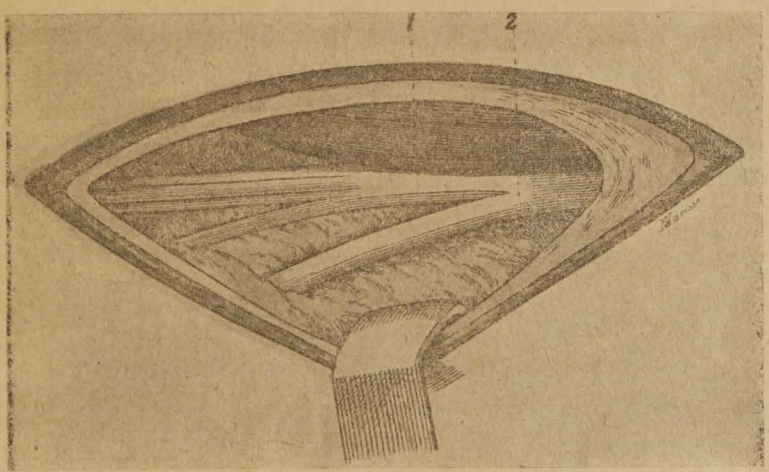

Рис. 109. Обнаженіе сѣдалищнаго нерва на уровнѣ подколѣнной ямки. 1—m. semimembranosus, 2—n. ischiadicus.

легко отыскивается нервъ, по большей части уже раздѣлившійся на свои двѣ вѣтви. При помощи этого же разрѣза отыскиваются и обѣ вѣтви сѣдалищнаго нерва (рис. 109).

Малоберцовый нервъ. N. peroneus.

Обнаженіе малоберцоваго нерва въ верхней трети голени. Разрѣзъ кожи и подкожной клѣтчатки начинается немного выше верхушки малоберцовой кости на внутреннемъ краѣ сухожилія двуглавой мышцы, спускается вертикально внизъ сзади головки малоберцовой кости и затѣмъ загибается на уровнѣ ея шейки кнаружи и кпереди (рис. 110). Разсѣкается осторожно апоневрозъ, такъ какъ нервъ въ этомъ мѣстѣ находится тотчасъ же подъ нимъ. Позади головки малоберцовой кости легко обнажается нервъ.

Глубокая вѣтвь малоберцоваго нерва. N. peroneus profundus.

Разрѣзъ кожи длиною въ 6 стм. начинается на 3 поперечныхъ пальца выше голеностопнаго сустава и на одинъ палецъ отступя отъ

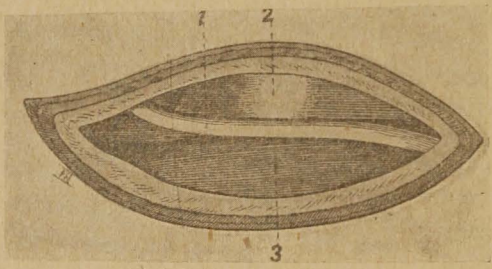

Рис. 110. Обнаженіе n. peronei позади головки малоберцовой кости. 1—n. peroneus, 2—головка малоберцовой кости, 3—наружная головка Gastrocnemii.

большеберцовой кости. Разсѣкается кожа, подкожная клѣтчатка и апоневрозъ. Тотчасъ же подъ апоневрозомъ между m. tibialis anterior и m. extensor dig. I proprius располагается нервнососудистый пучокъ, изъ котораго желобоватымъ зондомъ высвобождается нервъ.

Кожная вѣтвь малоберцоваго нерва N. peroneus superficialis.

Въ средней трети голени по линіи, соединяющей передній край головки малоберцовой кости съ переднимъ краемъ наружнаго мыщелка, проводится разрѣзъ кожи длиною въ 6 стм. Разсѣкается кожа, подкожная клѣтчатка, обнаруживается промежутокъ между общимъ сгибателемъ пальцевъ и длинной малоберцовой мышцей, надъ которымъ разсѣкается апоневрозъ, затѣмъ вскрывается влагалище длинной малоберцовой мышцы и подъ ея внутренне-переднимъ краемъ находятъ нервъ.

Большеберцовый нервъ. N. tibialis.

1) Обнаженіе большеберцоваго нерва въ верхней трети голени. Голень поворачиваютъ кнаружи. Разрѣзъ кости длиною 10 стм. проводятъ на одинъ поперечный палецъ кзади отъ внутренняго края

большеберцовой кости, начиная его на уровнѣ подколѣнной складки. Разсѣкаютъ кожу, подкожную клѣтчатку и апоневрозъ надъ внутреннимъ краемъ внутренней головки икроножной мышцы. Эту послѣднюю оттягиваютъ кнаружи и обнажаютъ въ глубинѣ m. soleus. Эту мышцу разсѣкаютъ параллельно ея волокнамъ, направляя конецъ ножа на заднюю поверхность большеберцовой кости, пока не будетъ разсѣчена вся толща этой мышцы. Подъ нею въ межмышечномъ промежуткѣ располагается большеберцовый нервъ, въ слоѣ жировой клѣтчатки, гдѣ располагаются и большеберцовые сосуды (рис. 111).

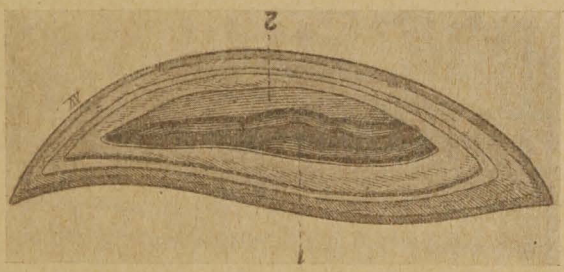

Рис. 111. Обнаженіе n. tibialis. 1—art. tibialis posterior, 2—n. tibialis.

2) Обнаженіе большеберцоваго нерва позади мыщелка. Разрѣзъ кожи длиною въ 6 стм. проводится позади мыщелка на срединѣ разстоянія между Ахилловымъ сухожиліемъ и заднимъ краемъ мыщелка. Надъ мыщелкомъ разрѣзъ слегка загибается кпереди. Разсѣкается кожа, подкожная клѣтчатка и поверхностный апоневрозъ. Подъ этимъ послѣднимъ обнаруживается жировая клѣтчатка, въ которой и находится нервнососудистый пучокъ. Изъ этого послѣдняго тупымъ путемъ освобождается нервъ.

N. saphenus externus.

Обнаженіе n. saphenus externus. Вертикальный разрѣзъ кожи проводится на одинъ сантиметръ кнаружи отъ наружнаго края Ахил-

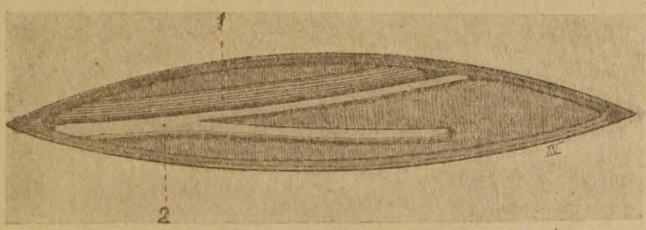

Рис. 112. Обнаженіе n. sapheni externi. 1—v. saphena externa, 2—n. saphenus externus.

лова сухожилія, причемъ средина разрѣза должна приходиться на уровнѣ соединенія верхней и средней трети голени.

Послѣ разрѣза кожи въ подкожной жировой клѣтчаткѣ рядомъ съ веной легко отыскивается нервъ.

Пальцевые нервы тыла стопы.

Анатомическія данныя. Пальцевые нервы тыла стопы берутъ начало первыхъ 4 изъ поверхностнаго малоберцоваго нерва и 2 послѣднихъ изъ n. saphenus externus и 2, 3, 4 и 5-й нервы располагаются въ подкожной клѣтчаткѣ въ межпальцевомъ промежуткѣ; 1-й нервъ располагается на внутренней поверхности большого пальца и 6-й на наружной поверхности мизинца.

Оперативная техника. Проведя разрѣзъ длиною въ 2 стм. на уровнѣ передней части межплюсневаго промежутка по ходу нерва, находятъ нервъ въ подкожной клѣтчаткѣ соотвѣтствующаго промежутка.

Пальцевые нервы подошвы стопы.

Анатомическія данныя. Пальцевые нервы подошвы стопы берутъ начало первыхъ 4 изъ внутренняго подошвеннаго нерва, и 2

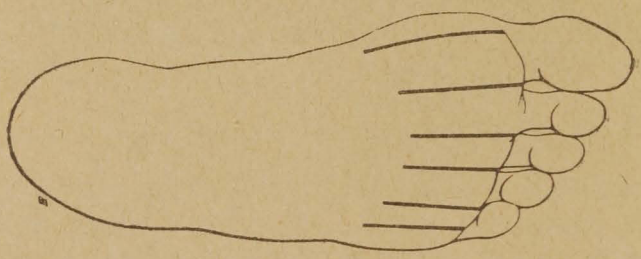

Рис. 113. Направленіе кожныхъ разрѣзовъ при обнаженіи пальцевыхъ нервовъ на тылѣ стопы.

остальные изъ наружнаго. Сперва они располагаются глубоко подъ приводящей мышцей большого пальца и короткимъ сгибателемъ пальцевъ, а затѣмъ выходятъ подъ кожу и располагаются въ межплюсневыхъ промежуткахъ въ подкожной клѣтчаткѣ. 1-й нервъ располагается кнутри отъ большого пальца рядомъ съ сухожиліемъ сгибателя, 2, 3, 4 и 5-й располагаются въ межплюсневыхъ промежуткахъ и 6-й нервъ проходитъ между сухожиліемъ сгибателя мизинца и мышечной массой, образованной приводящей мышцей и короткимъ сгибателемъ мизинца.

Техника. При отыскиваніи каждаго изъ этихъ нервовъ необходимо проводить длиною около 5 стм. разрѣзъ вдоль нерва, принимая во вниманіе анатомическое отношеніе. Отысканіе нервовъ не представляетъ никакихъ трудностей (рис. 113).

Главнѣйшая литература.

Chipault, Chirurgie du système nerveux. 1905 г.
Morestin, Chirurgie du système nerveux. Paris. 1905 г.
Кохеръ, Руководство къ оперативной хирургіи. 1898 г. С.-Петербургъ.
Большинство рисунковъ этой главы и частью описаніе оперативныхъ пріемовъ взято изъ руководства Morestin'a и Кохера.

ЧАСТНАЯ ХИРУРГИЧЕСКАЯ НЕВРОПАТОЛОГІЯ.

1. Травматическія заболѣванія нервныхъ стволовъ.

Травматическія заболѣванія нервныхъ стволовъ раздѣляются по своему характеру на раненія, вывихи, ушибы, растяженіе, разрывъ и сдавленіе нервовъ; къ этой же группѣ заболѣваній слѣдуетъ отнести и всѣ тѣ формы воспаленія нервныхъ стволовъ, въ происхожденіи которыхъ играетъ роль травма и которыя извѣстны подъ названіемъ травматическихъ невритовъ и травматическихъ невромъ. Къ группѣ раненій нервнаго ствола въ собственномъ смыслѣ этого слова относятся также всѣ случаи обнаженія нерва съ нарушеніемъ его видимой анатомической цѣлости или безъ таковой.

Въ зависимости отъ глубины и характера раненія нервнаго ствола измѣняется и теченіе, и предсказаніе, поэтому всѣ случаи раненія должны быть разсмотрѣны отдѣльно.

Различаютъ слѣдующіе виды раненія нервнаго ствола: 1) обнаженіе нервнаго ствола (при видимой его анатомической цѣлости), 2) колотыя раны нервнаго ствола, 3) рѣзаныя раны нервнаго ствола, 4) ушибленныя раны нервнаго ствола. Сюда же относятся и огнестрѣльныя раны нервныхъ стволовъ.

1. Обнаженіе нервнаго ствола относится къ наиболѣе легкимъ формамъ раненія и очень часто наблюдается при различныхъ операціяхъ. Если рана заживаетъ асептически, то обычно такое обнаженіе нерва даже на большомъ пространствѣ не вызываетъ никакихъ замѣтныхъ нарушеній функціи нерва. Такая устойчивость нервнаго ствола находитъ себѣ объясненіе въ изслѣдованіяхъ Quenu и Lejars'a, Bartholdy и Тонкова, доказавшихъ существованіе особыхъ питающихъ нервъ артерій, образующихъ обширные анастомозы. Въ случаѣ же инфекціи раны, въ особенности, когда нарушена цѣлость оболочки нервнаго ствола, обычно развивается воспаленіе его—невритъ. Въ тѣхъ же случаяхъ, когда обнаженіе нервнаго ствола сопровождается растяженіемъ его, можетъ наблюдаться ограниченный некрозъ ствола, вслѣдствіе мѣстнаго нарушенія питанія, обусловленнаго разрывомъ большого числа артеріальныхъ анастомозовъ (Ferret). Riedel наблюдалъ также некрозъ обнаженнаго участка нерва послѣ примѣненія сильныхъ растворовъ карболовой кислоты. Патолого-анатомическія измѣненія въ нервныхъ стволахъ въ этихъ послѣднихъ случаяхъ характерны для невритовъ и будутъ разсмотрѣны въ соотвѣтствующемъ отдѣлѣ.

2. Колотыя раны нервныхъ стволовъ встрѣчаются довольно часто и происходятъ вслѣдствіе уколовъ булавкой, иглою и въ особенности часто при подкожныхъ впрыскиваніяхъ. Въ большинствѣ случаевъ такое раненіе нерва проходитъ быстро и не оставляетъ никакихъ слѣдовъ, но въ тѣхъ случаяхъ, когда при подкожномъ впрыскиваніи вводится прожигающая жидкость, можетъ развиться воспаленіе нервнаго ствола, что уже можетъ обусловить всѣ симптомы, характерные для такого страданія нерва. Асептическіе обыкновенные уколы нервнаго ствола вызываютъ болѣе или менѣе обширный кровеподтекъ подъ оболочкой нерва въ зависимости отъ глубины проникновенія иглы. Въ тѣхъ случаяхъ, когда при помощи иглы вводится какое-либо индифферентное вещество, появляются болѣе тяжелые признаки, вслѣдствіе механическаго раздвиганія волоконъ и разрыва сосудовъ. Въ такихъ случаяхъ наблюдается макроскопически довольно большое кровеизліяніе въ нервъ, а микроскопически можно наблюдать разрывы даже нѣкотораго числа нервныхъ волоконъ.

3. Рѣзаныя раны нервныхъ стволовъ наблюдаются при порѣзахъ ножемъ, при раненіяхъ осколками стекла, ударѣ шашкой и т. п.; въ очень рѣдкихъ случаяхъ такое раненіе нервовъ наблюдается при операціяхъ, какъ несчастная случайность или какъ печальная необходимость при изсѣченіи опухолей нервныхъ стволовъ.

Рѣзаныя раны нервныхъ стволовъ могутъ быть частичными или полными. Въ первомъ случаѣ расхожденіе перерѣзанныхъ волоконъ невелико и зависитъ отъ глубины разрѣза, причемъ отрѣзки периферическихъ волоконъ расходятся на большее разстояніе, чѣмъ волокна, расположенныя болѣе центрально. При полной же перерѣзкѣ нерва отрѣзки его расходятся на большое разстояніе, что объясняется значительной эластичностью нервнаго ствола. Центральный отрѣзокъ обычно уходитъ на большее разстояніе, чѣмъ периферическій, однако далеко не для всѣхъ участковъ нерва одинаково это расхожденіе отрѣзковъ: въ тѣхъ участкахъ, гдѣ отходятъ боковыя вѣтви нерва, такое расхожденіе меньше, чѣмъ въ тѣхъ, гдѣ такихъ вѣтвей нѣтъ.

Между обоими отрѣзками нерва наблюдается болѣе или менѣе большое количество излившейся крови.

4. Ушибленныя раны нервныхъ стволовъ встрѣчаются въ мирное время сравнительно рѣдко вслѣдствіе того, что нервъ ускользаетъ отъ ушиба, обладая большой подвижностью. Въ военное же время количество такихъ раненій нервныхъ стволовъ очень велико, такъ какъ большинство огнестрѣльныхъ раненій нервныхъ стволовъ носитъ характеръ ушибленныхъ ранъ, въ особенности часты такія раненія при шрапнельныхъ раненіяхъ, раненіяхъ осколками снарядовъ и ружейными пулями на излетѣ. Ружейныя пули съ большой скоростью обычно дѣйствуютъ, какъ рѣжущее или колющее орудіе.

При ушибленныхъ ранахъ нервовъ можетъ наблюдаться какъ полное поперечное нарушеніе цѣлости нервнаго ствола, такъ и частичное нарушеніе его цѣлости или разминаніе нерва при видимой цѣлости его оболочекъ. Ушибленная рана нервнаго ствола съ полнымъ поперечнымъ нарушеніемъ цѣлости его характеризуется неправильною поверхностью общихъ отрѣзковъ и разминаніемъ волоконъ въ обоихъ отрѣзкахъ. При этомъ въ обоихъ отрѣзкахъ наблюдаются раздавленныя волокна, болѣе или менѣе обширные очаги кровеизліянія. При частичномъ ушибленномъ раненіи наблюдаются неровные рваные края раны и микроскопически обнаруживаются также очаги кровеизліянія и раздавленныя волокна въ близлежащихъ на видъ цѣлыхъ участкахъ нервнаго ствола. Въ случаѣ только ушиба нерва, т. е. обнаженія нерва съ его ушибомъ, наблюдаются очаги кровеизліянія въ нервную ткань, вздутіе ушибленнаго участка нерва и разрывъ и разрушеніе нервныхъ волоконъ. Большая или меньшая интенсивность этихъ измѣненій зависитъ отъ силы произведеннаго ушиба.

При всѣхъ описанныхъ формахъ раненія нервнаго ствола могутъ быть находимы и инородныя тѣла, которыя иногда располагаются въ самомъ нервномъ стволѣ. Находили частицы пули, гвозди, иглы, куски стекла и другія постороннія тѣла, иногда даже довольно большой величины, напр. конецъ ножа, пулю и т. п.

Наиболѣе часто встрѣчаются раненія нервовъ конечностей и изъ нихъ чаще на верхнихъ, чѣмъ на нижнихъ. На головѣ чаще подвергается раненію личной нервъ. Въ послѣднюю войну наблюдалось также очень часто раненіе плечевого сплетенія.

Симптоматологія. Непосредственно вслѣдъ за раненіемъ нервнаго ствола наблюдается цѣлый рядъ симптомовъ нарушенія проводимости, характеризующихъ данное пораженіе и описанныхъ въ одной изъ предыдущихъ главъ. Наиболѣе важнымъ симптомомъ, характеризующимъ травматическое поврежденіе нерва, слѣдуетъ признать боль. Острыя непродолжительныя болевыя ощущенія въ большинствѣ случаевъ ограничиваются только мѣстомъ раненія, иррадіируя почти всегда къ периферіи пораженнаго нерва и только въ болѣе рѣдкихъ случаяхъ къ его центральному концу. Интенсивность болевыхъ ощущеній измѣняется въ зависимости отъ характера раненія: наиболѣе сильныя болевыя ощущенія наблюдаются при неполныхъ поперечныхъ поврежденіяхъ и въ особенности при колотыхъ ранахъ нерва; при полномъ же поперечномъ нарушеніи цѣлости нервнаго ствола обычно болевыя ощущенія не достигаютъ большой интенсивности.

Болевыя ощущенія наблюдаются также обычно и при ушибленныхъ ранахъ и огнестрѣльныхъ раненіяхъ нервныхъ стволовъ.

Очень сильныя боли вызываютъ иногда потерю сознанія— въ видѣ шока. Однако шокъ можетъ быть вызванъ и безъ болевыхъ ощуще-

ній, при рѣзкой и значительной травмѣ нервныхъ стволовъ. Въ этихъ случаяхъ, повидимому, шокъ обусловливается рефлекторнымъ угнетеніемъ сердечной дѣятельности.

Почти во всѣхъ случаяхъ раненія нервныхъ стволовъ боль сопровождается еще особымъ ощущеніемъ, напоминающимъ разрядъ электрическаго тока. Это ощущеніе появляется только на одно мгновеніе въ моментъ самого раненія нерва.

Необходимо имѣть въ виду очень часто наблюдающіяся въ начальныхъ стадіяхъ поврежденія нервныхъ стволовъ, распространеніе двигательныхъ симптомовъ на большое количество мышцъ, совершенно не соотвѣтственно анатомическому распредѣленію поврежденнаго нерва. При поврежденіи одного нерва конечности въ первые моменты послѣ поврежденія наблюдается параличъ всей конечности и только спустя нѣсколько часовъ, а иногда и сутокъ, мышцы, иннервируемыя неповрежденными нервами, начинаютъ функціонировать. Гораздо рѣже наблюдается такое распредѣленіе паралича на разстояніе. Weir-Mitchell описываетъ случай временнаго паралича всѣхъ четырехъ конечностей, послѣ раненія сѣдалищнаго нерва. Въ другихъ случаяхъ наблюдаются въ отдаленныхъ нервахъ конктрактуры, дрожаніе и т. п. Эти разстройства, повидимому, слѣдуетъ отнести къ разряду травматическихъ неврозовъ. Всѣ начальные симптомы раненія характеризуются своимъ быстрымъ исчезаніемъ и тогда клиническая картина пораженія нерва вполнѣ проясняется и рѣзко выступаютъ симптомы нарушенія цѣлости нервнаго ствола со стороны чувствительности, движенія и питанія кожи, мышцъ и костей и сосудодвигательные симптомы, описанные въ предыдущей части настоящаго руководства.

Теченіе. Правильное заживленіе раны нервнаго ствола и возстановленіе функціи его зависитъ отъ многихъ причинъ: 1) отъ характера раненія нерва, 2) величины расхожденія отрѣзковъ нерва, 3) отъ возраста больного и 4) асептичности заживленія раны.

При небольшихъ ранахъ, въ особенности колотыхъ или рѣзаныхъ, заживленіе и возстановленіе проводимости наступаетъ быстрѣе и полнѣе, чѣмъ при ушибленныхъ ранахъ, гдѣ наблюдается измѣненіе отрѣзковъ нервнаго ствола на сравнительно большемъ разстояніи. При вырываніи нерва обычно возстановленія не наблюдается совершенно.

При расхожденіи отрѣзковъ нерва больше, чѣмъ на 2 стм., обычно самопроизвольнаго возстановленія нерва не наблюдается и только въ видѣ исключенія описаны случаи возстановленія при расхожденіи нерва даже на 4 стм. Возрастъ больного имѣетъ существенное значеніе: у дѣтей возстановленіе нерва происходитъ полнѣе и быстрѣе, чѣмъ у взрослыхъ.

Очень плохое вліяніе на возстановленіе нерва оказываетъ наличность инфекціи. При инфекціи обычно развивается грануляціонная ткань, обусловливающая образованіе обширныхъ и плотныхъ рубцовъ,

являющихся непреодолимымъ препятствіемъ для возстановленія нервной проводимости, не говоря уже о томъ, что инфекція можетъ дать поводъ къ развитію воспаленія нервнаго ствола (neuritis).

Инородное тѣло или костная мозоль, располагающаяся между отрѣзками нерва, также является механическимъ препятствіемъ къ возстановленію нерва.

Вообще же нужно имѣть въ виду, что при всякомъ раненіи нервнаго ствола у человѣка, если имѣется даже частичное нарушеніе его цѣлости, самопроизвольное возстановленіе его функціи очень рѣдко, даже если не наблюдается никакихъ осложненій и всѣ условія для заживленія совершенно благопріятны.

Наиболѣе важными осложненіями въ теченіи заживленія раны нервнаго ствола являются невриты, рефлекторная эпилепсія, неврозъ, тетанусъ и неврома. При поврежденіи нервныхъ стволовъ могутъ наблюдаться: 1) интерстиціальные невриты, когда инфекція проникаетъ въ глубину нерва и вызываетъ развитіе соединительной ткани въ глубинѣ нерва, или 2) дегенеративные невриты, когда поражаются токсинами нервные элементы и, перерождаясь, гибнутъ.

Обѣ эти формы неврита могутъ или развиваться мѣстно, или распространяются по длинѣ нерва на большое пространство.

При мѣстномъ невритѣ наблюдаются боли при давленіи на концы отрѣзковъ нерва, часто эти боли иррадіируютъ въ периферическіе отрѣзки; концы рѣзко вздуты и иногда даже прощупываются черезъ кожу.

При распространенномъ невритѣ наблюдаются рѣзкія боли при давленіи на нервный стволъ по всей его длинѣ и всѣ трофическія явленія выражены въ рѣзкой степени (см. невриты).

2. Рефлекторная эпилепсія можетъ встрѣчаться при раненіи нервныхъ стволовъ. Brown-Séquard получалъ экспериментально эпилепсію при раздраженіи сѣдалищнаго нерва.

Во всѣхъ описанныхъ до сего времени случаяхъ aura сочеталась съ раздраженіемъ рубца. Удаленіе рубца вызвало исчезаніе припадковъ. Конечно во всѣхъ этихъ случаяхъ необходимо разсматривать поврежденіе нерва, какъ явленіе, случайно появившееся у субъекта, предрасположеннаго къ эпилепсіи.

Этимъ же предрасположеніемъ необходимо объяснить и развитіе послѣ раненія нерва травматическаго невроза.

Во многихъ случаяхъ указываютъ на сравнительно частое совпаденіе появленія столбняка съ раненіемъ нервныхъ стволовъ. Это обстоятельство находитъ себѣ объясненіе въ работѣ Рахманова и др., доказавшихъ, что по нервнымъ стволамъ инфекція проникаетъ въ полость спинномозговыхъ оболочекъ.

Наконецъ, какъ осложненіе раненія нерва, можетъ появиться травматическая неврома. Иногда неврома достигаетъ очень большой величины и можетъ развиваться даже при неполномъ поперечномъ поврежденіи нервнаго ствола и обусловливать очень тяжелыя болевыя ощущенія (см. невромы).

Распознаваніе поврежденія нервнаго ствола не представляетъ затрудненія, если принять во вниманіе наличіе вышеописанныхъ симптомовъ нарушенія нервной проводимости. Наибольшее значеніе среди описанныхъ симптомовъ имѣютъ симптомы нарушенія двигательной функціи нерва, какъ наиболѣе постояннаго и безспорнаго симптома (см. рис. 114, 115, 116, 117, 118, 119 и 120). Распредѣленіе пораженія участковъ кожноболевой чувствительности при поврежденіи нервовъ представлено на рис. 126—137. Нарушеніе кожной болевой чувствительности имѣетъ, конечно, также значеніе, но необходимо имѣть въ виду тѣ варіаціи, какія описаны Head'омъ (см. рис. 121, 122, 123, 124 и 125).



Рис. 114. Когтеподобная рука при неполномъ параличѣ n. ulnaris. (Oppenheim).

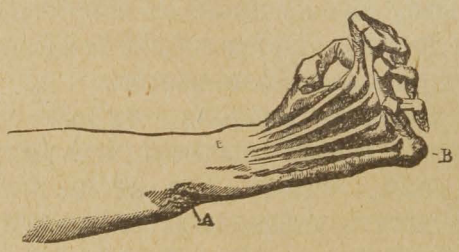

Рис. 115. Полный параличъ n. ulnaris. (Duchenne).

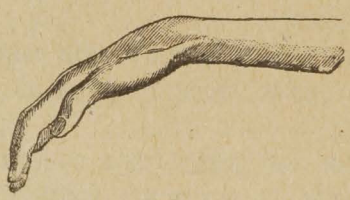

Рис. 116. Обезьянья рука при параличѣ n. mediani. (Duchenne).

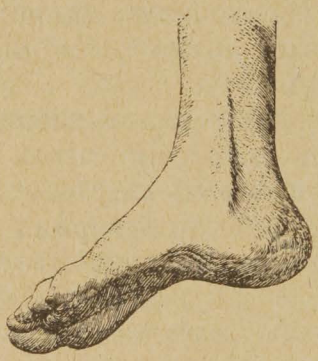

Рис. 117. Pes valgus обусловлена вторичной контрактурой m. peroneus longus. (Duchenne).

Гораздо труднѣе установить глубину пораженія нервнаго ствола и очень часто частичное поврежденіе нервнаго ствола распознается, какъ полное поперечное поврежденіе его. При свѣжихъ поврежденіяхъ нерва

такое распознаваніе даже невозможно, такъ какъ сосѣдніе цѣлые участки нервнаго ствола могутъ быть сдавлены кровеизліяніемъ или находиться въ состояніи шока и такимъ образомъ давать симптомы полнаго поперечнаго пораженія его. Только спустя 3—6 недѣль послѣ раненія удастся болѣе точно распознать глубину поврежденія. Однако есть случаи, гдѣ даже продолжительное время спустя послѣ раненія нельзя съ полной увѣренностью распознать частичное поврежденіе нервнаго ствола. Указаніе на то, что при давле-

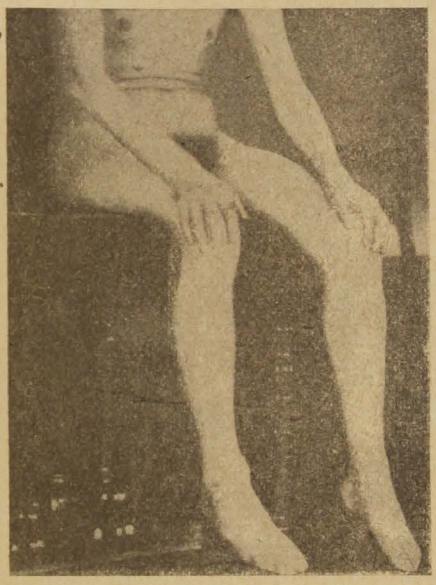

Рис. 118. Положеніе стопы при пораженіи n. peronei. (Oppenheim).



Рис. 119. Положеніе стопы при поврежденіи n. tibialis antic. (Duchenne).

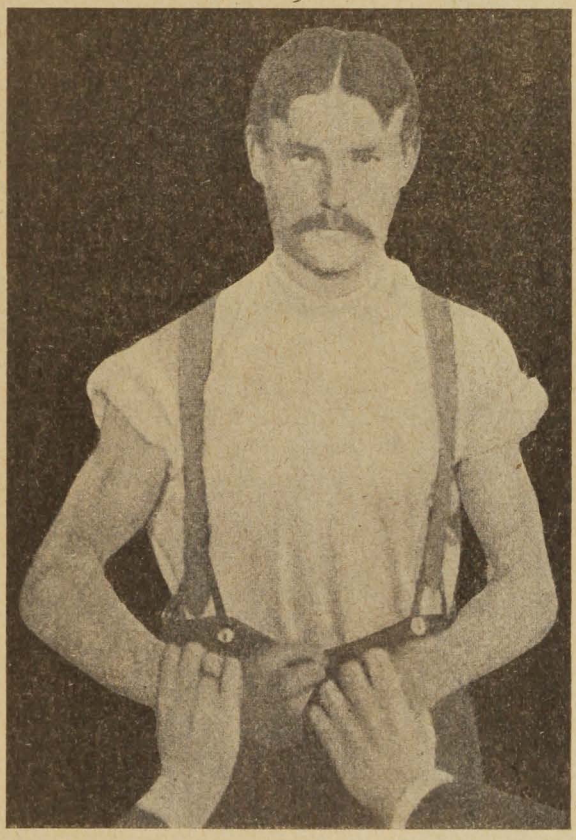

Рис. 120. Параличъ m. supinator лѣвой верхней конечности. (Oppenheim).

ніи на нервный стволъ при его частичной цѣлости получается ощущеніе боли, имѣетъ большое, но относительное значеніе, такъ какъ иногда развивающіеся въ периферическомъ отрѣзкѣ невриты даютъ такое ощущеніе, несмотря на полную перерѣзку нервнаго ствола, благодаря передачѣ

болевыхъ ощущеній обходнымъ путемъ черезъ цѣлые нервные стволы. Для установленія глубины пораженія нервнаго ствола имѣетъ значеніе цѣлый

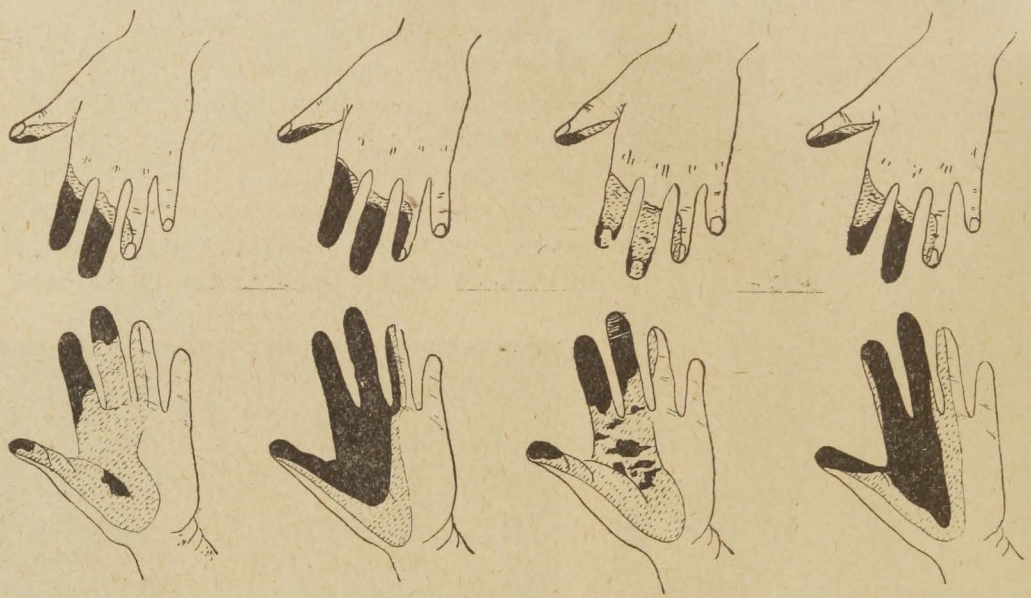

Рис. 121. Варіаціи области пораженія кожной болевой чувствительности при полномъ поврежденіи n. mediani (по H e a d'y). Чернымъ заштрихована — анэстезія, точками — гипэстезія.

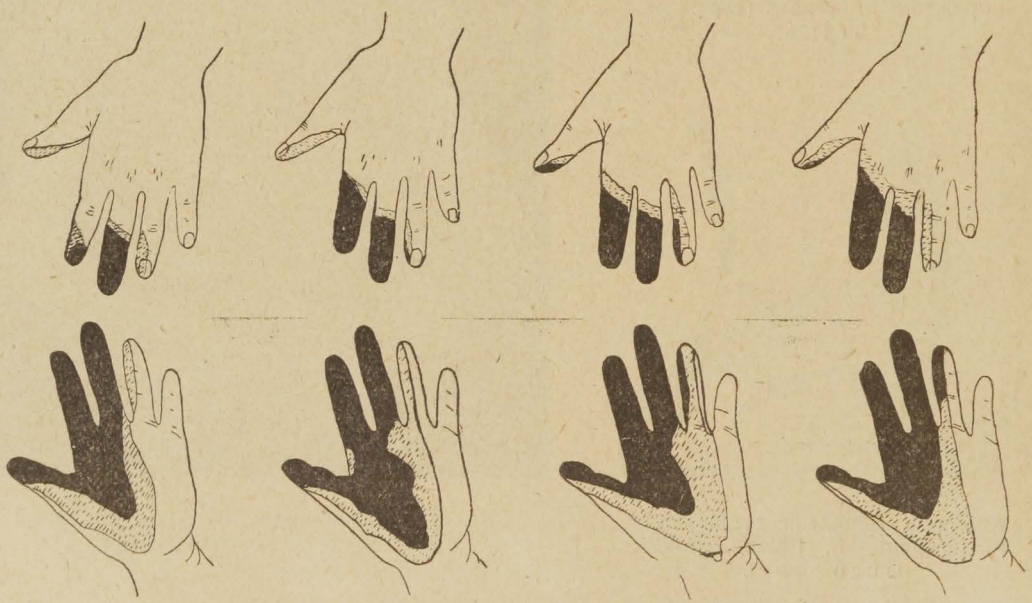

Рис. 122. Варіаціи области пораженія кожной болевой чувствительности при полномъ пораженіи n. mediani. (По H e a d'y).

рядъ симптомовъ, наличность которыхъ имѣетъ большое значеніе для правильнаго распознаванія и для показаній къ оперативному вмѣшательству.

При полномъ поперечномъ анатомическомъ перерывѣ нервнаго ствола наблюдаются слѣдующіе характерные признаки:



Рис. 123. Варіаціи области пораженія кожной болевой чувствительности при полномъ поврежденіи n. mediani. (По H a e d'y).

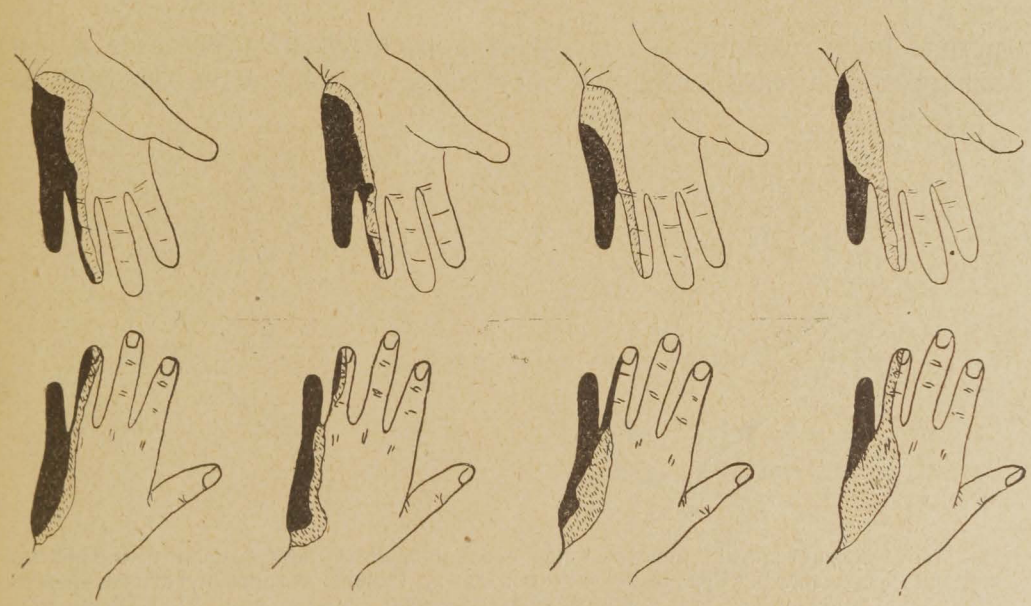

Рис. 124. Варіаціи области пораженія кожной болевой чувствительности при полномъ разрывѣ n. ulnaris (По H e a d'y). Чернымъ заштрихована анэстезія, точками—гипэстезія.

1) Полный параличъ всѣхъ мышцъ, иннервируемыхъ пораженнымъ нервомъ ниже поврежденія.

2) Исчезаніе мышечнаго тонуса. Мышцы дряблы, отвисаютъ и конечность находится въ такомъ положеніи, что антагонисты превали-

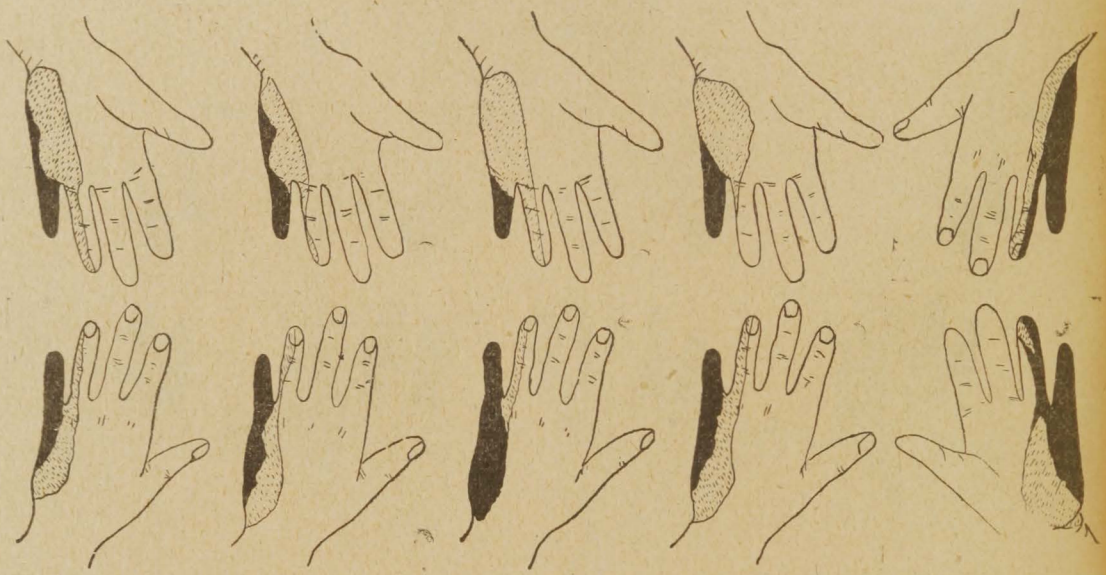

Рис. 125. Варіаціи области пораженія кожной болевой чувствительности при полномъ разрывѣ n. ulnaris (по H a e d'y). Чернымъ зашгрихована — анэстезія, точками — гипэстезія.

руютъ. Этотъ симптомъ, очень ранній и постоянный, встрѣчается и при параличахъ мышцъ вслѣдствіе сдавленія, поэтому самъ по себѣ не

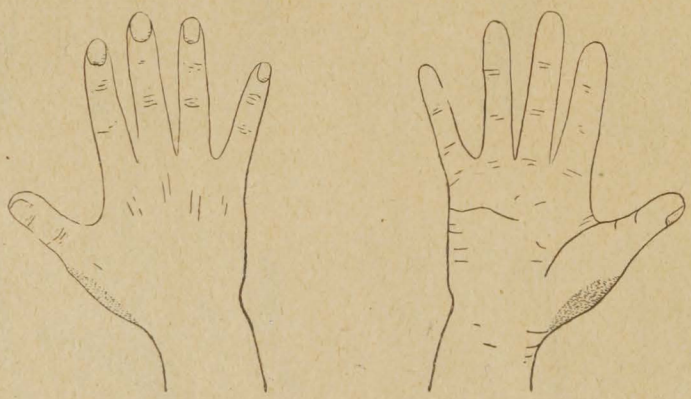

Рис. 126. Распространеніе анэстезіи при изолированномъ поврежденіи n. radialis въ средней части плеча. (При пораженіи ствола n. radialis кожная чувствительность почти не поражается).

имѣетъ большого значенія, но наряду съ другими симптомами имѣетъ большое значеніе, тѣмъ болѣе, что онъ появляется задолго до появленія мышечныхъ атрофій.

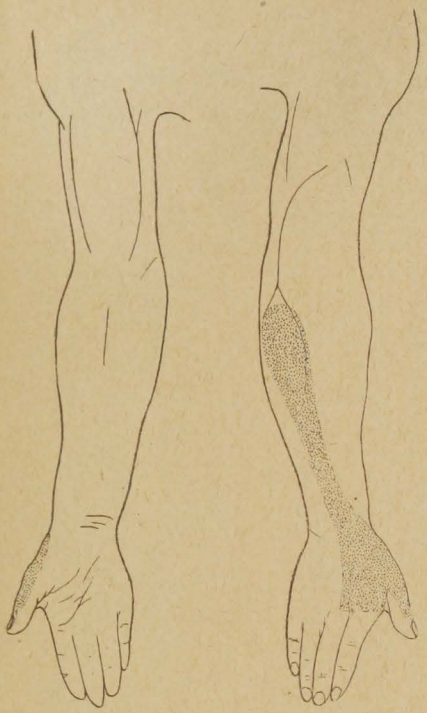

Рис. 127. Распространеніе кожной анэстезіи при пораженіи n. radialis и cutaneus antibrachialis dorsalis въ той же области, что и рис. 119.

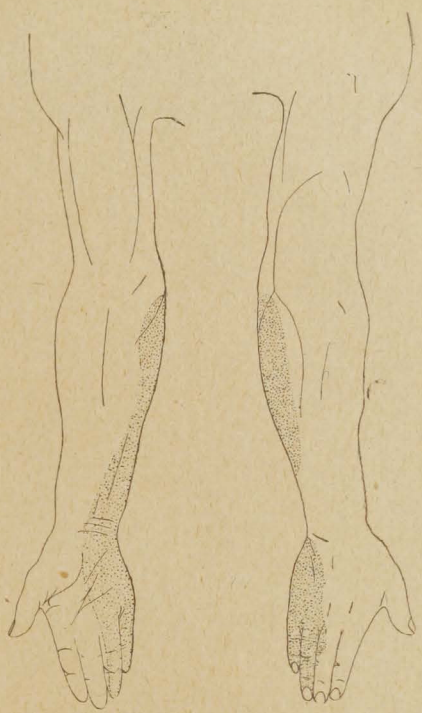

Рис. 128. Распространеніе кожной анэстезіи при пораженіи n. ulnaris въ средней трети плеча.

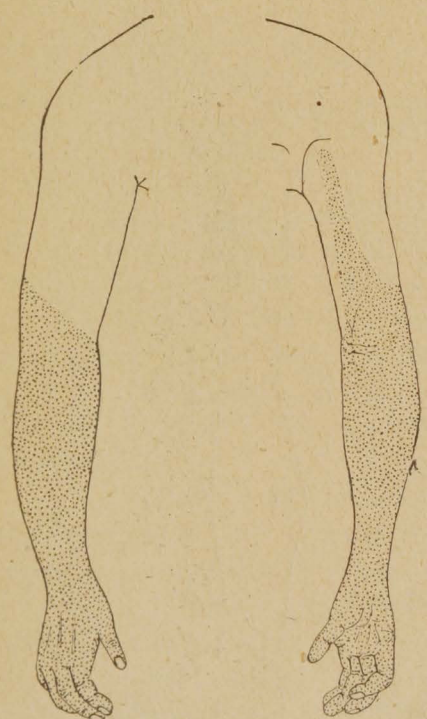

Рис. 129. Распространеніе анэстезіи при поврежденіи plexus brachialis въ верхней его части.

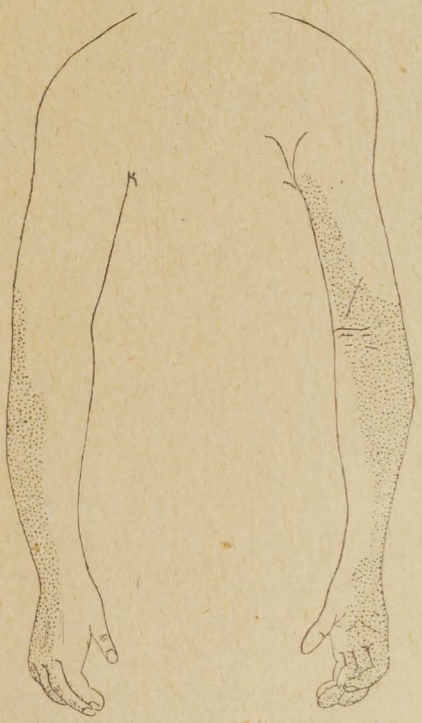

Рис. 130. Распространеніе анэстезіи при поврежденіи plexus brachialis въ средней его части при распространеніи поврежденія на 2 верхнихъ нерва.

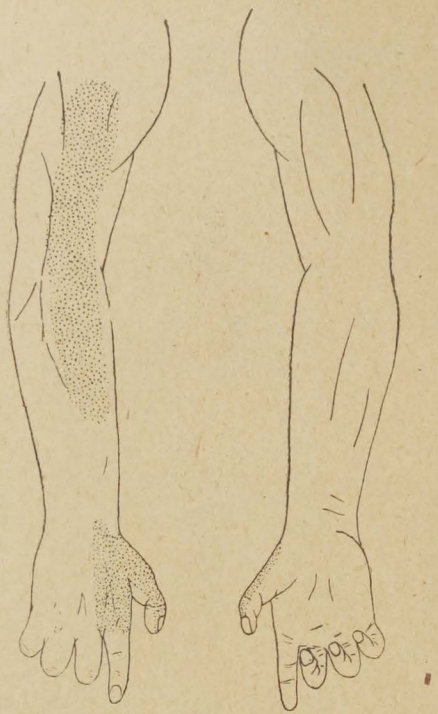

Рис. 131. Распространеніе анэстезіи при поврежденіи plexus brachialis въ средней его части.

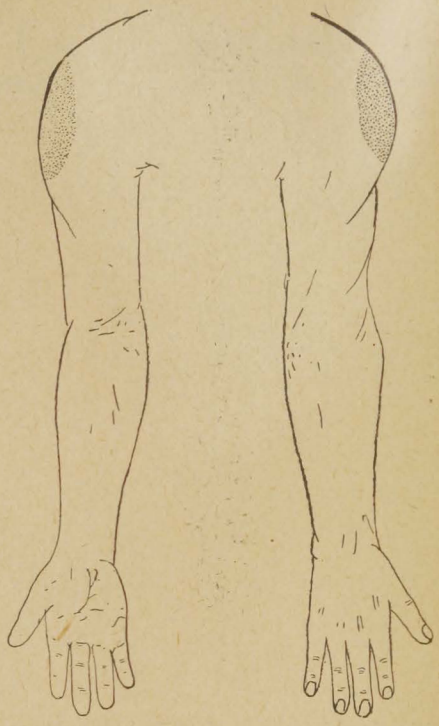

Рис. 132. Распространеніе анэстезіа при поврежденіи n. axillaris.

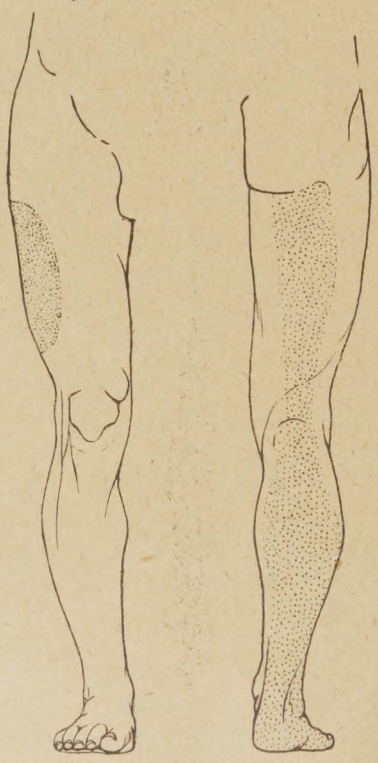

Рис. 133. Распространеніе анэстезіи при воспаленіи n. cutanei femoris externi. (Bernhardt).

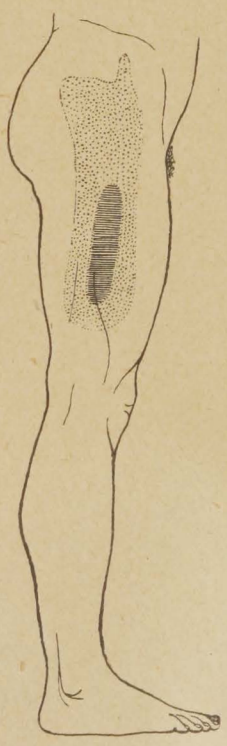

Рис. 134. Распространеніе анэстезіи при перерѣзкѣ n. cutanei femoris externi.

3) Отсутствіе болевыхъ ощущеній при давленіи на мышцы, причемъ даже глубокая чувствительность мышцъ къ давленію обычно исчезаетъ.

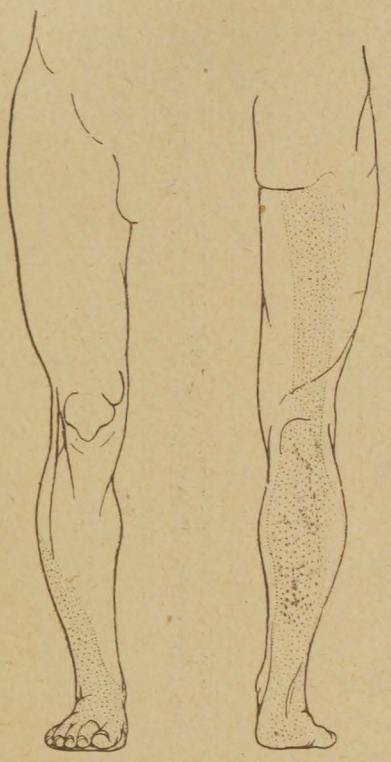

Рис. 135. Распространеніе анэстезіи при поврежденіи n. ischiadici въ ягодичной области.

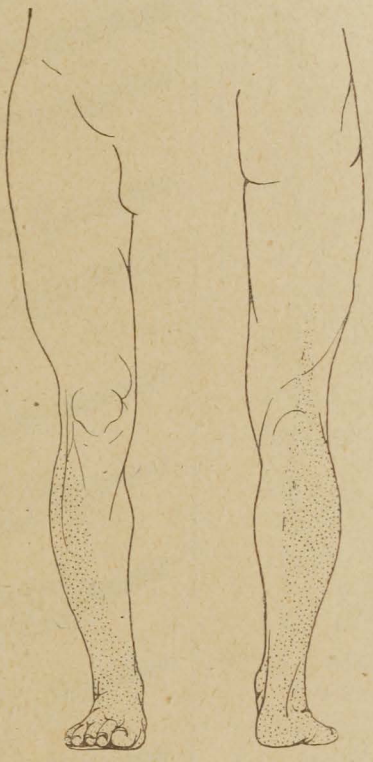

Рис. 136. Распространеніе анэстезіи при поврежденіи n. ischiadici въ средней трети бедра.

4) Въ области распространенія кожныхъ вѣтвей поврежденнаго нерва не наблюдается никакихъ признаковъ повышенія чувствительности или парэстезіи.

5) Нервный стволъ ниже мѣста поврежденія его совершенно безболѣзненъ къ давленію.

6) Нечувствительность мышцъ и кожи остается все время одинакова и захватываетъ одинъ и тотъ же участокъ.

7) Распредѣленіе чувствительныхъ разстройствъ въ кожѣ, костяхъ и суставахъ соотвѣтствуетъ области иннерваціи пораженнаго нерва.

8) Отсутствіе сухожильныхъ, кожныхъ и надкостничныхъ рефлексовъ.

9) Аміатрофія съ реакціей перерожденія.

10) Повышеніе механической возбудимости мышцъ.

Такимъ образомъ наличіе этого симптомокомплекса устанавливаетъ полное нарушеніе цѣлости нервнаго ствола.



Рис. 137. Распространеніе анэстезіи при поврежденіи n. peroneus prof.

Остальные симптомы, наблюдающіеся при этомъ, только дополняютъ клиническую картину, но не играютъ большой роли при діагнозѣ повреждения нерва.



Рис. 138. Различные виды поврежденія нервнаго ствола. B'c—центральный отрѣзокъ нерва, B'p—периферическій отрѣзокъ нерва. C—рубецъ периферическаго отрѣзка, F—нервный рубецъ по ходу пули. Стрѣлка показываетъ мѣсто проникновенія пули (микроскопически обнаруживается только соединительная ткань), N—неврома центральнаго отрѣзка, на 6, 7 и 8 рис. изображены вновь образованныя волокна внутри утолщенія, Vf—фиброзный рубецъ, окружающій и сдавливающій нервный стволъ — 10—при значительномъ поврежденіи самого нерва, 11—при почти неповрежденномъ нервѣ, 12—склеротическій рубецъ внутри нерва и рубцовая ткань вокругъ него, 13—назначительное утолщеніе внутри нерва безъ увеличенія его объема. (По Déjérine и Mouzon).

При отсутствіи тѣхъ или другихъ симптомовъ полнаго нарушенія цѣлости нерва слѣдуетъ признать частичное поврежденіе, если только симптомы постояннаго характера. Постепенное исчезаніе симптомовъ полнаго перерыва нерва говоритъ за сдавленіе нервнаго ствола или за кровеизліяніе, медленно и постепенно разсасывающееся.

Déjérine и Mouzon составили схематическіе рисунки различныхъ поврежденій нервнаго ствола, обусловливающихъ характерные симптомокомплексы. Въ виду того, что эта схема имѣетъ большое практическое значеніе, мы приводимъ ее полностью. Необходимо только во всѣхъ случаяхъ стремиться къ распознаванію неврита, такъ какъ существованіе воспаленія нервнаго ствола, конечно, значительно осложняетъ послѣдующія мѣропріятія, а въ нѣкоторыхъ случаяхъ даже уменьшаетъ шансы на полное выздоровленіе (см. рис. 138).

Леченіе. При раненіи нервныхъ стволовъ въ зависимости отъ характера поврежденія необходимо примѣнять или 1) терапевтическое леченіе, или 2) хирургическое.

Въ тѣхъ случаяхъ, когда нѣтъ рѣзкихъ явленій нарушенія проводимости нервнаго ствола, т. е. когда нервный стволъ только ушибленъ, конечно, леченіе должно состоять въ покоѣ конечности въ первое время послѣ раненія, а затѣмъ въ тѣхъ пріемахъ, какіе показаны для поддержанія дѣятельности мышцъ, т. е. въ массажѣ, электризаціи нерва и мышцъ, въ согрѣвающихъ компрессахъ на мѣсто раненія нерва и въ ваннахъ общихъ или частныхъ. Въ случаяхъ болѣе давняго поврежденія нерва показано внутреннее примѣненіе іодистыхъ препаратовъ и подкожное введеніе Tyosiopatin'a и его соединеній—Tiodin, фибролизинъ и т. п. При болѣе же стойкихъ поврежденіяхъ нервныхъ стволовъ или при нарушеніи цѣлости нервнаго ствола показано оперативное вмѣшательство, имѣющее цѣлью или 1) устраненіе рубцовъ, сдавливающихъ нервные стволы и препятствующихъ такимъ образомъ возстановленію проводимости, или 2) соединеніе отрѣзковъ нервнаго ствола швами, для возстановленія цѣлости его, или 3) пересадку различныхъ тканей для пластики нерва.

Показанія къ оперативному вмѣшательству различны въ зависимости отъ глубины и отъ распространенности пораженія нервнаго ствола.

При неполномъ поврежденіи нервнаго ствола въ прежнее время оперативное вмѣшательство считалось непоказаннымъ, однако въ настоящее время выяснилось, что неполное поврежденіе нервнаго ствола въ громадномъ большинствѣ случаевъ обусловливаетъ настолько стойкіе симптомы, что является вполнѣ показаннымъ оперативное вмѣшательство.

Никакихъ споровъ не возбуждаетъ показаніе къ операціи при полномъ поперечномъ поврежденіи нервнаго ствола.

Оперативное вмѣшательство при полномъ поперечномъ поврежденіи нервнаго ствола.

При полномъ поперечномъ нарушеніи цѣлости нервнаго ствола примѣняется наложеніе швовъ на оба отрѣзка нерва или заполненіе промежутка между отрѣзками въ случаѣ невозможности наложить непосредственно шовъ пластическимъ матеріаломъ: венами, трубочками изъ магнезіи или отрѣзками нервовъ—пластика нервовъ.

Нервный шовъ.

При накладываніи нервнаго шва является всегда вопросъ: необходимо ли накладывать первичный шовъ или вторичный? Въ этомъ случаѣ надо руководствоваться состояніемъ раны и промежуткомъ времени, прошедшимъ послѣ раненія. Если рана асептична и послѣ раненія прошло не болѣе сутокъ, то первичный шовъ безусловно показанъ. Въ противномъ же случаѣ раціональнѣе накладывать вторичный шовъ. При вторичномъ швѣ наилучшее время между 3 и 6 мѣсяцами послѣ раненія. Однако и при болѣе продолжительныхъ промежуткахъ времени спустя послѣ раненія нервный шовъ также показанъ, хотя уже нельзя разсчитывать на полное возстановленіе.

Оперативная техника.

Какъ при первичномъ, такъ и при вторичномъ нервномъ швѣ необходимо стремиться къ отысканію и обнаженію обоихъ отрѣзковъ нервнаго ствола. Въ то время, какъ при свѣжемъ раненіи такое отыскиваніе отрѣзковъ нервнаго ствола не представляетъ большихъ затрудненій, при раненіи давняго происхожденія отыскиваніе отрѣзковъ нерва представляетъ въ большинствѣ случаевъ большія затрудненія, такъ какъ эти отрѣзки окружены соединительной тканью, съ которою плотно спаяны, и установить какое-либо различіе нерва отъ рубца является иногда невозможнымъ. Морфологическое строеніе нервнаго ствола настолько измѣнено, что нервъ легко смѣшать съ сухожиліемъ или съ волокнами сухожильнаго растяженія.

Въ такихъ случаяхъ для избѣжанія ошибокъ лучше всего обнажить нервъ выше и ниже поврежденія и такимъ образомъ слѣдовать отъ его цѣлой части къ поврежденной. По обнаруженіи обоихъ концовъ отрѣзковъ нервнаго ствола приступаютъ къ оживленію краевъ; для этого производятъ поперечные срѣзы нерва до этого участка его, гдѣ уже поверхность срѣза пріобрѣтаетъ болѣе нормальный видъ. Приданіе формы срѣзаннымъ концомъ зависитъ отъ того, какой шовъ желаютъ наложить; при кольцевидномъ швѣ срѣзы производятъ поперечно, при клиновидномъ по Bruns'у вырѣзаютъ периферическій конецъ въ видѣ клина, а въ центральномъ вырѣзаютъ клиновидный участокъ культи (см

рис. 139). При тонкихъ нервахъ для увеличенія поверхности примѣняютъ косые срѣзы. Если оба отрѣзка соединены между собою соединительнотканной перемычкой, которая содержитъ новообразованныя волокна, то для сохраненія ея производятъ продольный разрѣзъ ея и затѣмъ соединяютъ петли разрѣза швомъ, какъ показано на рис. 140 (Bruns). Въ своихъ случаяхъ мы примѣняли съ большимъ успѣхомъ углубленные срѣзы въ видѣ двухъ конусовъ, обращенныхъ основаніемъ другъ къ другу. Такой срѣзъ даетъ возможность волокнамъ соприкасаться другъ съ другомъ гораздо плотнѣе и въ то же время устраняется заворачиваніе волоконъ при плотно наложенномъ швѣ.

При выборѣ матеріала для накладыванія швовъ необходимо отдать предпочтеніе шелку. Для этой цѣли берется самый тонкій шелкъ, такъ какъ толстый шелкъ травматизируетъ нервную ткань и вызываетъ рѣзкое реактивное воспаленіе вокругъ. При-

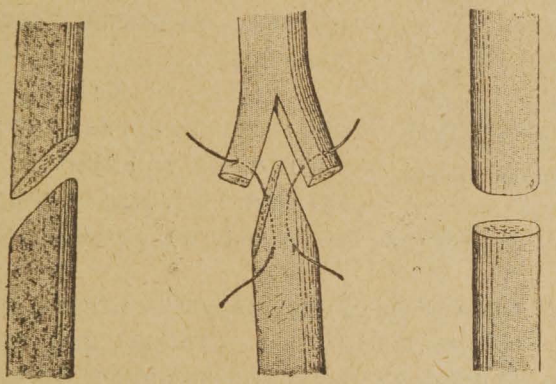

Рис. 139. Косой, клиновидный и кольцевидный разрѣзы нерва при нервномъ швѣ.

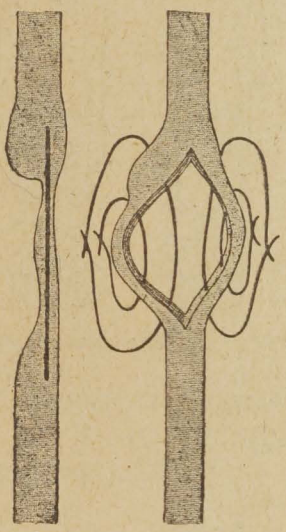

Рис. 140. Шовъ при существованіи рубцевого соединенія. (Bruns).

мѣнявшіеся прежде металлическіе швы (Nélaton) въ настоящее время оставлены. При накладываніи швовъ необходимо щадить нервные отрѣзки и поэтому противопоказано захватываніе нервовъ пинцетами. Иглы лучше всего круглыя кишечныя, но очень малаго размѣра. Въ послѣднее время я пользовался иглами, примѣняемыми при сосудистомъ швѣ. Слѣдуетъ совершенно оставить примѣненіе антисептическихъ растворовъ, такъ какъ они вызываютъ сильную реакцію нервной ткани и замедляютъ процессъ заживленія.

Нервный шовъ накладывается различно и разными авторами предложенъ цѣлый рядъ особыхъ способовъ накладыванія швовъ (см. рис. 141 и 142).

Huester предложилъ накладывать шовъ на соединительную ткань, прилегающую къ оболочкѣ нерва, но этотъ способъ не даетъ хорошихъ

результатовъ, такъ какъ не удается достигнуть полнаго соединенія отрѣзковъ нерва.

Baudens проводитъ шовъ черезъ оболочку нервнаго ствола. Въ тѣхъ случаяхъ, когда нервная оболочка плотна (при толстыхъ нервныхъ стволахъ), конечно, такой способъ можетъ дать вполнѣ хорошее и прочное соединеніе отрѣзковъ; но при тонкихъ нервахъ обычно оболочка рвется и прочнаго соединенія достичь не удается.

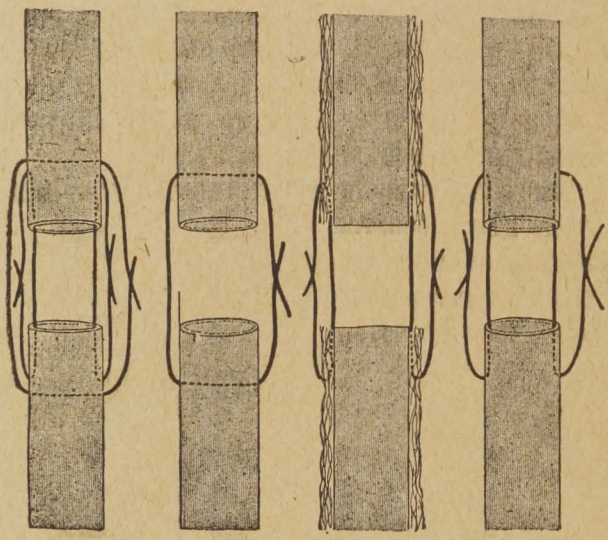

Рис. 141. Различные способы накладыванія швовъ.

Nélaton проводитъ шовъ черезъ весь поперечникъ нервнаго ствола (прямой шовъ) выше разрѣза на 1—2 стм. Этотъ способъ простъ и даетъ очень прочное соединеніе концовъ нерва.

Tillmans, Mikulicz и друг. комбинируютъ шовъ Baudens'a со швомъ Nélaton'a, благодаря чему получается прочное соединеніе концовъ и концы плотно прилегаютъ другъ къ другу.

Въ послѣднее время въ своихъ случаяхъ я пользуюсь чаще способомъ Baudens'a и только при значительномъ натяженіи нервныхъ отрѣзковъ пользуюсь швомъ Mikulicz'a, имѣя въ виду придать большую прочность швамъ.

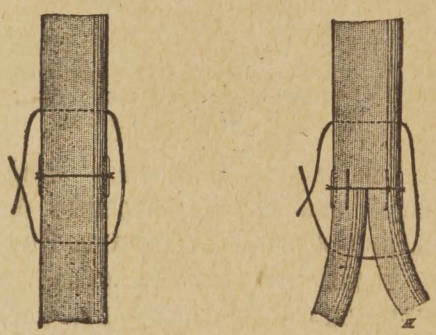

Рис. 142. Нервный шовъ.

Во многихъ случаяхъ расхожденія отрѣзковъ нерва можно примѣнять вытяженіе центральнаго конца, причемъ удается иногда приблизить нервы, несмотря на расхожденіе, на 5—6 стм. Изслѣдованія Verga показали, что такое вытяженіе центральнаго отрѣзка нисколько не отражается на процессѣ возстановленія нервнаго ствола. Въ тѣхъ случаяхъ, когда не удается наложить нервный шовъ, вслѣдствіе значительнаго расхожденія нервныхъ отрѣзковъ, Löbner, Trandelenburg и Küttner и друг. производили резекцію участка кости, чтобы такимъ образомъ укоротить конечность и сблизить отрѣзки.

Послѣ наложенія шва необходимо нервный стволъ окружить изо-

ляціонной тканью, чтобы не образовалось плотнаго рубца. Для этой цѣли пользовались жировой тканью, широкой фасціей бедра и мышечной тканью. Жировая ткань быстро разсасывается и поэтому непригодна, фасція спустя 2—3 мѣсяца сморщивается, стягиваетъ нервный стволъ и вызываетъ значительныя боли.

Примѣненная же мною многократно мышечная обкладка оказалась наиболѣе удобной и пригодной, тѣмъ болѣе, что мышечная ткань изобилуетъ сосудами и больше всего подходитъ по своему строенію къ нервной ткани. Для устройства обкладки я пользуюсь мышечнымъ лоскутомъ брюшка ближайшей мышцы, окружая этимъ лоскутомъ мѣсто поврежденія нервнаго ствола.

При вторичныхъ швахъ, когда прошелъ большой промежутокъ времени послѣ раненія, обычно наблюдаются значительныя и стойкія измѣненія въ суставахъ и въ мышцахъ (контрактуры), поэтому одновременно съ наложеніемъ швовъ необходимо произвести расшатываніе суставовъ и вытяженіе сведенныхъ мышцъ, что въ значительной мѣрѣ способствуетъ послѣдующему возстановленію функціи конечности.



Рис. 143. Нервный шовъ на разстояніи по Assaky.

Нервная пластика.

При значительномъ расхожденіи отрѣзковъ нервнаго ствола необходимо заполнить образовавшійся дефектъ какимъ-либо матеріаломъ, способствующимъ проростанію нервныхъ волоконъ.

Для этой цѣли примѣняли: 1) шелкъ и кэтгутъ—шовъ на разстояніи, 2) трубочки изъ кости, магнезіи (тубулизація нерва), 3) удлиняли самый нервъ при помощи надрѣза его — аутопластика, 4) пришивали нервный отрѣзокъ къ близлежащему нерву—нервный анастомозъ, 5) пересаживали нервные стволы—трансплантація нервовъ.

1) Шовъ на разстояніи.

Въ случаѣ большого расхожденія нервныхъ отрѣзковъ Glück, Tillmans и Assaky примѣняли кэтгутъ, проводя его петлями, какъ показано на рисункѣ 143; такихъ петель можно сдѣлать отъ 3 до 8, въ зависимости отъ величины нерва. Glück и Bunhardt въ 1888 г. опубликовали первый удачный случай такого нервнаго шва на разстояніи съ хорошими результатами. Затѣмъ число наблюденій значительно увеличилось и въ настоящее время такой способъ соединенія нервныхъ отрѣзковъ примѣняется не безъ успѣха. Экспериментальныя изслѣдованія Assaky показали, что проведенныя такимъ образомъ петли кэтгута или шелка служатъ какъ бы проводниками, по которымъ идетъ проростаніе нервныхъ волоконъ.

2) Тубулизація нерва.

Van-Lair достигалъ такихъ же результатовъ, заключая оба отрѣзка нерва въ декальцинированную бедренную кость кролика (рис. 144), скрѣпляя оба отрѣзка кэтгутовымъ швомъ; такимъ образомъ получилась комбинація шва на разстояніи съ тубулизаціей нерва. Payr предложилъ воспользоваться для такого шва магнезіальной трубкой, Lotheissen желатиновой трубочкой, Foramitti сосудами (артеріями и венами). Levings достигалъ также хорошихъ результатовъ, вкладывая между отрѣзками нерва мышечные пучки. Всѣ эти способы имѣли цѣлью способствовать прорастанію нервныхъ волоконъ. Изъ всѣхъ, однако, способовъ наиболѣе хорошіе результаты были получены и описаны Hashimoto и Tokuska при примѣненіи венъ. Этотъ способъ и наиболѣе простой, такъ какъ легко можно воспользоваться для этой цѣли ближайшей подкожной веной.



Рис. 144. Тубулизація нерва.

3) Аутопластика нервныхъ стволовъ.

Подъ аутопластикой нервныхъ стволовъ извѣстны тѣ способы, гдѣ недостающая часть нерва заполняется лоскутами нервныхъ отрѣзковъ. Изъ ряда способовъ образованія лоскутовъ наиболѣе заслуживаютъ вниманія способы Letievant'a и Brenner'a.

Въ 1872 году Letievant предложилъ образовывать лоскутъ изъ половины каждаго нервнаго отрѣзка съ такимъ разсчетомъ, чтобы длина этихъ обоихъ лоскутовъ была нѣсколько больше недостающей части нерва для того, чтобы избѣжать натяженія ихъ (см. рис. 145). Концы обоихъ лоскутовъ соединяются тщательно двумя—тремя швами. Letievant описалъ удачный случай такой пластики нервнаго ствола.

Способъ Brenner'a напоминаетъ способъ Letievant тѣмъ, что лоскуты въ нервныхъ отрѣзкахъ выкраиваются такимъ же образомъ, но отличается отъ послѣдняго способомъ наложенія швовъ и соединенія лоскутовъ. Brenner освѣжаетъ края и наружныя поверхности отрѣзковъ и прикладываетъ лоскуты другъ къ другу освѣженными поверхностями и конецъ лоскута соединяетъ съ освѣженнымъ концомъ отрѣзка (см. рис. 146), накладывая 4 шва. При этомъ способѣ получается болѣе прочное соединеніе отрѣзковъ, такъ какъ лоскутъ прикрѣпляется къ освѣженному концу отрѣзка.

Однако при обоихъ способахъ не устраняется та рубцовая ткань, которая находится на мѣстѣ раненія (перегиба лоскута) и которая безусловно составляетъ препятствіе для возстановленія анатомической и физіологической цѣлости нервнаго ствола.

4) Нервный анастомозъ.

Для нервнаго анастомоза необходимо сосѣдній здоровый нервъ сшить съ однимъ периферическимъ или, кромѣ того, еще и съ центральнымъ отрѣзками поврежденнаго нерва.

Нервному анастомозу посвящено очень много работъ, въ особенности въ связи съ оперативнымъ леченіемъ паралича лицевого нерва и дѣтскаго паралича (Spitzy, Stoffel, Vulpius и др.).

Нервный анастомозъ былъ предложенъ Denonvilliers и затѣмъ разработанъ Letievant'омъ. Въ зависимости отъ того соединяется ли одинъ отрѣзокъ поврежденнаго нерва или оба— слѣдуетъ различать простой анастомозъ или двойной.

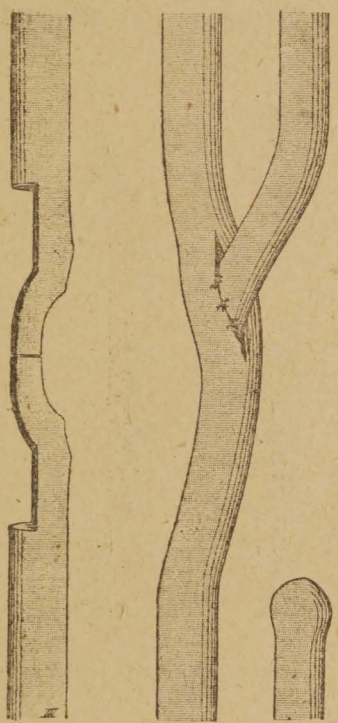

Рис. 145. Первый рисунокъ изображаетъ простой способъ, а второй — способъ Letievant'a.

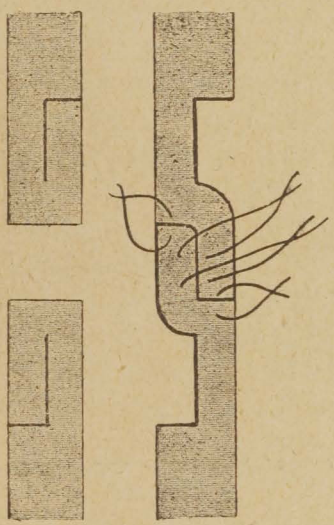

Рис. 146. Аутопластика нерва по способу Brenner'a.

При простомъ нервномъ анастомозѣ периферическій отрѣзокъ поврежденнаго нерва вшивается въ толщу разсѣченнаго сосѣдняго нервнаго ствола (см. рис. 145), при двойномъ, произведенномъ впервые Wölfler'омъ, центральный отрѣзокъ вшивается въ тотъ же нервный стволъ выше периферическаго.

Въ тѣхъ случаяхъ, когда есть возможность пожертвовать здоровымъ, сосѣднимъ нервнымъ стволомъ, производятъ его разсѣченіе и центральный конецъ здороваго нерва сшиваютъ съ периферическимъ концомъ поврежденнаго. Чаще всего такой анастомозъ имѣетъ мѣсто при анастомозѣ периферической части пораженнаго личного нерва съ

центральной частью подъязычнаго или Willisi'ева нерва при параличѣ личного нерва.

Tillmans предложилъ перекрестный анастомозъ, состоящій въ томъ, что послѣ наложенія обычнаго анастомоза въ боковую часть центральнаго отрѣзка здороваго нерва вшивается центральный отрѣзокъ пораженнаго и въ боковую часть периферическаго отрѣзка вшивается периферическій отрѣзокъ здороваго нерва (см. рис. 147). Цѣлый рядъ экспериментальныхъ изслѣдованій и клиническихъ наблюденій (Flourens, Philipeaux, Vulpius и др.) доказываютъ всю цѣлесообразность такихъ анастомозовъ, причемъ при анастомозѣ не играетъ даже

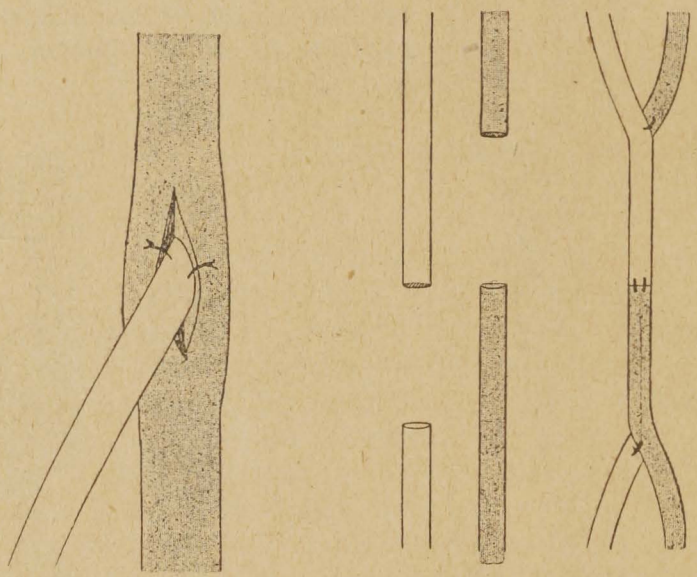

Рис. 147. Вшиваніе периферическаго отрѣзка въ здоровый нервъ и перекрестный анастомозъ по Tillmans'у.

роли характеръ нерва и его величина. Сшивая центральныя двигательныя вѣтви сгибателей съ вѣтвями периферическими разгибателей на верхней конечности, удавалось получать разгибательную функцію, несмотря на то, что центральный аппаратъ до этого несъ другую функцію.

Для полученія невротизаціи периферическаго отрѣзка можно воспользоваться даже небольшой вѣточкой нерва, и эта вѣточка, будучи сшита съ крупнымъ нервнымъ стволомъ, обусловливаетъ его невротизацію. Cuneo сшивалъ нисходящую вѣтвь подъязычнаго нерва съ периферическимъ отрѣзкомъ личного нерва и получалъ хорошіе результаты. Kennedy доказалъ, что при сшиваніи двухъ разнородныхъ по своей функціи нервовъ вновь образованный нервъ получаетъ функцію по периферическому аппарату и даже корковые центры измѣняютъ свою функцію. При сшиваніи у животныхъ периферическаго отрѣзка разги-

бателей съ центральнымъ отрѣзкомъ сгибателей раздраженіе электричествомъ нерва и корковаго центра даетъ всегда разгибаніе.

Животное начинаетъ пользоваться конечностью также самопроизвольно, т. е. какъ будто произошла новая дифференціація коркового центра, клиническіе случаи анастомоза лицевого нерва съ добавочнымъ Виллизіевымъ нервомъ также указываютъ на то, что корковый центръ беретъ на себя новую функцію, но однако при этомъ и прежняя функція нерва остается: при сокращеніи лицевыхъ мышцъ сокращаются и мышцы плеча и шеи. Только въ очень рѣдкихъ случаяхъ происходитъ полное приспособленіе коркового центра къ новой функціи. Такіе случаи описали Morestin, Ballon и Hackenbruch.

5) Пересадка нервныхъ стволовъ.

При такихъ дефектахъ поврежденнаго нервнаго ствола, когда не представляется возможнымъ приблизить отрѣзки нервовъ, чтобы наложить нервный шовъ, старались примѣнить пересадку нервовъ отъ человѣка (homo-transplantatio) или отъ животныхъ (hetero-transplantatio).

Въ первомъ случаѣ обычно наступало перерожденіе пересаженнаго отрѣзка нерва по типу перерожденія периферическаго отрѣзка, т. е. сопровождалось образованіемъ особыхъ клѣтокъ (апотрофическихъ), насчетъ которыхъ происходило возстановленіе нервнаго ствола. Во второмъ же случаѣ пересаженный отрѣзокъ перерождался окончательно. Осевые цилиндры распадались на зернышки, а протоплазма некротизировалась и исчезала. Клѣтки Schwann'овской оболочки совершенно исчезали. Картина напоминала полное разрушеніе отрѣзка безъ какихъ-либо даже намековъ на образованіе клѣтокъ регенеративнаго процесса (Merzbacher).

Поэтому пересадка кусковъ нерва отъ животнаго человѣку не даетъ никакихъ результатовъ и является такой же операціей, какъ и пересадка всякой другой ткани. Между тѣмъ, пересадка нервовъ того же животнаго, наоборотъ, создаетъ условія, вполнѣ благопріятныя для возстановленія проводимости нервнаго ствола.

Пересадка нервныхъ стволовъ различныхъ животныхъ примѣняется уже очень давно (Albert, Vogt, Landau и др.) и во всѣхъ добросовѣстно прослѣженныхъ случаяхъ результаты получались ничтожные, или, вѣрнѣе, не получалось никакихъ результатовъ. До 1914 г. было опубликовано только 2 случая пересадки нервовъ человѣка человѣку (Mayo Robson и Atkinson), и въ обоихъ случаяхъ получился хорошій результатъ. Однако для этой цѣли авторы брали смѣшанные нервы, предполагая, что только такіе нервы могутъ возстановить проводимость смѣшанныхъ нервовъ. Кромѣ того, авторы не приняли во вниманіе необходимости оставлять кожные нервы по возможности въ соединеніи, хотя бы одной вѣточкой, съ прилежащими тканями.

Наблюдая большое число поврежденій нервныхъ стволовъ съ большими дефектами и не получивъ хорошихъ результатовъ отъ пересадки сосудовъ, декальцинированныхъ костей (Assaky) и другихъ тканей, а также отъ пересадки нервовъ отъ животныхъ, я остановился на гомотрансплантаціи, какъ на единственно раціональной операціи, причемъ я рѣшилъ производить эту пересадку такимъ образомъ, чтобы пересаженный нервъ по возможности оставался въ сообщеніи съ близлежащей тканью. Для этой цѣли, конечно, самыми подходящими являются кожные нервы. Однако, вслѣдствіе своей незначительной толщины, они не могутъ вполнѣ замѣнить смѣшаннаго нервнаго ствола, и для этой цѣли я бралъ или нѣсколько близлежащихъ кожныхъ нервовъ, или одинъ нервъ перерѣзалъ на 3—4 отрѣзка, изъ которыхъ одинъ оставленъ въ соединеніи съ кожей, а остальные—безъ такого соединенія.

При такой пересадкѣ отрѣзки нервнаго ствола соединяются между собой нервной тканью, которая, благодаря сохраненію соединенія съ кожей, поддерживаетъ свое питаніе и не погибаетъ, а испытываетъ перерожденіе, смѣняющееся возрожденіемъ, какъ это наблюдается во всѣхъ случаяхъ обычнаго перерожденія периферическихъ нервовъ.

Технически операція не представляетъ трудности и сравнительно проста. Послѣ обнаженія отрѣзковъ нервнаго ствола удаляются утолщенные концы ихъ (невромы) такимъ образомъ, чтобы дойти до неизмѣненныхъ участковъ нерва. Полное удаленіе перерожденныхъ участковъ необходимо для того, чтобы пересаженный отрѣзокъ нерва соприкасался съ нормальной поверхностью нервнаго ствола; въ этомъ—залогъ успѣха. Когда такимъ образомъ подготовлены оба отрѣзка, то отыскиваютъ близлежащій кожный нервъ. Это легко сдѣлать, вывернувъ кожу, и тогда подъ тонкой подкожной фасціей обнаружатся кожные нервные стволы. Отсепаровываютъ болѣе толстый нервъ, оставляя его въ центрѣ въ соединеніи съ отходящей къ кожѣ отъ него вѣточкой, затѣмъ разрѣзаютъ этотъ нервъ на три части такимъ образомъ, чтобы каждая треть соотвѣтствовала длинѣ дефекта, и чтобы средняя треть была въ соединеніи съ кожной вѣточкой. Затѣмъ тонкимъ швомъ прошиваютъ отрѣзки кожной вѣтви и пришиваютъ къ нервному стволу, причемъ необходимо проводить шовъ такимъ образомъ, чтобы онъ проходилъ черезъ нервную оболочку и выходилъ въ центрѣ нерва, благодаря чему произойдетъ болѣе тѣсное соединеніе нервныхъ пучковъ. Въ тѣхъ случаяхъ, гдѣ вблизи располагаются твердыя ткани или же образовались плотные рубцы, необходимо весь участокъ нерва, гдѣ произведена пересадка, заключить въ мышечную муфту. При такихъ условіяхъ больной не испытываетъ тѣхъ болѣзненныхъ ощущеній, какія могли бы появиться при давленіи кости на нервъ или при обростаніи рубцомъ вновь образованнаго нерва. На рисункахъ представлены два стадія оперативнаго вмѣшательства. На рис. 148 изображенъ поврежденный нервный стволъ и рядомъ съ

нимъ кожный нервъ, а на рис. 149—пересадка трехъ отрѣзковъ этого нерва. На рис. 150 и 151 изображена пересадка кожныхъ нервовъ при переломѣ плеча и разрывѣ n. radialis.

На общее число 138 случаевъ [1]) нервныхъ швовъ и пластики по другимъ способамъ всего по этому способу я оперировалъ 11 случаевъ, вполнѣ прослѣженныхъ, причемъ во всѣхъ случаяхъ получилось значительное улучшеніе не только со стороны чувствительности, но и со стороны движенія и трофическаго состоянія мышцъ [2]).

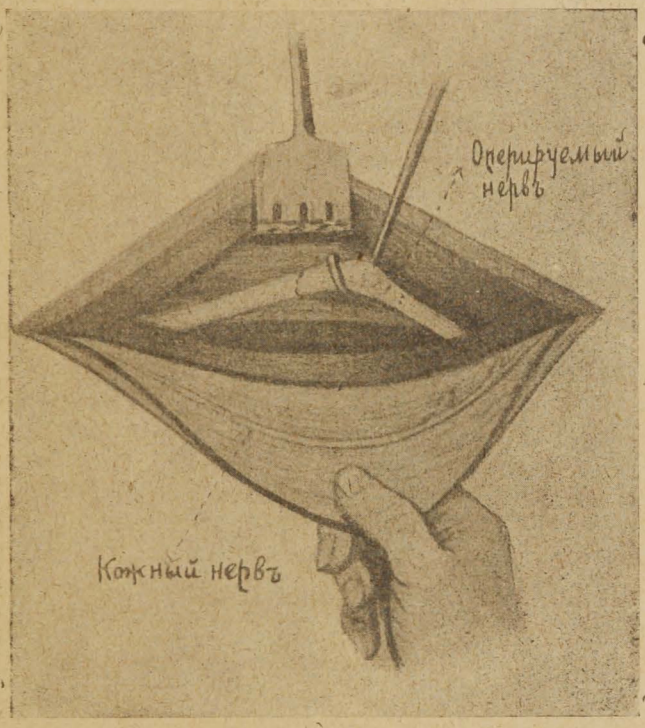

Рис. 148. Обнаженіе пораженнаго нервнаго ствола и кожнаго нерва. Пунктиромъ на нервѣ обозначены мѣста резекціи участка его (рубецъ и концевыя невромы).

Наилучшіе результаты получаются въ теченіе первыхъ 6 мѣсяцевъ послѣ раненія, однако и болѣе продолжительный срокъ, прошедшій послѣ раненія, нисколько не служитъ противопоказаніемъ противъ операціи, хотя уже нельзя разсчитывать на полное возстановленіе.

Показанія къ операціи и результаты оперативнаго вмѣшательства.

Показанія къ выбору того или другого способа въ случаѣ невозможности наложить непосредственный нервный шовъ до сихъ поръ

[1]) См. печатаемую въ «Обозрѣніи психіатріи и неврологіи мою статью: «Хирургическое леченіе травматическаго поврежденія нервной системы».

[2]) Л. М. Пуссепъ, Новыя данныя къ вопросу о пластическихъ операціяхъ на нервныхъ стволахъ. Врачебная Газета 1916 г., № 49.

не были установлены. Однако въ послѣднее время накопилось большое число наблюденій надъ раненіями нервныхъ стволовъ и на основаніи своихъ наблюденій я могу высказаться за безусловное преимущество пересадки нервнаго ствола передъ другими способами. Наихудшіе результаты мною были получены при нервномъ анастомозѣ. Лучшіе результаты получаются при нервной пластикѣ, такъ какъ въ данномъ случаѣ все же промежуточной средой служитъ нервная ткань. Пересадка чувствительныхъ нервовъ дала наилучшіе результаты, такъ какъ промежуточной средой служитъ нервная ткань, которая сама принимаетъ

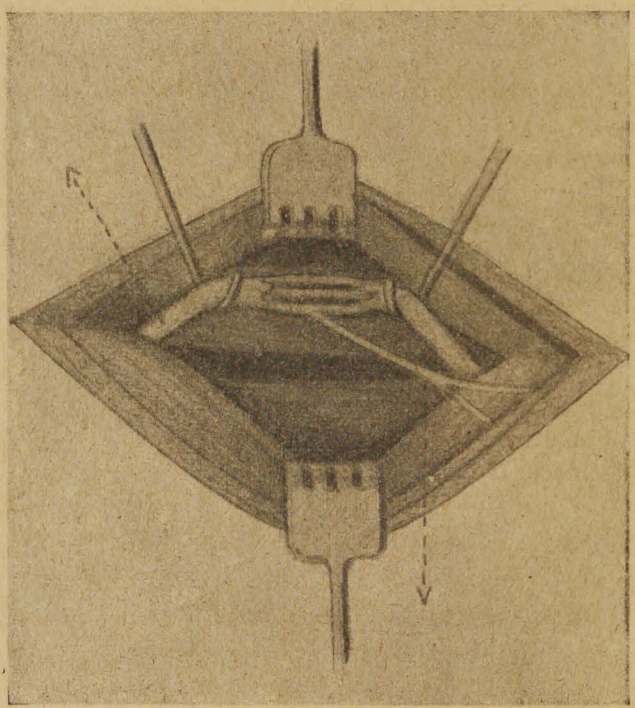

Рис. 149. Участки кожныхъ нервовъ пересажены и сшиты съ отрѣзками пораженнаго нерва.

активное участіе въ процессѣ регенераціи нерва, что доказано экспериментальными работами Merzbacher'a и клиническими наблюденіями.

Первые результаты оперативнаго вмѣшательства обычно появляются спустя большой промежутокъ времени около 3—4 мѣсяцевъ. У молодыхъ субъектовъ результаты получаются нѣсколько раньше и возстановленіе полнѣе, чѣмъ у болѣе пожилыхъ.

Мѣсто раненія нервнаго ствола также имѣетъ большое значеніе. Лучшіе результаты получаются при операціи на дистальныхъ частяхъ нервнаго ствола. Это обстоятельство объясняется: 1) тѣмъ, что невротизація болѣе длиннаго участка требуетъ большого времени и 2) тѣмъ,

что въ процессъ вовлекается болѣе обширная область нервныхъ развѣтвленій, подвергшихся перерожденію.

Судя по статистическимъ даннымъ, приводимымъ Chaput, Hadges, Huber и Howell и др., нужно признать, что вторичный шовъ даетъ больше успѣшныхъ результатовъ, чѣмъ первичный, что объясняется не

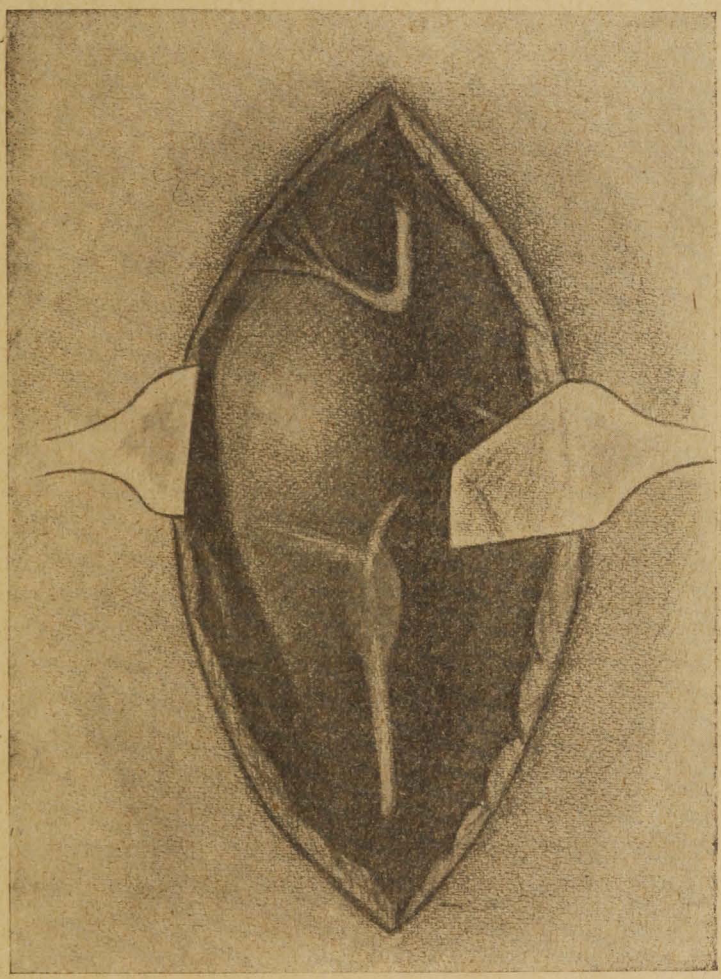

Рис. 150. Полное поперечное поврежденіе n. radialis съ большимъ расхожденіемъ его отрѣзковъ, причемъ вновь образующіеся отрѣзки отходятъ въ сторону. Между отрѣзками нерва расположена большая костная мозоль, препятствующая проростанію отрѣзковъ другъ къ другу.

только физіологическими особенностями регенераціи нервныхъ стволовъ, но и тѣмъ, что вторичный шовъ всегда производится въ лучшей обстановкѣ и въ лучшихъ для заживленія условіяхъ. При первичномъ швѣ часто наблюдается нагноеніе, между тѣмъ какъ при вторичномъ — оно крайне рѣдко; асептичность же заживленія операціонной раны является однимъ изъ главныхъ условій удачнаго результата нервнаго шва.

Вторичный нервный шовъ даетъ наилучшіе результаты, если онъ наложенъ 3—6 мѣсяцевъ спустя послѣ раненія, однако описаны случаи наложенія нервнаго шва спустя послѣ раненія 10 лѣтъ (Brenner), спустя 12 лѣтъ (Marsh) и даже 14 лѣтъ (Tillaux) и во всѣхъ этихъ случаяхъ получены хорошіе результаты.

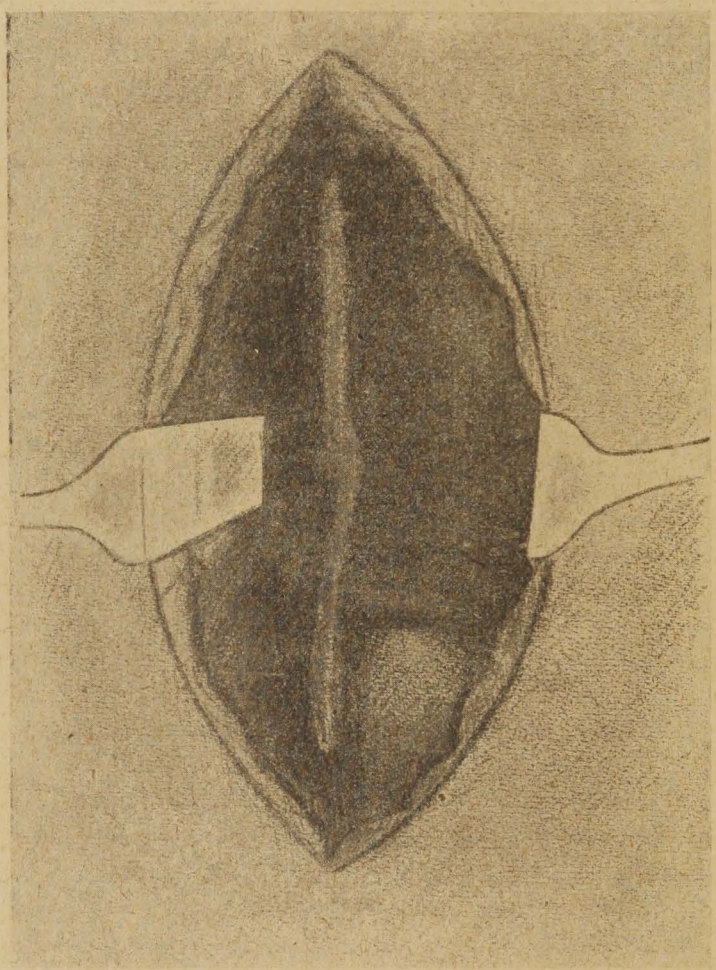

Рис. 151. Тотъ же случай. Послѣ пересадки кожныхъ нервовъ.

Послѣ наложенія нервнаго шва возстановленіе проводимости нерва начинается съ появленія симптомовъ возстановленія чувствительности, которые появляются уже спустя нѣсколько дней послѣ операціи (Kennedy, Harrison, Déjérine и Mouzon и др.).

Двигательные же симптомы появляются значительно позднѣе и для различныхъ нервовъ можно установить различные сроки—отъ пяти мѣсяцевъ до одного года.

Симптомы возстановленія чувствительныхъ путей нервнаго ствола выражаются: 1) въ появленіи легкихъ самостоятельныхъ болевыхъ ощущеній въ до того нечувствительной области, въ видѣ покалываній, ползанія мурашекъ, ощущенія зуда и иногда небольшихъ молніеносныхъ болевыхъ толчковъ. Эти ощущенія иррадіируютъ по ходу пораженнаго нервнаго ствола. 2) Появляются боли при давленіи на периферическую часть пораженнаго нерва. 3) Область пораженія кожной чувствительности начинаетъ съуживаться (см. рис. 152, 153 и 154). Этотъ послѣдній признакъ появляется очень рано и имѣетъ очень большое значеніе, если только изслѣдованіе производится тща-

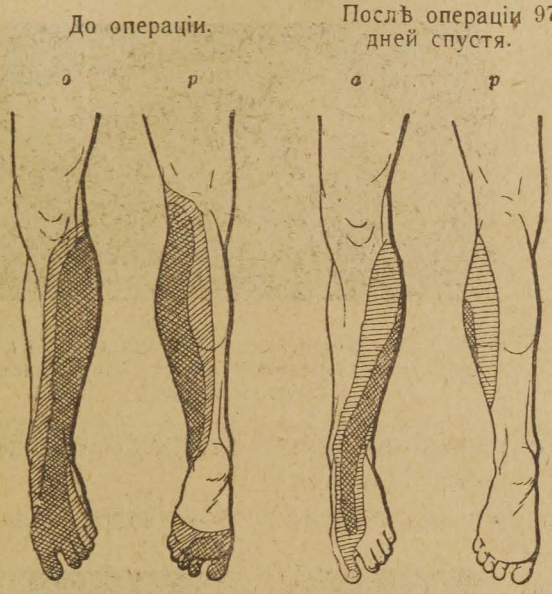

Рис. 152. Клѣтками обозначена полная анэстезія къ боли и температурѣ, косая штриховка пониженіе кожно-болевой и температурной чувствительности. Горизонтальная штриховка показываетъ пониженіе болевой чувствительности и температурной къ теплу. (Déjérine и Mouzon).



Рис. 153. Горизонт. штриховка—уколы чувств., какъ прикосновеніе, косая штриховка—пониженіе болевой чувств., тоже съ крестиками—незначительныя парэстезіи, тоже съ точками—ощущ. парэстетич., очень непріятныя.

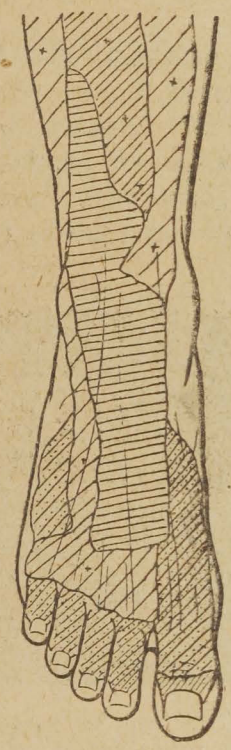

Рис. 154. Тотъ же случай спустя 129 дней. Значительное съуженіе измѣненныхъ участковъ кожной болевой чувствительности.

тельно и осторожно, такъ какъ легко впасть въ ошибку. 4) Также заслуживаютъ большого вниманія парэстезіи, совершенно отсутствовавшія



Рис. 155. Положеніе кисти при полномъ параличѣ лучевого нерва.

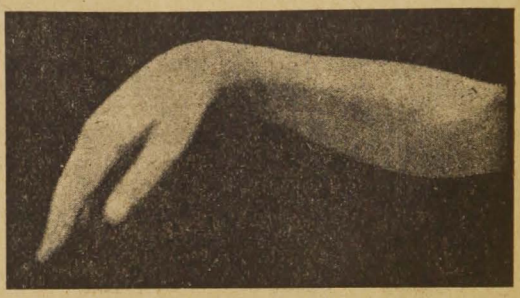

Рис. 156. Положеніе кисти спустя 33 дня послѣ шва лучевого нерва. (Возвращеніе тонуса мышцъ)

до операціи. Эти парэстетическія ощущенія могутъ достигать большой степени и очень различаются по своему характеру.

Со стороны двигательной сферы возстановленіе проводимости обнаруживается значительно позднѣе и выражается въ появленіи цѣлаго ряда признаковъ, какъ-то:

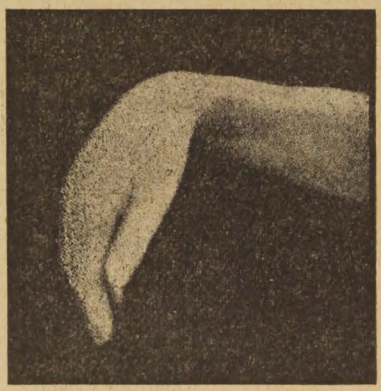

Рис. 157. Спустя 33 дня послѣ шва. Положеніе кисти при сокращеніи сгибателей кисти, что указываетъ на нѣкоторое возстановленіе функціи разгибателей, если сравнить рис. 156.

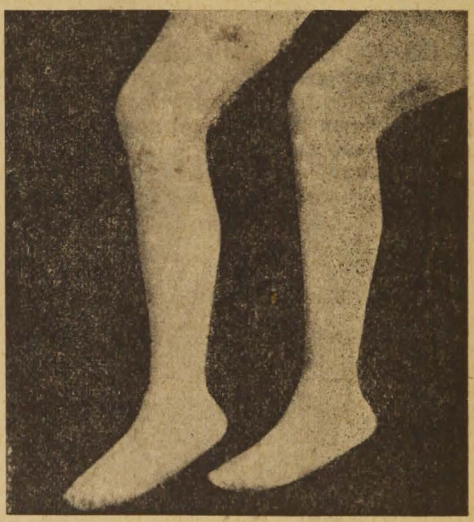

Рис. 158. На первомъ рисункѣ стопа отвисаетъ вслѣдствіе потери тонуса мышцъ при полномъ параличѣ n. ischiadici. На второмъ та же нога послѣ шва нерва. Возвращеніе тонуса мышцъ замѣтно, такъ какъ стопа ближе къ нормальному положенію. (Déjérine и Mouzon).

1) Возвращается мышечный тонусъ; первые признаки возвращенія тонуса мышцъ проявляются въ положеніи конечности, напр. стопы или кисти руки (рис. 155—158).

2) Затѣмъ постепенно появляется произвольное сокращеніе мышцъ; первые признаки произвольнаго сокращенія обнаруживаются особаго ха-

рактера движеніями, напоминающими parakinesis — некоординированныя движенія въ видѣ подергиваній.

3) Въ болѣе поздній періодъ появляются рефлексы и исчезаютъ атрофическія измѣненія.

4) Электрическая реакція начинаетъ принимать нормальный характеръ.

Такимъ образомъ послѣ наложенія нервнаго шва возстановленіе, какъ чувствительности, такъ въ особенности движенія, появляется очень медленно и иногда мѣсяцами приходится ожидать возстановленія ничтожныхъ даже улучшеній. При этомъ необходимо все время вести леченіе электричествомъ, массажемъ и гимнастикой, чтобы поддержать питаніе мышцъ и устранить тѣ тяжелыя измѣненія въ суставахъ, какія могутъ наступить безъ леченія.

Оперативное вмѣшательство при частичномъ поврежденіи нервныхъ стволовъ.

Если при полномъ нарушеніи цѣлости нервнаго ствола не возникало сомнѣнія о нервномъ швѣ, какъ вполнѣ показанной операціи, такъ какъ самопроизвольнаго сростанія нервныхъ отрѣзковъ не происходитъ, то при частичномъ поврежденіи нервнаго ствола до послѣдняго времени большинство авторовъ считало оперативное вмѣшательство непоказаннымъ на томъ основаніи, что нервная проводимость возстанавливается, такъ какъ оставшаяся часть нерва служитъ проводникомъ невротизаціи. Однако наблюденія въ послѣднюю войну показали всю неосновательность такого мнѣнія.

Нервный стволъ состоитъ изъ ряда нервныхъ пучковъ и каждый изъ этихъ пучковъ можетъ быть перебитъ или перерѣзанъ въ то время, какъ сосѣдніе съ нимъ пучки будутъ только слегка ушиблены. Появится особый симптомокомплексъ частичнаго поврежденія нервнаго ствола, обусловленный полнымъ поврежденіемъ одного или нѣсколькихъ нервныхъ пучковъ. На мѣстѣ поврежденія образуется плотный рубецъ, препятствующій проростанію нервныхъ волоконъ, а слѣдовательно и возстановленію функціи нервнаго пучка.

Наблюденія послѣднихъ лѣтъ надъ огнестрѣльнымъ поврежденіемъ нервныхъ стволовъ съ очевидностью доказали такой фактъ и заставили примѣнить во многихъ такихъ случаяхъ болѣе активную терапію въ зависимости отъ глубины поперечнаго пораженія нервнаго ствола.

При частичныхъ поврежденіяхъ нерва необходимо различать четыре вида поврежденій и въ зависимости отъ этого можно для каждаго вида установить особое показаніе къ оперативному вмѣшательству.

1) Значительное поврежденіе нервнаго ствола, когда оставшіеся незатронутыми нервные пучки въ незначительномъ количествѣ и по своему функціональному значенію ничтожны.

Въ этихъ случаяхъ поврежденіе слѣдуетъ разсматривать, какъ полное, и необходимо изсѣчь всю измѣненную часть и наложить нервный шовъ, какъ при полномъ нарушеніи цѣлости нервнаго ствола. Въ этихъ случаяхъ полный нервный шовъ предпочтительнѣе частичнаго шва, такъ какъ онъ даетъ больше данныхъ для возможности возстановленія проводимости нервнаго ствола. Гистологически такое поврежденіе нерва пред-

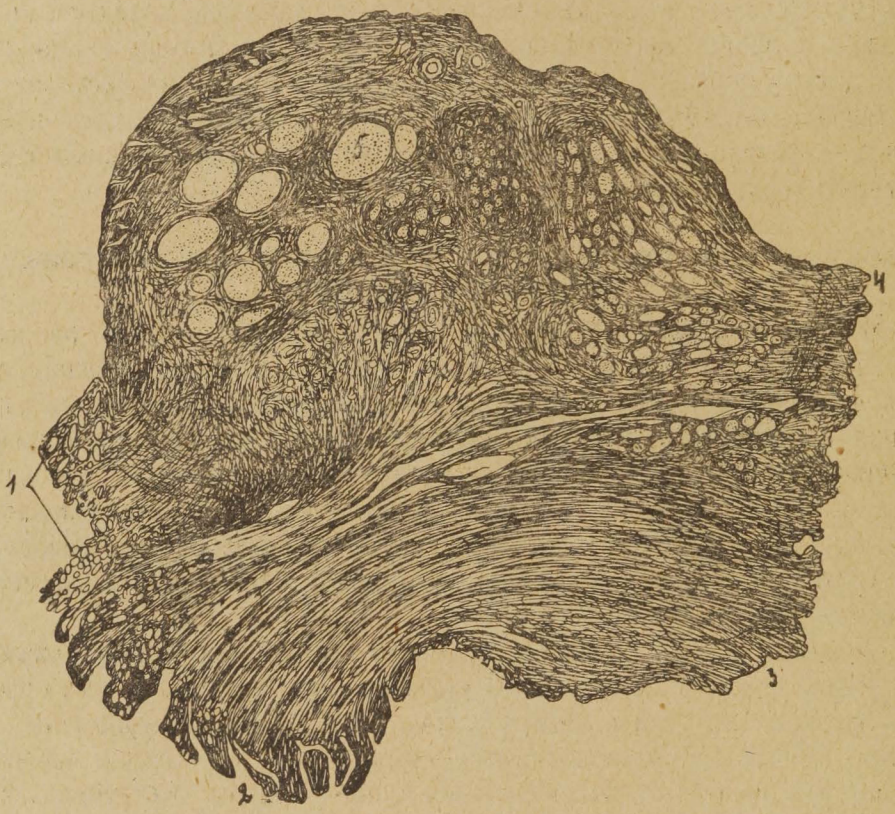

Рис. 159. Травматическое поврежденіе лучевого нерва. Нервъ рѣзко измѣненъ, окруженъ и пророщенъ соединительной тканью, спаянъ съ надкостницей плеча спустя 8 мѣс. послѣ раненія. 1—мышечныя волокна, 2—3 утолщенная надкостница, 4—соединительнотканный рубецъ, 5—остатки нервныхъ пучковъ. Oc. 3 obj. 1. (Собствен. наблюденіе). (Препар. д-ровъ Терне и Янкевича изъ лабор. нервно-хир. клин.).

ставляетъ картину полнаго разрушенія. Только мѣстами видны рѣзко измѣненные атрофированные нервные пучки, которые не способны къ регенераціи (см. рис. 159).

2) Когда повреждены важные въ функціональномъ отношеніи пучки при анатомической и функціональной цѣлости другихъ не менѣе важныхъ пучковъ нервнаго ствола, то поперечное изсѣченіе всей поврежденной части нервнаго ствола противопоказано. Въ такихъ случаяхъ необходимо ограничиться изсѣченіемъ нервнаго рубца

В. К. Линдеберг

и наложеніемъ боковыхъ швовъ на освѣженные участки поврежденныхъ нервныхъ пучковъ. При этомъ сохраняются цѣлые проводники, и тѣ проводники, которые не могли возродиться, благодаря наличію рубца, послѣ наложенія нервнаго шва могутъ возстановиться (рис. 160 и 161).

Въ тѣхъ же случаяхъ, когда рубецъ образовался внутри нерва, какъ результатъ бывшаго кровеизліянія и разрушенія внутреннихъ пуч-

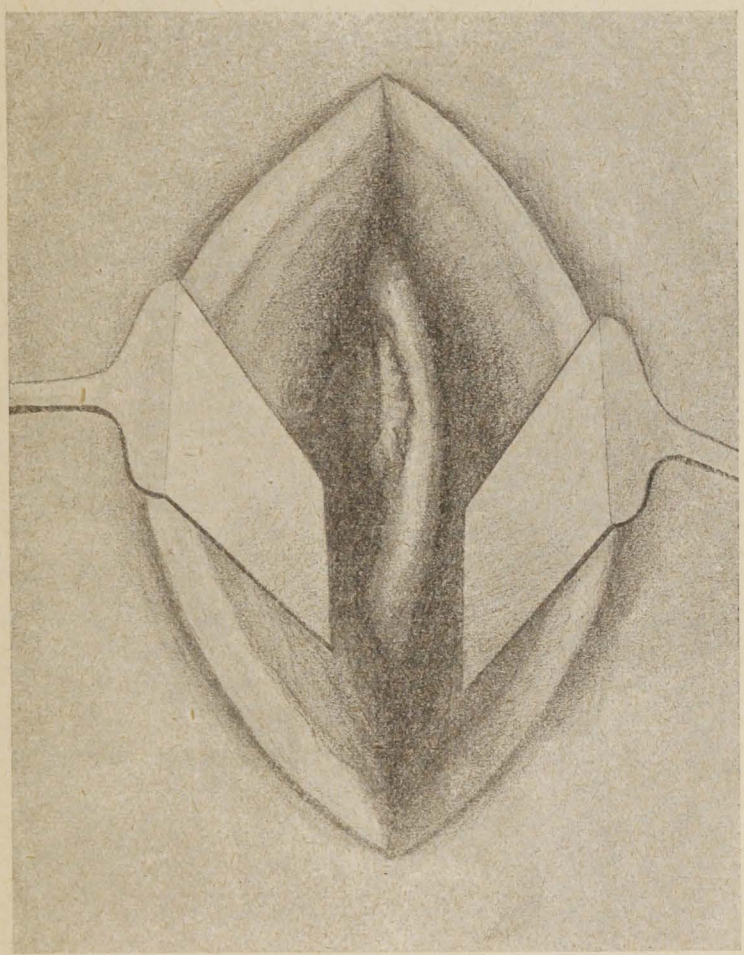

Рис. 160. Боковой рубецъ лучевого нерва послѣ огнестрѣльнаго раненія.

ковъ, я изсѣкаю внутреннюю измѣненную часть нерва и накладываю швы, сближая оба конца нерва, какъ показано на рис. 162 и 163.

3) Нервный стволъ не только частично поврежденъ, но и вокругъ него образовался плотный рубецъ въ видѣ кольца, въ такихъ случаяхъ сохраняется большое число центральныхъ волоконъ, а цѣлость периферическихъ волоконъ нарушается. Въ этихъ случаяхъ показано очищеніе нервнаго ствола отъ окружающей рубцовой ткани, и

наложеніе боковыхъ швовъ только въ случаѣ глубокаго поврежденія цѣлости периферическихъ пучковъ; при незначительной же глубинѣ поврежденія показано только освобожденіе нервнаго ствола отъ рубцовыхъ тяжей (рис. 164, 165 и 166).

Neurolysis. Оперативная техника neurolysis очень проста и состоитъ въ тщательномъ очищеніи нервнаго ствола отъ окружающей рубцевой ткани

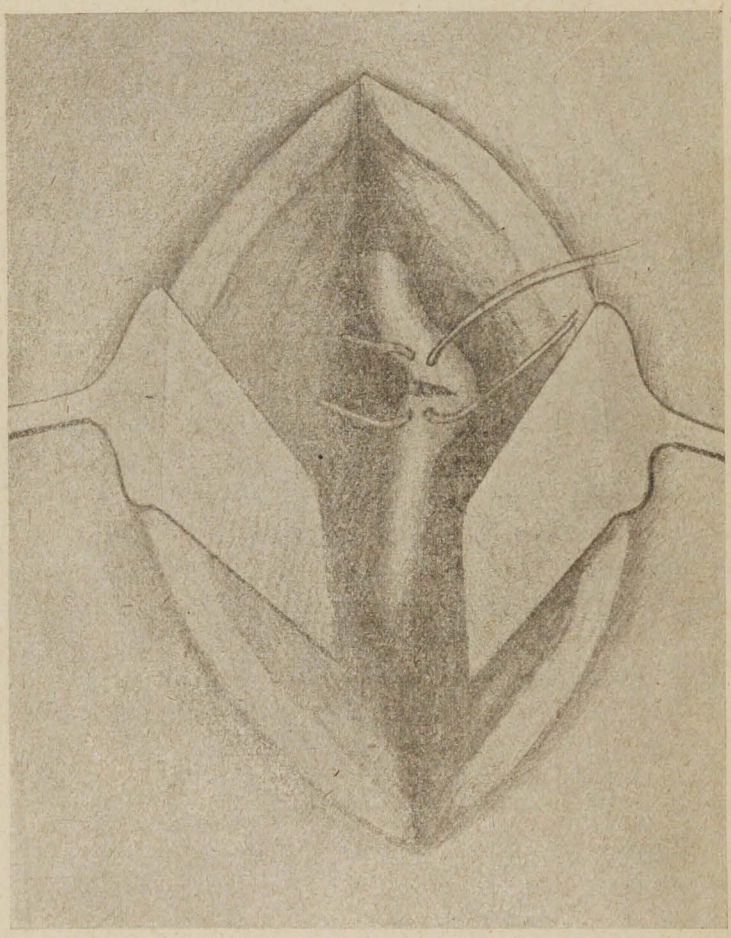

Рис. 161. Наложеніе швовъ послѣ изсѣченія бокового рубца лучевого нерва (рис. 159).

и послѣдующемъ заключеніи его въ обкладку изъ мышечной ткани. Оперативные результаты neurolysis обычно прекрасны. Всѣ симптомы раздраженія исчезаютъ спустя 2 3 дня послѣ операціи (если нѣтъ травматическаго неврита) и функція нерва возстанавливается въ теченіи 2—3 недѣль.

4) Не подлежатъ совершенно оперативному вмѣшательству тѣ случаи, гдѣ наблюдается поврежденіе незначительныхъ въ функціональномъ отношеніи нервныхъ пучковъ и гдѣ нѣтъ никакихъ симптомовъ раздраженія.

Такимъ образомъ и при частичныхъ поврежденіяхъ нервныхъ стволовъ оперативное вмѣшательство вполнѣ показано, но для правильнаго установленія показанія къ оперативному вмѣшательству необходимо очень тщательное невропатологическое изслѣдованіе, чтобы точно опредѣлить протяженность поврежденія по поперечнику нервнаго ствола.

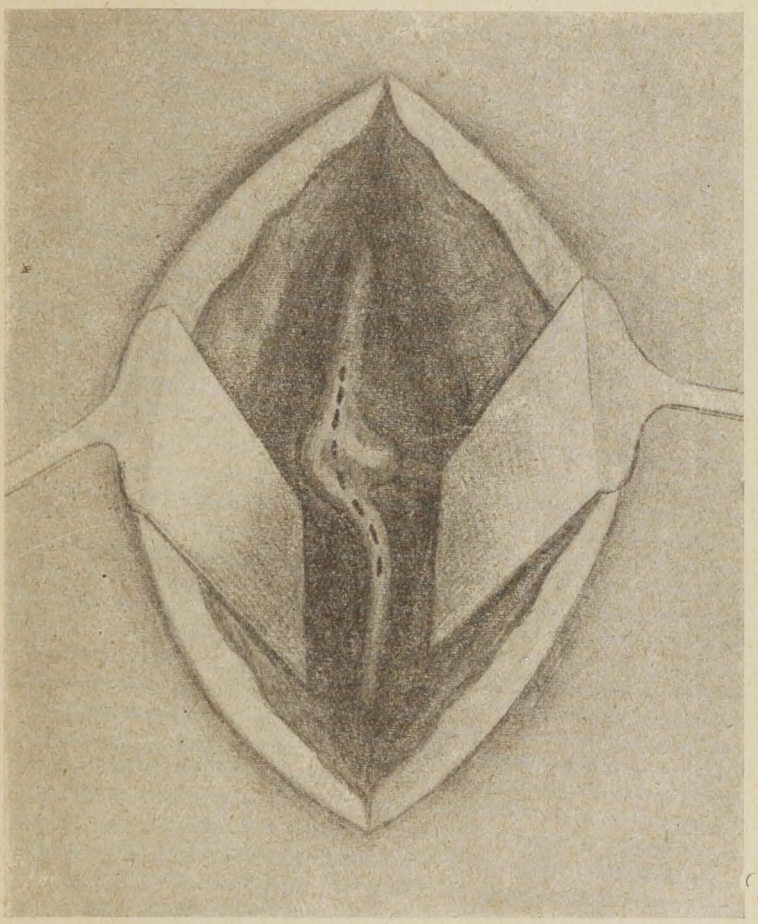

Рис. 162. Утолщеніе ушибленнаго участка нервнаго ствола локтевого нерва вслѣдствіе образованія рубцовой ткани внутри него. Продольный разрѣзъ нерва, удаленіе внутренняго рубца.

Во время операціи послѣ обнаженія поврежденнаго участка нервнаго ствола необходимо тщательно дифференцировать поврежденную часть нервнаго ствола отъ цѣлой, что далеко не легко. Во многихъ случаяхъ эта часть нервнаго ствола настолько измѣнена, что необходимъ большой навыкъ, чтобы отличить цѣлые пучки отъ поврежденныхъ. Большимъ подспорьемъ служитъ основательное знакомство съ локализаціей проводниковъ въ нервномъ стволѣ. До операціи опредѣляютъ тѣ вѣтви нерва, какія повреждены, и устанавливаютъ положеніе соотвѣтствующихъ пучковъ

въ нервномъ стволѣ. Такимъ образомъ удается опредѣлить участокъ нерва, какой долженъ быть удаленъ и гдѣ должны быть наложены швы.

Кромѣ того можно еще при помощи электрическаго тока опредѣлить поврежденные двигательные пучки, раздражая осторожно отдѣльные пучки нервнаго ствола надъ поврежденнымъ участкомъ: цѣлые про-

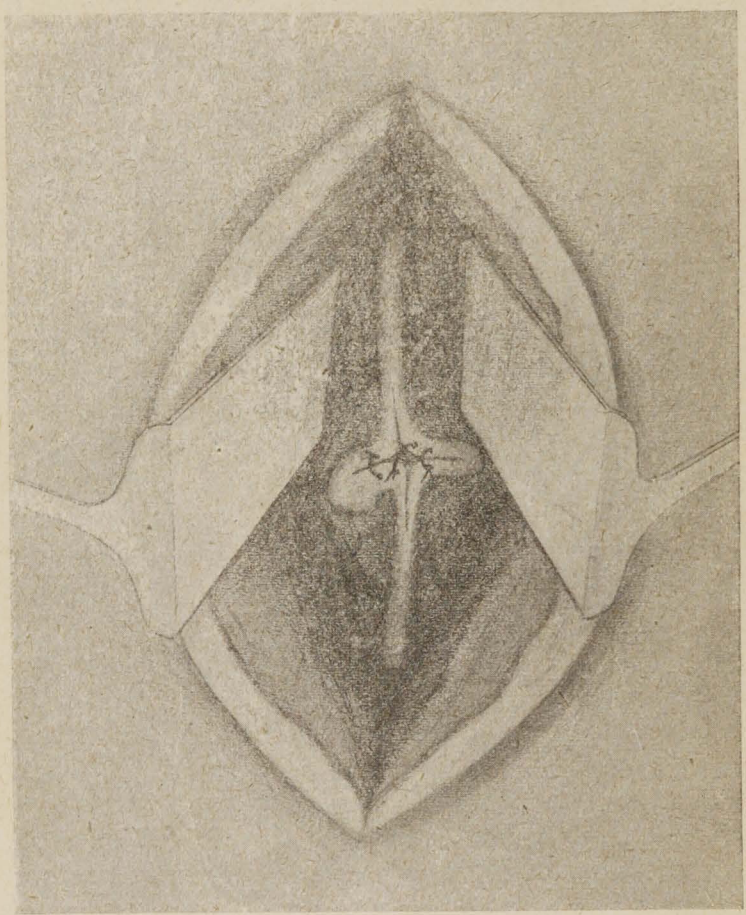

Рис. 163. Наложеніе швовъ на нервный стволъ послѣ удаленія образовавшагося внутри травматическаго рубца (склеротическаго утолщенія) локтевого нерва (см. рис. 162).

водники дадутъ сокращеніе мышцъ, поврежденные его не дадутъ. Принимая во вниманіе то, что при свѣжихъ частичныхъ раненіяхъ обычно происходитъ ушибъ сосѣднихъ пучковъ, и благодаря этому нарушеніе проводимости ихъ, необходимо всегда выждать нѣкоторое время, такъ какъ только послѣ возстановленія проводимости въ ушибленныхъ нервныхъ пучкахъ явится возможность точно установить глубину пораженія нервнаго ствола.

Въ своихъ случаяхъ я наблюдалъ, что въ теченіе 1 — 3 мѣсяцевъ происходитъ медленное и постепенное возстановленіе ушибленныхъ

волоконъ, спустя же 3 мѣсяца уже всѣ явленія остаются стойкими и тогда можно рѣшить точно вопросъ о глубинѣ нарушенія цѣлости нервнаго ствола и о числѣ пораженныхъ нервныхъ пучковъ. Поэтому въ своихъ случаяхъ я предпринималъ операцію спустя $1^1/_2$ мѣсяца и больше. Déjérine также признаетъ этотъ срокъ ожиданія до 6 недѣль необходимымъ, считая, что ранѣе этого срока оперативное вмѣшательство не показано.

Во всѣхъ случаяхъ послѣ удаленія рубцово-перерожденной части

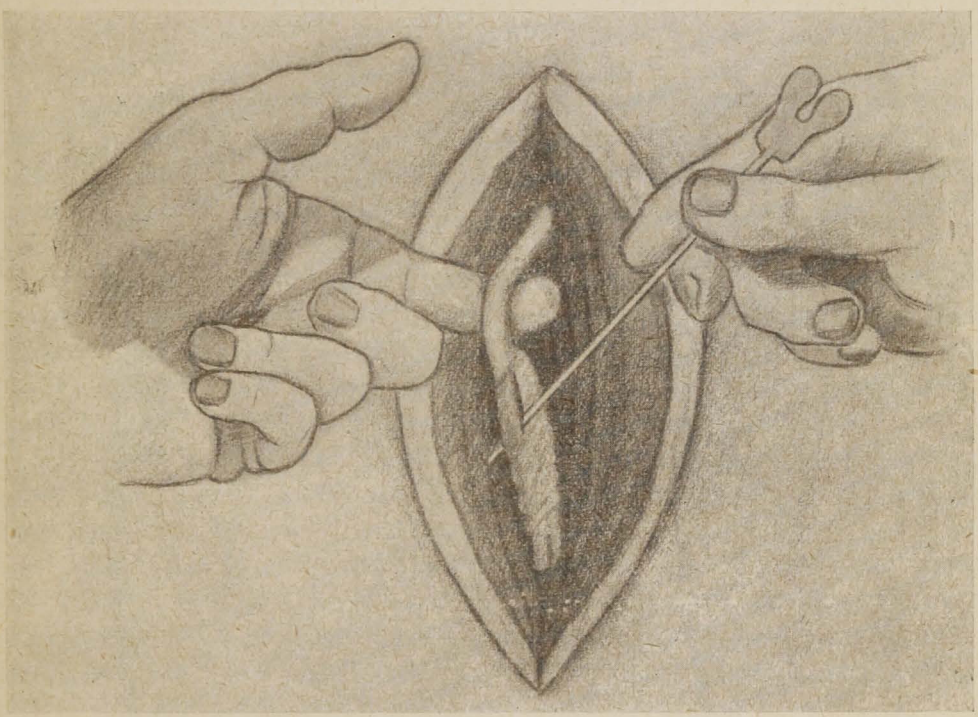

Рис. 164. Кольцевидный широкій рубецъ вокругъ локтевого нерва послѣ огнестрѣльнаго раненія. Отщепленіе рубца и высвобожденіе нерва (тупымъ путемъ при помощи зонда). (Neurolysis).

нерва на освѣженные концы нервныхъ пучковъ должны быть наложены швы, такъ какъ одно только удаленіе рубца не даетъ еще возстановленія функціи (Déjérine и Пуссепъ).

Растяженіе и разрывъ нервныхъ стволовъ.

Значительное натяженіе нервнаго ствола при чрезмѣрныхъ мышечныхъ напряженіяхъ (сильномъ сгибаніи или разгибаніи) или при вывихахъ вызываетъ или растяженіе нерва, или даже его разрывъ.

Этіологія. Натяженіе нервныхъ стволовъ совершается обычно при движеніи конечностей и туловища, но это натяженіе обычно совершается въ предѣлахъ нормальной эластичности нерва, если же происходитъ чрезмѣрное натяженіе, то въ такомъ случаѣ эластичность нерва является

уже недостаточной и тогда происходитъ поврежденіе нерва вслѣдствіе его растяженія или даже разрыва. Значительное сгибаніе тазобедреннаго сустава можетъ вызвать растяженіе сѣдалищнаго нерва, подвѣшиваніе руками за трапецію при прыжкѣ на нее можетъ вызвать растяженіе лучевого и локтевого нерва и т. п. При форсированномъ подниманіи плеча или при чрезмѣрномъ его опусканіи при гимнастическихъ упраж-

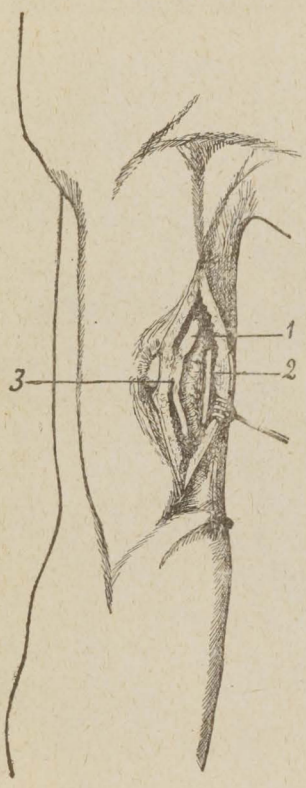

Рис. 165. Ущемленіе и срощеніе съ кожей срединнаго нерва. 1 — срединный нервъ, 2—локтевой нервъ, 3 — приросшій къ кожѣ срединный нервъ.

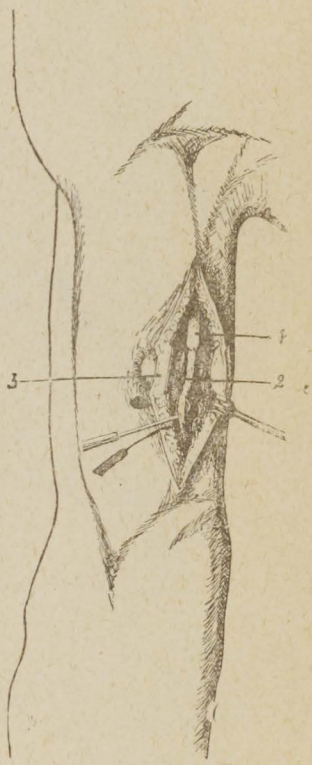

Рис. 166. Ущемленіе и срощеніе съ кожей срединнаго нерва (освобожденіе нервнаго ствола). 1—срединный нервъ, 2—локтевой нервъ, 3—рубцевая ткань.

неніяхъ (при работѣ съ тяжелыми гирями) можетъ наблюдаться растяженіе корешковъ плечевого сплетенія (Duval и Guillain).

При вывихахъ растяженіе нервовъ встрѣчается очень часто, чаще всего встрѣчается растяженіе плечевого сплетенія при вывихахъ плеча, при вывихахъ предплечья встрѣчается растяженіе локтевого нерва, а при вывихахъ, сопровождающихся разгибаніемъ локтевого сустава, наблюдается растяженіе срединнаго нерва.

Патологическая анатомія. Нервные стволы обладаютъ значительной эластичностью и для разрыва каждаго изъ нихъ необходимо приложеніе извѣстной силы. Trombetta вычислилъ ту тяжесть, которую необходимо подвѣсить къ нерву, чтобы онъ разорвался.

N. ischiadicus	84	клгрм.
N. cruralis	38	»
N. medianus	38,187	»
N. radialis	27,75	»
N. ulnaris	26,5	»
Plexus brachialis	17—37	»
N. popliteus	52	»

Для каждаго нерва то мѣсто, гдѣ онъ ближе всего прилежитъ къ кости, является наиболѣе ранимымъ мѣстомъ и поэтому разрывъ чаще всего происходитъ въ этихъ участкахъ нерва.

При растяженіи нервнаго ствола макроскопически не удается обнаружить никакихъ измѣненій, кромѣ иногда небольшихъ кровеизліяній подъ оболочку нерва. Только при растяженіяхъ значительныхъ наблюдается на мѣстѣ растяженія веретенообразное утолщеніе, какъ результатъ большого кровеизліянія подъ оболочку нерва.

Микроскопически можно обнаружить болѣе или менѣе ясно выраженную гиперемію и большое число кровеизліяній въ соединительную ткань, залегающую между пучками. Мѣстами встрѣчаются обрывки волоконъ при цѣлой Шванновской оболочкѣ или образованіе желтоватаго цилиндра между осевымъ цилиндромъ и міэлиновой обкладкой.

Ниже поврежденнаго участка наблюдаются перерожденныя волокна, а въ болѣе позднихъ стадіяхъ даже наблюдаются признаки регенераціи волоконъ.

При болѣе сильномъ вытяженіи нервнаго ствола наблюдается подъоболочечный полный или неполный разрывъ нерва, и въ этомъ случаѣ наблюдается микроскопическая картина, характерная вообще для нарушенія цѣлости нервнаго ствола, но только всѣ измѣненія распространяются на болѣе обширный участокъ нервнаго ствола.

Въ тѣхъ случаяхъ, когда послѣ такого разрыва прошелъ большой промежутокъ времени, на центральномъ концѣ нерва образуется неврома, а мѣсто разрыва имѣетъ видъ фибрознаго плотнаго шнурка.

При очень большой силѣ вытяженія нерва происходитъ обычно полный разрывъ всего нервнаго ствола съ его оболочкой и въ этомъ случаѣ микроскопическая картина поврежденія напоминаетъ обычную картину полнаго нарушенія цѣлости нервнаго ствола. Однако въ центральномъ концѣ нерва наблюдаются нѣкоторыя особенности, выражающіяся въ томъ, что весь участокъ нерва, лежащій выше травматическаго утолщенія нерва также рѣзко измѣненъ и иногда на очень большомъ протяженіи часто даже измѣненія распространяются на спинномозговыя клѣтки (Hayem и Gilbert), и обусловливаютъ перерожденіе центральнаго отрѣзка (degeneratio indirecta).

Симптоматологія. При легкихъ случаяхъ растяженія нервныхъ стволовъ наблюдаются незначительные и скоропроходящіе симптомы пора-

женія чувствительности (пониженіе чувствительности), причемъ симптомы пораженія двигательной сферы или очень незначительны, или совершенно не наблюдаются.

При легкихъ степеняхъ растяженія обычно электрическая возбудимость нервныхъ стволовъ повышается (Haber, Ranke, Schleich, Conrad и др.). При болѣе же сильныхъ степеняхъ растяженія возбудимость понижается.

При полныхъ разрывахъ нервныхъ стволовъ въ первые дни наблюдается полный вялый параличъ, анэстезія, и исчезаніе реакціи на электрическій токъ, а въ послѣдующіе дни появляется полная реакція перерожденія.

Распознаваніе растяженій и разрывовъ нервныхъ стволовъ не представляетъ затрудненій. Дифференціальное распознаваніе отъ сдавленія и ушибовъ не представляетъ никакого практическаго интереса. Глубина пораженія нервнаго ствола можетъ быть установлена изслѣдованіемъ при помощи электрическаго тока.

Предсказаніе при легкихъ степеняхъ растяженія вполнѣ благопріятно. При тяжелыхъ степеняхъ также благопріятно, но возстановленіе проводимости происходитъ очень медленно и потребуетъ очень большого времени.

При разрывахъ нервнаго ствола предсказаніе очень неблагопріятно, такъ какъ измѣненіе нерва обычно распространяется на очень большое пространство.

Въ тѣхъ же случаяхъ, гдѣ повреждены и клѣтки спинного мозга предсказаніе очень серьезное, такъ какъ возстановленіе проводимости не наблюдается совершенно.

Леченіе. При легкихъ степеняхъ растяженія показано обычное терапевтическое леченіе.

При тяжелыхъ формахъ растяженія оперативный способъ Bordenheuer'a даетъ наилучшіе результаты (см. ушибы нервовъ).

При разрывѣ нервныхъ стволовъ необходимо накладывать нервный шовъ, руководствуясь тѣми указаніями, какія приведены при леченіи ушибленныхъ ранъ нервовъ.

Сдавленіе нервныхъ стволовъ.

Этіологія. Сдавленіе нервныхъ стволовъ можетъ обусловливаться цѣлымъ рядомъ причинъ, главнѣйшія изъ нихъ—внѣшнее давленіе, рубцы послѣ травмы окружающей ткани, костныя мозоли, опухоли.

Изъ внѣшнихъ причинъ заслуживаетъ большого вниманія сдавленіе плечевого сплетенія въ подмышечной ямкѣ костылями.

Рубцы послѣ раненія окружающей нервъ ткани асептическаго характера (послѣ огнестрѣльныхъ раненій, послѣопераціонныя) и послѣ септическихъ процессовъ въ подкожной клѣтчаткѣ могутъ обусловливать тяжелые симптомы сдавленія нервныхъ стволовъ.

3. Переломы при своемъ заживленіи, благодаря образованію твердой мозоли, могутъ сдавливать этой мозолью близлежащіе нервные стволы, причемъ наблюдаются различныя соотношенія мозоли къ нерву; нервный стволъ можетъ быть только растянутъ обширнымъ мозолистымъ образованіемъ или можетъ быть охваченъ мозолью со всѣхъ сторонъ.

4. Опухоли сдавливаютъ нервы только въ томъ случаѣ, если онѣ достигаютъ большихъ величинъ, или если онѣ располагаются въ узкомъ пространствѣ, гдѣ нервъ можетъ быть придавленъ къ кости.

Изъ такихъ опухолей необходимо на первомъ планѣ по частотѣ поставить аневризмы. Въ особенности тяжелые симптомы наблюдаются при аневризмахъ потому, что вокругъ аневризматическаго мѣшка разростается соединительная ткань и эта ткань обростаетъ иногда нервный стволъ.

Злакачественныя опухоли не только сдавливаютъ нервные стволы, но ихъ обростаютъ, а въ нѣкоторыхъ случаяхъ проростаютъ ткань нервныхъ стволовъ и этимъ обусловливаютъ очень тяжелыя явленія.

Тяжелые симптомы можетъ вызывать также сдавленіе плечевого сплетенія добавочнымъ шейнымъ ребромъ.

Патологическая анатомія. Макроскопически сдавленный участокъ нервнаго ствола представляется истонченнымъ, то въ видѣ перетяжки или шнурка, то въ видѣ ленточки, причемъ всегда этотъ участокъ нерва на-ощупь представляется болѣе плотнымъ. Конечно въ зависимости отъ силы и продолжительности сдавленія видъ нѣсколько мѣняется; при продолжительномъ сдавленіи нервъ можетъ представляться въ мѣстѣ сдавленія въ 5—6 разъ тоньше нормальнаго участка.

Микроскопическія измѣненія зависятъ отъ степени сдавленія; при легкихъ степеняхъ измѣненія ничтожны и ограничиваются только измѣненіемъ міэлиновой обкладки волоконъ, осевые же цилиндры остаются нетронутыми. При болѣе тяжелыхъ степеняхъ сдавленія микроскопическія измѣненія напоминаютъ таковыя при неполной перерѣзкѣ нерва, такъ какъ все же, хотя и измѣненные, осевые цилиндры у большинства волоконъ сохраняются. Отличительнымъ признакомъ сдавленія нервныхъ стволовъ отъ перерѣзки ихъ служитъ развитіе внутри нерва склероза вслѣдствіе нарушенія внутренняго лимфообращенія въ нервномъ стволѣ. Это нарушеніе лимфообращенія, по мнѣнію Bardenheuer'a, играетъ роль въ развитіи вторичныхъ измѣненій въ нервѣ (рис. 167).

Симптоматологія. Сдавленіе нервнаго ствола вызываетъ симптомы нарушенія проводимости его въ видѣ пораженія чувствительности, движенія и трофическихъ функцій. Пораженіе чувствительности обыкновенно появляется очень рано и проявляется въ видѣ невральгическихъ болей. Спустя нѣкоторое время появляются объективные признаки пораженія чувствительности въ видѣ гипэстезіи или анэстезіи всего участка, иннервируемаго пораженнымъ нервомъ. Иногда наблюдается диссоціація

чувствительности: потеря тактильной и температурной чувствительности и рѣзкое повышеніе болевой.

Двигательные симптомы измѣняются въ зависимости отъ степени и продолжительности сдавленія: начинаясь съ легкихъ парезовъ, доходитъ до полныхъ параличей. При этомъ параличъ вялый, атрофическій съ реакціей перерожденія.

Со стороны трофическихъ функцій наблюдаются чаще сосудистыя и секреторныя явленія, но при болѣе сильныхъ степеняхъ сдавленія наблюдается выпаденіе ногтей, волосъ и язвы въ видѣ «mal perforant».

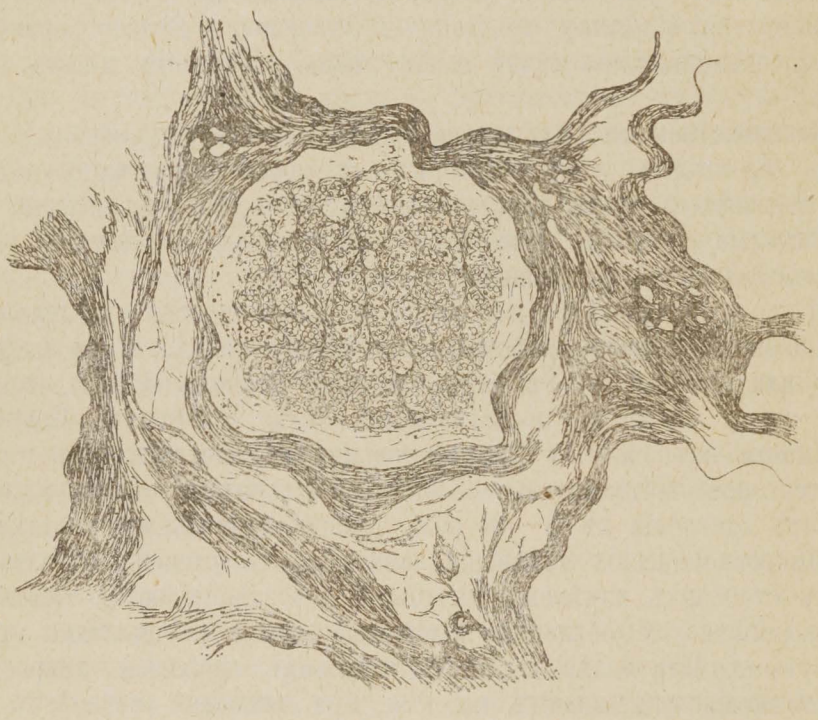

Рис. 167. Измѣненіе нервнаго ствола при сдавленіи. Рѣзкое развитіе соединительной ткани внутри нервнаго ствола. Внутри пучокъ нервныхъ волоконъ съ измѣненными волокнами благодаря сдавленію Oc. 0 ob 6 L. (Собств. наблюд. преп. д-ровъ Терне и Янкевича изъ лаборат. нерв.-хир. клиники).

Распознаваніе сдавленія нервнаго ствола представляетъ большія трудности, такъ какъ симптомокомплексъ этого пораженія напоминаетъ многія другія формы травматическаго поврежденія нервовъ. Только обнаруженіе причины сдавленія даетъ право на такое заключеніе. Только тщательный клиническій анализъ случая можетъ горантировать отъ ошибки.

Леченіе. Въ тѣхъ случаяхъ, гдѣ причиной сдавленія служатъ такіе моменты, которые могутъ быть удалены терапевтическимъ путемъ, какъ-то сифилитическія опухоли, небольшіе рубцы и т. п., слѣдуетъ

примѣнить энергичное леченіе специфическое при сифилисѣ и разсасывающее при другихъ видахъ сдавленія (впрыскиванія thyosinamin'a, грязелеченіе и т. п.). Въ тѣхъ же случаяхъ, гдѣ сдавленіе носитъ стойкій характеръ, безусловно показано оперативное вмѣшательство.

При рубцевомъ сдавленіи нервнаго ствола необходимо высвободить нервъ (neurolysis) и изсѣчь окружающую его рубцевую ткань. Нервный стволъ въ большинствѣ случаевъ потерялъ уже свой характерный видъ и поэтому различить его въ рубцевой массѣ очень трудно, поэтому необходимо дѣлать длинный разрѣзъ, чтобы обнажить нервъ на большомъ пространствѣ и такимъ образомъ имѣть передъ собою болѣе нормальныя части нерва, что даетъ возможность оріентироваться при отсепарированіи нервнаго ствола отъ рубцевой ткани.

Простое освобожденіе нервнаго ствола отъ рубца далеко недостаточно, и необходимо, по изсѣченіи рубцевой ткани, образовать вокругъ нерва защитительную муфту изъ мышечной ткани.

При обростаніи нервнаго ствола костной мозолью необходимо также высвободить нервъ и послѣ этого заключить его также въ мышечную муфту.

Въ обоихъ этихъ случаяхъ иногда обнаруживается настолько глубокое измѣненіе нервнаго ствола, что разсчитывать на возстановленіе его функціи не представляется возможнымъ и поэтому измѣненную часть нерва приходится резецировать и накладывать нервный шовъ или даже производить нервную пластику. Küttner предложилъ въ тѣхъ случаяхъ, когда приходится резецировать большой кусокъ нервнаго ствола, резецировать діафизъ и такимъ образомъ укорачивать кость, благодаря чему представлялось возможнымъ сблизить отрѣзки нерва.

Однако этотъ способъ не заслуживаетъ большого распространенія, такъ какъ болѣе простой способъ пересадки нерва даетъ также хорошіе результаты.

Обычно результаты neurolysis'a прекрасны: боли исчезаютъ тотчасъ же вслѣдъ за удаленіемъ причины, если только въ нервѣ не появились воспалительныя явленія (невритъ), быстро начинаютъ возстановляться чувствительность и движеніе.

Оперативный результатъ зависитъ въ большой степени отъ продолжительности существованія сдавленія нерва.

Изъ случаевъ оперированныхъ мною по поводу сдавленія (около 40 случаевъ) я убѣдился, что наилучшіе результаты получаются въ томъ случаѣ, когда послѣ появленія признаковъ сдавленія прошло не болѣе 6 недѣль, при болѣе продолжительномъ сдавленіи уже не получается полнаго возстановленія, а остаются небольшіе дефекты.

При сдавленіи нервныхъ стволовъ доброкачественными опухолями показано удаленіе ихъ. При злокачественныхъ опухоляхъ необходимо резецировать нервный стволъ при вылущеніи опухоли. Отдѣленіе же

опухоли отъ нерва не представляется цѣлесообразнымъ, такъ какъ частицы опухоли могутъ прорастать оболочку и служить мѣстомъ рецидива, не говоря уже о томъ, что отсепаровка нерва отъ опухоли иногда представляется невозможной.

Въ случаѣ значительнаго сдавленія нервнаго ствола безусловно показано раннее оперативное вмѣшательство для устраненія причинъ, сдавливающихъ нервный стволъ: очищеніе нерва отъ рубцевой ткани, удаленіе осколковъ или костныхъ мозолей, перевязка артеріи и изсѣченіе аневризматическаго мѣшка. При операціи нервный стволъ необходимо щадить и никакое оперативное вмѣшательство на самомъ нервномъ стволѣ не показано. Послѣ освобожденія нервнаго ствола онъ укладывается также въ муфту изъ мышечной ткани.

Результаты оперативнаго вмѣшательства освобожденія нервнаго ствола обычно появляются очень быстро, иногда уже спустя нѣсколько часовъ послѣ операціи появляются произвольныя движенія въ мышцахъ. Быстрота возстановленія зависитъ отъ продолжительности сдавленія нервнаго ствола и отъ тѣхъ стойкихъ измѣненій, какія образовались въ нервѣ. Во многихъ случаяхъ послѣ появленія нѣкоторыхъ симптомовъ возстановленія функціи нерва остальные симптомы появляются медленно и спустя большой промежутокъ времени. Это обстоятельство объясняется неравномѣрностью измѣненій въ нервномъ стволѣ: проводимость пучковъ, легко сдавленныхъ, быстро возстанавливается, а проводимость пучковъ уже измѣненныхъ, конечно, требуетъ для своего возстановленія иногда нѣсколькихъ мѣсяцевъ. При этихъ формахъ поврежденія нервныхъ стволовъ также имѣетъ большое значеніе послѣдующее леченіе массажемъ, электричествомъ, грязями и мѣстными ваннами, какъ для ускоренія процесса возстановленія проводимости нервнаго ствола, такъ и для устраненія тѣхъ измѣненій въ мышцахъ и суставахъ, которыя обычно препятствуютъ возстановленію функціи конечности.

Вывихи нервныхъ стволовъ.

Вывихи нервныхъ стволовъ встрѣчаются вообще очень рѣдко и сопровождаются въ большинствѣ случаевъ нарушеніемъ цѣлости костей, благодаря чему тотъ костный желобокъ, въ которомъ располагается нервный стволъ, измѣняетъ свою форму и уже больше не удерживаетъ нерва въ прежнемъ положеніи. Такой вывихъ n. peronei описалъ Köl-liker при переломѣ головки малоберцовой кости. Mascarel описалъ 2 случая вывиха n. circumflexus. Наиболѣе же часто наблюдаются вывихи локтевого нерва, при этомъ даже цѣлость костей не нарушается. Локтевой нервъ расположенъ въ желобкѣ локтевой кости — sulcus retro-epitrochlearis и удерживается при помощи особой связки. Если желобокъ этотъ недостаточно углубленъ и связка слаба, то при рѣзкомъ сгиба-

ніи локтевого сустава локтевой нервъ вывихивается изъ желобка и располагается кнутри отъ локтевой кости, не будучи защищенъ. Перемѣщеніе локтевого нерва обычно сопровождается ушибомъ его, а при своемъ расположеніи на поверхности онъ легко доступенъ поврежденію и благодаря этому въ нервѣ начинаютъ появляться значительныя измѣненія вплоть до неврита. Больные жалуются на боли въ мизинцѣ и безымянномъ пальцѣ и слабость этихъ пальцевъ, а при продолжительномъ существованіи такого вывиха наблюдаются и атрофіи въ мышцахъ. Въ нѣкоторыхъ случаяхъ наблюдается привычный вывихъ локтевого нерва, причиняющій больнымъ большія страданія.

Леченіе состоитъ въ оперативномъ вправленіи при привычномъ вывихѣ и укрѣпленіи его въ углубленномъ желобѣ при помощи отщепленнаго участка ближайшаго сухожилія. При вывихѣ же остромъ можно произвести вправленіе некровавымъ путемъ и на 2—3 недѣли фиксировать локтевой суставъ.

Ушибы нервныхъ стволовъ.

Ушибы нервныхъ стволовъ наблюдаются довольно часто, но при сравнительно незначительной силѣ удара проходятъ почти безслѣдно. Въ особенности часто наблюдаются ушибы тѣхъ нервовъ, которые лежатъ поверхностно и близко къ кости. Напр. довольно часто наблюдается ушибъ локтевого нерва при неловкихъ поворотахъ, задѣвая локтемъ за какой-либо предметъ или при паденіи на локти. Лучевой нервъ чаще всего ушибается въ средней трети плеча, срединный и локтевой на уровнѣ лучезапястнаго сустава. Довольно часто также наблюдается ушибъ плечевого сплетенія, при этомъ наблюдается характерный симптомокомплексъ, зависящій отъ поврежденія средней верхней части плечевого сплетенія, такъ какъ эта область легче всего доступна ушибу.

Изъ нервовъ нижней конечности чаще всего подвергается ушибу сѣдалищный нервъ, въ особенности при паденіи на ягодицы (Bouilly и Chariot).

Въ военное время встрѣчаются часто ушибы нервныхъ стволовъ пулями или осколками на излетѣ, когда живая сила пули настолько ослабла, что она не въ состояніи нарушить цѣлость покрововъ, а только производитъ ушибъ.

Въ особенности часто наблюдаются ушибы нервовъ при переломахъ костей и при вывихахъ. Однако въ послѣднихъ случаяхъ ушибъ нервнаго ствола обычно сопровождается и вытяженіемъ его.

Патологическая анатомія. При экспериментальныхъ ушибахъ нервныхъ стволовъ (Tillaux, Weir-Mitchell, Arloing и Tripier, Marchand и Terrillon) была обнаружена характерная особенность нервныхъ стволовъ, что даже при очень сильномъ разминаніи ствола, когда нервныя волокна значительно разрушены, оболочка нерва (неври-

лемма) остается цѣлой. Однако въ зависимости отъ силы ушиба наблюдается большая или меньшая степень разрушенія нервныхъ волоконъ и поэтому можно различать три степени разрушенія.

При значительномъ ушибѣ—нервъ совершенно разрушенъ. Микроскопически обнаруживаются разрушенныя волокна, размятые обрывки волоконъ и вся эта масса заключена въ сравнительно цѣлую неврилемму. Если сила ушиба была не такъ велика, то микроскопически наблюдается на мѣстѣ ушиба вздутіе, вслѣдствіе кровеизліянія въ нервный стволъ. Микроскопически обнаруживается громадное число волоконъ разорванныхъ и размятыхъ, но рядомъ съ ними встрѣчаются и цѣлыя волокна. Дистальныя части волоконъ обнаруживаютъ Валлеровское перерожденіе.

Самая легкая степень ушиба характеризуется небольшимъ утолщеніемъ нервнаго ствола и незначительнымъ покраснѣніемъ оболочки нерва на мѣстѣ ушиба. Микроскопически обнаруживается кровеизліяніе въ толщу нерва между пучками; нервныя волокна частью не измѣнены, а частью претерпѣли только незначительное измѣненіе, выражающееся въ исчезаніи мѣстами міэлина.

При всѣхъ степеняхъ ушиба нервнаго ствола имѣютъ большое значеніе тѣ измѣненія, какія наблюдаются въ соединительной ткани и въ сосудахъ, такъ какъ эти измѣненія служатъ иногда причиной развитія воспаленія нервнаго ствола или склероза его. Это измѣненіе тогда уже не ограничивается только мѣстомъ ушиба, а распространяется на большое пространство по протяженію нервнаго ствола, а иногда даже на весь стволъ.

Часто эти тяжелыя вторичныя измѣненія въ нервѣ развиваются даже послѣ легкаго ушиба нерва. Зависитъ это прогрессивное измѣненіе нервнаго ствола отъ того, что развивающійся мѣстный склерозъ нарушаетъ лимфообращеніе въ нервномъ стволѣ, вызываетъ застой лимфы, что въ свою очередь вліяетъ на лимфообращеніе всего нервнаго ствола. (Bardenheuer).

Симптоматологія. При легкихъ степеняхъ ушиба не наблюдается почти никакихъ объективныхъ симптомовъ ни со стороны чувствительности, ни со стороны движенія. Больной испытываетъ острую боль въ мѣстѣ ушиба, иррадіирующую къ периферіи. Иногда эта боль сопровождается парэстезіями: чувствомъ ползанія мурашекъ, жара или сильнаго зуда.

При болѣе тяжелыхъ ушибахъ боль достигаетъ очень большой остроты: иногда даже эта боль вызываетъ обморочное состояніе. Объективно всегда можно обнаружить симптомы пораженія чувствительности движенія и сосудистой системы.

Симптомы пораженія чувствительности выражаются анэстезіей, которая въ болѣе тяжелыхъ случаяхъ наблюдается по всему иннервируе-

мому пораженнымъ нервомъ участку кожи и тогда носитъ стойкій характеръ. Въ болѣе легкихъ случаяхъ анэстезія спустя 1 — 2 недѣли исчезаетъ.

Въ тѣхъ же случаяхъ, когда цѣлость нервнаго ствола значительно нарушена, анэстезія или гипэстезія держится очень долго и только медленно и постепенно исчезаетъ. Симптомы со стороны двигательнаго аппарата однако при тяжелыхъ формахъ ушиба выражены очень рѣзко и характеризуются вялымъ параличемъ и отсутствіемъ реакціи мышцъ на электрическое раздраженіе. Затѣмъ наступаетъ атрофія мышцъ и появляется электрическая реакція перерожденія.

Со стороны сосудистой системы наблюдается посинѣніе конечности и повышеніе или пониженіе температуры. Eulenburg и Terrillon наблюдали пониженіе температуры конечности, а Henriot, наоборотъ, наблюдалъ повышеніе до $1^1/_2{}^0$.

Всѣ остальные симптомы при тяжелыхъ ушибахъ нервнаго ствола совершенно напоминаютъ таковые при раненіи нервныхъ стволовъ, такъ какъ зависятъ отъ нарушенія проводимости нерва.

При ощупываніи мѣста ушиба удается прощупать иногда веретенообразное утолщеніе. Конечно, это возможно только въ тотъ періодъ, когда разсосалась гематома и ослабѣли боли.

Распознаваніе ушибовъ нервныхъ стволовъ не представляетъ большихъ затрудненій, опредѣленіе же степени ушиба представляетъ иногда очень большія трудности и первые дни послѣ ушиба является совершенно невозможнымъ. Спустя 3—4 дня послѣ ушиба изслѣдованіе нерва и мышцъ электрическимъ токомъ уже даетъ возможность выяснить серьезность пораженія нерва. При легкихъ ушибахъ, вызвавшихъ только временное прекращеніе нервной проводимости, обычно реакція нерва и мышцъ на раздраженіе токомъ нормальна и только немного ослаблена; при болѣе же тяжелыхъ поврежденіяхъ нервнаго ствола въ первые дни нервъ и мышцы совершенно не реагируютъ на раздраженіе электрическимъ токомъ и появленіе спустя 1 — 2 недѣли реакціи перерожденія окончательно устанавливаетъ тяжелую форму ушиба нервнаго ствола.

Прогнозъ при легкихъ формахъ ушиба нервнаго ствола обычно вполнѣ благопріятенъ. При тяжелыхъ формахъ предсказаніе обычно менѣе благопріятно, такъ какъ возстановленіе проводимости совершается медленно и всегда съ болѣе или менѣе значительными дефектами. Въ такихъ случаяхъ, когда ушибъ нерва осложняется воспаленіемъ его, предсказаніе уже совершенно неблагопріятно въ особенности еще и потому, что такіе невриты иногда имѣютъ тенденцію прогрессировать, распространяясь въ восходящемъ направленіи — восходящій невритъ (Chariot).

Леченіе легкихъ формъ ушибовъ нервныхъ стволовъ состоитъ въ назначеніи полнаго покоя конечности и различныхъ средствъ для успокоенія болевыхъ ущущеній (холодъ, наркотическія и т. п.). Когда прошелъ острый болевой періодъ послѣ ушиба нерва, необходимо примѣнить массажъ, электричество для леченія пострадавшихъ мышцъ, чтобы поддержать ихъ питаніе. Также очень полезенъ легкій осторожный массажъ поврежденнаго участка нервнаго ствола, чтобы ускорить разсасываніе кровеизліянія и облегчить этимъ болевыя ощущенія.

При тяжелыхъ формахъ ушибовъ нервныхъ стволовъ показано оперативное вмѣшательство. Однако дифференціальное распознаваніе тяжелой формы отъ легкой въ первые дни послѣ ушиба является невозможнымъ, поэтому совѣтуютъ приступать къ операціи спустя 2—3 недѣли послѣ ушиба, когда нѣтъ никакихъ признаковъ возстановленія и когда въ парализованныхъ мышцахъ обнаружена реакція перерожденія.

При оперативномъ вмѣшательствѣ необходимо считаться съ двумя возможностями: 1) нервъ цѣлъ, но сдавленъ кровеизліяніемъ и рубцами и 2) нервъ разорванъ и размятъ, но такъ, что его оболочка цѣла.

Въ первомъ случаѣ достаточно освободить нервный стволъ и удалить рубцевую ткань, образовавшуюся вокругъ нерва. Bardenheuer совѣтуетъ разсѣчь продольно оболочку нерва, выпустить эксудатъ и этимъ уменьшить то напряженіе внутри нерва, которое обычно наблюдается послѣ ушиба. Онъ называетъ эту операцію paraneurotomia. При помощи этого улучшается лимфообращеніе внутри нервнаго ствола. Этотъ способъ показанъ въ тѣхъ случаяхъ, когда послѣ освобожденія нервнаго ствола обнаруживается на немъ большое веретенообразное утолщеніе. Въ тѣхъ же случаяхъ, когда это веретенообразное утолщеніе невелико, мнѣ представляется достаточнымъ только вытяженіе нерва, которое я примѣнялъ во многихъ случаяхъ съ большимъ успѣхомъ.

Вытяженіе производится пальцемъ, подведеннымъ подъ нервный стволъ. Такое вытяженіе разрываетъ внутреннія прослойки нервнаго ствола и тоже значительно улучшаетъ лимфообращеніе нерва.

Во второмъ случаѣ нарушена анатомическая цѣлость нервнаго ствола и поэтому показанъ нервный шовъ, по одному изъ тѣхъ способовъ, какіе описаны при ранахъ нервовъ. Однако нѣкоторые авторы предлагаютъ въ этихъ случаяхъ нервный шовъ накладывать такимъ образомъ, чтобы сохранить нервную оболочку. Для этой цѣли производятъ продольный разрѣзъ оболочки нерва, удаляютъ измѣненную часть нерва и затѣмъ на оба конца нерва накладываютъ нервный шовъ такимъ образомъ, чтобы онъ проходилъ черезъ оболочку и концы нерва и затягиваютъ узелъ надъ нервной оболочкой, затѣмъ на разрѣзъ оболочки накладываютъ 1—2 шва.

Въ тѣхъ случаяхъ, когда нервный стволъ измѣненъ на большомъ пространствѣ и нѣтъ возможности приблизить концы нерва другъ къ

другу, показана нервная пластика. Въ своихъ случаяхъ я поступалъ такимъ образомъ, что не резецировалъ всего поврежденнаго участка нерва, а послѣ разсѣченія продольно оболочки нерва, я удалялъ измѣненную часть нерва, стараясь сохранить оболочку, и затѣмъ вкладывалъ туда чувствительный нервъ, какъ это описано мною выше (см. пластику нерва) и послѣ укрѣпленія швами пересаженнаго нерва я закрывалъ наглухо оболочку. Такимъ образомъ получалось прекрасное ложе для новаго нерва и не нарушалась цѣлость оболочки нерва, гдѣ заложены сосуды. При операціи по этому способу получались удовлетворительные результаты.

Родовой параличъ.

Среди параличей, обязанныхъ своимъ появленіемъ травматическимъ вліяніямъ, нужно выдѣлить въ особую группу параличи периферическихъ нервовъ во время родового акта, какъ по механизму ихъ происхожденія, такъ и по ихъ теченію и отчасти особому симптомокомплексу. Въ эту группу входятъ параличи лицевого нерва и параличи нервнаго сплетенія верхней конечности. Параличъ лицевого нерва чаще всего (если не исключительно) встрѣчается при искусственныхъ родахъ, причемъ лицевой нервъ сдавливается ложкой щипцовъ. Механизмъ же происхожденія параличей плечевого сплетенія нѣсколько сложнѣе. Этотъ послѣдній извѣстенъ въ литературѣ подъ именемъ родового паралича, разсмотрѣнію котораго мы посвятимъ настоящую статью.

Типичный родовой параличъ, впервые описанный Duchenne'омъ (почему онъ извѣстенъ также подъ именемъ Duchenne'овскаго паралича), распространяется на m. deltoideus, biceps, brachialis internus, sup. longus, sup. brevis и infraspinatus. Плечо ротировано внутрь, предплечье разогнуто, кисть пронирована. Разстройства чувствительности при этомъ не наблюдается. Другими словами, наблюдаются симптомы пораженія нервнаго сплетенія въ точкѣ Erb'a. Однако далеко не во всѣхъ случаяхъ всѣ описанныя явленія на-лицо: въ болѣе легкихъ случаяхъ парализуются 2—3 мышцы, а въ болѣе тяжелыхъ, когда травматизируется все сплетеніе, наблюдаются рѣзкія разстройства чувствительности, и параличъ распространяется на значительное число мышцъ. Разстройство чувствительности въ формѣ анэстезіи имѣетъ ясно периферическій характеръ.

Родовой параличъ чаще всего встрѣчается при искусственныхъ родахъ. Въ однихъ случаяхъ нервное сплетеніе повреждается сдавленіемъ ложкой щипцовъ, въ другихъ—пальцемъ или крючкомъ при освобожденіи запрокинутой ручки. Нерѣдко наблюдается такой параличъ и при Пражскомъ пріемѣ извлеченія плода. Только въ рѣдкихъ случаяхъ нормальныхъ родовъ приходилось наблюдать случаи поврежденія нервнаго сплетенія, а именно при крупномъ плодѣ или при очень узкомъ тазѣ,

когда сплетеніе сдавливается при прорѣзываніи. Чаще всего при обыкновенныхъ родахъ этотъ параличъ получается при предлежаніи головки, когда она повернута или наклонена въ сторону. Въ этихъ случаяхъ шейное сплетеніе противоположной стороны испытываетъ значительное растяженіе, результатомъ котораго является разрывъ наиболѣе натянутыхъ волоконъ и нарушеніе нервной проводимости.

Clark, Taylor и Prout считаютъ преимущественной причиной паралича вытяженіе нервныхъ стволовъ сплетенія. Въ зависимости отъ степени этого вытяженія можетъ наблюдаться болѣе поверхностное или болѣе глубокое пораженіе нервныхъ стволовъ, такъ какъ при вытяженіи нервовъ сперва наблюдается разрывъ только оболочки ихъ, затѣмъ же при дальнѣйшемъ вытяженіи рвутся нервныя волокна, послѣ чего уже наблюдается окончательное нарушеніе нервной проводимости. Излившаяся же кровь окончательно препятствуетъ возстановленію ихъ цѣлости.

Съ патолого-анатомической стороны при родовыхъ параличахъ въ нервныхъ сплетеніяхъ наблюдается цѣлый рядъ измѣненій травматическаго происхожденія. Kennedy при операціяхъ находилъ въ своихъ случаяхъ рубцовую ткань главнымъ образомъ въ области 5 и 6 нервовъ сплетенія, цѣлость которыхъ была окончательно нарушена. Clark и Taylor находили разрывъ нервныхъ стволовъ и заполненіе пространства между отрывками нервовъ рубцовой тканью. Эта рубцовая ткань, образовавшаяся на мѣстѣ бывшаго кровеизліянія, служитъ во всѣхъ случаяхъ тѣмъ моментомъ, который препятствуетъ сращенію концовъ нервнаго ствола, а, слѣдовательно, окончательно уничтожаетъ проводимость. Конечно, въ зависимости отъ количества излившейся крови, отъ величины кровеизліянія въ окружающія ткани зависитъ теченіе и стойкость паралича.

Вотъ почему Kennedy, Clark, Taylor и Prout, равно какъ и другіе авторы, стоятъ за возможно раннее хирургическое вмѣшательство для удаленія еще свѣжихъ рубцовъ и для сшиванія нервовъ, если будетъ обнаружено при операціи не сдавленіе ихъ кровеизліяніемъ, а нарушеніе цѣлости.

Изъ патогенеза заболѣванія, конечно, ясна и терапія его—по преимуществу хирургическая. Понятно, въ тѣхъ случаяхъ, когда мы имѣемъ дѣло со случаями не глубокаго пораженія, когда симптомы не указываютъ на полное нарушеніе проводимости, можно ограничиться терапевтическимъ вмѣшательствомъ, состоящимъ изъ массажа, электризаціи и леченія влажнымъ тепломъ, но въ случаяхъ яснаго нарушенія проводимости необходимо немедленное хирургическое вмѣшательство, причемъ хирургическое вмѣшательство должно состоять въ удаленіи рубцовой массы, изсѣченіи перерожденныхъ концовъ нервныхъ стволовъ и высвобожденіи ихъ изъ рубца и сшиваніи периферическихъ отрѣзковъ

съ центральными. Передъ изсѣченіемъ рубцовой массы Kennedy совѣтуетъ произвести электрическое раздраженіе пораженныхъ нервныхъ стволовъ выше мѣста пораженія, чтобы опредѣлить исчезновеніе проводимости въ опредѣленныхъ нервахъ. Въ случаяхъ, описанныхъ Kennedy, удавалось съ точностью опредѣлить исчезновеніе проводимости въ пораженныхъ нервахъ, и такимъ образомъ онъ избѣгалъ опасности поранить или перерѣзать нервъ, еще способный къ функціонированію. Taylor и Clark также пользовались электрическимъ токомъ во время операціи для опредѣленія проводимости нервовъ. Въ зависимости отъ большаго или меньшаго пораженія нервныхъ стволовъ измѣняется и сама операція: въ случаѣ существованія хотя бы незначительной проводимости достаточно освободить нервные стволы отъ сдавленія, удаливъ рубцовую ткань, и получится значительное возстановленіе нервной проводимости. Clark и Taylor предостерегаютъ отъ слишкомъ большого увлеченія оперативнымъ вмѣшательствомъ и совѣтуютъ, какъ до операціи, такъ и послѣ нея, продолжать всѣ терапевтическіе способы леченія, т. е. массажъ и электризацію. Однако далеко не во всѣхъ случаяхъ можно разсчитывать на удачный исходъ леченія, такъ какъ при этомъ играетъ громадную роль не только степень пораженія, но и продолжительность существованія паралича. Если параличъ существуетъ менѣе одного года, то результаты отъ операціи получаются удовлетворительные (Clark, Taylor), и можно разсчитывать на значительное возстановленіе нервной проводимости, но если прошло болѣе года, то уже нельзя разсчитывать на утѣшительные результаты, такъ какъ периферическій отрѣзокъ нерва значительно переродился. Kennedy, вопреки выводамъ вышеприведенныхъ авторовъ, совѣтуетъ не отказываться отъ операціи даже при болѣе продолжительномъ существованіи паралича. Въ одномъ случаѣ Kennedy удалось получить значительное улучшеніе въ мышцахъ пораженной конечности при существованіи паралича въ теченіе 14 лѣтъ. Kennedy опредѣляетъ даже срокъ возстановленія проводимости послѣ операціи слѣдующимъ образомъ: если операція произведена спустя 1 мѣсяцъ послѣ появленія паралича, то возстановленіе движенія наступаетъ не ранѣе 8 недѣль. Если параличъ существуетъ 2 мѣсяца, то возстановленія движенія слѣдуетъ ожидать не ранѣе 3 мѣсяцевъ; трехмѣсячный параличъ возстановляется послѣ операціи въ $3^1/_2$—4 мѣсяца, полугодовой—въ 7—8 мѣсяцевъ. Параличи съ болѣе продолжительнымъ промежуткомъ времени существованія начинаютъ возстанавливаться еще позже. Авторъ дѣлаетъ такой выводъ на основаніи 40 личныхъ наблюденій и литературныхъ данныхъ. Конечно, случайныя осложненія во время операціи или послѣ нея ухудшаютъ предсказаніе.

Такимъ образомъ леченіе вполнѣ возможно и должно состоять изъ хирургической операціи и послѣдующаго тщательнаго терапевтическаго леченія.

Конечно, въ тѣхъ случаяхъ, когда поражается одна верхняя конечность, ребенокъ не находится въ такомъ тяжеломъ состояніи, въ какомъ онъ находится при пораженіи обѣихъ верхнихъ конечностей. Пораженіе одной конечности не представляетъ такой рѣдкости (рис. 168). Мною наблюдался случай (см. рис. 169), гдѣ при пораженіи обѣихъ верхнихъ конечностей ребенокъ 2 лѣтъ пользовался нижними конечностями



Рис. 168. Родовой параличъ лѣвой верхней конечности.

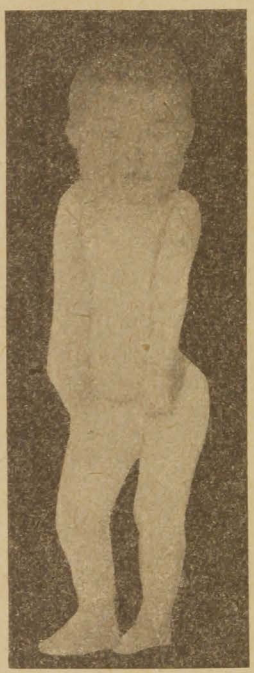

Рис. 169. Родовой параличъ обѣихъ верхнихъ конечностей. (Соб. набл.).

и необходимыя движенія рукъ замѣнялъ движеніями нижнихъ конечностей, гдѣ въ особенности развиты движенія въ первыхъ двухъ пальцахъ обѣихъ ногъ. Этими пальцами онъ захватывалъ предметы, бралъ платокъ и вытиралъ носъ, бралъ булку или сухарь и ѣлъ.

Травматическія невромы.

При всякомъ поврежденіи нервнаго ствола, гдѣ нарушается цѣлость нервныхъ пучковъ, можетъ наблюдаться на мѣстѣ разрыва пучковъ рѣзкое реактивное разростаніе нервныхъ волоконъ и соединительной ткани, образующее небольшія утолщенія—нервныя опухоли—невромы.

Если нервный стволъ перебитъ или перерѣзанъ, то образуются концевыя невромы, чаще всего наблюдающіяся при ампутаціяхъ—ампутаціонныя невромы.

При частичномъ раненіи нервнаго ствола могутъ наблюдаться раз-

ростанія на боковой поверхности нерва—боковая неврома и наконецъ при разрушеніи нервнаго ствола, но при сохранности его оболочки наблюдаются центральныя невромы.

Ампутаціонныя или концевыя невромы развиваются обычно на центральномъ концѣ нерва; при раненіи нерва могутъ развиваться и на периферическомъ отрѣзкѣ, но по своимъ размѣрамъ эти послѣднія гораздо меньше.

Концевыя невромы иногда достигаютъ большихъ размѣровъ и часто даютъ отъ себя отростки, теряющіеся въ близлежащихъ тканяхъ. Если одновременно было разрушено нѣсколько нервовъ, то невромы срастаются вмѣстѣ, образуя одну неврому неправильной формы.

Неврома обычно рыхло прикрѣплена къ окружающимъ тканямъ и часто довольно плотно срощена съ сухожильнымъ растяженіемъ или надкостницей.

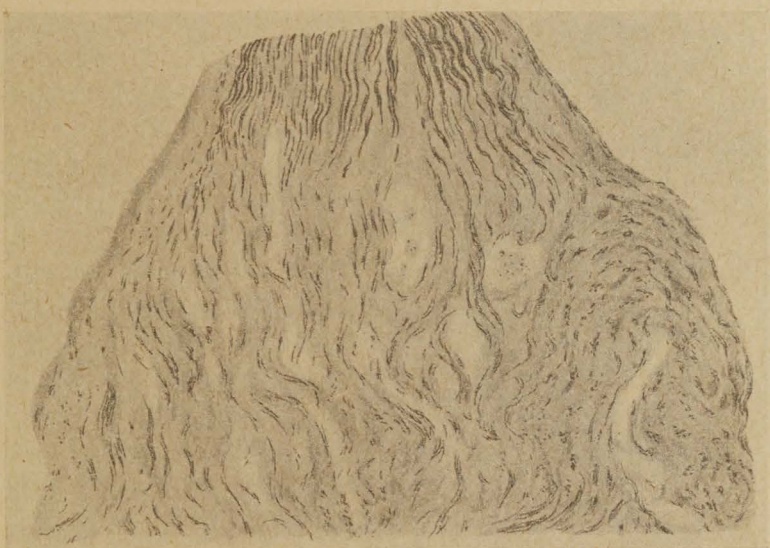

Рис. 170. Травматическая неврома. Ближе къ стволу видны болѣе нормальныя волокна съ міэлиновой оболочкой, дальше, гдѣ утолщается нервный стволъ, переходя въ неврому, волокна лишены міэлина и замѣчается рѣзкое развитіе соединительной ткани (по Durante).

Боковыя невромы представляются въ видѣ узелковъ различной величины на боковой поверхности нерва.

Центральная неврома обусловливаетъ веретенообразное вздутіе нервнаго ствола.

Микроскопически травматическая неврома состоитъ изъ толстыхъ волоконъ соединительной ткани, окружающихъ пространства, состоящія изъ нервныхъ волоконъ

Нервныя волокна располагаются неправильно, они извиты; въ средней части невромы эти волокна соединены въ пучки. Волокна бѣдны

міэлиномъ, но ядра Шванновской оболочки въ значительномъ количествѣ и у конца невромы волокна рѣзко утончаются и теряются въ соединительной ткани; наоборотъ въ мѣстѣ перехода нервнаго ствола въ неврому нервныя волокна утолщены и содержатъ небольшое число ядеръ; далѣе еще выше эти волокна уже пріобрѣтаютъ характеръ нормальныхъ волоконъ.

Въ невромахъ встрѣчаются еще особаго рода волокна безмякотныя, которыя, по мнѣнію Durante, представляютъ изъ себя эмбріональныя формы нервныхъ волоконъ.

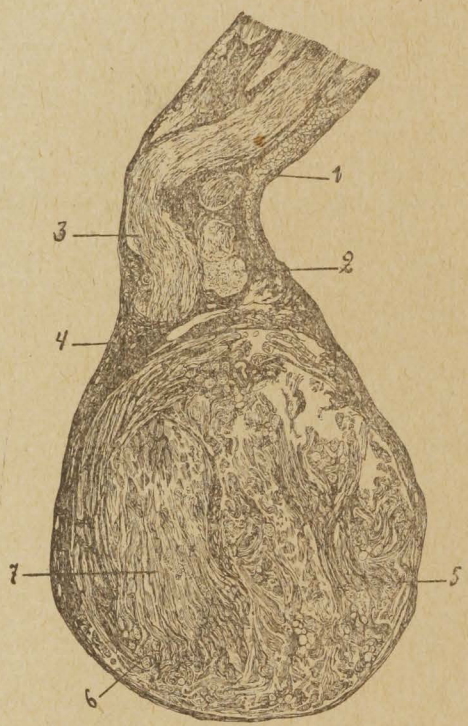

Рис. 171. Ампутаціонная неврома. 1—нервныя волокна, поперечно перерѣзанныя. 2—Пучокъ перерожденныхъ нервныхъ волоконъ. 3—Пучокъ нормальныхъ, но извитыхъ нервныхъ волоконъ. 4—Утолщенная оболочка нерва. 5 — Косоперерѣзанныя безмякотныя волокна. 6—Поперечно перерѣзанныя мякотныя волокна. 7—Соединительнотканныя и нервныя волокна. (Собств. набл. препар. д-ра Терне).

Образованіе травматическихъ нервовъ обусловлено усиленной дѣятельностью особыхъ клѣтокъ невробластовъ, развивающихся вслѣдствіе дѣленія клѣтокъ отрѣзка нервнаго ствола. Эти клѣтки, размножаясь и образуя новыя волокна, обусловливаютъ образованіе на концѣ отрѣзка особаго новообразованія — невромы. Такимъ образомъ травматическая неврома есть новообразованіе, наросшее на отрѣзокъ нерва, а не результатъ утолщенія самого нервнаго отрѣзка (Durante) (рис. 170 и 171).

Симптоматологія. Травматическія невромы, развивающіяся изъ нервовъ, доступныхъ ощупыванію, обычно легко прощупываются въ видѣ яйцевиднаго твердаго утолщенія иногда довольно большой величины. Обычно эти опухоли болѣзненны при давленіи. Субъективно наблюдаются болѣе или менѣе рѣзкія боли въ нервномъ стволѣ, почти всегда иррадіирующія на периферію, при ампутаціи даже въ отсутствующую часть органа, напр. боли въ большомъ пальцѣ стопы при ампутаціи бедра.

Эти боли зависятъ или отъ механическихъ причинъ (давленіе протеза, врастаніе невромы въ рубцовую ткань и т. п.), или развиваются вслѣдствіе послѣдующаго неврита.

Quenu и Lejars приписываютъ боли при ампутаціонныхъ невромахъ усиленному развитію сосудовъ въ нервномъ отрѣзкѣ. Это подтверждаетъ наблюденіе Smith'a, который обнаружилъ послѣ ампутаціи

плеча невромы трехъ нервовъ, причемъ невромы n.n. mediani и radialis были безболѣзненны, а неврома n. ulnaris рѣзко болѣзненна. Первыя двѣ невромы были блѣдны и почти лишены сосудовъ, а послѣдняя была красна и представлялась рѣзко сосудистой.

Однако такое большое развитіе сосудовъ въ невромѣ можно поставить въ зависимость отъ воспалительнаго состоянія и не только невромы, но и нервнаго ствола. Этимъ можно объяснить развитіе анэстезіи, трофическія явленія и мышечную атрофію.

Если признать такой характеръ пораженія нервныхъ отрѣзковъ, то тогда станетъ понятнымъ та стойкость болей, которая не уступаетъ даже обширному изсѣченію невромы и нервнаго отрѣзка.

Леченіе. Если невромы не вызываютъ болевыхъ ощущеній, то онѣ не требуетъ никакого леченія; при существованіи же болевыхъ симптомовъ необходимо активное вмѣшательство.

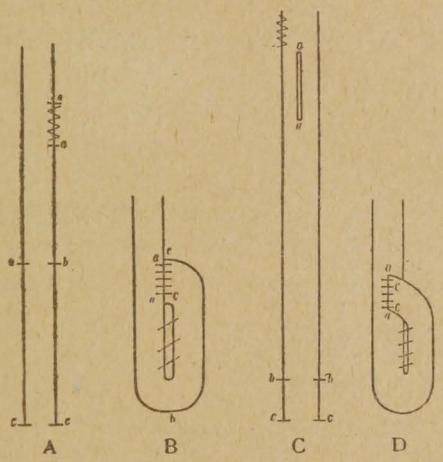

Рис. 172. A—aa—оживленіе боковой поверхности нерва, bb—мѣсто перегиба нерва, cc—оживленный конецъ нерва. B—Вшиваніе оживленнаго конца (cc) въ боковую поверхность (aa). C—aa—щель въ нервѣ, cc bb—оживленная часть нерва. D—Способъ вшиванія нервнаго отрѣзка.

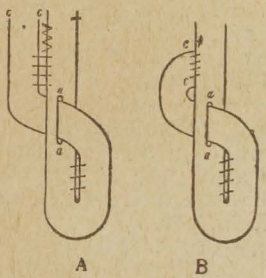

Рис. 173. Вшиваніе отрѣзка нерва послѣ перфораціи нервнаго ствола.

Хорошіе результаты иногда получаются отъ примѣненія леченія тепломъ, согрѣвающими компрессами, электрическимъ токомъ (термопенетрація), свѣтолеченіе и т. п.

Въ тѣхъ случаяхъ, когда обычные терапевтическіе способы не даютъ результатовъ, показано оперативное вмѣшательство.

Въ такихъ случаяхъ показано оперативное ея удаленіе. Однако необходимо стремиться къ тому, чтобы избѣжать образованія невромы, для этой цѣли необходимо воспользоваться предложеніемъ Badenheuer'a, который предлагаетъ сгибать нервный отрѣзокъ вдвойнѣ и подшивать периферическій конецъ отрѣзка къ боковой его поверхности (Neurinkampsis) (см. рис. 172, 173 и 174). При такомъ способѣ можно избѣжать образованія невромы послѣ ампутаціи или рецидива невромы, послѣ ея

оперативнаго удаленія. Если два сосѣдніе нерва перерѣзаны, то полезно сшить ихъ между собою, освѣживъ ихъ концы (рис. 175).

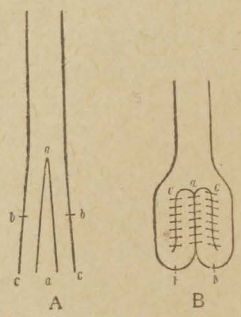

Рис. 174. А—продольный разрѣзъ нерва. В — вшиваніе подогнутыхъ концовъ нерва.

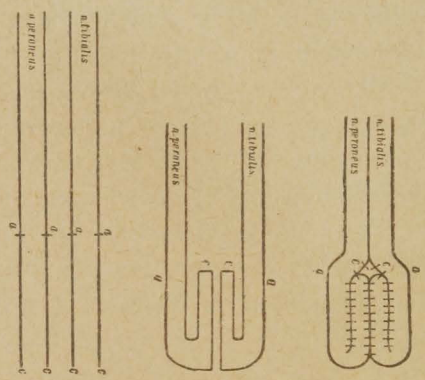

Рис. 175. Сшиваніе двухъ сосѣднихъ нервовъ.

Главнѣйшая литература.

Athanassio-Benisty, Formes cliniques des lesions des nerfs. Collect. Horizon. 1916.
Она-же, Traitement et restauration des lesions des nerfs. То же. 1917.
Babinski, Sur les lesions des nerfs par blessures de guerre. Rev. Neur. 1915, №№ 17—18.
Bardenheuer, Mitteilungen aus dem Gebiete der Nervenchirurgie. D. Zeit. f. Chir. 1908, № 90.
Онъ-же, Die operative Behandlung der traumat. subcutanen Kompressions-Lähmungen. Deut. med. Wochenschr. 1908.
Bergmann и Bruns, Handbuch der pract. Chirurgie. 1907.
Bernhardt, Die Lähmungen der periph. Nerven. Deut. Klin. 1906.
Bernhardt и Zaudeck, Zur Pathologie der Medianus und Ulnarislähmungen. Med. Klin. 1909.
Besse, Paralys. obst. du membre super. Rev. méd. de Suisse romande. 1903.
Bruns, L., Ueber die Verschiedenheit der Prognose der Plexus und Nervenstamm-Lähmungen der ober. Extrem. Neur. Cent. 1904.
Davidsohn, Halsrippe und Unfall. Deut. méd. Wochschr. 1908.
Ducosté, M. Le syndrome des nerfs sensitives peripheriques. Soc. de Biol. 1915, 15 Aus.
Déjerine, I., M-me Déjerine et I. Mouzon, Les lésions des gros troncs nerveux des membres par projectils de guerre; les differents syndromes cliniques et indications opératoires. Presse médicale 1915, № 20 и №№ 31, 40.
Они-же, Contribution à l'étude des localisations intratrocollaires des nerfs des membres. Soc. de Neurol. 1915, апрѣль, май.
Л. М. Пуссепъ, Хирургическое леченіе травматическихъ поврежденій нервной системы. Обозр. Псих. и Невр. 1916 г., №№ 1, 2, 3 и 4.
Онъ-же, Родовой параличъ. Врачебн. Газета 1908 г., № 1.
Онъ-же, Клинической отчетъ Петроградскаго военнаго мѣстнаго лазарета имени Н. И. Пирогова за 1915 годъ. Петроградъ 1916 г.
Онъ-же, Новыя данныя къ вопросу о пластическихъ операціяхъ на нервныхъ стволахъ. Врачебн. Газета 1916 г., № 49.
М. Дитерихсъ, Къ хирургіи периферической нервной системы. Врачебн.-санит. Изв., № 10, 1917 г.
Обширная казуистика собрана въ Rev. Neurol. 1915 г., №№ 17 и 18 и въ 1916 г.

2. Невральгіи.

Подъ именемъ «невральгій» разумѣется особый видъ болей, характеризующійся тѣмъ, что 1) онѣ ощущаются на протяженіи и въ области распространенія одного или нѣсколькихъ опредѣленныхъ нервныхъ стволовъ или вѣтвей, 2) отличаются весьма значительной интенсивностью

и 3) періоды обостренія болей смѣняются періодами затишья или ослабленія боли, 4) появляются часто въ видѣ болевыхъ приступовъ, то въ зависимости отъ внѣшнихъ причинъ, то совершенно безъ всякой видимой причины.

Этіологія и патогенезъ. Невральгія обусловлена раздраженіемъ периферическаго чувствительнаго неврона, причемъ такое состояніе раздраженія локализируется въ периферическихъ отдѣлахъ неврона (корешки, нервные стволы), но никогда не наблюдается въ участкахъ неврона расположенныхъ въ спинномъ мозгу. Исключеніе, повидимому, составляютъ невральгіи при сирингоміэліи, какъ результатъ раздраженія спинномозговыхъ участковъ неврона.

Ближайшую причину возникновенія невральгій въ большинствѣ случаевъ установить не удается. Только въ небольшомъ числѣ случаевъ удается констатировать условія, играющія роль предрасполагающихъ причинъ, сущность же дѣйствія ихъ и характеръ вызванныхъ въ нервахъ разстройствъ остаются совершенно для насъ неизвѣстными. Причинными моментами развитія невральгіи являются:

1) Механическія причины: сдавленіе нервныхъ стволовъ рубцами послѣ раненія ихъ, аневризмами, опухолями, воспаленной окружающей тканью, періоститами, міозитомъ, spondylitis carcinomatosa et tuberculosa, сдавленіе спинномозговыхъ корешковъ при pachymeningitis hypertrophica.

2) Термическія причины: охлажденіе участка органа можетъ вызвать возникновеніе невральгіи (ревматическія невральгіи).

3) Химическія причины: нѣкоторые яды, какъ табакъ, алкоголь, мышьякъ, свинецъ, ртуть въ нѣкоторыхъ случаяхъ вызываютъ рѣзкія невральгіи.

4) Инфекція. Нѣкоторыя инфекціонныя болѣзни обусловливаютъ развитіе невральгіи. Чаще всего развиваются невральгіи на почвѣ маляріи, рѣже при тифѣ, оспѣ и сифилисѣ.

5) Конституціонныя заболѣванія, какъ-то подагра, сахарное мочеизнуреніе, служатъ также предрасполагающими причинами развитія невральгій. Подобнаго рода невральгіи находятся, повидимому, въ непосредственной связи съ общимъ заболѣваніемъ и по этой причинѣ могутъ быть противопоставлены вышеописаннымъ формамъ невральгіи—идіопатическимъ невральгіямъ, какъ симптоматическія невральгіи.

Особо должны быть поставлены невральгіи, развивающіяся при заболѣваніи не нервныхъ органовъ, или при локализаціи невральгіи въ отдаленныхъ нервахъ, напр. при заболѣваніи половыхъ органовъ—эти формы носятъ названіе рефлекторныхъ невральгій.

Въ нѣкоторыхъ случаяхъ имѣетъ, повидимому, значеніе наслѣдственное предрасположеніе къ заболѣванію невральгіями, чаще всего тройничнаго нерва.

Предрасполагающими моментами къ развитію невральгій

слѣдуетъ признать: 1) климактерій, 2) беременность, 3) возрастъ—чаще невральгіи встрѣчаются въ среднемъ возрастѣ, 4) полъ—чаще у женщинъ (по статистикѣ Eulenburg'a 28,3% у мужчинъ и 71,7% у женщинъ), 5) общее тѣлосложеніе—анэмія, общая слабость организма вслѣдствіе физическаго или умственнаго переутомленія.

Wertheim-Salomonson указываетъ на сравнительную частоту невральгіи въ ряду другихъ нервныхъ заболѣваній: на общее число нервныхъ заболѣваній около $7^1/_2$% приходится на невральгіи. Dana располагаетъ частоту заболѣванія отдѣльныхъ нервовъ въ слѣдующемъ порядкѣ: тройничный нервъ 1, сѣдалищный нервъ 2 и нервы верхней конечности 3. Изъ невральгій другихъ нервовъ встрѣчаются наиболѣе часто по Wertheim'y межреберныя невральгіи.

Типичныхъ патолого-анатомическихъ измѣненій въ нервахъ при невральгіяхъ обычно не обнаруживается.

Eichhorst различаетъ невротическую, дегенеративную и невритическую формы невральгій. При невротической формѣ патолого-анатомическія измѣненія отсутствуютъ, при дегенеративной обнаруживается распаденіе нервныхъ волоконъ безъ развитія межуточной соединительной ткани, при невритической формѣ наблюдается, кромѣ распада нервныхъ волоконъ, еще и рѣзкое разростаніе межуточной ткани. Послѣднія двѣ формы правильнѣе относить къ невритамъ, а не къ невральгіямъ.

Симптоматологія. Главнѣйшимъ симптомомъ невральгій является боль, которая появляется внезапно, продолжается въ видѣ приступа отъ нѣсколькихъ секундъ до нѣсколькихъ часовъ и локализируется въ опредѣленномъ нервѣ. Боли во время приступа отличаются крайней жестокостью и, по описанію больныхъ, носятъ то сверлящій, жгучій характеръ, то молніеносно дергающій и рвущій. На высотѣ развитія приступовъ боли распространяются и на сосѣдніе нервные участки, т. е. наблюдается иррадіація болей.

Обыкновенно наблюдается болѣзненность при давленіи на опредѣленные участки кожи, иногда это давленіе вызываетъ типичный припадокъ невральгіи. Эти болевыя точки (points douloureux Valleix) имѣютъ большое распознавательное значеніе и обычно соотвѣтствуютъ мѣсту выхода нервнаго ствола изъ костнаго отверстія или изъ подъ фасціи, гдѣ нервы находятся ближе къ поверхности и больше доступны давленію. Trousseau придаетъ значеніе особымъ точкамъ по бокамъ остистыхъ отростковъ соотвѣтственно боковымъ отросткамъ позвонка, болѣзненность которыхъ при давленіи указываетъ на корешковую невральгію (points apophysaires). Однако этимъ болевымъ точкамъ (Valleix и Trousseau) нельзя придавать рѣшающаго значенія, такъ какъ описаны случаи невральгіи съ полнымъ отсутствіемъ такихъ точекъ.

Кожная болевая чувствительность при невральгіяхъ очень часто повышается, рѣже наблюдается пониженіе ея. Парэстезіи въ видѣ, полза-

нія мурашекъ, чувство холода или жара наблюдаются при невральгіяхъ очень часто.

Двигательные симптомы при невральгіяхъ встрѣчаются далеко не во всѣхъ случаяхъ и носятъ характеръ тоническихъ или клоническихъ судорогъ—чаще всего въ видѣ тика.

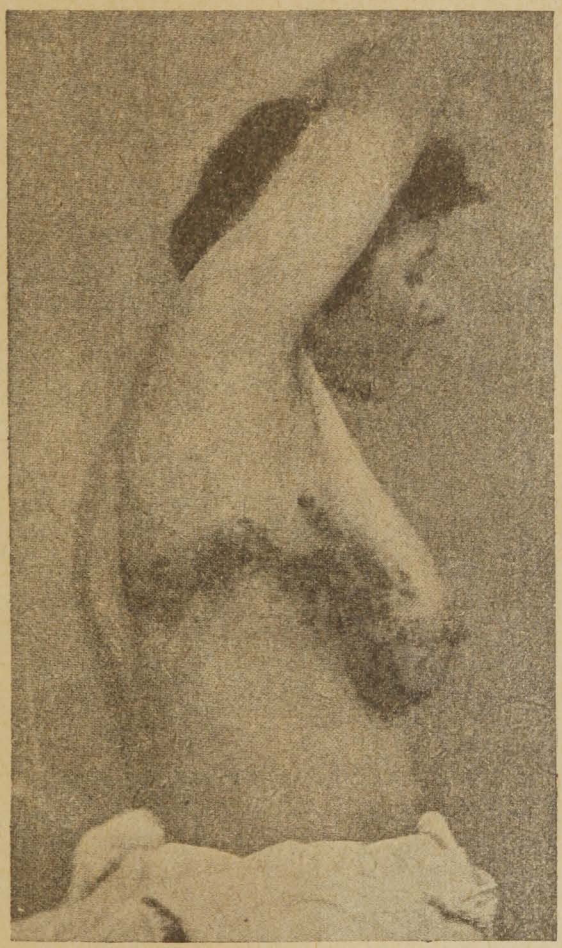

Рис. 176. Herpes zoster intercostalis. (Лейпц. мед. клин.).

Болѣе глубокія разстройства со стороны чувствительности и движенія какъ-то анэстезіи и параличи слѣдуетъ относить уже къ невритамъ.

При невральгіяхъ рефлексы немного повышены, но никакихъ патологическихъ рефлексовъ обычно не наблюдается.

Сосудодвигательныя и секреторныя явленія при невральгіяхъ выражаются въ покраснѣніи и припуханіи пораженнаго участка во время припадка, отдѣленіи слезъ, слюны и пота.

Трофическія разстройства описаны при невральгіяхъ въ видѣ развитія сыпи herpes zoster по ходу пораженнаго нерва (см. рис. 176).

Невральгическіе приступы вызываютъ рефлекторное замедленіе пульса (рефлекторное раздраженіе блуждающаго нерва).

Часто повторяющіеся тяжелые припадки боли вызываютъ у больныхъ измѣненіе психики: больные дѣлаются раздражительными и склонными къ меланхоліи, а въ нѣкоторыхъ случаяхъ развивается настоящее тяжелое психическое заболѣваніе.

При часто повторяющихся болевыхъ припадкахъ больные лишаются сна и аппетита, что, конечно, отражается на общемъ питаніи ихъ. Проэцированіе боли при невральгіяхъ даже одного и того же нерва въ различныхъ случаяхъ различно. Одни больные локализируютъ боль на поверхности, другіе въ глубинѣ. Въ нѣкоторыхъ случаяхъ проэцированіе боли на поверхности кожи соотвѣтствуетъ распредѣленію не периферическаго нервнаго ствола, а спинномозгового корешка.

По своей локализаціи невральгіи могутъ быть раздѣлены на слѣдующія группы:

А. Невральгіи черепныхъ нервовъ.

Б. Невральгіи спинномозговыхъ нервовъ.

I. Neuralgia Plexus cervico-brachialis:
   a) Neuralgia occipito-cervicalis.
   b) Neuralgia cervico-brachialis (Brachialgia).
   c) Phrenalgia.

II. Neuralgia intercostalis.

III. Neuralgia Plexus lumbo-sacralis.
   Neuralgia lumbo-abdominalis.
   Neuralgia cruralis.
   Neuralgia n. cutanei femoris lateralis.
   Ischias.
   Neuralgia pudendoanalis.

Тутъ же слѣдуетъ упомянуть о невральгіи отдѣльныхъ органовъ [1]).
   a) Glossodynia.
   b) Mastodynia.
   c) Condylalgia.
   d) Coccygodynia.
   e) Orchidodynia.
   f) Tarsalgia.
   g) Achillodynia.

---

[1]) Невральгіи отдѣльныхъ органовъ въ большинствѣ случаяхъ не представляютъ заболѣванія невральгіей въ собственномъ смыслѣ этого слова и поэтому подлежатъ разсмотрѣнію въ общихъ руководствахъ невропатологіи. Оперативное вмѣшательство при нѣкоторыхъ изъ нихъ состоитъ въ удаленіи больного органа и тѣхъ образованій, какія при этомъ служатъ причиной развитія болѣзненныхъ явленій.

Теченіе и предсказаніе. Теченіе невральгій отличается большимъ разнообразіемъ. Въ легкихъ случаяхъ наблюдается нѣсколько приступовъ, которые проходятъ и не повторяются. Въ тяжелыхъ острыхъ случаяхъ отдѣльные приступы имѣютъ большую продолжительность и повторяются часто и весь періодъ болѣзни проходитъ въ теченіе нѣсколькихъ дней или недѣль. При хроническомъ теченіи невральгіи могутъ существовать десятки лѣтъ безъ какихъ-либо признаковъ улучшенія. Въ нѣкоторыхъ случаяхъ наблюдается затишье—исчезновеніе приступовъ на мѣсяцы и даже года, а затѣмъ болѣзнь возобновляется съ прежней силой. Въ промежуткахъ между отдѣльными приступами нѣкоторые больные чувствуютъ себя совершенно удовлетворительно.

Предсказаніе зависитъ отъ продолжительности существованія невральгіи и отъ причины. При токсическихъ формахъ невральгіи предсказаніе благопріятно, при невральгіяхъ, зависящихъ отъ механическихъ причинъ, предсказаніе также благопріятно, если не прошло большого промежутка времени отъ начала страданія и механическая причина можетъ быть устранена.

При продолжительномъ существованіи невральгіи обычно предсказаніе ухудшается.

Распознаваніе. Такъ какъ невральгія есть въ собственномъ смыслѣ симптомъ, то она можетъ встрѣчаться при многихъ заболѣваніяхъ и только такая форма невральгіи, гдѣ нѣтъ патолого-анатомической основы заболѣванія, должна быть разсматриваема, какъ невральгія—особая форма болѣзни. Нѣкоторые авторы предлагаютъ тѣ невральгіи, которыя появляются при другихъ заболѣваніяхъ, какъ симптомъ, выдѣлить въ группу невральгіеформныхъ болей для отличія отъ невральгій.

Невральгіи легко отличаются отъ болей при спинной сухоткѣ, невритахъ, сифилитическихъ болей (dolores osteocopae).

При неврастеніи и истеріи наблюдаются болевыя ощущенія, напоминающія невральгическія боли (pseudo-neuralgia Jendrassik'a и psychalgia Oppenheim'a). Въ этихъ случаяхъ болевыя ощущенія наступаютъ послѣ извѣстнаго психическаго возбужденія или волненія (neuralgia nervosa Hallion'a). Эти болевыя ощущенія обычно не наблюдаются въ сферѣ распространенія опредѣленнаго нерва, а появляются по типу головномозговой или истерической локализаціи, т. е. кольцеобразныя боли на рукѣ, боли въ видѣ полосъ на груди и т. п. Такое распредѣленіе болей отличаетъ ихъ отъ невральгій.

Также легко отличить невральгіи и отъ тѣхъ болевыхъ ощущеній, какія наблюдаются при страданіяхъ внутреннихъ органовъ, описанныхъ Dana, Head и Mackenzie подъ именемъ «гиперэстетическихъ зонъ».

Леченіе. Если извѣстна причина возникновенія невральгіи, то леченіе должно быть причиннымъ; въ случаѣ же невозможности установить причину примѣняются антиневральгическія средства, которыхъ

въ настоящее время извѣстно очень большое число (Antifibrin, Antipyrin, Lactophenin, Pyramidon и т. д.). При очень сильныхъ степеняхъ невральгіи показано примѣненіе наркотическихъ.

Изъ физическихъ методовъ леченія примѣняется всѣхъ видовъ электризація, согрѣвающіе компрессы, іонизація, леченіе свѣтомъ; подробно всѣ эти способы леченія изложены въ руководствахъ по нервнымъ болѣзнямъ.

Болѣе радикальные способы леченія распадаются на 2 рода:

а) хирургическіе, при помощи чего стремятся 1) хирургическимъ путемъ нарушить проводимость нервнаго ствола и такимъ образомъ устранить болевыя ощущенія — даже изсѣченіе нервнаго ствола; или 2) устранить внутреннія измѣненія въ нервномъ стволѣ, и

б) химическіе, имѣющіе цѣлью ослабить проводимость нервнаго ствола при помощи впрыскиванія въ нервный стволъ различныхъ химическихъ веществъ.

А. Хирургическіе способы леченія невральгій.

I. Нарушеніе цѣлости нервнаго ствола.

При интенсивныхъ невральгическихъ боляхъ, когда никакіе способы не приносятъ облегченія, показано нарушеніе цѣлости нервнаго ствола. Въ тѣхъ случаяхъ, когда такое оперативное вмѣшательство примѣняется на чувствительныхъ нервахъ, обычно не наносится большого ущерба организму, но при смѣшанныхъ нервахъ такое леченіе должно производиться съ большой осторожностью, такъ какъ при перерѣзкѣ нервнаго ствола страдаютъ и двигательные нервы. Въ этомъ послѣднемъ случаѣ оперативное вмѣшательство показано только на такихъ нервахъ, въ составъ которыхъ входятъ двигательные пучки, иннервирующіе незначительныя мышцы или такія мышцы, функція которыхъ легко замѣстима сосѣдними (межреберные нервы).

Оперативное нарушеніе цѣлости нервнаго ствола можетъ состоять: 1) въ перерѣзкѣ нервнаго ствола (neurotomia), 2) изсѣченіи части нерва (resectio nervis s. neurectomia) и 3) вырываніи нерва (neurorhexis).

1) Перерѣзка нервнаго ствола (neurotomia). Послѣ того, какъ нервный стволъ найденъ, его приподнимаютъ на крючкѣ и перерѣзаютъ ножницами или ножемъ. Оба конца перерѣзаннаго нерва отодвигаются по возможности въ стороны или даже загибаются въ противоположныя стороны и подшиваются къ окружающей ткани. Въ нѣкоторыхъ случаяхъ загнутый периферическій конецъ нервнаго ствола подшивается къ самому стволу (см. Neurinkampsis).

2) Изсѣченіе участка нервнаго ствола (neurectomia). Такъ какъ при перерѣзкѣ нервнаго ствола концы нерва снова могутъ срастись, то предпочтительнѣе производить изсѣченіе участка нерва на протяженіи 2—4 стм.

Послѣ обнаруженія нерва его поднимаютъ на пальцѣ и разсѣкаютъ въ верхнемъ углу раны, затѣмъ вытягиваютъ периферическій конецъ насколько возможно и изсѣкаютъ до 4 стм., а иногда и больше.

Для полученія лучшихъ результатовъ передъ разсѣченіемъ нервнаго ствола необходимо вытянуть его пальцемъ.

3) Вырываніе нерва (neurorhexis). Вырываніе нерва примѣняется въ тѣхъ случаяхъ, гдѣ нервъ мало доступенъ (въ костномъ каналѣ). Въ этомъ случаѣ нервный стволъ разсѣкается, а затѣмъ центральный его конецъ захватывается пинцетомъ (Tiersch) и наматывается на него до тѣхъ поръ, пока онъ не будетъ извлеченъ настолько, что разорвется въ глубинѣ. Иногда удается при этомъ констатировать даже травму въ межпозвоночныхъ корешкахъ (Franke). Затѣмъ съ периферическимъ отрѣзкомъ поступаютъ точно такъ же.

Въ особенности широко примѣняется этотъ способъ при невральгіяхъ тройничнаго нерва, такъ какъ этотъ нервъ доступенъ только на незначительномъ пространствѣ и только такой способъ исключаетъ возможность рецидива болей вслѣдствіе возстановленія нервнаго ствола.

II. Хирургическіе способы, устраняющіе внутреннія измѣненія въ нервѣ.

Въ тѣхъ случаяхъ, когда невральгія развивается въ смѣшанномъ нервѣ и предпочтительнѣе не нарушать вполнѣ цѣлость нервнаго ствола, примѣняются способы, имѣющіе цѣлью повліять только на проводимость нервнаго ствола: 1) вытяженіе нерва (neurotonia), 2) раздавливаніе нерва (neurotripsia) и 3) разъединеніе волоконъ нервнаго ствола (расщепленіе или расчесываніе нерва — Hersage).

1) Вытяженіе нервнаго ствола предложено было Nussbaum'омъ для уничтоженія тѣхъ предполагаемыхъ спаекъ въ нервномъ стволѣ, какія обусловливаютъ болевыя ощущенія, при этомъ одновременно происходитъ разрывъ измѣненныхъ волоконъ, которыя затѣмъ возстановляются. Кромѣ того эта операція измѣняетъ кровеобращеніе въ нервѣ, вліяя на vasa nervorum.

Операція производится такимъ образомъ, что, послѣ обнаженія нерва, онъ поднимается на пальцѣ и съ силой вытягивается въ теченіе одной минуты. Чтобы избѣжать разрыва нерва, необходимо имѣть въ виду степень сопротивляемости каждаго нерва на разрывъ и такимъ образомъ сообразовать силу.

Данныя эти были получены Trambetta (см. стр. 151).

2) Раздавливаніе (разминаніе) нервнаго ствола neurotripsia, предложенное Verneuil'емъ, имѣетъ цѣлью вызвать поврежденіе нервнаго ствола и полное нарушеніе его проводимости, но безъ нарушенія цѣлости оболочки. Анатомическія измѣненія, наступающія при этомъ, см. въ главѣ «О сдавленіи нервныхъ стволовъ» (стр. 152).

Оперативная техника въ высшей степени проста: нервный стволъ

разминаютъ между пальцами на протяженіи 2 — 3 стм. до того, что внутренняя часть его совершенно исчезаетъ и остается только оболочка. При небольшихъ нервахъ примѣняютъ раздавливаніе при помощи желобоватаго зонда, придавливая къ нему нервъ пальцемъ, перекатываютъ его до тѣхъ поръ, пока не запустѣетъ оболочка.

3) Расщепленіе нервнаго ствола—Hersage, состоитъ въ разъединеніи нервныхъ пучковъ на пространствѣ 2—3 стм. при помощи ряда тонкихъ иголъ (въ видѣ зубьевъ гребня) или при помощи прошиванія рядомъ шелковинокъ. Продвигая эти шелковинки на 2—3 стм., удается разъединить нервные пучки, не вызывая большихъ деструктивныхъ измѣненій въ нервѣ (Buck и Vanderlinden) (рис. 177).

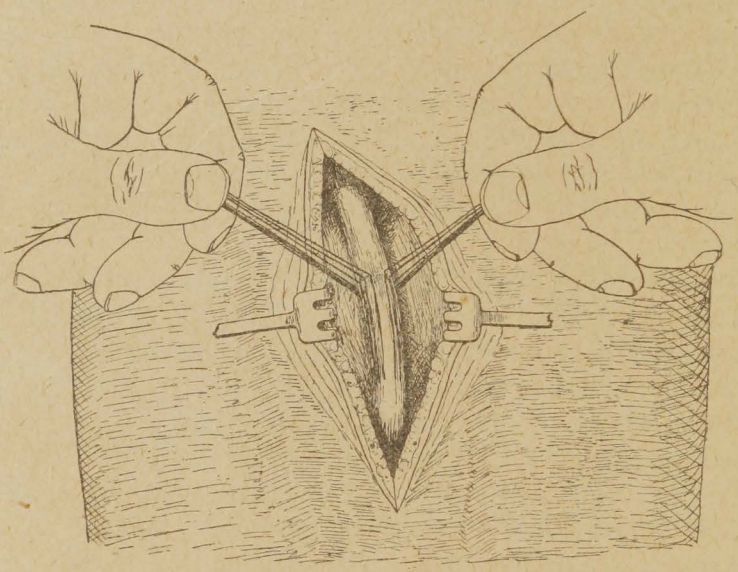

Рис. 177. Hersage нервнаго ствола при помощи шелковинокъ. (Собств. набл.).

При помощи этой операціи достигается разрывъ спаекъ и сосудовъ внутри нерва. Если принять во вниманіе значительное развитіе сосудовъ въ нервѣ при невральгіяхъ, или расширеніе венъ, напр., при невральгіяхъ сѣдалищнаго нерва, то такое леченіе должно дать хорошіе результаты тѣмъ, что, разрушая сосуды, вызываетъ ихъ запустѣніе.

Послѣ операціи обычно наступаетъ значительное пониженіе болевой чувствительности, со стороны же движенія наблюдается незначительное ослабленіе мышечной силы. Какъ чувствительность, такъ и движеніе въ теченіе 1—2 недѣли возстанавливаются совершенно.

Б. Химическіе способы леченія невральгій.

Хирургическіе методы леченія невральгій примѣняются только въ тяжелыхъ случаяхъ, когда другіе методы не даютъ никакого результата. Въ болѣе же легкихъ случаяхъ или въ случаяхъ, когда вообще проти-

вопоказано оперативное вмѣшательство, примѣняется впрыскиваніе различныхъ веществъ въ нервъ для того, чтобы 1) нарушить проводимость нервнаго ствола, вызывая впрыскиваніемъ химическаго вещества особыя деструктивныя измѣненія въ нервномъ стволѣ, или 2) пропитать нервъ индифферентнымъ растворомъ, вызвавъ этимъ механическое сдавленіе нервныхъ волоконъ.

Въ первомъ случаѣ впрыскиваютъ осміевую кислоту (Eulenburg), алкоголь (Schlösser), а во второмъ солевой физіологическій растворъ (Lange).

Въ виду того, что эти способы разработаны примѣнительно къ отдѣльнымъ нервамъ, они будутъ разсмотрѣны при разсмотрѣніи невральгій отдѣльныхъ нервовъ.

Мѣстная анэстезія нервныхъ стволовъ.

При невральгіяхъ нервныхъ стволовъ, а также и для операціи на конечностяхъ, можетъ съ большимъ успѣхомъ примѣняться мѣстная анэстезія нервныхъ стволовъ.

Съ этой цѣлью въ нервные стволы впрыскивается 2% растворъ новокаина въ количествѣ 10 куб. стм. съ 5 каплями адреналина. Черезъ полчаса уже получается анэстезія нервнаго ствола. Для практическаго примѣненія этого способа необходимо, конечно, знаніе точнаго топографическаго положенія нервнаго ствола, такъ какъ полный успѣхъ получается только въ томъ случаѣ, когда анэстезирующая жидкость проникаетъ въ толщу нервнаго ствола. Для этой цѣли пользуются при впрыскиваніи въ нервы конечностей такимъ способомъ, что ощупываніемъ пальцемъ находятъ перекатывающійся подъ пальцемъ нервный стволъ, при этомъ больной жалуется на иррадіирующія въ пальцы болевыя ощущенія. Нащупавъ пальцемъ нервный стволъ, проводятъ иглу перпендикулярно къ стволу и вкалываютъ ее въ глубину понемногу выпуская жидкость. Когда больной почувствуетъ въ пальцахъ особаго рода ощущеніе въ видѣ ползанія мурашекъ или небольшого зуда, то это будетъ служить показаніемъ, что игла проникла въ нервъ и тогда впрыскиваютъ въ нервъ остальное количество жидкости. Тотчасъ же у больного появится ощущеніе ломоты, а затѣмъ и онѣмѣнія во всей области, иннервируемой даннымъ нервомъ.

Для опредѣленія тѣхъ участковъ нервныхъ стволовъ, которые недоступны непосредственному ощупыванію, предложены особые способы.

Для верхней части сѣдалищнаго нерва Ясенецкій-Войно предложилъ слѣдующій способъ: большимъ указательнымъ пальцемъ прощупывается сѣдалищный бугоръ и къ пальцу, лежащему на его боковой сторонѣ, прикладывается вертикальная сторона прямого угла, приготовленнаго изъ проволоки; горизонтальная сторона этого угла прикладывается къ ягодицѣ на уровнѣ легко прощупываемой верхушки большого

вертела; къ самой верхушкѣ приложеннаго такимъ образомъ угла вкалывается совершенно вертикально длинная игла и проводится въ глубину до тѣхъ поръ, пока не упрется въ кость. Тогда производятъ впрыскиваніе новокаина.

Бабицкій предложилъ другой способъ, а именно: черезъ прямую кишку онъ достигаетъ пальцемъ того мѣста, гдѣ нервъ перегибается черезъ край большого сѣдалищнаго отверстія съ тѣмъ, чтобы дальше ниже лечь въ желобъ между сѣдалищнымъ бугромъ и большимъ вертеломъ. Отыскавъ черезъ прямую кишку сѣдалищный бугоръ пальцемъ, авторъ идетъ по всему нижнему краю желоба по кости и затѣмъ по крестцово-остистой связкѣ, имѣя на пальцѣ самый желобъ. Введенную черезъ кожу въ ягодичной области иглу вглубь до самаго желоба удается ясно прощупать пальцемъ, подъ контролемъ котораго она направляется кнаружи къ любому отдѣлу нервнаго ствола. Такимъ образомъ удается точно провести иглу въ нервный стволъ.

Для впрыскиванія въ область плечевого сплетенія можно воспользоваться способомъ Kullenkampf'a. Опознавательными пунктами служатъ 1 ребро, ключица и надключичная артерія. Опредѣливъ эти опознавательные пункты, между которыми лежитъ плечевое сплетеніе, необходимо иглу проводить вертикально, держась наружнаго края надключичной артеріи. Указаніе больного на появленіе особыхъ ощущеній въ кисти служитъ указаніемъ на проколъ сплетенія и тогда необходимо производить впрыскиваніе раствора.

Perthes соединилъ иглу шприца для впрыскиванія анэстезирующихъ веществъ съ электрическимъ токомъ, изолировавъ предварительно всю иглу за исключеніемъ кончика ея. При вкалываніи иглы въ нервъ и при пропусканіи тока получается характерное сокращеніе, что и служитъ доказательствомъ, что конецъ иглы проникъ въ нервъ и тогда впрыскиваемая анэстезирующая жидкость попадаетъ въ толщу нервнаго ствола и анэстезія получается вполнѣ удовлетворительная.

Анэстезированіе нервныхъ стволовъ имѣетъ очень большое значеніе для общей хирургіи, какъ замѣна общаго наркоза, въ хирургической же невропатологіи этотъ способъ имѣетъ только значеніе постолько, посколько есть возможность производить впрыскиваніе редуцирующихъ веществъ, какъ-то алкоголь, эфиръ, хлороформъ и др. Однако впрыскиваніе такихъ веществъ въ смѣшанные нервы вызываетъ тяжелыя двигательныя разстройства и поэтому не можетъ получить широкаго распространенія и можетъ быть примѣнено только при очень тяжелыхъ формахъ невральгіи.

Діагностическое же значеніе этого метода очень велико, такъ какъ при помощи впрыскиванія въ нервный стволъ слабыхъ растворовъ кокаина или стоваина удается установить уровень локализаціи невральгіи При впрыскиваніи въ нервный стволъ выше мѣста его пораженія по-

лучается анэстезія, а слѣдовательно, исчезаніе болевыхъ ощущеній, а при впрыскиваніи анэстезирующаго вещества ниже пораженія такой анэстезіи не получается, такъ какъ болевыя ощущенія доходятъ до центральнаго неврона безпрепятственно. Этотъ методъ, совершенно безвредный для больного, очень цѣненъ въ тѣхъ случаяхъ, когда не удается локализировать уровень невральгіи на основаніи клиническихъ данныхъ. Если принять во вниманіе, что при каждой невральгіи болевыя ощущенія иррадіируютъ даже по здоровымъ вѣтвямъ и иногда рефлекторно получаются болевыя ощущенія на далекомъ разстояніи отъ мѣста пораженія, то станетъ яснымъ, что точный клиническій діагнозъ локализаціи уровня пораженія нервнаго ствола иногда не только затруднителенъ, но и невозможенъ.

Примѣняя же такія впрыскиванія въ нервный стволъ въ нѣсколькихъ мѣстахъ по ходу нервнаго ствола отъ периферіи къ центру, всегда удается обнаружить уровень пораженія нерва или установить корешковый ея характеръ и такимъ образомъ избѣжать ошибокъ въ діагнозѣ и установить точное показаніе къ операціи. Во многихъ случаяхъ наше оперативное вмѣшательство только оттого и остается безрезультатнымъ, что не былъ точно установленъ уровень пораженія нервнаго ствола или была сдѣлана операція на нервномъ стволѣ, между тѣмъ какъ болѣзненный процессъ локализировался въ корешкахъ спинного мозга.

Отдѣльныя формы невральгій.

I) Невральгія тройничнаго нерва.

По частотѣ заболѣванія невральгія тройничнаго нерва занимаетъ первое мѣсто среди другихъ невральгій. Причиной развитія этой невральгіи служитъ чаще всего простуда, различныя инфекціонныя заболѣванія (инфлуэнца, маларія, angina и др.), мѣстные воспалительные процессы въ скелетѣ лица (воспаленіе Гайморовой полости, лобныхъ пазухъ, каріозные зубы), а также и въ другихъ органахъ (глаукома, иритъ, острый кератитъ и т. п.). Однако всѣхъ случаевъ невральгіи тройничнаго нерва объяснить этими причинами нельзя и остается около 15% случаевъ, гдѣ установить причину не удается.

Боли обычно очень сильны и въ тяжелыхъ случаяхъ очень мучительны. Болевые приступы появляются или безъ всякой причины, или вслѣдствіе ничтожныхъ внѣшнихъ вліяній (разговоръ, кашель, умываніе лица, ѣда и т. п.). Боли распространяются или только по отдѣльнымъ вѣтвямъ тройничнаго нерва, или захватываютъ весь нервъ. Очень часто наблюдается невральгія только двухъ нижнихъ вѣтвей тройничнаго нерва.

Различаютъ: 1) невральгію первой вѣтви, neuralgia supraorbitalis, seu frontalis; въ тѣхъ случаяхъ, когда боли распространяются болѣе

широко, она носитъ названіе neuralgia ophtalmica; 2) neuralgia supramaxillaris, невральгію второй вѣтви, которая чаще всего встрѣчается въ видѣ neuralgia infraorbitalis, и 3) neuralgia inframaxillaris, невральгію третьей вѣтви. Невральгія каждой изъ этихъ вѣтвей отличается типичнымъ распространеніемъ болевыхъ ощущеній и болевыми точками въ мѣстахъ выхода вѣточекъ этого нерва изъ отверстій лицевого черепа. Въ нѣкоторыхъ случаяхъ невральгія распространяется только на отдѣльныя отвѣтвленія каждой вѣтви, такъ, напр., наблюдаются боли въ области n. auriculo-temporalis, въ n. lingualis и т. д. Теченіе невральгіи тройничнаго нерва представляетъ въ отдѣльныхъ случаяхъ различныя колебанія. Наблюдаются наряду съ легкими формами невральгіи такія тяжелыя, что больные кончаютъ даже самоубійствомъ. Иногда тяжелые приступы невральгіи сопровождаются судорожными сокращеніями лицевыхъ мышцъ, «tic douloureux convulsif» или «neuralgie faciale epileptiforme» Trousseau.

Судорожныя подергиванія во время припадка совершенно непроизвольны и больные не въ состояніи ихъ остановить. Въ промежуткахъ же между припадками никакихъ судорожныхъ подергиваній не наблюдается.

Леченіе. Въ случаѣ безрезультатности общихъ методовъ леченія невральгій тройничнаго нерва примѣняется оперативное вмѣшательство, состоящее въ резекціи заболѣвшей вѣтви тройничнаго нерва или, при невральгіи всѣхъ вѣтвей—удаленіи Гассерова узла. Оперативная техника изложена въ одной изъ предыдущихъ главъ, а удаленіе Гассерова узла будетъ разсмотрѣно въ 3-й части настоящаго руководства.

Результаты оперативнаго вмѣшательства при невральгіяхъ тройничнаго нерва въ большинствѣ случаевъ превосходны, если точно установленъ уровень заболѣванія нерва, и если невральгія локализована въ одной вѣтви его, но въ другихъ случаяхъ оперативное вмѣшательство даетъ только облегченіе, но не избавляетъ больного отъ страданія.

Въ большинствѣ случаевъ, если не во всѣхъ, оперативному вмѣшательству на вѣтвяхъ n. trigemini слѣдуетъ предпочесть впрыскиваніе редуцирующихъ веществъ въ нервные стволы или, какъ я назвалъ, «химическую перерѣзку нерва», такъ какъ при этой послѣдней также наступаетъ рѣзкое нарушеніе проводимости нервнаго ствола, какъ и при обычной перерѣзкѣ его. Въ тѣхъ случаяхъ, когда невральгія распространяется на всѣ вѣтви тройничнаго нерва, показано удаленіе Гассерова узла или перерѣзка корешковъ n. trigemini. По статистикѣ Krause смертность послѣ операціи около 4%. Однако при удаленіи Гассерова узла наступаютъ рецидивы невральгическихъ болей почти въ 10%. При перерѣзкѣ же корешковъ тройничнаго нерва, предложенномъ Van-Gehuchten'омъ, такіе рецидивы составляютъ исключеніе, и этотъ способъ въ этомъ отношеніи имѣетъ преимущество передъ удаленіемъ Гассерова узла. (См. III часть операцій на Гассеровомъ узлѣ).

Леченіе невральгіи тройничнаго нерва впрыскиваніями.

Самый правильный и наиболѣе дѣйствительный способъ долженъ быть тотъ, гдѣ мѣропріятіе непосредственно имѣетъ своимъ мѣстоприложеніемъ нервный стволъ, не вліяя вообще на организмъ; гдѣ въ то же самое время нервъ не подвергается окончательному разрушенію, слѣдовательно, казалось бы, что впрыскиваніе различныхъ веществъ, временно измѣняющихъ проводимость нерва, но не вызывающихъ стойкихъ измѣненій его, должно бы считаться наиболѣе цѣлесообразнымъ.

Изъ этого, конечно, и исходили первые авторы, предложившіе впрыскиванія тѣхъ или другихъ болѣе или менѣе безразличныхъ веществъ. Но оказалось, что впрыскиваніе такихъ веществъ даетъ только скоропреходящее дѣйствіе. Поэтому въ концѣ-концовъ перешли къ впрыскиванію въ нервный стволъ спирта, давшаго очень хорошіе и стойкіе результаты, хотя и вліяющаго до нѣкоторой степени разрушительно на нервный стволъ.

Въ 1863 г. Luton предложилъ впрыскиваніе въ пораженный нервный стволъ концентрированнаго раствора поваренной соли; затѣмъ нѣкоторыми авторами были предложены для впрыскиванія растворы азотнокислаго серебра и іодная настойка. Приблизительно около же этого времени пробовали производить впрыскиванія эфира, хлороформа и спирта. Въ 1883 г. Neuber предложилъ впрыскивать при невральгіяхъ 1% растворъ осміевой кислоты, причемъ впрыскиваніе производилось въ клѣтчатку, окружающую нервный стволъ.

Далѣе слѣдовали другъ за другомъ впрыскиванія метиленовой синьки, стрихнина, искусственной сыворотки, воды, карболовой кислоты, антипирина и кокаина, воздуха, кислорода; наконецъ, въ послѣднее время снова при невральгіяхъ тройничнаго нерва стали примѣнять впрыскиванія алкоголя (Schlösser), а при невральгіяхъ сѣдалищнаго нерва впрыскиванія большихъ количествъ солевого физіологическаго раствора (пропитываніе по Lange).

1. *Впрыскиваніе спирта при невральгіяхъ тройничнаго нерва.*

Леченіе впрыскиваніями алкоголя при невральгіяхъ тройничнаго нерва даетъ очень хорошіе результаты, и въ настоящее время методика впрыскиваній и показанія къ этому впрыскиванію разработаны въ достаточной степени. Впрыскиванія алкоголя безспорно заслуживаютъ большого вниманія, какъ по тѣмъ результатамъ, какіе уже описаны многими авторами и которые мнѣ удалось наблюдать, такъ и по сравнительной безопасности и удобопримѣнимости этого способа леченія. Впрыскиваніе же другихъ средствъ или не приноситъ достаточно удовлетворительныхъ и стойкихъ результатовъ, или же опасно (какъ, напр., впры-

скиваніе осміевой кислоты въ нѣкоторыхъ случаяхъ заканчивалось смертельнымъ исходомъ), или давало острый геморрагическій нефритъ (въ случаѣ Eastmon'a).

Горячимъ сторонникомъ леченія тройничныхъ невральгій спиртомъ и первымъ начавшимъ примѣнять этотъ способъ леченія былъ Schlösser. Онъ подробно описалъ свой способъ впрыскиванія и привелъ такой большой % излеченій, какого не давалъ ни одинъ изъ иныхъ способовъ леченія. Въ своихъ работахъ онъ приводитъ 68 случаевъ, гдѣ у всѣхъ почти больныхъ исчезли боли или значительно ослабѣли. Правда, въ $^1/_2$ почти случаевъ боли снова появились спустя $^1/_2$ года, но въ менѣе интенсивной формѣ. Послѣ повторнаго впрыскиванія боли совершенно исчезли. Впрыскиванія Schlösser производилъ 80% алкоголя, около 4,0 за одинъ разъ и производилъ очень глубоко, стараясь проникнуть въ самый стволъ нерва.

Ostwalt приводитъ результаты леченія 45 случаевъ тройничной невральгіи; $^1/_2$ всѣхъ случаевъ (24 больныхъ) находилась въ госпиталяхъ Парижа и послѣ впрыскиванія была довольно продолжительное время подъ наблюденіемъ. Эти послѣдніе случаи относились къ особо тяжелымъ формамъ невральгіи, гдѣ были испробованы различные способы леченія, но безъ всякаго результата, и, слѣдовательно, подлежали операціи изсѣченія Gasser'ова узла, какъ ultimum refugium. Большинство больныхъ страдало невральгіей 6—10 лѣтъ, и нѣсколько человѣкъ даже 20—30 лѣтъ. Во всѣхъ этихъ случаяхъ Ostwalt получилъ полное исчезновеніе болей на 4—5 мѣсяцевъ, а затѣмъ послѣ повторныхъ 1—2 впрыскиваній боли больше не появлялись. Авторъ указываетъ на полную безопасность этихъ впрыскиваній, такъ какъ онъ не видѣлъ ни одного случая, гдѣ бы наблюдалось болѣе или менѣе серьезное осложненіе послѣ впрыскиваній, алкоголя. «Въ умѣлыхъ рукахъ, говоритъ Ostwalt, алкогольныя впрыскиванія безопасны». «Мнѣ кажется, что лучше прибѣгнуть къ глубокимъ впрыскиваніямъ алкоголя, чѣмъ отравлять больныхъ большими дозами опія, морфія или аконитина и т. п.».

W. Alexander указываетъ на громадное значеніе алкогольныхъ впрыскиваній при невральгіяхъ тройничнаго нерва, и на основаніи собственныхъ наблюденій считаетъ этотъ способъ леченія наилучшимъ. Если же принять во вниманіе опасность операціи изсѣченія Gasser'ова узла (изъ 70 операцій 3 смерти) и то, что изъ 55 случаевъ только у 11 больныхъ спустя 2 года не наблюдалось возвратовъ, то «нельзя не согласиться, говоритъ авторъ, съ тѣмъ, что впрыскиванію алкоголя при леченіи невральгій должно отдать преимущество».

Наконецъ мною приведено въ 1911 г. 36 случаевъ вполнѣ удачнаго леченія невральгій впрыскиваніемъ спирта. До настоящаго же времени число моихъ случаевъ возросло до 212 и ни въ одномъ случаѣ не получилось осложненія.

Въ зависимости отъ характера невральгіи, ея большей или меньшей распространенности можетъ быть, конечно, примѣненъ различный способъ впрыскиванія. Однако нѣкоторые авторы при всѣхъ видахъ невральгіи производятъ глубокое впрыскиваніе (Schlösser, Ostwalt, Hecht и др.). Другіе же совѣтуютъ примѣнять поверхностное или глубокое впрыскиваніе въ зависимости отъ степени невральгіи (Brissaud, Sicard и Пуссепъ).

Глубокія впрыскиванія, предложенныя впервые Schlösser'омъ, имѣютъ цѣлью подѣйствовать алкогольнымъ растворомъ на нервные стволы тотчасъ же по выходѣ ихъ изъ черепа. Конечно, доступъ къ нимъ очень труденъ, такъ какъ они лежатъ глубоко, и только особая техника и особая сноровка даетъ возможность безошибочно попадать иглой въ то мѣсто, куда намѣрены впрыснуть алкоголь.

Schlösser въ докладѣ, сдѣланномъ на Конгрессѣ по внутренней медицинѣ въ Wiesbaden'ѣ въ 1907 г., описываетъ свой способъ впрыскиваній такимъ образомъ. При впрыскиваніи въ 3-ю вѣтвь онъ прежде всего нащупываетъ изо рта нижній конецъ большого крыла крыловиднаго отростка, затѣмъ иглой онъ прободаетъ щеку на уровнѣ конца указаннаго пальца и по пальцу идетъ вдоль крыловиднаго отростка вверхъ до основанія черепа. Когда конецъ иглы встрѣтилъ препятствіе, то впрыскивается $^1/_2$ к. стм. алкоголя. Тотчасъ же появляется значительная боль въ нижней челюсти, но скоро она проходитъ; затѣмъ снова впрыскиваютъ около 1,0 грм. и снова по исчезаніи боли—1,0 грм. Наступаетъ чувство жженія въ нижней челюсти. Если на слѣдующій день боли не исчезли, то производится впрыскиваніе особой согнутой подъ угломъ иглой 1,0—2,0 грм. спирта въ foramen mandibulare; для этого входятъ иглой подъ угломъ нижней челюсти по внутренней ея поверхности до отверстія и затѣмъ впрыскиваютъ. Чувствительность въ нижней губѣ совершенно исчезаетъ и область нижней челюсти значительно опухаетъ. Послѣ этого послѣдняго впрыскиванія боли исчезаютъ.

Для впрыскиванія во вторую вѣтвь Schlösser вкалываетъ иглу у передняго края жевательной мышцы подъ нижнимъ краемъ скуловой дужки и затѣмъ проводитъ иглу вдоль стѣнки верхней челюсти кнутри немного вверхъ и назадъ. На глубинѣ 4,5 стм. встрѣчается съуженный проходъ въ fossa pterygomaxillaris, а если провести еще иглу на 4,0 стм., то можно проникнуть въ самую полость. Впрыскиваніе въ этихъ случаяхъ производится медленно, такъ какъ оно очень болѣзненно. Если почему-нибудь не удается попасть въ нервный стволъ или въ ближайшее съ нимъ сосѣдство, то слѣдуетъ количество впрыскиваемой жидкости удвоить. Производить это впрыскиваніе подъ наркозомъ не слѣдуетъ, такъ какъ болевыя ощущенія даютъ возможность судить о правильности впрыскиванія.

Ostwalt видоизмѣнилъ способъ Schlösser'а и далъ возмож-

ность, благодаря этому измѣненію, пользоваться, впрыскиваніемъ спирта при такихъ видахъ невральгіи тройничнаго нерва, гдѣ способъ Schlösser'a не давалъ результатовъ, а именно при невральгіяхъ первой вѣтви этого нерва. Способъ Ostwalt'a состоитъ въ слѣдующемъ: авторъ пользовался штыкообразно изогнутой толстой длинной иглой. Послѣ тщательнаго обеззараживанія рта и обезболиванія впрыскиваніемъ кокаина области позади верхняго зуба мудрости, авторъ вкалывалъ въ это мѣсто тотчасъ позади зуба упомянутую иглу, которая уже была привинчена къ шприцу, содержавшему 2—3 к. стм. 80% спирта (съ прибавкой 0,01 к. стм. сосаіні muriat. или stovaini на каждый к. стм. спирта).

Далѣе игла вводилась вверхъ, проникая черезъ слизистую рта, черезъ твердую подслизистую и черезъ musc. pterygoideus externus, пока не встрѣчала боковой пластинки крыловиднаго отростка основной кости. Когда упомянутая пластинка совершенно ясно будетъ прощупываться подъ иглой, то далѣе игла уже проводится медленно вверхъ въ скуловой ямкѣ, пока конецъ иглы не упрется въ planum infratemporale большихъ крыльевъ ossis sphenoidalis. Затѣмъ авторъ проводитъ иглу между lamina lateralis proc. pterygoidei и planum infratemporale alae magnae ossis sphenoidei далѣе назадъ до тѣхъ поръ, пока не прекратится костное препятствіе и конецъ иглы не проникнетъ въ мягкія ткани.

Теперь конецъ иглы находится какъ разъ у овальнаго отверстія и при дальнѣйшемъ проведеніи иглы на 1—2 млм. конецъ ея попадаетъ въ мѣсто выхода третьей вѣтви тройничнаго нерва. Только теперь слѣдуетъ начать медленное съ перерывами впрыскиваніе спирта, причемъ каждый разъ слѣдуетъ конецъ иглы нѣсколько перемѣщать, чтобы захватить какъ можно большее пространство. Однако, при этомъ передвиженіи надо всегда помнить: что позади и снаружи овальнаго отверстія находится foramen spinosum, черезъ которое проникаетъ въ полость черепа средняя артерія твердой мозговой оболочки и раненіе которой можетъ вызвать непріятныя осложненія. Кромѣ того, въ этой области расположены двигательныя волокна тройничнаго нерва, которыя слѣдуетъ щадить. Впрыскиваніе спирта въ область овальнаго отверстія вызываетъ тотчасъ же ощущеніе ползанія мурашей и омертвѣнія части лица иннервируемой этой вѣтвью.

По окончаніи впрыскиванія въ третью вѣтвь Ostwalt извлекаетъ иглу на 2—3 млм. и проводитъ ее, придерживаясь кости въ пространствѣ между plan. infratemporale большихъ крыльевъ и наружной пластинкой крыловиднаго отростка впередъ до тѣхъ поръ, пока конецъ иглы не встрѣтитъ снова костнаго препятствія, соотвѣтствующаго границѣ между двумя ямками: fossa zygomatica и fossa sphenomaxillaris. Проводя иглу далѣе вдоль этой костной массы вверхъ на 6 — 8 млм., авторъ проникаетъ иглой въ круглое отверстіе, изъ котораго выходитъ вторая вѣтвь тройничнаго нерва.

Если же необходимо достичь и первой вѣтви тройничнаго нерва, то стоитъ только иглу продвинуть дальше прямо вверхъ на 2 млм. и можно проникнуть къ задне-нижнему краю fissura orbitalis, черезъ которую выходитъ первая вѣтвь изъ черепа.

Такимъ образомъ Ostwalt получалъ доступъ къ мѣсту выхода изъ черепа всѣхъ трехъ вѣтвей тройничнаго нерва.

Впрыскиваніе спирта вызываетъ временное измѣненіе нерва и вскорѣ (иногда черезъ 7—8 дней) функція его возстанавливается совершенно.

Очень рѣдко удается достигнуть полнаго прекращенія болей послѣ 1-го впрыскиванія, но всегда получается значительное облегченіе. Обыкновенно удается получить полное излеченіе послѣ 3—4 впрыскиваній. Промежутки между впрыскиваніями Ostwalt совѣтуетъ дѣлать 5 — 7 дней, такъ какъ только въ теченіе этого времени успѣваетъ разсосаться отечность, появившаяся послѣ впрыскиванія. Въ промежутки между отдѣльными глубокими впрыскиваніями Ostwalt совѣтуетъ производить поверхностныя, и если такое поверхностное впрыскиваніе не устраняетъ припадковъ невральгіи, то снова производить глубокое впрыскиваніе.

Вторичное появленіе болей авторъ наблюдалъ у 30% больныхъ спустя 4—5 мѣсяцевъ, но эти боли не такъ велики, какъ первыя, и послѣ 1—2 вливаній спирта проходятъ совершенно. Авторъ не наблюдалъ ни одного случая осложненія.

Всѣ другіе авторы въ общемъ пользовались техникой Schlösser'a или Ostwalt'a и только Brissaud и Sicard предпочли нѣсколько видоизмѣненный способъ. Авторы эти пользовались для впрыскиваній тонкими иглами въ 0,7 млм. толщиной и длиною въ 4,0—6,0 стм. Для впрыскиванія примѣнялся 80% алкоголь съ добавленіемъ стоваина (Ostwalt) или хлороформа (Baudouin). Передъ введеніемъ алкоголя производилось мѣстное обезболиваніе кожи впрыскиваніемъ 1% раствора стоваина, въ нѣкоторыхъ случаяхъ стоваинъ впрыскивался и глубже по всему протяженію, гдѣ предполагалось провести иглу для введенія алкоголя.

Въ зависимости отъ области, куда производится впрыскиваніе, измѣнялся и самый способъ введенія иглы.

При впрыскиваніи алкоголя авторы пользовались двумя способами: 1) Впрыскиваніе периферическое въ вѣтви нерва, вышедшія изъ черепа. 2) Глубокое впрыскиваніе въ вѣтви тройничнаго нерва тотчасъ же по выходѣ ихъ изъ полости черепа, т. е. на основаніи черепа.

При 1-мъ способѣ необходимо отыскать при помощи ощупыванія отверстіе канала, черезъ которое выходитъ вѣточка нерва изъ черепа, а затѣмъ въ это отверстіе вводится игла и проводится по возможности дальше вглубь, послѣ чего впрыскиваютъ $^1/_2$—2 к. стм. алко-

голя, продолжая впрыскиванія и при введеніи иглы. Этотъ способъ легко исполнимъ и при нѣкоторомъ навыкѣ не представляетъ затрудненій. Однако, далеко не то бываетъ при впрыскиваніи алкоголя въ глубокія вѣтви тройничнаго нерва; въ этихъ случаяхъ приходится строго руководствоваться указаннымъ авторами направленіемъ вводимой иглы (Schlösser, Пуссепъ).

Для проникновенія къ круглому отверстію (foramen rotundum), черезъ которое выходитъ изъ полости черепа вторая вѣтвь тройничнаго нерва, необходимо руководствоваться слѣдующими правилами: вколовъ иглу подъ скуловой дугой косо снаружи кнутри, спереди назадъ и немного снизу вверхъ, проходятъ ею черезъ покровы globulus Bichat позади задней стѣнки верхней челюсти и проникаютъ такимъ образомъ въ fossa pterygomaxillaris; игла не должна входить болѣе, какъ на 5 стм., такъ какъ въ вершинѣ этой ямки (глубже 5 стм.) находятся двигательные нервы глазного яблока.

Для достиженія овальнаго отверстія, находящагося непосредственно позади основанія крыловидныхъ отростковъ и отстоящаго отъ наружныхъ покрововъ на 4 стм., необходимо проводить иглу, строго соблюдая слѣдующія условія: проколъ кожи слѣдуетъ производить въ центрѣ треугольника, образуемаго proc. zygomaticus, proc. coronoideus и proc. condyloideus нижней челюсти. Этотъ треугольникъ съ точностью обозначитъ мѣсто, черезъ которое необходимо проводить иглу, чтобы достичь овальнаго отверстія. Далѣе иглу слѣдуетъ проводить, придерживаясь все время задняго края крыловиднаго отростка, направляя ее все время назадъ на 4 стм., на какой глубинѣ можно произвести впрыскиванія алкоголя.

Наконецъ, для того, чтобы впрыснуть алкоголь въ нижнюю вѣтвь тройничнаго нерва на томъ уровнѣ, гдѣ эта вѣтвь входитъ въ нижнюю челюсть, spina Spixi, необходимо производить впрыскиванія черезъ ротъ; такъ какъ приходится отыскивать spina Spixi, то необходимо брать болѣе толстыя иглы. Это отыскиваніе вызываетъ значительныя боли и лучше всего производится подъ общимъ обезболиваніемъ.

Во всѣхъ случаяхъ мною примѣнялось периферическое впрыскиваніе алкоголя и затѣмъ, если послѣ двухъ сеансовъ боли оставались прежней интенсивности или даже усиливались, я переходилъ на болѣе глубокое впрыскиваніе, т. е. производилъ впрыскиваніе по ходу нервныхъ стволовъ, а если и это не давало хорошихъ результатовъ, то производилъ впрыскиваніе въ мѣста выхода нервовъ изъ полости черепа, т. е. у основанія черепа.

Такимъ образомъ я раздѣляю въ тяжелыхъ случаяхъ все леченіе на 3 момента, въ болѣе же легкихъ, ограничиваясь поверхностнымъ впрыскиваніемъ, не производилъ значительной травмы, какую, конечно, производитъ глубокое впрыскиваніе.

Периферическое впрыскиваніе мною производилось такъ же, какъ оно описано Brissaud и Sicard'омъ въ for. mentale, for. supra infraorbitale, for. zygomaticum, причемъ я старался ввести иглу въ каналъ и произвести впрыскиваніе какъ можно глубже.

2-й моментъ леченія — впрыскиваніе алкоголя въ стволы нервовъ—производился только въ третью вѣтвь, такъ какъ вторая вѣтвь недоступна на своемъ протяженіи. Это впрыскиваніе можно легко произвести такимъ образомъ, что, отступя отъ угла нижней челюсти на 1 стм., ощупать предварительно незначительное углубленіе (это углубленіе легко ощупывается при нѣкоторомъ навыкѣ). Игла вкалывается у самаго края нижней челюсти и проводится вверхъ на $2^1/_2$ стм. При проведеніи иглы кверху необходимо отклонить ее немного назадъ и затѣмъ придавить ее къ внутренней поверхности кости, тогда игла будетъ скользить по углубленію, идущему къ for. mandibulare, и достигнетъ безпрепятственно нервнаго ствола; впрыскиваніе у угла нижней челюсти или черезъ ротъ далеко не даетъ такихъ хорошихъ результатовъ и гораздо хлопотливѣе и затруднительнѣе, чѣмъ примѣненное мною.

Наконецъ, 3-й моментъ. Для достиженія мѣста выхода первой вѣтви я пользовался указаніями Ostwalt'a и произвелъ только въ одномъ случаѣ такое впрыскиваніе. Однако, повидимому, есть возможность получать хорошій терапевтическій результатъ и при помощи впрыскиванія въ каналъ, т. е. впрыскиванія периферическаго вполнѣ въ этомъ случаѣ достаточно. Въ другихъ же случаяхъ при впрыскиваніи во вторую вѣтвь часть алкоголя попадаетъ и въ близлежащую первую и такимъ образомъ происходитъ достаточная анэстезія этой послѣдней.

Для достиженія второй вѣтви я пользовался видоизмѣненнымъ мною способомъ Schlösser'a и во всѣхъ случаяхъ, послѣ пріобрѣтенія навыка, удачно попадалъ въ fossa pterygo-maxillaris и получалъ прекрасные терапевтическіе результаты. Это видоизмѣненіе состояло въ слѣдующемъ: игла вкалывалась у нижняго угла скуловой кости (этотъ уголъ легко ощупать), отступя на 1 млм. отъ края, и затѣмъ проводилась подъ угломъ 45° вверхъ, причемъ она встрѣчала на своемъ пути кость (заднюю стѣнку верхней челюсти), по которой легко скользила. Это первый опознавательный пунктъ; затѣмъ далѣе встрѣчалось препятствіе на глубинѣ $5^1/_2$—6 стм.—это мѣсто, гдѣ необходимо производить впрыскиваніе, такъ какъ препятствіе это—верхній край отверстія, черезъ которое проходитъ вторая вѣтвь. Этотъ способъ лучше другихъ въ томъ отношеніи, что игла попадаетъ непосредственно въ круглое отверстіе и все это время скользитъ по кости, т. е. при этомъ устраняется возможность раненія какихъ-либо сосудовъ (см. рис. 178 и 179).

Для впрыскиванія же алкоголя въ третью вѣтвь ни одинъ изъ описанныхъ способовъ не даетъ настолько ясныхъ и непогрѣшимыхъ указаній, чтобы можно было легко проникнуть къ мѣсту выхода третьей

вѣтви тройничнаго нерва (for. ovale). Поэтому я предложилъ бы пользоваться нѣсколько болѣе простымъ, на мой взглядъ, способомъ. Ощу-

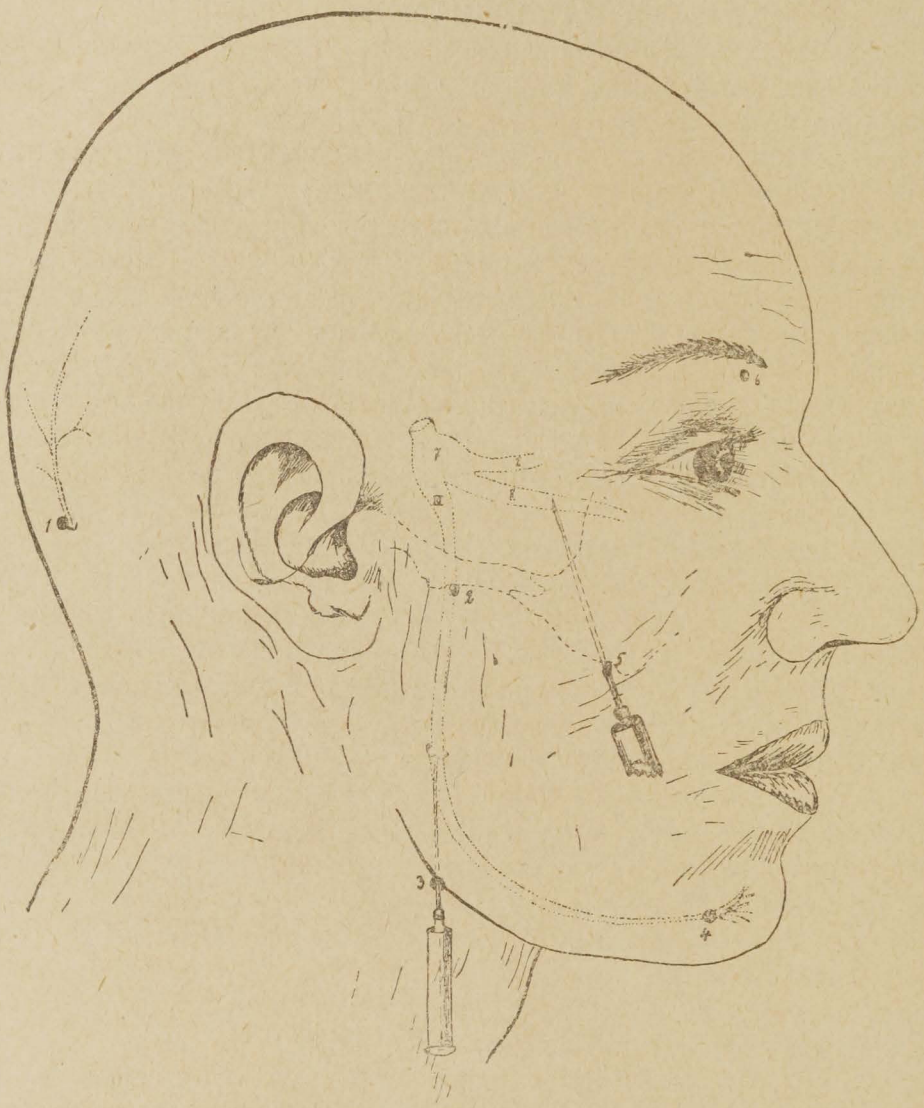

Рис. 178. 1—мѣсто прокола кожи для впрыскиванія при леченіи neuralgia occipitalis; 2—мѣсто прокола кожи для впрыскиванія въ 3-ю вѣтвь (у f. ovale); 3—мѣсто прокола кожи и направленіе иглы при впрыскиваніи въ 3-ю вѣтвь (r. mandibularis); 4—то же при впрыскиваніи въ n. mentalis; 5—мѣсто прокола кожи и направленіе иглы при впрыскиваніи во 2-ю вѣтвь (у f. rotundum); 6—то же—r. supraorbitalis; 7—ganglion Gasseri и вѣтви тройничнаго нерва (проэкція).

пывая тщательно скуловую дугу, я нахожу гладкое дугообразное углубленіе, соотвѣтствующее proc. zygomaticus ossis temporalis, и у передняго края этого углубленія я вкалываю иглу снаружи внутрь перпен-

дикулярно къ поверхности дужки, тогда игла на нѣкоторой глубинѣ ($1^1/_2$ стм.) наталкивается на кость; когда подъ концомъ иглы будетъ ясно чувствоваться кость, я извлекаю иглу на нѣсколько миллиметровъ и, наклоняя ея конецъ немного книзу, снова провожу иглу вглубь; тогда игла встрѣчаетъ тоже кость, но уже своимъ боковымъ концомъ и по этой кости подъ нѣкоторымъ давленіемъ скользитъ все глубже и глубже и въ большинствѣ случаевъ встрѣчаетъ на своемъ пути препятствіе—

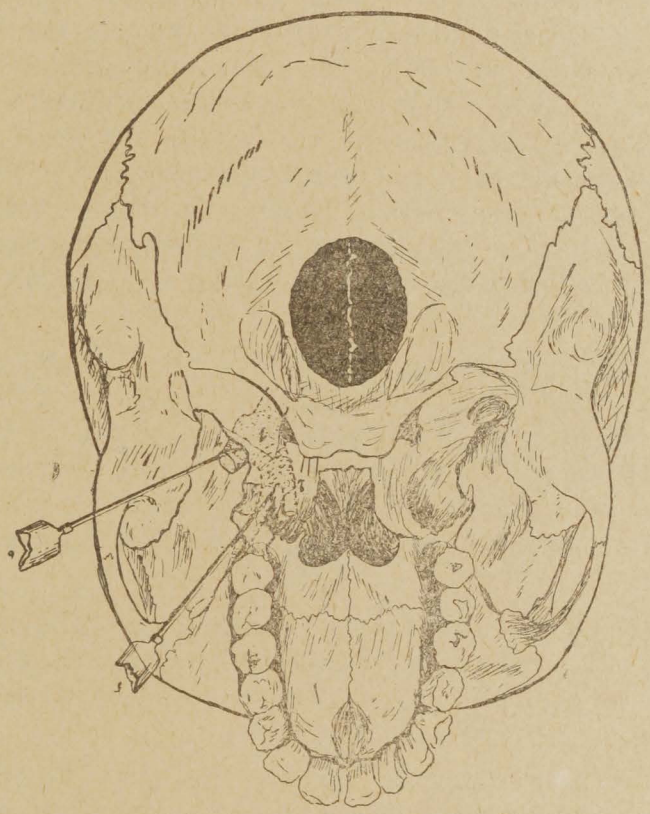

Рис. 179. Схематическое изображеніе хода иглы на основаніи черепа. 1—ganglion Gasseri; 2, 3 и 4—вѣтви тройничнаго нерва (проэкція); 5—впрыскиваніе въ 3-ю вѣтвь; 6—впрыскиваніе во 2-ю вѣтвь.

заднюю часть foramen ovale. Тогда слѣдуетъ произвести впрыскиваніе 2—3 куб. стм. алкоголя. Въ тѣхъ же случаяхъ, гдѣ этого препятствія нѣтъ, необходимо иглу проводить не глубже 4 стм., иначе, проникая глубже, игла можетъ поранить большіе сосуды шеи (см. рис. 178 и 179).

Пользуясь этимъ способомъ, я попадалъ во всѣхъ случаяхъ въ третью вѣтвь у самаго ея выхода изъ черепа. Мнѣ кажется такой способъ наиболѣе удобнымъ и практичнымъ.

Что касается способа, предложеннаго Ostwalt'омъ для впрыскиванія алкоголя въ Gasser'овъ узелъ, то мною испробованъ онъ въ

рядѣ случаевъ, но я не видѣлъ отъ него особенныхъ терапевтическихъ результатовъ, но зато получилъ рядъ очень тяжелыхъ явленій (рвоту, посинѣніе лица, замедленіе пульса, а спустя $^1/_2$ часа, когда всѣ эти явленія исчезли, сильныя головныя боли, державшіяся 2 сутокъ).

Холинъ пробовалъ вводить по способу Ostwalt'a окрашенную жидкость въ Gasser'овъ узелъ на трупахъ и попадалъ совершенно точно въ узелъ. Основываясь на этомъ, авторъ даже заявилъ, что, можетъ быть, при помощи этого метода мы избѣгнемъ тяжелой и рискованной операціи изсѣченія Gasser'ова узла. Упомянутый мой случай убѣждаетъ меня также въ томъ, что спиртъ проникаетъ, повидимому, въ Gasser'овъ узелъ, но въ то же время онъ вызываетъ рѣзкое раздраженіе мозговыхъ оболочекъ, что, конечно, до нѣкоторой степени служитъ противопоказаніемъ. Только при болѣе подробной и точной разработкѣ этого способа «химическаго поврежденія Gasser'ова узла», болѣе точнаго установленія сферы дѣйствія спирта на мозговыя оболочки, конечно, можно ожидать въ будущемъ хорошихъ результатовъ и отъ этого способа.

Для впрыскиванія примѣнялся мною 1 % растворъ стоваина въ 85 % спиртѣ съ прибавкой іодной настойки (10 капель на 100 куб. стм.). Получался соломенно-желтый растворъ. Прибавкой іода я имѣлъ цѣлью отчасти воздѣйствовать мѣстно на нервный стволъ, а главнымъ образомъ повысить створаживающую способность алкоголя, чтобы алкоголь не распространялся далеко, а по возможности держался вблизи мѣста впрыскиванія.

Нѣкоторые авторы прибавляли къ спирту хлороформъ, но такое прибавленіе вызываетъ только усиленіе болей, такъ какъ хлороформъ сильнѣе прижигаетъ, чѣмъ алкоголь. Терапевтическаго значенія, по моему мнѣнію, прибавленіе хлороформа не имѣетъ.

Количество впрыскиваемаго алкоголя въ моихъ случаяхъ около 1—2 куб. стм., и въ рѣдкихъ случаяхъ количество алкоголя доходило до 3 куб. стм. Среднее количество для глубокихъ впрыскиваній—2 куб. стм., по моимъ наблюденіямъ, вполнѣ достаточно; для периферическихъ впрыскиваній достаточно $^1/_2$ куб. стм.

Послѣдовательныя явленія послѣ впрыскиванія.

Тотчасъ же послѣ впрыскиванія наблюдается цѣлый рядъ клиническихъ явленій, выражающихся въ рѣзкой болѣзненности въ области впрыскиванія и даже въ появленіи невральгическаго припадка. Это появленіе типичнаго для даннаго случая невральгическаго припадка Schlösser считаетъ важнымъ признакомъ того, что впрыскиваніе сдѣлано какъ разъ въ самый нервъ. Послѣ прекращенія припадка долгое еще время, иногда

2—3 сутокъ остается значительная болѣзненность въ области впрыскиванія и 2—3 мѣсяца держится чувство одеревенѣнія во всей области распространенія обезболеннаго нерва. Типичные же припадки невральгіи совершенно исчезаютъ большею частью на 5—6 мѣсяцевъ, а въ нѣкоторыхъ случаяхъ навсегда.

Однако, мнѣ приходилось наблюдать послѣ 1-го впрыскиванія припадки въ теченіе 1—2 сутокъ, послѣ него, и только послѣ 2-го—окончательное исчезновеніе припадковъ.

Объективно тотчасъ послѣ впрыскиванія наблюдается значительная отечная припухлость около мѣста впрыскиванія и анэстезія всей области, иннервируемой даннымъ нервомъ, покраснѣніе участка кожи почти соотвѣтственно анэстезіи; это обезболиваніе черезъ 3—4 дня, а иногда 2—3 недѣли переходитъ въ гипэстезію и держится иногда 6—7 мѣсяцевъ; кромѣ того наблюдается слабость жевательной мышцы, а въ одномъ случаѣ я наблюдалъ параличъ ея и въ 2-хъ случаяхъ наблюдалась легкая степень контрактуры, исчезнувшая черезъ 2 недѣли.

Что касается анатомическихъ измѣненій въ нервѣ, то послѣ впрыскиванія алкоголя наблюдается болѣе или менѣе рѣзко выраженное перерожденіе нервнаго ствола, заканчивающееся полнымъ разсасываніемъ всѣхъ частей нерва. Поэтому я отождествляю впрыскиваніе алкоголя съ перерѣзкой нервнаго ствола, причемъ въ зависимости отъ количества впрыскиванія можно вызвать разрушеніе нерва на большей или меньшей глубинѣ и протяженіи.

Конечно, такое разрушеніе чувствительнаго нерва не даетъ такихъ тяжелыхъ функціональныхъ разстройствъ, какъ разрушеніе двигательнаго или смѣшаннаго нерва. Вотъ почему впрыскиваніе алкоголя слѣдуетъ примѣнять съ большой осторожностью при леченіи невральгій смѣшанныхъ нервовъ и въ этомъ случаѣ слѣдуетъ пользоваться особой нестойкостью по отношенію къ алкоголю чувствительныхъ волоконъ по сравненію съ двигательными волокнами такого смѣшаннаго нерва.

Finkelnburg доказалъ экспериментально на животныхъ, что впрыскиваніе спирта непосредственно въ сѣдалищный нервъ вызываетъ параличъ этого нерва, а въ тѣхъ случаяхъ, когда спиртъ попадалъ только въ окружность нерва, такого паралича не наблюдалось. Въ ткани нерва наблюдались рѣзкія явленія перерожденія.

Brissaud и Sicard'омъ были поставлены опыты на животныхъ для выясненія характера вліянія спирта на нервный стволъ.

Опыты состояли въ слѣдующемъ: на обнаженный сѣдалищный нервъ наливался по каплямъ постепенно 1 куб. стм. алкоголя въ 80°—90°. Затѣмъ нервъ помѣщался на прежнее мѣсто и рана зашивалась. Животное не представляло никакихъ явленій со стороны оперированной конечности. Въ другомъ рядѣ опытовъ животному производили впрыскиваніе алкоголя въ нервъ черезъ неповрежденную кожу; въ этихъ случаяхъ

получалась у животнаго реакція на боль и послѣ впрыскиванія наблюдался парезъ конечности и только спустя 1—2 дня возвращалось движеніе. Впрыскиваніе же такого количества алкоголя, но въ толщу нерва уже обнаженнаго обусловливало болѣе продолжительный эффектъ. Въ этихъ случаяхъ наблюдался параличъ конечности въ теченіе нѣсколькихъ дней, причемъ степень паралича была тѣмъ слабѣе, чѣмъ слабѣе растворъ алкоголя. Спиртъ 30^0—40^0 не вызывалъ у нѣкоторыхъ животныхъ никакихъ явленій со стороны движенія конечности.

Кролики относятся къ алкогольному впрыскиванію гораздо хуже: у нихъ такое впрыскиваніе можетъ вызвать даже омертвѣніе въ окружающей ткани. Какъ у собакъ, такъ и у кроликовъ въ мышцахъ пораженной конечности наблюдалась реакція перерожденія. Микроскопическимъ изслѣдованіемъ было обнаружено распаденіе міэлина и Waller'овское перерожденіе въ волокнахъ сѣдалищнаго нерва, подвергнутаго впрыскиванію алкоголя. Такія измѣненія въ нервѣ можно обнаружить даже на 7—8-й день послѣ впрыскиванія. Кромѣ того на срѣзахъ нервовъ, по Müller'у, обнаружена была увеличенная васкуляризація соединительной ткани.

Schlösser, Ostwalt, Sicard, Brissaud, Kiliani, Keller, Пуссепъ и др. не наблюдали никакихъ тяжелыхъ осложненій. Ни въ одномъ случаѣ не наблюдалось серьезнаго раненія сосудовъ; это обстоятельство можно объяснить тѣмъ, что тонкая игла не прободаетъ ихъ, или если прободаетъ, то раненіе ничтожное; скорѣе же всего тѣмъ, что самый способъ проведенія иглы все время по кости гарантируетъ отъ попаданія въ кровеносные сосуды.

Послѣдствія впрыскиванія.

Послѣ впрыскиванія наблюдается тотчасъ же рядъ субъективныхъ и объективныхъ явленій, въ зависимости отъ поврежденія нерва, причемъ сперва преобладали симптомы раздраженія (1—2 мин.), а затѣмъ появлялись симптомы выпаденія функцій нерва. Тотчасъ послѣ впрыскиванія появлялись сильныя боли и развивался настоящій невральгическій припадокъ; затѣмъ спустя 1—2 минуты и въ рѣдкихъ случаяхъ 3—4 минуты эти явленія исчезали и появлялось чувство онѣмѣнія (одеревенѣнія), тяжести въ щекѣ и затрудненія при открываніи рта, кромѣ того, наблюдалось ползаніе мурашей, а въ 2 случаяхъ я наблюдалъ страшный зудъ въ области распространенія нервной вѣтви. Зудъ этотъ держался около 14 часовъ, а затѣмъ уменьшался въ интенсивности, но далѣе держался $1^1/_2$ мѣсяца. Объективно тотчасъ послѣ впрыскиванія наблюдалась гиперэстезія области распространенія поврежденной нервной вѣтви, а затѣмъ черезъ 1 — 4 минуты можно было наблюдать гипэстезію, а черезъ 10—20 часовъ даже полную анэстезію этой области. Кромѣ того наблюдалось на 2—3 день появленіе значительной отечно-

сти во всей щекѣ; иногда эта отечность держится 2 — 3 недѣли. Къ непріятнымъ, но не тяжелымъ осложненіямъ послѣ глубокаго впрыскиванія слѣдуетъ отнести наблюдавшуюся всѣми авторами ригидность и даже контрактуру жевательной мышцы. Эта ригидность бываетъ настолько значительна, что больной не въ состояніи жевать и даже открыть рта и долженъ питаться жидкой пищей. Эта контрактура держится въ сильной степени 3 — 4 дня, а затѣмъ слѣды ея можно еще открыть $1^1/_2$—2 мѣсяца спустя послѣ впрыскиванія. Однако съ этимъ неудобствомъ больные легко мирятся, лишь бы избавиться отъ болей.

Нѣкоторые авторы (Schlösser, Ostwalt, Kiliani) также указываютъ на безрезультатность впрыскиванія послѣ произведенной операціи изсѣченія нервнаго ствола.

Конечно, и при этомъ способѣ впрыскиванія алкоголя какъ и послѣ операціи бываютъ неудачи. Въ этихъ случаяхъ нужно думать, что невральгія распространяется гораздо глубже, локализируется гдѣ-нибудь у Gasser'ова узла и, конечно, впрыскиванія въ такихъ случаяхъ не достигаютъ цѣли; но такихъ случаевъ все-таки мало.

Показанія къ примѣненію этого способа.

Конечно, этотъ способъ, какъ влекущій за собою все же нарушеніе цѣлости нервнаго ствола, долженъ разсматриваться какъ методъ серьезный, пожалуй, даже, какъ оперативное вмѣшательство, и прибѣгать къ этому способу нужно тогда, когда уже обычные способы леченія невральгій не даютъ результатовъ.

Всѣ способы леченія невральгій (леченіе тепломъ, свѣтомъ, электричествомъ и т. п.) могутъ также широко и тоже съ пользой примѣняться для леченія этого тяжкаго страданія и въ нѣкоторыхъ случаяхъ могутъ дать полное излеченіе; но въ случаѣ безрезультатности обычнаго леченія слѣдуетъ прибѣгать не къ помощи хирургіи, а сперва къ впрыскиванію алкоголя, а затѣмъ уже, въ случаѣ неудачи, къ помощи оперативнаго леченія.

Нужно думать, что «химическая перерѣзка» нервнаго ствола можетъ замѣнить кровавую перерѣзку нерва, и такъ какъ она не такъ тяжела для больного, не такъ опасна по своимъ послѣдствіямъ (вслѣдствіе случайныхъ осложненій), то предпочтеніе слѣдуетъ отдать впрыскиванію. Можетъ быть, даже въ тѣхъ случаяхъ, гдѣ не приноситъ помощь впрыскиваніе, тамъ останется безъ результата и изсѣченіе нервнаго ствола.

Въ очень многихъ случаяхъ благодаря впрыскиванію удается избѣжать тяжелой операціи. Morestin въ своемъ докладѣ на 21-мъ Съѣздѣ хирурговъ въ Парижѣ въ 1908 г. категорически высказался за желательность примѣнять алкогольное впрыскиваніе прежде, чѣмъ приступить къ операціи. Sicard указываетъ рецидивы, наблюдающіеся послѣ изсѣ-

ченія нервныхъ стволовъ, и совѣтуетъ испытать сперва спиртовыя впрыскиванія. Въ случаѣ же неудачи прямо слѣдуетъ приступать, по мнѣнію Sicard'a, къ изсѣченію Gasser'ова узла или къ перерѣзкѣ большихъ вѣтвей тройничнаго нерва у основанія черепа.

Нельзя не согласиться въ этомъ случаѣ съ Sicard'омъ, такъ какъ правильно произведенное впрыскиваніе въ нервный стволъ до нѣкоторой степени можетъ служить и установленію мѣста пораженія нервнаго ствола Если поэтому послѣ впрыскиванія получаются всѣ объективные признаки удачно произведеннаго пропитыванія нерва спиртомъ, но припадки невральгіи не исчезаютъ, то, конечно, это будетъ служить прямымъ показаніемъ, что пораженное мѣсто находится выше впрыскиванія, и въ этихъ случаяхъ периферическая операція (перерѣзка или вытяженіе нерва) не дастъ результатовъ. Вотъ почему намъ кажется, что этотъ способъ заслуживаетъ большого вниманія не только, какъ терапевтическое средство, но и какъ діагностическое при тяжелыхъ формахъ невральгіи.

2. Невральгія въ области плечевого сплетенія

(Neuralgia cervico-brachialis, Brachialgia).

Невральгія плечевого сплетенія встрѣчается довольно часто и обычно распространяется въ предѣлахъ плечевого сплетенія, состоящаго изъ 5, 6, 7 и 8 шейныхъ корешковъ и перваго грудного. Изъ плечевого сплетенія, помимо кожныхъ вѣтвей n. n. medianus, ulnaris и radialis, берутъ еще начало кожныя вѣтви n. cutaneus brachii medialis, n. cutaneus antibrachii medialis, n. cutaneus antibrachii lateralis и n. axillaris.

Въ виду большого количества кожныхъ вѣтвей, берущихъ начало изъ плечевого сплетенія, невральгія его носитъ разнообразный характеръ въ зависимости отъ распространенія ея на тотъ или другой нервъ или нѣсколько нервовъ. Часто эти невральгіи бываютъ корешковаго характера. Отличіе корешковой невральгіи отъ стволовой въ характерѣ распространенія кожной гиперэстезіи и невральгическихъ болей во время приступа. Bernhardt указываетъ на сравнительную частоту пораженія вѣтвей n. axillaris и radialis.

Кромѣ указанныхъ уже выше причинъ невральгіи плечевого сплетенія слѣдуетъ въ особенности отмѣтить поврежденіе и ушибы нервовъ, рубцы и инородныя тѣла, опухоли подкрыльцовой впадины, аневризмы аорты и ревматизмъ. Двустороннія невральгіи характерны для заболѣваній, локализирующихся вблизи заднихъ шейныхъ корешковъ и указываютъ на заболѣваніе оболочекъ или позвонковъ (pachymeningitis cervicalis, mallum Potii).

Добавочныя шейныя ребра довольно часто служатъ причиной плечевой невральгіи, причемъ заболѣваніе сперва носитъ невральгическій характеръ, а затѣмъ вслѣдствіе постояннаго давленія на нервное

сплетеніе, появляются въ нервныхъ стволахъ органическія измѣненія, обусловливающія невритъ плечевого сплетенія и въ этой стадіи заболѣваніе характеризуется цѣлымъ рядомъ симптомовъ органическаго пораженія нервныхъ стволовъ—атрофія мелкихъ мышцъ кисти, стойкое пониженіе болевой чувствительности, отсутствіе сухожильныхъ рефлексовъ. Болевыя ощущенія при этой формѣ невральгіи локализуются преимущественно на внутренней сторонѣ кисти предплечья (см. невриты).

Распознаваніе невральгіи плечевого сплетенія не представляетъ большихъ затрудненій, если, при подробномъ изслѣдованіи верхней конечности, удастся исключить заболѣваніе суставовъ, костей и мышцъ.

Болевыя точки Valleix при невральгіи плечевого сплетенія не постоянны, такъ какъ нервы болѣзненны по всему своему протяженію, и только въ тѣхъ мѣстахъ, гдѣ нервы придавливаются къ кости, эта болѣзненность рѣзче. Затѣмъ необходимо исключить тѣ болевыя ощущенія въ верхней конечности, которыя наблюдаются при неврастеніи и истеріи.

Леченіе невральгіи плечевого сплетенія то же, что и вообще невральгіи. При этихъ невральгіяхъ впрыскиванія солевого раствора по Lange или спирта даютъ хорошіе результаты только въ легкихъ случаяхъ (технику впрыскиваній см. стр. 178). Хирургическое леченіе состоитъ въ удаленіи всѣхъ моментовъ, вызывающихъ давленіе на нервы сплетенія, въ особенности такое леченіе необходимо при шейныхъ ребрахъ, гдѣ удаленіе шейныхъ реберъ спасаетъ больного не только отъ невральгіи, но и отъ послѣдующаго развитія неврита плечевого сплетенія со всѣми его тяжелыми послѣдствіями.

3. Межреберная невральгія
(Neuralgia intercostalis).

Межреберныя невральгіи локализуются въ среднихъ межреберныхъ нервахъ (V—IX) и могутъ быть или корешковыми, или нервными. Levy и Baudouin относятъ къ корешковымъ невральгіямъ тѣ, гдѣ 1) нервные стволы не чувствительны къ давленію, 2) невральгіи двусторонни и 3) когда установили основное заболѣваніе, которое можетъ обусловить сдавленіе корешковъ. Причиной корешковыхъ межреберныхъ невральгій служатъ пораженія позвонковъ, опухоли спинного мозга, сирингоміэлія и др.

Причиной невральгій межреберныхъ нервныхъ стволовъ служатъ заболѣванія легкихъ, плевры, аневризмы и т. п. Bach предполагаетъ, что опущеніе грудной клѣтки, вслѣдствіе ослабленія межреберныхъ мышцъ, можетъ повести къ сдавленію межреберныхъ нервовъ и развитію отъ этого невральгій.

Однако въ нѣкоторыхъ случаяхъ межреберныя невральгіи появляются безъ всякой видимой причины.

При межреберной невральгіи часто наблюдается сыпь въ видѣ herpes zoster.

Oppenheim придаетъ большое діагностическое значеніе точкамъ Valleix, располагающимся у позвоночника, на боковой поверхности грудной клѣтки по l. axillaris и у грудины. При неудачѣ леченія терапевтическими мѣропріятіями показуется въ тяжелыхъ формахъ невральгій изсѣченіе межреберныхъ нервовъ и даже вырываніе ихъ.

Въ послѣднее же время примѣняется впрыскиваніе спирта въ нервные стволы. Примѣненный мною при межреберныхъ невральгіяхъ способъ впрыскиванія спирта имѣлъ своею цѣлью подѣйствовать на нервный стволъ у мѣста его выхода изъ межпозвоночнаго отверстія, т. е. какъ можно ближе къ мѣсту выхода корешка изъ спинного мозга. Такимъ образомъ принципъ этого способа такой же, какъ и впрыскиваній при невральгіяхъ тройничнаго нерва: какъ тамъ спиртъ, дѣйствуя на стволъ тройничнаго нерва, вызываетъ въ немъ болѣе или менѣе стойкія измѣненія, такъ и здѣсь въ нервѣ получаются анатомическія измѣненія, клинически выражающіяся незначительнымъ скоропреходящимъ парезомъ и болѣе продолжительнымъ и глубокимъ пониженіемъ чувствительности. Самыя впрыскиванія дѣлаются такъ: Соотвѣтственно остистому отростку, отступя въ сторону на 1 поперечный палецъ, проходятъ перпендикулярно къ плоскости спины длинной иглой до кости и впрыскиваютъ отъ 0,25 до 1,0 грм. 1%-наго раствора стоваина въ 90°-номъ спиртѣ. Впрыскиванія дѣлаютъ въ 4—6 мѣстахъ, причемъ, въ зависимости отъ количества впрыснутой жидкости за 1 разъ, и доза каждаго отдѣльнаго впрыскиванія должна быть уменьшена. Если имѣютъ въ виду подѣйствовать на межреберную невральгію, гдѣ страданіе ограничивается однимъ или 2-мя нервами, то каждое впрыскиваніе должно быть довольно велико—до 1,0 грм. за 1 разъ. Въ подобныхъ случаяхъ такое количество, конечно, гораздо сильнѣе вліяетъ на нервъ, и такимъ путемъ скорѣе удастся достигнуть исчезновенія болевыхъ ощущеній. Если же имѣется въ виду подѣйствовать на большее число нервовъ или, вѣрнѣе, нервныхъ корешковъ, то количество спирта для каждаго впрыскиванія не должно превышать 0,25 грм.

При межреберныхъ невральгіяхъ, повидимому, достаточно 2—3 впрыскиваній спирта, въ количествѣ 1,0 грм. каждый разъ. Промежутки между впрыскиваніями при невральгіяхъ приходилось дѣлать продолжительностью до 12 дней.

У больныхъ межреберной невральгіей въ моихъ случаяхъ полученъ былъ послѣ перваго же впрыскиванія очень хорошій результатъ: боли совершенно исчезли и не появлялись во все время наблюденія около $6^1/_2$ мѣс., только въ 2-хъ случаяхъ онѣ исчезли лишь послѣ 3-го впрыскиванія. Такимъ образомъ леченіе межреберной невральгіи по этому способу можетъ оказать существенную пользу. Что касается

противопоказаній, то главнѣйшее это—общая слабость и истощеніе, ибо впрыскиванія очень болѣзненны.

При впрыскиваніи въ межреберные нервы слѣдуетъ имѣть въ виду нарушенія двигательныхъ отправленій, ибо нервы эти смѣшаннаго характера. Изъ вышеприведенныхъ опытовъ Brissaud и Sicard'a видно, что спиртъ вліяетъ разрушительно на весь нервный стволъ, т. е. на его двигательныя и чувствительныя волокна. Однако двигательныя волокна въ межреберныхъ нервахъ, какъ извѣстно, вовсе не играютъ такой роли, какъ такія же волокна въ другихъ смѣшанныхъ нервахъ, напр., въ сѣдалищномъ. Межреберныхъ нервовъ много; выпаденіе отправленій одного изъ нихъ не влечетъ за собой тяжелыхъ послѣдствій, и дыхательныя движенія грудной клѣтки совершаются при этомъ вполнѣ свободно и съ достаточной силой. Слѣдовательно, то противопоказаніе, какое выдвигается въ послѣднее время противъ спиртныхъ впрыскиваній, при невральгіяхъ смѣшанныхъ нервовъ, въ данномъ случаѣ не можетъ имѣть значенія, не говоря уже о томъ, что въ этихъ случаяхъ вообще не происходитъ полнаго разрушенія нерва, а лишь временное нарушеніе его отправленій.

4. Затылочная невральгія
(Neuralgia cervico-occipitalis).

При этой невральгіи боли распространяются въ затылкѣ и задней поверхности шеи въ области распространенія nervus occipitalis major и minor, auricularis magnus, cervicalis superficialis, cervicalis posterior и supraclavicularis, въ области распространенія 1, 2, 3 и 4 шейныхъ корешковъ.

Въ многихъ случаяхъ невральгическія боли имѣютъ незначительное распространеніе, ограничиваясь однимъ или двумя указанными нервами.

Болевыя точки, характерныя для этой невральгіи, располагаются 1) между proc. mastoideus и первымъ шейнымъ позвонкомъ—мѣсто выхода n. occipitalis major (punctum occipitale); 2) у задняго края n. sternocleidomastoidei на границѣ верхней и третьей четвертей этой мышцы—punctum cervicale; 3) на tuber parietale—punctum parietale. Valleix указываетъ еще на болѣзненность proc. mastoideus и ушной раковины къ давленію и при рѣзко выраженныхъ затылочныхъ невральгіяхъ боли иррадіируютъ въ верхнюю конечность. Въ нѣкоторыхъ случаяхъ невральгія осложняется судорожными сокращеніями грудиноключичнососковой мышцы (Levy и Baudouin) или всей мускулатуры затылка (Wertheim-Salomonson, Hutchinson, Pitres, Jastrowitz и др.).

Нерѣдко наблюдаются трофическія явленія (выпаденіе волосъ) и сосудодвигательныя разстройства. Причиной затылочной невральгіи служатъ, кромѣ всѣхъ причинъ невральгіи вообще, заболѣванія верхнихъ

шейныхъ позвонковъ и затылочной кости (костоѣда, новообразованіе и т. п.).

Если нѣтъ какого-либо тяжелаго анатомическаго измѣненія въ скелетѣ, то предсказаніе при этой невральгіи сравнительно благопріятно.

Леченіе то же, какъ и при другихъ невральгіяхъ. При упорныхъ же формахъ, гдѣ нѣтъ анатомической подкладки, производится впрыскиваніе въ нервные стволы спирта. Для этой послѣдней цѣли необходимо точно опредѣлить мѣстонахожденіе ствола (рис. 178), ввести иглу по возможности въ самый стволъ или по крайней мѣрѣ въ близкомъ его сосѣдствѣ и влить около 2 куб. стм. спирта. Обычно болевыя ощущенія послѣ перваго впрыскиванія спирта затихаютъ на 2—3 дня, а затѣмъ снова появляются съ прежней силой, поэтому то же впрыскиваніе приходится повторять каждые 2—3 дня. Если послѣ 5 впрыскиваній не удается достичь результата, то необходимо примѣнить болѣе радикальное леченіе—вырываніе затылочныхъ нервовъ. (Технику обнаженія нерва см. стр. 80). Операція даетъ обычно хорошіе результаты, если распространеніе болевого участка ограничивается однимъ или двумя нервами, при болѣе же обширныхъ невральгіяхъ оперативное вмѣшательство обычно не даетъ полнаго устраненія болевыхъ ощущеній.

Къ этой же области относится neuralgia phrenica (phrenalgia). Болевыя ощущенія при этой невральгіи распространяются вдоль грудобрюшнаго нерва до мѣста прикрѣпленія діафрагмы. Причиной этой невральгіи служатъ страданія внутреннихъ органовъ (легочный туберкулезъ, перикардитъ, influenza и др.).

5. Невральгіи въ области поясничнаго сплетенія (Neuralgia plexus lumbo-sacralis).

Невральгіи, развивающіяся въ области поясничнаго сплетенія, какъ-то neuralgia lumbo-abdominalis, neuralgia cruralis и neuralgia obturatoria, наблюдаются сравнительно рѣдко и представляютъ мало характерныхъ особенностей, а въ хирургическомъ отношеніи не представляютъ особаго интереса, почему мы останавливаться на ихъ разсмотрѣніи не будемъ.

А) Сѣдалищная невральгія (Ischias, Neuralgia ischiadica. Molum Cotunii).

Ischias представляетъ изъ себя одну изъ наиболѣе частыхъ и въ практическомъ отношеніи важныхъ невральгій. Сѣдалищный нервъ, благодаря своему анатомическому расположенію, особенно легко подвергается механическимъ и термическимъ вліяніямъ. Эти причинные моменты играютъ выдающуюся роль въ развитіи сѣдалищной невральгіи. Различные процессы, локализирующіеся въ маломъ тазу, вызывая давленіе на сѣдалищный нервъ, обусловливаютъ также развитіе невральгіи.

Quenu придаетъ большое значеніе varices близлежащихъ венъ, которыя вызываютъ своимъ давленіемъ раздраженіе нерва. Растяженіе нерва при подъемѣ тяжестей, различныя инфекціонныя и конституціонныя заболѣванія обусловливаютъ иногда невральгію сѣдалищнаго нерва.

Déjérine, Camus и Cezary, Verger и др. различаютъ особый видъ ischias вслѣдствіе пораженія корешковъ спинного мозга и даже предложили названіе для этой формы radiculitis. Изъ общаго числа сѣдалищныхъ невральгій на эту форму приходится около трети случаевъ.

Кожная гиперэстезія при сѣдалищной невральгіи распространяется по кожнымъ вѣтвямъ сѣдалищнаго нерва.

Сѣдалищная невральгія распространяется на четыре верхнихъ корешка крестцоваго сплетенія и захватываетъ кожныя вѣтви: n. n. clunium interiores для кожи ягодицъ, n. cutaneus femoris posterior для кожи задней поверхности бедра до колѣна и n. ischiadicus съ его вѣтвями n. tibialis и n. peroneus. Изъ n. tibialis беретъ начало кожный n. suralis и небольшія кожныя вѣточки для стопы: n. plantaris medialis и n. plantaris lateralis; изъ n. peroneus отходитъ n. cutaneus surae lateralis; для стопы: n. cutaneus dorsalis intermedius и n. cutaneus dorsalis medialis. Если болевыя ощущенія локализируются въ этихъ кожныхъ вѣтвяхъ, то невральгія должна быть отнесена на счетъ страданія нервныхъ стволовъ, если же болевыя ощущенія локализируются по корешковому типу, то невральгію необходимо относить къ области корешковъ.

Déjérine, помимо локализаціи болевыхъ ощущеній для корешковаго типа, считаетъ въ высшей степени важнымъ отсутствіе симптома Laségue'a, болевыхъ точекъ, наличіе повышенія рефлексовъ и боли при кашлѣ.

Симптоматологія. Болевыя ощущенія при сѣдалищной невральгіи обычно носятъ характеръ типичный для всякой другой невральгіи и также ухудшаются и затихаютъ періодически. По ночамъ боли сильнѣе, чѣмъ днемъ. Онѣ усиливаются при всякомъ движеніи конечности. Боли обычно распространяются сверху внизъ и занимаютъ всю заднюю поверхность конечности, рѣже наблюдаются боли въ отдѣльныхъ нервахъ.

Болевыя точки Valleix находятся: 1) на spina ilei post. sup., 2) на срединѣ crista ilei, 3) на incisura ischiadica, 4) позади trochanter major у tuber ischii, 5) на задней поверхности ягодичной области по средней линіи ягодицы, 6) на задней поверхности колѣна (на срединѣ суставной щели), 7) позади головки малоберцовой кости, 8) на наружномъ мыщелкѣ, 9) на срединѣ выпуклой части икры, 10) на срединѣ свода стопы. Очень большое значеніе имѣетъ симптомъ, описанный Laségue'омъ. Этотъ симптомъ получается слѣдующимъ образомъ: больной ложится на спину и больная нога сгибается въ тазобедренномъ суставѣ при согнутомъ колѣнѣ. При разгибаніи колѣна вызывается рѣзкая боль

по ходу сѣдалищнаго нерва. Тотъ же симптомъ получается въ стоячемъ положеніи больного. Если больному предложить наклониться впередъ, то обязательно онъ согнетъ больную ногу въ колѣнномъ суставѣ. Если больной сидитъ, то выпрямленіе колѣна вызываетъ боль въ сѣдалищномъ нервѣ.

Симптомъ Moutaud-Martin состоитъ въ томъ, что всякое сгибаніе здоровой ноги въ тазобедренномъ суставѣ вызываетъ боль въ сѣдалищномъ нервѣ больной стороны



Рис. 180.

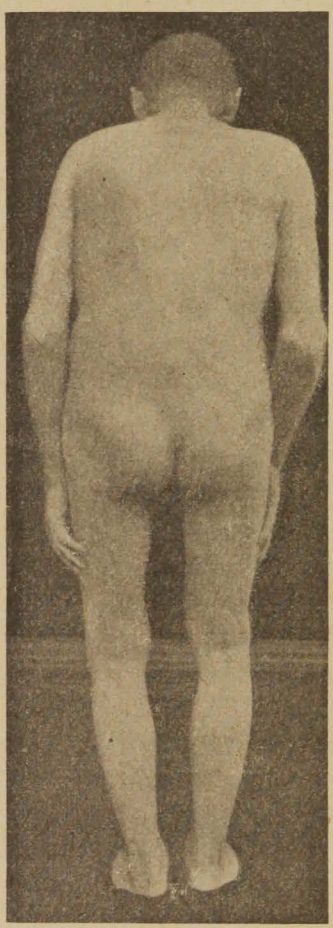

Рис. 181

Со стороны мышечной системы обычно отмѣчается незначительная hypertonia въ поясничныхъ мышцахъ и верхнихъ частяхъ ягодичныхъ мышцъ. Благодаря тому, что больной старается щадить больную конечность и наклоняется въ здоровую сторону, создается особое положеніе позвоночника, которое напоминаетъ сколіозъ поясничной части позвоночника (см. рис. 180 и 181) (scoliosis ichiadica). Brissaud различаетъ двѣ разновидности: искривленіе въ больную сторону—scoliosis homologus и въ здоровую—scoliosis heterolog. При обѣихъ формахъ наблюдается

компенсаторный сколіозъ въ грудной области позвоночника. При двусторонней сѣдалищной невральгіи позвоночникъ въ поясничной части сгибается впередъ и исчезаетъ физіологическій лордозъ (см. рис. 181).

Remak, Seiffert и Meige описали особую форму scoliosis ischiadica, гдѣ сколіозъ не остается постояннымъ, а мѣняются оба вышеуказанныхъ вида; эта форма названа Remak'омъ scoliosis ischiadica alternans.

При сѣдалищной невральгіи наблюдается въ другихъ мышцахъ гипотонія: mm. glutaei, biceps, semitendinosus и semimembranosus наощупь представляются дряблыми. На кожѣ, покрывающей Ахиллово сухожиліе, наблюдается сглаживаніе складокъ, какъ доказательство этой hypotonia (см. рис. 182).

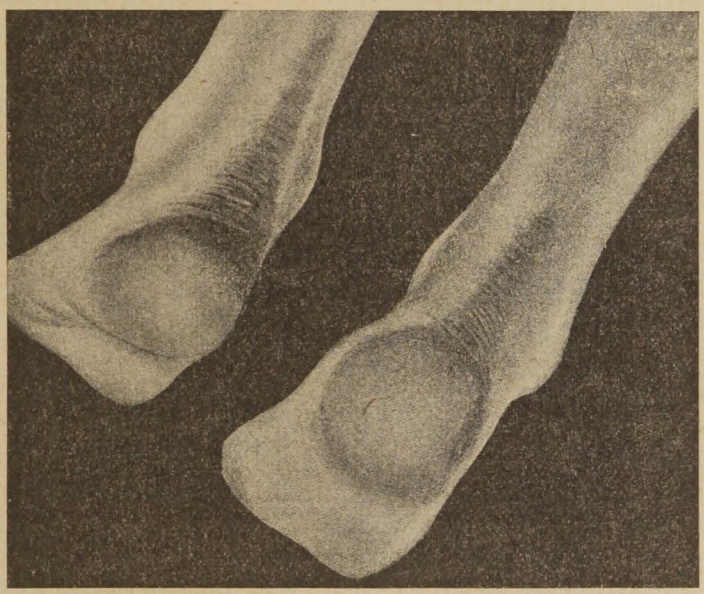

Рис. 182. Ослабленіе праваго Ахиллова сухожилія при правостороннемъ ischias (сглаживаніе складокъ). (Oppenheim).

Распознаваніе сѣдалищной невральгіи вообще легко. Различныя заболѣванія тазобедреннаго сустава и neuritis ischiadica легко дифференцируются, значительно труднѣе дифференцировать сѣдалищную невральгію отъ claudicatio intermittens. Отличительными признаками для этого послѣдняго заболѣванія слѣдуетъ считать наступленіе болей и судорогъ послѣ непродолжительной прогулки и полное исчезаніе ихъ при покоѣ. При этомъ заболѣваніи кромѣ того обычно нельзя прощупать пульса въ art. tibialis и ея вѣтвяхъ.

Предсказаніе при сѣдалищной невральгіи обычно благопріятно, но у лицъ пожилого возраста нужно предсказаніе quoad valetudinem ставить болѣе осторожно, такъ какъ возможны частые рецидивы.

Леченіе сѣдалищной невральгіи производится такимъ же образомъ, какъ вообще при невральгіяхъ, но при упорныхъ формахъ этой невральгіи примѣняются еще особые лечебные методы.

Некровавое вытяженіе сѣдалищнаго нерва примѣняется съ большимъ успѣхомъ въ нѣкоторыхъ случаяхъ и состоитъ въ слѣдующемъ: больной лежитъ на спинѣ, вытянутая нижняя конечность сильно сгибается въ тазобедренномъ суставѣ и при этомъ производится сильно поколачиваніе по задней поверхности бедра и ягодицѣ.

Если такое некровавое вытяженіе не достигаетъ результатовъ, то иногда удается получить хорошій результатъ при кровавомъ вытяженіи или расщепленіи нерва (технику см. стр. 107).

Въ послѣднее время широкое распространеніе получили особые способы впрыскиванія различныхъ веществъ въ нервный стволъ или его корешки и эти способы вытѣснили оперативное леченіе сѣдалищной невральгіи. Однако впрыскиваніе такихъ веществъ, которыя вызываютъ измѣненіе проводимости нервнаго ствола и даже нѣкоторыя деструктивныя измѣненія въ немъ, какъ-то впрыскиваніе алкоголя, іода, хлороформа, осміевой кислоты, вызываетъ не только уменьшеніе болевыхъ ощущеній, но и ослабленіе мышечной силы конечности, а иногда даже параличъ ея. При такихъ условіяхъ, конечно, впрыскиваніе этихъ веществъ далеко не безразлично для больного и поэтому было предложено впрыскиваніе большого количества индифферентнаго вещества (солевого раствора), который дѣйствуетъ на нервный стволъ механически, а такъ какъ его впрыскиваютъ въ значительно охлажденномъ состояніи до 1^{0}, то и термически.

Впервые впрыскиваніе въ нервный стволъ произвелъ въ 1899 г. Schleich. Онъ впрыскивалъ слабый растворъ кокаина. Затѣмъ въ 1904 г. Lange предложилъ впрыскивать въ нервный стволъ 70 — 80 к. с. 1‰ Eukain'a въ 8‰ растворѣ хлористаго натра. Strümpell-Müller и Krause примѣняли особый составъ для такихъ большихъ впрыскиваній: stovain 0,1 + suprarenin. hydrochl. (sol. 1 : 1000,0) gtt. X и aq. dest. 100,0. Стерилизованный растворъ такого состава впрыскивался въ мѣсто выхода нерва и по ходу нервнаго ствола по 10 к. с. въ каждый участокъ. Кожа предварительно анэстезируется по Schleich'у, а затѣмъ, выпуская по каплямъ жидкость, вводятъ иглу шприца настолько въ глубину, чтобы получилось ощущеніе боли, отдающей внизъ. Это ощущеніе будетъ служить указаніемъ, что конецъ иглы прокололъ нервъ, тогда впрыскивается вся жидкость подъ большимъ давленіемъ. Послѣ впрыскиванія больной долженъ оставаться въ постели въ теченіе 3—4 часовъ. Umber впрыскивалъ одновременно въ нервный стволъ около 170 куб. стм. физіологическаго раствора. Въ послѣднее время считаютъ прибавленіе анэстезирующихъ веществъ къ физіологическому раствору излишнимъ и впрыскиваютъ около 50 к. с., охлаждая стерили-

зованный физіологическій растворъ до 1° по С. (Schlesinger, Нильенъ).

Sicard предлагаетъ впрыскивать растворъ: кокаина 0,5, хлористаго натра 0,25, карболки 10% X капель на 150,0 воды.

Въ своихъ случаяхъ я впрыскивалъ до 50 к. с. стерилизованнаго физіологическаго раствора комнатной температуры и получалъ также хорошіе результаты, поэтому я считаю охлажденіе совершенно излишнимъ.

Инъекція производится въ мѣстахъ выхода нерва изъ сѣдалищнаго отверстія, или по ходу нервнаго ствола. При впрыскиваніи въ наивысшую доступную для впрыскиванія точку сѣдалищнаго нерва опредѣляютъ tuber ischii и задній край trochanter femoris и на срединѣ линіи, соединяющей эти точки, производятъ перпендикулярно къ кожѣ уколъ до полученія характернаго болевого ощущенія, послѣ чего впрыскиваютъ все количество жидкости (см. рис. 183).

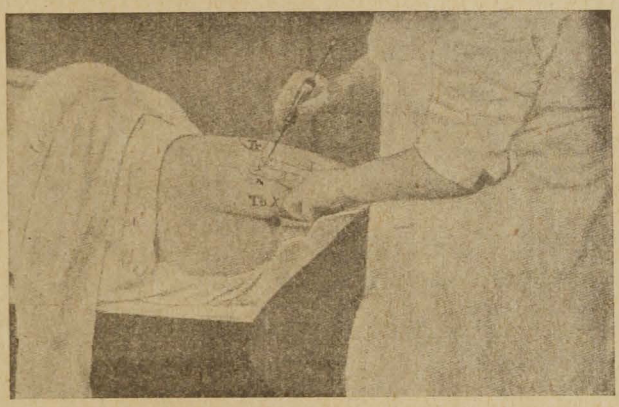

Рис. 183. Впрыскиваніе солевого раствора при ischias. (Oppenheim).

Въ тѣхъ случаяхъ, когда такія впрыскиванія остаются безъ результата, т. е. нужно думать, что процессъ локализуется въ корешкахъ, примѣняется впрыскиваніе анэстезирующаго вещества въ эпидуральное пространство позвоночнаго канала. Если же болѣзненный процессъ локализуется еще выше, то необходимо примѣнить подъоболочечное впрыскиваніе кокаина при помощи поясничнаго прокола.

При эпидуральныхъ впрыскиваніяхъ повторно вводится по 5—10 к. с. солевого раствора съ промежуткомъ въ 2—3 дня (Blum). Нѣкоторые авторы примѣняютъ слабый растворъ анэстезирующихъ веществъ въ солевомъ растворѣ, но, повидимому, введеніе чистаго стерилизованнаго солевого раствора вполнѣ достигаетъ цѣли.

Обычно никакихъ осложненій послѣ этихъ впрыскиваній не наблюдается. При впрыскиваніи черезъ поясничный проколъ примѣняется слабый растворъ кокаина или стоваина въ солевомъ растворѣ (0,5% —

0,1% растворъ) въ количествѣ 5 — 10 к. с., послѣ предварительнаго выпусканія такого же количества спинномозговой жидкости [1]).

Въ послѣднее время Stoffel высказалъ предположеніе, что при сѣдалищной невральгіи поражается не весь нервный стволъ, а только его извѣстная часть и поэтому оперативное вмѣшательство должно быть примѣнено только къ пораженнымъ чувствительнымъ пучкамъ его. Однако въ различныхъ случаяхъ поражаются далеко не всѣ чувствительные пучки, а только большая или меньшая часть ихъ, что удается установить при помощи клиническаго изслѣдованія. Когда опредѣлены изслѣдованіемъ пораженные пучки, то операція должна заключаться въ резекціи только этихъ послѣднихъ. Stoffel приводитъ случай тяжелаго ischias scoliotica, излеченнаго послѣ резекціи n.n. cutanei lateralis и medialis.

Этотъ методъ леченія тяжелыхъ сѣдалищныхъ невральгій безусловно имѣетъ большую будущность, но въ настоящее время онъ еще требуетъ болѣе детальной разработки.

Б) Meralgia paraesthetica.

Подъ именемъ meralgia paraesthetica описанъ былъ Ратомъ особый симптомокомплексъ, вслѣдствіе пораженія наружнаго бедреннаго кожнаго нерва.

Болѣзненныя проявленія этого заболѣванія состоятъ въ появленіи парэстезій и болей въ передне-наружной области бедра съ одновременнымъ болѣе или менѣе ясно выраженнымъ пониженіемъ кожно-болевой чувствительности. При раздраженіи этой области платьемъ или какими-нибудь предметами появляются тяжелые болевые приступы въ видѣ невральгическихъ болей этой области, исчезающихъ при сгибаніи бедра.

Это заболѣваніе зависитъ отъ невротическаго пораженія кожнаго бедреннаго нерва, вслѣдствіе травмы, охлажденія, интоксикаціи или дискразіи.

Настоящую meralgia paraesthetica необходимо отличать отъ ложной (Chipault), такъ какъ эта послѣдняя зависитъ отъ пораженія спинного мозга и при ней обычно анэстезія и болевыя явленія распространяются гораздо ниже и переходятъ даже на половые органы и ягодицы и кромѣ того на лицо всегда другіе признаки пораженія спинного мозга.

Meralgia paraesthetica отличается отъ meralgia functionalis periodica (Brissaud) тѣмъ, что при этой послѣдней наблюдаются боли только во время ходьбы и локализуются всегда въ области распространенія поверхностныхъ вѣтвей n. femoralis.

Леченіе. Meralgia paraesthetica во многихъ случаяхъ исчезаетъ безъ всякаго леченія, но иногда она переходитъ въ хроническую форму и

[1]) Технику этихъ впрыскиваній см. Часть II.

настолько упорно, что никакія терапевтическія вмѣшательства не производятъ на нее благотворнаго вліянія. Въ этихъ случаяхъ показано или вливаніе солевого раствора до 20 к. с. въ область n. cutanei femoralis, или оперативное вмѣшательство—освобожденіе нерва изъ подъ Пупартовой связки или резекція этого нерва.

Впрыскиваніе производится на томъ же уровнѣ по ходу нерва, гдѣ производится при операціи кожный разрѣзъ (см. рис. 100, 1). Впрыскивается 20 куб. стм. солевого раствора, такимъ образомъ что сперва вводится игла перпендикулярно къ кожѣ и постепенно при продвиженіи иглы по каплямъ выпускается содержимое шприца пока не получится значительной боли въ наружной поверхности бедра. Это служитъ признакомъ, что конецъ иглы попалъ въ нервный стволъ или близко отъ него и тогда впрыскивается въ это мѣсто все содержимое шприца.

Результаты такого впрыскиванія обнаруживаются немедленно, такъ какъ боли исчезаютъ. Спустя 3—4 дня появляются снова боли и тогда приходится впрыскиваніе повторить.

Въ тѣхъ случаяхъ, когда, несмотря на эти впрыскиванія, боли не исчезаютъ, примѣняютъ освобожденіе ущемленнаго нерва. Въ нѣкоторыхъ случаяхъ даетъ хорошіе результаты одно только освобожденіе нерва отъ сдавленія его Пупартовой связкой (Pollack, Neisser). Въ случаѣ же безрезультатности этой операціи приходится прибѣгнуть къ вырыванію нервнаго ствола, такъ какъ резекція нервнаго ствола, примѣненная Chipault, Sollier, Bramwell, не достигаетъ цѣли.

Техника обнаженія нервнаго ствола описана выше (см. стр. 104). Нервный стволъ разсѣкается, а затѣмъ периферическій и центральный концы вырываются при помощи накручиванія на пинцетъ.

Тотчасъ же послѣ операціи боли исчезаютъ, но затѣмъ спустя 2—3 недѣли появляются снова и только спустя 2 мѣсяца въ большинствѣ случаевъ исчезаютъ окончательно.

Леченіе табетическихъ кризовъ операціями на периферической нервной системѣ.

При тяжелыхъ табетическихъ кризахъ, при которыхъ обычное леченіе не даетъ никакихъ результатовъ, показано оперативное вмѣшательство: перерѣзка заднихъ корешковъ спинного мозга (по Chipault и Förster'y) или вырываніе межреберныхъ нервовъ (по Franke). Первая операція будетъ изложена при разсмотрѣніи хирургической патологіи спинного мозга.

При табетическихъ кризахъ и межреберныхъ невральгіяхъ корешковаго характера Franke въ 1910 году предложилъ двустороннее вырываніе межреберныхъ нервовъ съ 5-го по 10-й нервъ. Franke исходилъ изъ того предположенія, что при вырываніи нервнаго ствола вырываются также межпозвоночные узлы или нарушается ихъ соединеніе съ rami communicantes.

Sicard и Leblanc однако оспариваютъ цѣлесообразность этой операціи и считаютъ ее кромѣ того опасной, такъ какъ при вырываніи нерва наносится большая трещина мозговымъ оболочкамъ и переднимъ корешкамъ спинного мозга, такъ какъ эти послѣдніе больше при этомъ страдаютъ, чѣмъ задніе. Code и Leriche, наоборотъ, считаютъ эту операцію вполнѣ цѣлесообразной и показанной при табетическихъ кризахъ.

Однако послѣ этой операціи очень часто наблюдаются рецидивы и поэтому приходится примѣнять перерѣзку заднихъ корешковъ спинного мозга.

Въ тѣхъ случаяхъ, гдѣ вырываніе межреберныхъ нервовъ производилось вдали отъ межпозвоночнаго отверстія—обычно не наблюдается измѣненій въ спинномъ мозгу и его оболочкахъ, но зато и терапевтическій эффектъ незначителенъ и операція не достигаетъ цѣли. Технически операція не сложна: послѣ обнаженія межпозвоночнаго нерва онъ разсѣкается и затѣмъ вырывается центральный конецъ, а затѣмъ и периферическій.

Главнѣйшая литература.

Литература до 1911 года собрана въ работѣ Wertheim Salomonson'a, Neuralgie und Myalgie. Handbuch der Neurologie 1911. M. Lewandowski.

Л. М. Пуссепъ, Леченіе невральгій впрыскиваніями спирта въ нервный стволъ. Русскій Врачъ 1909, № 46—47.

Bing, Behandlung der Neuralg. Med. Klinik, № 13, стр. 533, 1912.

Bersou, L'injection intratroncol. d'alcohol. Nevraxe 1913, 583.

Herzog, Die Therapie der Gesichtsneur. Klin. therap. Woch. 1912, № 25.

Lavol, La Sciatique et son traitement. Bull. gén. de thérapeutique CLXIV, № 12.

Leszynsky, The treatement of Sciatica by perineural infiltrat. Med. Record., т. 81, № 7.

Mayer, Die Injekt. der Neuralg. Münch. med. Woch 1912 г., стр. 1690.

Tobias, Zur Frage der idiopat. Intercostalneuralgie. Berl. kl. Woch. 1914, 833.

Watson, The Diagnosis and treatment of Sciatica. Brit. Med. Journal. 1912, стр. 946.

Corsy, Considerations Anatomiques sur les injections Neurolytiques. Gazette des hôpitaux 1913, стр. 421.

Grinker, The Journ. of the Amer. Med. Associat. LX, № 18, 1913.

Villard et Souhy, Soc. des Sciences méd. de Lyon. 1912 г., 18 дек.

Stoffel, Neues über das Wesen der Ischias. Zeit. f. Orthop. 1914, 100.

Ramond, Felix et Durand, Les neuralgies du plex. brach. Progres Méd., № 41, 1913.

Sicard et Leblanc, Remarques anat. et clin. sur l'opération de Franke. Rev. Neur. 1912 г., № 5.

Нильсенъ, О леченіи ишіаса инъекціями физіолог. солев. раств. Обозр. псих. 1908, 513.

Franke. Congr. der Deut. Chir. 1910 г. Апрѣль.

Leriche et Cotte, L'opér. de Franke. Soc. Méd. des Hôpit. de Lyon. 1911 г., № 28.

Maire, Deux cas de cris. gastr. du tabes. Soc. Méd. Hôp. 1911, 20 окт.

Gade, L'opér. de Franke dand les crises. Lyon méd. 1911 г., декабрь.

Mouriquand et Cotte, Bull. de Soc. de Lyon 1912 г., 7 мая.

Preti, Méralgie paresthesique par nevrite noueuse. La riforma medica 1912, № 4. Rev Neur. 1912, 106.

Sicard et Leblanc, Méralgies paresthesiques secondaires. Soc. de Neur. 1912, 11 янв

Willebranud, Finska Läkare fore Handing. 1910 г., т. 52. Rev. Neur. 1912 г., № 7.

Couto, La Méralgie paresthesique. Bull et Mém. de la Société méd. de Hôpit. de Paris 1913 г., 13 февр.

Воспаленіе нервныхъ стволовъ (Neuritis).

Къ группѣ воспаленія нервныхъ стволовъ или невритовъ относятся не только воспаленіе нервныхъ стволовъ въ собственномъ смыслѣ этого слова, но и особые дегенеративные процессы въ нихъ, развивающіеся подъ вліяніемъ инфекціи или интоксикаціи.

Большинство этихъ невритовъ совершенно не подлежатъ хирургическому леченію и поэтому должны быть разсмотрѣны въ общихъ руководствахъ по невропатологіи; только сравнительно небольшая группа невритовъ можетъ быть отнесена къ хирургической невропатологіи, а именно тѣ невриты, которые развиваются отъ мѣстныхъ причинъ, какъ-то отъ мѣстной инфекціи или травмы, которые могутъ быть названы «хирургическими невритами». Поэтому невриты, подлежащіе нашему разсмотрѣнію, можно раздѣлить на двѣ группы: на невриты травматическіе и невриты вторичные вслѣдствіе распространенія процесса съ окружающихъ тканей на нервный стволъ. Травматическіе невриты развиваются вслѣдствіе раненія нервнаго ствола. Всякое раненіе нерва можетъ дать поводъ къ развитію въ немъ воспалительнаго процесса, причемъ рваныя или ушибленныя раны и присутствіе въ нервѣ или вблизи него инороднаго тѣла наиболѣе предрасполагаютъ къ развитію невритовъ. Во всѣхъ этихъ случаяхъ рана можетъ быть инфецирована. Въ нѣкоторыхъ случаяхъ, когда инфекціи нѣтъ, невриты могутъ развиваться вслѣдствіе нарушенія лимфообращенія въ нервномъ стволѣ. Такъ какъ при частичномъ раненіи нервнаго ствола обычно лимфообращеніе больше нарушается, чѣмъ при полной перерѣзкѣ его, то невриты въ первомъ случаѣ наблюдаются чаще, чѣмъ во второмъ. Повидимому чаще поражаются воспалительнымъ процессомъ болѣе мелкіе нервы, что объясняется тѣмъ, что на эти нервы легче переходитъ воспалительный процессъ, чѣмъ на нервы болѣе объемистые.

Частота развитія невритовъ зависитъ и отъ характера травмы: при ожогахъ или подкожныхъ впрыскиваніяхъ прижигающихъ веществъ невриты развиваются чаще, чѣмъ при обычныхъ ранахъ. J. Pal предполагаетъ, что развитіе невритовъ при ожогахъ зависитъ отъ образованія въ обожженной области кожи особыхъ токсиновъ, проникающихъ въ нервный стволъ и обусловливающихъ развитіе неврита.

Въ тѣхъ случаяхъ, когда травма не сопровождается нарушеніемъ цѣлости кожи и гдѣ, слѣдовательно, исключается возможность инфекціи, развивающіеся невриты носятъ нѣсколько другой характеръ, напр. невриты послѣ перелома костей (Lejars, Storel и друг.) или при продолжительномъ сдавленіи нервовъ.

Въ этихъ случаяхъ травма обусловливаетъ развитіе межуточнаго склероза въ нервѣ, который нарушаетъ лимфообращеніе и вызываетъ

въ нервномъ стволѣ особое измѣненіе, напоминающее по своему клиническому теченію дегенеративный процессъ въ нервѣ.

При невритахъ, развившихся въ нервномъ стволѣ вслѣдствіе перехода инфекціи съ сосѣднихъ тканей обнаруживается типичное воспаленіе нервныхъ стволовъ, какъ по своему характеру, такъ и по клиническому теченію.

Нервные стволы въ большинствѣ случаевъ противостоятъ проникновенію въ нихъ инфекціи до тѣхъ поръ пока оболочка цѣла, но какъ только нарушена цѣлость оболочки, такъ тотчасъ же инфекція проникаетъ внутрь нервнаго ствола и обусловливаетъ развитіе типичнаго воспаленія въ нервѣ. Только въ тѣхъ случаяхъ, когда инфекціонный процессъ носитъ хроническій характеръ въ концѣ-концовъ, даже при видимой цѣлости оболочки, инфекціонное начало проникаетъ въ толщу нерва. Часто встрѣчаются невриты бедреннаго нерва при хроническомъ воспаленіи m. psoatis или невриты поясничнаго сплетенія при воспаленіи околопочечной клѣтчатки. Къ этой группѣ относятся и невриты, развивающіеся въ нервахъ, лежащихъ около пораженнаго туберкулезомъ сустава.

Симптомологія. Клинически различаютъ двѣ формы невритовъ—острые и хроническіе невриты.

Острые невриты развиваются отъ нѣсколькихъ часовъ до нѣсколькихъ дней спустя послѣ начала зараженія или травмы.

Во время развитія тяжелаго остраго неврита наблюдаются всѣ признаки общей инфекціи: повышеніе температуры, ускореніе пульса, общая слабость, ознобы и боли.

Боли обычно начинаются въ видѣ мѣстныхъ болей, а затѣмъ начинаютъ иррадіировать въ нисходящемъ и восходящемъ направленіи по нервному стволу. Въ болѣе тяжелыхъ случаяхъ болевыя ощущенія иррадіируютъ и въ сосѣдніе нервные стволы, такъ что больной не можетъ ихъ иногда точно локализировать. Интенсивность болей далеко не одинакова, временами онѣ стихаютъ или усиливаются въ значительной степени.

Въ нѣкоторыхъ случаяхъ удается прощупать подъ кожей утолщенный нервный стволъ.

Симптомы со стороны сосудистой и трофической функціи наблюдаются при острыхъ невритахъ въ незначительной степени.

Кожная чувствительность обычно измѣнена, причемъ въ начальныхъ стадіяхъ чаще наблюдается повышеніе ея, а въ стадіяхъ полнаго развитія неврита пониженіе или даже полная анэстезія.

Двигательная сфера обычно въ началѣ заболѣванія поражается незначительно—наблюдается только мышечная слабость, но въ стадіи болѣе поздней могутъ наблюдаться парезы и параличи. Во время обостренія болей наблюдаются иногда судороги и контрактуры.

Острый невритъ обычно развивается въ короткое время—одинъ или два дня, а затѣмъ спустя нѣсколько дней исчезаетъ. Только въ небольшомъ числѣ случаевъ онъ переходитъ въ хроническій.

Обычно острый невритъ проходитъ безслѣдно, не оставляя никакихъ послѣдствій ни въ чувствительной, ни въ двигательной сферѣ.

Хроническій невритъ характеризуется медленнымъ развитіемъ и продолжительнымъ теченіемъ.

При хроническомъ невритѣ наблюдаются характерные для него симптомы пораженія двигательной сферы и кожной чувствительности и разстройства трофическихъ сосудодвигательныхъ функцій.

Двигательная сфера. Со стороны двигательной сферы наблюдаются парезы и рѣже параличи, причемъ обычно параличи появляются въ очень отдаленныхъ стадіяхъ заболѣванія. Часто наблюдаются судороги и контрактуры. Charvot и Verneuil описали судороги въ ампутаціонной культѣ, какъ результатъ неврита ампутированныхъ нервовъ. Weir-Mitchell приводитъ случай упорныхъ судорогъ верхней конечности при хроническомъ невритѣ, благодаря чему пришлось ампутировать ее. При долгомъ существованіи контрактуръ наблюдается укороченіе мышцъ и вторичное перерожденіе ихъ, такъ что для уничтоженія контрактуры приходится примѣнять перерѣзку сухожилій.

Въ мышцахъ, иннервируемыхъ пораженнымъ нервомъ, развивается атрофія. Эта атрофія характеризуется быстрымъ появленіемъ и несоотвѣтствіемъ наблюдаемому парезу. Реакція перерожденія обычно отсутствуетъ или появляется только въ позднихъ стадіяхъ развитія заболѣванія.

Сухожильные рефлексы въ начальныхъ стадіяхъ легкаго неврита сохранены, въ позднѣйшихъ же стадіяхъ неврита они отсутствуютъ.

Чувствительность. При невритѣ наблюдаются болѣе или менѣе рѣзкія боли перемежающагося характера. При этомъ наблюдаются еще парэстезіи.

Кожно-болевая чувствительность въ области распространенія нервнаго ствола повышена и въ болѣе позднихъ стадіяхъ наблюдается частичная анэстезія на дистальныхъ частяхъ нервныхъ развѣтвленій. Въ нѣкоторыхъ случаяхъ никакихъ измѣненій со стороны кожной чувствительности не наблюдается. Остальныя измѣненія чувствительности напоминаютъ таковыя при остромъ невритѣ.

Трофическія разстройства при невритѣ напоминаютъ таковыя при нарушеніи проводимости нервнаго ствола послѣ его поврежденія.

Теченіе хроническаго неврита очень продолжительное и въ нѣкоторыхъ случаяхъ невритическій процессъ имѣетъ наклонность распространяться кверху и книзу по нервнымъ стволамъ—восходящій и нисходящій невритъ.

Восходящій невритъ долгое время считался довольно частымъ за-

болѣваніемъ, такъ какъ его смѣшивали съ нѣкоторыми формами заболѣванія спинного мозга, и только благодаря изслѣдованіямъ Sicard'a въ настоящее время это мнѣніе отпало и несомнѣнный восходящій невритъ діагностицируется только въ 4%—5%. Sicard считаетъ, что восходящій невритъ развивается только въ случаяхъ открытаго раненія, закрытыя же поврежденія нервовъ никогда не ведутъ къ развитію восходящаго неврита (рис. 184 и 185).

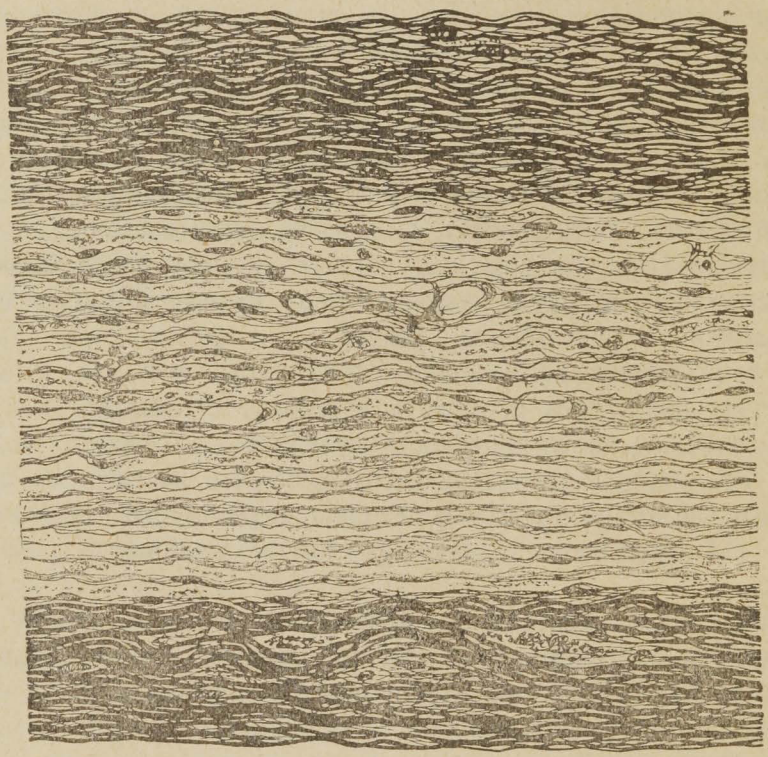

Рис. 184. Интерстиціальный невритъ. Значительное развитіе соединительной ткани, увеличеніе клѣтокъ; зернистыя волокна и окончательно перерожденныя. По краямъ рѣзкое утолщеніе оболочки пучка за счетъ развитія соединительной ткани. Leitz. oc. 3 object. 6.
Соб. набл. (Преп. д-ровъ Янкевича и Терне изъ лабор. нервн. хир. кл.).

Восходящій невритъ развивается чаще при незначительныхъ раненіяхъ нервовъ, чѣмъ при полной перерѣзкѣ ихъ, и почти исключительно на верхней конечности; чаще поражается локтевой нервъ.

Sicard различаетъ въ теченіи хроническаго восходящаго неврита 3 періода.

Въ первомъ періодѣ воспалительный процессъ въ нервѣ имѣетъ мѣстный характеръ. Продолжительность этого періода 2—3 недѣли.

Во второмъ періодѣ начинаютъ появляться боли въ центральныхъ

частяхъ нервнаго ствола и даже переходятъ на сосѣдніе нервы. Кромѣ того боли начинаютъ иррадіировать въ периферическія вѣтви нерва. Анэстезія и мышечная атрофія захватываетъ все большую и большую область.

И, наконецъ, въ третьемъ періодѣ наблюдаются симптомы пораженія корешковъ спинного мозга и самого спинного мозга, причемъ признаки неврита начинаютъ появляться и на другой конечности. Weir-Mitchell, Charvot, Gilles de la Tourette, Brissaud и Schwartz описали случаи восходящаго неврита въ этомъ третьемъ періодѣ.

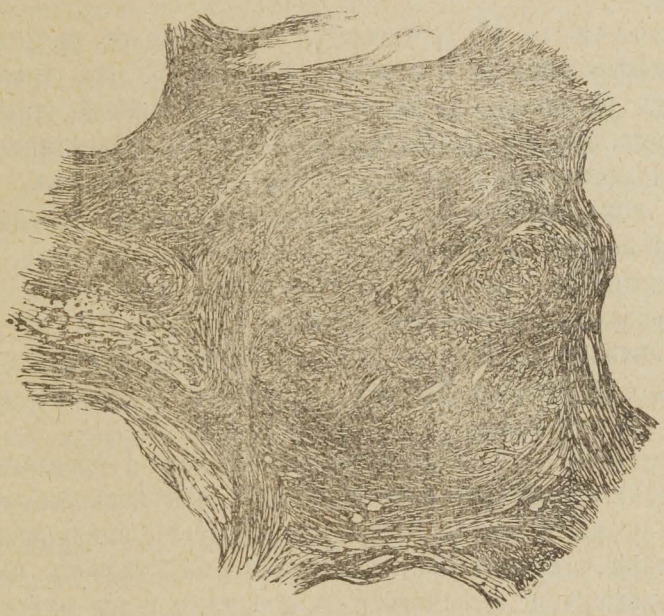

Рис. 185. Травматическое воспаленіе нервнаго ствола. Увел. 20. Почти полное исчезаніе нервныхъ волоконъ. Oc. 0 obj. 6 L. (Преп. д ровъ Терне и Янкевича изъ нерв. хир. кл.).

Такимъ образомъ клиническіе случаи несомнѣнно доказываютъ существованіе восходящихъ невритовъ, причемъ воспаленіе переходитъ даже на спинной мозгъ.

Долгое время экспериментально не удавалось доказать справедливость предположенія о восходящемъ проникновеніи возбудителей воспаленія. Wulpion, Rosenbach, Guillain, Cestou и Bauer совершенно отрицаютъ возможность проникновенія микробовъ по нерву въ спинной мозгъ. Однако изслѣдованія послѣднихъ лѣтъ убѣждаютъ насъ въ томъ, что жидкія красящія вещества (Cuneo), также какъ и токсинъ, могутъ проникать по нервнымъ стволамъ въ спинной мозгъ (Рахмановъ и др.) и такимъ образомъ случаи, описанные вышеупомянутыми авторами,

нашли себѣ объясненіе и подтвержденіе въ результатахъ экспериментальныхъ изслѣдованій.

Нисходящій невритъ не представляетъ никакихъ особыхъ симптомовъ и характеризуется только тѣмъ, что процессъ распространяется отъ центра къ периферіи, распространяясь съ большихъ стволовъ на мелкія его развѣтвленія.

Предсказаніе при хирургическихъ невритахъ всегда серьезно, если невритъ продолжается 2—3 недѣли. При невритѣ восходящемъ предсказаніе еще болѣе серьезно, въ особенности въ тѣхъ случаяхъ, когда интенсивность болей очень значительна и атрофія достигла большой степени.

Распознаваніе хирургическихъ невритовъ не представляетъ затрудненій: дифференцировать невритъ приходится отъ травматическаго невроза и отъ обыкновенной невральгіи. Какъ первый, такъ и вторая отличаются отъ неврита отсутствіемъ при нихъ объективныхъ симптомовъ неврита: мышечная атрофія, отсутствіе рефлексовъ, трофическое разстройство кожи, извращеніе электрической реакціи—наличность этихъ симптомовъ говоритъ за невритъ.

Въ нѣкоторыхъ случаяхъ очень важно установить локализацію пораженія нерва по протяженію. Для этой цѣли Pitres предлагаетъ дѣлать впрыскиванія кокаина въ нервъ, и исчезаніе болей послѣ впрыскиванія будетъ служить показаніемъ, что нервъ пораженъ ниже мѣста, гдѣ сдѣлано впрыскиваніе.

Для опредѣленія корешковаго неврита Sicard предлагаетъ особаго рода способъ, который состоитъ въ томъ, что больного заставляютъ кашлять. Во время кашля повышается давленіе спинномозговой жидкости, благодаря чему получается волнообразный толчокъ, который передается въ корешокъ, и если корешокъ пораженъ и его чувствительность повышена, то тотчасъ же является обостреніе боли.

Леченіе. Хирургическіе невриты лечатся, какъ обычные невриты, терапевтическими средствами, какъ-то: успокаивающими (избѣгать морфія), противоневральгическими и назначеніемъ общаго леченія противъ того общаго заболѣванія, которое дѣлаетъ больного предрасположеннымъ къ заболѣванію невритами, какъ-то: алкоголизмъ, подагра, малярія, діабетъ и др.

Если эти средства остаются безъ замѣтнаго вліянія на теченіе неврита, то примѣняется мѣстное леченіе неврита: 1) отвлекающее леченіе, 2) леченіе электричествомъ, 3) леченіе сдавленіемъ и 4) внутринервными впрыскиваніями.

1. Отвлекающее леченіе состоитъ въ прижиганіи кожи по ходу пораженнаго нервнаго ствола, или въ леченіи горячимъ воздухомъ или свѣтомъ.

2. Электричество примѣняется въ формѣ постояннаго гальва-

ническаго тока (5—30 mam.) или статическаго тока въ видѣ статическаго вѣтерка, токовъ высокаго напряженія въ видѣ мѣстнаго примѣненія ихъ.

3. Delorme предложилъ лечить невриты давленіемъ на пораженный нервный стволъ въ мѣстахъ наиболѣе чувствительныхъ. Давленіе производится большимъ пальцемъ съ большой силой въ болевыхъ участкахъ нерва. Такое давленіе на нервъ производится 3—4 раза съ промежуткомъ въ 4—6 дней. Этотъ способъ очень болѣзненъ и далеко не всегда даетъ хорошіе результаты.

4. Впрыскиваніе въ нервный стволъ примѣняется въ 2-хъ видахъ: 1) анэстезирующія впрыскиванія и 2) редуцирующія, какъ и при невральгіяхъ (см. Невральгіи).

Хирургическое леченіе невритовъ имѣетъ цѣлью или нарушеніе проводимости нервнаго ствола (перерѣзка нерва или изсѣченіе части его), или измѣненіе крове- и лимфообращенія въ немъ (вытяженіе и Hersage). Эти способы изложены въ главѣ о невральгіяхъ. При восходящихъ невритахъ показана перерѣзка заднихъ корешковъ.

Оперативное вмѣшательство при невритахъ показано въ тѣхъ случаяхъ, когда другіе способы леченія не дали результатовъ. При этомъ на смѣшанныхъ нервахъ противопоказана ихъ перерѣзка, а предпочтительнѣе способы, вліяющіе на крове- и лимфообращеніе въ нервѣ, т. е. вытяженіе или Hersage, при невритахъ же чувствительныхъ нервовъ перерѣзка или изсѣченіе нерва вполнѣ показаны.

Невриты плечевого сплетенія при шейныхъ ребрахъ.

Травматическіе невриты плечевого сплетенія развиваются довольно часто вслѣдствіе существованія у такихъ больныхъ шейныхъ реберъ, которыя, по мнѣнію Oppenheim'a, являются однимъ изъ признаковъ дегенераціи. Шейныя ребра сдавливаютъ нервы плечевого сплетенія и постепенно вызываютъ развитіе воспаленія нервныхъ стволовъ. Въ нѣкоторыхъ случаяхъ, несмотря на продолжительное существованіе шейныхъ реберъ, никакихъ нервныхъ явленій не наблюдается и только благодаря случайнымъ обстоятельствамъ (паденіе на вытянутыя руки, гимнастика на параллельныхъ брусьяхъ или инфекціонныя заболѣванія) вдругъ обнаруживаются признаки поврежденія плечевого сплетенія и затѣмъ развивается невритъ его. Въ другихъ случаяхъ эти невриты начинаютъ развиваться на 18—21 году, т. е. когда шейное ребро пріобрѣтаетъ костную консистенцію. Шейное ребро своей головкой сочленяется съ 7 шейнымъ позвонкомъ и бугорокъ его сочленяется съ боковымъ отросткомъ, но величина его далеко не одинакова въ разныхъ случаяхъ. Груберъ различаетъ 4 формы шейныхъ реберъ: первую—когда шейное ребро не выходитъ дальше поперечнаго отростка позвонка, вторую—когда шейное ребро выходитъ за поперечный от-

ростокъ и слегка загибается кпереди, третью—когда оно образуетъ почти полное ложное ребро, но своимъ грудным концомъ совершенно свободно, и четвертую—когда шейное ребро своимъ грудным концомъ сочленяется съ хрящемъ перваго ребра.

Симптоматологія и діагностика. Невриты плечевого сплетенія при шейныхъ ребрахъ характеризуются въ большинствѣ случаевъ медленнымъ прогрессирующимъ теченіемъ. Сперва появляются парэстезіи, а затѣмъ и боли въ нервахъ верхней конечности, плеча и n. thoracicus longus. Затѣмъ появляются объективные симптомы пораженія нер-

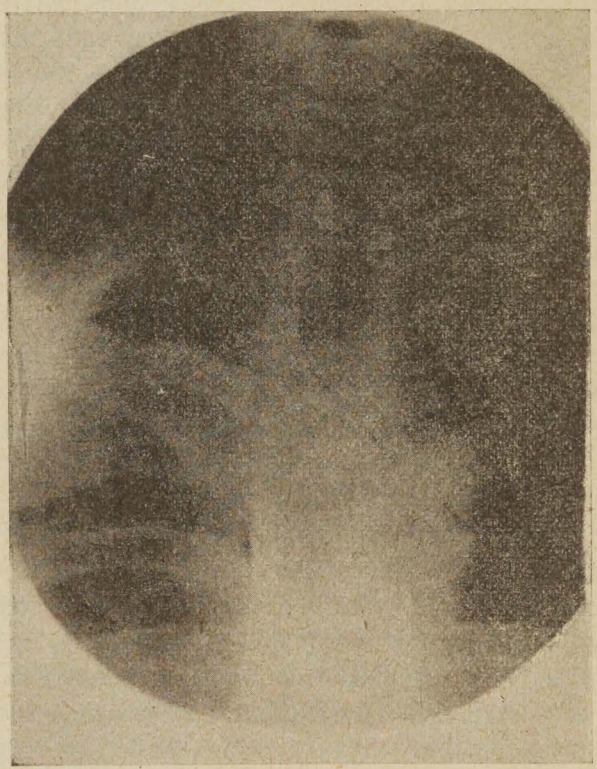

Рис. 186. Двустороннія шейныя ребра, обусловившія хроническій невритъ плечевыхъ сплетеній у больного 26 лѣтъ. (Соб. наблюд.).

вовъ: пониженіе кожно-болевой чувствительности мало-по-малу смѣняется анэстезіей, появляются признаки атрофическаго паралича мышцъ, секреторныя и трофическія разстройства. Вслѣдствіе сдавленія подключичной артеріи наблюдается измѣненіе пульса при вдыханіи и выдыханіи, при поворотахъ головы. При болѣе значительномъ сдавленіи можетъ наблюдаться анэмія въ кистяхъ рукъ и даже гангрена пальцевъ (Hodgson, Coote и Gordon) вслѣдствіе тромбоза артеріи.

Распознаваніе этого заболѣванія не представляетъ большихъ затрудненій, такъ какъ удается обнаружить въ надключичной ямкѣ костную

опухоль, характеръ которой легко устанавливается рентгеновскими лучами (рис. 186). Въ тѣхъ случаяхъ, когда опухоли не удается прощупать, а симптомы неврита плечевого сплетенія развиваются медленно и прогрессивно, удается часто обнаружить при помощи рентгеновскихъ лучей наличность шейныхъ реберъ.

Леченіе. При невритахъ плечевого сплетенія въ зависимости отъ шейныхъ реберъ леченіе должно быть симптоматическимъ и причиннымъ. Симптоматическое леченіе нисколько не отличается отъ такового при другихъ травматическихъ невритахъ. Причинное леченіе должно состоять или въ устраненіи постояннаго давленія, что при небольшой величинѣ шейнаго ребра вполнѣ достигается тѣмъ, что больному слѣдуетъ держаться прямо, не поднимать высоко рукъ и вообще придать такое положеніе, чтобы шейное ребро не надавливало на плечевое сплетеніе. Въ нѣкоторыхъ своихъ случаяхъ я достигъ почти полнаго исчезанія нервныхъ симптомовъ такимъ болѣе правильнымъ положеніемъ туловища и конечностей. Въ тѣхъ же случаяхъ, гдѣ не удается получить результатовъ отъ этихъ способовъ леченія, показано оперативное удаленіе шейнаго ребра. Такая операція была произведена многими авторами, но нужно отмѣтить, что операція эта должна быть отнесена къ числу очень тяжелыхъ оперативныхъ вмѣшательствъ, такъ какъ вблизи располагаются большія артеріи и вены и прилежитъ плевральный мѣшокъ.

Разрѣзомъ кожи, какъ и для перевязки подкожной артеріи, обнажается шейное ребро; артеріи и нервы оттягиваются тупымъ крючкомъ кнаружи, прикрѣпляющіяся къ ребру мышцы отдѣляются распаторомъ и костными щипцами или проволочной пилой резецируется ребро по возможности ближе къ позвоночнику. Для устраненія рецидивовъ необходимо удалить ребро съ надкостницей. Результаты оперативнаго вмѣшательства обычно очень хороши, всѣ явленія раздраженія быстро исчезаютъ, мышцы крѣпнутъ и симптомы выпаденія чувствительности понемногу улучшаются.

Главнѣйшая литература.

Arnozan, Des nevrites consec. aux injections hypoderm. d'ether. Gaz. hebd. 1885.
Brodmann, Neurit. ascend. traumatica ohne äussere Verwundung. Münch. med. Woch. 1900, №№ 24 и 25.
Charvot, De la nevrite des moignons d'amputat. Rev. méd. de l'Est. 1884, ноябрь.
Cuneo, Maladies des Nerfs. Paris. 1911.
Delorme, Gazette des hôpitaux 1895, стр. 4.
Fortin, Contrib. à l'étude de la nevrite peripher. traumatique. Thèse de Paris. 1889.
Fürnrohr, Die Röntgenstrahlen im Dienste der Neurologie. Berlin. 1906, стр. 224.
Gilles de la Tourette, La phase radicul. des nevrites ascendentes traumat. Presse méd 1896, стр. 269.
Goldscheider und Flatau, Normale im Patholog. Anatomie der Nerven. Berlin. 1898.
Jumentié, Un cas de pied douloureux. Soc. de Neurol. de Paris. 1915, 3 іюня.
Laborde, Soc. de Chirurgie. 1915, 24 іюня.
I. Pal, Polyneuritis nach Verbrühung. Al. Wiener med. Zeit. 1900, стр. 793.
Pilling, Ueber die Halsrippen des Menschen. Berlin. 1894.
Рахмановъ, Диссертація В.-Мед. Академіи 1912 г.

Sicard, Trait. de la Nevrite douloureuse. Bull. de la Soc. des Hôpit. de Paris. XXXI. №№ 24—25.
Онъ-же, Le syndrome de la nevrite ascendente. Rap. au Congrès des aliénistes et Neurolog. Rennes. 1905.
Souques, Nevrite ascend. Soc. de Neurol. 1910, іюнь.
Rosenbach, Rech. experim. sur la nevrite. Arch. f. exp. Pathol. 1877, стр. 233.
I. K. A. Vertheim Salomonson, Neuritis et Polyneuritis въ руководствѣ.
M. Lewandowsky, Handbuch der Neurologie 1911. (Обширная литература).
Zalla, M., La nevrite ascendente. Florenz. 1913.
Oppenheim, Lehrbuch der Nervenkrankheiten. 1908. Berlin.

---

4) Опухоли нервныхъ стволовъ.

Опухоли нервныхъ стволовъ могутъ рости изъ окружающей ткани или изъ самой ткани нервныхъ стволовъ. Въ первомъ случаѣ опухоли, развивающіяся изъ сосѣдней ткани, переходятъ на нервные стволы, проростая въ нихъ и разрушаютъ такимъ образомъ ткань нервныхъ стволовъ. Эти опухоли по своему строенію и характеру ничѣмъ не отличаются отъ другихъ опухолей и особаго спеціальнаго интереса не представляютъ. Истинныя же опухоли нервныхъ стволовъ по своему строенію напоминаютъ ткань нервныхъ стволовъ. Въ 1803 году Odier описалъ впервые опухоли нервныхъ стволовъ и далъ имъ наименованіе «Neuroma». Въ 1829 г. Wood описалъ анатомически и клинически 24 случая такихъ опухолей и установилъ, что опухоли ростутъ изъ соединительной ткани нервнаго ствола. Thomson дѣлитъ всѣ опухоли по ихъ анатомическому строенію на слѣдующіе виды:

I. Истинныя невромы: Neuromata vera Gangliocellularia, содержащія нервную ткань, гангліозныя клѣтки, нервныя волокна.—Myelinica, Amyelinica.

II. Ложныя невромы:

1. Ограниченныя или единичныя опухоли, ростущія изъ соединительной ткани нервныхъ стволовъ:
   а) доброкачественныя: фибромы, миксомы и др.;
   б) злокачественныя—саркомы.
2. Диффузныя или множественныя невромы:
   а) Neurofibromatosis, множественныя неврофибромы.
   б) Neurofibromatosis plexiformis.
   в) Molluscum fibrosum.
   г) Elephantiasis neuromatosis.
   д) Кожныя пигментныя опухоли нервнаго происхожденія.
   е) Вторичныя злокачественныя опухоли вслѣдствіе саркоматознаго перерожденія.
3. Травматическія и ампутаціонныя невромы.
4. Утолщеніе нервныхъ стволовъ при сифилисѣ и проказѣ.

I) Истинная неврома (Neuroma verum gangliocellulare).

Этотъ видъ невромъ встрѣчается сравнительно рѣдко. Эти опухоли содержатъ гангліозныя клѣтки и безмякотныя волокна—изрѣдка только встрѣчаются мякотныя волокна. Истинныя невромы наблюдаются или въ множественномъ числѣ, или въ видѣ единичныхъ опухолей (рис. 187).

Единичныя опухоли встрѣчаются чаще въ нервахъ симпатической системы, рѣже въ черепныхъ нервахъ и обычно онѣ незлокачественны и рецидивируютъ послѣ оперативнаго удаленія въ очень рѣдкихъ случаяхъ.

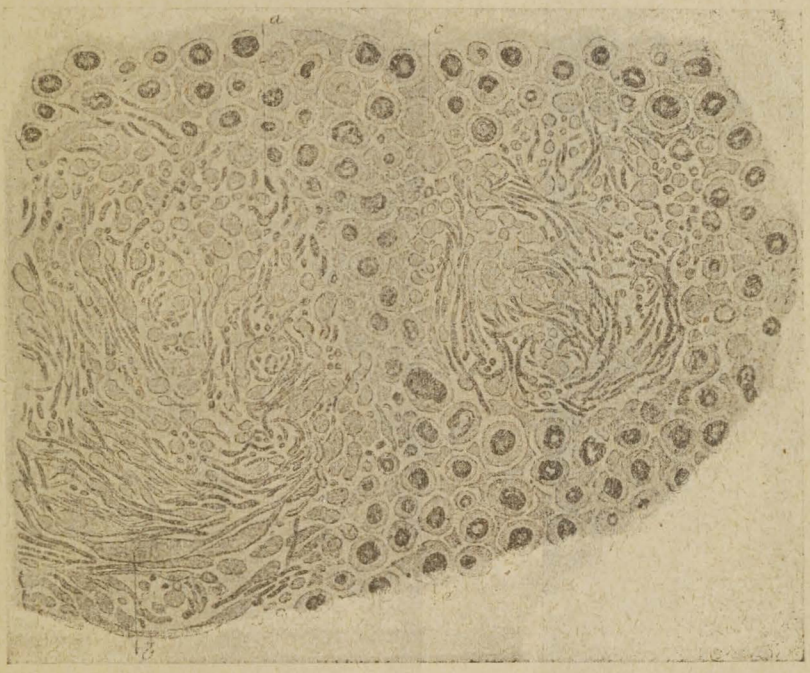

Рис. 187. Истинная неврома. Neuroma myelinicum. На препаратѣ видны вновь образованныя волокна: a—волокна развѣтвляющіяся, b—волокна съ значительнымъ утолщеніемъ, c—волокна безъ осевыхъ цилиндровъ и d—съ утолщенными цилиндрами. (Durante).

Только въ тѣхъ случаяхъ, гдѣ опухоль подвергается постоянной травматизаціи, она можетъ принять характеръ злокачественной опухоли.

Kredel, Benecke, Bruns, а также и Krauss описали случаи множественной истинной невромы (до 160 отдѣльныхъ невромъ было обнаружено въ подкожной клѣтчаткѣ) (рис. 188 и 189).

Леченіе истинныхъ невромъ—оперативное удаленіе ихъ, если только онѣ не въ такомъ большомъ числѣ, что операціей не удается удалить всѣхъ.

II) Ложныя невромы (Neuromata spuria).

Эти опухоли встрѣчаются или въ видѣ единичной опухоли нервнаго ствола, или же въ видѣ множественныхъ опухолей.

1) Ограниченныя невромы.

Ограниченныя невромы обычно ростутъ изъ соединительной ткани нервнаго ствола изъ endoneurium, epineurium или perineurium. Опухоли, ростущія изъ endoneurium или epineurium, имѣютъ веретенообразную форму. Микроскопически въ такой опухоли обнаруживаются разъединенныя волоконца, проходящія черезъ опухоль.

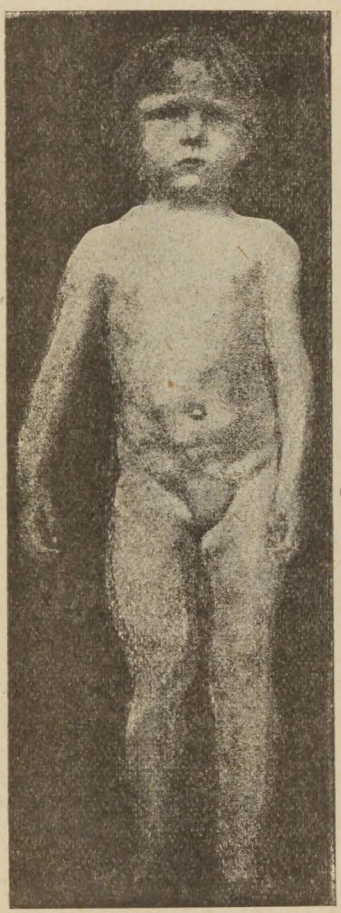

Рис. 188. Множественная истинная неврома. (Bruns).



Рис. 189. Множественная истинная неврома. Большая неврома на затылкѣ. (Bruns).

Если опухоль ростетъ изъ perineurium, то стволъ утолщается съ одной стороны и большая часть нервныхъ волоконъ располагаются эксцентрически и обычно не измѣнены (рис. 190—191. Только тѣ волокна, которыя испытываютъ давленіе, измѣняются и при дальнѣйшемъ ростѣ опухоли погибаютъ.

При злокачественныхъ опухоляхъ обычно наступаетъ рѣзкая дегенерація нервныхъ волоконъ. Такія опухоли достигаютъ иногда громадной величины и обычно послѣ экстирпаціи рецидивируютъ.



Рис. 190. Ограниченныя опухоли нервнаго ствола. А – боковая опухоль. В — центральная опухоль.

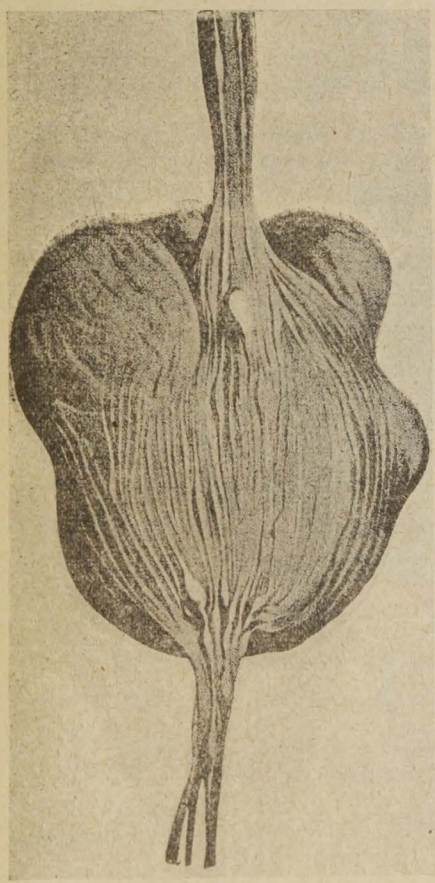

Рис. 191. Neuroma n. ischiadica. (S m i t h).



Рис. 192. Невромиксома. 1—соединительнотканныя волокна; 2—клѣтки съ увеличеннымъ ядромъ (невробласты).



Рис. 193. Невромиксома. 1—веретенообразные элементы; 2—миксоматозная ткань. (C u n e o).

Въ зависимости отъ преобладанія той или другой ткани невромы носятъ соотвѣтствующее названіе. Опухоли нервныхъ стволовъ соединительнотканнаго характера носятъ названіе неврофибромы; миксо-



Рис. 195. Отдѣльные элементы невросаркомы. (Схематическое изображеніе по Gautier). 1 и 2—міэлиновыя клѣтки; 3—клѣтки въ видѣ гирь; 4—веретенообразныя клѣтки; 5—звѣздчатыя клѣтки.



Рис. 194. Невромиксома при большомъ увеличеніи. 1 — веретенообразные элементы, соединяющіеся для образованія эмбріональнаго волокна. (Cuneo).

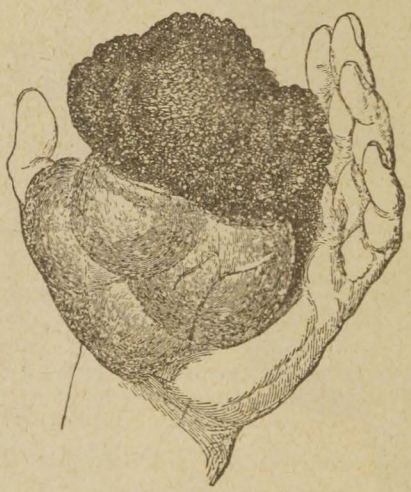

Рис. 196. Изъязвившаяся невросаркома ладони. (Volkmann-Krause).

матознаго— невромиксома и т. п. Иногда эти опухоли злокачественно перерождаются— neurosarcoma (рис. 192, 193, 194, 195).

Величина ложныхъ опухолей далеко не постоянна: встрѣчаются опухоли величиною отъ булавочной головки до дѣтской головы (рис. 196).

Ложныя невромы могутъ развиваться въ различныхъ нервныхъ стволахъ, въ особенности часто на черепныхъ нервахъ (neuroma n. optici, n. acustici, ganglion. Gasseri).

На периферической нервной системѣ конечностей чаще всего развиваются невромы сѣдалищнаго и срединнаго нервовъ (Courvoisier).

Симптоматологія.

Опухоли нервныхъ стволовъ, развивающіяся внутри черепной коробки, даютъ всѣ симптомы мозговой опухоли и будутъ разсмотрѣны въ соотвѣтствующемъ мѣстѣ. Опухоли нервныхъ стволовъ на конечностяхъ, если онѣ достигаютъ опредѣленной величины, обычно прощупываются и болѣзненны. Во многихъ случаяхъ самостоятельной боли не бываетъ, а она появляется только при движеніи конечности или при давленіи на пораженное мѣсто нерва. Если опухоль нарушаетъ проводимость нерва, то появляются парэстезіи, анэстезіи и даже параличи. Въ этихъ послѣднихъ случаяхъ могутъ наблюдаться и трофическія измѣненія со стороны кожи. Эти симптомы характерны для быстро ростущей злокачественной невромы, такъ какъ медленно ростущія доброкачественныя невромы обычно мало поражаютъ функцію нервнаго ствола (рис. 197).



Рис. 197. Neuromata нервовъ верхней конечности. (Marie).

Предсказаніе при доброкачественныхъ опухоляхъ благопріятно.

Леченіе исключительно оперативное. Послѣ удаленія опухоли, если нарушается частично или полностью цѣлость нервнаго ствола, показанъ нервный шовъ. Въ тѣхъ случаяхъ, когда удаляется большой участокъ нервнаго ствола и нѣтъ возможности сблизить отрѣзки нерва, необходимо примѣнить пластику нерва.

2) Множественныя невромы.

A: Neuroma plexiforme (Rankenneuroma).

При этой формѣ обычно на нервномъ стволѣ развивается громадное число опухолей, расположенныхъ гроздевидно. Самыя маленькія изъ этихъ опухолей достигаютъ величины булавочной головки, а самыя большія — куринаго яйца. Нервы превращаются въ толстые, усаженные неправильными вздутіями тяжи, которые легко прощупываются подъ кожей (рис. 198, 199, 200).

Несмотря на большіе размѣры опухоли, цѣлость нервныхъ стволовъ нарушается въ сравнительно незначительной степени и поэтому симптомовъ пораженія нервныхъ стволовъ въ большинствѣ случаевъ не наблюдается.

Опухоли обычно доброкачественны, медленно ростутъ и не обнаруживаютъ наклонности къ метастазу или инфильтраціи окружающей ткани.



Рис. 198. Множественная неврома корешковъ и нервовъ пояснично-крестцоваго сплетенія. L^1—L^5—поясничные корешки. S^1—S^5—крестцовые корешки. c—n. cruralis. o—n. obturatorius. c. f.—n. cutaneus femoralis. i.—n. ischiadicus. (v. Büngner).

Courvoisier приводитъ 2 случая метастаза при neuroma plexiforme.

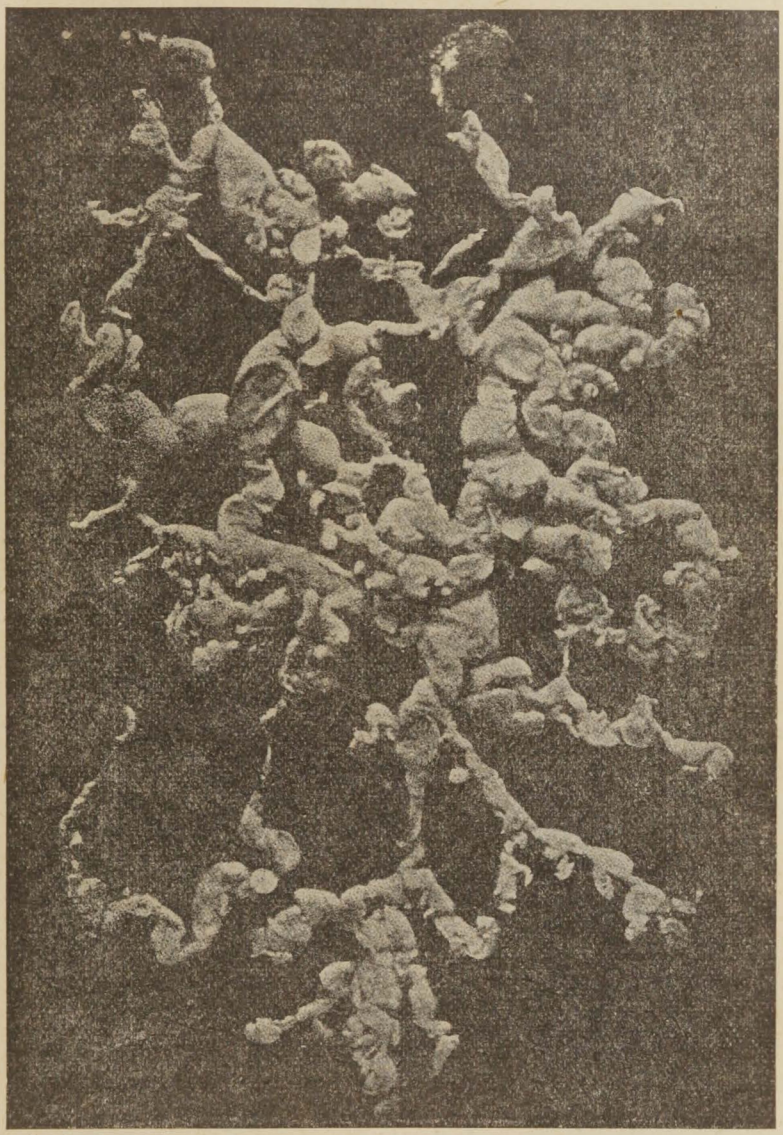

Рис. 199. Neuroma plexiforme n. mediani. (Dowden и Thomson).

Б) Множественныя неврофибромы (Neurofibromatosis Recklinghausen).

Множественныя неврофибромы resp. фибромы, впервые подробно описанныя въ 1882 году Recklinghausen'омъ, развиваются изъ фиброзно-утолщенныхъ окончаній кожныхъ нервовъ. Число опухолей иногда очень велико, наблюдали до 1000 узелковъ (рис. 201 и 202). личина ихъ различна—отъ булавочной головки до голубинаго яйца. Ве

Кожа такого больного покрыта пигментированными голубыми или корич-



Рис. 200. Neuroma plexiforme плечевого сплетенія. Н. К.—главный узелъ. A—n. musculocutaneus; aa—вѣтви къ m. biceps; b—вѣтвь къ m. brachialis internus; cc—чувствительность вѣтви къ предплечью. B—n. cutaneus major. C—n. cutaneus minor. D—n. radialis. Mb—m. biceps. (Herczel).



Рис. 201. Neurofibromatosis n. musculocutanei externi femoris. (P. Marie и Couvelaire).



Рис. 202. Общій невро-фиброматозъ. Распредѣленіе мѣстныхъ утолщеній на трехъ пучкахъ 1, 2 и 3. V—сосудъ. (P. Marie и Couvelaire).

невыми пятнами различной величины. Эти пятна, по мнѣнію Adrian'a, являются начальной стадіей кожной фибромы (рис. 203 и 204).

Одновременно съ невромами у такихъ больныхъ могутъ встрѣчаться множественныя кожныя ангіомы или липомы. Одновременно развиваются небольшія невромы и на черепныхъ нервахъ. Орцеховскій и Новицкій описали случай neurofibromatosis universalis, гдѣ наблюдались опухоли и на черепныхъ нервахъ. Я наблюдалъ случай неврофиброматоза, гдѣ невромы располагались въ глазодвигательныхъ нервахъ и вызывали косоглазіе. Въ мышцахъ также обнаруживаются единичныя неврофибромы, ростущія изъ двигательныхъ вѣтвей или окончаній нервовъ.

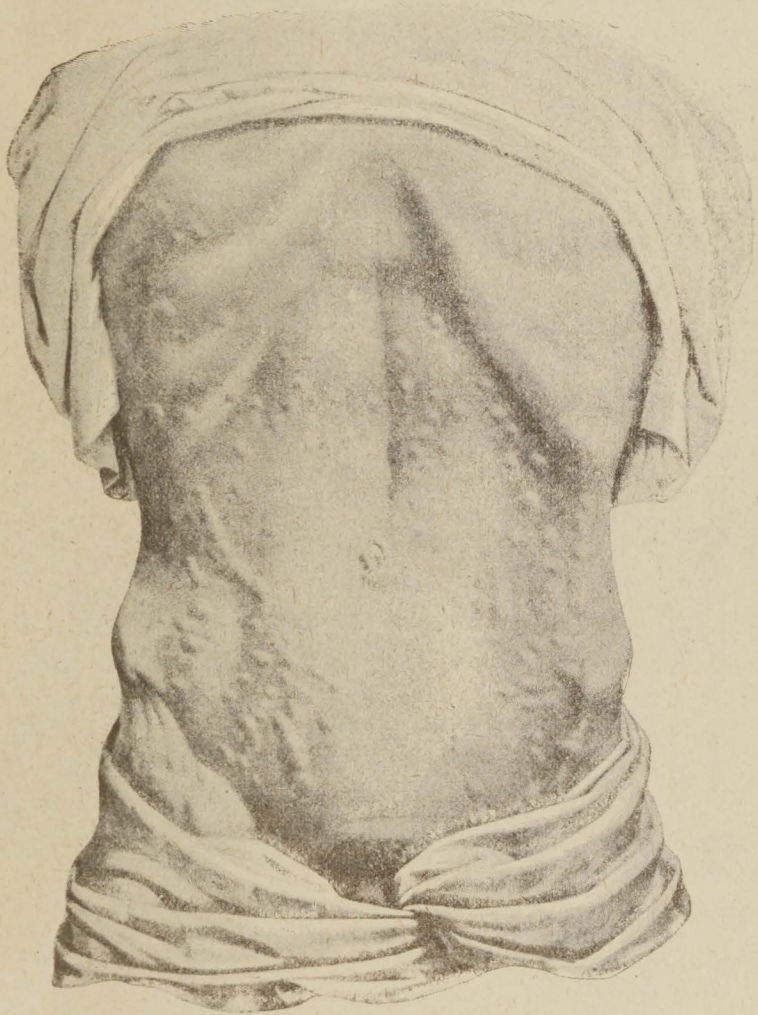

Рис. 203. Множественныя подкожныя неврофибромы. (Smith).

Castro описалъ случай одновременнаго сочетанія akromegalia и болѣзни Recklinghausen'a. Königsdorf и Marie описали при этой формѣ размягченіе костей, причемъ кости настолько размягчаются, что можно ихъ рѣзать ножемъ. Позвоночникъ, благодаря размягченію костей,

искривляется, образуя чаще кифозъ. Arnozan и Meslet описали значительное искривленіе позвоночника, вызвавшее даже сдавленіе спинного мозга. Hayashi описалъ случай neurofibroma языка (neuroangioma), macroglossia neurofibromatosa. Послѣ оперативнаго удаленія измѣненной части языка наступило выздоровленіе.

По мнѣнію Hexheimer'a и Roth'a neurofibromatosis обязанъ своимъ происхожденіемъ неправильному внутриутробному развитію нерв-

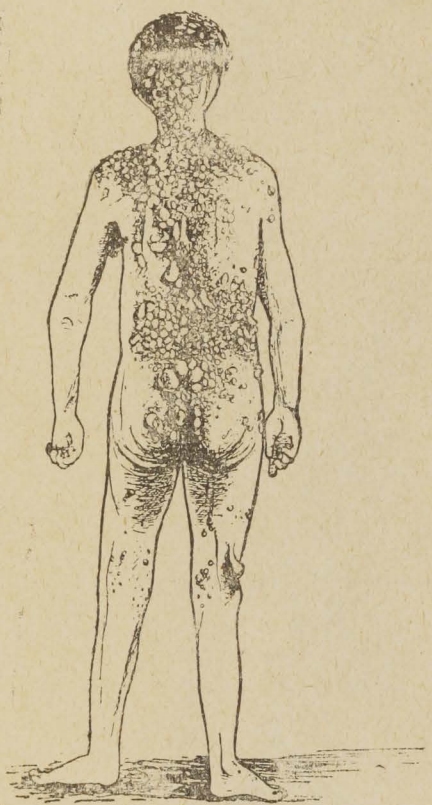

Рис. 204. Общій неврофиброматозъ. Узлы на кожѣ и кожныя пятна. (Recklinghausen).

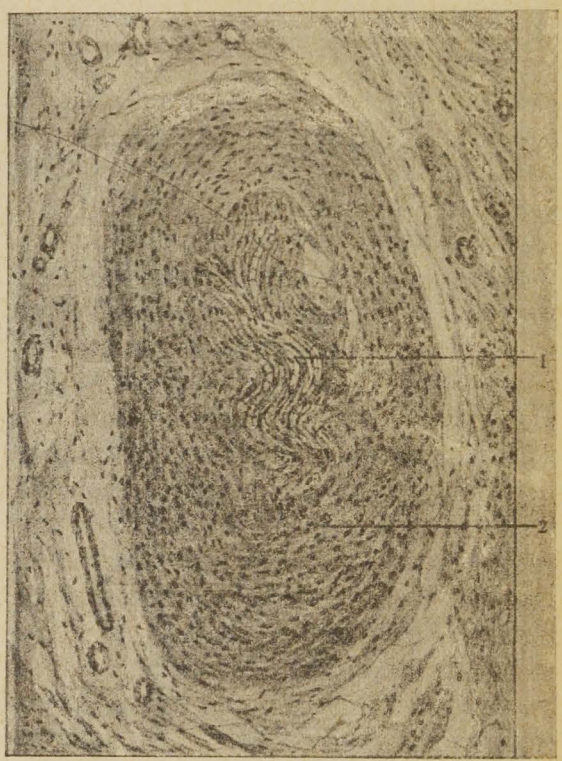

Рис. 205. Поперечный разрѣзъ узелка множественнаго неврофиброматоза. 1—въ центрѣ измѣненныя волокна. 2 — соединительнотканныя волокна. (Cuneo).

ныхъ стволовъ. За такое предположеніе говорятъ семейныя и наслѣдственныя формы этого заболѣванія, частота появленія его въ первые мѣсяцы послѣ рожденія и совпаденіе этого заболѣванія съ другими врожденными недостатками или пороками развитія.

Verocay, Hexheimer и Roth объясняютъ патогенезъ заболѣванія тѣмъ, что болѣе совершенная нервная ткань перерождается, а менѣе совершенныя ткани, какъ-то: соединительная ткань, элементы Шванновской оболочки и гліозная ткань, усиленно развиваются и подавляютъ окончательно нервную ткань (рис. 205, 206 и 207).



Рис. 206. Центральная часть узелка при большомъ увеличеніи. Видны міэлиновыя волокна безъ цилиндровъ съ преобладаніемъ недифференцированной протоплазмы (1) и переходящія въ соединительнотканныя образованія (2).



Рис. 207. Продольный разрѣзъ невромы корешка. A и C—нервныя волокна. B — неврома. (Ceston).

Леченіе при болѣзни Recklinghausen'a до сихъ поръ остается безъ результата; удаленіе отдѣльныхъ опухолей не устраняетъ причины. Въ конечномъ періодѣ болѣзни наступаетъ въ большинствѣ случаевъ cachexia и marasmus.

Wood въ 1829 году описалъ особую форму неврофиброматоза, которую онъ назвалъ tubercula dolorosa. Подъ кожей прощупываются небольшіе болѣзненные на ощупь узелки. Микроско-

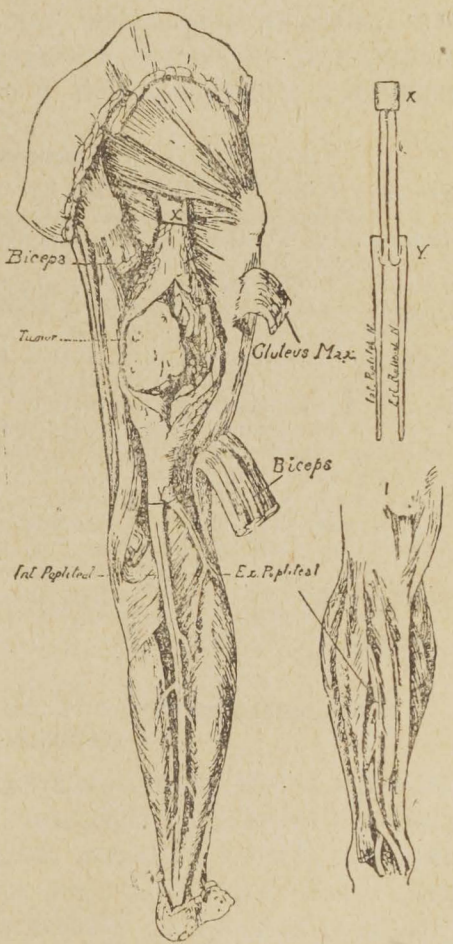

Рис. 208. Невросаркома сѣдалищнаго нерва. A—опухоль. B и C—возстановленіе нерва при помощи двойной невропластики. (Meckenzie).

пически эти узелки напоминаютъ по своему строенію неврофибромы, но иногда встрѣчаются въ этихъ узелкахъ жировая ткань (neurolipoma) или сосудистая (neuroangioma). Tuberculosa dolorosa развиваются чаще всего на конечностяхъ. Иногда по ходу нервнаго ствола встрѣчается большое число мелкихъ нервныхъ узелковъ. Эти случаи Edinger назвалъ perineuritis fibromatosa multiplex.

При небольшомъ числѣ этихъ узелковъ или при одиночныхъ большихъ узлахъ единственный раціональный способъ леченія это оперативное удаленіе ихъ съ послѣдующей пластикой нервнаго ствола (рис. 208).

Д. Травматическія и ампутаціонныя невромы.

Подъ именемъ травматическихъ и ампутаціонныхъ невромъ извѣстны тѣ утолщенія на нервахъ или на отрѣзкахъ ихъ, которыя образуются подъ вліяніемъ поврежденій или послѣ оперативной резекціи нервнаго ствола, какъ результатъ процесса возстановленія и разростанія поврежденныхъ нервныхъ волоконъ и соединительной ткани (см. стр. 164).

Главнѣйшая литература.

Adrian, Ueber Neurofibrom. und ihre Komplicationen. Beitr. z. kl. Chir. 1901. T. XXXI. (Собрана очень большая литература).

Askanazy, M., Ueber schwer erkennbare Neurofibromat. Festschr. f. Baumgarten. Tübingen. 1914 г., 9.

Bruns, Die Geschwülste d. Nervensyst. Berlin. 1897.

Cuneo, Anatomie pathologique et traitement des tumeurs primitives des nerfs. Journ. de Chir. 1909. T. II, стр. 484.

Онъ-же, Maladies des nerfs. 1911 г. Paris.

Courvoisier, Die Neurome. Basel. 1886.

Odier, L., Manuel de médec. pratique. Geneve. 1811.

Recklinghausen, Ueber multiplen Fibrome der Haut. Virch. Festschr. Berlin. 1882.

Knauss, Zur Kenntniss der echten Neuroma. Virch. Arch. CXLIII.

Kredel, Deut. Zeit. f. Chir. T. LXVII.

Wertheim-Salomonson, Nervengeschwülste. Handbuch der Neurologie M. Lewandowsky. 1911. T. II. (Полный указатель литературы до 1911 года).

Hexheimer und Roth, Zum Studium der Recklinghausenschen Neurofibromatose. Ziegl. Beitr. z. all. Path. и pathol. Anat. 1914 г. 58 т., 319.

Nieuwenhuyse, P., Hirnabweichungen bei der Recklinghausenschen Krankheit. Ned. Tijdschr. v. Geneesk. 58 т. 1914. (Цит. по Zeit. f. ges. Neurol. u. Psych. 1914. T. 9, кн. 3).

Страданіе суставовъ при поврежденіи и воспаленіи нервныхъ стволовъ.

При всѣхъ видахъ поврежденія нервныхъ стволовъ наблюдается страданіе суставовъ, чаще всего въ видѣ ихъ тугоподвижности и даже анкилоза. Долгое время это страданіе объясняли только неподвижностью ихъ. Однако такое объясненіе далеко не объясняло тяжелаго иногда ихъ страданія, несмотря на незначительность поврежденія нервнаго ствола, или въ тѣхъ случаяхъ, когда неподвижность развивалась медленно и постепенно, несмотря на гимнастику и массажъ. Необходимо принимать во вниманіе другую причину и этой причиной слѣдуетъ считать пора-

женіе тѣхъ нервовъ, которые иннервируютъ данный суставъ. Только изучивъ иннервацію суставовъ, можно уяснить себѣ патогенезъ страданія суставовъ. Saulié приводитъ схему иннервацiи суставовъ.

Верхняя конечность.

Плечевой суставъ.

Заднюю поверхность сумки иннервируетъ n. suprascapularis.
Переднюю поверхность ея—n. axillaris.

Локтевой суставъ.

Передне-наружную поверхность суставной сумки въ верхней части—n. musculo-cutaneus.
Въ средней и нижней—n. radialis.
Передне-внутреннюю поверхность—n. medianus.
Задне наружную въ верхней части—n. radialis.
Всю остальную часть сумки иннервируетъ n. ulnaris.

Запястье.

Переднюю поверхность сумки иннервируетъ n medianus.
Заднюю—n. radialis.

Пястно-запястный суставъ.

Переднюю поверхность иннервируетъ n. ulnaris.
Заднюю—n. radialis.

Суставы пальцевъ.

Переднюю поверхность иннервируетъ n. ulnaris.
Заднюю – n. radialis.

Нижняя конечность.

Тазобедренный суставъ.

Передняя и наружная поверхность получаетъ вѣточки отъ n. cruralis, внутренняя отъ n. obturatorius, нижняя часть внутренней поверхности получаетъ вѣточки отъ n. ischiadicus и n. glutaeus.

Колѣнный суставъ.

Передняя поверхность сумки получаетъ вѣточки отъ n. cruralis, а задняя отъ n. popliteus externus для наружной и n. popliteus internus для внутренней части ея.

Голеностопный суставъ.

N. tibialis anticus иннервируетъ переднюю поверхность суставной сумки, n. saphenus externus—наружную и часть задней поверхности ея и n. tibialis posticus—задне-внутреннюю ея поверхность.

Суставы стопы и пальцевъ.

Суставныя сумки сочлененій стопы и пальцевъ получаютъ вѣточки для тыльной поверхности отъ n. tibialis anticus и для подошвенной отъ обоихъ n. plantaris.

Изъ этой схемы видно, что суставныя сумки и суставныя связки иннервируются опредѣленными нервными стволами и, конечно, всякое поврежденіе нервнаго ствола вызываетъ нарушеніе иннервації, а слѣдовательно, и нарушеніе функціи суставной сумки, что, конечно, можетъ вести къ послѣдовательному ея измѣненію и къ измѣненію самого сустава.

Главнѣйшая литература.

Saulié, Les nerfs. Poirier et Charpy, Traité d'anatomie humaine. T. III, кн. 3.
Henry Meige, De certaines boiteries observées chez les blessés nerveux. Rev. Neurol. 1915, стр. 939.
I. Déjérine et E. Schwartz, Deformations articuaires analogues à celles du rhumatisme. Soc. de Neurol. 1915, 4 февр.
M. et M-me Déjérine et M. Mouzon, Troubles trophiques articulaires. Soc. de Neurol. 1915, 1 іюля.
Atanassio-Benisty, Traitement et restauration des lesions des nerfs. Collection Horizon. 1917.

Операція на нервахъ при спинномозговыхъ и головномозговыхъ параличахъ и контрактурахъ.

При нѣкоторыхъ формахъ спинномозговыхъ и головномозговыхъ параличей, а также контрактуръ съ успѣхомъ примѣняется оперативное вмѣшательство въ видѣ 1) пересадки нервныхъ стволовъ, 2) нервныхъ анастомозовъ, 3) резекціи нервовъ или, наконецъ, 4) частичной поперечной перерѣзки нервныхъ стволовъ.

Въ однихъ случаяхъ оперативное вмѣшательство имѣетъ цѣлью возстановить функцію парализованнаго нерва за счетъ здороваго, при помощи пересадки всего центральнаго конца здороваго въ периферическій отрѣзокъ пораженнаго или части здороваго въ периферическій отрѣзокъ пораженнаго; въ другихъ случаяхъ перерѣзка нервнаго ствола устраняетъ стойкую мышечную контрактуру, а частичная перерѣзка его ослабляетъ тяжелыя спастическія явленія въ мышцахъ.

Большинство изъ этихъ оперативныхъ методовъ является достояніемъ послѣднихъ лѣтъ и они только въ послѣднее время получили большое распространеніе при леченіи спастическихъ параличей, параличей при дѣтскомъ спинномозговомъ параличѣ, кривошеи и тикахъ.

До послѣдняго времени, однако, операціи на нервныхъ стволахъ еще не дали такихъ быстрыхъ и большихъ результатовъ, какъ операціи на сухожиліяхъ и мышцахъ. Однако операціи на нервахъ по идеѣ стоятъ гораздо выше аналогичныхъ операцій на сухожиліяхъ, и если операція на нервахъ сопровождается успѣхомъ, то наступаетъ идеаль-

ное выздоровленіе, такъ какъ возстановляется цѣлость нервнаго проводника, а слѣдовательно, и функціональная способность связанныхъ съ нимъ мышцъ. Поэтому мы должны стремиться къ такому возстановленію функціи проводниковъ и оперативное вмѣшательство на нервахъ должно примѣняться во всѣхъ случаяхъ, гдѣ это является возможнымъ.

А. Оперативное леченіе спинномозгового дѣтскаго паралича.

Въ послѣднее десятилѣтіе хирургическое леченіе послѣдствій спинномозгового дѣтскаго паралича сдѣлало громадные успѣхи: пересадки сухожилій, пластика мышцъ и артродезы суставовъ стали примѣняться широко, а блестящіе функціональные результаты этихъ операцій вполнѣ подтвердили возлагавшіяся на нихъ надежды. Оперативное же вмѣшательство на нервныхъ стволахъ, несмотря на всю заманчивость возстановленія нервныхъ проводниковъ, развивалось очень медленно и мало было сторонниковъ такого способа леченія. Объяснялось это тѣмъ, что, несмотря на доступность периферической нервной системы оперативному вмѣшательству, не было выяснено анатомическое строеніе нервныхъ стволовъ и условія невротизаціи пораженныхъ нервовъ. Только работы Spitzy и Stoffel'я въ послѣднее время способствовали выясненію этихъ вопросовъ, и оперативное вмѣшательство на нервной системѣ пріобрѣло большую популярность.

Еще въ 1835 году Baudens произвелъ первую удачную операцію нервнаго шва, и съ тѣхъ поръ количество наблюденій достигло очень большого числа, но первый удачный случай пересадки нерва сообщили Sick и Saenger въ 1896 г. Они вшили отщепленную часть срединнаго нерва въ периферическій отрѣзокъ лучевого нерва и получили рекрасный функціональный результатъ.

Dummstrey съ большимъ успѣхомъ вшилъ периферическій отрѣзокъ локтевого нерва въ срединный. Такимъ образомъ, клиника намѣтила тѣ пути, по которымъ необходимо было слѣдовать для полученія возстановленія нервныхъ проводниковъ.

Рядомъ съ этими операціями появились операціи нервнаго анастомоза: Ballance въ 1895 г. сшилъ периферическій отрѣзокъ n. facialis съ центральнымъ отрѣзкомъ n. accessorii при параличѣ лицевого нерва. Опыты Flourens, Rawa, Gunn, Davis и Scheldon'a показали, что при сшиваніи разнородныхъ нервовъ въ концѣ-концовъ функціи ихъ возстановляются и корковые центры до нѣкоторой степени приспособляются къ новой функціи. Микроскопическія изслѣдованія же Manasse убѣждаютъ насъ въ томъ, что даже при простомъ прикрѣпленіи периферическаго отрѣзка къ боковой поверхности здороваго нерва получается невротизація перваго за счетъ послѣдняго (рис. 209).

Spitzy произвелъ цѣлый рядъ опытовъ съ пересадкой нервовъ на

животныхъ и доказалъ возможность невротизаціи периферическаго отрѣзка за счетъ здороваго нерва.

Въ виду особаго интереса этихъ опытовъ, приводимъ краткое описаніе опыта, цитируемаго Vulpius'омъ.



Рис. 209. Мѣсто проростанія accessorii Willisii въ n. facialis при простомъ соединеніи ихъ. (Спустя 1 годъ). На препаратѣ видны пучки, непрерывно переходящіе изъ одного нерва въ другой. (Manasse).

Собака 2-хъ лѣтъ была оперирована 8 ноября 1903 года подъ эфиръ-морфійнымъ наркозомъ. Правый ischiadicus былъ выдѣленъ нѣсколько ниже мѣста дѣленія на n. peronaeus; n. tibialis былъ перерѣзанъ и вшитъ въ продольную щель n. tibialis. Центральный конецъ n. peronaeus былъ запрокинутъ назадъ и протянутъ черезъ m. biceps, на медіальной сторонѣ котораго, слѣдовательно, въ интерстиціальной ткани, фиксированъ при помощи шва: такимъ путемъ имѣлось въ виду

воспрепятствовать произвольному соединенію раздѣленныхъ нервныхъ участковъ (Bethe) (рис. 210). Заживленіе per primam. Спустя 3 недѣли у собаки параличъ конечности смѣнился небольшими движеніями, но все же разгибатели ноги представляются вялыми, реагируютъ только на сильный фарадическій токъ. Состояніе видимо улучшается. 4 февраля, слѣдовательно, спустя 3 мѣсяца, пластика была предпринята на лѣвой задней ногѣ собаки. Собака теперь принуждена ходить на оперированной раньше ногѣ. Она поднимаетъ лапу, какъ другія собаки. 17 марта, слѣдовательно, спустя $4^1/_2$ мѣсяца, тонусъ въ сгибателяхъ возстановился.

Мѣсто пластики было открыто путемъ разрѣза. Въ жировой массѣ лежалъ n. ischiadicus. на мѣстѣ пластики можно видѣть и идущій изъ утолщенія его n. peronaeus. Приблизительно на 4 стм. выше лежитъ отведенный въ сторону проходящій черезъ m. biceps центральный отрѣзокъ n. peronaeus. Анатомическое приживленіе нерва такимъ образомъ установлено совершенно, о соединеніи съ центральнымъ отдѣломъ n. peronaeus не можетъ быть и рѣчи.

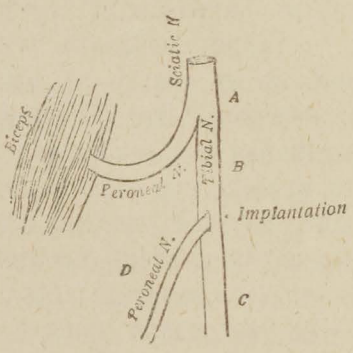

Рис. 210. Схематическое изображеніе соединенія отрѣзка n. peronaei съ n. tibialis. (Spitzy).

Нервы были изолированы и подверглись раздраженію въ слѣдующемъ порядкѣ.

1. Гальваническое и механическое раздраженіе ствола n. ischiadici выше рубца при A (рис. 208): сокращеніе въ области nn. peronaei и tibialis.

2. Раздраженіе ствола n. tibialis выше рубца при B: сокращеніе въ области nn. peronaei et tibialis.

3. Раздраженіе ствола n. tibialis ниже рубца при C: сокращеніе въ области n. tibialis (легкое одновременное сокращеніе въ области n. peronaei).

4. Раздраженіе ствола n. peronaei ниже рубца при D: сокращеніе въ области n. peronaei.

Произведена перерѣзка n. tibialis приблизительно на 1 стм. ниже мѣста шва при C.

5. Раздраженіе n. ischiadicus, при A или n. tibialis при B выше рубца вызываетъ сокращеніе только въ области n. peronaei; область tibialis неподвижна.

6. Раздраженіе периферическаго отрѣзка n. tibialis при C вызываетъ сокращеніе въ области n. tibialis безъ участія въ движеніи мышцъ, иннервируемыхъ n. peronaeus.

Путемъ такой постановки опыта совершенно исключается всякая возможность невротизаціи при помощи разростанія нерва частью со стороны центральнаго отрѣзка, частью периферическаго.

Нервы на мѣстѣ пластики на протяженіи нѣсколькихъ сантиметровъ вверхъ и внизъ выдѣлены и подвергнуты гистологическому изслѣдованію.

Препараты были уплотнены въ ценкеровской жидкости, заключены въ парафинъ, окрашены по Pal'ю.

При микроскопическомъ изслѣдованіи ясно обнаруживается, что анатомическое приживленіе и обмѣнъ волоконъ наступили несомнѣнно. Обмѣнъ волоконъ наглядно можно прослѣдить на срѣзахъ, полученныхъ отъ другого опытнаго животнаго, у котораго n. tibialis былъ имплантированъ въ n. peronaeus. Можно ясно видѣть, какъ отъ мѣста шва въ косомъ направленіи пробѣгаютъ нервныя волокна въ культю n. tibialis.

Такимъ образомъ несомнѣнно установленъ фактъ сростанія двухъ нервовъ не только въ анатомическомъ отношеніи, но также и въ гистологическомъ. Это обстоятельство даетъ намъ право примѣнять эти операціи для возстановланія погибшихъ проводниковъ при параличахъ, а въ особенности при спинномозговомъ дѣтскомъ параличѣ, который характеризуется вялыми атрофическими параличами мышцъ вслѣдствіе пораженія клѣтокъ переднихъ роговъ спинного мозга. Для успѣха оперативнаго вмѣшательства необходимо, чтобы вблизи отъ пораженнаго нерва находился вполнѣ здоровый—годный и доступный для операціи нервный стволъ. Если эти условія отсутствуютъ, то операція обѣщаетъ мало шансовъ на успѣхъ, такъ какъ всякая отдаленная пересадка нерва сопровождается большой травмой, что въ значительной степени затрудняетъ невротизацію пораженнаго нерва.

Еще однимъ изъ условій, въ значительной мѣрѣ способствующимъ быстрой невротизаціи нерва, является небольшой его объемъ, поэтому периферическія вѣтви нервныхъ стволовъ послѣ пересадки ихъ быстрѣе возстанавливаются, чѣмъ нервные стволы.

Очень большое значеніе имѣетъ также срокъ существованія паралича, такъ какъ чѣмъ больше перерождаются нервные стволы и мышцы, тѣмъ хуже предсказаніе. При спинномозговомъ дѣтскомъ параличѣ уже спустя 3—6 мѣсяцевъ удается выяснить, какія мышцы окончательно поражены и, слѣдовательно, опредѣлить тѣ участки нервовъ, какіе должны быть пересажены. Дальнѣйшее выжиданіе не дастъ ничего существенно новаго, такъ какъ пораженіе мышцъ стойкое, между тѣмъ какъ кромѣ перерожденія мышцъ и нервовъ наступаетъ растяженіе и разслабленіе суставной сумки, что въ значительной степени уменьшаетъ шансы на благопріятные результаты оперативнаго вмѣшательства.

Vulpius считаетъ наиболѣе подходящимъ приступать къ пересадкѣ нервныхъ стволовъ спустя полгода послѣ начала заболѣванія. Однако

въ литературѣ есть указанія, что операціи, произведенныя даже спустя 3 года послѣ начала заболѣванія, давали хорошіе результаты, и въ тѣхъ случаяхъ, когда почему-либо не удалось произвести операцію своевременно, можно съ нѣкоторой надеждой на успѣхъ произвести ее и позже.

Что же касается вопроса о болѣе ранней операціи, напр. спустя 4—6 недѣль послѣ начала заболѣванія, какъ дѣлаетъ это Spitzy, то, мнѣ кажется, что этотъ срокъ слишкомъ коротокъ и нельзя еще съ полной увѣренностью установить окончательную гибель нерва и мышцы, такъ какъ изъ клиническихъ наблюденій мы знаемъ, что въ теченіе этого срока наступаетъ иногда значительное возстановленіе функцій пораженныхъ мышцъ. Поэтому я думаю, что наикратчайшій срокъ, въ который можетъ быть произведена эта операція, это—3 мѣсяца.

Оперативные способы.

Всѣ оперативные способы пересадки нервныхъ стволовъ можно раздѣлить на 3 группы. Къ первой относятся тѣ способы, гдѣ цѣлость здороваго и пораженнаго нервовъ не нарушается, а только освѣжаются боковыя поверхности нервовъ и сшиваются между собой, ко второй группѣ—гдѣ нарушается цѣлость одного или обоихъ нервовъ и отрѣзки нерва пришиваются къ здоровому или отрѣзокъ здороваго сшивается съ отрѣзкомъ пораженнаго нерва, и, наконецъ, къ третьей группѣ относятся случаи отщепленія отъ нервныхъ стволовъ, здороваго или пораженнаго, вѣтвей, которыя или подшиваются къ тому или другому нервному цѣлому стволу, или сшиваются между собою.

Первая группа, характеризующаяся тѣмъ, что оба нерва щадятся, имѣетъ мѣсто въ тѣхъ случаяхъ, когда еще не потеряна надежда на самостоятельное возстановленіе пораженнаго нервнаго ствола, такъ какъ при этомъ нервнымъ стволамъ наносится минимальная травма.

Два вблизи лежащіе нервные ствола освѣжаются на протяженіи нѣсколькихъ сантиметровъ и сшиваются раневыми поверхностями, благодаря чему получается боковое соединеніе (рис. 211).

Ко второй группѣ относятся нѣсколько оперативныхъ способовъ, сопровождающихся большой травмой, и поэтому эти способы должны примѣняться въ тѣхъ случаяхъ, гдѣ надежда на самостоятельное возстановленіе проводимости пораженнаго нерва окончательно потеряна.

Для достиженія невротизаціи пораженнаго нерва при помощи здороваго нервнаго ствола можно примѣнить нѣсколько способовъ:

Во 1) пораженный нервный стволъ разсѣкается и периферическій отрѣзокъ его вшивается въ боковую поверхность здороваго нерва (рис. 212).

Во 2) послѣ разсѣченія пораженнаго нерва оба эти конца, центральный и периферическій, вшиваются въ боковую поверхность здороваго нерва на разстояніи 5—8 стм. (рис. 212, 213).

Въ 3) здоровый и пораженный нервы—оба разсѣкаются и центральный отрѣзокъ здороваго сшивается съ периферическимъ отрѣзкомъ пораженнаго (полный перекрестъ) (рис. 214)

Другіе способы, гдѣ здоровый нервъ разсѣкается и подшивается къ боковой поверхности пораженнаго нерва, не заслуживаютъ большого вниманія, такъ какъ обычно не даютъ хорошихъ результатовъ и въ то же время сопровождаются нарушеніемъ цѣлости здороваго нерва.

Къ третьей группѣ относятся способы частичной пересадки нервнаго ствола. Эти способы должны считаться наиболѣе цѣлесообразными потому, что 1) при нихъ не наносится значительной травмы нервнымъ стволамъ и 2) не исключается возможность самостоятельнаго возстановленія пораженнаго ствола.



Рис. 211.

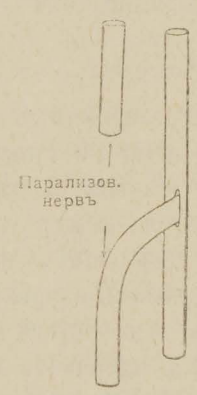

Рис. 212.



Рис. 213.

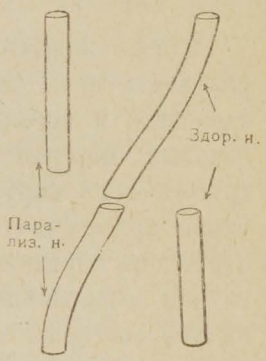

Рис. 214.

Частичная пересадка нервовъ можетъ быть произведена по 3 способамъ: Во 1) отъ пораженнаго нервнаго ствола отщепляется часть его, остающаяся въ соединеніи съ периферической частью нерва (рис. 215).

Во 2) отъ здороваго нерва отщепляется часть его, остающаяся въ соединеніи съ центральнымъ участкомъ нерва (нисходящая пересадка) (рис. 216).

Въ 3) отъ здороваго нерва отщепляется часть его, остающаяся въ соединеніи съ центральной его частью, и отъ пораженнаго нерва отщепляется часть, остающаяся въ соединеніи съ периферической частью нерва—перекрестная частичная пересадка нерва (рис. 217).

При этихъ послѣднихъ способахъ необходимо имѣть въ виду топографію нервныхъ проводниковъ въ толщѣ нервнаго ствола, такъ какъ далеко не безразлично, будетъ ли взята та часть нерва, гдѣ заложены проводники для пораженныхъ мышцъ, или нѣтъ. Поэтому необходимо руководствоваться тѣми данными, какія приведены выше и которыми мы обязаны работамъ Stoffel'я.

Наложеніе швовъ не представляетъ какой-либо особенности и различные способы наложенія ихъ изложены выше.

Нервные стволы необходимо щадить и не травматизировать ихъ.

Послѣ отщепленія части нерва подъ косымъ угломъ цѣлесообразно наложить, какъ предлагаетъ Spitzy, на образующійся мысокъ шовъ, чтобы воспользоваться перерѣзанными волокнами для нейротизаціи недостающаго послѣ оперативнаго вмѣшательства участка нерва (рис. 218).

Послѣ пересадки нервовъ сшитый участокъ окружается мышечной тканью, чтобы устранить возможность проростанія рубцовой ткани. Послѣ наложенія швовъ

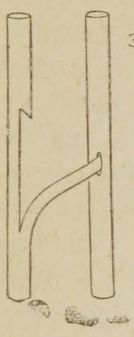

Рис. 215.

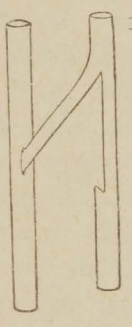

Рис. 216.

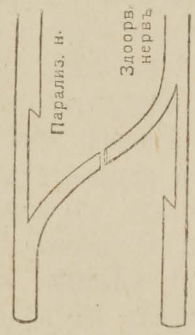

Рис. 217.



Рис. 218.

Vulpius во всѣхъ случаяхъ предлагаетъ укладывать конечность въ неподвижную повязку на 2 недѣли, а затѣмъ уже приступать къ послѣдовательному леченію электричествомъ, гимнастикой, массажемъ и ваннами.

В. Операціи на нервныхъ стволахъ при спастическихъ параличахъ.

Для уменьшенія или уничтоженія спастическихъ явленій въ мышцахъ необходимо уничтожить или ослабить рефлекторные импульсы или уменьшить ихъ количественно. Для этой послѣдней цѣли Stoffel предложилъ уменьшить объемъ нерва, идущаго къ мышцѣ, настолько, чтобы вызвать разслабленіе мышцы. Каждая мышца состоитъ изъ отдѣльныхъ мышечныхъ волоконъ, къ которымъ подходятъ соотвѣтственныя нервныя волокна, и если мы часть этихъ нервныхъ волоконъ устранимъ, т. е. вызовемъ параличъ извѣстной группы волоконъ, то этимъ самымъ мы вызовемъ только ослабленіе всей мышцы, но не параличъ ея. Такое ослабленіе мышцы, конечно, обусловитъ уменьшеніе или даже исчезаніе повышеннаго ея тонуса, такъ какъ будетъ нарушена двигательная часть рефлекторной дуги.

Такое уменьшеніе тонуса можно вызывать въ большей или меньшей степени въ зависимости отъ перерѣзки большаго или меньшаго количества нервныхъ волоконъ. Для достиженія этой цѣли, опредѣливъ при помощи фарадизаціи нервы опредѣленной мышцы, Stoffel предлагаетъ

или вырѣзать изъ вѣтви участокъ такимъ образомъ, чтобы уменьшить только поперечное сѣченіе ея, на половину или на одну треть, или, отыскавъ нервную вѣточку мышцы отсепаровывать ее до вхожденія въ мышцу и перерѣзать 2—3 или больше ея развѣтвленій, въ зависимости отъ интенсивности спастическихъ явленій. Такую частичную перерѣзку нервовъ слѣдуетъ примѣнять на нѣсколькихъ мышцахъ при параплегіи цѣлой конечности. Операція сама по себѣ не представляетъ никакой опасности и при нѣкоторомъ навыкѣ производится легко. Stoffel приводитъ большое число случаевъ излеченія. Дѣти, которыя до операціи благодаря спастической контрактурѣ стопы не могли стоять, спустя 3—4 часа послѣ операціи могли свободно стоять. Результатъ получается непосредственно послѣ операціи. Biesalski приводитъ 20 случаевъ операціи по этому способу. Тяжелый клонусъ стопы исчезаетъ тотчасъ же послѣ перерѣзки нервныхъ вѣтвей. Коффманъ приводитъ 2 случая удачнаго леченія спастическихъ параличей. Однако при этомъ способѣ требуется продолжительное и систематическое послѣдующее леченіе. Въ нѣкоторыхъ случаяхъ наблюдались рецидивы, что объясняется сростаніемъ концовъ нерва. Для избѣжанія этого необходимо дѣлать изсѣченіе нервной вѣточки на сравнительно большомъ пространствѣ или, какъ предложилъ Biesalski, слѣдуетъ окружить отрѣзки жировой или соединительной тканью. При опредѣленіи нервныхъ стволовъ, соотвѣтствующихъ опредѣленнымъ мышцамъ, необходимо руководствоваться вышеприведенной схемой иннервації.

Въ одномъ случаѣ тяжелаго спастическаго пареза верхней конечности съ атетозомъ мною былъ примѣненъ методъ Stoffel'я, но съ тѣмъ видоизмѣненіемъ, что я изсѣкалъ участки изъ цѣлаго нервнаго ствола, и въ этомъ случаѣ получилъ настолько хорошій результатъ, что такой способъ частичнаго изсѣченія нервныхъ стволовъ при спастическихъ парезахъ, захватывающихъ большое количество мышцъ, можетъ имѣть мѣсто.

Spitzy предложилъ особаго рода операцію пересадки нервныхъ стволовъ для установленія равновѣсія въ иннервації антагонистовъ. Если установлено, что спастическія судороги или контрактуры главнымъ образомъ наблюдаются въ сгибателяхъ, т. е. въ этихъ мышцахъ наблюдается гипертонія, то въ ихъ антагонистахъ можно констатировать нѣкоторое ослабленіе мышечнаго тонуса.

Spitzy отдѣляетъ треть нервнаго ствола по его поперечнику и этотъ отрѣзокъ пересаживаетъ въ близлежащій нервъ, посылающій импульсы къ антагонистамъ. Такимъ образомъ импульсы, идущіе по первому нерву, достигаютъ своихъ мышцъ только на двѣ трети, одна же треть ихъ переходитъ къ антагонистамъ. Конечно, эта операція можетъ быть примѣнена въ тѣхъ случаяхъ, гдѣ оба нервные ствола лежатъ по сосѣдству, т. е. въ локтевомъ сгибѣ, въ подмышечной впа-

динѣ. Въ локтевомъ сгибѣ при спастической контрактурѣ сгибателей кисти Spitzy отдѣляетъ одну треть срединнаго нерва длиною около 4—5 стм. и вшиваетъ этотъ отрѣзокъ въ лучевой нервъ, предполагая, что нервные импульсы срединнаго нерва частично перейдутъ въ лучевой нервъ, что вызоветъ уменьшеніе тонуса въ мышцахъ, иннервируемыхъ срединнымъ нервомъ, и увеличеніе тонуса въ мышцахъ, иннервируемыхъ лучевымъ нервомъ.

Главнѣйшая литература.

Vulpius, Леченіе спинномозгового дѣтскаго паралича. (Переводъ). Казань. 1913.
Biesalski, Orthoped. Behandlung der Nervenkr. Jena. 1914.
Пуссепъ, Оперативное леченіе спастическихъ параличей. С.-Петербургъ. 1914.
Stoffel, Eine neue Operation zur Beseitigung der spast. Lähmungen. Münch. med. Woch. 1911, № 47.
Stoffel, Zur Technik meiner Operation. Münch. med. Woch. 1912. № 52.
Spitzy, Aus der Grenzgeb. der Neurchir. u. Orthoped. Arch. f. Orthop. T. III, стр. 75 (литература).
Онъ-же, Ziele der Nervenplastik. Verh. der Deut. Ges. f. Orthop. Chir. 1911, стр. 50.

Г. Хирургическое леченіе паралича личного нерва.

При всѣхъ стойкихъ формахъ паралича личного нерва можетъ быть примѣнено хирургическое леченіе его при помощи нервнаго анастомоза съ близлежащими нервами n. accessorius Willisii или n. hypoglossus. Периферическій конецъ лицевого нерва сшивается съ центральнымъ концомъ одного изъ упомянутыхъ нервовъ (технику см. выше, стр. 76 и 78).

Оперативное вмѣшательство показано только въ такихъ случаяхъ, гдѣ прошло съ начала заболѣванія больше 6 мѣсяцевъ и гдѣ въ теченіе всего этого времени не наблюдалось улучшенія, а, наоборотъ, даже ухудшеніе вслѣдствіе появившейся атрофіи мышцъ лица.

При нервномъ анастомозѣ n. facialis съ n. accessorio появляются обычно движенія въ лицевомъ нервѣ одновременно съ сокращеніемъ мышцъ, иннервируемыхъ n. accessorio. Сокращеніе лицевыхъ мышцъ никогда не возстанавливается совершенно, но, съ теченіемъ времени, при надлежащемъ упражненіи удается получить настолько хорошее сокращеніе мимическихъ мышцъ, что безусловно приходится признать дифференцировку мозгового центра.

При анастомозѣ n. facialis съ n. hypoglosso также получается такая дифференцировка. Однако какъ въ первомъ, такъ и во второмъ случаѣ дифференцировка наступаетъ не ранѣе 6—8 мѣсяцевъ. Случай, описанный Charles Ballance, въ этомъ отношеніи стоитъ особнякомъ, такъ какъ въ случаѣ этого автора появились мимическія движенія уже на 3 мѣсяцѣ. Welty описываетъ случай анастомоза n. facialis съ n. hypoglosso, гдѣ всѣ мимическія движенія появились спустя три года; хотя все же у этого больного наблюдаются движенія мышцъ парализованной стороны во время разговора, но мышцы пріобрѣли достаточный тонусъ. Больной можетъ закрывать глаза, морщить лобъ и т. п. Въ

этомъ случаѣ безусловно корковый центръ подъязычнаго нерва измѣнилъ подъ вліяніемъ анастомоза свою функцію и въ настоящее время взялъ на себя функцію личного нерва.

Очень большое число ранѣе описанныхъ случаевъ вполнѣ подтверждаютъ цѣлесообразность подобнаго анастомоза (Frazier, Tubby, Lohlein, Sick, Bardenheuer, Lafite-Dupont и др.). Въ двухъ своихъ случаяхъ я также получилъ спустя одинъ годъ въ одномъ и спустя 14 мѣсяцевъ въ другомъ вполнѣ удовлетворительные результаты.

Bernhardt собралъ большую литературу по данному вопросу, освѣтилъ ее критически и пришелъ къ выводу, что во всѣхъ случаяхъ эта операція цѣлесообразна и вполнѣ показана даже при давнихъ параличахъ лицевого нерва, причемъ необходимо предпочесть анастомозъ n. facialis съ n. hypoglosso анастомозу его съ n. accessorio.

Въ тѣхъ случаяхъ, когда поражены отдѣльныя вѣтви лицевого нерва съ одной стороны, для достиженія косметическаго эффекта Wolff предлагаетъ резецировать симметрично одноименную вѣточку съ другой стороны. Конечно, такая операція можетъ быть показана только при ограниченномъ параличѣ личного нерва, главнымъ образомъ его нижнихъ вѣтвей.

Литература.

Bevers, A case of facio-hypoglossae anastomosis. The Lancet. 1910, 24 мая.
Bernhardt, Mitt. aus den Grenzgebiete. XVI.
Charles Ballance, Proceedings of the Royal Society of Medecine of London. T. VII, № 2.
Cullen F. Welty, The Journal of the American medic. Association. T. LXII, № 8, 1914.

Д. Ограниченныя мышечныя судороги.

Въ области развѣтвленія двигательныхъ нервовъ могутъ наблюдаться клоническія, рѣже тоническія судороги, обусловленныя особымъ состояніемъ нерва или нервнаго центра.

Причина появленія такихъ судорогъ до сихъ поръ еще неясна. Въ нѣкоторыхъ случаяхъ болѣзнь зависитъ отъ пораженія самого нервнаго ствола (простуда, воспалительные процессы въ окружающихъ тканяхъ, или опухоли, аневризмы), въ другихъ отъ рефлекторнаго раздраженія его (напр. при каріозныхъ зубахъ, страданіяхъ глазъ, невральгіи сосѣднихъ чувствительныхъ нервовъ и т. п.) и, наконецъ, судороги могутъ появляться какъ слѣдствіе перенесеннаго паралича нервнаго ствола (напр. послѣ паралича n. facialis).

Судороги могутъ появляться также какъ послѣдствіе сильныхъ психическихъ возбужденій или вслѣдствіе подражанія. Эти послѣднія слѣдуетъ отнести къ функціональнымъ судорогамъ и онѣ развиваются у субъектовъ, предрасположенныхъ къ нервнымъ заболѣваніямъ.

Наиболѣе интересны съ хирургической точки зрѣнія судороги, наблюдающіяся въ области развѣтвленія 2 нервовъ: n. facialis и n. accesoirs Willisii—torticollis.

Судороги лицевого нерва—tic. facial.

Въ лицевыхъ мышцахъ наблюдаются часто клоническія, рѣже тоническія судороги, обычно съ одной стороны и чаще всего въ области круглой мышцы глаза.

Симптоматологія. Судороги появляются или въ видѣ молніеносныхъ подергиваній мышцъ лица, появляющихся періодически съ небольшимъ промежуткомъ, или же эти мышечныя сокращенія съ различной интенсивностью существуютъ постоянно, благодаря чему лицо такихъ больныхъ перекашивается и «гримасничаетъ». Чаще приступы появляются во время разговора или даже небольшого волненія, въ болѣе рѣдкихъ случаяхъ они появляются безъ всякаго повода. Въ болѣе тяжелыхъ случаяхъ судорожныя сокращенія распространяются на конечности и даже туловище (maladie des tics). Произвольная двигательная способность мышцъ въ большинствѣ случаевъ совершенно нормальна и измѣненій кожной чувствительности также не наблюдается.

Въ большинствѣ случаевъ судорожное сокращеніе распространяется на всю половину лица, но иногда ограничивается только отдѣльными вѣтвями лицевого нерва. Чаще всего наблюдается судорога въ мышцахъ вѣкъ—blepharospasmus.

Теченіе болѣзни въ большинствѣ случаевъ хроническое и временами наблюдаются періоды затишья.

Леченіе. Въ тѣхъ случаяхъ, когда есть возможность устранить причину, необходимо примѣнить причинное леченіе, въ другихъ случаяхъ электризація анодомъ, назначеніе sedativa даетъ иногда хорошіе результаты. При тяжелыхъ случаяхъ, гдѣ всѣ обычныя средства не приносятъ пользы, показано пониженіе рефлекторной возбудимости n. facialis при помощи впрыскиванія въ нервный стволъ алкоголя или хирургическаго вытяженія нервнаго ствола. Въ обоихъ этихъ случаяхъ получается парезъ n. facialis, но этотъ парезъ менѣе безпокоитъ больныхъ, чѣмъ постоянная судорога.

Sicard et Reilly предложили впрыскивать въ нервный стволъ n. facialis алкоголь 40^0 въ малыхъ дозахъ, причемъ впрыскиваніе 2—3 капель иногда достаточно, чтобы вызвать парезъ лицевого нерва и этимъ уменьшить въ значительной степени тикъ. Впрыскиваніе въ нервный стволъ другихъ веществъ (сѣрнокислой магнезіи, хинина, салициловаго натра и т. п.) не даетъ обычно стойкихъ результатовъ. Въ своихъ 12 случаяхъ я достигъ прекрасныхъ результатовъ впрыскиваніемъ смѣси, примѣняемой мною при леченіи невралгій. Результаты получились достаточно стойкіе. При леченіи blepharospasmi получился прекрасный результатъ отъ впрыскиванія этого раствора въ области на 2 стм. позади наружнаго угла глазъ, такъ какъ въ этой области

проходятъ вѣтви n. facialis, идущія къ m. orbicularis oculi. Впрыскивалъ я обычно 0,5 стм.

Впрыскиваніе алкогольнаго раствора настолько даетъ хорошіе результаты и настолько безопасно, что оперативное вмѣшательство—вытяженіе или резекція n. facialis, является, по моему мнѣнію, излишнимъ.

Кривошея. Torticollis.

Кривошея или torticollis обязана своимъ появленіемъ пораженію добавочнаго нерва (n. accessorii Willisii), причемъ судорожныя сокращенія мышцъ шеи носятъ характеръ тонической, клонической или смѣшанной судороги.

Эти судороги иногда достигаютъ такихъ степеней, что больные не въ состояніи ничѣмъ заниматься и даже кончаютъ самоубійствомъ.

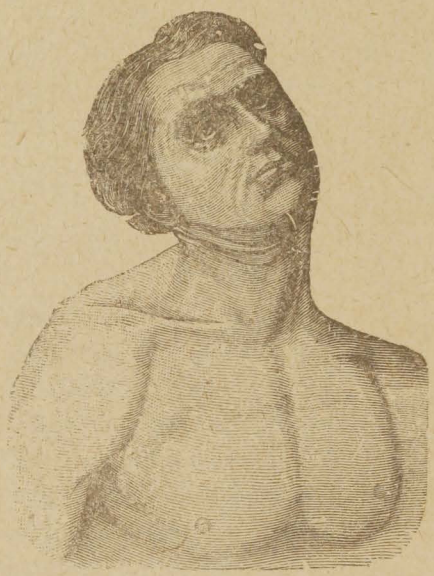

Рис. 219. Torticollis. Судорога праваго m. splenii capitis (Strümpell).

Этіологія этого заболѣванія еще до сего времени не ясна. Простуда, травма и токсическія вліянія, острыя инфекціи имѣютъ значеніе только какъ поводъ къ развитію заболѣванія, но имъ нельзя приписывать прямого этіологическаго значенія. Несомнѣнно во всѣхъ этихъ случаяхъ заболѣваніе развивается на почвѣ общей невропатической конституціи и torticollis слѣдуетъ отнести къ группѣ психомоторныхъ неврозовъ. Чаще всего встрѣчаются судороги въ мышцахъ, иннервируемыхъ n. accessorio Willisii (m. m. sternocleido-mastoideus и trapezoideus). Нерѣдко въ судорогѣ принимаетъ участіе m. splenius capitis, (рис. 219), а въ болѣе тяжелыхъ случаяхъ судороги распространяются на мышцы плечевого пояса и плеча (рис. 220). Теченіе въ большинствѣ случаевъ хроническое и предсказаніе всегда серьезное.

Леченіе. Прежде всего необходимо при этомъ заболѣваніи примѣнить общее укрѣпляющее леченіе, затѣмъ мѣстно раціональную врачебную гимнастику и гипнозъ. Для удерживанія головы полезно примѣнить особаго рода корсетъ съ головодержателемъ. Электризація и массажъ иногда даютъ хорошіе результаты. Въ нѣкоторыхъ моихъ случаяхъ

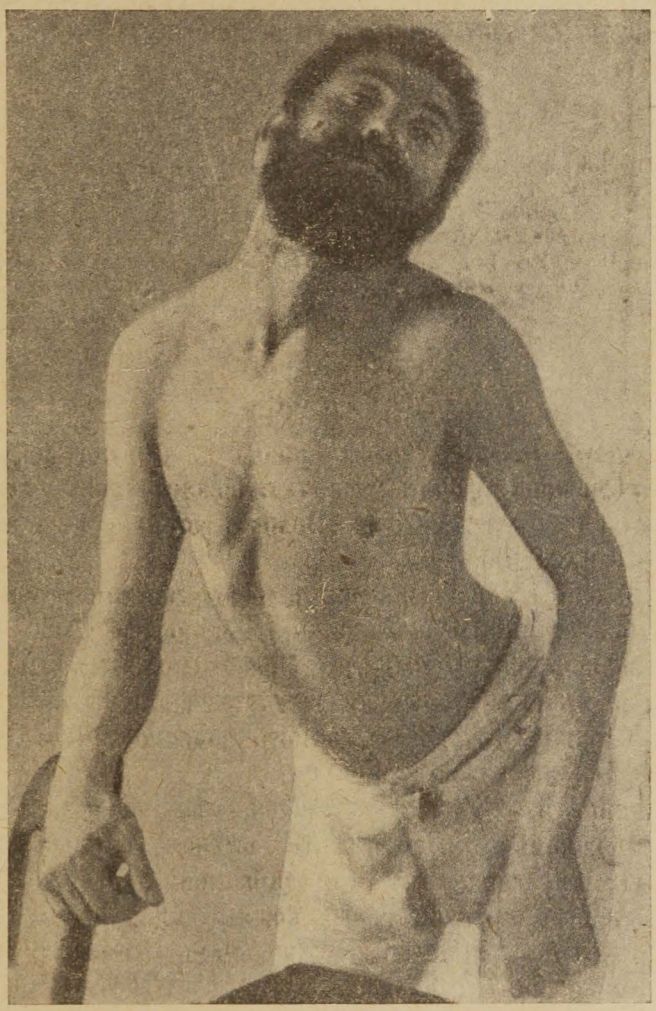

Рис. 220. Тяжелый случай судорогъ всего туловища (Strümpell).

впрыскиваніе въ n. accessorius спиртового раствора дало хорошіе результаты. Въ случаѣ упорнаго страданія показано хирургическое леченіе, состоящее въ вытяженіи n. accessorii или въ резекціи его. Однако и въ этихъ случаяхъ далеко не всегда получается удовлетворительны результатъ, поэтому Powers, Gould, Schede, Richardson, Walto

и др. предложили резецировать также вѣтви верхнихъ шейныхъ корешковъ. Только въ такомъ случаѣ получалось болѣе радикальное излеченіе.

Kocher предложилъ разсѣкать въ нѣсколько пріемовъ мышцы—sterno-cleido-mastoideus, cucullaris, splenius, complexus и obliquus inferior и послѣ этого леченіе гимнастикой. De Quervain приводитъ много очень удачныхъ случаевъ оперативнаго леченія по способу Кохера. Однако во всѣхъ случаяхъ оперативное вмѣшательство должно оставаться, какъ ultimum refugium, а предварительно необходимо испробовать всѣ терапевтическіе способы леченія.

Литература.

Mohr Fritz, Die lokalisierten Muskelkrämpfe. Handbuch der Neurologie Lewandowsky. Berlin. 1914. T. V. (Собрана вся литература по 1914 годъ).

Sicard et Reilly, Traitement de l'hemispasme facial par les injections locales. Rev. Neur. 1913, стр. 695. № 10.

Bauer. Der Schiefhals. Ergebnisse der Chirurgie. T. V, стр. 191. (Полное описаніе болѣзни и способовъ леченія).

Д. Causalgia.

Подъ именемъ causalgia былъ описанъ своеобразный симптомокомплексъ болѣзненной формы травматическаго пораженія нервныхъ стволовъ въ 1813 году Alex'омъ. Полную клиническую картину далъ Weir Mitchel въ 1864 году.

Это заболѣваніе периферическихъ нервовъ характеризуется жгучими болями (καύζω—по-гречески жечь), атрофіей кожи (glossy skin) и атрофіей иннервируемыхъ мышцъ. Преобладающимъ и очень тягостнымъ для больныхъ симптомомъ является особая жгучая боль, которую больные успокаиваютъ только держаніемъ конечности въ холодной водѣ или обертываніемъ влажными тряпками.

Въ большинствѣ случаевъ болѣзненность наблюдается только въ ладони или на подошвѣ. Weir Mitchel объяснялъ происхожденіе этихъ болевыхъ ощущеній тѣмъ, что, благодаря значительной атрофіи кожи, обнажались концевые чувствительные кожные аппараты.

Патогенезъ этого заболѣванія нервныхъ стволовъ еще до сихъ поръ окончательно не установленъ: Weir Mitchel объяснялъ это своеобразное пораженіе нерва восходящимъ воспалительнымъ травматическимъ невритомъ, причемъ предполагалъ, что воспалительный процессъ распространяется на задніе корешки и рога спинного мозга.

Leriche, Henry Meige и Benisty предполагаютъ, что это заболѣваніе развивается вслѣдствіе пораженія околососудистаго симпатическаго сплетенія. Въ одномъ изъ своихъ случаевъ Leriche наблюдалъ полное исчезновеніе болей, послѣ разрыва околососудистыхъ симпатическихъ сплетеній плечевой артеріи, такъ какъ въ этомъ случаѣ

съ разрывомъ симпатическихъ волоконъ устранялись проводники къ сосудамъ нервнаго ствола.

Пораженный нервный стволъ обычно не представляетъ никакихъ рѣзкихъ измѣненій; во время операціи такой нервъ—розоватой окраски и кажется мѣстами нѣсколько утолщеннымъ. Въ своихъ случаяхъ я наблюдалъ тончайшія волоконца соединительной ткани, идущія отъ оболочки нерва къ окружающей ткани и оболочка нерва отдѣлялась не такъ легко, какъ въ нормальномъ состояніи. Микроскопически замѣтно значительное расширеніе сосудовъ и увеличеніе ихъ числа, и набуханіе волоконъ, что характерно для легкой степени неврита.

Можно поэтому съ большей долей вѣроятія предполагать, что, благодаря травмѣ, въ нервномъ стволѣ развивается воспалительный процессъ.

Наиболѣе часто causalgia наблюдается въ срединномъ и сѣдалищномъ нервахъ и рѣже въ другихъ нервахъ.

Леченіе ея электричествомъ, тепломъ, ваннами въ большинствѣ случаевъ безрезультатно и поэтому приходится прибѣгать къ хирургическому вмѣшательству. Weir Mitchel предлагаетъ производить резекцію нерва. Pitres производилъ резекцію нерва периферически, т. е. въ той области, гдѣ уже нѣтъ крупныхъ мышечныхъ вѣтвей. Leriche предлагаетъ разрушать околососудистое сплетеніе близлежащаго сосуда. Въ своихъ очень тяжелыхъ случаяхъ огнестрѣльнаго раненія нервнаго ствола я резецировалъ пораженный участокъ и накладывалъ шовъ, предварительно очистивъ нервъ на большомъ пространствѣ и вытянувъ его насколько возможно. При такомъ леченіи мною были получены наилучшіе результаты.

Литература.

Weir Mitchel, G. Morehouse and W. Keen, Gonshot Wounds and other injuries of nerves. Philadelphia. 1864.

Henry Meige et Ath. Benisty, Les signes cliniques des lésions de l'appareil sympathique et de l'appareil vasculaire dans les blessures des membres. Presse médicale. 1916 г., 6 апр.

Pierre Marie et Ath. Bénisty, Une forme douloureuse des lésions du nerf médian par plaie de guerre. Academie de Médecine 1915 г., 16 марта.

M. A. Souques, Synesthesalgie dans certaines nevrites douloureuses; son traitement par le gant de caoutchouc. Soc. de Neur. 1915 г., 6 мая.

Схематическія таблицы периферической иннервацiи мышцъ по Hasse.

Табл. I.—Нижняя конечность съ передней поверхности.

Табл. II.—Нижняя конечность съ задней поверхности.

Табл. III.—Верхняя конечность.

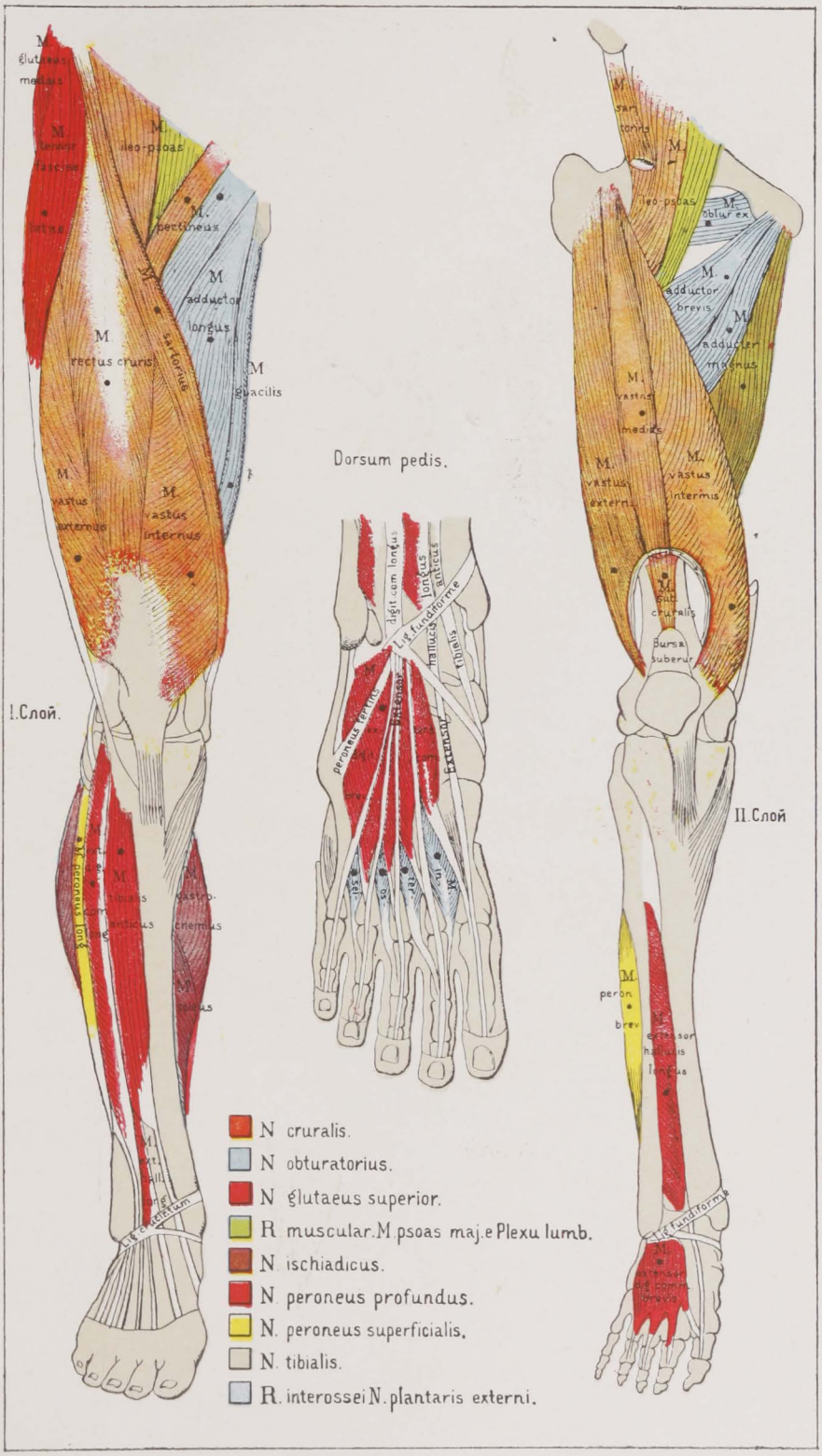

Типографія издат. «Практическая Медицина». Петроградъ.

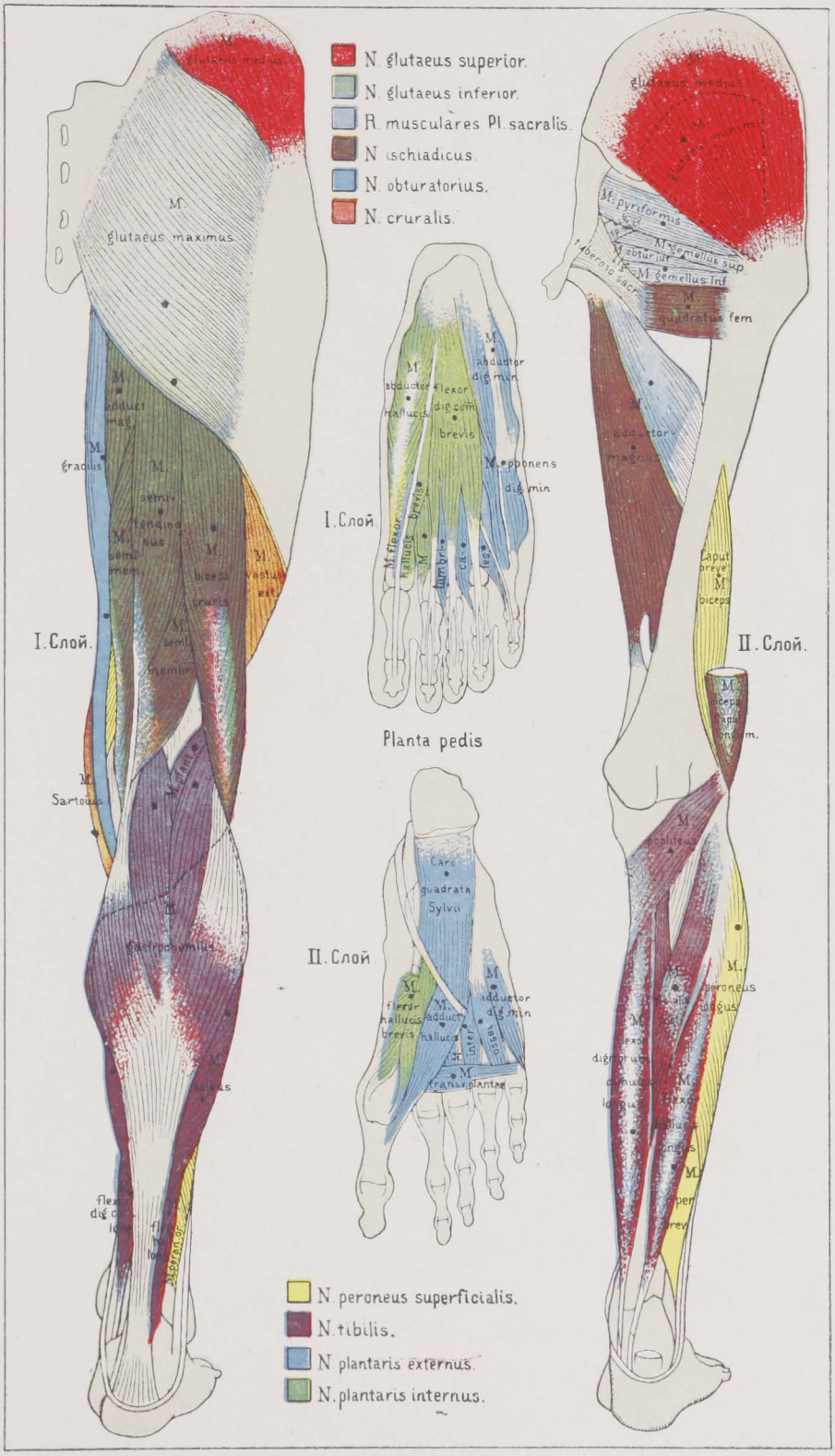

Типографія издат. «Практическая Медицина». Петроградъ.

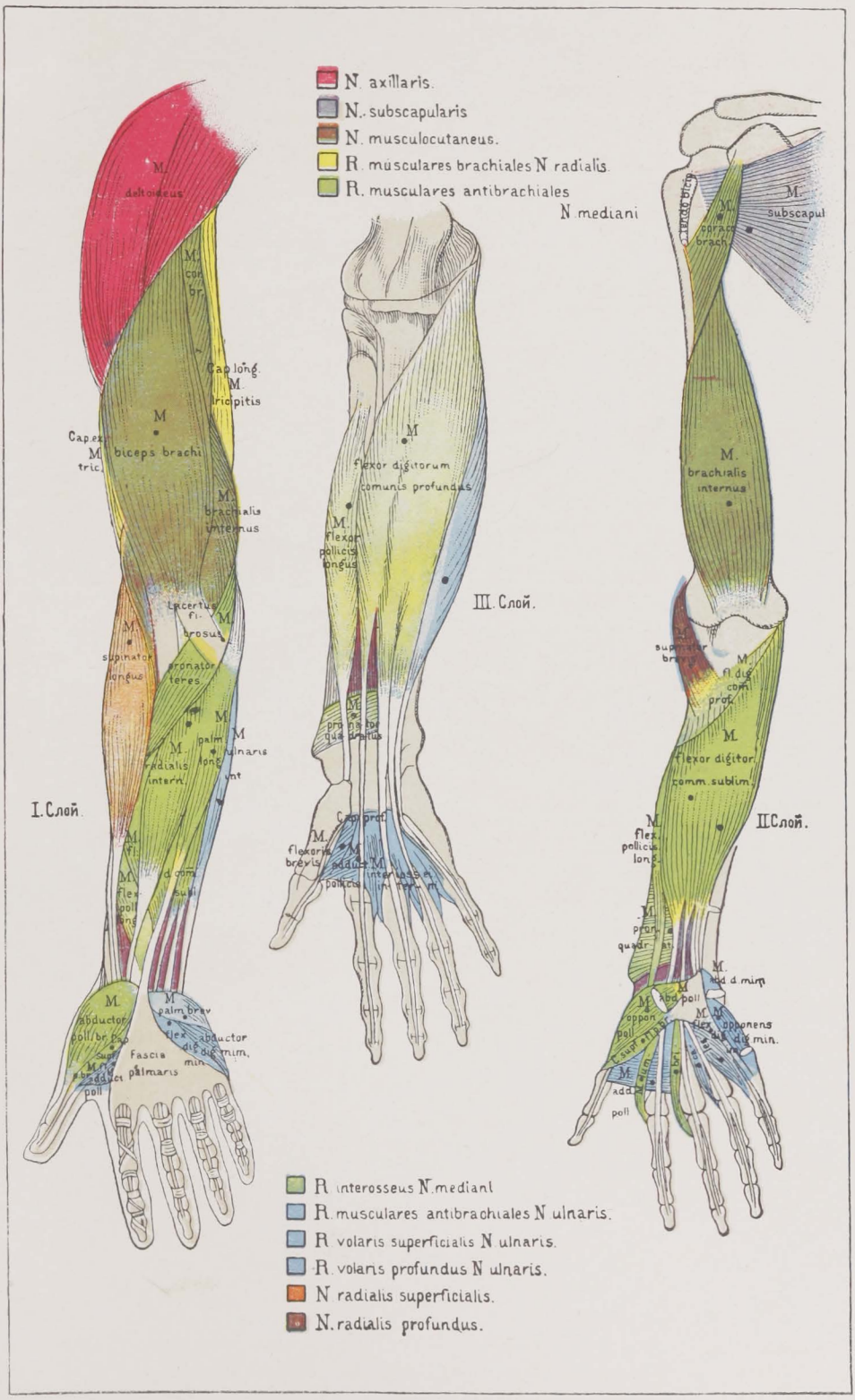

Типографія издат. «Практическая Медицина». Петроградъ.